Über dieses Buch

Dies ist ein digitales Exemplar eines Buches, das seit Generationen in den Regalen der Bibliotheken aufbewahrt wurde, bevor es von Google im Rahmen eines Projekts, mit dem die Bücher dieser Welt online verfügbar gemacht werden sollen, sorgfältig gescannt wurde.

Das Buch hat das Urheberrecht überdauert und kann nun öffentlich zugänglich gemacht werden. Ein öffentlich zugängliches Buch ist ein Buch, das niemals Urheberrechten unterlag oder bei dem die Schutzfrist des Urheberrechts abgelaufen ist. Ob ein Buch öffentlich zugänglich ist, kann von Land zu Land unterschiedlich sein. Öffentlich zugängliche Bücher sind unser Tor zur Vergangenheit und stellen ein geschichtliches, kulturelles und wissenschaftliches Vermögen dar, das häufig nur schwierig zu entdecken ist.

Gebrauchsspuren, Anmerkungen und andere Randbemerkungen, die im Originalband enthalten sind, finden sich auch in dieser Datei – eine Erinnerung an die lange Reise, die das Buch vom Verleger zu einer Bibliothek und weiter zu Ihnen hinter sich gebracht hat.

Nutzungsrichtlinien

Google ist stolz, mit Bibliotheken in partnerschaftlicher Zusammenarbeit öffentlich zugängliches Material zu digitalisieren und einer breiten Masse zugänglich zu machen. Öffentlich zugängliche Bücher gehören der Öffentlichkeit, und wir sind nur ihre Hüter. Nichtsdestotrotz ist diese Arbeit kostspielig. Um diese Ressource weiterhin zur Verfügung stellen zu können, haben wir Schritte unternommen, um den Missbrauch durch kommerzielle Parteien zu verhindern. Dazu gehören technische Einschränkungen für automatisierte Abfragen.

Wir bitten Sie um Einhaltung folgender Richtlinien:

+ *Nutzung der Dateien zu nichtkommerziellen Zwecken* Wir haben Google Buchsuche für Endanwender konzipiert und möchten, dass Sie diese Dateien nur für persönliche, nichtkommerzielle Zwecke verwenden.

+ *Keine automatisierten Abfragen* Senden Sie keine automatisierten Abfragen irgendwelcher Art an das Google-System. Wenn Sie Recherchen über maschinelle Übersetzung, optische Zeichenerkennung oder andere Bereiche durchführen, in denen der Zugang zu Text in großen Mengen nützlich ist, wenden Sie sich bitte an uns. Wir fördern die Nutzung des öffentlich zugänglichen Materials für diese Zwecke und können Ihnen unter Umständen helfen.

+ *Beibehaltung von Google-Markenelementen* Das "Wasserzeichen" von Google, das Sie in jeder Datei finden, ist wichtig zur Information über dieses Projekt und hilft den Anwendern weiteres Material über Google Buchsuche zu finden. Bitte entfernen Sie das Wasserzeichen nicht.

+ *Bewegen Sie sich innerhalb der Legalität* Unabhängig von Ihrem Verwendungszweck müssen Sie sich Ihrer Verantwortung bewusst sein, sicherzustellen, dass Ihre Nutzung legal ist. Gehen Sie nicht davon aus, dass ein Buch, das nach unserem Dafürhalten für Nutzer in den USA öffentlich zugänglich ist, auch für Nutzer in anderen Ländern öffentlich zugänglich ist. Ob ein Buch noch dem Urheberrecht unterliegt, ist von Land zu Land verschieden. Wir können keine Beratung leisten, ob eine bestimmte Nutzung eines bestimmten Buches gesetzlich zulässig ist. Gehen Sie nicht davon aus, dass das Erscheinen eines Buchs in Google Buchsuche bedeutet, dass es in jeder Form und überall auf der Welt verwendet werden kann. Eine Urheberrechtsverletzung kann schwerwiegende Folgen haben.

Über Google Buchsuche

Das Ziel von Google besteht darin, die weltweiten Informationen zu organisieren und allgemein nutzbar und zugänglich zu machen. Google Buchsuche hilft Lesern dabei, die Bücher dieser Welt zu entdecken, und unterstützt Autoren und Verleger dabei, neue Zielgruppen zu erreichen. Den gesamten Buchtext können Sie im Internet unter `http://books.google.com` durchsuchen.

Library
of the
Ohio State University

Digitized by Google

Digitized by Google

Digitized by Google

Digitized by Google

Digitized by Google

V.P.

9

Fortschritte

auf dem Gebiete der

Röntgenstrahlen

Publikationsorgan der Deutschen Röntgen-Gesellschaft

begründet von

Heinrich Albers-Schönberg,

unter Mitwirkung von

Prof. Dr. v. **Bergmann** in Frankfurt a. M., Prof. Dr. **Deneke** in Hamburg, Prof. Dr. **Deycke** in Lübeck, Prof. Dr. **Drüner** in Quierschied, Prof. Dr. **G. Forssell** in Stockholm, Prof. Dr. **Forster** in Bern, Prof. Dr. **Eugen Fraenkel** in Hamburg, Prof. Dr. **L. Freund** in Wien, Prof. Dr. **Gocht** in Berlin, Privatdozent Dr. **Groedel** in Frankfurt a. M., Prof. Dr. **Haenisch** in Hamburg, Prof. Dr. **Holthusen** in Hamburg, Prof. Dr. **Holzknecht** in Wien, Prof. Dr. **Kienböck** in Wien, Prof. Dr. **Klieneberger** in Zittau, Prof. Dr. **Alban Köhler** in Wiesbaden, Prof. Dr. **Kölliker** in Leipzig, Geh. Med.-Rat Prof. Dr. **P. Krause** in Münster i. W., Geh. San.-Rat Prof. Dr. **Kümmell** in Hamburg, Geh. Med.-Rat Prof. Dr. **Küttner** in Breslau, Stabsarzt a. D. **Lambertz** in Berlin, Prof. Dr. v. **Laue** in Berlin, Prof. Dr. **Levy-Dorn** in Berlin, Prof. Dr. **J. E. Lilienfeld** in Leipzig, Prof. Dr. **Lorey** in Hamburg, Prof. Dr. **Ludloff** in Frankfurt a. M., Prof. Dr. **Hans Meyer** in Bremen, Geh. Med.-Rat Prof. Dr. **Oberst** in Halle, **G. E. Pfahler**, M. D. in Philadelphia, Prof. Dr. **H. Rieder** in München, Prof. Dr. **Rumpf** in Bonn, Privatdozent Dr. **H. R. Schinz** in Zürich, Geh. Obermed.-Rat Prof. Dr. **F. Schultze** in Bonn, Hofrat Prof. Dr. **Sick** in Hamburg, Obergeneralarzt Dr. **Stechow** in Berlin, Geh. Med.-Rat Prof. Dr. **Tillmanns** in Leipzig, Prof. Dr. **Walter** in Hamburg und Prof. Dr. **Wintz** in Erlangen

herausgegeben von

Professor Dr. Rudolf Grashey in München

Zweiunddreißigster Band

Hamburg
Lucas Gräfe & Sillem
(Edmund Sillem)
1924

Digitized by Google

R.S.L.
F74
v.32

Alle Rechte vorbehalten

OHIO STATE
UNIVERSITY

Digitized by Google

Alphabetisches Verzeichnis der Originalarbeiten in Band XXXII.

Heft 1/2 umfaßt Seite 1—192. Heft 3/4 umfaßt Seite 193—516.
Heft 5/6 umfaßt Seite 517—746.

Seite

Alberti, W. und **G. Politzer,** Experimentalbiologische Vorstudien zur Krebstherapie 56
Altmann, W., Über die Erreichung günstiger Strahlenverteilung in der Röntgentiefentherapie 309
Altschul, W., Mesenterium commune 580
Behn, O., Schulter- und Hüftaufnahmen in der Frontalebene (Tafel VI, Fig. a und b) 123
Bescht, E., Die Lagerung des Patienten unter den unbeweglichen Bestrahlungsgeräten für Tiefentherapie von Siemens-Halske 377
Brandeß, Th., Über das Wesen der Photoaktivität 352
Brandt, M., Ein Fall von partieller Ulna-Aplasie sowie totaler Aplasie der ihr entsprechenden vier Strahlen (Tafel XVIII, Fig. 3—5) 555
Breitländer, K., Zur röntgenologischen Darstellung der Spondylitistuberkulose mit starker Gibbusbildung 448
Brieger, E., Die Pleuritis mediastinalis posterior und die mediastinale Schwarte (Tafel IV, Fig. a—d) 28
Burg, G. M., Akute Pyonephrose mit Rückbildung im Pneumoperitoneum (Tafel XXIV) . . . 658
Czepa, A., Der Einfluß der Röntgenbestrahlung auf den Keimungsprozeß der Pflanzensamen . . 65
v. Dehn, O. und **M. Weinschenk,** Einige physikalische Erwägungen zur Lungenröntgenologie . 438
Dessauer, F., Über die biologische Strahlenwirkung 319
Drügg, W., Beitrag zur Frage des sog. Kardiospasmus und der idiopathischen Ösophagusdilatation (Tafel I, Fig. a und b) 12
Fedder, L., Kasuistischer Beitrag zur idiopathischen Ösophagusdilatation (Tafel XII, Fig. 1—3) 222
Flaskamp, W., Röntgenschädigungen als Unfälle und Gewerbekrankheiten 641
Fleischner, F., Die Erkrankung der Knochen bei Lupus pernio und Boecks Miliarlupoid. Ostitis tuberculosa multiplex cystoides (Jüngling) (Tafel VII u. VIII) 193
Fritz, O., Askariden im Röntgenbilde (Tafel XXIII) 650
Fritz, O., Vergleichende Messungen beim Betriebe des Coolidge-Therapie-Rohres am Induktor und Transformator 656
Gäbert, E., Der hintere Herzrand im Röntgenbild in normalen und kranken Fällen und Veränderungen des Tracheobronchialbaumes durch Erweiterung des link. Vorhofes (Tafel X u. Xa) 385
Gäbert, E., Die Lagebeziehung des Ösophagus zur dorsalen Herzfläche und ihre Veränderung durch Erweiterung des linken Vorhofs im Röntgenbilde (Tafel XI u. XII, Fig. 7—9) . . 410
Glaßer, O., Eichung des Friedrichschen Iontoquantimeters mit Radium 343
Gläßner, K., W. Wieser und **K. Barrenschem,** Klinisch-radiologische Untersuchungen über die Malariamilz 294
Goalwin, H. A., Die exakte Darstellung des Canalis opticus (Tafel IX) 218
Goldhamer, K., Eine einfache Vorrichtung zur genauen Messung der Röhrenneigung (Zentralstrahlgoniometer) 382
Gyemant, A., Die Absorptionsverhältnisse im Verstärkungsschirm 94
Haenisch, F., Beitrag zur Röntgendiagnostik des Ösophagus, benigner Ösophagustumor . . . 432
Haudek, M., Zur Röntgendiagnostik der Speiseröhrendivertikel (Tafel XXX) 556
Heimberger, H., Über Panzerherz 82
Heß, P., Messung u. Dosierung von Röntgenstrahlen mit einem einfachen u. praktisch. Ionimeter 345
Hirsch, I. Seth, Der Zöko-kolische Sphinktertrakt 605
Kalcher, H., Ein ungewöhnlicher Fall von Pyopneumothorax (Tafel III, Fig. a) 21
Karwowsky, H., Eine elektrische Weckuhr eigener Erfindung, bei Röntgenbestrahlungen zu gebrauchen 128
Kienböck, R., Über die Sarkome der Patella 517
Kienböck, R., Über die Gelenkskapsel-(Synovialis-)Osteome. Kniegelenk (Taf. XVIII, Fig. 1 u. 2) 527
Kingreen, O., Verkalkte Gehirn-Konglomerattuberkeln im Röntgenbilde (Tafel VI, Fig. 1) . . 55
Knote, H., Über Brachyphalangie 436

606068

Digitized by Google

Seite
Kohlmann, G., Die Klinik und Röntgendiagnose des Lungeninfarktes (Tafel I, Fig. 1—4) . . 1
Kohlmann, G., Zur Klinik und Röntgendiagnose des subphrenischen Abszesses (Tafel XIII) . . 228
Kolta, E., Über eine einfache Zeichenschrift bei der internen Röntgendiagnostik 365
Küchemann, Zur Kenntnis und Symptomatologie der Lungenanthrakose (Tafel III, Fig. b) . . 23
Küstner, H., Quantitatives über Filterschutz gegen Verbrennungen in der Röntgendiagnostik . 329
Mannl, R., Ein Verfahren zur Verbesserung von Röntgenbildern 124
Lieber, D., Physikalisch-chemische Wirkung der Röntgenstrahlen 598
Lossen, H., Rechter oder linker Fuß 648
Lotsy, G. O., Bilharziosis und Calculosis (Tafel XV, XVI, XVII) 546
Lotsy, G. O., Nachschrift zu meiner Arbeit: Ein Fall von linksseitig. Nierenstein, kombiniert mit Gallensteinen im Kolon (H. 3/4, Bd. XXX) 554
March, A., Bericht über die Gesetze des kontinuierlichen Röntgenspektrums 105
Markó, D., Röntgentechnische Neuigkeiten 442
Martius, H., Bohnenversuche an Röntgenstrahlen 361
Mayer, E. G., Ergebnisse der röntgenologischen Untersuchung des Schläfenbeins bei Erkrankungen des Ohres (Tafel IV, Fig. 1 u. 2, und Tafel V, IVa u. Va) 39
Mayer, E. G., Über Atresien des äußeren Gehörganges 627
Mayer, E. G., Über destruktive Veränderungen an den Pyramidenspitzen bei basalen Tumoren . 633
Moog, O., Über die Dreiecksform des Herzens im Röntgenbilde 85
Mukai, M. und **D. Karp,** Form und Lage der Trachea vor und nach der Strumaoperation . . . 259
Nádor-Nikitits, St., Zur Verhütung d. tuberkulösen Ansteckung während Röntgendurchleuchtung 667
Palugyay, J., Knochenveränderungen bei Verletzung durch elektrischen Strom (Tafel XXI) . 568
Pick, F., Ein röntgendiaskopisches Verfahren 127
Plaut, H. F., Scheinbare u. wirkliche Verzögerung d. Knochenkernbildung bei Rachitis (Taf. XX) 563
Pokorny, L., Ein neues Hilfsmittel zur Beseitigung des störenden Meteorismus in der Nierenröntgenographie (Tafel VI, Fig. 1—3) 53
Pokorny, L., Zur Klinik und Ätiologie der Spalthand 274
Polgár, F., Über Arthritis deformans im Bereiche der Lungenspitzen (Tafel XIV) 243
Santos, C., Über eine neue Methode zur röntgenchirurgischen Extraktion von Nadelstücken . . 369
Schempp, E., Zur Technik der Röntgenaufnahmen mit der Glühkathodenröhre 356
Schiffer, C., Beitrag zum Röntgenbilde der universellen Pleuritis 281
Schleuning, H., „Röntyum". Vergleichende Untersuchungen mit Röntgenkontrastmitteln aus Baryumsulfat 129
Schleußner, C. A. und **Wg. Kaempfert,** Über die Wirkung intermittierender Röntgenbestrahlung auf die photographische Platte 593
Scholz, Th., Röntgenologische Darstellung von Herzthromben 416
Scholz, Th., Röntgenologische Darstellung von myokardialer Verkalkung intra vitam 421
Schütze, J., Die isolierte Darstellung der distalen Fußwurzel- und der Mittelfußknochen bei der Röntgenaufnahme 121
Sgalitzer, M. und **Th. Hryntschak,** Fragen der Technik und Indikation der Pyelographie . . . 97
Sgalitzer, M. und **W. Stöhr,** Zur Röntgenuntersuchung der Luftröhre unter besonderer Berücksichtigung der Tracheomalazie 247
Sielmann, H., Ein Fall von Hernia diaphragmatica dextra parasternalis (vera) 426
Spiegler, G., Die Notwendigkeit eines Heizstrom-Amperemeters bei Coolidgeröhrenbetrieb . . 342
Spiegler, G. und **J. Rosner,** Vergleichende Messungen beim Betrieb des Coolidge-Therapie-Rohres am Induktor und Transformator 341
Steinitz, E., Über rechtsseitigen idiopathischen Zwerchfellhochstand 604
Thaller, R., Mediaröhre und Doppelfokusröhre 443
Vogt, E., Zur Kritik der Röntgendiagnostik des Herzens und des Thymus in der ersten Lebenszeit 75
Weber, E., Über Aufnahmen mit harten Strahlen (Tafel XXII) 585
Wimberger, H., Die Spätdiagnose d. Säuglingsskorbuts (Tafel II, Fig. 1—4, u. Tafel III, Fig. 5—7) 17
Wirtz, H. H., Eindrücke über den Stand der Röntgenologie in Nordamerika 660
Zehbe, M., Ösophagusstenose durch gutartigen Tumor 430
Zehbe, M., Ein Fall von „Pulsionsnische" 663

Digitized by Google

Vereins- und Kongreßberichte:

Berliner Röntgenvereinigung: 28. 2. 24, Vorträge Fedder, Gudzent, Heft 3/4, S. 460. — 27. 3. 24, Frik, Jäckel, Munk, ebenda. — 26. 6. 24, Fedder, Hintze, Rother, Levy-Dorn, Heft 5/6, S. 672.

Bonner Röntgenvereinigung: 5. 11. 23, Vortr. Richarz, Delhougue, Krömeke, Krause, Heft 3/4, S. 460. — 19. 5. 24, Grebe, Martius, Habermann, Klein, Heft 3/4, S. 464. — 7. 8. 24, Baumeister, Grebe, Käding, Heft 5/6, S. 675.

Hamburger Röntgengesellschaft: 10. 4. 24, Holthusen, Heft 5/6, S. 680.

Kölner Röntgenvereinigung, 21. 2. 24, Gräßner, Nölke, Heft 3/4, S. 465. — 20. 3. 24, Chantraine, Caan, Marum, Heft 3/4, S. 465.

Moskauer Röntgenologen- und Radiologengesellschaft: 29. 3. 23, Zeitlin, Peßkoff, Arshangelski, Heft 3/4, S. 469. — 17. 4. 23, Menschtschikoff, Panoff, Heft 3/4, S. 470. — 23. 10. 23, Zeitlin, v. Holst, Heft 3/4, S. 470. — 25. 3. 23, Liebersohn, Ssutejeff, Tschernoguboff, Karlin, Heft 3/4, S. 472. — Juni 23, Brauer, Heft 3/4, S. 473.

Prag, Verein Deutscher Ärzte: Heft 1/2, S. 131: 30. 11. 23, Hoke; 7. 12. 23, Gerstl, Kuh; 14. 12. 23, Laufer; 1. 2. 24, Kuh; 14. 2. 24, Jaroschy; 28. 3. 24, Altschul. — Heft 5/6, S. 683: 21. 3. 24, Kraus; 4. 4. 24, Hilgenreiner; 2. 5. 24, Fischl; 9. 5. 24, Pötzl; 13. 6. 24, Herrmann; 28. 6. 24, Laufer, Weiser, Reiser.

Ungarische Röntgengesellschaft: Heft 1/2, S. 141: 12. 11. 23, v. Gergö, Holitsch, Lax und Révész, Biró, Schönwald; 10. 12. 23, Polgár, Fischer, Weiß; 4. 2. 24, Engel, Schiffer.

Wiener Röntgengesellschaft: 5. 11. 23, Mayer, Borak, Reich, Heft 1/2, S. 135. — 5. 12. 23, Haudek, Fleischner, Heft 1/2, S. 138. — 7. 1. 24, Weiß, Czepa, Spiegler, Rosner, Heft 1/2, S. 139. — 4. 2. 24, Kraft, Regnier, Fleischner, Reich, Heft 3/4, S. 466. — 3. 3. 24, Borak, Jonas, Mayer, Spiegler, Heft 3/4, S. 467. — 7. 4. 24, Kriser, Palugyay, Goalvin, Mayer, Heft 5/6, S. 681. — 5. 5. 24, Lenk, Plaut, Heft 5/6, S. 681. — 3. 6. 24, Lenk, Borak und Goldhamer, Sgalitzer, Heft 5/6, S. 682.

Bayerische Gesellschaft für Geburtshilfe und Frauenkrankheiten, Sitzung 11. 5. 24 München. — Heft 3/4, S. 458.

Deutsche Gesellschaft f. Chirurgie, Berlin 23.—26. 4. 24. — Heft 1/2, S. 142.

Deutsche Orthopädische Gesellschaft, Graz 15.—17. 9. 24. — Heft 5/6, S. 687.

Kongreßverhandlungen in Zeitschriften, welche hier besprochen sind: Dermatologenkongreß 1923 = Arch. f. Derm., Bd. 145 (hier in Heft 3/4); Orthopädenkongreß 1923 = Zschr. f. orthop. Chir., 45, 1—2 (hier in Heft 3/4).

Bücherbesprechungen: S. 130, 453, 668: Aßmann, Lehrbuch, 3. Aufl., S. 668. — Bacmeister u. Rickmann, Röntgenbehandlung d. Lungen- u. Kehlkopftuberkulose, S. 454. — Birk u. Schall, Strahlenbehandlung d. Kinderkrankh., S. 453. — Brunner, Die chir. Behandlung d. Lungentuberk., S. 131. — Cohn, Die nichttuberk. Lungenerkr. im Röntgenbilde, S. 668 — Groedel, Lehrb. u. Atlas, 4. Aufl., S. 457. — Gudzent, Radiumther., S. 131. — Habermann u. Schreus, Die Röntgenbehandlung d. Hautkrankh., S. 668. — Haenisch, Rö.-Unters. d. Leber, Gallenblase, Gallensteine, S. 458. — Heuser, Handb. d. Strahlenther. (Spanisch), S. 669. — Hirsch, Die peripheren Blutgefäße im Röntgenbild, S. 669. — Holfelder, Atlas v. Körperdurchschnitten f. Tiefenther., S. 456. — Holzknecht, Röntgenther., S. 456. — Koch, Thoraxschnitte, S. 454. — Köhler, Grenzen des Normalen usw., 4. Aufl., S. 669. — Martius, Röntgenstrahlenbehandlung in d. Gynäkol., S. 670. — Munk, Die chron. Erkrankungen d. Gelenke, S. 131. — Oehlecker, Tuberkulose d. Knochen u. Gelenke, S. 455. — Partsch, Diagnost. Pneumoperitoneum in d. Chir., S. 453. — Prym, Die therap. Röntgenbestr. vom path.-anat. Standpunkt, S. 130. — Radium Report of the Memorial Hospital New York, S. 670. — Rieder-Rosenthal, Lehrbuch, I. Bd., 2. Aufl., S. 456. — Rother, Röntgenther., S. 131. — Schittenhelm, Lehrbuch, S. 455. — Sommer, Röntgentaschenbuch, 9. Bd., S. 671. — Wintz, Röntgenbehandlung d. Uteruskarzinoms, S. 130. — Wintz, Röntgenbehandlung d. Mammakarzinoms, S. 454. — Wintz u. Dyroff, Das Pneumoperitoneum in d. Gynäkologie, S. 672.

Digitized by Google

Auszüge aus Zeitschriften des In- und Auslandes: S. 145, 473, 688.

Mitteilungen: Verzeichnis der auf dem Berliner Röntgenkongreß 1924 gehaltenen Vorträge, S. 184. — Leitsätze f. die Arbeiten mit Röntgenstrahlen, S. 515. — Das Werner-Siemens-Institut f. Röntgenforschung in Berlin, S. 187. — Röntgens letzte Ruhestätte, S. 188. — Röntgenunterricht in Schweden, S. 192. — Mitteilungen d. Vereinigung leitender selbständiger Röntgenärzte, S. 515, 724. — Zur Belehrung, S. 725. — Amtliches über Bariumsulfat, S. 725. — Internationaler Radiologenkongreß 1925, S. 725. — Wetterer, Aufruf zur Gründung des „Index radiologorum", S. 723.

Patentanmeldungen: S. 513, 720.

Autoren- und Sachverzeichnis zu Bd. XXXII: S. 726—746.

Tafel I—XXIV.

Kongreßheft 1 zu Bd. XXXII d. „Fortschritte" = Verhandlungen d. Deutschen Röntgengesellschaft, Bd. XV (15. Kongreß am 27.—29. April 1924 in Berlin), mit Namen- u. Sachverzeichnis.

Kongreßheft 2 zu Bd. XXXII = Innsbrucker Zwischentagung (Naturforscherversammlung).

Digitized by Google

Aus der inneren Abteilung des Krankenhauses St. Georg Leipzig (Leitender Arzt: Professor Dr. Wandel).

Die Klinik und Röntgendiagnose des Lungeninfarktes.

Von

Dr. **Gerd Kohlmann,** ehemaligem Oberarzt am St. Georg und derzeitigem Leiter der Röntgenabteilung der medizin. Klinik Erlangen (Direktor: Prof. L. R. Müller).

(Hierzu Tafel I, Fig. 1—4 u. 2 Abb. im Text.)

Die klinische Feststellung eines Lungeninfarktes (= L.-I.) bereitet meist nicht unerhebliche Schwierigkeiten. Vielfach beruht sie nur auf einer Vermutungsdiagnose. Die als typisch beschriebene Blutung kann, wie in einem von mir beobachteten Falle, die Folge einer hochgradigen Stauung sein, ohne daß ein Lungeninfarkt besteht. Im Röntgenbilde ist er bisher noch nicht eingehender beschrieben worden. Nach Strümpell müßte eine Röntgenuntersuchung, wenn sie möglich ist, die besten Aufschlüsse geben. In einem Falle, bei welchem es sich mit Wahrscheinlichkeit um L.-I. handelte, zeigte das Röntgenbild nach Aßmann zwei kreisrunde, scharfbegrenzte Aufhellungen bei der Durchleuchtung. Da das Auftreten von Infarkten an das Vorhandensein einer Stauung im kleinen Kreislaufe gebunden ist, so pflegen sich nach Aßmann und Rieder die von Infarkten herrührenden Verschattungen oft nur wenig und undeutlich von der Umgebung abzuheben. Dietlen glaubt dem beipflichten zu müssen. Er erwartet nach der anatomischen Beschaffenheit einen scharf umschriebenen, kugeligen oder keilförmigen Schatten mit der Basis nach außen und mit der Spitze nach dem Hilus als Ausdruck der Infiltration im Röntgenbilde. Er glaubt sich auch an ähnliche Bilder erinnern zu können. Aber weder er noch die anderen vorerwähnten Autoren bringen ein eigenes derartiges Röntgenbild. Diese geringe Kenntnis beruht wohl in erster Linie darauf, daß man Kranke mit Verdacht auf L.-I. nicht gerne durchleuchtet, da der Zustand meist den Transport und jede überflüssige Bewegung verbietet. Nun ist es aber eine bekannte Tatsache, daß L.-I. auch bis zu einem gewissen Grade ausheilen können. Jedenfalls kommt es vor, daß sie nur vereinzelt auftreten, z. B. bei der Mitralstenose. Sie machen dann bei Besserung des Herzfehlers keine klinischen Erscheinungen mehr. Ihre Prognose wird ja stets vom Grundleiden abhängig sein. Auch kann die Lungenblutung in einzelnen Fällen ganz vermißt werden. In anderen fördert sie ein mehr dunkles, auch „blutrot" genanntes, wenig oder gar nicht lufthaltiges, oft mit Sputum vermischtes Blut zutage, das sich also von dem bei einer infolge von Tuberkulose entstandenen Hämoptöe im allgemeinen unterscheiden läßt. Ferner kommt es vor, daß klinisch nicht vollkommen geklärte Fälle, bei denen eine andere Krankheit, z. B. eine Bronchopneumonie oder ein Aneurysma angenommen wurde, zur Sicherstellung der Diagnose durchleuchtet werden. Beobachtet man dann, wie ich selbst bei einigen noch näher zu besprechenden Patienten einen oder mehrere infarktverdächtige Herdschatten, so entschließt man sich unter möglichster Abkürzung der sonstigen Röntgenuntersuchung doch zur Herstellung eines Thoraxübersichtsbildes. Dieses kann eigentlich stets mit größter Schonung (im Liegen) für den einmal schon im Röntgenzimmer befindlichen Patienten hergestellt werden.

Ehe ich auf die klinischen Fälle näher eingehe, sei kurz das Wichtigste über die Ätiologie und pathologische Anatomie des L.-I. besprochen. Bei dieser Darstellung folge ich in erster Linie Kaufmann.

Digitized by Google

Der L.-I. entsteht immer durch Verschluß einer Pulmonalarterie. Die Folge davon ist bei der einmal schon bestehenden Lungenstauung, daß der ganze, keilförmige Bezirk nicht nur in seinen Gefäßen, sondern auch mit seinem Gewebe von Blut vollkommen überschwemmt wird. Mikroskopisch findet man bei ganz frischen Infarkten die Alveolen mit geronnenem Blut durchsetzt. Man sieht vorwiegend dicht aneinander gepreßte rote Blutkörperchen, vereinzelte Leukozyten und Fibrinfäden. In den Kapillarästen erkennt man schon beim ungefärbten Präparate hyaline Thromben. Wird der Infarkt älter, so läßt sich aus der mangelnden Kernfärbung auch die bereits eingetretene Nekrose erkennen. Zuweilen bildet sich an der Peripherie ein Leukozytenwall.

Die häufigsten Entstehungsursachen sind Herzfehler, vor allem linksseitige (Mitralstenose), ferner das Wochenbett (besonders nach Curettage) und gelegentlich auch Operationen, vor allem gynäkologische. Gerade diese Möglichkeit läßt ja einen jeden operativen Eindruck nie vollkommen ungefährlich erscheinen. Zur Bildung eines typischen hämorrhagischen Infarktes kommt es fast nur, wenn Stauung in den Pulmonalvenen und Lungenkapillaren herrscht. Hierzu ist eine gewisse Herzschwäche die Voraussetzung, wie wir sie außer bei den oben angeführten Zuständen häufiger im späteren Lebensalter finden. Der einen Infarkt hervorrufende Embolus entstammt allermeist einem Thrombus aus dem rechten Herzen, den Körpervenen, den Bein- und noch häufiger den Beckenvenen. Aus diesem Grunde sind gynäkologische Eingriffe besonders gefährlich, z. B. Myomoperationen, ferner auch größere Operationen an Hämorrhoiden. Entzündliche Momente sind keineswegs als Regel für das Zustandekommen der Thrombose anzunehmen. Doch spielen Infektion und Verletzung sicher oft eine Rolle. Varizen der Beine erhöhen noch weiter die Gefahr, besonders bei Schwangerschaften. Überhaupt scheint mir der L.-I. beim weiblichen Geschlecht aus den angeführten Ursachen häufiger vorzukommen. Bei unseren Fällen sind Frauen entschieden öfter befallen. Der Infarkt tritt nicht selten im Anschluß an das erste Aufstehen oder bei Benutzen des Nachtstuhles auf, selbst nach mehrtägiger Bettruhe, und kommt auch nach inneren Krankheiten der verschiedensten Art vor.

Was die Größe des L.-I. angeht, so ist darüber etwa folgendes zu sagen: Bei embolischem Verschluß von mittleren Ästen (2. und 3. Ordnung) der Pulmonalarterie kommt es am häufigsten zum hämorrhagischen Infarkt, da diesen kollaterale Arterienverbindungen fehlen. Der Verschluß noch kleinerer Äste führt meist nicht dazu, weil alsbald kollaterale Kapillaranastomosen vikariierend eintreten. Der durchschnittliche Umfang ist nur mäßig (Kirsch- bis Walnußgröße). Es sind gewöhnlich ein bis zwei Lobuli befallen. Nur gelegentlich nehmen Infarkte einen halben Lungenlappen und mehr ein. Meist treten sie multipel auf, wenigstens auf dem Sektionstisch. Und gerade darin besteht unzweifelhaft der große Wert der Röntgenuntersuchung, daß man mit ihrer Hilfe wichtige Anhaltspunkte über den Entstehungsmodus gewinnt. Der Pathologe wird über das Alter der post mortem meist zahlreichen Infarkte oft keine genauen Angaben mehr machen können; der Röntgenologe ist in der Lage, in manchen Fällen die Ausbreitung genau zu verfolgen. Auf diesen Punkt komme ich bei Besprechung der klinischen Fälle noch zurück.

Über den Sitz ist etwa folgendes zu sagen: Allermeist befindet sich der Infarkt mehr an der Peripherie eines Lungenlappens, vermutlich, weil dort die Gefäßversorgung schlechter, und so ein locus minoris resistentiae anzunehmen ist. Nach meinen Erfahrungen ist eine besondere Prädilektionsstelle in der Interlobärspalte zwischen dem rechten Ober- und Mittellappen zu suchen. Hier sitzt auch gern der Primäraffekt einer Lungentuberkulose, wie ich wiederholt feststellen konnte. Bei Besprechung der Differentialdiagnostik gehe ich auf diese Beobachtung noch näher ein. Im allgemeinen sind die Unterlappen am häufigsten befallen, danach folgt der rechte Mittellappen, während die Oberlappen entschieden seltener heimgesucht werden. Nur die oben erwähnte Lappengrenze zwischen rechtem Ober- und Mittellappen macht hierin nach meinen Beobachtungen eine gewisse Ausnahme. Die Bevorzugung der Unterlappen dürfte mit der größeren Weite ihrer Arteria pulmonalis zusammenhängen.

Reicht die Basis eines Infarkten, wie es bei dem peripheren Sitz häufig ist, bis an die Pleurafläche heran, so droht an diesen Stellen eine fibrinöse Pleuritis, die hämorrhagisch oder eitrig werden kann. Hier erscheinen die Lungeninfarkte als derbe, die Pleura leicht verwölbende Buckel, wie man sie meist in rot oder braun indurierten Lungen (bei Herzfehlern usw.) findet.

Die Form entspricht einem Kegel, auf dem Schnitt erscheint der Infarkt keilförmig, mit der Spitze nach dem Hilus, mit der Basis nach der Peripherie, also der Pleura, gerichtet. Der voll entwickelte L.-I. ist luftleer. Gerade diese Momente machen ihn recht geeignet zur Röntgenuntersuchung. Und es ist daher kaum zu verstehen, daß keine guten Bilder in den einschlägigen Lehrbüchern zu finden sind. Denn sowohl der periphere Sitz und die Kegelform als auch die Tatsache, daß der Infarkt luftleer ist, lassen ihn auf der Platte oft mit plastischer Deutlichkeit hervortreten. Getrübt wird diese nur bei weiter fortgeschrittenen Fällen durch zunehmende Lungen-

Digitized by Google

stauung. Dagegen ist der Infarkt, wie nochmals entgegen anderen Darstellungen hervorgehoben sei, in frischen Fällen und bei vereinzeltem Auftreten, wie es nicht selten vorkommt, schon bei der Durchleuchtung gut erkennbar, oft geradezu ins Auge springend. Bei mehr lateralem Sitz zeigt er auf der Platte Dreiecksform, ist die Basis des Keiles mehr an der Vorder- bzw. Hinterwand des Brustkorbes medialwärts, oder auch im Lappen selbst, nicht randständig, gelegen, so sehen wir eine rundliche bzw. querovale Form. Auf die röntgendiagnostischen Einzelheiten komme ich später noch eingehend zurück.

War bisher in der Hauptsache von der bei weitem häufigsten Form des L.-I., dem sogenannten hämorrhagischen, die Rede, so ist noch kurz zu erwähnen, daß selten bei älteren Personen ohne erheblichere Lungenstauung auch sogenannte anämische Infarkte vorkommen. Hier ist neben ungenügender Herzkraft die schlechte Beschaffenheit der Arterien anzuschuldigen. Beiden Formen gemeinsam ist die Tatsache, daß infolge Stockens der Blutzirkulation eine vollkommene Nekrose des Infarktbezirkes eintritt. Für die Röntgendiagnostik besteht kein wesentlicher Unterschied zwischen diesen beiden Formen des L.-I.

Zu erwähnen sind endlich noch die Stauungsinfarkte, die infolge erheblicher Behinderung des Abflusses von Venenblut entstehen. Hier handelt es sich meist um größere diapedetische Blutungen, die das Gewebe infarzieren. In diesen Fällen sind die Grenzen mehr verwaschen, nicht von der keilförmigen, scharfbegrenzten Gestalt des oben beschriebenen arteriellen L.-I. Bevorzugt sind hier die kaudalen, dorsalen Abschnitte, ähnlich wie bei der Hypostase. Diese Form der Infarkte läßt isch röntgenologisch, wie leicht verständlich ist, weniger gut darstellen. Doch gelang es mir in einem Falle, auch Stauungsinfarkte nachzuweisen.

Was den Ausgang des L.-I. betrifft, so kann er im günstigsten Falle spurlos resorbiert werden. Dies dürfte aber ein seltenes Ereignis sein. Etwas häufiger ist schon die Heilung mit Organisation und Narbenbildung. Selten kommt es hierbei zur Kalzifikation. Die infektiöse Embolie macht fast stets Komplikationen, von denen ich besonders die meist hämorrhagische Pleuritis mit sekundärem Empyem, ferner die embolische Pneumonie, den Lungenabszeß, die Gangrän, sowie die Pyämie anführe. Diese Fälle dürften wohl prognostisch am ungünstigsten sein. Aber auch die sekundäre Infektion durch Eiter- oder Fäulniserreger von einem zuführenden Bronchus aus kommt nicht selten vor und verschlechtert die Prognose ungemein. Diese sekundäre Infektion führt zu ähnlichen Komplikationen wie den oben genannten. Selten kommt es hierbei zu einer Sequestration.

Nach diesen grundsätzlichen Vorbemerkungen über das pathologische Geschehen beim L.-I. will ich im folgenden die wichtigsten klinischen Daten der von mir beobachteten Fälle in Kürze schildern und anschließend auf die Möglichkeiten von Fehldiagnosen bei verwandten Krankheitsbildern eingehen.

Fall I. Am 2. Februar 1921 wird eine 58jährige Garderobefrau wegen anfallsweiser Atembeschwerden dem Krankenhaus überwiesen. Sie leidet angeblich schon seit Jahren an Kurzatmigkeit. Die Patientin, eine mittelgroße, kräftige Frau, zeigt eine etwas blasse, zyanotische Gesichtsfarbe.

Das Herz ist deutlich nach rechts, aber auch nach links verbreitert. Leises diastolisches Geräusch über der Basis und Aorta. Aktion beschleunigt, unregelmäßig und ungleichmäßig. Auf den Lungen Stauungskatarrh; wenig schleimiges Sputum.

Mäßige Oedeme der Beine. Der Wassermann im Blut ist stark positiv. Es wurde infolge einer Verbreiterung des Gefäßbandes eine Aortenlues angenommen und eine vorsichtige antiluetische Kur durchgeführt. Die Oedeme schwanden vollkommen. Die Patientin wurde am 23. April 1921, also nach reichlich 7 Wochen, als gebessert mit noch stark positivem Wassermann nach Hause entlassen.

Schon nach etwa 3 Wochen wird sie in schwer krankem Zustande, sehr blaß und kurzatmig, wieder eingeliefert. Es wird an eine Aortenruptur gedacht. Die Röntgendurchleuchtung ergibt Mitralkonfiguration des Herzens, Lungenstauung, sowie Verdacht auf Infarkt im rechten Mittellappen. Der lokale Röntgenbefund nach der Platte (ventrodorsale Aufnahme, Tafel I, Fig. 1) ist folgender: Im 5. hinteren Interkostalraum befindet sich, mit der Basis der lateralen Thoraxwand randständig aufsitzend, eine dreieckige Verschattung mit nach oben horizontaler Begrenzung von etwa 6 cm Breite. Die der Thoraxwand anliegende Basis ist reichlich 4 cm, die untere Begrenzung etwa 6 cm lang. Die Spitze des Dreieckes ist zentral gerichtet, in diesem Falle weist sie zum rechten Hilus hin. Das Cor zeigt ausgesprochene Mitralkonfiguration. Gefäßband mäßig verbreitert; erhebliche Lungenstauung. Röntgendiagnose: Mitralstenose; L.-I. im rechten Mittellappen; Lungenstauung.

Bereits 2 Tage nach der Aufnahme kommt Patientin bei starker Atemnot und Zyanose zum Exitus. Kein blutiges Sputum in den letzten Tagen.

Sektionsbefund: Mitralstenose infolge chronischer fibröser Endokarditis der Mitralsegel:

Digitized by Google

mäßige Sklerose der Aortensegel; Dilatation und Hypertrophie des Herzens; Parietalthrombose des rechten und linken Herzohres; frische hämorrhagische Infarkte im rechten Mittel- und Unterlappen; Stauungsorgane.

Fall II. Am 23. Februar 1922 wird eine 35 jährige Mechanikersehefrau als „Pleuropneumonie" eingewiesen. Am 14. Februar 1922 ist ein Abort vorhergegangen, der von einem praktischen Arzt ausgeräumt wurde. Sie fieberte bereits am Tage darauf hoch, wurde aber erst 10 Tage nach der Ausräumung dem Krankenhause überwiesen. Die Frau war vorher gesund gewesen, hatte 7 lebende Kinder; früher bereits eine Fehlgeburt durchgemacht. Die Patientin ist eine mittelgroße, kräftige Frau in gutem Ernährungszustande. Thorax: Links hinten von der Spina Scapulae nach unten zu gedämpfter Klopfschall; der Stimmfremitus dort abgeschwächt; Atemgeräusch vesikulär, beiderseits etwas unrein; vereinzelte kleinblasige, nicht klingende Rasselgeräusche; auf der Höhe des Inspiriums pleuritisches Reiben; rechts kein ausgesprochener pathologischer Befund; im Anfang wenig schleimiges Sputum, das erst in den letzten Tagen Blutbeimengungen enthält. Am Herzen ist kein krankhafter Befund zu erheben. Abdomen: o. B.

26. Februar Pleurapunktion links: Trübseröses Exsudat; Kulturen steril; Allgemeinbefinden ziemlich schlecht; dauernd hohes Fieber (bis 40°); Leukozyten 11 500; mäßig viel hämorrhagisch-schleimiges Sputum: Tuberkelbazillen: negativ.

27. Februar. Auf den Blutplatten wächst Staphylococcus aureus. Die Röntgendurchleuchtung und anschließende dorso-ventrale Aufnahme des Thorax ergeben folgenden Befund: Im 3. Interkostalraum befindet sich ein der lateralen Thoraxwand als Basis (Hypotenuse) in etwa 5 cm Breite randständig aufsitzendes, annähernd gleichseitiges Dreieck, dessen beide Katheten etwa 7 cm lang sind. Die Spitze des Dreieckes ist, wie in dem ersten Falle, ebenfalls zentral gerichtet und weist auf den rechten Hilus hin. Die Grenzen sind ziemlich scharfrandig, die untere Kathete ist horizontal und wahrscheinlich auf die untere Grenze des rechten Oberlappens zu beziehen. Auch auf der übrigen rechten Lunge, besonders nach unten zu, sind noch einige Herdschatten erkennbar. Ebenfalls im linken Lungenfeld in Hilusnähe, sowie dicht oberhalb des Zwerchfelles, eine Verschattung. Das Cor zeigt keine besondere Konfiguration. Es besteht mäßige Dilatation desselben.

Röntgendiagnose: L.-I. im unteren äußeren Abschnitt des rechten Oberlappens; Lungenstauung. (Tafel I, Fig. 2).

2. März. Die Patientin verfällt mehr und mehr. Auf einer an diesem Tage angefertigten Platte ist infolge ausgedehnter Verschattungen (durch Zunahme der Lungenstauung und multiple Infarkte) keine genaue Deutung mehr möglich.

3. März. Exitus letalis.

Es wird nur die Sektion der Brusthöhle gestattet, die hämorrhagische Infarkte im rechten Ober- und Mittellappen ergibt, welche teilweise bereits abszedieren. Auch in der linken Lunge schon zahlreiche L.-I. und einzelne kleine Abszesse. Eitrig-fibrinöse Pleuritis auf beiden Seiten, rechts älter. Außerdem frische unzeröse Endokarditis der Tricuspidalis.

Was lehren uns diese beiden Fälle? Daß die Diagnose L.-I., die klinisch nicht gestellt worden war, durch die Röntgenuntersuchung gesichert werden konnte. Es wurden dadurch, wenn auch beide Patientinnen nicht mehr zu retten waren, doch wichtige Anhaltspunkte für die Prognose und Therapie gewonnen. Ein Schaden ist durch die allerdings sehr schonend ausgeführte Durchleuchtung und Aufnahme nicht eingetreten. Trotzdem wird man gut tun, Fälle, in denen die Diagnose L.-I. bereits klinisch feststeht, nicht mit Röntgenstrahlen zu untersuchen.

Noch größere praktische Bedeutung hat der folgende Fall, der längere Zeit am Leben erhalten werden konnte.

Fall III. Am 29. August 1921 wird ein 29 jähriger Markthelfer wegen Herzklopfen und Atembeschwerden eingeliefert. Die geringsten Anstrengungen verursachen ihm Lufthunger. Mit 11 Jahren hatte Patient Gelenkrheumatismus. Seit dem 29. Juni 1921 erhebliche Verschlimmerung der schon vorher bestehenden Herzbeschwerden. Eine Ursache dafür kann der Patient nicht angeben; kein blutiger Auswurf.

Mittelkräftiger, leidlich gut genährter Patient von blassem, leicht zyanotischem Aussehen. Lungen ohne erkennbaren krankhaften Befund. Herz zeigt Mitralkonfiguration; Grenzen rechts: reichlich 2 Querfinger rechts vom Sternalrand, links etwa 2 Querfinger außerhalb der linken Mamillarlinie, oben: Unterrand der 3. Rippe. Spitzenstoß verbreitert, hebend, 2 Querfinger außerhalb der Mamilarlinie im 5. I. C. R.

Töne: Über der Spitze lautes schabendes, systolisches, ferner ein etwas leiseres diastolisches Ge-

Digitized by Google

räusch, desgleichen über der Herzbasis. Töne über dem Aortenostium leise, 2. Pulmonalton verstärkt. Über den Carotiden keine Geräusche. Hautvenen am Halse stark gefüllt. Puls: klein, weich, unregelmäßig.

Die klinische Diagnose lautete: Mitralinsuffizienz und Stenose. Mitbeteiligung des Myocard wahrscheinlich.

Die Röntgendurchleuchtung ergab folgenden Befund: In Höhe der 4. vorderen Rippe zeigt sich eine dichte, etwa taubeneigroße Verschattung, die nach oben eine horizontale, etwa 5 cm breite, nach unten eine mehr rundliche, scharf abgesetzte Begrenzung aufweist. Das Herz zeigt eine ausgesprochene Mitralkonfiguration bei schlaffer Zeichnung der Bögen. Der rechte Vorhof ist reichlich 2 Querfinger nach rechts über den rechten Sternalrand, der linke Ventrikel ebenfalls annähernd 2 Querfinger über die linke Mamillarlinie nach links verbreitert. Das rechte Zwerchfell ist von etwas herabgesetzter Verschieblichkeit, das linke normal. Mäßige Stauung auf beiden Lungen. Es besteht Irregularität und Schlaffheit der Herzaktion. Im ersten schrägen Durchmesser ist der Mittelfellraum bis auf den obersten Anteil fast völlig verschattet. Bei frontaler Durchleuchtung keine Klarheit zu gewinnen.

Röntgendiagnose: Gemischtes Mitralvitium, Dilatation und wahrscheinlich Hypertrophie des Herzens. Myocarditis. Mäßige Lungenstauung. Verdacht auf L.-I. im rechten Mittellappen mit mehr nach vorne zu gelegener Basis und schräg nach hinten zu weisender Spitze (Tafel I, Fig. 3).

Die klinische Diagnose wurde mithin durch die Röntgenuntersuchung wesentlich erweitert und vertieft. Der L.-I. war der klinischen Untersuchung entgangen, ebenso die mäßige Lungenstauung.

Obwohl der Patient sich sehr schnell erholt hatte und bereits wieder entlassen sein wollte, wurde nunmehr die Behandlung insofern geändert, als ihm zunächst wieder Bettruhe verordnet wurde. Auch ist er auf die bei der Art seines Leidens nicht geringen Gefahren seines Berufes als Markthelfer erneut hingewiesen und ihm Berufswechsel (Kontorist usw.) empfohlen. Nach Digitaliskur von 2 Monaten bei weitgehendster Ruhe: wesentliche Besserung. Nur noch geringe Beschwerden beim Treppensteigen.

Am 5. November 1921 wird Patient mit etwa demselben Röntgenbefund — nur die Lungenstauung ist fast geschwunden — mit 14 Tagen Schonung bei gutem Allgemeinbefinden und kräftigem, regelmäßigerem Pulse nach Hause entlassen.

Bei einer Nachuntersuchung im Februar 1922 noch derselbe klinische und ein ganz ähnlicher Röntgenbefund. Nur die obere Begrenzung ist nicht mehr wollkommen horizontal, sondern verläuft etwas schräg nach innen und oben. Die Größenverhältnisse sind etwa die gleichen geblieben. Patient fühlt sich nach seiner Aussage leidlich wohl.

Anfang Juni 1922 wird er zu einer zweiten Nachuntersuchung bestellt, läßt sich jedoch mit der Begründung entschuldigen, daß es ihm schlechter gehe. Ende Juni teilt die Mutter mit, daß ihr Sohn am 23. Juni verstorben sei.

In diesem Falle war die Feststellung der Diagnose L.-I. für den Patienten von besonderer Bedeutung. Es ist anzunehmen, daß dieser am 29. Juni 1921, also ziemlich genau ein Jahr vor seinem Tode eingetreten ist. Bis zum Februar 1922 bleibt dieser Befund etwa der gleiche. Es kommt also während reichlich einem halben Jahre zu keiner neuen Infarktbildung, während der einmal eingetretene nicht resorbiert wird, aber klinisch keine weiteren Erscheinungen macht. Auch nach Kenntnis durch die Röntgenuntersuchung ist er weder perkutorisch noch auskultatorisch nachzuweisen. Das muß besonders betont werden, weil die Behandlung dadurch stark beeinflußt wurde.

Im folgenden will ich noch kurz über drei weitere Fälle berichten, in denen der Nachweis eines oder mehrerer L.-I. röntgenologisch möglich war.

Eine 46jährige Anlegerin (4) wird wegen Herzleidens eingewiesen. Die klinische Diagnose lautet: Dekompensierte Mitralstenose, Myokarditis, mäßige Lungenstauung. Ein Infarkt war klinisch nicht sicher nachweisbar. Die Röntgenuntersuchung und Aufnahme zeigen außer einer ausgesprochenen Mitralkonfiguration des Herzens und Lungenstauung einen rundlichen, mehr querovalen Infarktschatten im rechten Unterlappen, dessen Basis nach hinten und dessen Keil nach vorne, bzw. hiluswärts gerichtet ist. Die Patientin liegt noch mehrere Monate im Krankenhaus. Der Infarktschatten zeigt sich auch bei späteren Durchleuchtungen ziemlich unverändert. Der Röntgenbefund wird durch die Sektion bestätigt. Außer einer alten Infarktnarbe im rechten Unterlappen finden sich eine hochgradige Mitralstenose infolge schwieliger Endokarditis und Verkalkung der Mitralsegel. Ferner zeigen sich Infarktnarben in den Nieren, die klinisch nicht nachgewiesen waren.

Digitized by Google

Bei einem 43jährigen Bureaugehilfen (5) findet sich klinisch eine dekompensierte Endo- und Myokarditis. Es besteht der Verdacht auf L.-I., der sich jedoch nicht genauer lokalisieren läßt. Eine Woche nach der Aufnahme hat der Patient eine Hirnembolie mit Parese der linken Körperhälfte und Doppelbildern. Die Erscheinungen gehen allmählich wieder zurück. Nach 4 Wochen kann der Patient versuchsweise aufstehen. Die Röntgenuntersuchung, die 14 Tage nach vorübergehendem Auftreten von blutig verfärbtem Auswurf vorgenommen wird, ergibt im unteren Abschnitt des rechten Oberlappens eine reichlich hühnereigroße, rundliche Verschattung, die als Infarkt angesprochen wird. Skizze Nr. 1.) Das Herz ist sehr stark nach rechts und links verbreitert und zeigt eine ziemlich schlaffe Bogenzeichnung wie bei Myokarditis. Auf den Lungen findet sich besonders in Hilusnähe beiderseits deutliche Stauung. Die frontale Durchleuchtung ergibt infolgedessen kein klares Bild. Der Patient bessert sich zunächst und wird etwa ein Vierteljahr nach der Aufnahme wieder nach Hause entlassen. Aber schon nach 3 Tagen kommt er mit stärkerem Ödem wieder und erholt sich nicht recht. Das Herz versagt seinen Dienst. Die Stauungen weichen nicht mehr. Nach 6 Wochen erfolgt der Exitus. Durch die Sektion wird der Röntgenbefund im wesentlichen bestätigt.

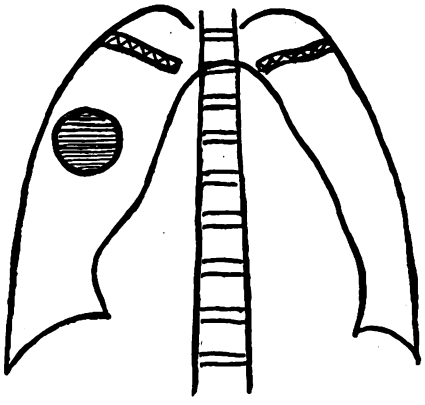

Skizze 1.

Eine 55 jährige Droschkenkutscherswitwe (6) wird wegen perityphlitischen Abszesses auf die chirurgische Abteilung eingewiesen. Infolge bestehender Herzschwäche und einer hinzutretenden Thrombose der rechten Vena femorilis wird von einem Eingriff abgesehen. Reichlich 5 Wochen nach der Aufnahme tritt blutiger Auswurf auf und die Patientin wird, nachdem die akuten Erscheinungen vorübergegangen sind, auf die innere Abteilung verlegt. Vereinzelt besteht auch hier noch „blutrotes" Sputum, das aber nach 3 Wochen ganz nachläßt. Die jetzt vorgenommene Röntgenuntersuchung ergibt zwei Herdschatten im rechten unteren Lungenlappen, die als Infarkte gedeutet werden. Ferner besteht Lungenstauung. Der Herzbefund spricht für Endo- und Myokarditis. Eine ausgesprochene Konfiguration besteht nicht. Im weiteren Verlaufe der Erkrankung gelingt es trotz zahlreicher, dahingehender Versuche mit Glukose und Novasurol nicht, die Diurese in Gang zu bringen. Das letztere Mittel löst eine Hg.-Colitis aus und muß daher abgesetzt werden. Nach Verlauf von weiteren 2 Monaten kommt Patient zum Exitus, der durch ein Gesichtserysipel beschleunigt wird. Die Obduktion ergibt eine fibröse Myo- und Endokarditis mit Verwachsung der Mitralsegel, Dilatation des linken und rechten Vorhofes und großen Parietalthrombus im ersteren. Infarkte im rechten Unter- und Mittellappen. Thrombose beider Femoralvenen und Stauungsniere rechts, sowie sonstige Stauungsorgane. Colitis und Proctitis necrotica (nach Novasurol).

Auch diese drei Fälle zeigen wieder die Brauchbarkeit des Röntgenverfahrens zum genauen Nachweis von L.-I., die durchweg ziemlich scharf umschrieben und gut erkennbar waren. In diesen Fällen handelte es sich um hämorrhagische Infarkte von runder, bzw. querovaler Form.

Etwas schwieriger wird der Nachweis beim sogenannten Stauungsinfarkt, den ich bei folgendem Falle annehme.

Eine 54 jährige Aufwartefrau (7), die schon seit einigen Jahren an einem „Herzfehler" leidet, wird wegen Kurzatmigkeit, Ödemen an den unteren Extremitäten und „blutigen Auswurfes" eingewiesen. Der klinische Befund spricht für dekompensierte Mitralstenose und Myokarditis. Leber und Milz sind infolge Stauung vergrößert. Für L.-I. ist kein sicherer Nachweis zu erbringen. Die Röntgendurchleuchtung ergibt eine ziemlich intensive, mehr rundliche, medialwärts gelegene Verschattung im rechten unteren Lungenfelde o h n e scharfe Begrenzung (Tafel I, Fig. 4). Ferner findet sich dicht neben dem rechten Hilus ein Herdschatten mit zentraler Aufhellung, von dem sich schräg nach außen und oben ein etwa 1 cm breites Schattenband zieht. Auch sonst zeigen sich auf beiden Lungen mehrere größere und kleinere Herdschatten von unbestimmter Form. Das Herz zeigt starke Verbreiterung nach rechts und links bei ziemlich schlaffer Aktion. Die Herztaille ist vollkommen verstrichen, der Pulmonalbogen und Vorhof stark nach links vorgewölbt. Im ersten schrägen Durchmesser ist der Mittelfellraum fast vollkommen verschattet.

Die Röntgendiagnose lautet: Ausgesprochenes Mitralvitium (vermutlich Stenose), starke Stauung auf beiden Lungen, besonders rechts. Der Herdschatten rechts unten ist mit Wahrscheinlichkeit als Stauungsinfarkt zu deuten. Bronchiektase des rechten Oberlappens mit Narbenbildung.

Die etwa zwei Monate spätere Sektion ergibt: Mitralstenose bei Sklerosierung und Verwach-

Digitized by Google

sung der Mitralsegel. Fibröse Myokarditis. Starke Dilatation und Hypertrophie des ganzen Herzens. Hochgradige Parietalthrombose des linken Vorhofes mit teilweisem Verschluß der Pulmonalvenen. Ausgedehnte Thrombose der rechten und linken Pulmonalarterie. Stauungsorgane. Infarktnarben des rechten Unterlappens. Großer Narbenherd und Bronchiektasen des rechten Oberlappens. Verkalkung der linken Lunge. Infarktnarben und Stauungsinduration der Milz.

Bei einer 19jährigen Arbeiterin (8) ließ sich klinisch im Anschluß an einen Gelenkrheumatismus eine schwere Endo- und Myokarditis mit Hypertrophie und Dilatation des Herzens, sowie den Zeichen einer Perikarditis nachweisen. Mit Recht konnte man von einer Pankarditis sprechen. Es bestanden ferner Hydrothorax und Ascites als Zeichen der Decompensation. Während des Aufenthaltes im Krankenhause bekam die Patientin mehrfach blutiges Sputum. Da für Tuberkulose keinerlei Anhaltspunkt bestand, so wurde in Anbetracht des Herzleidens ein hämorrhagischer Infarkt als möglich angenommen. Klinisch war außer einer Pleuropneumonie links unten kein sicherer Anhaltspunkt für L.-I. zu finden. Die mehrfach vorgenommene Durchleuchtung konnte jedoch einen solchen mit großer Wahrscheinlichkeit ausschließen. Außer dem Mitralfehler und der Lungenstauung mit Pleuropneumonie links war nichts Krankhaftes festzustellen. Wir konnten den L.-I. nunmehr sicher ausschließen. Das war von großem Wert für die Diagnose. Die Blutungen konnten jetzt als von der Stauung verursacht betrachtet werden. Die spätere Sektion bestätigte diesen Befund vollkommen.

Überblicken wir nochmals kurz unsere 7 Fälle von L.-I., so handelt es sich um 5 Frauen und 2 Männer. Das Durchschnittsalter bei den Frauen beträgt 50 Jahre, bei den Männern 36 Jahre. Beruflich gehören die meisten der arbeitenden Klasse an. Nur der Bürogehilfe hatte körperlich kaum zu arbeiten. In einigen Fällen decken sich die Obduktionsbefunde nicht völlig mit den klinischen und Röntgenbefunden. Das erklärt sich vor allem daraus, daß die Sektionen mehrfach Wochen und Monate nach der Röntgenuntersuchung stattfanden, deren Wiederholung aus Rücksicht auf den schweren Zustand der Kranken nicht vorgenommen wurde. In allen 7 Fällen konnte die Röntgendiagnose auf L.-I. gestellt, im 8. die klinische Annahme eines solchen röntgenologisch mit Recht abgelehnt werden. In den 3 ersten Fällen war die klinische Diagnose auf L.-I. nicht gelungen, wohl auch kaum möglich gewesen, in den anderen 4 Fällen gelang die genaue Lokalisation erst durch die Röntgenuntersuchung. Der hohe Wert dieser Untersuchungsmethode für die Diagnose L.-I. geht wohl aus diesen Tatsachen zur Genüge hervor. Was die auslösende Krankheitsursache betrifft, so handelt es sich ganz vorwiegend um Herzfehler (6), meistens um decompensierte Mitralstenosen. In einem Falle war ein Abort, (wahrscheinlich kriminell) anzuschuldigen. In allen Fällen bestand mehr oder weniger ausgesprochene Stauung. Infektiösen Charakter mit Neigung zu späterer eitriger Einschmelzung und Entwicklung von Empyem stellte sich nur bei dem Fall von Abort ein. In 6 Fällen handelte es sich wohl ausschließlich um hämorrhagische, im letzten um Stauungs-Infarkte. Diese Frage kann oft nur dann mit absoluter Sicherheit entschieden werden, wenn der Exitus bald nach Erscheinen der Infarkte eintritt. Das ist aber keineswegs immer der Fall.

Wir kommen nunmehr zu dem wichtigen Kapitel der Differentialdiagnostik des L.-I., die ich einer kurzen Darstellung unterziehen möchte. Für die randständige, mehr dreieckige Form des L.-I. kommt in erster Linie eine peripher beginnende Pneumonie, ferner ein randständiger tuberkulöser Infiltrationsherd und pleuritische Residuen in Frage. Besonders die beiden ersteren können gelegentlich, besonders bei dem nicht seltenen Beginn im unteren peripheren Abschnitt des rechten Oberlappens an dessen Grenze mit dem Mittellappen, eine dreieckige Form zeigen.

Für die rundliche oder querovale Form des L.-I. mit sagittal gerichtetem Kegel kommen differentialdiagnostisch vorwiegend Echinokokkus, Tumor, vorwiegend Sarkom, seltener Karzinom, beide in diesem Zusammenhange meist metastasisch, ferner Abszeß, luetisches Gumma, interlobärer Erguß, zentrale Pneumonie, Solitärtuberkel, bzw. nicht randständiger, exsudativer Tuberkulose-Herd und Aktinomykose der Lungen in Betracht.

Ganz allgemein kann gesagt werden, daß man einen L.-I. nur ernstlich in Erwägung zu ziehen braucht, wenn entweder ein Herzfehler, besonders der Mitralklappe (Stenose) festgestellt ist, oder eine Endocarditis lenta, häufig mit Aorteninsuffienz, nachgewiesen wird. In Betracht

Digitized by Google

kommen ferner noch septische Prozesse, Thrombose, bzw. Thrombophlebitis, die sich besonders gern an den unteren Extremitäten lokalisiert, sowie infektiöse Prozesse der weiblichen Geschlechtsorgane, meist nach Aborten oder Geburten. In diesen Fällen finden sich des öfteren Auflagerungen auf der Trikuspidalklappe (vgl. Fall II). Auch nach Operationen, besonders im Bereich des Abdomens, muß stets die Möglichkeit von L.-I. in Betracht gezogen werden. Manche postoperative Pneumonie dürfte von einem solchen Infarkt ihren Ausgang genommen haben. Im Kongreßheft 1923, Bd. XXXI der Fortschritte auf S. 30 berichtet Fr. Kraft über einen meines Erachtens ziemlich typischen Fall von L.-I. Eine schwer herzkranke Frau zeigt bei der Durchleuchtung und auch auf der Platte einen ungefähr kleinapfelgroßen, kreisrunden, ziemlich dichten und homogenen Schatten lateral in Höhe des 8. hinteren I. C. R.; hiluswärts davon, jedoch in einer anderen Frontalebene, vom oben erwähnten Schatten nicht abzutrennen, befindet sich ein weniger dichter, sich allmählich etwas verjüngender, bei weitem nicht so scharf abgegrenzter Schatten. Obwohl dieser Befund, wie ich bereits im April 1922 vorgetragen und auch im 1. Kongreßheft der „Fortschritte" (Bd. XXX) auf S. 70 und 71 an der Hand von Skizzen erläutert habe, zumal in Anbetracht der klinischen Diagnose auf „Myomalacia cordis mit exzentrischer Hypertrophie des linken Ventrikel usw.", die Röntgendiagnose L.-I. sehr nahe legte, so wurde doch zunächst Echinokokkus, bzw. Lungentumor angenommen. Die Frau kam 50 Stunden nach der Röntgenuntersuchung infolge einer Embolie der Aorta an ihrer Teilungsstelle zum Exitus. Die Lunge zeigte an der betreffenden Stelle eine Embolie mehrerer kleiner Äste der Arteria pulmonalis, ein für Infarkt ganz typischer Befund. Daß dieser bei der Sektion noch nicht deutlich war, konnte nur an der vermutlich erst kurz vor der Röntgenuntersuchung eingetretenen Embolie liegen. Der Infarkt war noch zu frisch gewesen. Der in einer anderen Frontalebene gelegene, sich allmählich verjüngende Schatten entspricht durchaus der Keilform des L.-I., der in diesem Falle als rundlicher Schatten mit schräg zum Hilus gerichtetem Kegel imponierte. Offenbar ist Kraft meine erste Arbeit zur Frage des L.-I. entgangen. Leider wird der genaue autoptische Herzbefund von ihm nicht mitgeteilt, der wohl noch weiter zur Klärung beigetragen hätte.

War also in diesem Falle die richtige Diagnose durchaus möglich, so will ich im folgenden einen Patienten schildern, bei dem die Schwierigkeiten recht eindringlich vor Augen geführt werden.

Am 22. September 1920 wird ein 24jähriger Abteilungsvorsteher wegen Tuberkulose-Verdachtes zur Beobachtung ins Krankenhaus eingewiesen, der angeblich im Herbst 1918 eine Grippe durchgemacht hatte. Im März 1919, unmittelbar nach seiner Entlassung vom Militär, hatte er plötzlich Blutspucken, das sich im Juli 1920 wiederholte. Das Sputum habe „rostbraun", auch wohl schokoladefarben ausgesehen. Es handelt sich um einen mittelgroßen, kräftigen, gut ernährten Mann von etwas blassem Aussehen. Anamnestisch ist noch zu erwähnen, daß er 1917 in der Ukraine viel mit russischen Steppenhunden in Berührung gekommen ist. Klinisch ist weder auf dem Herzen noch über den Lungen ein krankhafter Befund zu erheben. Die Temperatur stieg zweimal bis 37,3°, sonst war der Patient vollkommen fieberfrei. Der Auswurf ist spärlich, rostbraun. Tuberkulose-Bazillen: negativ, auch mit Antiforminerweichung. Wassermann: negativ.

Echinokokkusreaktion im Blut: ++.

Blutbild: 50% neutrophile Leukozyten.
8% eosinophile Leukozyten!!
30% Lymphozyten.
12% Übergangsformen.

Der Röntgenbefund ist folgender: Im Bereiche des rechten unteren Lungenfeldes liegt mehr nach vorne zu eine reichlich taubeneigroße, rundliche Verschattung. Von dieser aus ziehen mehrere Strangschatten in Richtung auf den rechten Hilus. Der beschriebene Herd sitzt dem rechten Zwerchfell, etwas lateral von der Kuppe desselben, dicht auf. Er steht gleichsam mit diesem in Verbindung und ist gestielt. Unmittelbar darunter, am rechten Leberlappen, sieht man eine geringe Aussparung und eine Veränderung der Transparenz. Das rechte Zwerchfell ist von etwas herabgesetzter Verschieblichkeit, aber nicht adhärent. Bei frontaler Durchleuchtung, bzw. im linken schrägen Durch-

Digitized by Google

messer, sieht man den Herdschatten deutlich zwischen Wirbelsäule und Herz dem Zwerchfell gestielt aufsitzen (vgl. die Skizze Nr. 2).

Röntgendiagnose: Verdacht auf Echinokokkus im rechten Unterlappen (bzw. Mittellappen), der ursprünglich vermutlich im oberen, vorderen Teile des rechten Leberlappens gelegen und dann durchs Zwerchfell in die Lunge perforiert ist. Ein ähnlicher Fall wurde von Levy-Dorn und Zadek bereits im Jahre 1899 beschrieben. Sonst fand ich keine weiteren Angaben über diesen immerhin ziemlich seltenen Befund.

Zusammenfassend läßt sich sagen, daß es sich trotz der großen Ähnlichkeit mit L.-I. wohl sicher um keinen solchen gehandelt hat. Das Herz war vollkommen gesund. Der Ausgangspunkt wäre durchaus unklar geblieben. Für Echinokokkus sprechen: 1. die im Blut positive Echinokokkusreaktion (bei negativem Wa.), 2. die Eosinophilie (8%), 3. der Röntgenbefund bei negativem klinischen Lungenbefund und fehlendem Fieber. Der blutige Auswurf konnte in beiden Fällen vorhanden sein, dagegen sprach das gute Allgemeinbefinden bei normalem Cor. eher für einen in Ausheilung begriffenen Echinokokkus.

Der weitere Verlauf machte diese Diagnose immer wahrscheinlicher. Patient wird 4 Wochen nach seiner Entlassung im Oktober 1920 und Anfang März 1922, also etwa 1½ Jahr später nachuntersucht. Stets ist das Allgemeinbefinden gut, was abgesehen vom dauernd negativen Bazillenbefund, auch gegen Lungentuberkulose spricht. Der Röntgenbefund ist jedesmal der gleiche. Angeblich hat Patient 1921 noch alle 3—4 Wochen ein hämorrhagisches Sputum gehabt. Im Oktober 1921 hat er nach seiner Angabe ein Häutchen von etwa 1½ cm Durchmesser ausgehustet, das geschrumpft gewesen sei. Leider wurde es nicht aufgehoben. Dabei hat er noch etwas Blut verloren, seitdem nicht wieder.

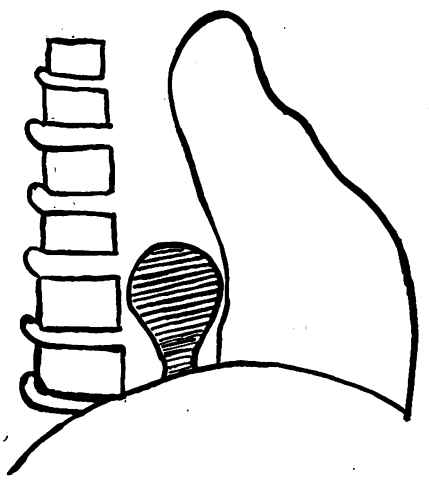

Skizze 2.

Die am 22. Februar 1922 angestellte Echinokokkusreaktion im Blut ist „fast negativ". Es besteht jetzt auch keine Eosinophilie mehr. Im Sputum finden sich wenig Pneumokokken und gramnegative Diplokokken. Von den weiteren differentialdiagnostisch in Betracht kommenden Erkrankungen wird man eine zentrale Pneumonie allermeist durch den Verlauf ausschließen können. Sie wird bedeutend schneller als etwa L.-I. oder Echinokokkus zur Resorption kommen. Außerdem ist sie wohl stets von höherem Fieber begleitet. Hämorrhagisches Sputum kann in allen 3 Fällen vorkommen.

Bei einem tuberkulösen Käseherd werden sich in der Regel noch andere klinische und röntgenologische Anhaltspunkte für die Tuberkulose finden lassen (Bazillennachweis, Fieberverlauf, Tuberkulinreaktion usw.). Blutiges Sputum ist bei der Tuberkulose ebenso gut möglich, wie beim Infarkt. Meist sieht jedoch das bei einer echten Hämoptöe entleerte heller und schaumiger aus als das bei L.-I. ausgehustete. Aber darauf allein wird man keine sichere Diagnose gründen können.

Von den Tumoren kommen vor allem die malignen, und zwar sowohl primäre als auch metastatische in Frage. Besonders wird es sich hier um Sarkome, etwas seltener um Karzinome handeln, die zu Verwechslungen mit L.-I. Veranlassung geben könnten. Die Sarkome zeigen häufiger eine mehr rundliche Form, während man bei den Karzinomen eher die Dreiecksform zu sehen bekommt. Otten wies hierauf in seinem ausführlichen Vortrage über Lungentumoren auf dem Röntgenkongreß 1922 hin und zeigte bei dieser Gelegenheit auch ein Bild von L.-I. mit Dreiecksform. Die rundliche, isolierte Form ist beim Lungenkrebs dagegen nicht häufig. Der klinische Verlauf wird es in diesen Fällen bei einer genügend langen Beobachtungszeit wohl immer gestatten, einen L.-I. auszuschließen. Fieberfreiheit und gesundes Herz sprechen auch hier dagegen. Der Nachweis eines Primärtumors ist ausschlaggebend. Das Bestehen eines Mediastinaltumors oder von Drüsenmetastasen am Hals sowie in den Achselhöhlen, die eine Probeexzision gestatten, helfen die Diagnose sichern. Auch die bei Tumor sich stets entwickelnde

Digitized by Google

Kachexie trägt dazu bei. Ein Tumor wird weiter wachsen und seine Form ändern, was sich durch fortlaufende Röntgenkontrollen nachweisen läßt. Die Deutung des Sputums muß vorsichtig geschehen, da es sowohl bei L.-I. als auch bei Lungentumoren hämorrhagisch werden kann. — Von den selteneren, gutartigen Tumoren sind die Fibrome des Zwerchfelles auszuschließen, wie Kienböck einen Fall zeigt. Hier kann die fortlaufende Röntgenkontrolle durch den Nachweis von Wachstum des Tumors auch bei den benignen Formen die Entscheidung bringen. Der Mangel eines krankhaften Befundes am Herz und Gefäßsystem spricht auch in diesem Falle gegen Infarkt.

Ein luetisches Gumma der Lunge in Dreiecksform ist meines Wissens bislang nicht bekannt geworden. Die rundliche Form wäre schon eher möglich. Die Diagnose läßt sich durch Anstellen der Wassermannschen Reaktion bis zu einem gewissen Grade sichern. Allerdings beweist unser Fall I (Wa ++), daß eine alte Lues, wie es ja auch selbstverständlich ist, einen L.-I. keineswegs ausschließt. In diesem Falle könnte z. B. auch eine Aorteninsuffizienz auf luetischer Basis bestehen. Eine gewisse Vorsicht in der Deutung ist also angebracht, um peinliche Überraschungen zu vermeiden.

Die Aktinomykose der Lunge läßt sich am einfachsten durch das Sputum feststellen. Auch ist das Röntgenbild nicht so charakteristisch wie beim L.-I. Meist handelt es sich um ein der Tuberkulose ähnliches Bild mit groben Schatten in der Hilusgegend.

Der Lungenabszess ist unter Umständen dem L.-I. nahe verwandt, bzw. hat er in manchen Fällen als Folgezustand desselben zu gelten. Das eitrige Sputum, der schwere Krankheitszustand mit Fieber, die Hyperleukozytose werden die Entscheidung treffen lassen. Zu bedenken ist immer, daß auch, wie in unserem 1. Falle, frischere Infarkte neben Abszessen bestehen können. Spiegel- und Höhlenbildung spricht stets gegen L.-I.

War bislang in der Hauptsache von der Differentialdiagnostik der runden Form des L.-I. die Rede, so will ich mit folgendem einschlägigem, auch sonst nicht uninteressantem Fall, der eine gewisse prinzipielle Bedeutung in dieser Frage hat, die Schwierigkeit bei der Dreiecksform dartun.

Vom 19. November 1917 bis 2 März 1918 wird eine damals 19 jährige Arbeiterin wegen rechtsseitiger „Pleuritis exsudativa" auf einer Lungenstation behandelt. Der Erguß resorbiert sich allmählich. Bei einer Röntgendurchleuchtung (5. Januar 1918) wird, rechts von der Hilusgegend ausstrahlend ein pflaumengroßer Herd beschrieben. Die Patientin wird am 2 März 1918 als „geheilt" entlassen. Sie hat sich dann annähernd 3 Jahre wohl befunden und konnte ihrem Berufe wieder nachgehen. Seit Beginn ihrer ersten Schwangerschaft im Januar 1921 fühlte sie sich sehr matt. Es traten angeblich stärkerer Husten und Haarausfall ein. Im Oktober 1921 hatte sie dann eine normale Geburt (Kind zunächst gesund, später kränkelnd). Von dieser hat sie sich nicht recht wieder erholt. Der Zustand verschlimmerte sich noch während der Zeit des Stillens (Oktober bis Dezember 1921). Die Menses sind seit der Geburt nicht wiedergekehrt. Blutiger Auswurf hat angeblich nie bestanden. Am 22. März 1922 erfolgt die Wiederaufnahme: Patientin, jetzt 23 jährig, zeigt asthenischen Habitus und ziemlich schlechten Ernährungszustand. Der Lungenbefund ergibt eine Bronchitis im linken Unterlappen. Außerdem besteht Verdacht auf einen Infiltrationsherd im peripheren Anteil der rechten mittleren Lunge. Der Röntgenbefund ist folgender: Thorax lang und schmal. Die Transparenz rechts geringer als links. Im rechten mittleren Lungenfelde zeigt sich etwa im 3. Interkostalraume eine dreieckige Verschattung mit der Hypotenuse von 5 cm Länge als Basis an der lateralen Thoraxwand und den beiden zum Hilus gerichteten, je etwa 7 cm langen Katheten. Die obere Begrenzung läuft parallel mit der 3. vorderen Rippe. Sonst nirgends Herdschatten erkennbar. Herz o. B. Auf einer Blendenaufnahme erkennt man im Bereich der oben beschriebenen, dreieckigen Verschattung zahlreiche, kleinere Herdchen mit ziemlich weicher Begrenzung.

Röntgendiagnose: Verdacht auf frische, infiltrative Tuberkulose im Bereich des peripheren unteren Abschnittes des rechten Oberlappens an der Grenze zum Mittellappen. — Sputummenge gering: Tuberkulose-Bazillen dauernd negativ. Ponndorf 1 mal schwach, 2 mal mittelstark positiv.

Das eben beschriebene Röntgenbild erinnert lebhaft an zwei eingangs beschriebene Bilder von L.-I. (I u. II). Jedoch sprechen die Vorgeschichte, das völlige Fehlen eines krankhaften Herzbefundes und der mangelnde blutige Auswurf gegen einen solchen. Nur die kurz voraufgegangene Geburt, die indes normal verlaufen sein soll, könnte einen L.-I. möglich erscheinen lassen. Die Dreiecksform im

Digitized by Google

Röntgenbilde ist z. T. auf die schräg nach unten verlaufende dritte vordere Rippe zurückzuführen, welche die obere Begrenzung des dreieckigen Schattens darstellt. Bei einer späteren Nachuntersuchung (12. Mai 1922) ist der Infiltrationsherd im rechten Oberlappen vollkommen geschwunden. Auch dieser Umstand spricht eher gegen L.-I. und mehr für einen tuberkulösen (oder bronchopneumonischen) Herd. Patient hat sich inzwischen gut erholt und an Gewicht zugenommen. Aus diesem absichtlich etwas eingehender geschilderten Falle geht hervor, wie schwierig die Differentialdiagnose zwischen der Dreiecksform des L.-I. und einem tuberkulösen Infiltrationsherde (oft „Primäraffekt") oder einer Bronchopneumonie, bzw. beginnender Pneumonie an der Peripherie gerade des rechten oberen Lungenlappens sein kann. Ich habe solche Fälle bei beginnender Tuberkulose noch mehrfach beobachtet. Leider verlaufen sie meist weniger günstig als dieser.

Auch pleuritische Residuen, bzw. die Pleuritis interlobaris kann gelegentlich ein ähnliches Bild machen. Jedoch glaube ich, daß diese Diagnose des öfteren zu Unrecht angenommen worden ist. Auch im obigen Falle hatten wir sie anfänglich in Erwägung gezogen. Eine Probepunkion ergab keinen Erguß. Übrigens wäre gerade bei Pleuritis die Unterscheidung vom L.-I. noch besonders schwierig, weil ja ein randständiger Infarkt auch oft von einer Pleuritis begleitet ist. Gesichert kann die Diagnose L.-I. durch nekrotische, stark durchblutete Fetzen im Sputum werden, ein sehr seltener Befund, den ich nie beobachtet habe. Von anderer Seite ist er beschrieben worden.

Was nun die Behandlung des L.-I. betrifft, so hat diese hauptsächlich in vorbeugenden Maßnahmen zu bestehen: Bei gefährdeten Patienten mit Kreislaufstörungen, sei es infolge Herzfehlers oder von Endocarditis lenta, bzw. nach Operationen oder Aborten und Geburten, soll man die Beine konsequent hochlagern. Man läßt diese alsdann frühzeitig bewegen. Die Kranken kommen sobald wie möglich außer Bett. Es sind vorsichtige Atemübungen zu machen. Jeder Druck ist zu vermeiden (z. B. Schnüren der Beine durch Strumpfbänder usw.). Bei gynäkologischen Eingriffen ist während der Narkose das übliche Hängen an den Knien und jede Bewegung oder Schnürung der Beine zu vermeiden. Man kann versuchen, die Gerinnungsfähigkeit des Blutes durch geeignete Maßnahmen herabzusetzen (z. B. Natr. citric. intravenös, hypotonische Kochsalzlösung rektal oder intravenös). Von Treudelenburg u. a. wurde auch die operative Entfernung des Embolus empfohlen. Abgesehen von der Schwierigkeit des Eingriffes beschwört dieser wohl ohne Zweifel neue Gefahren. Die Methode hat sich daher wenig Eingang verschaffen können.

Im übrigen wird sich die Therapie nach dem Grundleiden richten müssen, das überhaupt von ausschlaggebender Bedeutung ist. Neben Ruhigstellung kommt eine zweckmäßige Herztherapie in Betracht, die vor allem die Lungenstauung zu beseitigen hat. Bei Endocarditis lenta, bzw. Pyämie kommt eine geeignete Chemotherapie (Argochrom usw.), nach Feststellung des Erregers auch eine entsprechende Serumtherapie in Frage. Bei inkompletem Abort ist unter den oben angegebenen Cautelen auszuräumen. Jede Thrombose, bzw. Thrombophlebitis ist an und für sich schon mit Hochlagerung, Ruhigstellung und eventuell feuchten Umschlägen zu behandeln. Das Aufrichten und Pressen beim Stuhlgang ist zu vermeiden. Eine vorsichtige Bewegungstherapie der Beine muß frühzeitig einsetzen (s. o. unter den vorbeugenden Maßnahmen!).

Die Prognose ist stets ernst, oft sogar infaust zu stellen. Bei vorübergehender Besserung des Leidens ist unter Umständen ein Berufswechsel anzuraten (vgl. Fall 3!). Statt schwerer körperlicher Arbeit ist ein Posten im Bureau vorzuziehen, schon um das kranke Herz zu schonen. Regelmäßige Nachuntersuchungen sind anzustreben.

Fassen wir nun unsere Ergebnisse nochmals kurz zusammen, so läßt sich folgendes sagen:

1. Der genaue klinische Nachweis eines L.-I. ist stets schwierig, in manchen Fällen geradezu unmöglich.

2. Das Röntgenbild des L.-I., vor allem des sogenannten hämorrhagischen, und zwar besonders bei vereinzeltem Auftreten mehr im mittleren Lungenfelde sowie bei randständigem Sitz, also mehr im Beginn des Leidens, wenn die Lungenstauung noch nicht überhand genommen hat, ist meist deutlich erkennbar.

3. Wir unterscheiden beim hämorrhagischen Infarkt, je nach der Lage des

Digitized by Google

Kegels eine dreieckige und eine runde, bzw. querovale Form. Die letztere ist nach meinen Erfahrungen etwas häufiger als die Dreiecksform. Der Stauungsinfarkt zeigt nur die runde Form. Er ist mehr medialwärts gelegen und weniger scharf begrenzt als der häufigere, rein embolisch entstandene hämorrhagische.

4. Der röntgenologische Nachweis eines L.-I. klärt oft die Diagnose erst in ihren wesentlichen Punkten auf (vgl. Fall I, II und III). In anderen Fällen gibt er die genaue Lokalisation. Daher ist das Röntgenbild auch für die Therapie und Prognose nicht selten von praktischem Wert.

5. Obwohl bei der Röntgenuntersuchung auf L.-I., die stets so schonend wie möglich ausgeführt wurde, nie ein Schaden entstand, so wird das Verfahren nur für klinisch noch unklare, nicht jedoch für bereits am Krankenbett gesicherte Fälle empfohlen.

6. Nach meinen Beobachtungen wird zunächst meist die rechte Seite, häufiger in den unteren Partien, befallen. Eine gewisse Prädilektionsstelle ist die Interlobärspalte zwischen dem rechten Ober- und Mittellappen. Hier dürfte sich ein locus minoris resistentiae infolge ungenügender Gefäßversorgung befinden.

7. Die Röntgenuntersuchung gibt uns häufig Aufschlüsse über den Entstehungsmodus von L.-I., über den der Pathologe des öfteren bei zahlreichen über beide Lungen verstreuten Infarkten keine genauen Angaben machen kann (vgl. Fall II).

8. Die Mehrzahl der an L.-I. Erkrankten sind Frauen, das Durchschnittsalter beträgt ca. 45 Jahre bei unseren Fällen.

9. Die Differentialdiagnose, die oft recht schwierig sein kann, wird eingehend auseinandergesetzt.

10. Die Therapie und Prognose werden kurz besprochen.

Literatur.

Aßmann, Röntgendiagnostik der inneren Erkrankungen, 1. Auflage. — Dietlen, Röntgendiagnostik in der inneren Medizin und ihren Grenzgebieten. Groedels Atlas, 3. Aufl. — Kaufmann, Lehrbuch der pathol. Anat., I. Bd., 7. u. 8. Aufl. — Kohlmann, Zur Frage des Lungeninfarktes. Fortschr., Kongreßheft 1, 1922, Bd. XXX, S. 70/71. — Kraft, Seltene Lungenfälle. Kongreßheft 1923 d. Fortschr., Bd. XXXI, S. 40. — Otten, Kongreßheft 1, 1922, Bd. XXX. — Ribbert, Lehrb. d. pathol. Anat. — Rieder-Rosenthal, Lehrb. d. Röntgenkunde, Bd. I. — v. Strümpell, Lehrb. d. spez. Pathol. u. Ther. d. inn. Krankheiten, 21. Aufl.

Aus der chirurgischen Universitätsklinik Köln-Lindenburg (Direktor: Geheimrat Tilmann).

Beitrag zur Frage des sog. Kardiospasmus und der idiopathischen Ösophagusdilatation.

Von

Priv.-Doz. Dr. **Walther Drügg.**

(Hierzu Tafel I, a u. b und 2 Skizzen im Text.)

Die Erklärung der sog. idiopathischen Dilatation des Ösophagus in ihrer keineswegs zufälligen Verbindung mit dem Kardiospasmus ist über das Stadium einer einfachen Folgewirkung hinausgelangt. Sie tritt nun als durchaus gleichwertiger Faktor in einem besonderen Krankheitsbild in Erscheinung, dessen Pathogenese noch keiner einheitlichen Auffassung begegnet. Meyer führt an, daß „kaum eine Krankheit als auslösende Ursache des Kardiospasmus nicht verdächtigt“ worden sei. Die neuere Literatur zeigt aber doch überwiegend Neigung, dem Vagus und seinem Wechselspiel mit dem sympathischen Nervensystem eine besondere, wenn nicht die einzige ursächliche Bedeutung sowohl für das Zustandekommen des Kardiospasmus allein, als auch darüber hinaus der häufig mit ihm vergesellschafteten Erweiterung der Speiseröhre zu-

Digitized by Google

zusprechen. Bei dem Interesse, das diesem noch zu lösenden Problem entgegengebracht wird, ist die Mitteilung einer einschlägigen Beobachtung angebracht, die infolge ihrer ungewöhnlichen Ausdehnung, gewissermaßen ihres grotesken Verhaltens halber in der Literatur ohne Gegenstück ist.

Aus der Krankengeschichte des Falles ist folgendes bemerkenswert: Im Jahre 1910 kam der damals 35j. Sekretär Kr. in Behandlung der hiesigen Klinik, weil er in letzter Zeit an Schluckbeschwerden leide, die vor allen Dingen dann aufträten, wenn er das Telephon habe bedienen müssen. Es beständen Druckgefühl in der Gegend der unteren Brustbeinhälfte, nervöse Unruhe, Gewichtsabnahme und Kräfteverfall. Bei der Nahrungsaufnahme selbst habe er das Gefühl, daß die Speisen im unteren Teile der Speiseröhre stecken blieben, dort eine Zeitlang verweilten und entweder wieder zurückkämen oder langsam in den Magen hineinglitten. Das häufige Erbrechen trete sofort, manchmal noch während des Schluckens auf, mitunter auch erst ¼—½ Stunde später.

Die Untersuchung ergab keine krankhaften Erscheinungen an den Organen. Sensibilität, Motilität, Reflexe in Ordnung. Die Magensonde ließ sich beim ersten Einführen nur ca. 7 cm weit vorschieben, ging später anstandslos bis zu 45 (!) cm weit. Wiederholte Magenausheberungen morgens nüchtern ergaben ca. 30 ccm „Magensaft" mit spärlichen Speiseresten. Darin Milchsäure positiv, freie und gebundene Salzsäure negativ. ½ Stunde nach Probefrühstück wurden etwa 50 ccm Magensaft mit gut verkleinerten Resten des Frühstücks ausgehebert; darin freie Salzsäure 33, Gesamtazidität 45, Milchsäure und Blut negativ. Stuhl dauernd frei von Blut. Bei der Röntgendurchleuchtung mit Wismutbrei machte der erste Bissen an der Kardia kurz halt, um dann glatt durchzufallen. Die folgenden Breiportionen füllten die Speiseröhre an und wiesen eine Verbreiterung derselben oberhalb der Kardia nach (Platten nicht mehr vorhanden). Probelaparotomie ließ am Magen und auch sonst in der Bauchhöhle einen krankhaften Befund nicht erkennen. Die Behandlung bestand in regelmäßigem Einführen der Schlundsonde und Magenspülungen. Nach 3½ Monaten keine Beschwerden mehr, Entlassung. Nach ½ Jahr wieder allmähliche Verschlimmerung, die in den folgenden Jahren anhielt.

In der Klinik nicht mehr behandelt bis 1916, wo er als Landsturmmann in die hiesige Militärabteilung eingewiesen wurde. Laut Aufzeichnungen: „Auf 75 Pfund abgemagert. Mit Wismutfüllung auf dem Röntgenbild bei seitlicher Aufnahme in Höhe des 4. und 5. Brustwirbels intensiver Schatten = Ösophagusdivertikel. Anlegen einer Witzelschen Magenfistel. Gewichtszunahme, Wohlbefinden, Entlassung."

Am 3. 11. 21 vom Hausarzt zur Röntgenuntersuchung überwiesen. Dabei macht K. die Angabe, daß er außer durch den Magenschlauch auch immer per os Nahrung aufnehme; das Schlucken gehe ganz gut und ohne das frühere Gefühl des Steckenbleibens. Nur falle ihm auf, daß er bisweilen kleine Mengen einer sehr übel riechenden Masse auswerfe, in der Reste von Speisen, die vor mehreren Tagen genossen worden seien, zu erkennen wären. Das Auswerfen dieser Masse erfolge ohne Würgen. Oft trete sie ganz unvermittelt in den Mund hinein. Ferner habe er stets sehr üblen Geruch aus dem Munde. Bei dem leidlich ernährten Mann fiel dieser aashafte Mundfoetor sofort auf, sonst fand sich äußerlich nichts Bemerkenswertes. Infolge eines Mißverständnisses trank er vor der weiteren Untersuchung einen großen Schluck Bariumbrei, von dem er aber sofort wieder etwas ausbrach. Die daraufhin sogleich angeschlossene posterio-anteriore Durchleuchtung ergab folgendes Bild: Tafel I, Fig. a.

Auf den ersten Blick glaubt man ein enorm vergrößertes Herz vor sich zu haben, doch kann man die rechte Herzgrenze schwach innerhalb des Schattengebildes erkennen, wo sie am rechten Wirbelsäulenrand verläuft und in flachem Bogen leicht über diesen hinausragt. Die ganze Partie vom Herzrand bis zum rechten Rande des Schattens und nach oben bis in Höhe des Aortenbogens ist von gleichmäßiger, etwas hellerer Tönung als der Herzschatten. Die rechte Begrenzungslinie verläuft rechtskonvex und fast ganz parallel dem rechten Herzrande bis zum unteren Rande der zweiten Rippe, von da ab vollständig gerade nach aufwärts, kreuzt die Klavikula rechtwinkelig und verliert sich fingerbreit über dieser im Lungenspitzenfeld. In der Höhe des Aortenbogens hebt sich von dem Schattengrunde ein $1^1/_2$ querfingerbreiter quer gestellter intensiverer Schatten mit horizontaler oberer und welliger unterer Grenzlinie ab, der unschwer als Kontrastbrei erkannt wird. Oberhalb dieser Breipartie sind die Knochenstrukturen besonders deutlich zu sehen, die Tönung entspricht einem gashaltigen Hohlraum. Seine innere Begrenzung rechts verläuft ebenfalls ganz gestreckt und vereinigt sich oben mit dem äußeren Rande in spitzem Winkel, so

Digitized by Google

daß eine ausgesprochene lange Keilform für den Wandschatten zustande kommt. Die linke Wand ist in dem Schatten der Wirbelsäule nicht zu erkennen. Das ganze Schattengebilde verliert sich nach unten ohne scharfe Grenze im Leberschatten, doch läßt sich die Wölbung der rechten Zwerchfellkuppel ähnlich wie das Herz als dichterer Schatten verfolgen.

In Fortführung der Untersuchung wurde nun ein Magenschlauch eingeführt. Es war ganz auffallend, wie spielend leicht sich dieser vorschieben ließ; das Ende des Schlauches hatte schon die Zahnreihe erreicht, ohne daß man irgendeinen Widerstand bemerkt hätte. Die zweite Durchleuchtung brachte hierfür die überraschende Erklärung, indem sie zeigte, daß die Schlauchspitze das Zwerchfell berührte, der Schlauch selbst aber sich in eine große Spirale aufgerollt hatte. Um die unteren Grenzen der Veränderungen deutlicher zu machen, wurde nun eine ziemlich dicke Bariumaufschwemmung durch den Schlauch eingegossen, darauf erschien die untere Grenze scharf gegen den Leberschatten abgesetzt und in ganz leichter Wellenlinie verlaufend. Der Bariumspiegel ragte seitlich etwas über die noch eben erkennbare Zwerchfellkuppe hinaus, blieb aber medialwärts unter dieser. Trotz lang fortgesetzter sorgfältigster Beobachtung am Schirm konnte ein Durchtritt von Bariumbrei in den Magen nicht beobachtet werden.

Durch Saug- und Heberwirkung wurde nun versucht, den Sack zu entleeren. Dabei erhielt man eine kleine Menge einer dicken grau-weißen homogenen Masse, die einen ganz furchtbaren Gestank verbreitete. Erst unter Zuhilfenahme von reichlich lauwarmem Wasser kam die Masse in Bewegung. Das ganze Verfahren war nur am offnen Fenster durchzuführen und erforderte sehr lange Zeit und viele Kannen Wasser. Endlich kam die Spülflüssigkeit klar zurück; nach möglichst sorgfältigem Absaugen derselben wurde eine weitere Durchleuchtung bei unverändert liegendem Schlauch angeschlossen.

Fig. b auf Tafel I zeigt den leeren Sack mit seiner dicken rechten Wand, die Schlauchspitze in der Mittellinie im Zwerchfellschatten, und die untere Sackgrenze wie vorher unterhalb der rechten Zwerchfellkuppe verlaufend; natürlich sind nun auch die Wirbel- und Rippenkonturen sowie die rechte Herzgrenze besser zu sehen.

Auf Grund dieses Befundes riet ich dem Kranken, der jeden operativen Behandlungsvorschlag von vornherein ausgeschlossen hatte, jede Nahrungsaufnahme von oben sorgfältigst zu unterlassen und darüber hinaus durch regelmäßige Spülungen und Ausheberungen des Sackes diesen vor Ansammlung und Zersetzung von Speichel usw. zu schützen. Der Erfolg davon zeigte sich Ende Januar 1923, wo der Sack vollständig verschwunden war und rechts vom Herzschatten nur noch ein 1½ querfingerbreiter ganz leichter Schatten als Rest zu sehen war. Die Auffüllung, die allerdings nicht übertrieben wurde, verbreiterte diesen Schatten nach rechts hinüber, aber nicht entfernt in dem früher beobachteten Maße. Auch die früher geklagten Beschwerden blieben verschwunden. In der Folge ließ dieser anfängliche Eifer leider wieder nach. Am 5. 9. 23 stellte er sich wieder vor und gab an, daß er Spülungen nicht mehr regelmäßig mache und auch neben der Schlauchernährung ganz kleine Mengen breiiger oder flüssiger Nahrung von oben nehme, die seiner Meinung nach sicher in den Magen gelangten.

Die Durchleuchtung (Skizze I) ergab ein ähnliches Bild wie im Januar 1923, nur war die rechte Begrenzung des Speiseröhrenschattens wellig, namentlich in der oberen Hälfte. Ferner hatte man den Eindruck eines schmalen freien Zwischenraums zwischen Herzrand und dem blassen Schattengebilde der Speiseröhre. Das bestätigte sich bei der Durchleuchtung, als beim Trinken der ziemlich dünnen Bariumaufschwemmung diese in fingerbreitem Strahl an der rechten Wand entlang lief, zwischen sich und dem rechten Herzschatten zunächst einen deutlichen Spalt frei lassend. Bei zunehmender Füllung ging dieser Spalt von unten nach oben verloren, und schließlich stellten sich genau die gleichen grotesken Formen wieder ein wie früher. Insbesondere entwickelte sich vor dem Schirm allmählich wieder der scharf abgesetzte keilförmige Schatten der rechten Wand hoch oben am Schlüsselbein. Von größerem Interesse war die Zwerchfellpartie. Hier ließ sich die in der Skizze II genau nach der Natur gezeichnete zapfenartige Form des Breischattens gut erkennen und beobachten. Dabei sah man, wie sich von dem Zapfen unten ganz kleine Teilchen ablösten und nach abwärts und links wanderten, wo sie sich verloren. Während längerer Zeit bei häufiger Unterbrechung der Durchleuchtung konnte dieser Übertritt von Brei in den Magen verfolgt werden. Die Pausen zwischen den einzelnen Portionen waren ziemlich kurz, die jeweilige Menge sehr klein, im Schattenbild nur selten die Größe einer

Digitized by Google

Kaffeebohne erreichend. Im Magen selbst ließ sich die übergetretene Masse nie sichtbar machen. Nach hinreichend langer Beobachtung wurde die Untersuchung damit abgebrochen, daß die Speiseröhre durch Spülung sorgfältig entleert und gereinigt wurde. Danach blieben noch einige streifige Schattenreste sichtbar, die sämtlich ausgesprochen quergestellt waren, aber nie die ganze Breite der Speiseröhre einnahmen; entweder waren sie im sagittalen oder im ersten schrägen Durchmesser zu sehen, nie aber in beiden Richtungen zugleich.

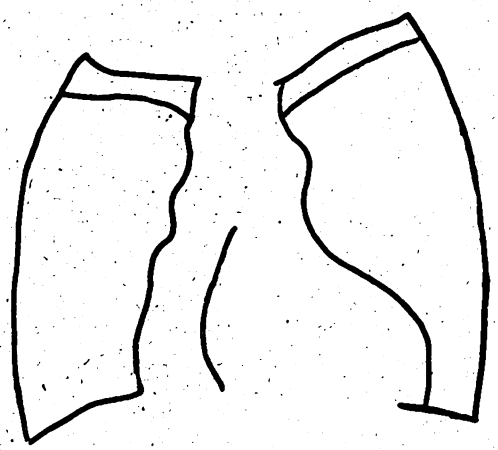

Skizze 1.

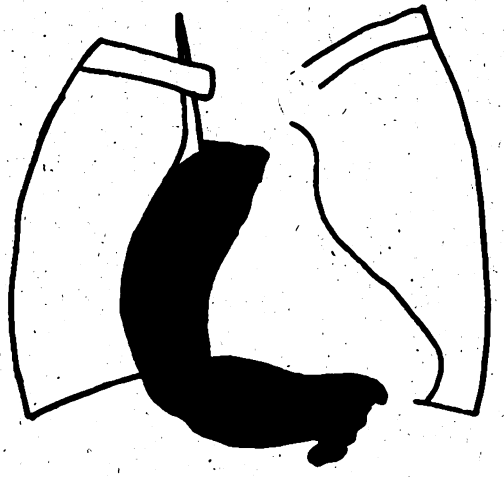

Skizze 2.

Was den Fall besonders bemerkenswert macht, ist neben der Schwere der Veränderungen die Tatsache, daß infolge der langjährigen Beobachtung die ganze Entwicklung des gegenwärtigen Zustandes zu verfolgen ist. Die ersten Krankheitserscheinungen, die vor nunmehr 13 Jahren zur Hospitalaufnahme führten, waren ausgesprochen nervöser Natur. Dafür spricht die Angabe, daß eine psychische Erregung, wie sie das Bedienen des Fernsprechers für den schon an sich „nervös unruhigen" Mann darstellte, einen besonderen Einfluß auf das Auftreten der Beschwerden hatte. Der Abschluß der Speiseröhre gegen den Magen war anfangs rein funktionell, ohne eine organische Grundlage wie Ulkus, Tumor, Hyperazidität usw. Aus dieser Tatsache erklärt sich dann auch der anfängliche Erfolg der symptomatischen Behandlungsmaßnahmen, nämlich die psychische Einwirkung der Krankenhausruhe und eines angeschlossenen Landaufenthaltes, sowie die instrumentelle Betonung der Durchgängigkeit. Der mechanische Reiz der Nahrungsaufnahme kann in unserem Falle, wenn überhaupt, dann nur eine ganz untergeordnete Rolle gespielt haben. Im anderen Falle hätte das häufige Passieren der Magensonde als wesentlich gröberer Reiz ungünstig einwirken müssen, ganz abgesehen davon, daß die Nahrungszufuhr ja doch nie eine Unterbrechung erfuhr, und trotzdem die Beschwerden immer nur zeitweise und auf die Behandlung hin überhaupt nicht mehr ausgelöst wurden.

Auf Grund unserer erweiterten Kenntnisse von dem strukturellen Aufbau des Magens und der noch vermehrungsbedürftigen über die Funktion dieser Strukturelemente muß man das Bestehen eines ringförmigen Schließmuskels am Mageneingang ablehnen. Ein Verschluß kann aber bewirkt werden durch Muskelfasern, die unterhalb der Kardia, d. h. schon ganz im Bereich des Magens in komplizierter Anordnung verlaufen (Forssell, Fleiner, Bauer u. a.). Dadurch kommt es zu einer Abdrosselung des Speiseweges, die weiter abwärts gelegen ist, als der anatomischen Lage der Kardia entsprechen würde. Die Möglichkeit eines krampfhaften Verschlusses bleibt durch diese Ortsverschiebung natürlich unbeeinflußt. Die Innervierungsverhältnisse dieser verschiedenen Fasergruppen nun sind durchaus noch nicht aufgeklärt, doch scheint an der hauptsächlichen Beteiligung des Vagus ein Zweifel nicht bererechtigt zu sein. Ob allerdings die Sachlage so einfach ist, wie man früher annahm, daß die Kontraktion eines einzigen

Digitized by Google

Muskelbandes mit einseitiger Innervierung genüge, um die Kardia zu schließen, ist sehr unwahrscheinlich. Aller Wahrscheinlichkeit nach ist ein kompliziertes Wechselspiel in Gang zu setzen, um den Verschluß zu bewirken. Ein solches kann aber naturgemäß auch durch eine an sich geringfügige Funktionsstörung eines Bestandteiles sofort völlig zum Stillstand kommen. So könnte in unserem Falle eine nur geringe Verschiebung im Kräftespiel der fraglichen Partie etwa im Sinne einer Tonusverstärkung gewisser Fasern hinreichen, um eine Sperre des Mageneingangs, eben das, was man unter „Kardiospasmus" versteht, herbeizuführen. Die Reizleitungsstörung, die sich mit den ersten relativ gelinden Krankheitserscheinungen zeigte, wurde in der Folge nicht überwunden, sondern gewissermaßen „fixiert". So kommt es im weiteren Verlauf zu der Verschlimmerung im Sinne einer immer länger anhaltenden Passagestörung. Der Kreis der Leitungsstörung erweitert sich später noch durch Einbeziehung der Speiseröhre, deren Kontraktionszustand im umgekehrten Sinne beeinflußt wird, wofür die Grundlage zu suchen ist in der wahrscheinlichen Versorgung des kontraktorischen Faseranteils durch die gleiche Nervengruppe, die den Verschluß des Mageneingangs herbeiführt. Die dadurch bewirkte Erschlaffung der Speiseröhre wird bei vorliegender Beobachtung noch eine direkte Verstärkung erfahren haben durch die gewohnheitsmäßige Nahrungsaufnahme per os mit ihren ganzen mechanischen (Gewicht) und chemischen (Zersetzung, Reizung der Schleimhaut und der übrigen Wandpartien) Einwirkungen, die ihrerseits den völligen Untergang der kontraktilen Wandelemente besiegelten. Hat die Ausdehnung der Speiseröhre im Sinne der Verlängerung und Erweiterung einen gewissen Grad erreicht, dann besteht eine weitere Gefahr darin, daß das Rohr dort, wo eine Fixierung vorliegt, abgeknickt werden kann. Ein solcher Fixationspunkt der Speiseröhre ist am Zwerchfelldurchtritt bzw. dort gegeben, wo die Kardia an das Zwerchfell aufgehängt ist. Auch ein unvollständiger Verschluß des Mageneingangs könnte durch eine solche Abknickung, also rein mechanisch, zu einem vollständigen werden. Bei unserem Kranken möchte ich diesen Zustand bei der Untersuchung Ende 1921 annehmen, wo auch nicht der geringste Übertritt von Brei in den Magen zu beobachten war. Daß in der Folge eine gewisse Wiederherstellung der Durchgängigkeit eintrat, führe ich darauf zurück, daß die Pflege des Speiseröhrensackes einen Rückgang der Entzündungserscheinungen innerhalb der Wandschichten und weiterhin durch Vermeidung der ständigen Überdehnung eine Schrumpfung bewirkte, die mit jenem zusammen einen gewissen Teil des verschließenden Komplexes beseitigte. Eine restitutio ad integrum mußte allerdings ausgeschlossen bleiben, da bei der zeitlichen Ausdehnung der Erkrankung der Untergang der kontraktilen Elemente in Speiseröhre und Magenausgang völlig abgeschlossen d. h. irreparabel geworden ist. An Stelle der elastischen und Muskelfasern ist ein bindegewebiger Ersatz zu erwarten, der keiner geregelten Tätigkeit mehr fähig ist. Was jetzt noch von einer Lichtung in der Kardiapartie besteht, dürfte einem starrwandigen Rohr angehören mit seiner ganzen funktionellen Unvollkommenheit, darüber hinaus aber auch noch mit sehr ungünstigen prognostischen Aussichten (Karzinom!).

Literatur.

1. Bauer, Archiv f. klin. Chir. 124, H. 4. — 2. Kleiner, M. m. W. 1919. — 3. Forssell, Fortschr. a. d. Geb. d. Röntgenstr., Erg.-Bd. 30. — 4. Meyer, Grenzgebiete, Bd. 34.

Digitized by Google

Aus der Universitäts-Kinderklinik in Wien (Vorstand: Prof. Dr. Cl. Pirquet).

Die Spätdiagnose des Säuglingsskorbuts.

Von

Dr. **Hans Wimberger,** Assistent der Klinik.

(Hierzu Tafel II, Fig. 1—4 u. Tafel III, Fig. 5—7.)

Fortlaufende röntgenologische Beobachtungen der Skelettheilung von nur einigermaßen schwererem Säuglingsskorbut geben so charakteristische Bilder, daß daraus noch nach Jahren die abgelaufene Krankheit mit Sicherheit festgestellt werden kann. Mit Rücksicht auf das große Interesse, das den Avitaminosen heute in der Medizin entgegengebracht wird, scheint es vom anatomischen und klinischen Standpunkt gleich lohnend, die Skelettdiagnose eines längere Zeit zurückliegenden Morbus Möller-Barlow an typischen Röntgenbildern zu beschreiben.

Die Röntgensymptome des frischen Säuglingsskorbuts sind an verschiedenen Teilen des Skelettes nachzuweisen (Fig. 1 u. 5).

1. An den endochondralen Zonen, in denen sich das Längenwachstum vollzieht; dort schließen die Metaphysenenden mit mehr minder breiten, meist wie wollig strukturierten, oft leicht stufenförmig über das Querprofil vorragenden Schattenbändern ab, den sogenannten Trümmerfeldzonen (Fraenkel, Reyher, Gött). In leichteren Fällen verläuft schaftwärts von diesen eine helle Zone (Lehndorff), die sogenannte Gerüstmarkzone. Die Störung weist nicht an allen Schaftenden gleiche Grade auf, sondern geht der Wachstumsintensität an den einzelnen Metaphysen parallel, daher sind die Skorbutsymptome beispielsweise an den schnell wachsenden sternalen Rippenenden oder am distalen Femurende relativ bedeutend schwerere, als etwa an den langsam wachsenden proximalen Enden von Radius und Ulna.

2. Entsprechend der dem Skorbut eigenen Störung der Knochenapposition bei unvermindert fortwirkender Resorption tritt die Struktur der Spongiosa im Schaftbilde immer mehr zurück, so daß in schweren Fällen alle Spongiosazeichnung wie ausgelöscht scheint. Aus demselben Grund wird auch die Kortikalis immer dünner, so daß ein schwer skorbutischer Knochen schließlich durchsichtig wie dünnwandiges Glas wird (Fig. 1).

3. Analog den Trümmerfeldzonen am distalen Schaftende der langen Röhrenknochen sind auch deren Epiphysenkerne von Schattensäumen eingefaßt (Gött, Reyher, Wimberger), die sich, gelenkwärts deutlich ausgeprägt, gegen die Epiphysenfuge verschmälern (Wimberger) (Fig. 1 u. 5).

4. Frische subperiostale Haematome sind zunächst nicht sichtbar oder geben einen eben nachweislichen zarten hellen Saum an der Kortikalis. Erst mit der Organisation des Haematoms und Bildung einer periostalen Knochenschale wird das Röntgenogramm deutlich und zeigt dann als Lieblingslokalisation der subperiostalen Haematome die schwerst geschädigten distalen Metaphysen von Femur und Tibia (Fig. 6).

Soweit also die Symptome des frischen Skorbuts im Röntgenbilde.

Setzt nun die Heilung ein, so gibt sich dies auf der Platte alsbald zu erkennen. Schon etwa 2—3 Wochen nach dem Beginn der klinischen Heilung wird der wellig ungleichmäßige Abschluß der metaphysären Schattenbänder gegen die Epyphysenfuge zu glatter, und zwar dadurch, daß über den dichten Trümmerfeldzonen ein weicher, normaler Knochendichte entsprechender Saum epiphysenwärts sichtbar wird, der rasch an Höhe zunimmt, dabei aber immer gleich deutlich gegen das Trümmerfeld begrenzt bleibt (Fig. 2 a u. 6 a). So setzt die normale Ossifikation überall unvermittelt über der skorbutischen Infraktionszone an. Diese selbst macht in dieser Zeit eine rasche Wandlung durch: Erst nimmt ihre Schattendichte ab (Fig. 2 b), dann löst sie sich allmählich in ein grobsträngiges Geflecht auf, das wie eine „gestrickte Borte" quer über den

Digitized by Google

Knochenschaft gelegt scheint (Wimberger) (Fig. 3c). Diese in den ersten Monaten nach dem Skorbut ablaufende Veränderung im Röntgenbild ist der Ausdruck der Resorption und des Umbaues in der Trümmerfeldzone, deren Reste jedoch noch mehrere Jahre nach der Erkrankung in den Diaphysen sichtbar bleibt (Frank).

Aber nicht allein als Spätmerkmal des Morbus Möller-Barlow vermag der Rest der ehemaligen Trümmerfeldzone zu dienen, sondern gewissermaßen auch als eine Wachstumsmarke im Knochenschatten, die eine Beurteilung des an den einzelnen Metaphysenenden verschieden rasch ablaufenden Längenwachstums ermöglicht. Unsere Reihenbeobachtungen mittelschwerer und schwerer heilender, bzw. geheilter Skorbutfälle zeigen aus der Distanz der Trümmerfeldzone vom normal weiter wachsenden Schaftende gleich von dem Zeitpunkt des Einsetzens der Reparation ein gutes Längenwachstum, das sich leider infolge von Projektionsfeldern, die sich bei der Röntgenometrie aus der Platte an so langen Diaphysen unvermeidlich einstellen, zahlenmäßig nicht genau bestimmen läßt. Jedenfalls scheint aus Versuchsmessungen hervorzugehen, daß das Wachstum nach dem Skorbut der Säuglinge zumindest keine Verlangsamung erfährt, es sei aber der allerdings röntgenometrisch nicht erhärtete Eindruck eines nahezu überschnellen Wachstums mitgeteilt, den man bei der Untersuchung genauer Reihenbeobachtungen gewinnt. Es ist durchaus möglich, daß auch hier, sowie dies an der Heilung schwerer Rachitiker röntgenometrisch festgestellt werden konnte (Wimberger), der Skelettstörung in der Rekonvaleszenz eine Überkompensation des gestörten Wachstums folgt.

Diese grob strukturierten Querschatten, denen sich sowohl meta- als diaphysenwärts unvermittelt normale, feine Spongiosastruktur anschließt, sind also ein besonders nach schwerem Skorbut lange bleibendes Symptom der abgelaufenen Erkrankung; mit absoluter Sicherheit dann verwertbar, wenn es sich mit einem gleich zu beschreibenden Spätsymptom an den Epiphysenkernen der langen Röhrenknochen verbindet.

Verfolgt man in der Zeit der Reparation das Aussehen der Epiphysen an den langen Röhrenknochen, so wiederholen sich besonders an übermittelschweren Fällen immer dieselben charakteristischen Bilder, die die Spätdiagnose eines Morbus Barlow oft noch nach drei Jahren ermöglichen. Bei einer Sichtung unseres Skelettmaterials konnte ich feststellen, daß, wie oben erwähnt, auch die Epiphysenkerne Trümmerfeldzonen in Form von dichten, mehr minder breiten, peripheren Säumen tragen, die sich im Bereich der Epiphysenfuge linear verschmälern (Fig. 1d u. 6). An den die Diaphysenschäfte abschließenden skorbutischen Schattenbändern läßt sich klar der Zusammenhang zwischen Breite derselben und Wachstumsintensität an dem betreffenden Metaphysenende nachweisen. Daher liegt es nahe, die an der Epiphysenkernperipherie wechselnde Breite des Trümmerfeldschattens auf verschieden intensives Wachstum an den einzelnen Randteilen zurückzuführen. Danach müßte also der enchondrale Ossifikationsprozeß an der Epiphysenfuge fast Null sein im Gegensatz zu allen andern rascher wachsenden Teilen des Epiphysenkernes.

Dies wird durch die Bilderreihe im nachskorbutischen Wachstum vollauf bestätigt. Etwa 4—8 Wochen nach Beginn der klinischen Heilung lagert sich dem dichten Ring des Trümmerfeldschattens am Epiphysenkern ein feiner, weicher Saum an, der von Woche zu Woche wächst (Fig. 2e u. 6e). Dadurch, daß der zwar dünner werdende, periphere Trümmerfeldsaum des Epiphysenkernes als scharfe Linie bestehen bleibt, während sich seiner Oberfläche normaler Knochen anlagert, entsteht ein fast konzentrischer Doppelring, dessen zwei Konturen sich in den wachsenden Teilen des Epiphysenkernes immer weiter voneinander entfernen (Fig. 3, 4, 6, 7e, e_1, e_2). Der Doppelring läuft nur an der Knorpelknochenfuge in eine Linie zusammen, weil dort der Epiphysenkern fast keinen Zuwachs erfährt. Dies ist ein überaus markantes und einzig für abgelaufenen Morbus Möller-Barlow charakteristisches Bild, daß die neue Knochenschale an den lateralen Rändern am schnellsten, gelenkwärts langsamer, kaum nennenswert aber an der Epiphysenfuge

Digitized by Google

gebildet wird. Damit ist auch der Zusammenhang mit dem oben erwähnten Fehlen eines Trümmerfeldschattens an der Knorpelfuge klargestellt.

An den Knochenkernen der Fußwurzel ist die Doppelränderung aber nur selten und nur nach schwerem Skorbut zu beobachten, da das Wachstum im Verhältnis zu den Epiphysenkernen der langen Röhrenknochen langsamer erfolgt. Wo das Bild aber ausgeprägt ist, wie in unseren schweren Fällen K. E. und A. K., da kommt der Anwuchs neuen Knochens z. B. um den Calcaneus etwa dem um den proximalen Tibiaepiphysenkern nahe (Fig. 3 u. 7).

Ich lasse nun von 40 in der Nachkriegszeit beobachteten Fällen Auszüge aus den Krankengeschichten dreier besonders charakteristischer Fälle in aller Kürze folgen. Die Patienten wurden klinisch bis zur völligen Heilung, röntgenologisch noch weit darüber hinaus beobachtet, u. zw. zwei von diesen durch drei Jahre. ein Fall zwei und ein Fall $1^1/_4$ Jahre. Den kurzen Angaben über die Zeit bis zur klinischen Heilung folgt der Röntgendekursus nur mit den Einzelheiten über die uns hier interessierenden Beobachtungen an den Metaphysen und Epiphysenkernen (Fälle K. E. u. A. K. mit Bilderreihen).

K. E., 20 Monate. — 31. 10. 1920. Morbus Möller-Barlow mit Hautblutungen, sehr schmerzhaftem Rosenkranz und Schwellungen an den Extremitäten. Gingivablutungen. Hämaturie. — 6. XI. 1920. Beginnende Besserung. — 27. XI. 1920. Kind stellt sich spontan auf, ohne jegliche Schmerzäußerung. Klinisch geheilt.

Röntgenbefund. Schwerer Skelettskorbut mit breiten Trümmerfeldzonen und hochgradiger Atrophie. — 20. XI. 1920. Von der Trümmerfeldzone am distalen Femur- und proximalen Tibiaende löst sich epiphysenwärts ein feiner Saum ab — 7. XII. 1920. Die beschriebenen Säume sind am Femur distal auf 2 mm, an der Tibia distal auf 1 mm verbreitert. — 29. XII. 1920. Zuwachs am Femur distal etwa 4 mm, an der Tibia proximal etwa 2 mm. Epiphysenkerne fein gesäumt. (Fig. 2, a u. c.) — 28. I. 1921. Über den jetzt grob strukturierten meta- und diaphysenwärts scharf abgesetzten Trümmerfeldzonen ist die neue Schichte normalen Knochens am Femur distal auf 5—6 mm, an der Tibia proximal auf 3—4 mm Höhe angewachsen. Die Epiphysenkerne im Kniegelenk zeigen etwa 1 mm breite, weiche Schattensäume um die alte Trümmerfeldkontur. — 1. IV. 22. Die scharfe Grenze der alten, schon weitgehend umgebauten Trümmerfeldzone gegen die Diaphyse einerseits und die neue zugewachsene Knochengeschichte andererseits verliert sich. Ihre Reste sind aber als grobstrukturierte Querbänder im Schaft unverkennbar. Nun ist der Längenzuwachs seit dem Skorbut nicht mehr genau meßbar, die Zunahmen betragen am Femur distal etwa 9—11 mm, an der Tibia proximal 7 bis 9 mm. In ähnlichen Verhältnissen erfolgt das periphere Wachstum um die Epiphysenkerne der langen Röhrenknochen, nur an der Epiphysenfuge fehlt der Zuwachs, weshalb dort die konzentrischen Doppellinien des Knochenkerns in eine zusammenmünden. — 22. VI. 1921. Gutes Wachstum. (Fig. 3 zeigt die Veränderung der alten Trümmerfeldzonen und die Epiphysenkerne mit ihren breiten Rändern.) — 25. VIII. 1921. Keine besondere Änderung. — 31. V. 1922. Der Metaphysenzuwachs an der unteren Extremität ist nur mehr distal an der Tibia mit Sicherheit nachweisbar, wo die Trümmerfeldreste noch als grobmaschiges Querband in einer Entfernung von etwa 23 mm von der Knochenknorpelfuge bestehen. Die sehr rarefakt strukturierten Epiphysenkerne sind noch immer scharf umschrieben und in den dicken, postskorbutisch gebildeten Knochenmantel wie eingekapselt. — 25. X. 1922. Fortschreitendes Wachstum. — 29. IX. 1923. (Fig. 4.) Der erwähnte Trümmerfeldrest in der Tibia in Resorption, aber noch annähernd meßbar, 33 mm vom distalen Knochenende entfernt. Die scharfe Grenze der umwachsenen alten Epiphysenkerngröße löst sich allmählich auf und zeigt die bedeutend schnellere Ossifikation der distalen Femurepiphysenkerne gegen die der Tibiakerne, die proximal und distal etwa gleiche Massenzunahme aufweisen.

E. L., 11 Monate. — 29. 10. 1920. Morbus Möller-Barlow mit Rosenkranz und mittelgradiger Schmerzhaftigkeit der Extremitäten. Klinisch rascher Heilungsverlauf. — 3. XI. Das Kind setzt sich spontan auf ohne Schmerzen, sehr heiter. — 24. XI. 1920. Klinisch vollkommen geheilt.

Röntgenbefund. 29. X. 1920. Schwerster Skelettskorbut mit mächtigen Trümmerfeldern an Metaphysen und Epiphysenkernen. — 20. XI. 1920. An der distalen Femurmetaphyse unscharfer, an der Tibia proximal über dem Schattenbande gut 1 mm breiter Wachstumssaum. — 27. VI. 1921. Reste des abgebauten Trümmerfeldes noch in allen Schäften sichtbar, 14 mm (Femur) bis 10 mm (Tibia) vom Schaftende entfernt. Die fast strukturlosen Epiphysenkerne von durchschnittlich 5 mm (Femur distal) bis 2 mm (Tibia) breiten Knochenmassen eingeschlossen. — 20. VIII. 1921. Normaler Wachstumsfortschritt. — 26. X. 1921. Die Skorbutbänder in Femur und Tibia noch angedeutet. — 30. V. 1923. Die skorbutisch veränderten, fast strukturlosen Knochenkerne sehen in den großen Epiphysen wie Zysten aus. Keine Trümmerfeldreste in den Diaphysen mehr zu erkennen.

Digitized by Google

G. W., 7 Monate. — 12. IX. 1921. Aufgenommen als schwerer Morbus Barlow mit Zahnfleischblutungen, schmerzhaften Skelettveränderungen und Hämaturie. — 24. IX. 1921. Beginnende Besserung. — 10. X. 1921. Klinisch geheilt.

Röntgenbefund. 30. IX. 1921. Schwerer Skorbut mit enormen subperiostalen Hämatomen am distalen Femurende beiderseits ohne markante Trümmerfeldzonen, deren Veränderung nur am distalen Femurende einigermaßen deutlich zu verfolgen ist. — 5. X. 1921. Unverändert. — 24. XI. 1921. Um die Epiphysenränderung ein weicher Knochensaum, am distalen Femurende durch schnittlich 2—3 mm, am proximalen Tibiaende etwa 1 mm breit. — 23. XII. 1921. Gut fortschreitendes Wachstum ohne Besonderheiten. — 29. XII. 1921. Derselbe Befund. — 29. III. 1922. Zuwachs an den seitlichen Konturen der distalen Femurepiphysen fast 6 mm, an den proximalen Tibiaepiphysen 2 mm. — 26. VIII. 1923. Konzentrische Doppelkontur der Knochenkerne noch immer markant bis auf den Epiphysenfugenbereich.

A. K., 8 Monate. — 17. VIII. 1922. Schwerer Skorbut mit Hautblutungen. Rosenkranz. Mächtige schmerzhafte Schwellungen an den Metaphysen des Unterschenkels. Zahnfleischsuffusion. — 26. VIII. 1922. Rückgang der klinischen Erscheinungen. — 9. IX. Klinisch geheilt.

Röntgenbefund. 17. VIII. 1922. Schwerer Säuglingsskorbut mit ausgebreiteten metaphysären subperiostalen Blutungen und Einbruch der linken proximalen Tibiametaphyse. (Fig. 5.) — 31. VIII. 1922. An den proximalen Tibiaenden erscheinen über dem Trümmerfeldschatten frische Knochensäume. — 9. IX. 1922. Gutes Wachstum (2—3 mm) an allen Schaftenden, scharf von der skorbutischen Einbruchzone abgesetzt. Allerfeinster, samtiger Saum um die Randschatten der Epiphysenkerne. — 21. IX. 1922. Längenzuwachs gut 3 mm. Die Doppelkontur der Epiphysen wird deutlich. — 8. X. 1922. Rasches Wachstum. (Fig. 6.) — 4. XII. 1922. Epiphysenkerne 2—3 mm breit umwachsen. — 30. V. 1923. Epiphysenkerne am Femur durchschnittlich 3 mm, am proximalen Tibiaende weniger breit umsäumt. (Fig. 7.)

Zusammenfassend ergibt also die Dauerbeobachtung schwerer Skorbutfälle im Röntgenbilde folgendes Ergebnis:

1. Nach Morbus Möller-Barlow können die nicht völlig abgebauten Reste der Trümmerfeldzonen als grobgenetzte Querbänder in den Diaphysen durch drei Jahre und darüber erhalten bleiben.

2. Die normale endochondrale Ossifikation wird über den Trümmerfeldzonen bereits 2—3 Wochen nach Beginn der klinischen Heilung in Form von weichen, epiphysenwärts scharf abschneidenden Schattensäumen sichtbar.

3. Das Längenwachstum einzelner Röhrenknochen kann also von lange bestehenbleibenden Resten der Trümmerfelder aus gemessen werden und ist nach Skorbut als ein rasches zu bezeichnen.

4. Der typische periphere Schattensaum um die rascher wachsenden Knochenkerne, den Trümmerfeldern an den Schaftenden entsprechend, bleibt bei schwererem Morbus Möller-Barlow als distinkte Linie durch Jahre bestehen, um die nach allen Seiten, ausgenommen die Epiphysenfuge, neue gesunde Knochenmasse anwächst.

So bieten die oben beschriebenen Epiphysenkerne das Aussehen eines dickschaligen Körpers mit einem scharf konturierten, hellen Kern. Dieses eigenartige Bild ist für abgelaufenen Skorbut noch nach Jahren beweisend.

5. Die beschriebenen Bilder geben auch die Möglichkeit zu anatomischen Studien über Geschwindigkeit und Richtung des Wachstums nach Skorbut an den Metaphysen und den Epiphysenkernen, sowie über den Entwicklungsunterschied einzelner Epiphysenkerne untereinander.

Literatur.

Fraenkel, E., Die Möller-Barlowsche Krankheit. Fortschr. a. d. Geb. d. Röntg.-Str., Erg.-B. 18. — Frank, H., Zschr. f. Kinderheilk. 27, 1920. — Gött, Th., In Rieder-Rosenthal, Lehrbuch der Röntgenkunde 1918. — Lehndorff, Röntgenbefund bei m. Möller-Barlowscher Krankheit. Arch. f. Kinderheilk. 38, H. 3 u. 4. — Reyher, P., Das Röntgenverfahren in der Kinderheilkunde. 1912. — Wimberger, H., Röntgendiagnostik der Rhachitis in „Studies of Rickets in Vienna 1919—1922" von H. Chick u. Mitarbeit. Medical Retearch Council, London 1923. — Wimberger, H., Röntgenometrische Wachstumsstudien am gesunden u. kranken Säugling. Zschr. f. Kinderheilk. 35, H. 3/4, 1922. — Wimberger, H., Zur Diagnose des Säuglingsskorbut. Zschr. f. Kinderheilk. 1923.

Digitized by Google

Aus der II. inn. Abt. des städtischen Krankenhauses Neukölln-Berlin (dirig. Arzt: Oberarzt Dr. Zadek).

Ein ungewöhnlicher Fall von Pyopneumothorax.

Von

Dr. **Herta Kalcher,** Volontärassistentin.

(Hierzu Tafel III, Fig. a.)

Eine nicht seltene Folge des artefiziellen Pneumothorax ist eine zumeist durch Überdruck hervorgerufene Ausbuchtung des Pleuraraums nach der andern Seite hin, zumal wenn die Lunge auf der behandelten Seite flächenhaft oder strangförmig adhärent ist. Erweiterung der Interkostalräume, Tiefertreten des Zwerchfells, Verlagerung des Herzens, der großen Gefäße und der Trachea sind die Zeichen der Überblähung. Der Mechanismus dieses Vorgangs ist dadurch bedingt, daß das die beiden Pleurahöhlen trennende Mediastinum nach Brauer zwei „schwache Stellen" aufweist (1): im vorderen Mediastinum in Höhe der 1. bis 3. Rippe und im hinteren Mediastinum zwischen Herz und Wirbelsäule. Wird das Mediastinum nach der einen Seite hin verdrängt, so bildet es im Röntgenbild einen nach der verdrängten Seite hin konvex begrenzten Schatten, der sich scharf von der Zeichnung der verdrängten Lunge einerseits und dem Pneumothorax andrerseits abhebt. Ist diese Verdrängung so hochgradig, daß die durch den Pneumothorax ganz oder teilweise kollabierte Lunge mit dem Mediastinum bis in die andere Thoraxhälfte hineinreicht, so spricht man von Mediastinalhernie (2). Die gleichen Verdrängungserscheinungen können in allen Graden auch durch einen pleuritischen Erguß hervorgerufen werden.

Diese Verhältnisse stellen sich meist eindeutig im Röntgenbild dar. Eine gewisse differentialdiagnostische Schwierigkeit aber bieten solche Fälle von Seropneumothorax, bei denen das Flüssigkeitsniveau bis in einen Mediastinalherniensack hineinreicht; denn einmal könnte — zumal bei verschiedener Niveauhöhe der Flüssigkeit, die durch das Herz in zwei Teile geteilt wird — an einen doppelseitigen Pneumothorax mit Erguß auf jeder Seite gedacht werden (3); andrerseits ist die Verwechslung mit einem Pneumopericard möglich, das durch Durchbruch der Flüssigkeit in den Herzbeutel entstehen kann (4). In den Fällen eines Pyopneumopericard — es handelt sich bei Durchbruch meist um ein Empyem der Pleura — zeigt das Röntgenbild den Herzschatten innerhalb eines hellen Luftraumes, der gegen das Lungenfeld durch die parallel dem Herzschatten verlaufende Linie des Pericards abgesetzt ist. Unterhalb des Luftraumes sieht man beiderseits seitlich vom Herzschatten einen horizontalen Flüssigkeitsspiegel, der sogar nicht durch das Herz getrennt zu erscheinen braucht.

Wie schwierig mitunter die Deutung eines derartigen Röntgenbildes sein kann, zeigt der nachstehend beschriebene Fall, bei dem klinisch ein Pyopneumothorax und sekundäres Pyopneumopericard angenommen wurde, während die Obduktion einen ungewöhnlichen Grad von mediastinaler Verdrängung durch ein nach Pneumothorax entstandenes Pleuraempyem ohne Beteiligung des Pericards ergab.

Anamnese: 22jähr. Patient. Keine Lungenkrankheiten in der Familie. Selbst früher stets gesund. 1916 im Felde Husten ohne Auswurf; wegen Lungenspitzenkatarrhs kurze Zeit in Lazarettbehandlung. Am 3. I. 22 plötzlich mit heftigen Stichen in der rechten Brustseite erkrankt, dazu Fieber, Husten, eitriger Auswurf. Krankenhausaufnahme am 4. I. 22.

Befund: Kräftiger Patient. Keine Dyspnoe. Rechte Thoraxhälfte bleibt bei der Atmung zurück. Über dem r. Oberlappen Dämpfung, reines Bronchialatmen, verstärkter Stimmfremitus, Bronchophonie. L. Lunge frei. Herz, Bauchorgane, Zentralnervensystem o. B. Temperatur 38,5. Puls 76 i. d. M. Urin o. B. WaR —. Sputum: Tbc-Baz. +; elast. Fasern +.

Röntgen-Durchleuchtung: R. Oberlappen intensiv verschattet mit zentraler Aufhellung (Kaverne), r. Unterlappen kleinfleckig infiltriert. L. vermehrter Hilus, sehr deutliche Lungenzeichnung, keine Herde.

Digitized by Google

Verlauf: Tägliche Temperaturen zwischen 38 und 39°. Tägl. durchschnittlich 300 ccm eitriger Auswurf. Das Röntgenbild vom 14. III. 22 zeigt keinen Rückgang des Lungenprozesses. Am 19. III. 22 Anlegung eines rechtsseitigen Pneumothorax. Bei zweitägigen, später wöchentlichen Nachfüllungen Rückgang der Temperaturen. Röntgenbild vom 17. V. 22: R. Unterlappen bis auf basale flächenhafte Adhärenz kollabiert. Im r. Oberlappen 4 querfingerbreites, lateral an der Thoraxwand haftendes Infiltrat mit einer walnußgroßen Höhle mit Flüssigkeitsniveau. Darüber Luft. Im r. Phrenikokostalwinkel kleiner, bis zur Zwerchfellkuppe reichender Exsudatschatten. — Zunehmende Gewichtsabnahme, allgemeine Hinfälligkeit, starke Beschwerden durch spezifische Laryngitis. Hohe abendliche Temperaturen. Ansteigen des Exsudats. 12. VI. 22: Deutliche Dämpfung über den unteren Lungenpartien beiderseits; Atemgeräusch und Stimmfremitus aufgehoben. Herzdämpfung nicht abgrenzbar. Röntgendurchleuchtung am 19. VI. 22 (das diese Verhältnisse zeigende Röntgenbild — [Tafel III, Fig. a] — wird weiter unten beschrieben): Flüssigkeitsniveau in Höhe der V. Rippe von der r. Thoraxwand bis fast zur linken reichend. Bei Lagerung des Patienten auf die r. Seite stellt sich die Flüssigkeit als ein parallel und 2 Querfinger über der Wirbelsäule verlaufender Schatten ein; darüber Luft, nach oben begrenzt von einer schmalen Spange (Pericard?). — Bei der Probepunktion entleert sich dickflüssiger, übelriechender Eiter; mikroskopisch: Leukozyten; bakteriologisch: Streptokokken. Starke subjektive Beschwerden, Atemnot. Exitus letalis am 15. VII. 22.

Bei der Sektion zeigt sich eine ca. $3^1/_2$ Liter Eiter und Luft enthaltende große Höhle mit extremer Verlagerung des Herzens nach links hinten. Ulzeröse Tuberkulose der rechten Lunge mit Kaverne im rechten Oberlappen. Azinös-nodöse Tuberkulose des linken Unterlappens.

Epikrise: Es handelt sich demnach in unserm Fall um einen rechtsseitigen Pyopneumothorax mit extremer Verdrängung des ganzen Mediastinum. Die von uns fälschlich gestellte Diagnose eines gleichzeitig bestehenden Pyopneumopericard stützte sich auf das beigefügte Röntgenbild, das im einzelnen folgende Verhältnisse bietet: In der rechten Thoraxhälfte basaler Exsudatschatten nach oben bis zur 5. Rippe, seitlich bis fast zur linken Thoraxwand reichend; darüber das infolge des Pneumothorax von unten und oben kollabierte, lateral flächenhaft adhaerente tuberkulöse Lungeninfiltrat das lateral eine pflaumengroße Kaverne mit Niveau enthält. Der obere Luftraum ist durch 2 Stränge gekammert. Die Brustwirbelsäule ist in ganzer Ausdehnung frei sichtbar. Die Trachea ist extrem nach links verdrängt, die Bifurkation und der linke Hauptbronchus sind deutlich sichtbar. Der neben der Trachea liegende kugelförmige, nach unten sich verjüngende Schatten ist wahrscheinlich der Arcus aortae, der — wie die Sektion ergab — sich nach links hinten unten fortsetzt. Das Herz ist wegen der ungewöhnlichen Verlagerung in der dorso-ventralen Aufnahme nicht sichtbar. Lateral von dem Gefäßschatten in oben drei, unten vier Zentimeter Abstand ist eine nach links konvexe, durch eine Einziehung in der Mitte die Form einer 3 annehmende schmale Linie sichtbar, die einen Luftraum umschließt und von uns fälschlich als Pericard angesehen wurde. Sie stellt das mediale Blatt des rechten Pleurasackes dar. Die auf den übrigbleibenden geringen Raum der linken Thoraxhälfte zusammengedrängte linke Lunge läßt keine pathologischen Veränderungen erkennen.

Die Mechanik unseres Falles ist so zu erklären, daß der Durchbruch infolge Pneumothorax und eitriger Flüssigkeit an der sogenannten zweiten schwachen Stelle Brauers, im hinteren Mediastinum zwischen Herz und Wirbelsäule erfolgt ist.

Literatur.

1. Brauer, Beitr. z. Tb. 1911. — 2. Aßmann, Klin. Röntgendiagnostik. — 3. Kohler, Klin. Wschr. 1923, Nr. 46. — 4. Eisenlohr, zit. nach Rösler, Fortschritte 1917/18, Nr. 25.

Digitized by Google

Aus der Abteilung für innere Krankheiten des Allgemeinen Knappschafts-Vereins am Elisabeth-Krankenhaus zu Bochum (Leitender Arzt: Dr. Brückner).

Zur Kasuistik und Symptomatologie der Lungenanthrakose.

Von

Dr. **Küchemann.**

(Hierzu Tafel III, Fig. b.)

Die röntgenologische Beurteilung des Lungenhilus unterliegt in Gebieten, in denen die Bevölkerung größtenteils unter dem Einfluß von Kohlen- und Steinstaub steht, erfahrungsgemäß großen Schwierigkeiten. Veränderungen, die in den meisten Gegenden Deutschlands ohne weiteres als pathologisch gelten und insbesondere im Sinne einer beginnenden Lungen-, Hilus- und Hilusdrüsentuberkulose gedeutet werden, fallen in unserem Rheinisch-Westfälischen Kohlengebiet größtenteils in den Bereich der Norm. Die Beurteilung eines tuberkulösen Lungenprozesses ist daher mit großen Schwierigkeiten verbunden. Es ist Tatsache, daß in den vorliegenden Lehrbüchern der röntgenologischen Diagnostik aus Gründen einer mangelhaften Kasuistik auf diese Verhältnisse bisher nur ungenügend eingegangen wird.

In der Literatur begegnet man oft der Ansicht, daß vor allem der Kohlenstaub eine ins Gewicht fallende Bedeutung für die physiologische Lungenzeichnung und die Pathologie nicht besitzt. Dagegen ist nach Menzer die Staublunge in Kohlenbezirken nicht so selten. Böhme und Reichmann haben darauf hingewiesen, daß die Anthrakose eine sehr häufige Erkrankung der Bergleute ist. Schon bei jugendlichen Bergarbeitern, die erst kurze Zeit im unterirdischen Bergwerksbetriebe tätig sind, finden sich auch nach unseren Erfahrungen, die sich auf ein ausgiebiges Material stützen, vor dem Röntgenschirm und auf der Platte häufig dichtere Strangbildung nach den Lungenspitzen zu und stärkere Drüsenschatten im Lungenwurzelgebiet. Böhme verfügt über 4 autoptisch kontrollierte Fälle, die eine gleichmäßige Durchsetzung der Lungen mit Knötchen und nach der Lungenwurzel zu konvergierenden Strängen darboten. In den vorgeschrittenen und schwersten Fällen ergaben die Röntgenbilder außerdem größere Flecken, die sich bei der Sektion als Schwielen herausstellten, nebst anthrakotischen Kavernen, Bronchektasen und ausgedehnten Indurationen. Durch diese verschiedenen Prozesse kann das Röntgenbild nach letzterem Autor einen vielgestaltigen Eindruck machen und, abgesehen von der Symmetrie der Erscheinungen, sich dem der Tuberkulose sehr nähern. Wilke weist auf die in unserem Bezirk sich häufiger als in anderen Gegenden findenden Bronchektasen hin, die nach seiner Ansicht durch Anthrakose bedingt sind. Nach Staub-Oetiker (zitiert nach O. Strauß), dem sich Jänsch anschließt, dessen Untersuchungen sich allerdings nicht an Kohlenarbeitern, sondern an Metallschleifern abspielten, äußert sich die Staublunge auf der Röntgenplatte zunächst in vergrößerten und inkrustierten Hilusdrüsen. Die nach unten außen verlaufenden Stränge sind verdickt; dieser Befund dehnt sich in späteren Stadien auf die ganze Lunge aus, so daß eine netzartige Verschattung entsteht. Dadurch, daß die netzartigen Schatten dicker werden, entsteht eine Körnelung, die etwas größer und unregelmäßiger begrenzt ist als bei Miliartuberkulose. Die einzelnen Flecken konfluieren in noch späteren Stadien und bilden größere, unregelmäßig begrenzte Schatten von mehreren mm Durchmessern. Die unteren Lungenabschnitte sind stärker beteiligt. Jänsch und Entin (zitiert nach Jänsch) betonen die gleichmäßige Verteilung der Flecken über die linke und rechte Lunge und die etwas größere und unregelmäßigere Form im Gegensatz zur Miliartuberkulose. Sie sind am stärksten im Hilusgebiet und in den unteren Teilen der Oberlappen, selten in den Spitzen. Nach A. Weil kann die Miliarkarzinose ähnliche Flecken aufweisen. Außer diesen Erscheinungsformen sind von Jänsch tumorartige Prozesse bei Staublunge beschrieben worden mit stärkerer Beteiligung der unteren Partien der Oberlappen und strangartiger Zeichnung. In teilweisem Gegensatz zu diesen Anschauungen steht Strauß, der auf Grund von 61 Untersuchungen von Arbeitern der Porzellanindustrie nur die kleinen Schattenflecke, die an Miliartuberkulose erinnern, für charakteristisch hält. Er ist der Ansicht, daß die Staublunge zu viel diagnostiziert wird. Was die Inhalation von Kohlenstaub angeht, so bewirkt nach Arnold (zitiert nach Strauß) der Kohlenstaub nur in großen Mengen bei gesunder Lunge indurative Prozesse. Nach Dietlen ist ein charakteristischer Befund bei Anthrakose nicht zu erheben. Aßmann findet nur in späteren Stadien durch stark bindegewebige Indurierung der Drüsen entsprechende Schatten auf der Röntgenplatte. Darüber, daß bei der Steinhauerlunge z. T. infolge der größeren Dichte des Steinstaubes die Veränderungen stärker sind als bei der Kohlenhauerlunge, erhebt sich nach Aßmann kein wesentlicher Widerspruch. Bzgl. der Art dieser Veränderungen wird auf die Angaben

Digitized by Google

Staub-Oetikers Bezug genommen. Dietlen betont die zackige oder sternförmige Begrenzung der 1 bis 4 mm großen Flecken, die sich am dichtesten im Unterlappen und Hilusgebiet vorfinden sollen und zu größeren Flecken zusammenfließen können.

Was die Pathogenese der Pneumonokoniosen angeht, so wird nach Aßmann der Staub zunächst von dem Alveolar- und Bronchialepithel, dann von den Lymphgefäßen aufgesaugt, um teils nach dem Hilus weitergeschleppt zu werden, teils sich in der Peripherie abzulagern. Auf diese Weise tritt eine Ansammlung in den zur Lungenwurzel führenden Lymphbahnen und in den Hiluslymphdrüsen nebst reaktiver Bindegewebswucherung im Interstitium und in den Lymphdrüsen ein. Nach den Untersuchungen von Julius Arnold aus dem Jahre 1885 über Staubinhalation und Staubmetastasen (zitiert nach Strauß) dringt der Staub in die Alveolarwände ein. Der eintretende Luftabschluß begünstigt die Entstehung fibrös-hyalin-degenerierter Herde. So bilden sich Knötchen und Knoten. Dadurch, daß der Staub ferner in die Lymphspalten im peribronchialen und periinfundibulären Bindegewebe eindringt, entstehen umschriebene, fibröse Peri- und Endolymphangitiden.

Aus dem bisher Gesagten ergibt sich ohne weiteres die Schwierigkeit der Abgrenzung beginnender pneumonokoniotischer insbesondere anthrakotischer Prozesse von tuberkulösen Veränderungen, zumal in der Tuberkulinreaktion u. E. und in Übereinstimmung mit Assmann wegen ihres fast immer positiven Ausfalls ein sicheres Unterscheidungsmerkmal nicht gegeben ist. Wir sehen ganz davon ab, daß häufig eine Kombination beider Erkrankungen vorkommt. Auch sind wir nicht der Ansicht verschiedener Autoren, daß eben infolge der Einwirkungen des Kohlenstaubes die Tuberkulose in unserer Gegend weniger häufig ist als in anderen Bezirken und daß der Kohlenstaub sogar einen heilenden Einfluß durch Anregung bindegewebiger Vernarbung haben soll. Wir können Lindemann nicht beipflichten, der glaubt, daß eine mit Kohlenstaub beladene Lunge dem Virus der Tuberkulose dieselbe Widerstandsfähigkeit entgegensetzt, wie eine mit Kohlenstaub nicht beladene. Vielmehr sind wir der Meinung, daß in einem geschädigten Gewebe sich der Tuberkelbazillus noch besser ausbreiten kann als in einem gesunden. Wir schließen uns aber Lindemann an, wenn er im Gegensatz zu verschiedenen belgischen und französischen Autoren betont, daß dem Bergbau in der Kohle ein schützender und heilender Einfluß gegenüber der Tuberkulose nicht innewohnt. Klinisch erscheint uns mit Reichmann und Jänsch die Tatsache von Wichtigkeit, daß sich bei Anthrakose auch häufig Haemoptysen ohne Fieber finden.

Wir haben schon betont, daß nach unserer Ansicht die Anthrakose ebenso wie die Steinhauerlunge eine häufige Erkrankung der Bergleute ist. Sie verbirgt sich häufig unter röntgenologisch festzustellender dichterer Lungenstrangzeichnung und Drüseninduration und kommt schon nach kurzer Berührung mit dem Kohlenstaub uns zu Gesicht. Die Diagnose nach dem Röntgenbild halten wir mit Reichmann in der Mehrzahl der Fälle für sehr schwierig, weil das Röntgenbild nicht als charakteristisch angesehen werden kann. In einzelnen schweren Fällen finden sich aber auch die von Böhme erwähnten größeren Flecke, die manchmal einen tumorartigen Eindruck machen. Wir sind in der Lage, über einen Fall zu berichten, der außerdem in seiner Abgrenzung gegen Lungenlues bedeutungsvoll ist.

Der 39jährige Patient A. L., der seit über 20 Jahren im unterirdischen Grubenbetriebe als Kohlenhauer tätig war, wurde im Oktober 22 von uns beobachtet und in der folgenden Zeit wiederholt nachuntersucht. Er klagt über Kurzluftigkeit, starken Husten, besonders morgens, beim Husten Schmerzen im rechten Oberbauch. Die Beschwerden sollen seit 1915 bestehen. In der letzten Zeit sollen sie sich, insbesondere die Kurzluftigkeit, erheblich verschlimmert haben. 1919 war er auf Kosten der Heeresverwaltung in Lippspringe, da Kriegsdienstbeschädigung anerkannt worden war. Nachtschweiße und Blutspucken will er nie gehabt haben, auch nie himbeergeleeartigen Auswurf. Die Familienanamnese ergibt nichts Besonderes. Aus den Akten und aus eigenen Angaben geht ferner hervor, daß 1912 nach geschlechtlichem Verkehr ein Riß an der Vorhaut aufgetreten war, der damals nicht für spezifisch gehalten wurde. Die Wassermannsche Reaktion war damals negativ. 1920 erfolgte Behandlung in einem größeren Nachbarspital. Auf Grund positiven Wassermanns wurde Lungensyphilis angenommen. Nach Ablauf der spezifischen Kur war die Wassermannsche Reaktion negativ. Aus den Akten geht ferner hervor, daß eine im Oktober 1921 und Mai 1922 angestellte Wassermannsche Reaktion ebenfalls negativ war.

Es handelt sich um einen mittelkräftigen Mann in etwas reduziertem Ernährungszustande, der

Digitized by Google

bei einer Größe von 175 cm 61 kg wiegt. Es besteht Zyanose. Die Lungengrenzen stehen tief, beiderseits hinten am 12. Brustwirbel, rechts vorn unten an der 7. Rippe. Sie sind schlecht verschieblich. Bei tiefen Atemzügen besteht Hustenreiz. Die Atmung ist sehr beengt. Eine deutliche Schalldifferenz läßt sich über den Lungen nicht nachweisen. Das Atemgeräusch ist überall abgeschwächt, rauh, über den Spitzen erscheint das Exspirium etwas verlängert, links hört man oberhalb des Schlüsselbeins nach Hustenstößen etwas Knacken, über der linken Lunge, besonders vorn und hinten oben zeitweise Giemen. Die Herzgrenzen sind normal, die Töne rein, die Herztätigkeit ist mäßig beschleunigt. Der Puls schlägt in Ruhe 96mal in der Minute, ist regelmäßig, von mittlerer Füllung und Spannung. Der Blutdruck beträgt 130 mm Hg nach Riva-Rocci. Milz und Leber sind nicht nachweisbar vergrößert. Das Nervensystem ist ohne Besonderheiten. Der Urin ist frei von Eiweiß und Zucker. Im mäßig-schleimigen Auswurf werden Tuberkelbazillen nicht nachgewiesen. Bei wiederholter Untersuchung keine elastischen Fasern, keine Tumorzellen. Die Körpertemperatur ist nicht krankhaft erhöht. Wassermann im Blute negativ, keine Eosinophilie. Blutstatus o .B. Lumbalpunktat: Klar, ohne Druckerhöhung, Nonne, Pandy, Weichbrodt negativ, Zellen nicht vermehrt. Wassermann im Liquor negativ, Goldsolkurve normal. Wie aus einem Krankenblattauszug und aus einem Röntgendiapositiv hervorgeht, wurde L. im Sommer 1920 mit einem rechtseitigen Pneumothorax in dem erwähnten Krankenhause aufgenommen. Die im Blute angestellte Wassermannsche Reaktion war damals stark positiv. Tuberkelbazillen konnten im Auswurf nicht nachgewiesen werden. Unter einer spezifischen Behandlung ging der Pneumothorax zurück. Das Röntgenbild ergab bei Abschluß der Behandlung: Links die linke Lunge im Oberlappen ziemlich hell, an der unteren Grenze des linken Oberlappens ungefähr in der Mitte des Lungenfeldes ein hühnereigroßer Schatten, der sich aus der ziemlich dichten feinfleckigen Trübung des unteren Teiles des Oberlappens deutlich hervorhebt. Ein etwa walnußgroßer Flecken in der Nähe des Hilusgebietes im Unterlappen. Eine Veränderung des Röntgenbefundes links war gegenüber dem Aufnahmebefund im großen und ganzen nicht eingetreten. Der Prozeß erschien vielleicht links etwas heller. Rechte Lunge: Infiltration des Oberlappens an der Peripherie, kompakte walnußgroße Herde und Schatten im Unter- und Oberlappengebiet, diffuse wolkige Trübung des Ober- und besonders des Mittellappens. Pneumothorax vollkommen zurückgebildet. Mediastinum nach links verdrängt.

Die Trübungen der linken Lunge sind im ganzen heller gegenüber dem bei der Aufnahme erhobenen Röntgenbefund. Die von uns hergestellte Röntgenplatte zeigt folgenden Befund: Links findet sich noch der in seinem oberen Teil ziemlich scharf abgegrenzte hühnereigroße Schatten, wie er vorhin erwähnt wurde. Das linke Lungenfeld ist mit Ausnahme der oberen Teile des Oberlappens von klein- und mittelfleckigen, unregelmäßig begrenzten Herdschatten durchsetzt. Vom linken Hilus nach dem Zwerchfell zu sieht man zahlreiche parallel verlaufende Strangschatten, rechts sieht man von der 2. bis etwa unterhalb der 4. Rippe einen hühnereigroßen, intensiven, ziemlich scharf abgrenzbaren Verdichtungsherd in Hilusnähe. Die rechte Lungenspitze ist ziemlich hell. Im übrigen findet sich rechts reichlich fein- bis mittelfleckige Trübung und intensive Strangschattenbildung nach dem Zwerchfell zu. Der untere Teil des Oberlappens und der Mittellappen ziemlich gleichmäßig getrübt. Eine stärkere Lungenschrumpfung ist gegenüber dem 1920 angefertigten Röntgenbilde nicht zu erkennen. Die Anordnung des Prozesses zeigt ziemliche Symmetrie auf beiden Seiten bei Freibleiben der Spitzen (Tafel III, Fig. b). Eine wesentliche Änderung unseres Röntgenbefundes gegenüber dem oben beschriebenen Entlassungsbefund ist nicht zu verzeichnen. Auch nach erneuter antiluetischer Kur trat eine Veränderung weder im Röntgenbefund noch im subjektiven Befunde ein.

Es erhoben sich daher berechtigte Zweifel an der Diagnose „Lues pulmonum". Wie aus dem Protokoll der benachbarten Klinik noch hervorgeht, hatte sich der Pneumothorax schon einen Monat vor Beginn einer Behandlung mit Jodkali soweit zurückgebildet, daß er nur noch zwei Finger breit um den Oberlappen herumging. Einen Monat nach der Einlieferung war der Wassermann, der bei der Einlieferung stark positiv reagierte, schon negativ. Um diese Zeit war der Pneumothorax ganz resorbiert. Es wurde darauf eine Behandlung mit Salvarsan und Mercinol durchgeführt. Am Entlassungstage war L. subjektiv beschwerdefrei, objektiv entsprach die Rückbildung des Lungenbefundes nicht ganz den Erwartungen.

Über zwei Jahre nach der Entlassung aus dem Krankenhause und nach wiederholter antiluetischer Kur konnte eine Änderung im röntgenologischen Bilde nicht festgestellt werden; mit Sicherheit war aber zu sagen, daß eine Rückbildung des Prozesses nicht eingetreten war. Der Mann klagte wieder wie früher über Atemnot, Husten und Auswurf. Es ist wohl anzunehmen, daß die monatlange Bettruhe die am Entlassungstage aus dem Krankenhaus vorhandene subjektive Beschwerdefreiheit bedingt hat. Die Rückbildung des Pneumothorax erfolgte spontan.

Digitized by Google

Das Auftreten eines Pneumothorax mußte zunächst an Tuberkulose, die häufigste Ursache denken lassen. Die auf diesen Punkt gerichteten Untersuchungen ergaben aber immer ein negatives Resultat. Das Freibleiben der Lungenspitzen sprach auch gegen Tuberkulose. Eine andere Erklärungsmöglichkeit für das Entstehen des Pneumothorax wäre nach F. Bruck und B. Fischer der Bruch einer Blase bei Emphysem; da ein solches in unserem Falle zweifellos vorgelegen hat, so würde eine zwanglose Erklärung gegeben sein. Eine andere Erklärungsmöglichkeit wäre das Platzen einer Spitzennarbenblase, die nach Fischer in vernarbten Lungenspitzen öfters bei Fehlen von Brustfellverwachsungen sich vorfinden und durch Atrophie des Alveolargewebes und Narbenschrumpfungen bedingt sein sollen. Es ist auch nicht anzunehmen, daß die schnelle Rückbildung des Pneumothorax mit einer eventuellen antiluetischen Behandlung zusammenhängen könnte, da er sich vor Beginn derselben schon fast ganz resorbiert hatte. Die Wahrscheinlichkeitsdiagnose Lungenlues wurde gestützt durch eine stark positive Wassermann-Reaktion. Schon einen Monat nach Beginn einer Jod-Kali-Kur war der Wassermann negativ und blieb von diesem Zeitpunkte an immer negativ. Das Vorliegen einer sekundären Lungensyphilis, die sich nach Grödel durch weiche bis mittelharte bohnen- bis markstückgroße Schatten in größerem Abstand bei sonst normalem Lungenfelde und Fehlen deutlicher Verstärkung der Lungenzeichnung, sowie des Hilusschattens äußert, ist nach dem Röntgenbilde und dem negativen Erfolg der antiluetischen Kuren, von der Vorgeschichte ganz abgesehen, auszuschließen. Nach Assmann äußert sich die sekundäre Lungenlues angeblich auch in Verstärkung der Hilusschatten, nach Rothschild klinisch häufig durch diffuse Bronchitis. Die tertiären Formen der Lues, von denen mit den meisten Autoren, Grödel drei Formen, 1. die diffuse pneumonieartige Lungeninfiltration, 2. die interstitielle bronchiektatische Form und 3. die gummöse, ulzeröse Form unterscheidet, sind nach ihnen sehr selten. Neumann beschreibt zu 1. eine typische Infiltration mit allen charakteristischen Erscheinungen von Tuberkulose des rechten Oberlappens, auch röntgenologisch. Tuberkelbazillen immer negativ. Nach antiluetischer Behandlung Heilung. Curschmann demonstriert eine umschriebene chronische pneumonische Infiltration im rechten Unterlappen auf luetischer Basis, Heilung nach spezifischer Therapie. Assmann kommt in seiner klinischen Röntgendiagnostik zu denselben Anschauungen wie Grödel. Er beschreibt interstitielle im peribronchialen und interlobulären Bindegewebe entlang den Lymphbahnen und Lymphspalten fortschreitende luetische Prozesse, welche die Lunge strahlenförmig vom Hilus aus durchziehen und zur Bronchektasenbildung, sowie Schwielenbildung im Hilusgebiet führen. Scharf begrenzte Gummen sind nach seiner Ansicht häufig in den unteren Partien des rechten Oberlappens und im Mittellappen lokalisiert. Sie neigen selten zu cavernöser Einschmelzung und bilden sich auf spezifische Behandlung prompt zurück. Gummöse Ulzerationen in Trachea und Bronchien können zu Stenosen der Luftwege und zu kompensatorischem Emphysem führen. Gummöse Pleuraschwarten setzen sich ins anschließende Lungengewebe und Interstitium fort. Sie lassen sich von anderen Pleuraschwarten nur unterscheiden, wenn die interstitiellen Lungenprozesse sichtbar sind. Assmann unterscheidet ferner noch in sehr seltenen Fällen disseminierte Knötchen wie bei Pneumonokoniose und disseminierten Tuberkulosen bei mehr lokaler Ausbreitung in einzelnen Lungenabschnitten. Eine sichere Unterscheidung auf Grund des Röntgenbildes gegenüber andersartigen Lungenerkrankungen, wie Tuberkulose, Abszeß und chronische Pneumonie usw. ist nach Curschmann unmöglich. Von den Koniosen unterscheiden sich die tertiären Formen der Lungenlues nach diesem Autor ziemlich stark, insbesondere die ganze Lappen ausfüllenden indurativen Formen. Dem Ausfall der Wassermannschen Reaktion ist Bedeutung beizulegen, noch mehr ist aber nach Pontano der Erfolg einer eingeleiteten antiluetischen Kur das beste differentialdiagnostische Mittel, da die klinischen und röntgenologischen Erscheinungen sich schlagartig bessern. Wenn wir unseren Fall auf diese erwähnten Zeichen ansehen, so würde er bei Vermutung einer Lues zu der gummösen ulzerösen Form zu rechnen sein. Der völlige Mißerfolg verschiedener antiluetischer Kuren läßt aber u. E. eine Lungenlues mit völliger Sicherheit ausschließen.

Digitized by Google

Gegen Tumor sprach der langjährige Verlauf, der keinen Fortschritt des Prozesses erkennen ließ. Ein Exsudat hatte sich nicht gebildet. Tumorzellen wurden im Auswurf nie nachgewiesen, wenngleich auch in letzterem Falle eine Kommunikation mit einem Hauptbronchus hätte vorliegen müssen. Nach Otten sind gutartige Tumoren sehr selten; sie sind meist bösartig, häufig Karzinome, selten Sarkome. Von den primären Tumoren kamen nach dem Röntgenbild die vom Hilus ausgehenden seltenen doppelseitig sich ins Lungengewebe erstreckenden, nicht die häufigeren einseitigen Formen in Frage. Die zweite Form der Lungengeschwülste, die meistens einen ganzen Oberlappen, selten einen Unterlappen oder mehrere Lappen einnehmenden Lappentumoren ließ das Röntgenbild ausschließen. Auch die metastatischen Tumoren waren klinisch nicht zu berücksichtigen. Der Vollständigkeit halber mag angeführt werden, daß sie in solitärer oder multipler klein- und großknotiger Form auftreten. Die Herde finden sich meist doppelseitig, peripher in den Unterlappen, selten in Hilusnähe oder auf der Zwerchfellkuppe und sind durchaus charakteristisch (Otten). Auch die lymphogene netzartige und streifenbildende Form kommt nicht in Frage. Gegen eine Mediastinaltumor sprach klinisch das Fehlen von Schluckstörung, Paraesthesien am Hals, Heiserkeit, erweiterten Halsvenen wie überhaupt der Verlauf. Leukämie und Echinokokken konnten durch das Blutbild ausgeschlossen werden. Für einen Ösophagustumor war kein Anhaltspunkt zu gewinnen. Differentialdiagnostische Abgrenzung gegen Abszeß, Aneurysma, Streptotrichose, Gangrän, Bronchektasen usw. war nicht notwendig.

Es konnte sich nur um Anthrakose handeln. Das Fehlen des autoptischen Befundes läßt den beschriebenen Fall nicht als restlos geklärt ansehen. Uns kam es aber vor allem darauf an, die Aufmerksamkeit erneut auf die Schädigungen hinzulenken, denen der Bergarbeiter durch den Kohlenstaub ausgesetzt ist.

Zusammenfassung:

1. Es gibt kein typisches Röntgenblid der Anthrakose.

2. Stärkere zu differentialdiagnostischen Schwierigkeiten gegenüber Tuberkulose führende Veränderungen des Hilus sind bei Anthrakose häufig vorhanden; tumorartige Formen sind selten.

3. Der Sättigung der Luft mit Kohlenstaub kann ein heilender Einfluß auf die Tuberkulose nicht zugestanden werden.

Literatur.

1. Aßmann, Klinische Röntgendiagnostik der inneren Erkrankungen. — 2. Böhme, Über Anthrakose. D. m. W. 1921, S. 976. — 3. Curschmann, Lungensyphilis. M. m. W. 22, Nr. 7 — 4. Dietlen, Röntgendiagnostik d. Lungenerkrankungen in Grödels Atlas u. Grundr. d. Röntgendiagn. — 5. Fischer, Bernh., Zschr. f. klin. Medizin, Bd. 95, H. 1—3. — 6. Grödel, 12. Tagung der Deutsch. Röntgenges. 1921 (zitiert nach Kurt Immelmann). D. m. W. 1921, S. 547. — 7. Jänsch, Über das Röntgenbild der Pneumokoniose, insbesondere ihre grobknotige Form. Fortschr. a. d. Geb. der Röntgenstr., Bd. XXVIII, S. 299. — 8. Jarvis, Granitstaubschäden. Kongreßzentralblatt f. die ges. inn. Med., Bd. XXII, S. 99. — 9. Lindemann, Hygiene d. Bergarbeiter in Weyls Handb. d. Hygiene. — 10. Menzer, Fortschr. a. d. Geb. d. Röntgenstr., Bd. XXX, Kongreßheft I. — 11. Neumann, Wilh., Zur Klinik und Therapie nicht tuberkulöser, chron. infiltrativer Lungenprozesse. Lungensyphilis und Fadenpilzerkrankung der Lunge. Wien. klin. Wschr., Jg. 36, Nr. 14/15, S. 268. — 12. Nußbaum, Zur Diagnose des Lungenkrebses. M. m. W. 1922, Nr. 14. — 13. Otten, Zur Diagnose der Lungengeschwülste. Fortschr. a. d. Geb. d. Röntgenstr., Bd. XXX, Kongreßbd. I. — 14. Pontano, T., D. m. W. 1921, S. 312. — 15. Reichmann, D. m. W. 1921, S. 976. — 16. Strauß, O., Die röntgenologische Feststellbarkeit der Staublunge. Fortschr. a. d. Geb. d. Röntgenstr. Bd. XXX, Kongreßh. 1. — 17. Wilke, D. m W., S. 976. — 18. Winkler, 15 Jahre lang unerkannt bestehende Lungensyphlis, M. m. W. 1922, Nr. 18, S. 667. — 19. Weil, L., Pneumonokoniose. Fortschr. a. d. Geb. d. Röntgenstr. Bd. XXX, H. 3/4, S. 359. — 20. Weil, A., Die Miliarkarzinose im Röntgenbild. Fortschritte Bd. XXV. — 21. Patschkowski, Über Pneumonokoniosen bei den Bergarbeitern des rheinisch-westfälischen Kohlenreviers. Beiträge z. Klinik d. Tuberk. Bd. 57, H. 1.

Digitized by Google

Aus der Abteilung für Innere Tuberkulose der städt. Tuberkulosekrankenhäuser Herrnprotsch-Breslau (Oberarzt Dr. Brieger).

Die Pleuritis mediastinalis posterior und die mediastinale Schwarte.

Von

E. Brieger.

(Hierzu Tafel IV, Fig. a—d.)

In einer Reihe von Arbeiten haben die Röntgenologen in den letzten Jahren ihr Interesse einem Krankheitsbild zugewandt, welches in der klassischen Form der Pleuritis mediastinalis schon den älteren Ärzten wohl bekannt war und dessen Symptomatologie und Klinik in einer Reihe von Einzeldarstellungen [1]) beschrieben worden ist.

Hierbei ist seltener der mediastinale Erguß (Rehberg (1), Assmann (2), Groedel (3), Lorey (4), Kohlmann (5)) als vielmehr das Residuum des Ergusses die sogenannte mediastinale Schwarte im Röntgenbild gesehen worden. Eine besondere Beachtung hat hierbei das Röntgenbild der hinteren mediastinalen Schwarte gefunden. Während Assmann als latenten Nebenbefund beim Tuberkulösen eine Schwarte als vertikales Schattenband im Sinne von Savy abbildet, hat Lorey (4) öfter einen dreieckförmigen Schatten beobachtet. Herrnheiser (6) hat den gleichen Befund eingehend beschrieben und Kohlmann (5) auf dem Röntgenkongreß 1922 diese Befunde bestätigt. Zu gleicher Zeit haben wir unseren Fall linksseitiger hinterer mediastinaler Schwarte beobachtet (Brieger (11), Schröter (12)).

Das eigenartige Röntgenbild dieser Schwartenschatten ist aus Abbildungen bei Lorey (4) und Herrnheiser (6) bekannt. Unser Fall sei abgebildet (Fig. a, Tafel IV). Es handelt sich um das Bild des paravertebralen, dreieckförmigen, dem Zwerchfell mit der Basis breit aufsitzenden Kernschattens des Herzens, dessen lateraler Rand die Herzkontur innen begleitet, so daß z. B. in unserem Fall ganz besonders deutlich der Eindruck doppelter Herzkontur entsteht.

Herrnheiser (7), welcher die „kostomediastinalen Schwarten" zum Gegenstand einer eingehenden Untersuchung gemacht hat, hat nun mit Recht die Frage aufgeworfen, wie es möglich sein soll, daß eine im mediastinalen Pleuraspalt, also überwiegend sagittal orientierte Schwarte bei der dorsoventralen Durchleuchtung — auch bei orthogonaler Projektion — als relativ breiter Flächenschatten imponiert. Er glaubte dies nur so erklären zu können, daß diese Schwarten nicht in dem sagittal orientierten mediastinalen Pleuraspalt liegen, sondern daß sie über die Umschlagstelle der hinteren Pleura mediastinalis auf die Pleura costalis übergreifen: In den hinteren „Sinus costomediastinalis" wird also die Schwarte lokalisiert und als kostomediastinale Schwarte bezeichnet. Herrnheiser faßt seine Ansicht folgendermaßen zusammen: „Dank dieser frontalen (kostalen) Komponente können die kostomediastinalen Schwarten im Sagittalbild: 1. den Mittelschatten deutlich überragen, 2. beiderseits und in jeder Thoraxhöhe sich flächenhaft abbilden ... ad 2: die Schattenbreite hängt von der Querausbreitung des Verwachsungsprozesses im kostalen Schenkel ab. Besonders große Breite läßt auf Mitbeteiligung der an den Sinus grenzenden Randpartien der Pleura costalis schließen. „Die kostale Komponente ist also in erster Linie für die röntgenologische Darstellung der kostomediastinalen Schwarten maßgebend." (Im Original nicht gesperrt.)

Wenn diese Ansicht richtig sein soll, so muß der röntgenologische Nachweis erbracht werden, daß diese Schwartenschatten an der Innenfläche der hinteren Thoraxwand anliegen. Herrnheiser hat die systematische Tiefenbestimmung für diese Zwecke angewandt und den Abstand der lateralen Schattenpunkte von orthogonalen Brust- und Rückenhautpunkten be-

[1]) Literatur s. bei Savy (10), Groedel (3), Herrnheiser (7) und Brieger (11).

Digitized by Google

stimmt. Bei einer Thoraxtiefe von durchschnittlich 17 cm beträgt der Abstand der lateralen Schattenpunkte vom Rückenhautpunkt (von oben nach unten) in seinem ersten Fall $6^1/_4$ cm, 5 cm, $3^1/_4$ cm [1]), in dem zweiten Fall $5^1/_2$ cm und 5 cm; bei einem Fall rechtsseitiger hinterer mediastinaler Schwarte beträgt diese Distanz 5 cm und $4^1/_2$ cm. In dem von uns beobachteten Fall linksseitiger hinterer mediastinaler Schwarte, welcher im übrigen so weitgehend mit dem von Herrnheiser beschriebenen übereinstimmt, daß auf eine nähere Wiedergabe des erhobenen Befundes an dieser Stelle verzichtet werden kann, wurde mittels der bei uns schon längere Zeit mit bestem Erfolg ausgeführten Tiefenbestimmung nach Holzknecht gleichfalls eine durchschnittliche Rückenhautdistanz von 5 cm festgestellt.

„Die Lokalisation der entsprechenden Schatten an die Wandinnenfläche... kommt nur dann in Frage, wenn die gefundenen Tiefenwerte der mutmaßlichen Wanddicke annähernd entsprechen." Uns erschien es von vornherein zum mindesten zweifelhaft, daß ein Gebilde, dessen lateraler Rand durchschnittlich 5 cm vom Rückenhautpunkt bestimmt ist, an der Wandinnenfläche liegen kann. Es würde das bei einer Thoraxtiefe von 17 cm bedeuten, daß fast ein Drittel dieses Raumes von der hinteren Thoraxwand beansprucht wird. Diese Annahme schien uns den Bestimmungen, die bisher über die Dicke der hinteren Thoraxwand vorliegen, zu widersprechen. So gibt Saugmann z. B. auf Grund seiner Erfahrungen beim künstlichen Pneumothorax an, daß „fast in allen Fällen die Tiefe weniger als 3 cm betrug (oft nicht mehr als 1,5 bis 2 cm, bei mageren jugendlichen Personen sogar nur 1 cm oder weniger)". Messungen, die wir an einem nach Gefrierschnitten angefertigten Modell der Breslauer anatomischen Lehrsammlung (beraten durch den Direktor Prof. v. Eggeling, welchem wir an dieser Stelle unseren Dank aussprechen möchten) ausgeführt haben, ergaben an der medialsten Stelle in einer Linie, die direkt von der Rückenhaut in den mediastinalen Schenkel des Sinus costomediastinalis führt, annähernd 3 cm, an denjenigen Stellen aber, wo die „kostale Komponente" sich auswirken könnte, durchschnittlich 2 cm. Herrnheiser glaubt seine Annahme durch das Ergebnis bei der Probepunktion bestätigt zu sehen. Er meint für seinen ersten Fall: „Der Abstand des Schattens von der Rückenwand entspricht der lokalen Wanddicke. Letztere konnte in diesem Fall nicht bloß allgemein geschätzt, sondern auch bei einer Probepunktion beurteilt werden." Da die Probepunktion negativ ausfiel, war H. nur auf das Resistenzgefühl angewiesen. Daß die Schätzung der Wanddicke „bei einiger Übung mit vollkommen genügender Annäherung gelingt", davon konnte sich H. auch bei Leichenversuchen überzeugen.

Uns haben Leichenversuche die Annahme Herrnheisers nicht bestätigen können. Wir haben durch einen paravertebralen Schnitt, welcher etwa 1 cm neben den langen Rückenmuskeln verlief, Haut und Muskulatur durchtrennt, die Rippen durchschnitten und nach Art einer totalen Plastik die ganze rechte Brustkorbhälfte reseziert. Wir haben dann gewissermaßen die Lunge nach vorn luxiert, so daß die mediastinale Pleura freigelegt und die Umschlagstelle in die Pleura pulmonalis und die Pleura diaphragmatica sichtbar war. Bei dieser Art der Präparation fiel besonders deutlich an der Stelle, wo die Pleura mediastinalis unter Bildung des Ligamentum pulmonale in die Pleura pulmonalis umschlägt und diese Umschlagsfalte am Diaphragma befestigt ist, ein vorderer Rezessus auf, welchen ich auf umstehender Abbildung 1 durch Gipsanfüllung in situ stärker hervorgehoben habe. Ich möchte dies besonders hervorheben, weil diese Stelle besonders günstige Verhältnisse zur Absackung mediastinaler Exsudate bieten dürfte.

Wir haben nunmehr eine Sonde, welche durch Marken in Zentimeter eingeteilt war, durch Rückenhaut und lange Rückenmuskeln durchgestoßen, bis der Sondenknopf auf der Pleura pulmonalis der stark nach vorn abgedrängten Lunge etwa 1 bis 2 cm neben der Umschlagstelle der Pleura mediastinalis in die Pleura pulmonalis ruhte. In dem Fall, bei welchem wir die Verhält-

[1]) H. weist darauf hin, daß die Distanzen des oberen lateralen Schattenpunktes deshalb etwas größer sind, weil die Rückenhautmarke über der Scapula zu liegen kam. Wir sind aber überzeugt, daß dieser Fehler bei der Tiefenbestimmung nicht ins Gewicht fallen kann da doch die scapula möglichst herausgebracht wird.

Digitized by Google

nisse nebenstehend photographisch durch eine seitliche Aufnahme abgebildet haben, beträgt die Entfernung von der an der Rückenwand angebrachten Marke (die auf der Abbildung leider durch meine Hand verdeckt wird) bis zum Sondenknopf 6 cm. Die Marke 1 cm fällt in die Rückenmuskulatur; die Marke 2 cm lag gerade der Thoraxinnenfläche an, so daß wir sie der besseren Übersicht halber entfernt haben. Die Marken 3 cm, 4 cm und 5 cm sind durch kleine Leukoplastfähnchen hervorgehoben. Es wird hierbei ganz besonders anschaulich, wo ein Gebilde mit einem Rückenhautabstand von 5 cm liegen müßte.

Wir haben noch einen anderen Weg gewählt, um die Verhältnisse bei der Leiche zu prüfen. Wir haben nach Eröffnung der Brusthöhle nach der üblichen Vorschrift die rechte Lunge nach vorwärts luxiert, so daß wir wiederum die mediastinale Pleura übersehen konnten und schließlich

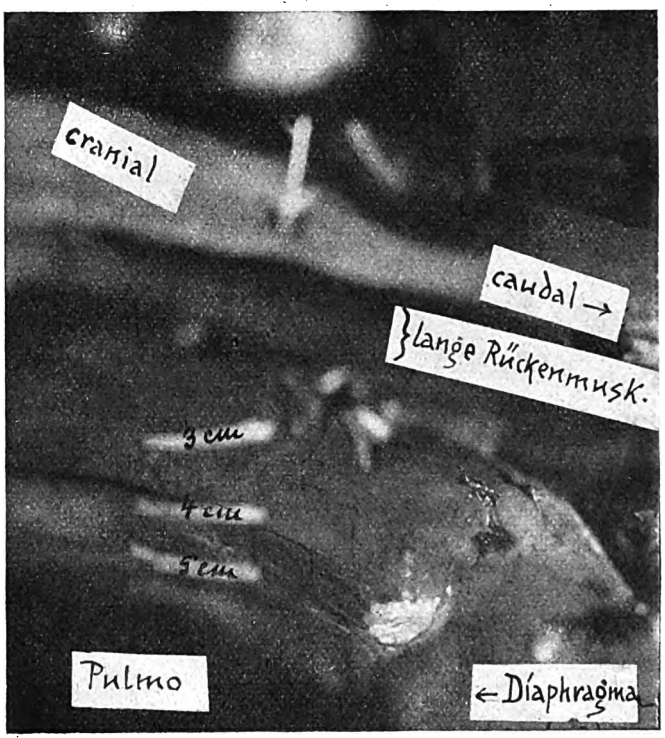

Abb. 1.

die Lunge am Hilus abgetrennt. Wir haben dann mit einer starken Nadel (wie sie zum Zunähen der Leichen benutzt wird), in welche unten ein geknoteter Faden eingezogen war, vom Rücken aus dicht neben der Wirbelsäule etwa in Höhe des 8. Brustwirbels die hintere Thoraxwand durchstoßen, den Faden bis zum Knoten durchgezogen und ihn an dem Stumpf der vorderen Thoraxwand befestigt. Wir haben dann an dem Faden Marken angebracht, welche die Austrittsstelle des Fadens an der hinteren Wandinnenfläche, die Lage des Ösophagus, die äußere Zirkumferenz des rechten Herzrandes und den Brusthautpunkt markierten. Bei einer Leiche, welche einer jugendlichen, sehr kräftigen, mit besonders starkem Fettpolster ausgestatteten Patientin angehörte (welche infolge einer abundanten Hämoptoe plötzlich zum Exitus gekommen war), haben wir eine Thoraxwanddicke der hinteren Wand von 2,4 cm, bei einer Thoraxtiefe von 17 cm gemessen. Der laterale Rand des Ösophagus war 7 cm von dem Rückenhautpunkt entfernt.

Also auch in diesem letzteren Fall, wo ein sehr reichliches Fettpolster und kräftige Muskulatur wohl äußerste Werte für die Thoraxwanddicke ergeben müssen, liegt ein Punkt mit 5 cm Rückenhautabstand 2 cm dorsal vom Ösophagus. In den Fällen von Herrnheiser handelt es sich nun um Patienten (14jährigen Schüler, 23jährigen jungen Mann), welche ausdrücklich als abgemagert bezeichnet werden. Nur bei dem dritten Fall heißt es ziemlich muskulös und gut ge-

Digitized by Google

nährt. Eine Wanddicke über $2^1/_2$ cm wird man für solche Fälle ausschließen dürfen. Es bliebe noch die Frage zu prüfen, ob etwa die Schwarte selbst die Thoraxwand verdicken könnte. Wenn diese Schwarte aber der hinteren Wand anliegt, so wird die laterale Grenzlinie doch im Röntgenbild nur dort erscheinen können, wo die schattengebende Schwarte in die unveränderte Pleura costalis übergeht, so daß die Schwartendicke sich an den lateralen Grenzpunkten nicht zur Wanddicke summieren kann.

Mit unseren Feststellungen läßt sich also die Annahme, daß die Schwarten der hinteren mediastinalen Pleuritis kostal gelegen sein können, nicht vereinen. Es kann infolgedessen auch die Annahme nicht gemacht werden, daß die kostale Komponente für die radiologische Darstellung der flächenhaften Schatten verantwortlich zu machen ist.

Wenn hiernach die Schwarten, welche den flächenhaften Schwartenschatten bedingen, nicht kostal, sondern mediastinal, d. h. in den hinteren mediastinalen Pleuraspalt lokalisiert werden müssen, so wird die berechtigte Frage Herrnheisers neu zu stellen sein: wie sich solche Schwarten im Röntgenbild flächenhaft abbilden können. Wenn man mit Herrnheiser annimmt, daß Schwarten an dieser Stelle Folgezustände adhäsiver Pleuraprozesse sind, welche da-

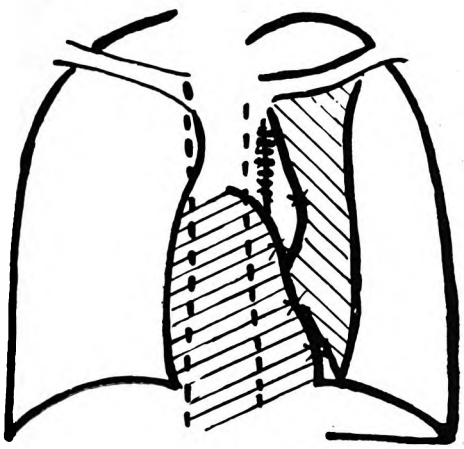

Abb. 2

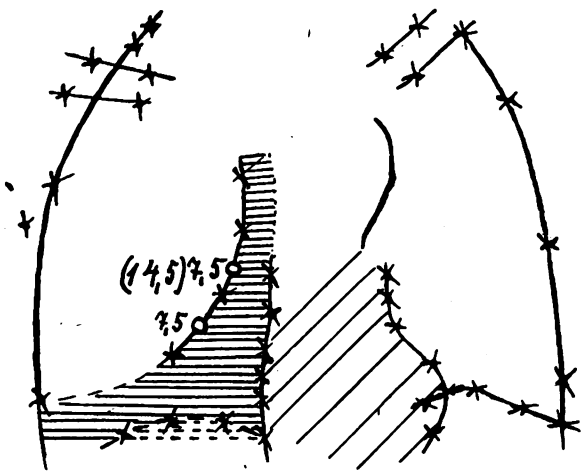

Abb. 3.

zu führen, daß „der Pleuraspalt obliteriert und eine im Frontalschnitt praktisch lineare Dimension annimmt", so wird man Herrnheiser allerdings zustimmen müssen, daß diese „wohl niemals als Verbreiterung des Mittelschattens imponiert". Wir haben vor kurzem einen Fall (Fig. 2) beobachtet und an anderer Stelle beschrieben, bei welchem wir nach künstlichem Pneumothorax in dem durch eine mediastinale Pneublase auseinandergedrängten Pleuraspalt einen strichförmigen, senkrechten Schatten feststellten, welcher bei rechts exzentrischer Röhrenstellung in ein flächenhaftes Gebilde sich verbreiterte. Wir haben diesen Schatten, dessen vorderen Rand wir in Thoraxmitte lokalisieren konnten, als eine solche mediastinale Schwarte als Folge eines Adhäsionsprozesses aufgefaßt.

Es ist aber durchaus nicht notwendig, als Substrat der mediastinalen Schwarten einen obliterierten Pleuraspalt anzunehmen. Wenn man mit Herrnheiser zunächst einmal annimmt, daß diese Schwarten Residuen kleinerer, seröser Ergüsse sind, so ist es wohl denkbar, daß diese Ergüsse, besonders wenn sie als Komplikationen tuberkulöser Prozesse auftreten, sich nicht resorbieren und einen nur „obliterierten Pleuraspalt" zurücklassen, sondern eindicken und auf diese Weise verschwarten und den vorher durch das Exsudat ausgefüllten Raum nunmehr durch die solide Masse des sich langsam eindickenden Exsudates füllen. Ein solcher Modus wird besonders dadurch wahrscheinlich, daß die Schwarte und das Exsudat die gleichen Formen und ähnliche Dimensionen annimmt. Er wird dann mit Sicherheit anzunehmen sein, wenn beobachtet werden kann, daß das Exsudat unmerklich in längeren Zeiträumen, ohne seine Gestalt zu

Digitized by Google

ändern, in die „Schwarte“ übergeht. Die Ähnlichkeit der Form führt sogar dazu, daß eine Differentialdiagnose zwischen Schwarte und Exsudat oft unmöglich wird, wenn nicht die Probepunktion — deren Erfolg ja wiederum bekanntermaßen auch bei bestehendem Exsudat von verschiedenen Nebenfaktoren abhängt — den wirklichen Sachverhalt ermittelt. Die Ähnlichkeit des Röntgenbildes linksseitiger mediastinaler Schwarten mit linksseitigem hinteren mediastinalen Erguß erläutert sehr deutlich die Abbildung einer Pleuritis mediastinalis im Lehrbuch der Röntgendiagnostik von Assmann (9), welches als Plattenbefund von einer entsprechenden mediastinalen Schwarte nicht zu trennen wäre. Wie weitgehend diese Ähnlichkeit und Unmöglichkeit differentialdiagnostischer Unterscheidung sein kann, beweist uns ein Fall hinterer mediastinaler exsudativer Pleuritis, welcher zurzeit in unserer Beobachtung steht. (Fig. b, Tafel IV und Abb. 3.)

Es handelt sich um einen 66jährigen Mann, welcher seit etwa 1 Jahr kränkelt, über Husten und blutigen Auswurf klagt und zuweilen Stechen in der rechten Brust gehabt haben will. Es wird eine paravertebrale, dreieckförmige Dämpfung rechts festgestellt, deren Scheitelpunkt etwa in Höhe des 7. Brustwirbels sitzt und welche in eine massige Dämpfung über den untersten Lungenteilen übergeht, über welcher das Atemgeräusch zwar aufgehoben, der Stimmfremitus aber deutlich fühlbar, die Flüstersprache fast verstärkt ist. Da zugleich eine inspiratorische Einziehung der Interkostalräume besteht, wird die Diagnose freies Exsudat für unwahrscheinlich gehalten. Die Röntgendurchleuchtung ergibt nun den Befund, der aus nebenstehender Photographie und orthodiagraphischer Schirmskizze ersichtlich ist. Die Tiefenbestimmung ergibt bei einer Thoraxtiefe von 22 cm einen Abstand der lateralen Schattenpunkte vom Rückenhautpunkt von durchschnittlich 7,5 cm.

Es wird nun die Probepunktion angeschlossen und zunächst im Bereich der Dämpfung etwa in der Skapularlinie punktiert. Die Nadel wird bis zum Heft — 5 cm tief — an dieser Stelle und an einer medialwärts davon gelegenen Stelle eingeführt, ohne daß weder ein Widerstand gespürt oder Exsudat erhalten wird. Nunmehr wird mit einer 7 cm langen Punktionsnadel paravertebral eingegangen. In 5,5 cm Tiefe stößt die Nadel auf Widerstand, bei dem der Patient Schmerz angibt; nach Überwindung des Widerstands läßt sich mühelos ein fleischwasserfarbenes Probepunktat gewinnen, welches überwiegend Leukozyten, wenig Lymphozyten enthält.

Es handelt sich hier um ein zwischen Pleura mediastinalis, Diaphragma und Lunge abgesacktes und wohl in Schwartengewebe eingeschlossenes Exsudat, welches klinisch zurzeit keine besonderen Erscheinungen macht und röntgenologisch genau die gleiche Form zeigt wie hintere mediastinale Schwarten. Der physikalische Befund ist in diesem Fall nicht zu verwerten, da er, wie hier nebenbei bemerkt werden soll, durch einen Tumor mitbedingt zu sein scheint. Er spricht jedenfalls mehr für Schwarte als für Exsudat. Die Probepunktion hat die Diagnose entschieden. Dieselbe wäre wohl in jedem anderen Falle als ergebnislos abgebrochen worden, da man wohl selten in größerer Tiefe als 5 cm ein Exsudat noch sucht, wenn nicht eben hier die Tiefenbestimmung den Weg gewiesen und eine Punktion bis zu einer Tiefe gestattet hätte, in welcher man z. B. links Gefahr laufen könnte, die Aorta descendens zu punktieren.

Bei solchem Befunde liegt es nahe, anzunehmen, daß ein zwischen starren Wänden eingeschlossenes Exsudat sich in langen Zeiträumen allmählich eindickt und konsolidiert, ohne seine räumliche Gestalt zu ändern und damit schließlich auch als „Schwarte“ die Möglichkeit flächenhafter Projektion gibt. Denn alle späteren Punktionen blieben ergebnislos bei gleichem Röntgenbild.

Dies ist, wie durchaus zugestanden werden soll, Vermutung, am ehesten vielleicht noch ein Analogieschluß aus Vorgängen, wie man sie sonst bei chronischen Pleuritiden findet. Einen tatsächlichen Hinweis aber auf die Lage und Art solcher Schwarten gibt uns ein Sektionsbefund, den wir bei unseren Leichenversuchen zufällig erhoben haben. Es handelt sich hier um eine ältere Frau, welche an einer doppelseitigen exsudativen Pleuritis erkrankt war, aber weder durchleuchtet noch punktiert werden konnte und an Herzschwäche zum Exitus kam. Beim Durchtrennen der Rippen in der oben beschriebenen Weise fließt eine größere Menge gelben trüben Exsudates ab. Nach Resektion der Brustwand ist die rechte Lunge längs der Wirbelsäule leicht verklebt, so daß der mediastinale Pleuraspalt erst nach Trennung dieser leichten Verklebungen frei-

Digitized by Google

gemacht werden kann. Nachdem die Lunge nach der Seite und nach vorn geschoben worden war, zeigt sich nunmehr ein Bild, welches in der photographischen Aufnahme (Abb. 4) festgehalten worden ist. (Aufnahme erster hinterer schräger Durchmesser.) Eine derbe, solide Schwarte zieht von der Pleura mediastinalis etwa in Höhe des 8. Brustwirbels zum Diaphragma und setzt sich dort in einer schrägen, dem schrägen Durchmesser ungefähr entsprechenden, etwa 3 cm langen Insertionslinie unlösbar am Diaphragma fest. Die Insertionslinie liegt gerade am Rand der Pleurakuppel. Durch diese Schwarte wird der mediastinale Pleuraspalt in zwei Teile geteilt. Der untere bildet eine dreieckförmige Höhle, deren Basis vom Diaphragma, Vorderkante vom Ligamentum pulmonale, mediale Seitenwand von der Pleura mediastinalis gebildet wird. Die laterale Grenzfläche ist die segelartig ausgespannte Schwarte, welche zum Teil frontal verläuft.

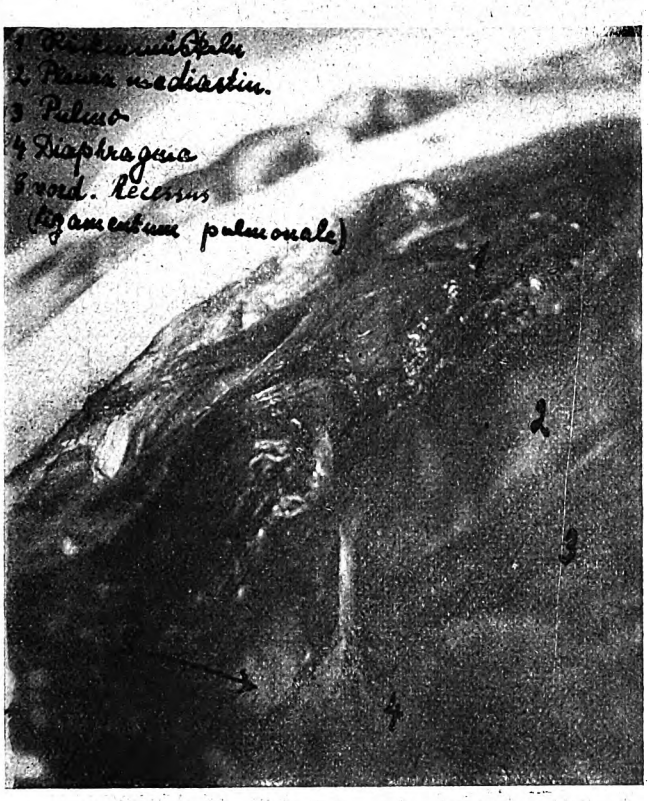

Abb. 4.

Die in der Photographie besonders deutlich abgebildete laterale Seitenkante der Schwarte ist als Verbindungslinie zwischen mediastinaler Pleura und Zwerchfellkuppe ohne jede Verbindung mit Teilen der Pleura costalis. Das ganze Gebilde war ja von der Lunge überlagert und wurde erst nach Abtrennung derselben sichtbar. Wir haben zur besseren Darstellung die Höhle noch mit Gips gefüllt (Abb. 5) und auf diese Weise die Lage eines mediastinalen dreieckförmigen Exsudates angedeutet. In einem solchen Falle würde die schwartige Verbindung vom Pleura mediastinalis und Diaphragma durch ihre schräge, z. T. frontale Lage einen dreieckförmigen Schwartenschatten im Röntgenbild haben abgeben können.

Gerade dieser Fall lehrt, mit wieviel mehr Recht man in unseren Fällen von einer mediastinal-diaphragmalen Schwarte als einer kostomediastinalen Schwarte sprechen kann. Es ist ja doch kein Zufall, daß alle diese Schwarten eine Lagebeziehung zum Zwerchfell haben und sich regelmäßig in das Zwerchfell hinein verfolgen lassen. Die respiratorische Verschieblichkeit — das Charakteristikum dieser Schwarten —, auf welches Merkmal Herrnheiser so besonderes Gewicht legt, wird z. B. durch eine Insertion der Schwarte am Diaphragma ähnlich den Verhält-

Digitized by Google

nissen unseres Falles als selbstverständlich gegeben und weit verständlicher als eine respiratorische Verschieblichkeit eines den Rippen anliegenden Schwartenschattens.

Also auch für den Fall, daß die Herrnheisersche Annahme richtig ist, daß die kostomediastinalen Schwarten Residuen seröser Ergüsse sind, haben wir eine Reihe von Argumenten beigebracht, welche eine frontale Abbildung derartiger Schatten im Röntgenbild im Sinne der beobachteten Dreieckschatten möglich erscheinen lassen und somit die Deutung dieser Schwarten als mediastinale Schwarten gestatten.

Es ist aber, wie wir glauben, durchaus nicht notwendig, immer seröse Ergüsse als Vorstadien der mediastinalen Schwarten anzusehen. Wir haben von vornherein daran gedacht, daß auch eingedickte Eiter- oder Käsemassen als Folge umschriebener abgesackter Empyeme, als

Abb. 5.

Substrat der Schattenbildungen in Frage kommen. Man findet ja nicht selten an allen möglichen Stellen der Pleura eingedickte Käsemassen als Nebenbefund. Nun hat zwar Herrnheiser ausdrücklich darauf hingewiesen: „Empyeme im Sinus dürften kaum jemals zu kostomediastinalen Schwarten ausheilen. Diese bösartigen Eiterungen führen nach Savy ohne operative Eröffnung oder eventuellen Spontandurchbruch zum Tode. Die Anamnese unserer Fälle bringt auch keine Angaben über so schwere Krankheitserscheinungen, wie sie das mediastinale Empyem meist bedingt."

Daß diese Annahme Herrnheisers, welche sich auf die bisherigen Mitteilungen in der Literatur zu stützen scheint, doch nicht in diesem Ausmaße zutrifft, beweist uns der Fall eines sehr milde verlaufenden abgesackten mediastinalen Empyems, welches wir monatelang zu beobachten Gelegenheit hatten und welches zeitweilig klinisch und röntgenologisch von einer mediastinalen Schwarte nicht zu differenzieren war. Der Fall sei ausführlich mitgeteilt, da ein ähnlicher Fall bisher noch nicht beschrieben zu sein scheint. (Fig. c, Tafel IV.)

Digitized by Google

Die 47 Jahre alte Patientin gibt an, als Kind zwar schwächlich, aber gesund gewesen zu sein. Die von ihr gepflegte Mutter ist Oktober 1922 an einer Hämoptoe zugrunde gegangen. Sie selbst ist nie ernstlich krank gewesen. Seit 5 Jahren hat sie öfters mehrwöchige Grippen. Seit April 1922 öfter Stechen in der rechten Seite, Mai bis Juni 1922 befriedigende Kur im Genesungsheim Schmiedeberg. Seit Dezember 1922 öfters unregelmäßige Temperaturen mit starken Schmerzen rechts hinten im Rücken. Seitdem bis zur Aufnahme auf der Abteilung im Juni 1923 nie mehr richtig wohl gefühlt, oft gefiebert, zeitweise bettlägerig.

Mäßiger Allgemeinzustand; Temperaturen bis 38 Grad remittierend. Der spärliche, schleimigeitrige Auswurf ist frei von Tuberkelbazillen. Die physikalische Untersuchung ergibt bei hochgradiger Rechtsskoliose keine sicher zu verwertenden Schalldifferenzen, mit Ausnahme einer mäßigen paravertebralen Dämpfung, welche sich vom 7. Brustwirbel nach abwärts erstreckt. Das Atemgeräusch ist verschärft, fast bronchial über den mittleren Teilen, im Bereich der Dämpfungszone abgeschwächt.

Der Röntgenbefund ergibt: Deformation des Thorax mit leichter Linksskoliose im oberen, hochgradige Rechtsskoliose im unteren Abschnitt. Kräftiges Herz mit vorspringendem Aortenknopf. Zwi-

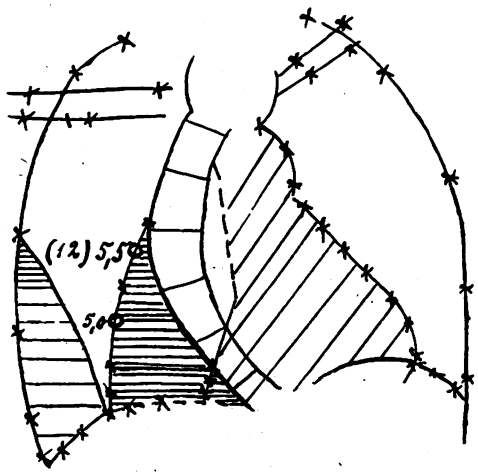

Abb. 6.

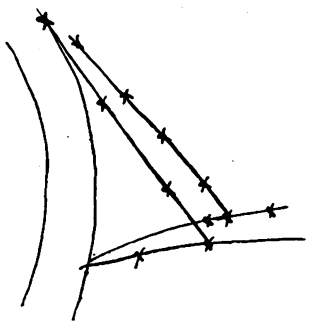

Abb. 7.

schen dem mittelgestellten Herzen und der nach rechts ausbiegenden Wirbelsäule ist noch eine ausgesprochene Aufhellungszone sichtbar. Das rechte Zwerchfell ist nur im äußeren Drittel abgrenzbar, dort auch scharf konturiert, bei der Atmung wenig ausgiebig beweglich. Das linke Zwerchfell ist gut gewölbt und frei beweglich. Beide Lungenfelder sind relativ klar mit vermehrter streifiger Zeichnung in den Oberfeldern, das linke Spitzenfeld vielleicht etwas getrübt. Im rechten Lungenfeld paravertebral, vom Wirbelsäulenschatten nicht zu trennen, dreieckförmiger intensiver Schatten, dessen Basis breit dem medialen Zwerchfell aufsitzt und dessen Spitze ungefähr der Lage des 4. Brustwirbels entspricht. Durch Röhrenverschiebung läßt sich feststellen, daß der Schatten im hinteren Brustkorbabschnitt gelegen ist. Er ist mit der Atmung deutlich verschieblich.

Die Tiefenbestimmung nach Holzknecht ergab bei einer röntgenologisch gemessenen Thoraxtiefe von 17 cm (Abstand der orthogonalen Brusthaut- und Rückenhautpunkte) — Tasterzirkel 16¾ cm — eine Entfernung der lateralen Schattenpunkte vom vorderen Brusthautpunkt 12 cm, vom Rückenhautpunkt 5 cm. (Abb. 6.)

Die Diagnose wurde daraufhin in Hinblick auf die Herrnheiserschen Überlegungen auf Schwarte im rechten hinteren kostomediastinalen Sinus oder mediastinales Exsudat gestellt. Eine Differentialdiagnose war durch das Ergebnis der physikalischen und röntgenologischen Untersuchungen nicht zu stellen. Die ausgesprochene respiratorische Verschieblichkeit (Abb. 7) hätte nach H. eher für Schwarte sprechen müssen. Die Probepunktion mußte herangezogen werden.

Die Probepunktion im 10. Interkostalraum dicht neben der Wirbelsäule ergibt, nachdem die Nadel ziemlich steil und tief eingeführt werden mußte, etwa 20 ccm eines dickflüssigen, gelblich-

Digitized by Google

weißen, reinen Eiters, welcher im gefärbten Präparat überwiegend zum Teil zerfallene Leukozyten, aber keine Bakterien enthielt. Eine Untersuchung auf Tuberkelbazillen (Antiforminanreicherung) hatte ein negatives Ergebnis.

Der weitere Verlauf ist nun bemerkenswert: Im Anschluß an die Punktion steigt die Temperatur, die in den letzten Wochen fast normal gewesen war, bis auf 39 Grad an. Die physikalische Untersuchung läßt einen großen Erguß rechts hinten unten annehmen, die Durchleuchtung ergibt, daß das rechte untere Lungenfeld bis ungefähr zur Höhe des Angulus scapulae mit nach außen ansteigender Begrenzungslinie verschattet ist und daß das Zwerchfell nicht mehr abgegrenzt werden kann. Im Bezirk der früheren dreieckförmigen intensiven paravertebralen Verschattung ist nunmehr eine deutliche Aufhellung zu konstatieren, so daß sich jetzt sogar der mediale Anteil des Zwerchfells deutlich abhebt.

Wir mußten danach annehmen, daß wir bei der Punktion des mediastinalen abgesackten Empyems den freien Pleuraspalt kostal passiert und ihn beim Herausziehen der Nadel sekundär infiziert hatten. Schon dadurch ergab sich ziemlich sicher, daß das Empyem jedenfalls nicht im kostalen Schenkel des mediastinalen Sinus gelegen sein konnte. Die Probepunktion des Exsudates, welches im übrigen sich axillar absackt (Abb. 6), während das untere Lungenfeld sich sehr bald vollkommen aufhellt, ergibt wenige Kubikzentimeter eines trüb serösen Exsudates, das vorwiegend Leukozyten, wenig Lymphozyten enthält; Bakterien oder Tuberkelbazillen waren nicht nachweisbar.

Im weiteren Verlauf fällt die Temperatur zur Norm ab und ist seitdem (während 6 Monaten) normal geblieben. Die Kranke ist beschwerdefrei, hat sehr erheblich an Gewicht zugenommen, der Husten ist geschwunden. Das axillar abgesackte Exsudat war nach kurzer Zeit nicht mehr nachweisbar. Das paravertebrale Schattendreieck ist während der ganzen Beobachtungszeit wieder mit der alten Schattendichte (wie sie auch in der Photographie November 1923 erkennbar ist) nachweisbar. Die Probepunktion hatte jetzt ein negatives Ergebnis.

Die Patientin sollte im Dezember als beschwerdefrei entlassen werden und jeder unbefangene Beobachter hätte bei dem vorliegenden Befund die Diagnose mediastinale Schwarte resp. nach Herrnheiser kostomediastinale Schwarte stellen müssen. Die auf Wunsch der Patientin wenige Tage vor der Entlassung erneut vorgenommene Probepunktion, bei welcher die Nadel diesmal ungefähr in Höhe des 11. Brustwirbels ziemlich tief eingeführt werden mußte, ergab nach einigem Tasten wiederum etwa 10 ccm ganz dickflüssigen zähen Eiter. Mehr Eiter konnte nicht aspiriert werden. Am Abend der Punktion war die Temperatur wiederum angestiegen, und ist noch einige Wochen subfebril geblieben. Die Intensität des paravertebralen Schattendreiecks im Röntgenbild ist im oberen Teil unverändert, hinter der Zwerchfellkuppel ist es vielleicht etwas aufgehellt.

Der von uns beobachtete Fall beweist also, daß das mediastinal abgesackte Empyem durchaus kein so schweres und stürmisch sich entwickelndes Krankheitsbild sein muß, wie es Herrnheiser nach den Angaben der Literatur und auf Grund der Savyschen Abhandlung annehmen will. In unserem Fall deutet nichts auf ein so schweres Krankheitsbild hin, wie es das mediastinale Empyem sein soll. Er beweist, daß trotz genauer klinischer Beobachtung ein solches Empyem monatelang keinerlei klinische Erscheinungen mehr macht und daß es wenigstens zeitweise von einer mediastinalen Schwarte nicht unterschieden werden kann, vielleicht überhaupt zum Bild der typischen mediastinalen Schwarte führt.

Die von Herrnheiser angeführten differential-diagnostischen Zeichen —: klinische Akuität, intensive Dämpfung, „fehlende oder minimale respiratorische Verschieblichkeit", große Schattenintensität, retrokardiale Schatten im Frontalbild sprechen für Exsudat bzw. Empyem — führen in diesem Falle wie in dem von uns beobachteten Falle mediastinaler Pleuritis nicht zu der richtigen Diagnose. In diesem Fall und in dem vorher erwähnten sprechen alle differentialdiagnostischen Momente für die Schwarte, nur die Probepunktion konnte die Diagnose Exsudat resp. Empyem sichern.

Digitized by Google

Es ist sehr charakteristisch, daß auch in unserem letzten Fall die Tiefe des Empyemschattens 5 cm unter der Rückenhaut lag. Nach Herrnheiser wäre man berechtigt gewesen, danach bei einer Schwarte die kostale Lage anzunehmen. Wir haben, um diese Frage zu klären, in diesem Fall die Lagebeziehung dieses Schattens zum breigefüllten Ösophagus zu bestimmen gesucht. Der Ösophagus war in diesem Fall durch den Herzschatten hindurch sichtbar, da die Wirbelsäule nach rechts ausgebogen war. Die Messung der Thoraxtiefe in der Mittellinie ergab infolge der Skoliose einen Tiefendurchmesser von nur 14 cm. Der rechte Ösophagusrand wurde in einem Tiefenabstand von 9 cm vom vorderen Brusthautpunkt bestimmt, der laterale Schattenrand in einer Tiefe von 11 cm. Der Schattenrand lag also in einer Ebene nur 2 cm hinter dem Ösophagus, welche, auch wenn man die veränderten Verhältnisse bei der Skoliose und der leichten Drehung der Wirbelkörper in Rechnung setzt, unbedingt noch mediastinal, senkrecht zur Mitte des Wirbelkörpers anzunehmen ist.

Es ist sonach möglich, daß auch ein mediastinales Empyem durch allmähliche Eindickung bis zur Eintrocknung zum Bild der mediastinalen Schwarte führen kann. Danach dürften nun alle Bedenken beseitigt sein, welche aus der nicht hinreichend begründeten Annahme einer Schwarte als Obliteration des Pleuraspaltes gegen die Möglichkeit flächenhafter Projektion mediastinaler Schwarten im Röntgenbild abgeleitet worden sind. Die Ränder der drei von Herrnheiser beschriebenen Schwarten, unseres Falles von linksseitiger hinterer mediastinaler Schwarte müssen fast in die gleiche frontale Thoraxebene projiziert werden, wie das von uns beobachtete mediastinale Exsudat und mediastinale Empyem. Diese Ebene ist nach unseren Leichenversuchen wenig hinter eine Ebene zu lokalisieren, die frontal vor den Wirbelkörpern verläuft. Die Gebilde liegen also sämtlich „mediastinal", besser: paravertebral.

Danach scheint sowohl röntgenologisch wie anatomisch die Einführung der Bezeichnung „kostomediastinale Schwarten" nicht gerechtfertigt zu sein. Diese Schwarten sind mediastinal-diaphragmale Gebilde. Ein einheitliches Krankheitsbild mit einheitlicher Pathogenese, Symptomatologie usw. kann wohl kaum konstruiert werden. Jeder seröse oder eitrige Erguß im mediastinalen Pleuraspalt wird, wenn diaphragmale Verwachsungen derb genug sind, unter günstigen Projektionsverhältnissen in der Phase langsamer Rückbildung als „mediastinale Schwarte" imponieren können. Das gilt nicht nur für die hinteren Schwarten; auch die rechtsseitige vordere mediastinal-diaphragmale Schwarte, welche ja die relativ häufigste Lokalisation

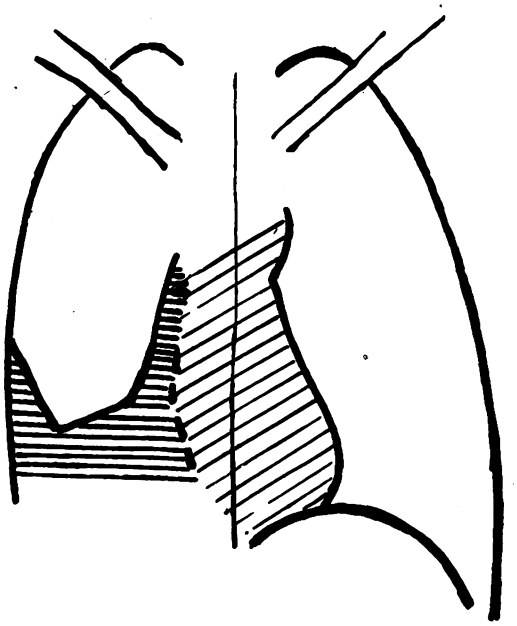

Abb. 8.



Abb. 9.

Digitized by Google

mediastinaler Schwarten zu sein scheint, verdankt ihre flächenhafte Projektion den diaphragmalen Verwachsungen. In einem auch von uns beobachteten und an anderem Orte beschriebenen Falle (Fig. d, Tafel IV und Abb. 8) war dies mit Sicherheit anzunehmen. Aber auch die Tiefenmasse der von Herrnheiser beschriebenen 7 Fälle rechtsseitiger vorderer mediastinaler Schwarte lassen eine kostale Lokalisation kaum zu. Die vordere Brustwand ist an diesen Stellen selbst bei fetteren Personen kaum 1 cm dick. Die Herrnheiserschen Tiefenmaße bewegen sich zwischen 2 und 3 cm.

Dagegen trifft für die rechtsseitige vordere obere mediastinale Schwarte, wie sie Groedel in einem Fall beschrieben hat und wie wir sie in einem analogen Fall beobachtet und durch Tiefenbestimmung lokalisiert haben, die Herrnheisersche Annahme kostaler Mitbeteiligung sicher zu. In unserem Fall (Abb. 9) lag das mediale Schattenband 1 cm unter dem Brusthautpunkt der Brustwand vollkommen an und war wie in dem Groedelschen Falle von derselben durch Drehung des Körpers nicht wegzuprojizieren.

Für diese Fälle ist die Herrnheisersche Bezeichnung kostomediastinale Schwarte kennzeichnend und wohl nur für diese Fälle vorzubehalten.

Zusammenfassung.

1. Die dreieckförmigen Schwartenschatten der Pleuritis med. post. verdanken ihre flächenhafte Projektion nicht einer kostalen Komponente.

2. Die klinische Beobachtung zweier Fälle von Pleuritis mediastin. post. exsud. (serosa und purulenta chron.), welche bei allmählicher Rückbildung des Ergusses während eines Jahres eine Formveränderung des Dreiecksschattens nicht erkennen ließen, läßt schließen, daß die Form der Schwartenschatten durch die starre Form des in Schwartengewebe eingebetteten, sich eindickenden Exsudates gegeben ist, daß also Schwarten und Exsudate in gleicher Tiefenlage zu suchen sind.

3. Die regelmäßige Mitbeteiligung der Pleura diaphragmatica, welche immer die Basis des Dreieckschattens bildet, muß als eine wesentliche Bedingung der flächenhaften Projektion angesehen werden.

4. Die Tiefenbestimmung nach Holzknecht ist ein unentbehrliches Hilfsmittel der röntgenologischen Diagnostik der mediastin. Pleur. und ist besonders der Wegweiser für die Punktion der Exsudate.

5. Das mediastinale Empyem kann eine durchaus milde Verlaufsform zeigen und einen eminent chronischen Verlauf nehmen, so daß die Differentialdiagnose gegen eine Schwarte unmöglich werden kann.

Literatur.

1. Rehberg, Über mediastinale Pleuritis. Med. Kl. 1920, 40. — 2. Assmann, Erfahrungen über die Röntgenuntersuchung der Lungen (Arbeiten aus der med. Klinik Leipzig, Heft 2, 1914). — 3. Groedel, Abgekapselte Pleuritiden im Röntgenbild. Fortschr. 28, 2. — 4. Lorey, Die abgesackte Pleuritis im Röntgenbild. Fortschr. 29. 6. — 5. Kohlmann, Über Perikarditis exsudativa. Verhandl. d. Deutschen Röntgengesellsch. Fortschr. 30, 1922. — 6. Herrnheiser, Hintere kostomediastinale Schwarte. Fortschr. 30, 1922. — 7. Herrnheiser, Kostomediastinale Schwarten. Fortschritte 31, 2/3. — 8. Saugmann, Die Technik des künstlichen Pneumothorax. In Handb. d. ges. Tuberkulosether. v. Ernst Löwenstein. Bd. 2, 1923. — 9. Assmann, Röntgendiagn. d. inneren Erkr. Leipzig 1921. — 10. Savy, Les Pleuresis mediastines. Progrès med. 1910, 27. — 11. Brieger, E., Über die trockenen und adhäsiven Formen der Pleuritis mediastinalis und ihr Röntgenbild. D. m. W. 1923, 31. — 12. Schröter, A., Über das Röntgenbild der Pleuritis mediastinalis insbesondere der mediastinalen Schwarte. I.-D. Breslau 1923.

Digitized by Google

Aus dem Zentral-Röntgenlaboratorium des Allgemeinen Krankenhauses in Wien
(Vorstand: Prof. Dr. G. Holzknecht).

Ergebnisse der röntgenologischen Untersuchung des Schläfenbeins bei Erkrankungen des Ohres.

Von

Dr. **Ernst G. Mayer.**

Hierzu Tafel IV, Fig. 1 und 2 und Tafel V nebst Tafel IVa und Va.

Systematische Untersuchungen des Schläfenbeins bei Erkrankungen des Ohres wurden bisher — soweit aus der Literatur ersichtlich ist — von röntgenologischer Seite nur vereinzelt durchgeführt. Dieses Spezialgebiet schien wenig aussichtsreich, da sich infolge der versteckten Lage des Schläfenbeines der Aufnahme desselben erhebliche technische Schwierigkeiten entgegenstellten und außerdem die otologische Diagnostik so gut ausgebildet ist, daß nur selten das Bedürfnis nach Klärung eines Falles durch den Röntgenologen bestand. Im Laufe meiner Untersuchungen, die ich zum größten Teil gemeinsam mit Dr. L. Deutsch von der 1. Universitätsohrenklinik (Vorstand Prof. Neumann) durchführte, gewann ich den Eindruck, daß es bei guter, zweckentsprechender Aufnahmstechnik möglich sei, Details zur Darstellung zu bringen, die zu kennen für den Otologen von Interesse ist, und daß die röntgenologische Untersuchungsmethode bei weiterem Ausbau auch auf diesem Spezialgebiet zu einem wertvollen diagnostischen Hilfsmittel verwenden kann. Ich möchte daher im folgenden über meine Erfahrungen bei der technischen Durchführung der Untersuchung und bei der diagnostischen Verwertung der Röntgenbilder berichten.

A. Technik.

Zum leichteren Verständnis der Ausführungen seien vorerst einige kurze anatomische Bemerkungen vorausgeschickt. Die beiden nebenstehenden Skizzen zeigen das Felsenbein in der

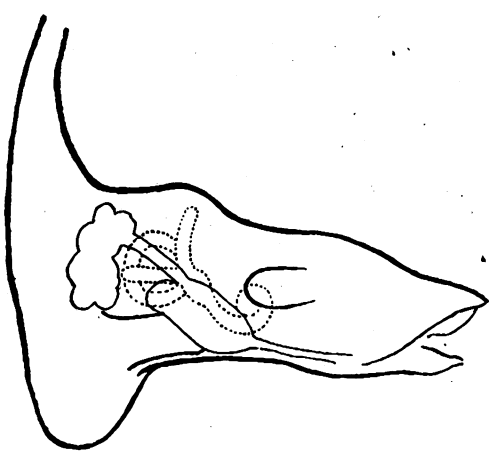

Skizze 1.

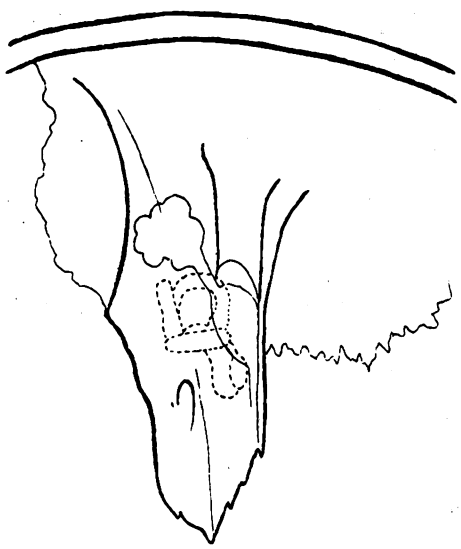

Skizze 2.

Ansicht von hinten und von oben. Die Labyrinthorgane und die Haupträume des Mittelohres sind in normaler Lage eingezeichnet. Wir sehen den Gehörgang, der in die Paukenhöhle mündet. Die rückwärtige Wand derselben wird von der Labyrinthkapsel gebildet. Über den innersten Anteil des Gehörganges liegt eine kleine Bucht, der Recessus epitympanicus oder Attik. Daneben

Digitized by Google

mündet der Aditus ad antrum, der Antrum und Paukenhöhle miteinander verbindet. Das Antrum selbst liegt unmittelbar lateral vom seitlichen Bogengang. Von den Labyrinthorganen liegen unter der Eminentia arcuata der obere und der seitliche Bogengang in der Blickrichtung und sind daher nur als Streifen zu sehen, während der rückwärtige Bogengang senkrecht dazu steht und als Kreisbogen erscheint. Dort wo die drei Bogengänge zusammenstoßen liegt das Vestibulum, von dem sich die Schnecke nach medial fortsetzt. Der oberste Anteil der Schnecke deckt sich mit dem unteren inneren Anteil des inneren Gehörganges. Bei der Ansicht von oben sehen wir wieder den äußeren Gehörgang und die Paukenhöhle, deren rückwärtige Wand größtenteils vom bogenförmig vorspringenden Promontorium gebildet wird. Über den inneren Anteil des Gehörganges projiziert sich der Recessus epitympanicus. Soweit derselbe den Gehörgang überlagert, wird dessen hintere obere Wand auch als laterale Attikwand bezeichnet. Neben dem Attik sehen wir wieder den zum Antrum führenden Aditus ad antrum. Von den Bogengängen liegen jetzt der obere und der rückwärtige in der Blickrichtung, während der seitliche als Bogen erscheint. Die Schnecke zieht von den Bogengängen nach vorne medial das Promontorium bildend.

Der komplizierte anatomische Aufbau des Schläfenbeins gibt von vornherein einer Methode, die — wie vielfach üblich — in allen Fällen mit zwei oder drei Projektionsrichtungen auskommt, wenig Aussicht auf Erfolg. Wir brauchen eine ganze Reihe typischer Aufnahmen — ich verwende deren sieben — aus welcher wir uns je nach der Fragestellung des Otologen die im Einzelfall zweckmäßigsten auswählen. Da die Angaben über die einzelnen Aufnahmsrichtungen in den otologischen und röntgenologischen Zeitschriften des In- und Auslandes verstreut sind. fasse ich die Anordnung der einzelnen von mir verwendeten Aufnahmen noch einmal kurz zusammen.

I. Axiale Vergleichsaufnahme der Pyramiden.

Abb. 1.

1. **Plattengröße,** Adjustierung und Stellung: 18/24 mit Folie, Querformat.
2. **Lagerung des Patienten:** Bauchlage, Kinn in extremer Streckstellung auf der Platte. Fußrolle.
3. **Kopfstütze:** Kästchen von entsprechender Höhe.
4. **Fixation:** Schlitzbinde über dem Kopf.
5. **Lage der Platte:** Hinterer Plattenrand soweit als möglich unter dem Kinn eingeschoben, vorderer Plattenrand ergibt sich von selbst, rechter und linker Plattenrand gleichweit von den lateralen Hautgrenzen entfernt.
6. **Zentralstrahl:** Er verläuft in der Schnittlinie der Sagittalebene mit einer senkrecht zur deutschen Horizontalen durch beide äußeren Gehörgänge gelegten Ebene.
7. **Blende:** Kompressionsblende. Kästcheniris 7 cm.
8. **Fokushautdistanz:** 45 cm.
9. **Filter:** 0,5 mm Al.

Diese Aufnahme ist allgemein bekannt. Sie findet bei Frakturen der Schädelbasis Anwendung. Außerdem ist sie in jenen Fällen nötig, wo es sich darum handelt, Differenzen in der Größe beider Pyramiden festzustellen, so z. B. bei knöcherner Atresie des äußeren Gehörganges.

Digitized by Google

II. Anterior-posteriore Vergleichsaufnahme der Pyramiden.

Abb. 2.

1. Plattengröße, Adjustierung und Stellung: 18/24 mit Folie, Querformat.
2. Lagerung des Patienten: Rückenlage.
3. Kopfstütze: Sandsack.
4. Fixation: Schlitzbinde über dem Kopf.
5. Lage der Platte: Der obere Plattenrand deckt sich mit der oberen Hautgrenze, der untere Plattenrand ergibt sich von selbst, der rechte und der linke Plattenrand sind gleichweit von den lateralen Hautgrenzen entfernt.
6. Zentralstrahl: Er verläuft in der Schnittlinie der Sagittalebene mit der deutschen Horizontalen.
7. Blende: Große Irisblende, Durchmesser 12 cm. Kästcheniris 7 cm.
8. Fokushautdistanz: 45 cm.
9. Filter: 0,5 mm Al.

Das Anwendungsgebiet dieser Aufnahme sind Tumoren im Bereiche der Pyramidenspitze und kariöse Prozesse im Felsenbein.

III. Vergleichsaufnahme der Warzenfortsätze.

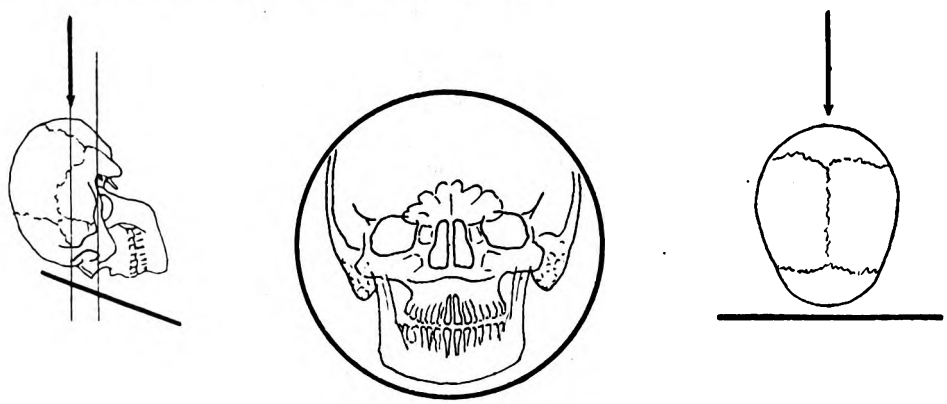

Abb. 3.

1. Plattengröße, Adjustierung und Stellung: 18/24 mit Folie, Querformat.
2. Lagerung des Patienten: Bauchlage, Stirn und Nase auf die Platte gedrückt, Fußrolle.
3. Kopfstütze: Keilpolster.
4. Fixation: Schlitzbinde über dem Kopfe.
5. Lage der Platte: Oberer Plattenrand 1 Querfinger über dem oberen Orbitalrand, unterer Plattenrand ergibt sich von selbst, rechter und linker Plattenrand sind gleichweit von den lateralen Hautgrenzen entfernt.
6. Zentralstrahl: Er verläuft in der Schnittlänge der Sagittalebene mit einer parallel zur deutschen Horizontalen durch den oberen Orbitalrand gelegten Ebene.
7. Blende: Große Irisblende, Durchmesser 14 cm. Kästcheniris 7 cm.
8. Fokushautdistanz: 35 cm!
9. Filter: 0,5 mm Al.

Digitized by Google

Der Vergleich der Warzenfortsätze dient zur Beurteilung des Luftgehaltes seiner Zellen. Wenn wir auch in extremen Fällen denselben aus der einseitigen Aufnahme beurteilen können, so müssen wir doch in allen zweifelhaften Fällen an der einseitigen Vergleichsaufnahme festhalten. Diese Aufnahme ist nur dann indiziert, wenn z. B. bei einer Otitis externa der Einblick in den Gehörgang unmöglich ist und der Otologe den Verdacht hegt, daß neben der Otitis externa auch eine Otitis media besteht. Bei einer klinisch sicheren Otitis media eine Vergleichsaufnahme zur Beurteilung des Luftgehaltes zu machen, ist deswegen zwecklos, weil derselbe ebensogut bei einer leichten katarrhalischen, wie einer schweren eiterigen Otitis aufgehoben sein kann und daher der Otologe aus unserem Befund in dieser Hinsicht keinerlei Schlüsse zu ziehen vermag. Die Beurteilung des Luftgehaltes ist selbstverständlich nur dann möglich, wenn beide Warzenfortsätze weitgehende Symmetrie im Aufbau zeigen, was durchaus nicht immer der Fall ist.

IV. Schläfenbeinaufnahme nach Schüller.

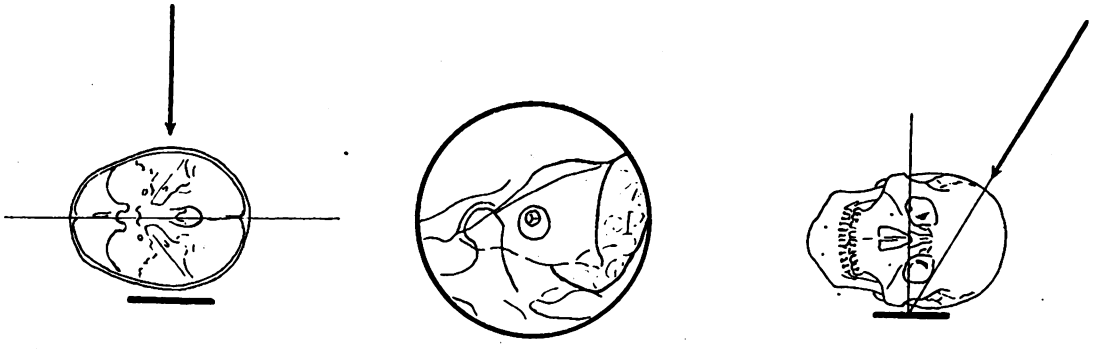

Abb. 4.

1. Plattengröße, Adjustierung und Stellung: 9/12 mit Folie, Querformat.
2. Lagerung des Patienten: Seitenlage, Medianebene parallel zur Plattenebene. Rückenstütze.
3. Kopfstütze: Sandsack.
4. Fixation: Schlitzbinde über dem Kopf.
5. Lage der Platte: Oberer Plattenrand 3 Querfinger über dem äußeren Gehörgang, unterer Plattenrand ergibt sich von selbst, vorderer und hinterer Plattenrand sind gleichweit vom äußeren Gehörgang entfernt.
6. Zentralstrahl: Er verläuft in der senkrecht zur deutschen Horizontalen durch beide äußeren Gehörgänge gelegten Ebene. Er zielt auf den Gehörgang der zu untersuchenden Seite und bildet mit der deutschen Horizontalen einen kranial offenen Winkel von 30 Grad.
7. Blende: Große Irisblende, Durchmesser 8 cm. Kästcheniris 4 cm.
8. Fokushautdistanz: 45 cm.
9. Filter: 0,5 mm Al.

Die Schüllersche Aufnahme gibt uns in idealer Weise über die topographischen Verhältnisse Aufklärung. Außerdem läßt sie den inneren Gehörgang sehr gut erkennen.

V. Schläfenbeinaufnahme nach Sonnenkalb.

Abb. 5.

Digitized by Google

1. Plattengröße, Adjustierung und Stellung: 9/12 mit Folie, Querformat.
2. Lagerung des Patienten: Seitenlage, Medianebene parallel zur Plattenebene, Rückenstütze.
3. Kopfstütze: Sandsack.
4. Fixation: Schlitzbinde über dem Kopf.
5. Lage der Platte: Oberer Plattenrand 3 Querfinger über dem äußeren Gehörgang, unterer Plattenrand ergibt sich von selbst, vorderer und hinterer Plattenrand sind gleichweit vom äußeren Gehörgang entfernt.
6. Zentralstrahl: Er verläuft in einer durch beide äußeren Gehörgänge gelegten Ebene, die mit der deutschen Horizontalen einen dorso-kranial offenen Winkel von 60 Grad bildet. Er zielt von der Gegend des Tuber parietale auf den äußeren Gehörgang der zu untersuchenden Seite und bildet mit der Sagittalebene einen kranial offenen Winkel von 60 Grad.
7. Blende: Große Irisblende, Durchmesser 8 cm. Kästcheniris 4 cm.
8. Fokushautdistanz: 45 cm.
9. Filter: 0,5 mm Al.

Diese Aufnahme ist der Schüllerschen sehr ähnlich, doch gibt sie infolge der Neigung des Zentralstrahles von hinten oben nach vorne unten einen besseren Überblick über das pneumatische System, ist aber andererseits zur exakten Beurteilung der topographischen Verhältnisse unbrauchbar.

VI. Schläfenbeinaufnahme nach Stenvers.

Abb. 6.

1. Plattengröße; Adjustierung und Stellung: 9/12 mit Folie, Querformat.
2. Lagerung des Patienten: Bauchlage. Kopf um 45 Grad nach der gesunden Seite gedreht. Er liegt mit Nase, Stirn- und Jochbein auf, Fußrolle.
3. Kopfstütze: Sandsack.
4. Fixation: Schlitzbinde über dem Kopf.
5. Lage der Platte: Oberer Plattenrand 2 Querfinger über dem oberen Orbitalrand, unterer Plattenrand ergibt sich von selbst, medialer Plattenrand 2 Querfinger medial vom äußeren Orbitalrand, lateraler Plattenrand ergibt sich von selbst.
6. Zentralstrahl: Er liegt in einer senkrecht zur deutschen Horizontalen durch die Mitte der Verbindungslinie des Porus acusticus externus mit dem äußeren Orbitalrand gelegten Ebene, die mit der Sagittalebene einen Winkel von 45 Grad einschließt. Er zielt von der Gegend der Protuberantia occipitalis externa auf diesen Punkt und bildet mit der deutschen Horizontalen einen dorso-kaudal offenen Winkel von 12 Grad.
7. Blende: Kompressionsblende. Kästcheniris 7 cm.
8. Fokushautdistanz: 45 cm.
9. Filter: 0,5 mm Al.

Die Aufnahme von Stenvers bringt das Felsenbein in idealer Projektion mit geringster Verzerrung so zur Darstellung, wie wir es bei Betrachtung von vorne, senkrecht zu seiner Längsachse sehen. Die Labyrinthorgane gelangen mit Ausnahme des rückwärtigen Bogenganges gut zur Darstellung, ebenso der innere Gehörgang. Die großen Hohlräume des Mittelohres können wir meist nicht differenzieren. Es ist richtig, daß pathologische Veränderungen, die sich im Bereiche des Labyrinthes abspielen, dem Otologen längst bekannt sind, ehe sie röntgenologisch erkennbar werden. Trotzdem ist die Darstellung desselben von großem Vorteil, weil wir dadurch

Digitized by Google

einen willkommenen Anhaltspunkt zur Orientierung gewinnen. Die Aufnahme leistet bei allen Tumoren, sowohl bei denen der Pars mastoidea, als auch bei denen der Pyramidenspitze, ferner bei Frakturen und bei Karies des Felsenbeins gute Dienste.

VII. Schläfenbeinaufnahme nach Mayer.

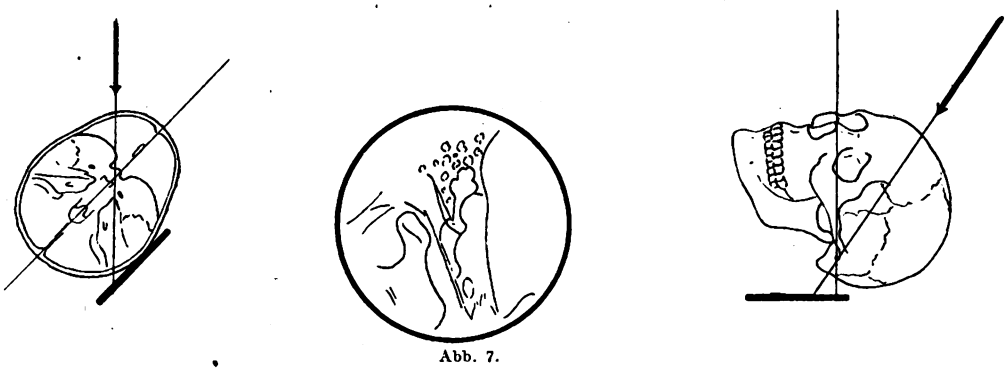

Abb. 7.

1. Plattengröße, Adjustierung und Stellung: 9/12 mit Folie. Hochformat.
2. Lagerung des Patienten: Rückenlage, Kopf um 45 Grad nach der zu untersuchenden Seite gedreht. Ohrmuschel nach vorne geklappt.
3. Kopfstütze: Sandsack.
4. Fixation: Schlitzbinde über dem Kopf.
5. Lage der Platte: Die Platte dem kranken Ohr anliegend, oberer Plattenrand 3 Querfinger über dem äußeren Gehörgang, unterer Plattenrand ergibt sich von selbst, vorderer und hinterer Plattenrand gleichweit vom äußeren Gehörgang entfernt.
6. Zentralstrahl: Er liegt in einer senkrecht zur deutschen Horizontalen durch den äußeren Gehörgang der zu untersuchenden Seite und den äußeren Orbitalrand der entgegengesetzten Seite gelegten Ebene. Er zielt von der Gegend des Bregma auf den äußeren Gehörgang und bildet mit der deutschen Horizontalen einen kranial offenen Winkel von 45 Grad.
7. Blende: Große Irisblende, Durchmesser 8 cm. Kästcheniris 4 cm.
8. Fokushautdistanz: 45 cm.
9. Filter: 0,5 mm Al.

Diese Aufnahme ist, wenn wir sie mit Skizze II vergleichen, ohne weiteres verständlich. Sie gibt eine gute Übersicht über pathologische Veränderungen in der Gegend des Antrum, Attik und des äußeren Gehörganges. Der Verlauf der Sinus ist nur in seinem obersten Anteil erkennbar, da der untere Teil desselben von kompakten Labyrinthknochen überdeckt wird. Der Warzenfortsatz, dessen Stellung sehr variiert, wirkt bisweilen dadurch störend, daß er über den inneren Anteil des Gehörganges zu liegen kommt. Dies läßt sich dadurch vermeiden, daß man von etwas weiter rückwärts projiziert. Doch ist es nicht zweckmäßig von vornherein immer weiter rückwärts einzustellen, weil dadurch die Verhältnisse des Attik und des Aditus ad antrum weniger übersichtlich werden. Jedenfalls ist es angezeigt, sich vor allem auf der Platte genau über den Verlauf der hinteren Gehörgangswand und des vorderen Konturs des Warzenfortsatzes zu orientieren. Von der Darstellung der Paukenhöhle in dieser Aufnahmsrichtung gilt das gleiche was ich vorhin über die Darstellung des Labyrinths bei der Aufnahme von Stenvers erwähnte.

Die Kombination der Aufnahmen von Schüller, Stenvers und Mayer hat den großen Vorteil, daß sie optimale Bedingungen für die Lokalisation eines pathologischen Prozesses dadurch bietet, daß die erste Aufnahme eine Seitenansicht, die zweite eine Vorderansicht und die dritte eine Draufsicht darstellt.

Ich habe im diagnostischen Teil bei den einzelnen Erkrankungen die Nummern derjenigen Aufnahmen hinzugesetzt, die sich in den betreffenden Fällen als die zweckmäßigsten erwiesen haben und die daher in erster Linie zu machen sind. Erst wenn diese Aufnahmen zu keinem eindeutigen Resultat führen, sind weitere typische oder atypische Aufnahmen anzufertigen.

Digitized by Google

B. Diagnostik.

1. Topographische Verhältnisse. IV und VII.

Bezüglich der topographischen Verhältnisse gibt die Schüllersche Aufnahme die beste Aufklärung, die Lage des Antrums erkennen wir auf der Aufnahme von Mayer. Es sind hier folgende Fragen zu beantworten.

1: Ist der Sinus vorgelagert?

2. Besteht eine Lateralposition desselben, d. h. ist die Wand der Schädelkapsel in der Gegend des Sulcus sigmoideus abnorm verdünnt?

3. Wie groß ist die kürzeste Entfernung der mittleren Schädelgrube in der Gegend des Tegmen tympani vom Niveau der oberen Gehörgangswand?

4. Wie verhält sich das Antrum zum Sinus?

5. Wie ist der Warzenfortsatz strukturiert?

6. Sind atypisch verlagerte Zellen nachweisbar?

ad 1. Der Ausgangspunkt zur Orientierung ist für den Otologen und damit auch für uns die Gegend der Spina supra meatum, bzw. die hintere obere Gehörgangswand. Da der Porus acusticus externus und der Sulcus sigmoideus bei Seitenlage fast gleich weit von der Platte entfernt sind und sich beide im Verhältnis zur Fokus-Plattendistanz nahe der Platte befinden, so entspricht die auf der Platte gemessene Entfernung zwischen den beiden ziemlich genau den tatsächlichen Verhältnissen. Die durchschnittliche Entfernung des Sinus von der hinteren oberen Gehörgangswand beträgt 12 bis 14 mm. Eine Entfernung von unter 10 mm ist beim Erwachsenen als ausgesprochene Vorlagerung zu bezeichnen.

ad 2. Die Lateralposition des Sinus können wir nicht messen, sondern nur abschätzen und zwar ist dafür die Deutlichkeit und Schärfe, mit welcher sein Verlauf am Warzenfortsatz ausgeprägt ist, maßgebend. Dabei ist natürlich zu bedenken, daß der Verlauf im sklerotischen und spongiösen Warzenfortsatz aus physikalischen Gründen immer besser und deutlicher erkennbar ist als im gut pneumatisierten. Heinemann glaubt aus der geringen oder fehlenden Überlagerung des Sinus durch Zellen auf eine Lateralposition schließen zu können. Dieses Moment ist aber durchaus nicht stichhaltig. Es ist allerdings richtig, daß bei Lateralposition des Sinus in der dünnen Wand kein Platz mehr für Zellen vorhanden ist, aber wenn auch Sinusvorlagerung und Lateralposition in einem gewissen Zusammenhang mit Pneumatisationshemmung stehen, so sind wir doch absolut nicht berechtigt, in jedem Fall von geringer Entwicklung des pneumatischen Systems aus diesem Umstand a priori auf eine Lateralposition zu schließen, denn in einem solchen Fall fehlt die Überlagerung nicht wegen der geringen Schichtdicke der Wand, sondern wegen der geringen Anzahl der vorhandenen Zellen. Und wenn auch einerseits eine Lateralposition bei guter Pneumatisation des Warzenfortsatzes nicht vorkommt, so finden wir doch andererseits sehr häufig bei sklerotischem oder spongiösem Warzenfortsatz keine Verlagerung des Sinus.

ad 3. Auf der Schüllerschen Aufnahme sehen wir den oberen Kontur der Pyramide als zuerst nach oben konvexe dann gerade schräg nach unten verlaufende Linie. Gewissermaßen als Sehne zu dem Bogen sehen wir eine zweite Linie, die dem tangential getroffenen Teil des Tegmen tympani entspricht. Ist die Wölbung dieser Fläche zwischen Schläfenbeinschuppe und Eminentia arcuata nur wenig ausgesprochen, dann fallen die beiden Linien zusammen. Die Entfernung der unteren Linie, also der tiefsten Stelle des Tegmen tympani vom Niveau der oberen Gehörgangswand können wir direkt messen. Sie beträgt beim Erwachsenen durchschnittlich 4 bis 5 mm. Diese Messung ist darum statthaft, weil sich bei richtiger Anordnung der Aufnahme äußerer und innerer Gehörgang immer ineinander projizieren und dadurch die Projektionsrichtung genau fixiert ist. Die Aufnahme ist so lange als brauchbar zu bezeichnen als der innere Gehörgang, wenigstens zum Teil noch in den äußeren Gehörgang zu liegen kommt. Dies ist bei einiger Aufmerksamkeit leicht zu erreichen. Wenn wir nun bedenken, daß die Ent-

Digitized by Google

fernung zwischen Porus acusticus internuns und externus ca. 3 cm beträgt, die zur Darstellung gelangende Fläche zwischen lateralem und mittlerem Drittel der Verbindungslinie beider liegt und der Fokus von der Platte ca. 60 cm entfernt ist, so können wir uns leicht berechnen, daß Differenzen in der Anordnung der Aufnahme — so weit sie noch im Bereich des Zulässigen liegen — bei der Messung Fehler ergeben, die nur Bruchteile von Millimetern ausmachen und mithin praktisch nicht ins Gewicht fallen.

ad 4. Das Antrum gelangt am besten bei der Schläfenbeinaufnahme nach Mayer zur Darstellung. Auch hier können wir die Entfernung desselben vom Sulcus sigmoideus ohne weiteres messen, doch gibt das gewonnene Maß nicht immer die richtige Distanz, sondern — richtige Anordnung der Aufnahme vorausgesetzt — infolge der verschiedenen Entfernung der zu messenden Punkte von der Platte nur die Minimal-Distanz an.

ad 5. Die Kenntnis der bisher besprochenen topographischen Verhältnisse und der noch zu besprechenden atypischen Verlagerung von Zellen ist hauptsächlich für den Operateur von Wichtigkeit. Seit Wittmaacks eingehenden Untersuchungen über die normale und pathologische Pneumatisation des Schläfenbeins und ihren Beziehungen zu den Erkrankungen des Mittelohres wird aber auch Wert darauf gelegt, nicht nur den Grad der Pneumatisation röntgenologisch festzustellen, sondern auch die Art derselben zu erkennen, weil der Otologe daraus Rückschlüsse auf die Beschaffenheit der Schleimhaut ziehen kann. Es ist zum näheren Verständnis nötig, die Entwicklung des pneumatischen Systems darzulegen.[1]) Den Anstoß zur Umwandlung des mit embryonalem Gewebe erfüllten Paukenraumes in einen Hohlraum gibt das Vordringen von Epithelgewebe von der Tube her. Von der Pauke aus erfolgt dann durch weiteres Einsprossen von Epithel die Pneumatisation des Recessus epitympanicus und des bereits angelegten Antrums. Gleichzeitig mit dem Anwachsen des Lumens des Antrums geht die Einschmelzung des umgebenden Knochens durch Osteoklasten vor sich. Gegen Ende des ersten Lebensjahres dringt sowohl von der Paukenhöhle, als auch vom Recessus epitympanicus und vom Antrum aus subepitheliales Bindegewebe in die Markräume des Knochens ein. Durch Einsenken des Epithels der Schleimhaut in die dadurch gebildeten Buchten und durch Weiterwachsen der stehengebliebenen Knochenspangen kommt es zur Ausbildung des pneumatischen Zellsystems. Bis zum Ende des fünften Lebensjahres ist für gewöhnlich der ganze Warzenfortsatz pneumatisiert, doch kommt der Pneumatisationsprozeß unter wirklich normalen Verhältnissen während des ganzen Lebens weder interstitiell noch peripher völlig zum Stillstand. Wir sehen daß die Schleimhaut eine wesentliche Rolle bei der Entwicklung des pneumatischen Systems spielt. Dementsprechend muß jede schwerere Schädigung derselben als Störung des Pneumatisationsprozesses in Erscheinung treten. Als solche Schädigungen kommen abakterielle, schleichend verlaufende, entzündliche Vorgänge, die zu Schleimhauthyperplasie führen und bakteriell infektiöse, akute Prozesse mit konsekutiver Schleimhautfibrose in Betracht. Je nach der Art der primären Noxe, je nach dem Zeitpunkt und der Intensität ihres Einsetzens resultieren verschiedene Pneumatisationstypen. Bei vollständiger Pneumatisationshemmung während des ersten Lebensjahres finden wir in beiden Fällen außer der Paukenhöhle, dem Attik und dem Antrum keine pneumatischen Räume. Ein Unterschied besteht nur insofern, als bei Schleimhauthyperplasie im Laufe der Zeit eine stärkere Sklerosierung des Warzenfortsatzes einsetzt, die nach Wittmaack nicht als direkte Reaktion des Knochens auf die Entzündung aufzufassen ist, während bei Schleimhautfibrose der diploetische Charakter der Pars mastoidea besser erhalten bleibt. In letzterem Falle finden wir auch häufig ein auffallend großes Antrum. Fällt die Erkrankung der Schleimhaut in die zweite Entwichlungsperiode, so finden wir bei beiden Formen einen gemischt pneumatisch-spongiösen Warzenfortsatz, dessen Knochenstruktur dieselben Unterschiede aufweist, wie bei kompletter Pneumatisationshemmung. Die Abgrenzung des pneumatischen Bereiches gegen den kompakten

[1]) Die Angaben sind dem Buche Wittmaacks: „Über die normale und pathologische Pneumatisation des Schläfenbeins" entnommen.

Digitized by Google

ist jedoch in beiden Fällen verschieden. Bei fibröser Schleimhaut finden wir eine scharfe Grenze, während bei der hyperplastischen Form immer einzelne Zellausläufer mehr oder weniger tief in den kompakten Teil hinein vorgeschoben sind. Diese Erscheinung finden wir auch bei den leichteren Formen der Pneumatisationshemmung bei hyperplastischer Schleimhaut. Die Ausdehnung des auffallend irregulären Zellnetzes ist geringer, die Knochenbälkchen und der periphere Knochenmantel besonders an der Spitze ist wesentlich dicker als der Norm entspricht. Dabei finden sich vereinzelte besonders große Zellen, die dadurch entstehen, daß nach Anlage einer größeren Mutterzelle die Knochenspangenbildung, die normalerweise zur Unterteilung führt, unterbleibt. Die leichtesten hierher gehörenden Formen von Pneumatisationsstörung zeigen ein weites Antrum und ein ziemlich gleichmäßiges engmaschiges und grobwandiges Zellnetz, das an Ausdehnung der Norm gleichkommt oder diese sogar übertrifft. Teilweise Pneumatisationshemmung bei Schleimhautfibrose nach einem wenig intensiven Prozeß äußert sich im wesentlichen in stark verlangsamtem Ablauf der Pneumatisation. Meistens liegen hier kombinierte Schleimhautveränderungen vor — leichte Hyperplasie bei geringer Schleimhautfibrose — so daß wir einen kleinzelligen, dickwandigen Pneumatisationstyp mit geringer Ausdehnung des Zellnetzes vor uns haben.

ad 6. Atypisch verlagerte Zellen finden sich häufig im Jochbogen, bisweilen aber auch bis weit in das Hinterhaupt hinein, wenn es zu einem frühzeitigen Verschmelzen der Sutura occipito mastoidea gekommen ist. Auch innerhalb der Pyramide können in seltenen Fällen Zellen bis in die Spitze vorgeschoben sein und dort im Falle einer Vereiterung meningeale Erscheinungen hervorrufen.

2. Frakturen. I, VI und VII.

Die Frakturen im Bereiche der Pyramide bieten keine Besonderheiten. Die häufigsten Formen sind Querfissuren, die vom Foramen jugulare entweder durch den inneren Gehörgang oder das Labyrinth verlaufen und — bei seitlich einwirkendem Trauma — Fissuren, die vom Canalis caroticus oder dem Foramen spinosum aus durch die Paukenhöhle und das Antrum mastoidum oder den Gehörgang gehen. Solche Frakturen können nicht nur bei Übergreifen der Fraktur von der Wand der Schädelkapsel auf die Pyramide, sondern auch ganz isoliert entstehen. Übrigens muß man immer daran denken, daß durch kontre coup eine Verletzung der entgegengesetzten Seite entstehen kann. Bei der Schläfenbeinaufnahme nach Stenvers ist darauf zu achten, daß die Sphenotemporalnaht nicht mit einer Frakturlinie verwechselt wird. Diese Naht kommt meistens nicht zur Darstellung, ist sie auf der Platte aber doch deutlich zu erkennen, so ist sie es nur in ihrem untersten Anteil, so weit sie sich in die Pyramide projiziert, während sie höher oben sobald sie an der Wand der Schädelkapsel aufsteigt, infolge ihrer Drehung kaum mehr erkennbar wird. Dadurch kann sie sehr leicht mit einem schräg von innen unten nach außen und oben zwischen Pyramidenspitze und Porus acusticus internus verlaufenden Frakturspalt verwechselt werden.

3. Otitis media acuta (Mastoiditis) III und V.

Das erste röntgenologisch nachweisbare Symptom einer bestehenden Otitis media ist die meist von einem bestimmten Zellkomplex ausgehende und sich rasch über das ganze pneumatische System ausbreitende Schleierung der Zellen, die durch die Verdrängung der Luft aus denselben hervorgerufen wird. Ich habe schon eingangs erwähnt, daß die Beurteilung des Luftgehaltes nur dann von Wert ist, wenn der Otologe durch eine bestehende Otitis externa am otoskopieren verhindert ist. Unser Hauptaugenmerk haben wir auf die Strukturveränderungen zu richten, die auftreten, sobald der Knochen in Mitleidenschaft gezogen wird. Sie sind prinzipiell die gleichen, wie wir sie von den Entzündungen am übrigen Skelettsystem her kennen. Das erste Anzeichen, daß die Entzündung auf den Knochen übergreift, ist die auftretende Atrophie. Im weiteren Verlauf wird durch Arrosion der Knochenbälkchen die Zellstruktur undeutlich und verschwindet endlich in einem bestimmten Bereich ganz, wenn der Knochen dort völlig erweicht

Digitized by Google

oder eingeschmolzen ist. Der Nachweis eines periphergelegenen Einschmelzungsherdes gelingt oft sehr bald, dagegen müssen zentralgelegene Herde, besonders im kleinzelligen Warzenfortsatz, docheine gewisse Ausdehnung erreicht haben, bis sie röntgenologisch erkennbar werden. Der Nachweis einer kleinen Einschmelzung aus einer Aufnahme ist auch dem Geübtesten nicht möglich, weil größere pneumatische Räume bei bestehender Entzündung eine solche vortäuschen können. Wir sind hier unbedingt auf Serienaufnahmen angewiesen, die wir je nach der Intensität des Prozesses in Abständen von 3 bis 8 Tagen machen. Zwei bis drei solcher Aufnahmen ermöglichen es uns, ein bindendes Urteil abzugeben. Größere Einschmelzungsherde sind für den Geübten oft schon aus der ersten Aufnahme zu erkennen. Wenn wir auf Serienaufnahmen aus den Veränderungen der Strukturzeichnung auf die Tendenz des Prozesses zur Einschmelzung oder zur Ausheilung schließen wollen, so müssen wir peinlichst alle Fehlerquellen ausschließen, was gerade bei diesem Skeletteil besonders schwierig ist. Wenn wir z. B. bei einer akuten Arthritis des Handgelenkes eine Unschärfe der Knochenzeichnung feststellen, so haben wir als Vergleichsobjekt die Schäfte der Metacarpi oder der Unterarmknochen die, weil plattennahe, immer scharf und deutlich zur Darstellung gelangen müssen. Ist das nicht der Fall, so wissen wir, daß die technische Durchführung der Aufnahme nicht einwandfrei ist. Beim Schläfenbein ist aber immer nur der der Platte anliegende Processus mastoideus scharf gezeichnet, während die übrigen bildgebenden Skeletteile, weil plattenfern, oder — wie das Kiefergelenk — von ziemlich kompakten Knochen überdeckt, mehr oder weniger unscharf sind. Nun ist naturgemäß die Unterscheidung zwischen seharf und unscharf wesentlich leichter als zwischen schärfer und weniger scharf. Dies ist die Ursache, warum die Beurteilung der akuten Otitis aus den Röntgenbildern eines der schwierigsten Kapitel in der Röntgenologie des Ohres darstellt. In manchen, allerdings seltenen, Fällen kann der Röntgenbefund trotz schwerer Erkrankung des Knochens negativ sein und zwar dann, wenn ähnlich wie bei einer Osteomyelitis eine lebhafte Knochenapposition einsetzt, welche die röntgenologisch nachweisbaren Symptome der Entzündung verdeckt.

4. Otitis media chronica.

a) Mastoiditis. V.

Für die Untersuchung des Processus mastoideus bei eiteriger Einschmelzung auf Basis einer chronischen Otitis gelten die gleichen Gesichtspunkte wie bei der akuten. Wir brauchen auch hier die Serienaufnahme. Meist haben wir es mit kompakten oder nur wenig pneumatisierten Warzenfortsätzen zu tun, wodurch die Diagnosenstellung oft erschwert wird. Bei chronischer Entzündung kann es innerhalb einer Zelle durch Verschluß ihrer Öffnung zu Sekretstauung und zu starker Ausdehnung derselben kommen, wodurch ein Bild entsteht, das große Ähnlichkeit mit einer Zyste hat.

b) Cholesteatom. IV und VII.

Sogenannte echte Cholesteatome, die aus versprengten embryonalen Keimen entstehen, sind selten. Die meisten entwickeln sich auf Basis einer chronischen Entzündung aus Epidermiszellen, die vom Gehörgang aus durch eine Perforation des Trommelfelles in die Mittelohrräume einwandern. Die Tumoren können ausgedehnte Zerstörungen des Knochens hervorrufen, die ganz charakteristische Röntgenbilder ergeben. Hauptsitz der Destruktion ist meist das Antrum und seine Umgebung und der Recessus epitympanicus. Skizze 3 veranschaulicht die häufigsten Formen der Cholesteatomdefekte. Im Bereiche des Attik führen sie zu einer Ausweitung desselben und schließlich zu Usurierung der lateralen Wand bzw. des innersten Anteils der hinteren oberen Gehörgangswand. Bei der Schläfenbeinaufnahme nach M a y e r sehen wir oft am inneren Ende des Gehörganges eine scharf begrenzte halbmondförmige intensive Aufhellung. Diese kommt durch Überlagerung des Gehörganges mit der Paukenhöhle zustande und entspricht jener Stelle, an welcher das Trommelfell ansetzt. Die Defekte der lateralen Attikwand sitzen meist unmittelbar über dem Trommelfell. Wir sehen dann, an die Aufhellung der Paukenhöhle anschließend, eine zweite scharf begrenzte runde Aufhellung, die zusammen mit der ersten eine ganz

Digitized by Google

charakteristische Zacke bildet. Nur selten sehen wir statt der Zacke noch eine vollkommene Knochenspange erhalten. Diese Destruktion kann nur auf den Attik beschränkt sein, häufiger finden wir jedoch gleichzeitige Zerstörung des Knochens in der Umgebung des Antrums und des Aditus. Dann ist das Antrum vergrößert und deutlich gegen die Umgebung abgrenzbar, was es normalerweise nicht ist. Ein weiteres Fortschreiten des Prozesses führt dazu, daß die hintere obere Gehörgangswand zerstört wird und wir einen einheitlichen Defekt sehen, der die Umgebung des Antrums, des Aditus, die hintere obere Gehörgangswand und die laterale Attikwand umfaßt. In extremen Fällen wird die ganze Pars mastoidea vom Cholesteatom zerstört und der Sinus sigmoideus und die Dura im Bereich der mittleren Schädelgrube freigelegt. Diese beiden letzteren Umstände röntgenologisch zu erkennen, ist von besonderer Wichtigkeit. Die besten Aussichten bietet dafür die Schüllersche Aufnahme, mit der es oft in ausgezeichneter Weise gelingt, Defekte der knöchernen Sinusschale oder des Tegmens nachzuweisen. Die Form eines Cholesteatoms ist eine typische. Die Begrenzung desselben ist jedoch sehr verschieden, je nachdem ob es vorwiegend aktiv in den Knochen hineinwächst oder denselben nur durch gleichmäßigen Druck zum Schwinden bringt. Auch der Umstand, ob gleichzeitig eine Eiterung besteht oder nicht, ist auf die Begrenzung von Einfluß. So sehen wir Cholesteatome von gleichmäßig runder Form, bei welchen jede Spur einer Reaktion von seiten des Knochens fehlt — trockene Cholesteatome ohne Eiterung, die in erster Linie durch Druckusur den Knochen zerstören. Im Gegensatz dazu finden wir andere, die in denselben hineinwuchern und eine zackige unregelmäßige Begrenzung zeigen. Die akute Exazerbation einer gleichzeitig bestehenden Eiterung gibt sich in hochgradiger Verwaschenheit der Grenzen zu erkennen, während bei langdauernder wenig intensiver Eiterung das ganze Cholesteatom von einem dünnen Mantel stark sklerosierten Knochens umgeben ist. So gewinnen wir durch die Röntgenuntersuchung nicht nur ein Bild über die Ausdehnung des Cholesteatoms, das wir, wenn es den Knochen angreift, sehr bald nachzuweisen vermögen, sondern auch über seine Wachstumtendenz und die Abwehrreaktion des Knochens. Dem Umstand entsprechend, daß Cholesteatome fast ausschließlich auf Basis einer chronischen Entzündung entstehen, finden wir sie nur äußerst selten bei normaler Entwicklung des pneumatischen Systems. Ich hatte nur zweimal Gelegenheit, solche zu untersuchen, das eine Mal handelte es sich um ein kleines Attikcholesteatom, das zweitemal um ein kirschengroßes, wahrscheinlich echtes Cholesteatom in atypischer Lage unter der Paukenhöhle und dem Gehörgang. In solchen Fällen ist naturgemäß eine Diagnosenstellung sehr erschwert und unter Umständen kaum möglich, weil große pneumatische Räume, deren Luftgehalt durch Exsudat aufgehoben ist, gleiche Bilder ergeben können.

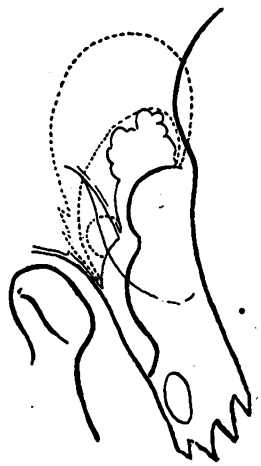

Skizze 3.

5. Tuberkulose. VI und VII.

Bei der Tuberkulose ist auch im Bereiche des Schläfenbeins das hervorstechendste Merkmal die schwere diffuse Atrophie des Knochens. Wenn eine Reaktion desselben auf die Entzündung in Form von Apposition nachweisbar ist, so ist es kaum zu entscheiden, ob es sich um einen Heilungsvorgang oder um die Folgen einer Mischinfektion handelt. Die Mittelohrtuberkulose greift in den allermeisten Fällen von der Paukenhöhlenschleimhaut über den Aditus auf das Antrum und die Zellen des Warzenfortsatzes über. Dementsprechend erkennen wir die ersten resorptiven Veränderungen am Knochen an der oft hochgradigen Erweiterung des Aditus und des Antrum bei gleichzeitig bestehender Atrophie des umgebenden Knochens. Bei weiterem Fortschreiten des Prozesses kann es zur Ausbildung größerer Resorptionsherde und zur Sequestrierung des Knochens kommen. Besonders deutlich kann die ausgedehnte Atrophie im Bereich der Pyramide werden, sobald der Prozeß auf diselbe übergreift. Wir sehen dann die Bogengänge nur mehr von einer ganz dünnen Schichte kompakten Knochens eingescheidet. Wird auch dieser zum Teil zerstört,

Digitized by Google

dann sehen wir nur mehr die Stümpfe der Bogengänge, so weit sie noch von sklerosiertem Knochen umgeben sind und sich dadurch von ihrer Umgebung abheben. Solche Bilder resultieren dann, wenn pneumatische Zellen das Labyrinth in größerer Ausdehnung umgeben und von diser aus das Übergreifen des Prozesses auf dasselbe und auf die übrige Pyramide erfolgt. Meistens aber kommt es zur Arrosion der Labyrinthkapsel von den Haupträumen des Mittelohres aus und dadurch zum Einbruch tuberkulöser Entzündungsprodukte in das Labyrinth. Dann kann die diffuse Atrophie im Bereiche der Pyramide fehlen und wir sehen in weit vorgeschrittenen Fällen an Stelle des Labyrinthes fleckige unscharf begrenzte Aufhellungen als Zeichen der totalen Zerstörung desselben.

Differentialdiagnostische Schwierigkeiten, speziell gegenüber der akuten und der chronischen, nicht spezifischen Otitis bietet nur die Karies im Bereich der Pars mastoidea. Aber auch hier wird die schwere Atrophie, die eigenartige Erweiterung des Antrum und Aditus, bei fehlender Sklerosierung den richtigen Weg weisen.

6. Maligne Tumoren.

a) Die Tumoren, die von den Mittelohrräumen ausgehen. VI und VII.

Tumoren, die im Bereich der Pars mastoidea große Defekte erzeugen und ihre Malignität durch Übergreifen auf die benachbarten Gebiete zu erkennen geben, sind besonders dann, wenn sie in das Labyrinth einwuchern und dort kleine, ziemlich scharf begrenzte Defekte setzen, als solche leicht erkennbar. Für uns Röntgenologen handelt es sich aber vor allem darum, ob wir sie auch schon zu einer Zeit zu diagnostizieren vermögen, zu der sie noch operabel sind. Die vom Mittelohr ausgehenden Tumoren, das Karzinom, Sarkom und Endotheliom, sind in ihrem Verhalten so ähnlich, daß sie röntgenologisch wohl kaum zu differenzieren sein werden. Wenn auch das Karzinom den Knochen meist früher und stärker in Mitleidenschaft zieht, so hält es sich doch auch nicht selten vorerst an die präformierten Räume, während andererseits das Sarkom und Endotheliom in vorgeschrittenen Stadien zu hochgradiger Knochenzerstörung führt. Für den Röntgenologen werden die Verhältnisse dadurch kompliziert, daß einerseits fast immer gleichzeitig eine Eiterung besteht, andererseits sich speziell das Karzinom meist auf Basis einer chronischen Entzündung entwickelt. Die Unschärfe der Begrenzung des Defektes ist differentialdiagnostisch gegenüber anderen destruktiven Prozessen nicht verwertbar. Denn ein Karzinom, das sich in einem gut pneumatisierten Warzenfortsatz ausbreitet, wird, solange es nicht über das pneumatische System hinauswuchert, immer durch die noch stehengebliebenen Zellwände vollkommen scharf begrenzt sein. Es ist diese Tatsache zwar von otologischer Seite bestritten worden, doch verfüge ich in meiner Sammlung über einen operativ kontrollierten Fall, der diese scharfe Begrenzung einwandfrei zeigt und bei dem der maligne Tumor nur aus kleinen lokalen Metastasen diagnostizierbar ist. Andererseits aber können auch Cholesteatome vollkommen unregelmäßig und unscharf begrenzt sein. Trotzdem glaube ich, daß eine Differentialdiagnose möglich ist. Nehmen wir den ersten Fall, so sehen wir einen Defekt in einem normal oder annähernd normal entwickelten Zellsystem. Differentialdiagnostisch kommen hier eine Einschmelzung bei einer akuten Otitis, ein tuberkulöser Resorptionsherd, oder ein durch Cholesteatom gesetzter Defekt in Erwägung. Die akute Mastoiditis und die Tuberkulose geben in einem so weit vorgeschrittenen Stadium immer auch in der weiteren Umgebung so charakteristische schwere Entzündungserscheinungen, nämlich Atrophie und Unschärfe der Zellstruktur im ersten Fall, hochgradige Atrophie im zweiten, daß eine Differentialdiagnose hier wohl meistens möglich sein wird. Anders steht die Sache beim Cholesteatom. Cholesteatome in einem gut pneumatisierten Warzenfortsatz sind, wie gesagt, selten und es dürfte sich wohl meistens um echte Cholesteatome handeln. Bei diesen fehlen natürlich die ausgesprochenen Entzündungserscheinungen und auch die Form des Defektes bietet nichts Charakteristisches. Daher glaube ich, daß eine Differentialdiagnose zwischen einem malignen Tumor, der noch nicht zu schwersten Zerstörungen im Knochen geführt hat und dem echten Cholesteatom kaum möglich sein wird. Entsteht ein Karzinom auf Basis einer

Digitized by Google

chronischen Otitis in einem größtenteils sklerosierten und spongiösen Warzenfortsatz, dann zeigt die Struktur durchweg unscharfe Begrenzung. Aber wir haben gesehen, daß Cholesteatome, die aktiv in den Knochen hineinwachsen oder solche, bei denen eine lebhafte Eiterung besteht, ebenfalls unscharfe und unregelmäßige Begrenzung zeigen, daher ist dieses Moment auch hier nicht verwertbar. Dagegen zeigen die Cholesteatome in allen Entwicklungsstadien im Röntgenbild die oben beschriebenen ganz charakteristischen Formen. Ich habe wenigstens unter der großen Anzahl einschlägiger Fälle, die ich untersuchte, bei kompaktem Warzenfortsatz kein einziges gefunden, welches von dieser typischen Form abwich. Da die Art der Ausbreitung des malignen Tumors, speziell des Karzinoms eine völlig andere ist, als die des Cholesteatoms, so glaube ich, daß uns vorläufig jedes Abweichen von der typischen Form des Defektes als auf malignen Tumor verdächtig erscheinen muß. Ob diese Überlegung richt ist, kann allerdings erst die Erfahrung zeigen, aber sie kann uns wenigstens vorläufig als Richtlinie dienen.

b) Tumoren mit destruktiven Veränderungen an der Pyramidenspitze. II, IV u. VI.

Tumoren, die an der Pyramidenspitze zur Zerstörung des Knochens führen, sind Akustikus- und Kleinhirnbrückenwinkel-Tumoren, ferner metastatische Karzinome. Kleinhirnbrückenwinkeltumoren können an der Spitze die obere Pyramidenkante usurieren, was auf der Vergleichsaufnahme der Pyramidenspitzen gut erkennbar ist. Akustikustumoren führen manchmal, durchaus nicht immer zur Erweiterung des inneren Gehörgangs. In solchen Fällen darf der Vergleich mit der gesunden Seite nie unterlassen werden, denn beiderseitige gleichmäßige Erweiterung der inneren Gehörgänge ohne irgendeinen phatologischen Befund wurde wiederholt beobachtet. Übrigens scheint auch die einseitige Erweiterung kein sicheres Symptom darzustellen, denn es sind Fälle beschrieben worden, bei denen sich eine Erweiterung des inneren Gehörganges auf der gesunden Seite fand. Jedenfalls ist in allen solchen Fällen eine genaue Untersuchung des ganzen Schädels durchzuführen, wobei besonders auch auf die von Schüller als pathognomonisch für Akustikustumoren bezeichneten Veränderungen der Sella zu achten ist. Bei Tumoren, die vom Knochen selbst ausgehen, handelt es sich meist um metastische Karzinome. Die Pyramidenspitze ist eine Prädilektionsstelle für Karzinommetastasen im Schläfenbein. Differentialdiagnostisch kommen nur Gummen in Betracht, tuberkulöse Resorptionsherde zeigen nie so scharfe zackige Begrenzung wie wir sie bei Tumoren finden.

7. Operationsdefekte. IV, VI und VII.

Es wird an uns bisweilen die Frage gestellt, welche Operation bei einem Patienten durchgeführt wurde. Nach Antrotomie sehen wir den muldenförmigen Defekt der nur das Antrum eröffnet, während nach Radikaloperation auch die hintere obere Gehörgangswand und laterale Attikwand fehlt. Dieser Defekt gleicht vollkommen dem, den ein großes Cholesteatom setzt. Doch ist der operative Defekt dadurch gekennzeichnet, daß seine Begrenzung zwar ziemlich gleichmäßig, doch ausgesprochen rauh ist. Defekte nach Labyrinthoperationen sehen wir am besten bei der Aufnahme nach Stenvers. Wenn es sich darum handelt, Zellen nachzuweisen, die bei der Operation noch stehen geblieben sind, so müssen wir natürlich das ganze in Betracht kommende Gebiet sorgfältigst absuchen und müssen aber auch darauf hinweisen, daß es uns nicht möglich ist, nachträglich wieder eingeschmolzene Zellen vom Operationsdefekt sicher zu differenzieren.

8. Gehörgansexostosen und -Atresie. VII.

Die Exostosen sitzen mit Vorliebe an der hinteren Gehörgangswand, doch finden wir sie auch häufig an der vorderen Wand oder multipel zirkulär angeordnet. Sie bestehen entweder aus dichten, kompakten oder aus weniger dichten, schwammigen Knochenmassen. Ihre Begrenzung ist in den meisen Fällen eine scharfe. Exostosen, die im Attik sitzen, und zwar für gewöhnlich in dessen hinterem Anteil, projizieren sich bei der Schläfenbeinaufnahme nach Mayer über den Gehörgang und können so zu Fehldiagnosen führen. Soweit ich bisher solche beobachten konnte, zeigten sie einen zarteren, unregelmäßigeren Aufbau und eine geringere Dichte

Digitized by Google

als die Exostosen des Gehörganges. Bisweilen finden wir auch das Lumen des Gehörganges durch diffuse Hyperostose der Wände hochgradig eingeengt. Bei knöchernen Atresien ist der Gehörgang durch knochendichten Schatten völlig verschlossen, so daß wir hintere und vordere Gehörgangswand nicht mehr zu differenzieren vermögen. In einem von mir untersuchten Fall von kongenitaler knöcherner Atresie war dieselbe beiderseitig vorhanden, und die Pars mastoidea, Antrum, Aditus und Paukenhöhle zeigten normale Entwicklung. In einem zweiten Fall war die Atresie einseitig. Auch hier schien die Pars mastoidea normal entwickelt, während sich die Pyramide gegen die Spitze zu sehr stark verjüngte, und im ganzen bedeutend schmäler war, als die der gesunden Seite. Bei der häutigen Atresie können wir vordere und hintere Gehörgangswand gut erkennen und unter Umständen auch nachweisen, ob es sich nur um eine Membran handelt oder um organisierte Polypen, da im ersten Fall durch den Luftgehalt der Paukenhöhle bei der Schüllerschen Aufnahme eine entsprechende Aufhellung erkennbar ist, während wir im zweiten Fall bei dieser Aufnahme Gehörgang und Paukenhöhle nicht erkennen können. Die Darstellung der Gehörknöchelchen, auf die von mancher Seite bei Atresie Wert gelegt wurde, gelang nie, und ich glaube, daß sie auch in anderen Aufnahmsrichtungen nicht zu erzielen ist. Zwar wurde behauptet, daß es bei der von Busch angegebenen Aufnahme durch den Mund möglich sei, sie darzustellen, doch konnten mich die Originalaufnahmen, die mir Busch in liebenswürdiger Weise zur Verfügung stellte, nicht davon überzeugen.

9. Systemerkrankungen.

Die hochgradigen Strukturveränderungen, die bei Morbus Paget im Bereich des ganzen Schädels auftreten, lassen feinere Details am Schläfenbein nicht erkennen. In einem Fall von progressiver Schwerhörigkeit bei gleichzeitigem Bestehen von blauen Skleren und abnormer Knochenbrüchigkeit fand ich die Angaben von Stenvers insofern bestätigt, als das ganze Labyrinth in dichten kompakten Knochen eingebettet war, doch schienen mir gleichzeitig die Bogengänge wesentlich schmäler, als der Norm entspricht.

Untersuchungen an Taubstummen führten bisher zu keinem sicheren Ergebnis.

Die vorliegenden Ausführungen sollen zeigen, daß wir auch auf diesem Gebiete durch die Arbeiten der letzten Jahre einen Schritt vorwärts gekommen sind und sollen Anregung zu neuen systematischen Untersuchungen geben, wobei darunter nicht nur Untersuchungen an einem großen Patientenmaterial, sondern vor allem solche nach einem zweckdienlichen System zu verstehen sind. Diese lassen sich leicht ohne großen Materialaufwand durchführen, denn es genügen in der weitaus größten Anzahl der Fälle zwei Platten von der Größe 13×18, ja selbst 9×12, wenn gleich von vornherein die zweckmäßigsten Aufnahmen gewählt werden.

Zusammenfassung.

1. Zur exakten Untersuchung des Schläfenbeins bei Erkrankungen des Ohres ist eine ganze Reihe von Aufnahmsrichtungen nötig. Die zu verwendenden Aufnahmsrichtungen werden in den einzelnen Fällen je nach der Fragestellung des Otologen festgelegt.

2. Die Röntgenuntersuchung vermag über die topographischen Verhältnisse sehr exakten Aufschluß zu geben.

3. Bei der akuten Otitis vermögen wir Einschmelzungsherde zu erkennen und aus den Strukturveränderungen Schlüsse auf die Tendenz des Prozesses zur Einschmelzung oder Ausheilung zu ziehen.

4. Auch bei der chronischen Otitis sind Einschmelzungsherde nachweisbar. Cholesteatome sind auch bei geringer Ausdehnung röntgenologisch zu diagnostizieren. Sie zeigen ganz charakteristische Formen. Die Art ihrer Begrenzung gibt Aufschluß über ihr Verhältnis zum Knochen.

5. Die Tuberkulose des Mittelohres führt zu eigenartiger Erweiterung des Antrums und des Aditus bei gleichzeitiger Atrophie des umgebenden Knochens. Bei Zerstörung des Labyrinthes durch tuberkulöse Prozesse lassen sich röntgenologisch verschiedene Formen unterscheiden.

Digitized by Google

6. Maligne Tumoren geben in vorgeschrittenen Stadien charakteristische Veränderungen. Auch kleinere Tumoren dürften als solche erkennbar sein. Die Art ihrer Begrenzung ist zur Differentialdiagnose nicht verwertbar, dagegen die Beschaffenheit des umgebenden Knochens und die Form des Defektes.

7. Exostosen und Atresie des Gehörganges sind der Röntgendiagnose gut zugänglich. Dabei lassen sich auch Anhaltspunkte über die Beschaffenheit der Paukenhöhle gewinnen.

Erklärung zu den Abbildungen Tafel IV und V.

Fig. 1. Hochgradige Vorlagerung und Lateralposition des Sinus (Aufnahme nach Schüller).

Fig. 2. Eiterige Einschmelzung im Warzenfortsatz (Aufnahme nach Sonnenkalb).

Fig. 3. Attik-Cholesteatom mit Defekt der lateralen Attikwand. Antrum nicht verändert (Aufnahme nach Mayer).

Fig. 4. Großes Cholesteatom mit Zerstörung des Knochens in der Umgebung des Antrums, der hinteren, oberen Gehörgangswand und der lateralen Attikwand (Aufnahme nach Mayer).

Fig. 5. Großes Cholesteatom mit Freilegung des Sinus knapp unter der Pyramidenkante. Tegmen nicht sicher durchbrochen (Aufnahme nach Schüller).

Fig. 6. Tuberkulose der Pars mastoidea, hochgradige Erweiterung des Antrums und des Aditus. Der Aditus projeziert sich zum Teil über den Gehörgang (Aufnahme nach Mayer).

Fig. 7. Karzinom der Pars mastoidea. Die Pars mastoidea ist vollkommen zerstört, die obere Pyramidenkante ist erst von der Eminentia arcuata an erkennbar. An Stelle des Labyrinths zwei kleine, runde, ziemlich scharf begrenzte Aufhellungen (lokale Metastasen) (Aufnahme n. Stenvers).

Fig. 8. Karzinom-Metastasen in der Pyramidenspitze (Aufnahme nach Stenvers).

Fig. 9. Hyperostose der Gehörgangswände. Der äußere Gehörgang ist durch Hyperostose besonders der hinteren Wand hochgradig eingeengt. Pars mastoidea normal (Aufnahme nach Mayer).

Fig. 10. Drei kleine, reiskornförmige, zirkulär angeordnete Exostosen im äußeren Gehörgang Aufnahme nach Mayer).

Aus dem Röntgenlaboratorium der deutschen medizinischen Universitätsklinik
Prof. Jaksch-Wartenhorst in Prag.

Ein neues Hilfsmittel zur Beseitigung des störenden Meteorismus in der Nierenröntgenographie.

Von
Dr. **Lilly Pokorny**.

(Hierzu Tafel VI, Fig. 1—3.)

Wie sehr die Güte eines Nierenröntgenogrammes vom Vorhandensein, bzw. Fehlen des Kolonmeteorismus abhängt, ist jedem Röntgenologen zur Genüge bekannt. Viele Wege sind zur Beseitigung dieses störenden Faktors gesucht worden. Zunächst Entfernung der Gasblasen durch Klysmen; doch genügen diese allein nach Dietlen (1) nicht, hinterlassen vielmehr häufig viel Gas im Darm. Die Vorbereitungsdiät — keine blähenden Speisen durch 24—48 Stunden hindurch vor der Aufnahme — ist für den oft in seinem Ernährungszustand reduzierten Patienten quälend und führt meistnicht zum Ziel. Auch die Kombination von Diät, Abführmitteln per os und Klysmen liefert nicht immer zufriedenstellende Resultate; die Bilder sind sogar in extremen Fällen von Meteorismus diagnostisch nicht verwertbar.

Ein zweites Verfahren ist das mechanische: die Kompression. Mit Hilfe der Albers-Schönbergschen Kompressionsblende und der von Straeter angegebenen Luffapelotte kann man die Gasblasen unter Umständen zur Seite drücken und den Nierenschatten frei von Gasblasen bekommen. Sind die Gasblasen tiefer gelegen — wie z. B. in der bei Aufnahmen der rechten Niere in Betracht kommenden Flexura hepatica — so kann mitunter das Resultat nicht nur nicht gebessert, sondern sogar verschlechtert werden; denn das Gas, das sich in tiefer gelegenen Teilen befindet, wird so in das Projektionsbereich der Niere hinaufgedrückt. Ist der Grad des Meteorismus ein höherer, so findet man mit der Kompressionsblende allein oder auch in Kombination mit den früher genannten Methoden sein Auslangen nicht. „Daß die Kompression bei Pyonephrose und bei peritonealen Reizungen zu vermeiden ist", ist nach Albers-

Digitized by Google

Schönberg (2) „für jeden Arzt selbstverständlich". Das gleiche gilt natürlich auch für die Pyelographie. Nachdem sich nun das Arbeiten mit der Buckyblende, bei der die Kompression entfällt, in immer weitern Kreisen einbürgert, dürfte das Verlangen nach einem Hilfsmittel zur Beseitigung des Meteorismus wieder an Bedeutung gewinnen.

Seit fünfviertel Jahren verwenden wir an der Klinik Prof. Jaksch die Adsorptionstherapie als Vorbereitung zur Nierenröntgenographie. Nachdem mit Bolus angestellte Versuche keine günstigen Resultate gezeitigt haben, sind wir ausschließlich zur Verabreichung von Tierkohle übergegangen. Unser Vorgehen ist folgendes: Der Patient wird zunächst durchleuchtet und so festgestellt, ob überhaupt Gasblasen im Kolon vorhanden sind. Ist dies der Fall, so verschreiben wir Carbo anomalis puriss. einen Eßlöffel auf ein halbes Glas Wasser zwei Stunden vor jeder Mahlzeit. Unsere früheren Untersuchungen (3) haben gezeigt, daß das Eintreten der Wirkung nicht in allen Fällen gleich prompt erfolgt. Manchmal genügt eine Dosis, so daß die Untersuchung noch am selben Tage zu Ende geführt werden kann; in der Regel jedoch muß die Medikation durch 24 Stunden, in hartnäckigen Fällen durch 48 Stunden fortgesetzt werden. Von einem Patienten, wo die Wirkung besonders rasch eintrat, sei kurz berichtet: Das Nierenradiogramm, das Fig. 1, Tafel VI, zeigt, wurde um sieben Uhr abends aufgenommen. Die Nierengegend ist vollkommen von Gasblasen verdeckt, welche dem distalen Kolon transversum, der Flexura lienalis und dem proximalen Kolon deszendens angehören. Infolge der starken Gasblähung tritt der Milzschatten deutlich hervor. Zum Vergleich — inwieweit das Resultat durch Kompression mittels Luffapelotte gebessert werden kann — dient Fig. 2, Tafel VI. Hierauf bekam der Patient zwei Dosen Tierkohle und aß die gewöhnliche Spitalskost. Das erreichte Resultat zeigt Fig. 3, Tafel VI; das Radiogramm, das am nächsten Morgen um neun Uhr angefertigt wurde, läßt deutlich den Nierenschatten erkennen; die störenden Gasblasen sind verschwunden.

Versager müssen auch bei dieser Methode erwartet werden. Es ist klar, daß bei Gasansammlungen, welche durch Aërophagie in den Darm gelangen, die Adsorptionstherapie ohne Erfolg sein muß, nachdem — wie unsere früheren Untersuchungen gelehrt haben — nicht das Gas selbst, sondern die das Gas verursachende Noxe entfernt wird und es sich bei Aërokolie um atmosphärische Luft handelt. Auch dort, wo die Blutzirkulation in den Bauchgefäßen darniederliegt (Stauung im Pfortaderkreislauf, Angiospasmen in den Splanchnikusgefäßen, Atherosklerose der Bauchgefäße) ist ein Erfolg der Adsorptionstherapie nicht zu erwarten, da infolge der schlechten Zirkulation das bereits gebildete Gas durch die Gefäße der Darmzotten nicht abtransportiert werden kann. Auszuschließen von dieser Art der Vorbereitung sind ferner Leute mit Stenosen des Digestionstraktes, wo das wirksame Agens nicht an das Erfolgsorgan gebracht werden kann.

Die Vorteile der eben besprochenen Methode möchten wir vor allem nicht nur darin sehen, daß sie häufig auch dann zum Ziele führt, wo die anderen Methoden versagen und unter Umständen auch die Vorbereitungszeit abgekürzt werden kann, sondern daß dem Patienten die strenge Vorbereitungsdiät, die lästigen Abführmittel und die Einläufe erspart werden. Nur in Fällen, wo eine starke Obstipation herrscht, ist es empfehlenswert, außer der Tierkohle einen Einlauf zu verordnen, um eventuell störende Skybala zu entfernen.

Zusammenfassung: Durch Verabreichung von Tierkohle kann der die Röntgenographie der Nieren störende Meteorismus oft und auch unter Umständen dann entfernt werden, wo sich die anderen Methoden als unzureichend erwiesen haben. Versager findet man bei Aërophagen, bei Zirkulationsstörungen in den Darmgefäßen und bei Stenosen des Magen-Darmtraktes.

Literatur.

1. Dietlen, in Lehrbuch der Röntgenkunde von Rieder-Rosenthal, Leipzig 1913. S. 578. — 2. Albers-Schönberg, Die Röntgentechnik. L. Gräfe & Sillem, Hamburg. Bd. II. S. 136. 1919. — 3. Pokorny, L., Röntgenologische Untersuchungen über die Wirkung von Tierkohle bei Meteorismus. Fortschritte. Bd. 31, Heft 2/3, S. 192. 1923.

Digitized by Google

Aus der Chirurgischen Universitätsklinik zu Greifswald (Direktor: Geh. Med.-Rat Professor Dr. Pels Leusden.)

Verkalkte Gehirn-Conglomerattuberkeln im Röntgenbilde.

Von

Dr. med. **Otto Kingreen,** Assistent der Klinik.

(Hierzu Tafel VI, Fig. c.)

Ström hat im Bd. 27 der „Fortschritte a. d. Geb. d. Röntgenstrahlen" eine zusammenfassende Arbeit über Verkalkungen im Gehirn, wie man sie gelegentlich auf dem Röntgenbilde findet, gebracht. Ich möchte daher nur in Kürze auf einen Fall aus unserer Klinik aufmerksam machen, der einiges Interesse bietet, zumal er auch pathologisch-anatomisch vollkommen geklärt wurde.

Es handelt sich um einen 10 jährigen Jungen, mit folgender Vorgeschichte: Im 2. Lebensjahre fiel der Knabe auf den Hinterkopf und zog sich dabei eine Wunde zu, die sehr lange eiterte. Kind klagte seitdem viel über Kopfschmerzen und Schwindelgefühl. Wegen unsicheren Ganges und unsicheren Sitzens lieferten die Eltern das Kind schließlich in die Klinik ein. Der neurologische Befund war folgender: Es bestand beiderseits Ataxie der Beine mit spastischer Parese, beidseitige Stauungspapille. Während des Aufenthaltes in der Klinik trat ein Krampfanfall im rechten Arm und Bein auf (tonisch-klonische Zuckungen) außerdem wurden mehrere Male Zuckungen im linken Fazialisgebiet beobachtet.

Auf der dorso-ventralen Röntgenaufnahme sah man nun einen fast dreieckigen, gut haselnußgroßen Schatten in der linken Schädelhälfte, der von der seitlichen Schädelwand aus wie ein Keil in die linke Hemisphäre vorspringt. Den gleichen Schatten findet man nun auf der Profilaufnahme über dem hinteren Teil der mittleren Schädelgrube gelegen (seitliche Aufnahme siehe Tafel VI, Fig. c). Auf der seitlichen Aufnahme sieht man sehr deutlich noch einen zweiten, nicht ganz so intensiven, gut wallnußgroßen Schatten, dicht über der hinteren Schädelgrube, dem Felsenbein dicht anliegend. Nach den Röntgenbildern konnte man wohl mit Sicherheit annehmen, daß es sich um intrakranielle Verkalkungen handelte. Plattenfehler konnten wir durch Wiederholung der Aufnahme ausschließen. Nachdem die Lage der Tumoren noch genauer bestimmt war, wurde bei dem Jungen eine Trepanation im linken Schläfenbein gemacht. Man fand auch in der Gegend der Zentralwindung einen subkortikal gelegenen, kirschgroßen, harten Tumor, der sich gut ausschälen ließ. Der Tumor war ringsherum von einer bindegewebigen Hülle umgeben, mehr nach der Mitte zu sah man auf dem Durchschnitt eine weißliche, gelbe Substanz, die in mehreren Lamellen zwiebelschalenartig angeordnet war, darinnen fühlte man Kalkeinlagerungen von der verschiedensten Größe. Diese reichten bis an die Bindegewebsschicht heran. Das Zentrum des Tumors bestand aus weißen, bröckeligen, käsigen Massen. Mikroskopisch fanden wir in diesem Tumor außer der starken bindegewebigen Umhüllung und der Nekrose mit Verkalkung keinen sicheren Anhaltspunkt für die ursprüngliche Art der Geschwulst.

Das Kind starb 4 Wochen nach der Operation an einer Staphylokokken-Meningitis. Bei der Obduktion wurde der zweite Schatten durch einen wallnußgroßen Tumor in der linken Kleinhirnhälfte bestätigt. Auch dieser war makroskopisch von derselben Beschaffenheit, wie der erste. In dem mikroskopischen Präparat gelang es in dieser Geschwulst deutliche Langerhanssche Riesenzellen nachzuweisen und damit die Diagnose „verkalkter Solitärtuberkel" zu sichern.

Sabbat, Ström und Klieneberger veröffentlichten je einen Fall, bei dem sie auch derartige Kalkschatten auf dem Röntgenbilde sahen. Mikroskopisch konnte jedoch nie der Beweis erbracht werden, ob ein Konglomerattuberkel vorlag, da keine spezifischen Gewebselemente gefunden wurden. In unserem Falle war vor vielen Jahren ein Trauma voraufgegangen. Man konnte also zunächst annehmen, daß diese Verkalkungen von früheren Haematomen eventuell herrühren. Die Röntgenbilder zeigten jedoch gleich denen von Sabbat und Ström die schon von diesen erwähnte Tüpfelung, die ja mehr für einzelne Kalkeinlagerungen spricht, wie wir sie auch in den Präparaten vorfanden. Diese gesprenkelte Schattenbildung gibt vielleicht einen gewissen Anhaltspunkt für die Art des Tumors, da physiologische Verkalkungen, verkalkte Tumoren, Zysten, encephalitische Herde, Parasiten und Hämatome mehr eine gleichmäßige, meist auch nicht ganz so intensive Verschattung zeigen.

Digitized by Google

Aus dem Zentral-Röntgenlaboratorium des Allgemeinen Krankenhauses in Wien (Prof. Holzknecht).

Experimentalbiologische Vorstudien zur Krebstherapie.

Von

Dr. **W. Alberti** und Dr. **G. Politzer.**

Für die Anwendung der therapeutischen Wirkung der Röntgenstrahlen, insbesondere dort, wo wir mittels ihrer nicht bloß Veränderung, sondern Zerstörung von Zellen und Geweben erzielen wollen, ist die Kenntnis der allgemeinen und speziellen Vorgänge, welche sich nach der Bestrahlung in den Zellen abspielen, begreiflicherweise von ausschlaggebender Bedeutung. Wie groß ihr Wert ist, wie sehr die Röntgentherapie in den letzten Jahren infolge Vernachlässigung der biologischen Fragen in die Irre gegangen ist, soll hier nicht erörtert werden; vielmehr soll im folgenden eine experimental-zytologische Versuchsreihe und ihr Ergebnis geschildert werden, welches zu analogen therapeutischen Versuchen am Menschen ermuntert.

Schon aus dem frühesten Beginn der röntgenbiologischen Versuche stammt die oftmals bestätigte Tatsache, daß die ruhenden Zellen eine größere Widerstandsfähigkeit gegen die Röntgenstrahlen aufweisen, als die Mitosen[1]). Es zeigt sich nun aber, daß auch die einzelnen Stadien, die während der Mitose durchlaufen werden, verschiedene Radiosensibilität besitzen Die ersten einwandfreien diesbezüglichen Beobachtungen gehen auf O. L. Mohr[2]) zurück, der Heuschreckenmännchen (Decticus veruccivorus) mit Radium bestrahlte. Ganz besonders wertvoll für die Untersuchung dieser Fragen ist der Aufbau der Hoden dieser Tiere aus langen schlauchförmigen Follikeln, welche durch feine Bindegewebssepten in Abschnitte (Lokulamente) unterteilt sind. Jedes Lokulament nun enthält Geschlechtszellen, welche auf genau derselben Entwicklungsstufe stehen. Die Lokulamente liegen in den Follikeln derartig angeordnet, daß die Spermatogonien an dem proximalen blinden Follikelende liegen, während die weiteren Entwicklungsstadien erst Spermatozyten, dann Spermatiden lokulamentenweise kontinuierlich aufeinanderfolgen. Am distalen Ende des Follikels werden die reifen Spermien in das Vas deferens ausgeleert. Zwischen zwei Lokulamenten mit beliebigen Stadien kann somit nur ein Lokulament liegen, dessen Inhaltsgebilde in ihrem Entwicklungsstadium zwischen den Stadien der Geschlechtszellen in den Nachbarlokulamenten liegen. Es zeigt sich nun, daß 4 Tage nach einer einmaligen Radiumbestrahlung durch 8 Stunden die meisten Lokulamente von vollkommen normal aussehenden Zellen erfüllt sind, während 2 bis 3 benachbarte vollkommen nekrotischen Inhalt aufweisen. Es ist nun nach dem oben erwähnten Aufbau der Hoden ohne weiteres möglich, die betroffenen Zellstadien durch Interpolation zwischen die Zellstadien in den proximalen und distalen Lokulamenten zu ermitteln. Dieses Stadium entspricht dann der Phase, die die betroffnenen Zellen erreicht hätten, wenn sie noch weitere 4 Tage lang am Leben geblieben wären. Da wir weiterhin den zeitlichen Ablauf der Zellteilung bei Decticus kennen, so konnte mit Sicherheit festgestellt werden, daß es die frühesten Entwicklungsstadien der Spermatozyten waren, welche elektiv durch die Bestrahlung getötet worden waren, während die proximal gelegenen Spermatogonien sowie die distal gelegenen späteren Entwicklungsstadien der Spermatozyten keine merklichen Schädigungen aufwiesen. Das beweist, daß die Radiosensibilität eines bestimmten morphologisch eng begrenzten Mitosenstadiums auffallend erhöht ist.

Zu ähnlichen Ergebnissen gelangte Holthusen[3]), der die Furchung beim Pferdespul-

[1]) Jüngerer Ausdruck für Karyokinese, Stadium der Zellteilung.

[2]) Mohr, Arch. f. mikr. Anat. Bd. 92, 1919.

[3]) Holthusen, Pflügers Arch. Bd. 187, 1921.

Digitized by Google

wurm (Ascaris megalocephala) untersuchte. Er fand, daß das Stadium der Äquatorialplatte wesentlich röntgenempfindlicher war als die anderen Phasen der Mitose. Befinden sich in einem bestrahlten Objekte Karyokinesen in verschiedenen Phasen, so wird eine bestimmte Röntgenmenge z. B. nur die Äquatorialplatten schädigen. Wenn wir diese Röntgenmenge steigern, werden wir mit größter Wahrscheinlichkeit eine Schädigung auch der der Äquatorialplatte vorangehenden und nachfolgenden Stadien finden. Während dies nun aus der Holthusenschen Arbeit nicht mit Sicherheit hervorgeht, gibt Mohr an, daß bei dem dritten Tiere, das er bestrahlte (auf die Dosen werden wir später noch eingehen), nicht nur die frühesten Entwicklungsstadien der Spermatozyten, sondern auch schon ein Teil der Spermatogonien Radioschädigungen aufwiesen. Wenn wir uns in einem Koordinatensystem als Abszisse die einzelnen Mitosenstadien und als Ordinate den Grad der Röntgensensibilität (z. B. die Prozente der zugrundegegangenen Eier vom Pferdespulwurm) auftragen und dabei einige Regelmäßigkeit annehmen, so erhalten wir eine Kurve, wie wir sie etwa in Abbildung 1 dargestellt haben.

Geringe Bestrahlungen zerstören also nur die Mitosen, welche sich gerade im Asterstadium befinden. Größere Dosen vernichten auch die unmittelbar vorangehenden und nachfolgenden Stadien. Endlich gibt es sicher Dosen, die sämtliche Mitosenstadien zur Nekrose brächten. Zur Abtötung der ruhenden Zellen können aber häufig Dosen notwendig sein, die weit über das Maß der bisher verwendeten hinausgehen müßten.

Regaud[1]) hat nun aus den angeführten Versuchen und aus einer Reihe eigener den Schluß gezogen, daß man ein Gewebe dann am einfachsten zu zerstören in der Lage ist, wenn man es mehrmals in gewissen Zeitabständen bestrahlt, um bei den neuerlichen Bestrahlungen Zellen, die gelegentlich der ersten im Ruhestadium waren, jetzt als Mitosen zu erreichen. Von der richtigen Voraussetzung ausgehend, daß in Verfolgung dieses Gedankenganges eine sehr große Zahl von Bestrahlungen nötig wäre, da ja nur ein geringer Teil der Zellen sich jeweils in Teilung befindet, verwenden die Franzosen langdauernde Bestrahlungen mit schwachen Radiumpräparaten. Die Erfolge dieser Methode sollen nun ganz eklatante sein. Aus den zahlreichen Arbeiten Regauds wollen wir nur das Folgende zitieren:

Der Autor bestrahlte die Hoden von 5 Widdern und beobachtete an ihnen das Ausmaß der Sterilisation. Die Bestrahlungsdauer, die Dosis in Millicuries, die Zeit der Fixation und das Versuchsresultat ist aus Tabelle 1 zu ersehen.

Tabelle 1.

Versuchstier Nr.	Dosis in Millicuries	Dauer der Bestrahlung	untersucht nach	Resultat
1	12·97	42h 45′	52d	Fast vollständige Sterilisation mit Persistenz vereinzelter Spermatogonien
2	6·61	29h	41d	Fast vollständige Sterilisation mit Persistenz vereinzelter Spermatogonien
3	3·49	30h	32d	Fast vollständige Sterilisation mit Persistenz vereinzelter Spermatogonien
4	4·61	28 Tage	56d	Vollständige und endgültige Sterilisation
5	15·0	5h 36′	70d	Um den Mittelpunkt eine Zone massenhafter Zerstörung des Chromatins. Keine Sterilisation des übrigen Organes

Daraus geht hervor, daß ausschließlich beim vierten Versuchstier eine vollkommene Sterilisation eingetreten war, obwohl diese eine wesentlich geringere Zahl von Millicuries erhalten hatte, als die Versuchstiere eins, zwei und fünf. Dagegen war die Bestrahlungszeit unvergleichlich länger. An diesen Versuch schließt sich eng die Arbeit von Nather und Schinz an[2]), welche

[1]) Regaud, Extr. d. Compt. rend. d. séances d. l. Soc. d. Biol. T. LXXXVI.

[2]) Nather u. Schinz, Grenzgebiete d. Med. u. Chir. Bd. 36, 1923.

Digitized by Google

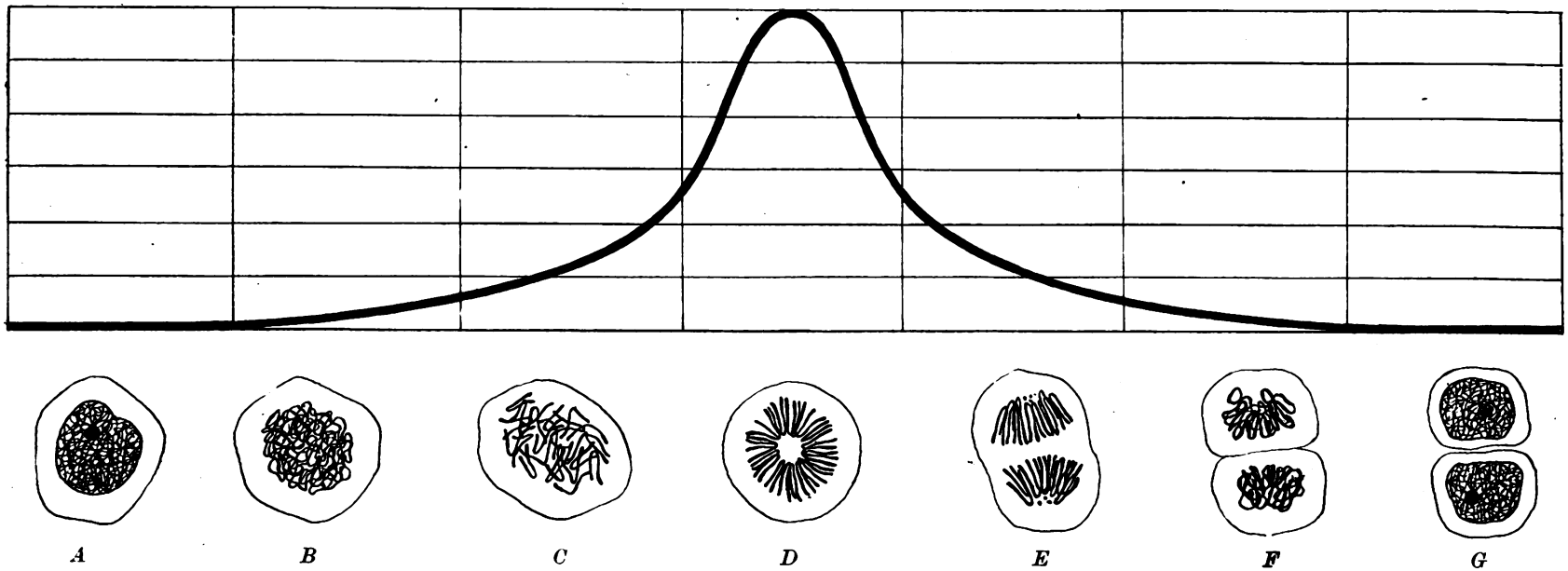

Abb. 1. Schematische Darstellung der einzelnen Phasen einer mitotischen (indirekten) Kernteilung (die Zeichnungen sind nicht nach Askarideneiern, sondern nach Kontrollpräparaten unseres Versuchsmateriales (Salamander) angefertigt, um sie gleichzeitig als Vergleichsobjekt für die pathologischen Zellteilungsformen der späteren Abbildungen verwerten zu können). Darüber Empfindlichkeitskurve bei einzelnen Mitosenstadien gegen Röntgenstrahlen (nach Holthusen). *A* Ruhende Zelle, *B* Spirem, *C* Zerstückeltes Spirem, *D* Äquatorialplatte, *E* Diaster, *F* Dispirem, *G* Ruhende Tochterzellen.

Digitized by Google

Autoren konstatierten, daß Mäusetumoren auf eine einmalige Bestrahlung hin keine wesentliche Größenabnahme zeigen, während sie bei mehrmaliger Bestrahlung zum Großteil verschwinden. Regaud zieht aus den erwähnten Versuchen und einer großen Zahl früherer Arbeiten seiner Schule den Schluß, daß lang andauernde kontinuierliche Bestrahlungen von günstigstem Einfluß auf die Involution des Tumorgewebes sind. Derartige Bestrahlungen lassen sich leichter mit Radium als mit Röntgenstrahlen durchführen. Für die Röntgenbestrahlung hingegen kommt technisch im wesentlichen nur die einzeitige oder mehrzeitige Applikation in Betracht. Regauds Schule beschäftigt sich derzeit mit der Ermittlung der optimalen Einzeldosis und dem günstigsten zeitlichen Intervall zwischen den einzelnen Bestrahlungen. Das Ziel, das sie durch ihre Methode anstrebt, ist also folgendes: Durch jede Bestrahlung werden die jeweils in Mitose befindlichen Zellen zerstört. Wiederholt sich dieser Vorgang durch fraktionierte oder kontinuierliche Bestrahlung, so wird sukzessive das ganze Gewebe zerstört werden. Dieser Gedankengang hat zur Voraussetzung, daß die Bestrahlung das Schicksal der ruhenden Zellen zunächst nicht beeinflußt und sieht stillschweigend von einer solchen Möglichkeit ab. Er vernachlässigt daher die Vorgänge, die sich nach jeder Bestrahlung nach dem Absterben der in Mitose befindlichen Zellen abspielt. Diesen Vorgang haben wir nun in einer Reihe von Versuchen analysiert.

Wir verwendeten als Versuchsobjekt wachsendes embryonales Material, und zwar aus später zu erörternden Gründen speziell die Corneen von Salamander- und Molchlarven. Die Corneen dieser Tiere wurden abpräpariert, mit Hämatoxylin gefärbt und eingeschlossen, so daß wir Oberflächenpräparate eines zweischichtigen Epithels vor uns hatten, dessen Zellen auch bei Immersionsvergrößerung vollkommen und vollzählig auflösbar sind, ohne daß wir artifizielle Veränderungen besonders an den Chromosomen zu befürchten hätten, wie sie ja bei der Anfertigung von Schnittpräparaten selbst bei bester Technik nicht zu vermeiden sind. Wir wollen nun aus unseren Versuchsergebnissen jene speziell hervorheben, welche für diese unsere therapeutischen Betrachtungen von besonderer Wichtigkeit sind, während wir bezüglich der speziellen teratozytologischen Befunde auf unsere beiden Arbeiten im Archiv für mikroskopische Anatomie und Entwicklungsmechanik, 1923, Bd. 100, und 1924 (im Druck) verweisen.

Bei einmaliger Bestrahlung einer Cornea mit einer Dosis von 4 H (Funkenstrecke 25 cm, Objekt-Fokusdistanz 25 cm, Filter 0,5 mm Aluminium) tritt eine rasche Abnahme der Mitosenzahl ein. Nach 6 Stunden enthalten die Corneen keine einzige Karyokinese mehr und bleiben dann durch ca. 3 Tage völlig mitosenfrei. Hierauf treten zuerst vereinzelt, dann sehr reichlich wieder Mitosen auf, deren Zahl sich allmählich wieder mehr minder den normalen Verhältnissen angleicht. Tragen wir nun die von der Bestrahlung bis zur Fixierung verflossenen Zeitabstände als Abszissen, die Mitosenzahlen als Ordinaten auf, so erhalten wir ungefähr folgende Kurve:

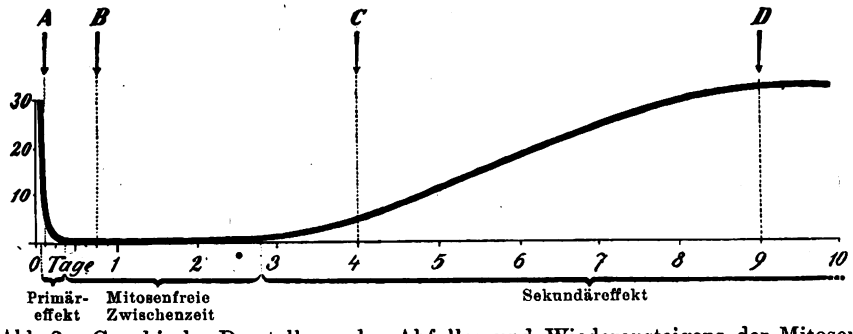

Abb. 2. Graphische Darstellung des Abfalles und Wiederansteigens der Mitosen in den bestrahlten Corneen. Ordinate: Zahl der Mitosen, Abszisse: Zahl der Tage nach der Bestrahlung. Die Pfeile *A* bis *D* geben an, in welchem Zeitpunkt neuerliche Bestrahlungen vorgenommen wurden.

Die Beobachtungszeit läßt sich somit in 3 Perioden einteilen: 1. die Zeit bis zum Verschwinden der Mitosen (Primäreffekt), 2. die „mitosenfreie Zwischenzeit", 3. die Zeit vom Wiederauf-

Digitized by Google

treten der Mitosen bis zur Rückkehr zu normalen Zahlenverhältnissen (Sekundäreffekt). Es zeigt sich nun, daß sowohl die Mitosen des Primäreffektes als auch des Sekundäreffektes abnorm sind, wobei aber jeder der beiden Effekte durch andere Typen von pathologischen Mitosen charakterisiert ist. Wir wollen diese Gegensätze in zwei Schemen hervorheben und verweisen bezüglich der normalen Formen auf die der Abb. 1 beigegebene schematische Darstellung des Zellteilungsvorganges bei unseren Versuchstieren.

Der Primäreffekt ist dadurch charakterisiert, daß die einzelnen Chromosomen untereinander verbacken (Pyknose). Tritt diese Pyknose im Diasterstadium ein, d. h. sobald sich die freien Chromosomenenden voneinander lösen sollen, so bleiben die beiden Tochtersterne durch mehrere Brücken miteinander verbunden. Die Tochtersterne gehen nun ins Dispiremstadium über, ohne daß es zu einem Zerreißen der Brücken käme. Dadurch entstehen sanduhrförmige Zellkerne, die man als Pseudoamitosen bezeichnet. Der Primäreffekt ist also charakterisiert durch Pyknosen und Pseudoamitosen. (Abb. 3.)

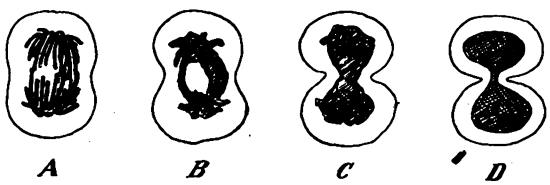

Abb. 3. Bildung der Pseudoamitosen. (Primäreffekt [Formen, die an die amitotische (direkte) Kernteilung erinnern, jedoch nachweisbar aus einer mitotischen (indirekten) Kernteilung hervorgegangen sind]. *A* Diaster mit Verklebung der freien Chromosomenenden, *B* die Tochtersterne sind ins Dispiremstadium übergegangen, ohne das sich die verklebten Chromosomenenden voneinander gelöst hätten, *C* Pseudoamitose.

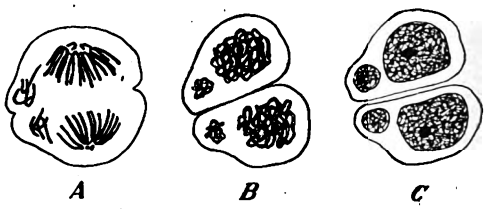

Abb. 4. Bildung der Teilkerne aus abgesprengten Chromosomen. (Sekundäreffekt des 4 H-Versuches). *A* Diaster mit abgelenkten Chromosomen (i. e. Chromosomen, die die Wanderung zu den Polen nicht mitgemacht haben), *B* Dispirem mit abgelenkten Chromosomen, welche ebenfalls die Struktur des Dispirems zeigen. *C* ruhende Tochterzellen; aus den abgelenkten Chromosomen sind Teilkerne geworden, die in derselben Zelle wie die Hauptkerne liegen.

Ganz anders sieht der Sekundäreffekt aus. Wir finden hier, daß Spireme und Diaster vollkommen normal erscheinen; auch die Längsspaltung der Chromosomen vollzieht sich in typischer Weise; erst bei der Wanderung zu den Polen sehen wir, daß vereinzelte Chromosomen zurückbleiben, also die Pole nicht erreichen. Diese abgelenkten Chromosomen machen nun gleichzeitig mit den um die Pole gruppierten alle Phasen bis zur ruhenden Zelle durch, so daß wir schließlich in solchen Zellen neben einem großen Kern, welcher aus der Hauptmasse der Chromosomen entstanden ist, einen oder mehrere kleine Kerne (Teilkerne) vorfinden, welche sich von abgelenkten Chromosomen herleiten. (Abb. 4.)

Wie verhalten sich nun die Corneen bei stärkerer Bestrahlung (12 H, 20 H)? Der Primäreffekt sieht nicht wesentlich anders aus, als bei einer schwachen Bestrahlung (3 H, 4 H); auf die geringen Unterschiede wollen wir hierorts nicht eingehen. Die „mitosenfreie Zwischenzeit" erscheint jedoch wesentlich verlängert. So beträgt sie bei $^1/_3$ H wenige Stunden, bei 1 H einen Tag, bei 3 H und 4 H, wie schon gesagt, 3 Tage, bei 12 H 5 Tage, bei 20 H 8 Tage. Ob diese Stetigkeit auch über 20 H hinausgeht, wissen wir nicht.

Der Sekundäreffekt zeigt bei den stärkeren Bestrahlungen ein wesentlich anderes Aussehen. Die Spireme sind normal, die aus der Zerteilung hervorgegangenen Chromosomen sind jedoch ungleich lang und ungleich dick. Die Anordnung zu einer regelmäßigen Äquatorialplatte unterbleibt; trotzdem tritt eine Längsspaltung der Chromosomen ein. Hingegen beobachtet man keine typische Polwanderung. Es resultieren also aus diesem pathologischen Zellteilungsvorgang große Zellen mit abnormem Chromatinbestand, die zum größten Teil direkt in Nekrosen übergehen. (Abb. 5.)

Digitized by Google

Nur wenige Zellteilungen werden zu Ende geführt. Ein Teil der in der Zelle zerstreuten Chromosomen bildet einen schütteren Diaster, während die restlichen Chromosomen und Chromosomenbruchstücke unregelmäßig an die Peripherie des Kernes abgelenkt erscheinen. Diese Mitosen führen endlich zu vollkommen deformierten Kernen mit zahlreichen Teilkernen, welch letztere analog dem in Abb. 4 dargestellten Vorgang der Teilkernbildung aus den abgelenkten Chromosomen entstanden sind.

Wir sehen also, daß die Stärke der Röntgenschädigung bei unserem Versuchsmaterial aus der Morphologie des Sekundäreffektes sicher erschlossen werden kann, da selbstverständlich alle Übergänge zwischen den in Abb. 4 und 5 dargestellten Vorgängen möglich sind und auch von uns

A *B* *C* *D*

Abb. 5. Bildung von Zellen mit doppelter Chromosomenzahl. (Sekundäreffekt bei starker Bestrahlung) (12 H, 20 H). *A* Normales Spirem, *B* Das Spirem ist in ungleich lange Chromosomen zerfallen. *C* In sämtlichen Chromosomen und Chromosomenbruchstücken tritt die Längstspaltung ein (Diese Längsspaltung findet physiologischer Weise unter typischer Anordnung der Chromosomen zu einer Aequatorialplatte statt. (siehe Abb. 1 *D*) *D* Die Chromosomenzahl ist infolge der Längsspaltung verdoppelt worden. Die physiologische Polwanderung (Abb. 1 *E*) ist unterblieben. Diese Formen gehen direkt in Nekrose über.

gesehen wurden. Dies waren die Resultate einer einzeitigen Bestrahlung. Es ergibt sich also bei der Bestrahlung nicht nur eine Veränderung der gleitenden Mitosen, sondern auch eine hochgradige Schädigung der ruhenden Zellen, die aber erst zur Zeit ihres Eintrittes in die Karyokinese manifest wird.

Wir haben nun Versuche über zweizeitige Bestrahlung angeschlossen, bei denen die Dosis jeder Teilbestrahlung 4 H betrug. Für den Zeitpunkt einer zweiten Bestrahlung kamen vor allem 4 Möglichkeiten in Betracht, welche wir auch zur Ausführung gebracht haben: 1. Zweite Bestrahlung nach 4 Stunden (Primäreffekt der ersten Bestrahlung Abb. 2, Pfeil A). Das Resultat entspricht einer einmaligen Bestrahlung mit der doppelten Dosis. 2. Zweite Bestrahlung nach 18 Stunden (mitosenfreie Zwischenzeit nach der ersten Bestrahlung Abb. 2, Pfeil B). Die mitosenfreie Zwischenzeit nach der zweiten Bestrahlung erscheint verlängert. 3. Zweite Bestrahlung nach 4 Tagen (Beginn des Sekundäreffektes nach der ersten Bestrahlung (Abb. 2, Pfeil C), die dem Sekundäreffekt der ersten Bestrahlung angehörigen pathologischen Mitosen verschwinden neuerlich, es kommt zu einer mitosenfreien Zwischenzeit von 3 Tagen, die Mitosen des Sekundäreffektes zeigen hochgradige Veränderungen, die ungefähr den Formen entsprechen, welche wir bei einer einmaligen Verabreichung von 12 H gesehen haben. 4. Zweite Bestrahlung nach 9 Tagen (Sekundäreffekt nach der ersten Bestrahlung Abb. 2, Pfeil D). Die dem Sekundäreffekt der ersten Bestrahlung angehörigen Mitosen verschwinden neuerlich, es tritt eine mitosenfreie Zwischenzeit von 3 Tagen ein, der Sekundäreffekt der zweiten Bestrahlung zeigt endlich wesentlich schwerere Schädigungen, als wir sie bei einer einmaligen Bestrahlung von 20 H gesehen haben. Daraus ist der Schluß zu ziehen, daß eine zweimalige Bestrahlung, vorausgesetzt, daß die zweite im richtigen Zeitpunkte vorgenommen wird, einen wesentlich höheren Effekt auslöst als eine einzeitige Bestrahlung mit einer Dosis, die zweieinhalbmal größer ist als beide Teildosen zusammen (zweimal 4 H > 20 H).

Digitized by Google

Diese Erscheinung fiel schon Mohr auf, der bei dreimaliger Bestrahlung durch je 2 Stunden (Zeitintervall je eine Woche) eine wesentlich größere Wirkung sah, als bei einer einmaligen Bestrahlung durch 8 Stunden. Mohr schreibt darüber: „Daß die Urgeschlechtszellen nach dreimal zweistündiger Bestrahlung Veränderungen zeigten, welche nicht nach einer einzelnen 8 Stunden langen Bestrahlung hervortreten, muß als Folge einer Kumulationswirkung aufgefaßt werden. Die unmerkbaren Veränderungen, welche bei der ersten Bestrahlung hervorgerufen werden, haben sich in der Latenzzeit der folgenden Woche geltend gemacht. Dann folgte eine neue Bestrahlung, deren Wirkung in der folgenden Woche dazukommt, und welche sich erst deutlich manifestiert, wenn die letzte Bestrahlung einsetzt. Für eine solche Kumulationswirkung der Radiumstrahlen finden wir auch, wie bekannt, in den Erfahrungen der therapeutischen Radiumverwendung Anhaltspunkte."

Dieser Erklärung steht allerdings entgegen, daß die Erfahrung an anderen ruhenden Geweben gegenteilig ist. Der Effekt verteilter Dosen ist im allgemeinen geringer als derjenige, welcher durch einmalige Applikation der Summe der Teildosen hervorgerufen wird. Die bisherige Erklärung war die im Intervall eintretende Erholung der Gewebe von den Teilschädigungen. Unter Kumulation verstand man die selbstverständliche Tatsache, daß die nach Wochen auftretende Wirkung einer bestimmten Dosis gesteigert wird, wenn man in der Zwischenzeit eine weitere hinzufügt. Sie erklärt aber nicht die Steigerung des Effektes über den der einmalig applizierten Summe sämtlicher Teildosen. Unsere Versuche lassen sich dahingehend erklären, daß es sicher nicht die Schädigung der gerade in Mitose befindlichen Zellen ist, die zum Zugrundegehen der Gewebe führt. Vielmehr wirkt die Bestrahlung auch auf die ruhenden Zellen ein. Die Wirkung ist aber nicht sofort sichtbar. Sie besteht in einer Verzögerung der Karyokinese und darin, daß die endlich eintretenden Mitosen pathologisch sind und zum Großteil zu Nekrosen führen. Wir sehen ferner, daß die Wirkung einer zweiten Bestrahlung nicht in jedem Zeitintervall nach der ersten Bestrahlung eine gleiche ist, sondern Minima und Maxima besitzt. Diese Tatsache muß bei weiteren therapeutischen Plänen zugrunde gelegt werden; sie ergibt vor allem, daß mit der kontinuierlichen Bestrahlung keineswegs das Optimum erreicht ist. Besser wäre die intermittierende, wenn es gelänge, die Dosen und Intervalle richtig zu treffen.

Suchen wir nun auf Grund unserer Versuche und der tatsächlichen Befunde von Mohr die optimale Methode ein Gewebe zu zerstören, so kommen wir zu folgenden Ergebnissen:

1. Die Einzeldosis soll so stark gewählt sein, daß sie die Mitosen des Primäreffektes abtötet und einen möglichst weitgehenden Sekundäreffekt auslöst.

2. Man muß versuchen, die erste Bedingung mit einer möglichst geringen Strahlendosis zu erreichen, damit die mitosenfreie Zwischenzeit nicht unnötig verlängert werde.

3. Die Wiederbestrahlung soll immer in jenem Momente einsetzen, in dem der Sekundäreffekt nach der vorhergehenden Bestrahlung seinen Höhepunkt erreicht oder eben überschritten hat.

Gegen diese von uns aufgestellten Arbeitsregeln können nun eine Reihe von Einwänden erhoben werden, welche wir nun gesondert besprechen werden.

1. Es könnte durch diese Bestrahlungsanordnung zu einer Reizwirkung auf die bestrahlten Gewebe kommen. Dieser Einwand ist wohl hinfällig, da es sich bei den einzelnen Bestrahlungen bestimmt um Dosen handelt, die größer sind als $^1/_3$ H, und wir selbst bei dieser geringen Dosis eine mitosenfreie Zwischenzeit, also eine deutliche Röntgenschädigung, finden.

2. Es könnte die fraktionierte Bestrahlung zu einer „Verzettelung" der Gewebszerstörung führen. Dagegen ist einzuwenden, daß die Dauer der mitosenfreien Zwischenzeit bei zweimaliger Bestrahlung mit je 4 H in ganzem $2 \times 3 = 6$ Tage beträgt, während die in ihrem Effekte eher schwächere einmalige Bestrahlung mit 20 H eine mitosenfreie Zwischenzeit von mindestens 8 Tagen auslöst.

Digitized by Google

3. Könnte man einwenden, daß unsere Schlüsse nur auf Versuchen an normalen Geweben basieren. Dieser Einwand erfordert eine genauere Besprechung.

Schon Regaud beschäftigte sich mit der Frage, welches normale Gewebe des menschlichen oder tierischen Organismus am ehesten die Vorgänge imitiere, welche sich in einem Karzinom abspielen. Er hält nun den Hoden für das geeignete Untersuchungsobjekt, 1. wegen der „endlosen Zellteilung" (multiplication indéfinie), die beiden Geweben gemeinsam ist, 2. wegen der Verschiedenheit der Radiosensibilität der einzelnen Elemente (l'inégalité dans la radiosensibilité des cellules simultanément presentes au moment d'une irradiation), 3. wegen der Übereinstimmung, die die in den Hodenzellen ablaufenden Vorgänge mit denen zeigen, die Lacassagne und Monod in einer noch später zu besprechenden Arbeit an Sarkomzellen nachwiesen. Wir möchten uns nun diesen Ausführungen nicht vollinhaltlich anschließen.

Vor allem besitzen nicht sämtliche Zellen des Hodens, sondern nur die Spermatogonien die Fähigkeit zu „endloser Zellteilung". Die Spermatozyten erster und zweiter Ordnung zeigen einen völlig determinierten und zeitlich beschränkten Teilungsmodus. Ein Vergleich mit dem Karzinom ist deshalb nicht ohne weiteres möglich, da in diesem die „endlose Zellteilung" für alle Zellen gilt. Zur Frage der verschiedenen Radiosensibilität der einzelnen Gewebselemente wäre hinzuzufügen, daß Unterschiede unzweifelhaft in sämtlichen Geweben zu konstatieren sind. So finden sich z. B. an dem von uns gewählten Versuchsmateriale in der ganzen Kornea zerstreut einzelne Nekrosen. Wäre die Radiosensibilität sämtlicher Korneazellen gleich, so wäre die ganze Hornhaut nekrotisch geworden. Zum dritten Vergleichspunkte Regauds wäre nur kurz zu bemerken, daß die Befunde Lacassagnes und Monods, die wir anschließend besprechen, ebensogut, wenn nicht besser, mit unseren Versuchsergebnissen übereinstimmen, als mit denen Regauds. Wir können somit unser Material mindestens mit der gleichen Berechtigung als Vergleichsobjekt zum Karzinom-Gewebe heranziehen, als Regaud das seine.

Die Argumente, welche wir bis jetzt für die Übertragung unserer Versuchsergebnisse auf die Karzinomtherapie vorgebracht haben, sind natürlich nur vorläufige und erübrigen keineswegs eine experimentelle Nachprüfung der Vorgänge, die sich in einem bestrahlten Karzinom abspielen. Man muß nur die ganzen Schwierigkeiten der Mitosenuntersuchungen kennen, um zu verstehen, warum gerade in dieser Hinsicht fast gar keine Arbeiten vorliegen. Unseres Wissens waren die einzigen Forscher, welche fortlaufende Fixierungen eines einmalig bestrahlten Tumors vornahmen und in einwandfreier Weise ausarbeiteten, die schon genannten Lacassagne und Monod[1]). Diese bestrahlten ein Mammasarkom einer Hündin mit 60 H; die Bestrahlung dauerte 5 Stunden. Es wurden nun histologische Untersuchungen des Sarkomgewebes unmittelbar vor und nach der Bestrahlung und dann fortlaufend alle Tage vorgenommen. Die Versuche ergaben nun folgendes Resultat: Unmittelbar nach der Bestrahlung sind keine Mitosen zu sehen. Ebenso nicht nach 24 Stunden. Nach 48 Stunden beginnen neuerdings Mitosen aufzutreten, die in den späteren Tagen stärker an Zahl zunehmen. Diese Mitosen verlaufen vollkommen atypisch, indem es in fast allen Zellen nicht zur Bildung einer Äquatorialplatte kommt. Nichtsdestoweniger scheinen sich die Chromosomen geteilt zu haben, wenngleich auch infolge der schwierigen Untersuchbarkeit des Materiales so einwandfreie Bilder, wie die dem Schema (Abb. 5) zugrunde gelegten, nicht beobachtet wurden. Es kam jedenfalls zu abnorm großen Zellen mit abnorm großem Chromatingehalt, die nekrotisch werden. Nach ca. 10 Tagen war das Sarkomgewebe fast vollkommen zerstört. Trotzdem fand sich bei der Autopsie nach 28 Tagen neuerdings ein Tumor vor, der pathologisch-histologisch dem der ersten Biopsie vollkommen glich. Lacassagne und Monod nehmen an, daß die Neubildung des Tumors vom Rande her erfolgt sei.

Wie läßt sich nun das Ergebnis der Arbeit von Lacassagne und Monod mit dem unseren in Einklang bringen?

Erstens finden wir bei Lacassagne und Monod keinen Primäreffekt. Da nun der Pri-

[1]) Arch. Franç. d. Path. Gén. et Exp. et d'Anat. Path. Fasc. I, 1923.

Digitized by Google

märeffekt bei unserem Versuchsmaterial im ganzen 6 Stunden dauert und bei der Versuchsanordnung der genannten Forscher schon nach der ersten Stunde die zur Erzeugung des Primäreffektes genügende Dosis von 12 H verabreicht worden war, ist es vollkommen verständlich, daß der Primäreffekt schon abgelaufen war, als die zweite Biopsie (unmittelbar nach der Bestrahlung) vorgenommen wurde.

Zweitens befremdet uns die Kürze der mitosenfreien Zwischenzeit. Unsere Bestrahlungsdosen lagen zwischen $^1/_3$ H und 20 H. In diesem Bereiche nimmt die Dauer der mitosenfreien Zwischenzeit stetig zu. Es könnte sich nun möglicherweise um eine Gipfelkurve handeln, indem das Intervall bei höherer Dosis wieder abnimmt. Viel wahrscheinlicher ist es jedoch, daß es entsprechend dem rapideren Wachstum eines Tumors zu einer zeitlichen Verkürzung sämtlicher Effekte, somit auch der mitosenfreien Zwischenzeit kommt.

Drittens stimmen die späteren Biopsien der Arbeit von Lacassagne und Monod mit dem Sekundäreffekt der Bestrahlung unserer Arbeit (Abb. 5) auffallend überein.

Zur Klärung der Frage bedarf es also einer Reihe biologischer Versuche. Vor allem müßte sich auch im Karzinomgewebe der Primäreffekt bei kurzer intensiver Bestrahlung und anschließender Fixierung nachweisen lassen. Schwieriger ist es dagegen, ein entsprechendes Material menschlicher Tumoren zu finden, das uns eine ähnliche Reihe von Biopsien gestattet, wie sie Lacassagne und Monod in ihren Versuchen vornehmen konnten.

Da nun einerseits die Resultate der einzeitigen Bestrahlung so ungünstige sind und andererseits von den eingangs zitierten Autoren über gute Bestrahlungsresultate mit verteilten Strahlendosen berichtet wird, wäre es vielleicht schon jetzt angezeigt, bei geeigneten Fällen eine intermittierende Bestrahlungsmethode zu versuchen. Die Antwort auf die Frage, wie groß die Teildosen und die Intervalle dabei zu wählen wären, läßt sich weder aus den tierexperimentellen Versuchen, noch aus den bisherigen klinischen Erfahrungen ableiten, sondern kann derzeit nur prinzipiell erörtert werden. Aus den eingangs zitierten Versuchen Regauds ergäbe sich das Prinzip, durch möglichst kleine Teildosen mit möglichst kleinen Intervallen der kontinuierlichen Bestrahlung nahezukommen. Wir hingegen müssen auf Grund der Versuche Mohrs und auf Grund unserer eigenen eine andere Dosenverteilung empfehlen, bei welcher vor allem die „mitosenfreie Zwischenzeit" und die hohe Empfindlichkeit der pathologischen Mitosen des „Sekundäreffektes" berücksichtigt werden.

Damit ist freilich zunächst nur ein Ziel gegeben. Der zu seiner Erreichung geeignete Weg ist noch nicht erkennbar. Man ist also in der praktischen Auswertung des heutigen Standes unserer Kenntnisse bezüglich Größe der Teildosen und Länge des Intervalles auf beinahe willkürliche Versuche angewiesen, kann aber günstigen Falles mit einer Verbesserung der bisherigen Resultate rechnen.

Zusammenfassung.

Fassen wir die Ergebnisse unserer Versuche an wachsendem embryonalen Gewebe als Analogon des untersuchungstechnisch schwierigen Tumorgewebes zusammen, so ergibt sich, daß die Wirkung einer fraktionierten Bestrahlung bei richtiger Wahl des Intervalles zwischen den einzelnen Bestrahlungen ein Vielfaches der Wirkung darstellt, die wir durch eine einmalige Bestrahlung mit der Summe sämtlicher Einzeldosen erzielen.

Daraus wird die Forderung nach gleichen Untersuchungen an menschlichen Tumoren und angesichts der schlechten Resultate der einzeitigen Tumorbestrahlung vorläufig die Empfehlung einer mehrzeitigen abgeleitet.

Digitized by Google

Aus dem Röntgen-Institut des Kais. Elisabeth-Spitales Wien
(Vorstand: Doz. Dr. G. Schwarz).

Der Einfluß der Röntgenbestrahlung auf den Keimungsprozeß der Pflanzensamen.

Ein Beitrag zu dem Problem des entwicklungsbeschleunigenden und entwicklungshemmenden Einflusses der Röntgenstrahlen.

Von

Dr. med. et phil. **Alois Czepa**, Assistent am obigen Institut.

(Hierzu 8 Textabbildungen)

Durch die eingehenden Untersuchungen von G. Schwarz, Czepa und Schindler muß es heute als endgültig feststehend bezeichnet werden, daß schwache Röntgen- und Radiumbestrahlungen von Pflanzenkeimlingen im Gegensatz zu den Angaben so vieler Autoren keine nachweisbare Förderung im Wachstum hervorrufen und daß die Versuchsergebnisse der früheren Autoren, die über eine derartige Reizwirkung der Strahlen berichten, auf Beobachtungsfehlern beruhen, die durch die Nichtberücksichtigung der individuellen (fluktuierenden) Variabilität zustande kamen, die bei den Kulturpflanzen und vor allem bei der zu solchen Versuchen mit Unrecht so beliebten Bohne besonders groß ist. Da nun eine Reihe von Autoren, unter ihnen Maldiney und Thouvenin, Koernicke, Evler, Halberstätter und Simons, angeben, daß luftrockene Pflanzensamen, mit schwachen Röntgen- und Radiumdosen bestrahlt, früher (= zeitliche Förderung) auskeimen als die unbestrahlten Kontrollen, so war es notwendig, auch diese Angaben einer gründlichen Nachprüfung zu unterziehen, um so mehr, da die genannten Autoren ihre Schlüsse auf einem viel zu kleinen Beobachtungsmaterial aufbauen bzw. mit viel zu wenig Kontrollpflanzen gearbeitet haben und der Schluß nahelag, daß auch dabei vielleicht Beobachtungsfehler stattgefunden hätten. Es gilt also von vornherein auch bezüglich der Versuche mit lufttrockenen Samen alles das, was G. Schwarz, Czepa und Schindler in der oben erwähnten Arbeit bezüglich der Versuche mit Keimlingen gesagt haben.

Knapp vor Beendigung meiner Versuche erschien die Arbeit von Altmann, Rochlin und Gleichgewicht, die die Frage des entwicklungsbeschleunigenden und entwicklungshemmenden Einflusses der Röntgenstrahlen neuerdings untersucht haben. Sie arbeiteten mit Bohnen (Phaseolus), die sie teils trocken, teils vorgequellt, teils vorgequellt und gekeimt mit steigenden Dosen bestrahlten. Sie geben zu, daß die Bohnen ein ungünstiges Versuchsmaterial sind, weil die Wachstumsdifferenzen dieser Pflanzen sehr groß sind, und geben G. Schwarz, Czepa und Schindler recht, welche Resultate mit ganz kleinen Versuchsreihen (3—6 Exemplare) aus den gleichen Gründen prinzipiell ablehnen. Die Autoren sagen ferner, daß man beim Wachstum die Wachstumsgröße und die Entwicklungsgeschwindigkeit unterscheiden müßte; demgemäß könne daher ein während der Entwicklungsperiode gesetzter Wachstumsreiz entweder eine tiefergreifende, andauernde Erhöhung der Wachstumsgröße hervorrufen, dessen Endprodukt ein über der Norm der Art großes Individuum wäre, oder nur eine raschere Entwicklung, die eventuell sogar von einer Hemmung gefolgt sein könnte.

Sehen wir uns gleich die Ergebnisse der Autoren an. Sie fanden:

1. Es läßt sich bei stufenweiser Dosierung mit kleinen Strahlenmengen an Bohnen eine vorübergehende Entwicklungsbeschleunigung erzielen.

Digitized by Google

2. Einige Beobachtungen lassen sich eventuell in dem Sinne verwerten, daß diese Entwicklungsbeschleunigung den Keim einer nachfolgenden Hemmung in sich trage, die um so größer sei, je kleiner und kürzer dauernd die Beschleunigung war.

3. Die Reizdosis wechselt mit dem Entwicklungsstadium.

4. Die Wirkung der Quellung auf die Bestrahlung in abgestuften Dosen ist nicht geklärt; sie scheint in einer Verminderung der Sensibilität der Bohnen gegen „Reizung" und „Hemmung" des Wachstums zu bestehen.

Die Autoren haben bei ihren Versuchen die Fragestellung klar ausgearbeitet und auf ein exaktes Arbeiten großen Wert gelegt. Bei der Wahl der Individuen sahen sie:

a) Auf Zugehörigkeit zur gleichen Ernte.

b) Auf möglichst reine Linien (soweit sie auf die Zuverlässigkeit ihrer Lieferanten bauen konnten).

c) Auf absolut gleiches Gewicht der Samen.

Hierzu ist zu bemerken:

Punkt a ist eine selbstverständliche Forderung, die unter allen Umständen erfüllt sein muß.

Punkt b). Ich möchte es bezweifeln, daß die Angaben der Lieferanten bezüglich der „reinen Linien" richtig war, weil reine Linien außer von experimentierenden Instituten nur schwer erhältlich sind. Aber auch wenn tatsächlich reine Linien Verwendung fanden, so sind damit die Differenzen der einzelnen Samen bezüglich des Zeitpunktes der Auskeimung nicht ausgeglichen. Der Zeitpunkt des Auskeimens hängt von sehr vielen im Bau des Samens begründeten (wie Quellbarkeit, Dicke der Samenschale) und anderen, zum größten Teil noch unbekannten Faktoren ab, die auch bei Samen reiner Linie variieren.

Punkt c). Das Gewicht der Samen wird in erster Linie von der Menge des vorhandenen Reservestoffes bestimmt, was aber für den Zeitpunkt des Auskeimens eine wesentlich geringere Rolle spielt als die beiden oben genannten Faktoren. Daraus ergibt sich von selbst, daß zwei gleichschwere Samen nicht zu dem gleichen Zeitpunkt keimen müssen, auch wenn sie unter vollständig gleichen Bedingungen gehalten werden.

Davon kann man sich jederzeit leicht überzeugen. Die fluktuierende Variabilität spielt im Organismenreiche eine so große Rolle, daß ihre Ergebnisse dem Beobachter auf Schritt und Tritt begegnen. Sie hat auch bereits derart viele Bearbeiter gefunden, daß ein Blick in die Lehrbücher der Biologie und Vererbungslehre genügt, um zahlreiche Beispiele dafür zu finden. Die Nachkommen einer Bohne von ca. 80 cg Gewicht werden z. B., wie zahlreiche Untersuchungen gezeigt haben, in den Grenzen von 25—85 cg schwanken, auch wenn die Bohne aus einer reinen Linie stammte. Und so wie das Gewicht der Samen als Nachkommen einer Pflanze schwankt, so schwankt auch deren Auskeimungszeit, die Dicke der Samenschale usw. Das sind Tatsachen, die nicht erst seit kurzem feststehen, sondern lange bekannt sind, und zwar sehr gut bekannt, weil sie ja zu den Schulbeispielen der Variabilität und Vererbung gehören. Es wäre also nicht notwendig, sich mit dem Beweise dieser Behauptung noch zu befassen, und es genügte, auf die diesbezüglichen Bücher, z. B. Johannsen, „Elemente der exakten Erblichkeitslehre", zu verweisen. Nichtsdestoweniger soll hier folgender Versuch Raum finden.

48 Bohnen von fast gleichem Gewicht (die Differenzen betrugen kaum 0,01 g) wurden in Gruppen von je 8 Stück in Papierkeimbetten angesetzt. Zu gleicher Zeit wurden 6 Papierkeimbetten mit je 8 Bohnen, die sich an Gewicht um mehr als das Doppelte unterschieden, in der gleichen Tasse untergebracht. (Methodik der Versuche siehe später.) Die Tabelle I zeigt die Ergebnisse des Versuches. Man ersieht aus ihr deutlich, daß das Gewicht des Samens für den Zeitpunkt des Auskeimens nicht die Wichtigkeit besitzt, die man

Digitized by Google

ihr vielleicht zuschreiben möchte. Die Keimung erfolgt scheinbar ganz regellos. Aus dem Versuche erhellt aber noch ferner (und das zeigt unsere Versuchsanordnung in geradezu drastischer Weise), daß man bei 8 Samen pro Versuchsgruppe keine bindenden Schlüsse aus den Versuchsergebnissen ziehen darf, wie Altmann und seine Mitarbeiter getan haben. Betrachten wir die Zahlen der am ersten Zähltag ausgekeimten Samen unseres Versuches mit den gleichschweren Bohnen, so sehen wir aus der Differenz der Zif-

Tabelle I.

Phaseolus, am 4. VIII. zur Keimung angesetzt, nicht bestrahlt.

	A. je 8 gleichschwere Samen				B. je 8 im Gewicht stark differierende Samen			
	es haben ausgekeimt				es haben ausgekeimt:			
	7. VIII.	8. VIII.	9. VIII.	10. VIII.	7. VIII	8. VIII.	9. VIII	10. VIII.
Gruppe I.	1	5	8	8	0	5	7	7
„ II.	1	5	7	8	3	7	8	8
„ III.	3	8	8	8	2	5	7	7
„ IV.	6	8	8	8	2	6	8	8
„ V.	2	4	6	7	1	7	7	7
„ VI.	0	2	5	6	2	6	7	8

fern, daß wir bei Gruppe IV starke Förderung, bei Gruppe VI deutliche Hemmung gefunden hätten, hätten wir die Gruppen einer etwa stufenförmigen Bestrahlung ausgesetzt. Bei einer so kleinen Zahl von Samen pro Versuchsgruppe und bei einer so stark variierenden großsamigen Pflanze, wie die Bohne ist, sind derartige Versuchsergebnisse in keiner Weise verwertbar. Schon dieser eine Versuch würde genügen, die Arbeit von Altmann, Rochlin und Gleichgewicht trotz ihrer scheinbar so exakten Arbeitsmethode in die gleiche Klasse einzureihen, in die die Arbeiten der früheren Autoren gestellt werden müssen. Auch sie sind das Opfer einer Täuschung geworden und haben Zahlenergebnisse, die infolge eines zu kleinen Beobachtungsmateriales durch die fluktuierende Variabilität erzeugt wurden, als Effekt der Bestrahlung angenommen. Hätten sie, wenn sie schon bei der Zahl von 8 Samen pro Versuchsgruppe festhalten wollten, mehrere Kontrollen angesetzt, dann hätten sie die großen Fehler wenigstens zum Teil etwas ausgeglichen.

Aus den Versuchen Altmanns und seiner Mitarbeiter erhellt aber noch so manches andere, das für die Methodik der Pflanzenexperimente von Wichtigkeit ist und deshalb hier besprochen gehört. Gleich in der ersten Tabelle der Autoren dauert der Auskeimungsvorgang fast 4 Wochen. Normal keimende Bohnen müssen, richtig behandelt, in längstens 8 Tagen ausgekeimt haben, wie man ja bei der Durchsicht der Tabellen meines Versuches ersehen kann. Wahrscheinlich war die von den Autoren verwendete Bohnensorte ganz besonders hartschalig, so daß dadurch der Auskeimungsprozeß so stark verzögert wurde. Die Autoren haben ihre Versuche im November und Dezember angestellt. Es ist nun möglich, daß die Bohnen unterhalb des Wärmeoptimums gehalten wurden: niedrige Temperaturen können den Keimungsprozeß sehr stark verzögern. Hätte man die Gewähr, daß alle Samen gleich wärmeempfindlich sind, dann wäre das Tieferhalten der Temperatur und die dadurch bedingte Verzögerung des Wachstums ohne Einfluß auf das Endresultat. So aber ist die Wärme- und Kälteempfindlichkeit der einzelnen Samen ebenfalls der individuellen Variabilität unterworfen und so spielen, wenn die Samen unterhalb des Wärmeoptimums gehalten werden, wieder Faktoren mit, die wir nicht fassen können und die das Versuchsergebnis trüben. Außerdem sind in den Monaten November und Dezember die Beleuchtungsverhältnisse meist so schlecht, daß die Keimlinge leicht etiolieren. Etiolment wirkt aber auf die Pflanzen als Wachstumsreiz, für den wieder nicht alle Keimlinge gleich empfindlich sind. Einigen Pflanzen der Versuche der genannten Autoren ist das Etiolment, wenn auch nur in geringem Grade, aber doch ganz deutlich anzusehen.

Digitized by Google

Bevor wir aber auf die Arbeit Altmanns und seiner Mitarbeiter noch weiter eingehen, seien erst meine Versuchsergebnisse besprochen.

Zur Methodik der Versuche ist nicht viel zu sagen. Die Samen wurden trocken bestrahlt und zur Keimung in feuchte Keimbetten aus kuvertartig zusammengefaltetem Filtrierpapier eingelegt, und zwar jede Gruppe (bestrahlte und unbestrahlte) in einem eigenen Keimbett. Alle Keimbetten eines Versuches wurden in einer großen, mit einer Glasplatte bedeckten Tasse untergebracht, um eine gleichmäßige dauernde Feuchtigkeit zu sichern. Es ist notwendig, die Keimbetten täglich umzulagern, um eine möglichst gleichmäßige Lagerung und Lüftung zu erzielen, sich von dem Feuchtigkeitsgrad der Keimbetten zu überzeugen und eventuell mit einer Spritzflasche zu befeuchten. Diese Methode der Samenkeimung ist seit langer Zeit in der Wiener Samenprüfstation in Gebrauch und gibt bei geringstem Kostenaufwand und geringer Mühe die besten Resultate.

Da es sich entsprechend meiner Fragestellung nur um die Auskeimungs z e i t handelte, und das weitere Schicksal der Keimlinge bei diesen Versuchen nicht so in Frage kam, wurden bei der täglichen Auszählung die gekeimten Samen aus den Keimbetten entfernt. Ich arbeitete stets, um sicher zu gehen, mit Doppelversuchen und die Ergebnisse zeigen, wie wichtig eine solche Vorsichtsmaßregel ist. Die Gruppen der gleichen Dosis eines Doppelversuches wurden stets gleichzeitig bestrahlt. Da es aber bei Versuchen, die die Ergründung einer eventuellen fördernden Wirkung der Strahlen zum Ziele haben, von Wichtigkeit ist, die schädigende Dosis zu kennen; die schädigende Strahlenwirkung beim Keimungsvorgang aber noch nicht deutlich zu werden braucht, sondern erst im späteren Verlaufe des Wachstums zum Vorscheine kommen kann, habe ich stets eine Parallelgruppe, fast durchaus die Hälfte der Samen des Parallelversuches B in Erde eingesetzt.

Als V e r s u c h s o b j e k t e wählte ich mit Rücksicht auf die Versuche der früheren Autoren die Pferdebohne, die Buschbohne (Phaseolus), die Erbse und die Gartenkresse.

Um Unstimmigkeiten, die die fluktuierende Variabilität in die Versuchsergebnisse bringt, so weit als möglich zu vermeiden, bzw. auszugleichen, habe ich die Zahl der Samen pro Gruppe möglichst hoch gehalten, mußte mich aber bei den großsämigen Arten aus rein technischen Gründen auf geringere Zahlen beschränken; die zahlreichen Kontrollen und der Parallelversuch wirken hier etwas ausgleichend.

Die Bestrahlung wurde bei allen Versuchen gleichmäßig durchgeführt. Symmetrie-Instrumentarium, AEG-Coolidge-Röhre, 45 cm Parallelfunkenstrecke, 3 Milliamp., Fokusdistanz 30 cm. Gemessen wurde nach F ü r s t e n a u und H o l z k n e c h t.

Versuch I. (Tabelle II, Abb. 1—2.)

Abb. 1. 12 Tage nach der Bestrahlung.



Abb. 2. 21 Tage nach der Bestrahlung.

Digitized by Google

Tabelle II.

Vicia Faba, Pferdebohne, am 8. VIII. trocken bestrahlt und zur Keimung angesetzt.

	A. je 20 Samen in Papierkeimbetten					B. je 20 Samen in Papierkeimbetten					C. je 20 Samen in Erde		
	es haben ausgekeimt					es haben ausgekeimt					es haben ausgekeimt		
	13. VII.	14. VII.	15. VII.	16. VII.	17. VII.	13. VII.	14. VII.	15. VII.	16. VII.	17. VII.	15. VII.	17. VII.	19. VII.
Kontrolle 1	—	4	8	11	15	5	11	15	20	20	12	14	15
„ 2	5	11	12	12	17	2	7	14	17	20	13	18	20
„ 3	5	10	13	14	17	4	10	14	16	19	14	16	16
„ 4	6	13	17	19	19	4	10	13	16	18	10	15	18
„ 5	3	7	12	18	20	6	12	14	18	19	—	—	—
„ 6	9	11	11	17	19	4	7	9	13	16	—	—	—
Dosis ½ H	4	7	11	14	16	2	6	11	16	20	13	16	20
„ 1 „	—	8	12	16	19	1	5	14	15	19	16	17	17
„ 2 „	4	8	12	15	16	1	5	10	15	19	11	13	15
„ 3 „	2	7	9	12	16	4	10	15	19	19	12	17	18
„ 4 „	4	6	8	10	12	5	9	10	14	18	13	15	18
„ 6 „	4	8	10	12	15	3	8	11	15	18	9	16	17
„ 8 „	4	9	11	13	15	3	9	10	12	16	9	15	18
„ 16 „	5	8	13	16	17	1	4	12	14	16	10	13	17

Pferdebohne, je 20 Samen pro Gruppe am 8. VII. trocken bestrahlt und zur Keimung angesetzt. 6 Kontrollen, 8 Bestrahlungsgruppen. 2 Serien A und B in Papierkeimbetten, eine Serie C in Erde. Steigende Dosen von ½—16 H.

Aus der Tabelle II sehen wir, daß die Samen wohl zu verschiedenen Zeiten auskeimen, daß aber von irgendeiner Beschleunigung in einer bestrahlten Gruppe nichts zu erkennen ist; keine bestrahlte Gruppe weist Zahlen auf, die nicht auch eine Kontrollgruppe der einen oder der anderen Serie enthielte. Was aber deutlich aus den Zahlen der Tabelle zu erkennen ist, ist die große Wichtigkeit der zahlreichen Kontrollen.

Die in Erde gezogenen Samen der Serie C zeigen die Abbildungen 1 und 2. In einzelnen Gruppen sind einige sehr lange Exemplare, doch verteilen sie sich gleichmäßig auf bestrahlte und unbestrahlte Samen; keine Gruppe ist diesbezüglich bevorzugt. Die mit 8 und 16 H bestrahlten Samen scheinen im ganzen etwas kleiner. Das gleiche Bild zeigen die Pflanzen auf der Abb. 2 etwa 9 Tage später; auch hier sind die Pflanzen aus den mit 8 und 16 H bestrahlten Samen etwas kleiner. Ich will gleich hier bemerken, daß dieses Zurückbleiben im Wachstum gewiß nicht auf Schädigung durch die Strahlen beruhen konnte, sondern eine andere Ursache gehabt haben muß, da weitere Versuche die noch vollständige Unwirksamkeit dieser Dosen auf trockene Samen erwiesen.

Versuch II.[1])

Erbsen, je 60 Samen pro Gruppe am 11. VII. trocken bestrahlt und zur Keimung angesetzt. 6 Kontrollen und 10 Bestrahlungsgruppen. Doppelversuch; Serie A und B. Serie B wurde vor dem Aussetzen geteilt; die eine Hälfte kam als Serie B in Papierkeimbetten, die andere Hälfte als Serie C in die Erde. Da ein Kulturkasten für soviel Samen zu klein war, wurden die einzelnen Gruppen auf 2 Kasten verteilt, aber so, daß jeder Kasten Kontrollen enthielt. Diese Vorsichtsmaßregel muß beachtet werden, weil es praktisch fast unmöglich ist, die Versuchsbedingungen in 2 getrennten und im Freien aufgestellten Kulturkästen wirklich gleichzuhalten. Dosis ½—25 H.

Auch dieser Versuch läßt kein rascheres Auskeimen irgend einer bestrahlten Gruppe erkennen. Verfügten wir nur über den Versuch B, so könnte man vielleicht versucht sein, von einer Förderung einiger bestrahlter Gruppen zu sprechen, wie etwa die mit 8 H. bestrahlte Gruppe am 2. Auszähltage oder die mit 3 H. bestrahlte Gruppe am 3. Auszähltage. Der Versuch A zeigt jedoch, daß keine bestrahlte Gruppe höhere Zahlenwerte aufzuweisen hat, als die Kontrollen.

Auch der in Erde gezogene Versuch C spricht weder für eine Förderung noch für eine Schädigung. Daß die Pflanzen der Gruppe 25 H. und Kontrolle 4 so niedrig sind, ist nur dem Umstande zuzuschreiben, daß sie von Sperlingen einige Tage vor der photographischen Aufnahme abgefressen wurden.

Eine Dosis bis zu 25 H. ist also für den trockenen Samen völlig wirkungslos.

[1]) Die Tabellen und Photographien dieser Versuche mußten wegen Raummangel hier ausgelassen werden.

Digitized by Google

Versuch III.[1])

Kresse, je 200 Samen pro Gruppe am 24. VII. trocken bestrahlt und zur Keimung angesetzt. 6 Kontrollen und 10 Bestrahlungsgruppen. Doppelversuch: Serie A und B. Serie B wurde nach der Bestrahlung geteilt und zur Hälfte in Papierkeimbetten als Serie B und zur Hälfte in Erde als Serie C kultiviert. Dosis ½—25 H.

Die Samen gehen nur zu etwa 65 % auf. Aber die keimenden Samen zeigen wiederum die völlige Wirkungslosigkeit der Röntgenstrahlenmengen bis zu einer Dosis von 25 H.

Die in Erde gezogenen Pflanzen standen so dicht, daß ein Auszählen der sehr kleinen und zarten Keimlinge unterlassen wurde; es konnte um so eher darauf verzichtet werden, als die Auszählung der in den Papierkeimbetten gezogenen Pflanzen die Wirkungslosigkeit der Strahlen bis zu einer Dosis von 25 H. auf trockene Samen einwandfrei ergeben hatte.

Versuch IV. (Tabelle III, Abb. 3, 4.)

Abb. 3. 14 Tage nach der Bestrahlung.



Abb. 4. 3 Wochen nach der Bestrahlung.

Tabelle III.

Phaseolus, am 25. VII. trocken bestrahlt und zur Keimung angesetzt.

	A. je 20 Samen in Papierkeimbetten				B. je 10 Samen in Papierkeimbetten				C. je 10 Samen in Erde		
	es haben ausgekeimt				es haben ausgekeimt				es haben ausgekeimt		
	30. VII.	31. VII.	1. VIII.	2. VIII.	30. VII.	2 VII.	1. VIII.	2. VIII.	7. VIII.	8. VIII.	13. VIII.
Kontrolle 1	3	6	12	16	2	5	7	8	5	9	10
„ 2	5	9	12	15	8	9	9	10	9	9	10
„ 3	8	15	17	20	4	10	10	10	9	9	9
„ 4	2	4	8	12	1	7	9	10	8	10	10
Dosis 10 H	3	7	12	15	3	8	10	10	3	8	8
„ 20 „	2	6	11	16	6	9	9	9	5	8	9
„ 30 „	4	12	16	19	3	6	10	10	6	8	8
„ 35 „	10	13	18	20	3	5	9	9	7	9	10
„ 40 „	4	8	12	16	1	4	6	8	5	8	10
„ 45 „	2	6	11	16	5	9	9	9	6	10	10
„ 50 „	2	7	15	18	4	6	8	10	9	10	10

Pferdebohnen, je 20 Samen pro Gruppe am 25. VII. trocken bestrahlt und zur Keimung angesetzt, 4 Kontrollen und 7 Bestrahlungsgruppen. Doppelversuch: Serie A und B, Serie B nach der Bestrahlung geteilt und zur Hälfte als Serie B in Papierkeimbetten, und zur Hälfte in Erde als Serie C kultiviert. Da Dosen von ½—16 H. sowohl hinsichtlich der Förderung als auch der Schädigung bei der Pferdebohne völlig wirkungslos waren, wurde als Dosis 10—50 H. gewählt.

Wie aus der Tabelle III ersichtlich ist, enthält die mit 35 H bestrahlte Gruppe der Serie A am 1. Auszähltage die meisten ausgekeimten Samen und wird an den folgenden Tagen von den Kontrollgruppen eingeholt. Man könnte wieder von einer Förderung sprechen, wenn nicht die Versuche B und C zeigten, daß dieser Vorsprung ein zufälliges Ergebnis ist.

[1]) Die Tabellen und Photographien dieser Versuche mußten wegen Raummangel hier ausgelassen werden.

Digitized by Google

Auch die in Erde gezogenen Bohnen ergeben das gleiche Resultat. Keine Förderung einer gering bestrahlten Gruppe. Die Kontrolle 4 und die Gruppen der mit 10—40 H bestrahlten Samen sind auffällig niedriger als die Kontrollen 2 und 3 und die Gruppe 50 H. Die Bestrahlung hat mit diesem Zurückbleiben im Wachstum der einen Partie oder der scheinbaren Förderung der anderen Partie sicher nichts zu tun. Diese Größendifferenz der einzelnen Pflanzen ist nur wieder ein Beispiel dafür, wie leicht man bei einer ungenügenden Zahl von Kontrollen zu falschen Schlußfolgerungen kommen kann. Es unterliegt keinem Zweifel, daß die Zahl von 10 Samen pro Versuchsgruppe, wie sie bei diesem Versuche zur Verwendung kam, viel zu klein ist, aber ich konnte aus purem Mangel an Material bei der Pferdebohne (Pferdebohnen sind in Österreich sehr schwer erhältlich) nicht mehr Samen pro Gruppe verwenden.

Was die auffällige Größendifferenz der Pflanzen dieses Versuches verursacht hat, läßt sich schwer sagen. Wahrscheinlich lag die Ursache in dem Kulturmedium, in der Erde. Vielleicht in einer gerade in der Mitte des Kulturkastens besonders guten Durchlässigkeit für Wasser (die Kulturkasten sind am Boden mit Schlacke gefüllt) oder anderen Umständen. Die Abb. 4 zeigt die gleichen Pflanzen 8 Tage später; der Unterschied hat sich etwas ausgeglichen, ist aber immer noch deutlich.

Da auch 50 H auf den lufttrockenen Samen noch nicht schädigend wirkten, so wurde ein neuer Versuch mit höheren Dosen angesetzt.

Versuch V. (Tabelle IV, Abb. 5, 6.)

Tabelle IV.

Phaseolus, am 2. VIII. trocken bestrahlt und zum Keimen angesetzt.

	A. je 30 Samen i. Papierkeimbetten			B. je 15 Samen i. Papierkeimbetten			C. je 15 Samen i. Erde	
	es haben ausgekeimt			es haben ausgekeimt			es haben ausgekeimt	
	6. VIII.	7. VIII.	8. VIII.	6. VIII.	7. VIII.	8. VIII.	10. VIII	12. VIII.
Kontrolle 1	8	20	30	3	10	12	11	11
„ 2	13	26	29	8	15	15	13	14
„ 3	17	26	29	5	15	15	9	9
„ 4	10	23	28	9	15	15	14	14
„ 5	16	28	30	10	15	15	14	15
„ 6	10	24	30	1	10	13	11	12
„ 7	7	27	30	3	15	15	15	15
Dosis 1 H	5	27	30	4	14	15	11	13
„ 3 „	12	23	30	3	13	14	12	13
„ 5 „	—	7	28	7	14	14	8	9
„ 10 „	11	23	27	6	15	15	11	11
„ 20 „	17	28	29	9	15	15	15	15
„ 30 „	10	23	29	12	14	14	13	13
„ 40 „	15	27	29	5	12	15	15	15
„ 50 „	10	29	30	12	15	15	10	12
„ 80 „	4	14	29	7	15	15	15	15
„ 100 „	2	10	27	13	15	15	15	15

Buschbohne, Phaseolus, je 30 Samen pro Versuchsgruppe am 2. VIII. bestrahlt und zur Keimung angesetzt. 7 Kontrollen und 10 Bestrahlungsgruppen. Doppelversuch: Serie A und B. Serie B wurde nach der Bestrahlung geteilt und zur Hälfte in Papierkeimbetten als Serie B und zur Hälfte in Erde als Serie C kultiviert. Dosis 1—100 H.

Abb. 5. 10 Tage nach der Bestrahlung.

Digitized by Google



Abb. 6. 20 Tage nach der Bestrahlung.

Die Serie A zeigt am 1. Auszähltage in der mit 80—100 H bestrahlten Gruppen nur 4 bzw. 2 ausgekeimte Bohnen. Wenn auch die mit 5 H bestrahlte Gruppe noch keine einzige ausgekeimte Bohne enthält, so könnte man doch eine gewisse Schädigung der hohen Dosen anzunehmen versucht sein, wenn nicht die Serie B gerade bei den hohen Dosen ein stärkeres Auskeimen der Samen erkennen ließe, das ohne den Vergleich mit der Serie A sogar zur Annahme einer Förderung Anlaß geben könnte. Die Ergebnisse der beiden Serien zusammen erweisen aber eine Dosis bis 100 H auf lufttrockene Samen (Bohnen) als vollständig unwirksam. Das gleiche folgt aus der in der Erde gezogenen Serie C. Dieser Versuch gibt uns auch Gelegenheit, den Wert der eingangs erwähnten Vorsichtsmaßregel, bei Verwendung von 2 Kulturkasten, in jedem Kasten Kontrollen anzusetzen, gebührend abzuschätzen. Man kann auf dem ersten Blick aus der Photographie (Abb. 5) erkennen, daß die Pflanzen in dem linken Kasten (Kontrolle 1, 2, 3, Dosis 1 H, 5 H, 10 H, 30 H und 50 H) in toto schwächer sind als die Pflanzen im rechten Kasten. Die Ursache dieser ungleichen Entwicklung ist vielleicht in der Zusammensetzung der Erde, wahrscheinlich aber in einem verschiedenen Feuchtigkeitsgrad des Bodens bedingt, der sich bei getrennten Kulturgefäßen ja nur schwer ganz gleich halten läßt. 8 Tage später ist dieser Unterschied ausgeglichen. Ich brauche nicht zu erwähnen, daß die Annahme einer Förderung durch Strahlenwirkung sehr nahe gelegen wäre, hätte ich in dem linken Kasten nur die Kontrollen, im rechten aber die bestrahlten Samen untergebracht. Ein solcher Hinweis scheint vielleicht müßig, weil man meinen könnte, daß solche Fehler von Experimentatoren nicht gemacht werden. Betrachten wir aber die Bilder, die K o e r n i c k e seinen Ausführungen im „Handbuche der Anwendung der Elektrizität" beigegeben hat, dann werden wir sehen, daß bei vielen seiner Versuche jede einzelne Versuchsgruppe ihr eigenes separiertes Kulturgefäß hat.

Versuch VI. (Tabelle V, Abb. 7, 8.)

Abb. 7. 14 Tage nach der Bestrahlung.



Abb. 8. 4 Wochen nach der Bestrahlung.

Digitized by Google

Tabelle V.

Phaseolus, am 17. VIII. trocken bestrahlt und zum Keimen angesetzt.

	A. je 60 Samen in Papierkeimbetten				B. je 30 Samen in Papierkeimbetten				C. je 30 Samen in Erde		
	es haben ausgekeimt				es haben ausgekeimt				es haben ausgekeimt		
	20. VIII.	21. VIII.	22. VIII.	23. VIII.	20. VIII.	21. VIII.	22. VIII.	23. VIII.	25. VIII.	28. VIII.	1. IX.
Kontrolle 1	8	20	44	57	9	25	29	30	13	17	17
„ 2	14	26	49	52	6	19	28	28	12	13	14
Dosis 150 H	3	21	42	54	5	21	28	29	5	14	15
„ 350 „	11	27	52	52	6	22	25	25	2	11	11

Da auch 100 H für den lufttrockenen Samen der Bohne wirkungslos sind, habe ich noch einen Versuch mit stärkerer Dosierung angesetzt und als Dosis 150 und 300 H gewählt.

Buschbohne (Phaseolus), je 60 trockene Samen pro Gruppe am 17. VIII. bestrahlt und zur Keimung angesetzt. 2 Kontrollen, 2 Bestrahlungsgruppen. Doppelversuch, Serie A und B. wurde nach der Bestrahlung in gewohnter Weise geteilt und zur Hälfte in Papierkeimbetten als Serie B, zur Hälfte in Erde als Serie C kultiviert.

Die Auskeimungsgeschwindigkeit ist durch die Bestrahlung, wie die Tabelle zeigt, in keiner Weise beeinflußt. In Serie A enthält am ersten Auszähltage die Kontrolle 2 die meisten Keimlinge, am 2. Tage die mit 300 H bestrahlte Gruppe. In der Serie B zeigen die Kontrollen immer die höchsten Ziffern. Es ist weder Förderung noch Schädigung zu erkennen.

Ganz anders sind die Ergebnisse der Serie C. Am ersten Auszähltage sind die bestrahlten Samen an Zahl weit zurück, am zweiten haben sie die Kontrolle ziemlich eingeholt. Während aber die Kontrollen gleichmäßig weiterwachsen, kommen die bestrahlten nicht mehr recht vorwärts und ein Blick auf das ca. 14 Tage nach der Aussaat gemachte Bild (Abb. 7) zeigt den großen Unterschied zwischen den bestrahlten und unbestrahlten Samen, der besonders bei der 300-H-Gruppe auffallend groß ist. Bild 8 zeigt den Versuch 14 Tage später. Die Pflanzen der Gruppe 150 H sind stark gewachsen und haben die Kontrollpflanzen fast eingeholt. Die Gruppe 300 H enthält aber, außer einer Pflanze, die ihrer Größe nach scheinbar in die Gruppe 150 H gehört, nur zum größten Teil bereits abgestorbene Keimlinge.

Dieser letzte Versuch ist sehr lehrreich. Er zeigt, daß die Auskeimungsgeschwindigkeit gar nicht durch die Bestrahlung beeinflußt zu sein braucht, wenn auch die Keimlinge an sich schon schwer geschädigt sind. Ein solches Verhalten ist nicht verwunderlich. Wir wissen, daß die empfindlichsten Teile der Pflanze die Vegetationskegel der Stamm- und Wurzelspitze sind. An diesen Stellen sitzt das embryonale teilungsfähige Gewebe, dem der Hauptanteil an dem auf Zellteilung beruhenden Wachstum der Pflanzen zufällt. Der Auskeimungsvorgang beruht aber zum allergrößten Teil auf durch Wasseraufnahme bedingter Streckung von bereits in der Samenanlage vorgebildete Zellen. Diese Zellen werden im lufttrockenen Zustande durch eine Dosis von etwa 300 H noch nicht soweit geschädigt, daß sie absterben, wohl aber die in der Keimanlage ebenfalls vorhandenen Vegetationskegel der Stamm- und Wurzelspitze. Die Samen keimen deshalb so wie unbestrahlte Samen aus; sobald aber die Zellteilung an den Vegetationskegeln einsetzen soll, bleiben die stark bestrahlten Keimlinge zurück. In unserem Versuche haben nicht alle stark bestrahlten Samen gleich hohe Keimlinge geliefert. Einzelne Keimlinge überragen die anderen ganz bedeutend. Es ist sehr naheliegend, daß wir es hier mit einer individuellen Empfindlichkeit der Samen, vielleicht ebenfalls einer Folge einer individuellen Variabilität zu tun haben.

Überblicken wir noch einmal die Ergebnisse der Versuche, so müssen wir sagen, daß Röntgenstrahlen in Dosen von $^1/_4$—300 H auf lufttrockene Samen zumindest auf die Samen der Bohne (Phaseolus), soweit die Auskeimungsgeschwindigkeit in Frage kommt, völlig unwirksam sind, daß aber Dosen von 150 H und

Digitized by Google

darüber die Keimanlage des lufttrockenen Samens schädigen (vgl. E. Petry), so daß die Keimlinge in ihrem weiteren Wachstum den Kontrollen gegenüber stark zurückbleiben und eventuell zugrunde gehen.

Die geringe Wirkung hoher Dosen auf lufttrockene Samen ist nichts Neues. G. Schwarz hat bereits vor langer Zeit angegeben, daß trockener, ruhender Samen selbst gegen das 30fache einer für den Keimling der gleichen Spezies hochwirksamen Dosis von Röntgenstrahlen unempfindlich ist. Man hat diese Angabe nur wieder vergessen und hat auf Grund von zu geringem Beobachtungsmaterial bei niedrigen Dosen schon Schädigung zu sehen geglaubt. Durch Petry aber wissen wir, daß sehr große Dosen speziell bei Vicia Faba auch den lufttrockenen Samen schädigen.

Daß niedrige Dosen Röntgenlichtes die Auskeimung der Samen nicht beschleunigen, geht wohl aus meinen Versuchen zur Genüge hervor. Wir müssen deshalb alle Angaben, die über ein rascheres Auskeimen bestrahlter Samen berichten, als unrichtig bezeichnen. In allen diesen Arbeiten wurden die individuellen, aber deshalb noch immer normalen Verschiedenheiten im Auskeimen und Wachstum fälschlich im Sinne einer Beschleunigung bzw. einer Verlangsamung gedeutet.

Greifen wir nun noch etwas auf die Arbeit von Altmann, Rochlin und Gleichgewicht zurück.

Ihre Versuche mit trocken bestrahlten Bohnen sind durch meine Versuche widerlegt. Daß die Autoren bei ihren Versuchen auch ein früheres Auftreten der Seitenwurzeln und der ersten Blätter bei den mit 12 H bestrahlten Bohnen beobachten konnten, ist wohl ein ganz natürlicher Vorgang, da die Keimlinge dieser Gruppe infolge ihres bedeutend früheren Auskeimens auch die älteren waren. Die Autoren fanden auch bei einer Dosis von 20 H auf trockene Samen ein gleichmäßiges Zurückbleiben im Wachstum. Daß dieses Zurückbleiben durch die Bestrahlung nicht verursacht sein konnte, zeigen meine Versuche.

Die Versuche der genannten Autoren mit gequollenen Bohnen ergaben kein eindeutiges Resultat. Die Autoren konnten hier in toto von Anbeginn eine ziemliche Empfindungslosigkeit der Samen gegenüber Unterschieden der empfangenen Strahlenmenge verzeichnen, mit Ausnahme der stark schädigenden Wirkung, die auch hier deutlich ausgesprochen war. Gerade dieser Versuch hätte den Autoren zu denken geben müssen, ob nicht die Ergebnisse ihres Versuches an trockenen Bohnen ein Zufallsergebnis war.

Die Versuche an gekeimten Bohnen sind durch die Arbeit von G. Schwarz, Czepa und Schindler bereits eingehend widerlegt und können deshalb hier übergangen werden. Denn die Ergebnisse dieser Arbeit sind an einem sehr großen Pflanzenmaterial mit mehr als 10 000 Messungen gewonnen worden, die der Arbeit von Altmann, Rochlin und Gleichgewicht an einem sehr kleinen.

Auch auf die Resultate der histologischen Untersuchung hier näher einzugehen, erübrigt sich, da die Autoren selbst angeben, daß „die histologischen Bilder der gereizten Gruppen ganz den Bildern nichtbestrahlter Pflanzen gleichen, wenn sie erst ihre Größe erreichen, die der stark bestrahlten Bohnen (12 H) ganz dem Bilde der normalen eines früheren Entwicklungsstadiums". Daß die früher gekeimten Pflanzen (bei den Versuchen Altmanns beträgt die Differenz im Auskeimen ja nicht Stunden, sondern bis zu 8 Tagen) in der Entwicklung viel weiter voraus waren als die jüngeren, weil später ausgekeimten Pflanzen anderer Gruppen und deshalb bei der histologischen Untersuchung die Bilder älterer Pflanzen zeigten, ist ganz natürlich, da sie eben tatsächlich älter waren.

Altmann, Rochlin und Gleichgewicht haben so wie viele Autoren vor ihnen individuelle Verschiedenheiten im Auskeimen und Wachstum für Erfolge der Bestrahlung gehalten und sind so wie die früheren Autoren ein Opfer einer Täuschung geworden.

Digitized by Google

Zusammenfassung der Versuchsergebnisse.

Auf lufttrockene Samen (Bohnen) sind Röntgendosen bis zu einer Höhe von ca. 300 H, soweit die Auskeimungsgeschwindigkeit in Betracht kommt, unwirksam. Dosen bis zu 100 H auf den lufttrockenen Samen schädigen den Samen nicht, während höhere Dosen bereits eine Wachstumshemmung des aus dem trocken bestrahlten Samen sich entwickelnden Keimlings bewirken. Eine Reizwirkung auf den Samen, die sich in einem rascheren Auskeimen oder einem schnelleren Wachstum des Keimlings dokumentiert, konnte bei keinem Versuche nachgewiesen werden.

Aus der Universitätsfrauenklinik Tübingen. (Direktor: Professor Dr. A. Mayer).

Zur Kritik der Röntgendiagnostik des Herzens und des Thymus in der ersten Lebenszeit.

Von

Privatdozent Dr. **E. Vogt**, Assistent der Klinik.

(Hierzu 5 Abbildungen.)

Es ist kein Zweifel, daß die Röntgenuntersuchung des Herzens schon beim Erwachsenen oft große Schwierigkeiten bereitet. Das trifft aber noch viel mehr zu für das kindliche Herz und erst recht für das Herz des Neugeborenen. Darin liegt wohl ein Grund, warum die Röntgendiagnostik für die Herzuntersuchung des Neugeborenen und des Säuglings noch nicht die allgemeine Beachtung und Bedeutung erlangt hat, welche ihr eigentlich zukommt.

Es sind bei der Röntgendiagnostik des Herzens des Neugeborenen noch verschiedene wichtige Punkte strittig und zu klären. Wir gehen dabei zweckmäßig von den Eigentümlichkeiten des Herzens, welche nur dem Neugeborenen zukommen, aus.

Zuerst fällt die Lage des Herzens jedem Untersucher auf. Das Herz steht fast rein quer, so daß die mediane Körperachse und die Längsachse des Herzens einen Winkel von ungefähr 85—90 Grad miteinander bilden. Davon kann man sich bei Röntgenaufnahmen ebenso überzeugen wie bei Durchleuchtungen am Schirm. Am klarsten und übersichtlichsten kommt freilich die Lage des Herzens bei toten Neugeborenen heraus, wenn man das mit Kontrastmasse injizierte Gefäßsystem betrachtet. Auf die quere Lage des Herzens hat jetzt auch wieder Feer (1) aufmerksam gemacht. Kennt man diese normale Eigenschaft des Herzens des Neugeborenen nicht, oder verwertet man sie nicht kritisch, so kann man unter Umständen sich dadurch verleiten lassen, eine Verlagerung des Herzens infolge von Raumbeschränkung in der Bauchhöhle oder in der Brusthöhle anzunehmen. Daß damit die röntgenologische Diagnose und so schließlich auch die klinische Diagnose in ein falsches Licht gerückt würde, ist ohne weiteres klar.

Ebenso eigentümlich wie die Lage des Herzens ist aber die Form des Herzens beim Neugeborenen. Eine fast reine Kugelform gehört zum gewöhnlichen Röntgenbilde der Brustorgane. Bei anatomischen Untersuchungen mittels Gefrierschnitten von Föten verschiedener Entwicklung wurde dieser Röntgenbefund auch beim toten Kinde weitgehend bestätigt. Auch die Kugelform des Herzens könnte zu Fehldiagnosen, wenigstens in den ersten Lebenstagen, Veranlassung geben. Später verschwindet nämlich die Kugelgestalt, welche nach der Geburt am ausgesprochendsten zu beobachten ist, bald. Das wird nicht weiter wundernehmen, wenn man sich vor Augen hält, daß die Kugelgestalt eine Eigenschaft des Herzens während des intrauterinen Lebens darstellt und durch die fötale Anatomie und Topographie bedingt ist. Im extrau-

Digitized by Google

terinen Leben verändert sich mit Einsetzen der Lungenatmung die Physiologie und damit auch die Anatomie und Topographie des zentralen Kreislauforgans sehr wesentlich. Mit der Umstellung der Tätigkeit des Herzens geht nach Ausschaltung des Nabelschnurkreislaufes auch die Veränderung der Gestalt nach der Geburt Hand in Hand.

Am häufigsten wird wohl die Kugelgestalt des Herzens verkannt und als pathologisch angesprochen, wenn es sich darum handelt, im Röntgenbilde zu entscheiden, ob eine Struma congenita oder ein großer Thymus von Herzveränderungen im Sinne der Hypertrophie oder Hyperplasie begleitet ist oder nicht. Bei diesen schwierigen Entscheidungen darf man sich nicht auf Schätzungen der Größe des Herzens verlassen, man muß die Meßmethoden zu Hilfe nehmen und sich, wie auch sonst, an Mittelwerte halten. Nach den Untersuchungen von Lange und Feldmann (2) sowie von Feer liefern die Messungen brauchbare Resultate, sofern man die Röntgenuntersuchungen und Messungen stets unter denselben Bedingungen ausführt. Diese Autoren vergleichen nach dem Vorgang von Groedel und Altstaedt den größten Querdurchmesser des Herzens mit dem größten Querdurchmesser der Lunge und finden für das Neugeborene den konstanten Quotienten von 1,7 bis 1,87. Der geringe Unterschied kann, wenn man nicht zugeben will, daß er noch mit der physiologischen Schwankungsbreite zusammenfällt, sehr wohl auch durch örtliche Eigentümlichkeiten bedingt sein. Wir wissen ja, wie Länge und Gewicht des Neugeborenen auch nachhaltig von Rasseeigentümlichkeiten beeinflußt werden, und damit hängt auch wieder bis zu einem gewissen Grade der Bau des Thorax und die Entwicklung des Herzens zusammen. Die Unabhängigkeit der Herzgröße von dem Zwerchfellstand haben schon Lange und Feldmann ermittelt. Zu dieser Frage können wir einen experimentellen Beitrag liefern. Wir haben in mehreren Fällen, bei welchen der Darm mit Luft aufgeblasen war und das Zwerchfell dadurch in die Höhe gedrängt wurde, dieselbe Beobachtung machen können. Die starke Füllung des ganzen Magendarmkanals bildete einen wirkungsvollen Kontrast gegenüber dem dichten Schatten der Leber und des Herzens. Die Leber erschien mehr in Kantenstellung. Das Zwerchfell stand rechts im Bereich der 7. Rippe und links zwischen 7. und 8. Rippe. Ferner ließ sich nachweisen, daß die Zeit der Nahrungsaufnahme die Größe und Lage des Herzens nicht nennenswert beeinflußt.

Es spricht zweifellos für den praktischen Wert und die klinische Brauchbarkeit der röntgenologischen Meßmethode, daß Feer in Zürich, Lange und Feldmann in Lübeck fast zu denselben Ergebnissen kommen. Wir können diese Feststellung nach den Erfahrungen unserer Klinik (3) in jeder Hinsicht bestätigen. Wir haben nämlich die Herzgröße nicht nur in den Fällen bestimmt, bei welchen aus irgendeinem Grunde der physikalische Herzbefund noch durch den Röntgenbefund ergänzt werden sollte, sondern schon längere Zeit bei jeder Röntgenaufnahme von Neugeborenen überhaupt.

Von der Technik soll nur das Wichtigste angeführt werden. Der Hautfokusabstand betrug 25 cm. Die Kinder lagen auf dem Rücken und wurden vorsichtig am Kopf und an den Beinen gehalten und dabei möglichst vor Abkühlung geschützt. Es wurde abgewartet, bis sich die Kinder beruhigt hatten und gleichmäßig atmeten. Bei einiger Geduld kommt man fast bei jedem normalen Kinde zum Ziele. Bei ruhiger Atmung wurde die Aufnahme gemacht. Die Platte wurde vor der beleuchteten Mattscheibe in einem Schaukasten betrachtet und ausgemessen.

Die bisher bekanntgegebenen Zahlen des Herzquotienten vom Neugeborenen beziehen sich wohl, wie es scheint, nur auf lebende Neugeborene. Bei Neugeborenen, welche totgeboren wurden oder unter der Geburt oder sofort nach der Geburt abgestorben sind und noch nicht geatmet haben, bestehen in der Herzgröße doch gewisse, aber leicht erklärliche Unterschiede. Wenn die Lungenatmung noch nicht eingesetzt hat und die Lunge noch nicht zur Entfaltung gekommen ist, so bleibt ja auch natürlich die für das intrauterine Leben eigentümliche Brustkorbform noch nach der Geburt erhalten. Der Brustkorb hat ja beim neugeborenen Kind eine Birnen- oder Glockenform und erst durch die Entfaltung der Lunge beim ersten Atemzug

Digitized by Google

nach der Geburt wird der Thorax mehr zylinderähnlich mit einer leichten oberen Abstumpfung. Entsprechend findet man bei Totgeburten eine nicht unbeträchtliche Verminderung des Größendurchmessers der Lunge und ein relativ großes Herz. Der Quotient zwischen Querdurchmesser des Herzens und Querdurchmesser der Lunge wird verschoben. Man bekommt mittlere Quotienten von 1,50 bis 1,70.

In noch höherem Maße gilt das für die Messung des Herzens von frühgeborenen Kindern aus folgenden Gründen:

Erstens ist hier das Herz tatsächlich relativ größer und zweitens erfolgt ja die Entfaltung der Lunge noch viel langsamer und viel unvollständiger als beim reifen, ausgetragenen Neugeborenen. Achtet man genau auf diese Punkte, so wird man sich meiner Auffassung anschließen, daß bei Frühgeburten zwischen der 28. und 40. Schwangerschaftswoche die Röntgenuntersuchungen jedesmal ein relativ größeres Herz ergeben, wenn man sich nicht auf den bloßen Eindruck und die Schätzung verläßt und die genauere Methode der Messung heranzieht.

Feer ist dazu übergegangen, die Herzgröße auch bei pathologischen Fällen, besonders bei Kropfträgern mit der Meßmethode nach Möglichkeit festzulegen. Er kam dabei zu neuen und wichtigen Ergebnissen. Der Querdurchmesser des Herzens vergrößert sich bei kropfigen Neugeborenen bis auf 5,7 cm gegenüber einem Normalwert von 4,7 cm. Aus dieser Zahl geht hervor, daß das ganze Herz entsprechend vergrößert sein muß. Von der tatsächlichen Vergrößerung kann man sich aber erst die richtige Vorstellung machen, wenn man überlegt, daß nach den Röntgenuntersuchungen mit Teleaufnahmen von Bamberg und Putzig das Herz des normalen Säuglings erst im 4. Monat diese Maße erreicht. Man kann daher in solchen Fällen ohne weiteres mit Feer von einem Kropfherz sprechen.

Die Struma congenita kommt hier im Lande Württemberg mit seinem bekannten Kropfreichtum gar nicht selten vor. Da wir schon seit dem Kriege alle Kinder mit angeborenem Kropfe sofort nach der Geburt und auch einige Tage später zum Vergleich röntgenphotographiert haben, können wir zu den Erfahrungen von Feer auf Grund eigener Untersuchungen Stellung nehmen. Oft ist dabei die Vergrößerung des Herzschattens so ausgesprochen, daß die Größe des Herzens sofort in die Augen springt. Durch die genaue Messung wurde dieser erste Eindruck so gut wie immer eindeutig bestätigt.

Die Röntgenuntersuchungen zur Bestimmung der Herzgröße haben aber nicht nur theoretischen Wert, sondern auch praktisches Interesse, weil man durch vergleichende röntgenologische Untersuchungen den Einfluß einer Jodbehandlung auf das Kropfherz genau verfolgen kann. Nach der Ansicht von Feer bildet sich die kongenitale Struma auf Jodsalbe oder innere Verabreichung von Jodkali rasch zurück und kann sogar völlig verschwinden. Es ist dabei wichtig, zu wissen, daß Neugeborene Jodkali innerlich sehr gut vertragen, so daß man bei Dyspnoe mit lebensbedrohlichen Erscheinungen ohne Bedenken 0,1 bis 0,2 Gramm am Tage verabreichen darf. Außer vorübergehenden Durchfällen wurden keine anderen unangenehmen Neben- oder Nachwirkungen an dem großen Material, welches Feer aus der Züricher Frauen- und Kinderklinik zur Verfügung stand, beobachtet. Es ist nun sehr interessant, unter der Jodbehandlung regelmäßig eine Verkleinerung des Herzens durch die Messung wahrnehmen zu können. Die Unterschiede waren so beträchtlich und auffällig, daß Feer nicht daran zweifelte, die rasche Verkleinerung des Herzens als eine Folge der Jodwirkung anzusehen. Feer stützt seine Röntgenuntersuchungen weiter durch autoptische Befunde. Bei der Sektion zeichneten sich die kropfbehafteten Säuglinge durch eine Vergrößerung des Herzens, welche teilweise auf Hypertrophie, teilweise auf Dilatation zurückzuführen war, aus. Bei Erwachsenen ist ja auch nach Kocher das Herz bei Kropfkranken regelmäßig vergrößert. Schließlich hat E. Bircher bei seinen Rattenversuchen festgestellt, daß die Tiere bei der Tränkung mit Kropfwasser außer einem Kropf regelmäßig auch eine Herzvergrößerung bekamen.

Hier sei weiter daran erinnert, daß nach der Erfahrung französischer Autoren eine ange-

Digitized by Google

borene, isolierte Vergrößerung des Thymus auch syphilitischen Ursprungs sein kann und auf eine antisyphilitische Behandlung sofort reagiert und zurückgeht. Genau wie bei der Jodkalitherapie beim Kropfherzen, müßte es eigentlich gelingen, einen therapeutischen Erfolg auch hier im Röntgenbilde zu kontrollieren. Es ist mir aber nichts bekannt, daß solche Untersuchungen schon vorliegen.

Bei der Beurteilung der Jodkaliwirkung auf eine Struma congenita und eine Herzvergrößerung muß man auch dem Umstand unbedingt Rechnung tragen, daß die kongenitale Struma auch ohne Behandlung häufig bald nach der Geburt kleiner wird und sogar verschwindet.

Die Tatsache ist noch wenig bekannt und wird wohl in den Lehrbüchern der Geburtshilfe und der Kinderheilkunde, nicht aber in der Praxis genügend gewürdigt. Die Blutüberfüllung, welche an und für sich bei der Geburt im Kopfe und im Halse des Kindes zustandekommt, wird besonders hochgradig werden bei einer Struma vasculosa, welche sich durch einen großen Reichtum an feinsten Blutgefäßen histologisch auszeichnet. Die Art des Durchtritts des Kopfes spielt dabei auch noch eine gewisse Rolle. Bei stärkerer Struma ist nicht wie sonst die Halswirbelsäule gebeugt und das Kinn auf der Brust, im Gegenteil, die Halswirbelsäule ist gestreckt oder sogar überstreckt. Es entwickelt sich die primäre Deflexionslage mit Einstellung des Vorderhauptes, der Stirn oder des Gesichtes. Kommt z. B. bei Gesichtslage die Halswirbelsäule nach Vollendung der inneren Drehung als Anstemmungspunkt unter die Symphyse zu liegen, so muß dadurch ein besonderer Druck auch auf die Struma, sofern sie nicht ausweichen kann, ausgeübt werden. Das gleichzeitige Vorkommen eines Jugularthymus, worunter G. B. Gruber Drüsen mit 2 seitlichen, neben der Gefäßscheide bis zur Schilddrüse oder sogar bis zum Biventerknie emporsteigend, Fortsätzen versteht, wird dabei besonders verhängnisvoll. Der Druck hält so lange an, bis der Austrittsmechanismus des Kopfes mit dem Übergang aus der Deflexionshaltung der Halswirbelsäule in die Flexionshaltung erledigt ist.

Ich möchte es nicht unterlassen, darauf hinzuweisen, daß diese Tatsache auch bei der Indikationsstellung für die Strahlenbehandlung nach Birk oder für die operative Behandlung der angeborenen Thymushypertrophie nach L. Rehn und Klose unbedingt berücksichtigt werden muß.

Nur Feer hat diese Tatsache kritisch in Rechnung gestellt. Er hat auch 16 unbehandelte Neugeborene mit angeborenen Kröpfen genau verfolgt. Die zweite Aufnahme wurde nach 8 Tagen gemacht. Dabei zeigte sich tatsächlich in 6 Fällen eine wesentliche Verkleinerung des Herzens, während in 9 Fällen freilich eine Verkleinerung des Herzens nicht festgestellt werden konnte. Der Autor nimmt wohl mit Recht an, daß bei den 6 Fällen die Verkleinerung der Schilddrüse auch die Verkleinerung des Herzens nach sich gezogen haben könnte.

Die Frage, ob der Zeitpunkt der Abnabelung die Herzgröße beeinflußt, läßt der Autor offen. Da ich eine große Anzahl Neugeborener geröntgt habe, welche einerseits spontan geboren worden waren und bei welchen regelmäßig erst mit dem Aufhören der Pulsation der Nabelschnur abgenabelt worden war, und welche andererseits von operativen Entbindungen herrührten, bei welchen meistens sofort nach der Geburt bei noch bestehender Pulsation die Nabelschnur durchtrennt werden mußte, so kann ich nur so viel sagen, daß Unterschiede mir dabei nicht aufgefallen sind.

Bei der Beurteilung der Herzsilhouette ergeben sich noch Schwierigkeiten bei der Abgrenzung des Herzens nach oben zu gegenüber dem Thymus. Das hängt mit der Anatomie und Topographie der Thymusdrüse zusammen. B. G. Gruber und Liß haben in neuerer Zeit darüber gearbeitet. Im allgemeinen gibt die Drüse einen Schatten, welcher doch der Dichtigkeit des Herzschattens nachsteht. Die Unterschiede sind freilich oft gering; manchmal gelingt es überhaupt nicht, die Organgrenzen zu differenzieren. Im allgemeinen kann man auch vom röntgenologischen Standpunkte aus nach dem Vorschlage von Liß 3 Hauptformen des Thymus unterscheiden. Nach unserer Erfahrung trifft man die knollige Form am häufigsten. Dadurch wird die Herzbasis unregelmäßig und verbreitert; der Herzstiel zeigt unregelmäßige

Digitized by Google

Ausladungen. Da der Hilusschatten beim Neugeborenen fehlt, so wird man gewöhnlich nur die Thymusdrüse gegenüber dem Gefäßstiel abzugrenzen haben. Die normalen, sonst scharfen Umrisse des Herzens werden gestört und verwaschen. Die Herzsilhouette wird so unregelmäßig, daß die Diagnose eines vergrößerten Thymus in diesen Fällen meist nicht schwer ist. Für diese Formen möchte ich 3 Beispiele anführen. In den Abbildungen ist der naturgetreue Thymusschatten in ein Schema der Brustorgane eingetragen. (Die Abbildungen sind angefertigt von

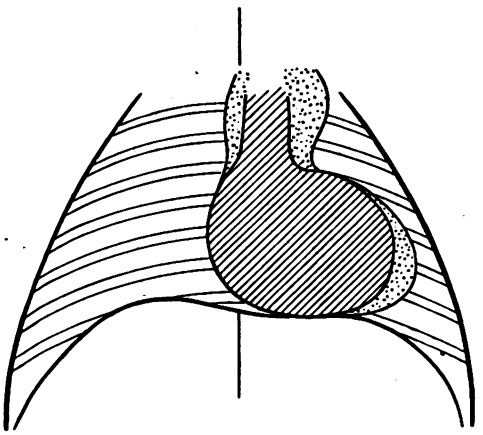

Abb. 1.

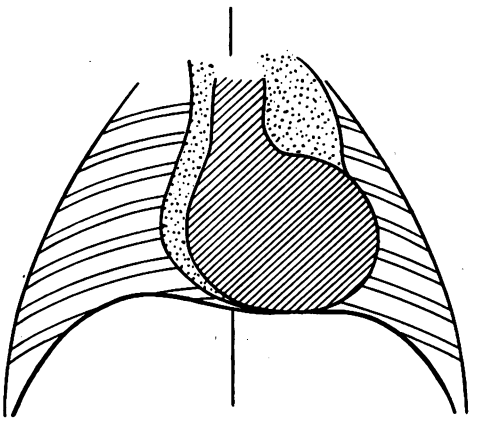

Abb. 2.

Herrn Universitätszeichner Schuler). In Abbildung 1 ist die ungleiche Abgrenzung des Herzstiels gut sichtbar. Der Fall zeichnet sich weiter dadurch aus, daß ein Lappen weit herabreicht und der Herzspitze vorgelagert ist. In Abbildung 2 wird die Verbreiterung des Herzstiels ziemlich hochgradig. Auf der rechten Seite zieht ein Lappen der Drüse fast bis zum Zwerchfell herab. Eine annähernd gleichmäßige Ausladung des Herzthymusschattens ergibt sich in der Abbild. 3. Die Hauptmasse der Drüse liegt über dem Herzstiel. Auf beiden Seiten greifen die Drüsenlippen auch noch teilweise auf die Herzkammern über. Will man aber in solchen Fällen mit ausgesprochen großem Thymus den Längsdurchmesser des Herzens bestimmen, so ist das praktisch eigentlich unmöglich. Feer und mir ist das nicht gelungen. Der Übergang vom Thymusabschnitt in den Herzabschnitt ist so fließend und unscharf, daß eine Abgrenzung vom Thymusschatten gegenüber dem Herzschatten auch bei großer Übung und unter Zuhilfenahme sämtlichen technischen Hilfsmittel ausgeschlossen ist oder höchstens zu einem unbrauchbaren Ergebnis führt.

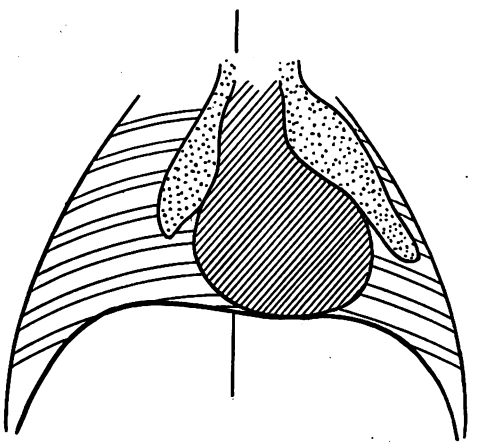

Abb. 3.

Die gestielte Form des Thymus charakterisiert sich anatomisch dadurch, daß von einem verhältnismäßig langen Stiel, welcher hinter dem Manubrium sterni liegt, sich der Hauptteil der Drüse mit flachen Lappen über das ganze Herz ausbreitet, wodurch nicht nur der Herzstiel und die Vorhöfe, sondern auch die oberen Abschnitte der Herzkammern bedeckt werden können. Diese Form des vergrößerten Thymus ist im Röntgenbilde meist nicht schwer zu erkennen, wenn man auf die Verschiebung der Herzränder nach außen und ihre unregelmäßige Linienführung achtet. Es kommt noch hinzu, daß die Ausläufer der seitlichen Drüsenlappen einen viel weniger dichten Schatten geben als das massive Herz.

Die Säulenform des Thymus beeinflußt das Röntgenbild des Herzens am wenigsten.

Digitized by Google

Das Organ ist gleichmäßig in sagittaler Richtung entwickelt und mit ziemlich scharfen seitlichen Abgrenzungen. Dadurch wird in der Hauptsache der Mittelschatten verdichtet und auch bis zu einem gewissen Grade verbreitert. Bei diesen Fällen gehört große Übung und Erfahrung dazu, den Gefäßschatten, welcher beim Neugeborenen infolge der weiten Arterien und Venen an und für sich breit ist, zu isolieren und aus der verschiedenen Dichtigkeit die untere Grenze der vergrößerten Thymusdrüse auf der Platte herauszulesen. Häufig ist das aber nicht möglich, selbst bei technisch vollkommen einwandsfreier Aufnahme. Schließlich möchte ich noch eine Thymusform anführen, welcher man gar nicht so selten begegnet. Die Drüse kann auch durch eine ausgesprochene asymmetrische Entwicklung nur die Herzgrenze auf der linken Seite verändern, wie das aus der Abbildung 4 hervorgeht. Der Rand ist unregelmäßig gekerbt. Fast der ganze Raum zwischen linker Herzgrenze und seitlicher Brustwand wird bedeckt, so daß nur ein kleines Feld der Lunge sichtbar bleibt.

Bei der röntgenologischen Bestimmung der rechten Seite des Thymus muß man sich erinnern, daß das Herz des Neugeborenen nur zum kleinen Teil rechts von der Mittellinie liegt.

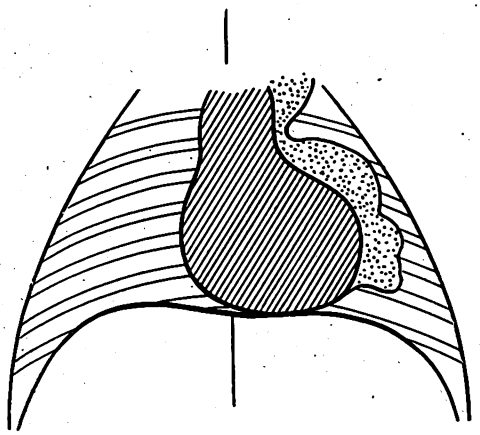

Abb. 4.

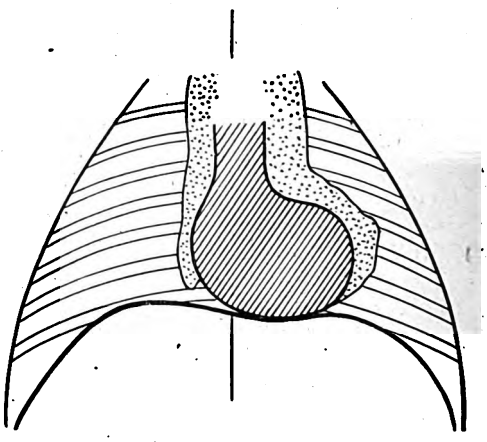

Abb. 5.

Nach Feer liegen freilich zwei Fünftel rechts der Körperachse. Nach meinen röntgenologischen Untersuchungen und auch nach den Beobachtungen an Gefrierschnitten komme ich zu dem Ergebnis, daß das Herz des Neugeborenen fast vollständig links der medianen Körperahse zu liegen pflegt. Ich kann mich der Einfachheit halber beschränken, zum Beweise auf die Abbildungen in meinen früheren Arbeiten zu verweisen. Findet man daher in der Gegend der Herzbasis auf der rechten Seite eine Ausladung, einen unregelmäßig und unscharf begrenzten Schatten, so spricht schon dieser Umstand gewöhnlich für eine Thymushypertrophie und zwar meistens für die knollige Form.

Nicht unerwähnt möchte ich lassen, daß es bisher nur vereinzelt gelungen ist, eine Verschiebung und Kompression der Trachea im Röntgenbilde nachzuweisen. H. Klose und Holfelder haben auf dieses Symptom besonders aufmerksam gemacht bei der Diagnose der thymogenen Trachealstenose. Mir selbst ist nur ein einziger Fall in Erinnerung und auch dieser war nicht über jeden Zweifel erhaben.

In seltenen Fällen kommt es sogar nach B. G. Gruber zu einer Thymoptosis. Die Drüse ist hier so weit nach unten gewandert, daß sie dem Zwerchfell vor dem Herzbeutel gleichsam mit einem breiten Fuße aufsitzt. Unregelmäßige, weiche Konturen, welche mit dem Aufbau der Drüse aus Lappen und Läppchen zusammenhängen, sprechen in fraglichen Fällen immer für Thymoptosis mit Hypertrophie.

In der Abbildung 5 ist ein besonders charakteristischer Fall wiedergegeben. Die Drüse umgibt mantelartig das Herz und tritt in unmittelbare Verbindung mit dem Zwerchfell. Bei

Digitized by Google

der Differentialdiagnose einer Herzhypertrophie kommt neben der Vortäuschung einer Vergrößerung des Herzens durch den aufgelagerten Thymus auch noch die Pericarditis exsudativa in Betracht. Wenn diese Erkrankung als selbständiges Krankheitsbild beim Neugeborenen kaum vorkommt, so wird sie doch infolge Fortleitung von Bronchopneumonien oder metastatische Infektion bei Sepsis vereinzelt zu beobachten sein. Schon Holzknecht hat auf diese Schwierigkeiten hingewiesen. Eine große Erfahrung über diesen Punkt werden wohl wenige Kliniker besitzen. Unter unserem Material befand sich nur eine sichere Perikarditis mit Erguß, welche im Röntgenbilde mit Wahrscheinlichkeit diagnostiziert wurde und welche autoptisch festzustellen war. Das Herz wird dabei scheinbar gleichmäßig aufgetrieben. Die seitlichen Begrenzungen verlaufen mit rein konvexen Linien. Die Kugelgestalt kommt immer mehr heraus, wie beim Fötus. Ähnlich wie beim Erwachsenen zeichnet sich der fragliche Herzschatten weiter noch dadurch aus, daß er eine auffallend symmetrische Figur darstellt. Der transversale Durchmesser überwiegt weit über den Längsdurchmesser. Das Herz bekommt eine Retortenform, bei welchen der Herzstiel dem schmalen Hals entspricht.

Über die Röntgendiagnostik der kongenitalen Herzfehler beim Neugeborenen ist noch wenig veröffentlicht. Obwohl wir an unserer Klinik alle Kinder mit länger bestehender Asphyxie oder Morbus caeruleus röntgen, bin ich nicht imstande, eigene Beobachtungen mitzuteilen. Es ist zudem noch gar nicht entschieden, ob es gelingt, schon beim Neugeborenen die für die einzelnen angeborenen Herzfehler charakteristischen Formveränderungen im Röntgenbilde festzulegen. Kommt es beim Herzfehler nach der Geburt überhaupt zu klinischen Erscheinungen, so muß man schließlich auch die Herzform verändert finden. Freilich wird dabei auch eine gewisse Zeit nach der Geburt vergangen sein müssen, bis sich auf der einen Seite die Dilatation, auf der andern Seite die Hypertrophie in der Form auswirken kann.

Das Ergebnis vorstehender Untersuchungen läßt sich kurz in folgenden Sätzen zusammenfassen:

Die röntgenologischen Größenbestimmungen des Herzens ergeben beim lebenden Neugeborenen sichere und brauchbare Resultate.

Es ist dabei zu beachten, daß bei Totgeburten und bei Frühgeburten das Herz regelmäßig größer gefunden wird.

Die Struma congenita geht mit einer Vergrößerung des Herzens einher, ebenso wie die Thymushypertrophie.

Der angeborene Kropf kann auch ohne Behandlung häufig bald nach der Geburt kleiner werden und dadurch verschwinden, daß die durch den Geburtsvorgang ausgelöste Stauung wieder zurückgeht.

Als Hauptformen des Thymus lassen sich im Röntgenbilde die knollige und gestielte Form, sowie die Säulenform unterscheiden. Seltener sind die asymmetrischen Formen und das Bild der Thymoptosis.

Literatur.

1. E. Feer, Kropfherz und Thymusherz der Neugeborenen und Säuglinge. — 2. Lange u. Feldmann, Herzgrößenverhältnis gesunder und kranker Säuglinge bei Röntgendurchleuchtung. Mschr. für Kinderhlk., H. 5, 1921, und D. m. W. 1921, Nr. 33. — 3. E. Vogt, Fortschritte auf dem Gebiete der Röntgenstrahlen, Bd. 28 u. 29, und Arch. f. Gyn., 1923.

Digitized by Google

Aus der Medizinischen Klinik und Nervenklinik Tübingen. (Vorstand: Prof. Otfried Müller.)

Über Panzerherz.

Von

Dr. **H. Heimberger,** Assistent der Klinik.

(Hierzu 3 Skizzen.)

Die Pericarditis obliterans mit Kalkeinlagerung an Stellen ausgedehnter Verwachsungen beider Pericardblätter ist eine ziemlich seltene Krankheit, und es sind bisher nur wenige Fälle mitgeteilt, in denen die Diagnose schon intra vitam gestellt werden konnte. Ein solcher Fall kam vor kurzem bei uns zur Beobachtung.

Es handelte sich um einen 57jährigen Mann, der wegen beginnender Schrumpfniere zur Begutachtung eingewiesen war. Aus der Vorgeschichte ist zu erwähnen, daß er sich seit etwa 2 Jahren nicht mehr recht wohl fühlte und weniger leistungsfähig war, so daß er seinen Beruf als Maurer aufgeben mußte; die Beine waren seit dieser Zeit häufig vorübergehend geschwollen, gelegentlich auch die Hände. Atemnot bestand kaum, Herzklopfen wurde selten bemerkt. Ein Anhalt für eine früher durchgemachte Herzbeutelentzündung läßt sich nicht erheben.

Befund: großer, kräftiger Mann; mäßiges Emphysem und chronische Bronchitis über beiden Lungen.

Herz: keine Pulsation oder Einziehung in der Herzgegend sichtbar, Spitzenstoß einwärts der M.-L. im 5. I.-C.-R. nicht hebend, nicht verbreitert. Grenzen: Med. Abst. R: 4,5 cm; L.: 8,7 cm; Längsdurchm..: 13,8 cm. Aortenkonfiguration mäßigen Grades. Herztöne leise, I. Spitzenton unrein, II. Aortenton klappend. Aktion gleichmäßig, regelmäßig; Blutdruck 147/70 mm RR. Puls gut gefüllt, kräftig.

Die Herzfunktionsprüfung ergab eine Steigerung des Blutdruckes um 24 mm RR, und eine Erhöhung der Pulsfrequenz um 10 Schläge, Rückkehr zum Ausgangswert nach 9 Min., dabei keine Irregularitäten.

Leber, Milz nicht vergrößert, nicht tastbar.

Bei der Röntgendurchleuchtung des Herzens erhoben wir folgenden Befund: An der Außenseite des r. Vorhofes verläuft ein sichelförmiger, von oben nach unten breiter werdender, von der Lunge sehr scharf abgesetzter, intensiv schattengebender Saum, der sich nach der Vorderfläche des rechten Vorhofes allmählich im Herzschatten verliert. Über dem linken Vorhof liegt ein kleinerer, ebenfalls sehr intensiver Schatten mit deutlich gezackten Rändern. (Skizze 1.) Dieser Schatten zeigt bei Drehung des Patienten in den ersten schrägen Durchmesser deutlich schalenförmige Wölbung und unregelmäßig dreieckige Form; daneben liegt ohne nachweisbare Verbindung mit ihm ein kleinerer Schatten mit gezackten Rändern. (Skizze 2 und 3.)

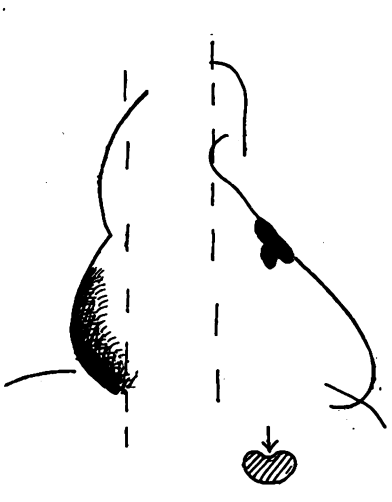

Skizze 1.

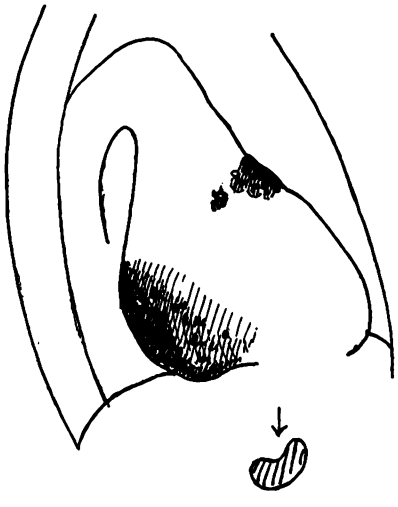

Skizze 2.

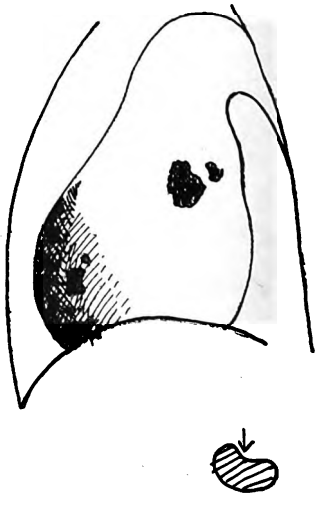

Skizze 3.

Digitized by Google

Die Schatten wurden als Kalkablagerungen gedeutet, welche sich an der Außenseite beider Vorhöfe oberhalb der Atrioventrikulargrenze befinden. Ein Zusammenhang beider Schattenbezirke durch Kalkablagerung oder Spangenbildung konnte nicht festgestellt werden.

Bei der Durchleuchtung in verschiedenen Stellungen findet sich, daß der Schatten über dem rechten Vorhof den größten Teil des Vorhofs einnimmt. Er ist am dichtesten an der Außenseite, wo er ganz den Eindruck einer isolierten Schale macht, erstreckt sich an der Unterseite ziemlich weit nach der Mitte zu, und verliert sich allmählich nach oben und nach den Ventrikeln zu; er ist nicht gleichmäßig dicht, sondern eher netzartig, ohne Spangen und Ausläufer. In den Ventrikeln und im Verlauf des Sinus coronarius waren keine Schatten nachweisbar.

Es handelt sich demnach um das Bild der Pericarditis calculosa — Panzerherz — mit ausschließlicher Beteiligung der beiden Vorhöfe, insbesondere des rechten.

Unser Befund stimmt nahe überein mit den von E. F. Müller, Simmonds, Oberndorfer, Schwarz und Zehbe mitgeteilten Fällen. Auch bei diesen fanden sich die stärksten Kalkeinlagerungen um die Vorhöfe, mit vorwiegender Beteiligung des rechten. Conder hat Kalkablagerungen am Abgang der großen Gefäße, Klason solche im Annulus fibrosus beschrieben. Im Gegensatz dazu fanden Groedel, Weil, Rieder z. T. erhebliche Kalkablagerungen am linken Ventrikel, aber ohne Mitbeteiligung der Vorhöfe. Nach E. F. Müller beginnt die Kalkablagerung am rechten Vorhof (Stadium I.), setzt weiter am linken Vorhof ein (Stadium II.), und geht dann erst allmählich durch Anlagerung weiterer Kalkpartikel auch auf die Ventrikel über (Stadium III.), so daß schließlich das ganze Herz mit Ausnahme der Herzspitze in einem Kalkmantel liegt. Unser Fall wäre nach dieser Einteilung zu dem fortgeschritteneren Stadium II zu zählen.

In einem auffallenden Gegensatz zu den ausgedehnten Veränderungen stehen, wie bei einer Anzahl der früher mitgeteilten Fälle, die relativ geringen klinischen Erscheinungen, die der Patient bot, um so mehr, als bei der Bewertung der Beschwerden in Betracht gezogen werden muß, daß bei ihm eine beginnende arteriosklerotische Schrumpfniere mit geringer Blutdrucksteigerung, mäßiger Reststickstofferhöhung und Ödembereitschaft vorlag.

Literatur.

Simmonds, Fortschritte XII. — Weil, Fortschritte, Bd. XXIII. — Rieder, Fortschritte, Bd. XX. — Zehbe, Fortschritte, Bd. XXX. — Klason, Fortschritte, Bd. XXVIII. Ref. aus Acta radiologica. — Schwarz, W. kl. W. 1910, S. 1823 u. 1911, S. 154. — Groedel, Fortschritte, Bd. XVI.

Aus der Medizinischen Universitätsklinik in Marburg a. L. (Direktor: Prof. Schwenkenbecher.)

Über die Dreiecksform des Herzens im Röntgenbilde.

(Zugleich ein Beitrag zur Frage des „schlaffen" Herzens.)

Von

Privatdozent Dr. **O. Moog**, Oberarzt.

(Hierzu 6 Textabbildungen.)

Die Dreiecksform des Herzens ist dem Röntgenologen eine bekannte Erscheinung. Ohne auf Einzelheiten eingehen zu wollen, möchte ich nur kurz an die dreieckigen Herzen erinnern, wie sie sich bei allgemeiner Stauungsdilatation sowohl im Anschluß an Myokardschädigungen[1]) als auch, wenn auch seltener, im Verlaufe von Klappenfehlern ausbilden können. Charakteristisch für diese dreieckigen Herzen ist, daß die einzelnen Bogen, die beim normalen Organ durch leichte Einkerbungen deutlich voneinander getrennt sind, ohne scharfe Grenze ineinander übergehen, so daß ein plumpes massiges, breit auf dem Zwerchfell aufliegendes Gebilde zum Vor-

[1]) F. M. Groedel: Röntgendiagnostik in d. inneren Medizin. 1921, S. 392.

Digitized by Google

schein kommt. Die beiden Herzzwerchfellwinkel sind mehr oder weniger ausgefüllt (s. Dietlen[2]), Abb. 119, S. 229) und die Begrenzung des rechten Vorhofes, die im allgemeinen als ein leicht geschwungener Bogen imponiert, erscheint wie eine ausgezogene, schräg nach unten verlaufende Linie. Die Pulsationen können bei starken Erweiterungen deutlich abgeschwächt sein. Vor der Röntgenära hat man allgemein angenommen, daß auch die exsudative Perikarditis stets zu einer Dreiecksfigur des Herzschattens führe, unter anderem vornehmlich deshalb, weil gerade die Abstumpfung des Herzleberwinkels von Ebstein als ein besonderes und frühzeitiges Symptom des Herzbeutelergusses nachgewiesen werden konnte. Mit Hilfe der Röntgenstrahlen ließ sich jedoch zeigen, daß die Dreiecksform der Herzsilhouette nur bei einem Teil von Perikarditisfällen gefunden wird. Vor allem sind es die großen Exsudate, die der perkutorisch feststellbaren Dreiecksfigur nicht völlig entsprechen. Dietlen[3]) war der erste, der darauf hingewiesen hat. Er konnte durch röntgenologische Untersuchungen dartun, daß größere Flüssigkeitsmengen im Herzbeutel dem Herzschatten die Form eines „straff gespannten Beutels" geben. „Die Herzsilhouette bei Percarditis exsudativa hat", so berichtet Brauer[4]), „im allgemeinen nicht die aus Perkussionsfiguren bekannte sog. Dreiecksform". Schwarz[5]) redet von einer „Barbierschüsselform" und Munk[6]) gibt an, daß man bei großen Exsudaten die Beutelform und bei kleinen die Dreiecksform antrifft. Nach den Beobachtungen von Matthes[7]) können beide Formen vorkommen, die Barbierschüsselform soll jedoch die häufigere sein. Meine persönlichen Erfahrungen gehen dahin, daß die Dreiecksform des Herzens im Röntgenbilde bei Pericarditis exsudativa ein sehr seltenes Vorkommnis ist.

Auch bei den nicht als Dreieck imponierenden Herzbeutelergüssen sind die Herzbogen verstrichen und die Pulsation ist auf ein Minimum eingeschränkt, aber das, was dem Perikardexsudat in seiner röntgenologischen Erscheinung eine von der Dreiecksfigur abweichende Gestaltung verleiht, ist im wesentlichen das Verhalten des rechten Herzrandes und des Herzleberwinkels. Die Begrenzung des rechten Vorhofes erscheint hier keineswegs als eine gerade von oben innen nach unten außen verlaufende Linie, sondern als ein auffallend stark gekrümmter Bogen und der Ebsteinsche Winkel erweist sich nicht als abgestumpft oder ausgefüllt, sondern den röntgenologischen Untersuchungen von Herzkranken und Herzgesunden habe ich deshalb der Art der Begrenzung des rechten Vorhofes mit seinem zugehörigen Herzzwerchfellwinkel meine besondere Aufmerksamkeit gewidmet und dabei gefunden, daß hier öfters Veränderungen in obigem Sinne angetroffen werden, auch wenn es sich nicht um Herzstörungen der eingangs erwähnten Art handelt, d. h. also, daß der rechte Herzrand gar nicht selten eine gerade verlaufende Linie darstellt und der Ebsteinsche Winkel abgestumpft ist, ohne daß ein Cor bovinum vorhanden ist oder ein Flüssigkeitserguß im Herzbeutel vorliegt. Daß das Aussehen des linken Herzrandes und die Größe des linken Herzzwerchfellwinkels bei der Entstehung der Dreiecksform der Herzsilhouette nicht ohne Bedeutung ist, ist selbstverständlich, aber hier kommt nicht stets ein so gradliniger Verlauf der Begrenzungslinie zustande wie auf der rechten Seite des Herzens, jedenfalls sind die Verhältnisse am rechten Herzrand leichter und eindeutiger zu übersehen.

Schon früher[8]) wurde anläßlich von Studien über das Verhalten des Herzens bei der akuten

---

[2]) Dietlen: Herz und Gefäße im Röntgenbild, Leipzig 1923, siehe hier auch eingehende Literatur.

[3]) Dietlen: a. a. O., S. 349, Abb. 182.

[4]) Brauer: In Röntgendiagnostik von F. M. Groedel 1921, S. 308.

[5]) Schwarz: Die Röntgenuntersuchung des Herzens und der großen Gefäße, Deutike 1911.

[6]) Munk: Grundriß d. ges. Röntgendiagnostik innerer Krankheiten, Leipzig 1922, S. 92.

[7]) Matthes: Differentialdiagnose innerer Krankheiten, 2. Auflage, S. 345.

als äußerst spitz. Rechter Herzrand und Herzleberwinkel spielen also für die Entstehung eines dreieckigen Herzschattens eine besonders wichtige, wenn auch nicht die alleinige, Rolle. Bei

[8]) Alwens und Moog: D. Arch. f. klin. Med., Bd. 133, S. 364.

Digitized by Google

Nephritis auf den Verlauf des rechten Vorhofbogens und die Größe des Herzleberwinkels besonderes Gewicht gelegt. Auch im Anfangsstadium der akuten Nierenentzündung wird häufig ein dreieckiges Cor beobachtet, bei dem der Ebsteinsche Winkel ausgefüllt und der rechte Vorhofbogen geradlinig ausgezogen ist. Die linken Randbogen des Herzens sind zwar mehr oder weniger verstrichen, jedoch durchweg nicht so, daß nicht eine Andeutung der Einkerbungen noch zu erkennen wäre. Also auch in diesen Fällen scheint mir das erwähnte Verhalten der Begrenzungslinie gerade des rechten Herzens mit ihrer Beziehung zum Diaphragma besonders übersichtlich und klar und für das Zustandekommen der Dreiecksfigur ausschlaggebend zu sein. Ich verweise auf die in der zitierten Arbeit wiedergegebene Orthodiagramme, aus denen das, was ich soeben mit Worten ausgeführt habe, mit einem Blick zu ersehen ist. Es konnte damals höchstwahrscheinlich gemacht werden, daß die nephritische Herzveränderung, bei der im Ödemstadium eine dreieckige Herzsilhouette sich ausbildet, durch eine Kombination von Hydroperikard mit akuter Dilatation zustande kommt. Mit dieser Beobachtung wurde ein weiteres Beispiel für die Entstehungsmöglichkeit der dreieckigen Herzsilhouette im Röntgenbild geliefert, ohne daß darauf seinerzeit besonders hingewiesen wurde. Es war nun interessant, festzustellen, daß die Dreiecksfigur in ein annähernd normal konfigiriertes, wenn auch nicht normal großes Herz überging, wenn die allgemeine Wassersucht zu schwinden begann. Neben einer Reihe anderer Momente wurde diese Erscheinung mit im Sinne eines Hydroperikards verwertet, das sich hauptsächlich im Herzleberwinkel angesammelt und dadurch zur Ausfüllung desselben Veranlassung gegeben hatte. Jedenfalls glaubten wir, daß der Flüssigkeitserguß im Perikard eine besondere Bedeutung für die Entstehung der Dreiecksform des Nephritikerherzens habe.



Abb. 1.

Es erhebt sich nun die Frage, ob bei allgemeiner Wassersucht mit dreieckigem Herzen die geradlinige Ausziehung des rechten Vorhofbogens und die Ausfüllung des Herzleberwinkels stets auf ein Hydroperikard zurückzuführen ist. Nach einer einschlägigen Beobachtung glaube ich das verneinen zu sollen. In Abbildung[9]) 1 ist ein dreieckiges Herz dargestellt, das durch eine Pause von einer Teleaufnahme in Mittelstellung des Zwerchfells (bei 1,50 m Abstand) gewonnen wurde. Die Begrenzung des rechten Atriums verläuft als gerade Linie von medial oben nach lateral unten, der Ebsteinsche Winkel ist ausgefüllt. Es handelt sich um ein allgemein dilatiertes insuffizientes Herz bei Schrumpfniere bei einem 70jährigen Landstreicher (O. P.).

Die Photographie des Cor wurde am 15. 9. 23 vorgenommen, nachdem die anfangs vorhandenen Ödeme geschwunden waren. Da ein kleiner rechtsseitiger Hydrothorax noch weiter bestand, wurde zunächst damit gerechnet, daß ein im Herzbeutel restierender Flüssigkeitserguß für die Dreiecksform des Herzens, wenn nicht ausschließlich, so doch haupsächlich, mit verantwortlich sei. In dieser Auffassung wurde ich noch bestärkt, als bei weiterer Digitalisverabreichung sich der Hydrothorax noch mehr zurückbildete und das Herz auf der Teleaufnahme am 22. 9. 23 (Abbildung 2) eine deutliche Rundung des rechten Vorhofsbogens und eine Verkleinerung des Ebsteinschen Winkels erkennen ließ, also aus dem vorher plumpen Gebilde ein wieder leidlich normal konfiguriertes Cor sich entwickelt hatte. Es lag die Vermutung nahe, daß mit dem weiteren Rückgang des Hydrothorax auch der Erguß im Herzbeutel zur Resorption

[9]) Aus äußeren Gründen sind nur Skizzen der Röntgenbilder mitgeteilt. Interessenten stehen jederzeit die Diapositive zur Verfügung. Orthodiagramme konnten nicht angefertigt werden, weil der hierzu erforderliche Apparat nicht vohanden war.

Digitized by Google

gelangt sei, und demnach letzten Endes das Hydroperikard die erwähnten Veränderungen am rechten Herzrand und Herzleberwinkel hervorgerufen habe. Die weitere Beobachtung des Krankheitsfalles gab mir in meiner Auffassung jedoch nicht recht. Am 19. 10. 23 morgens trat nämlich eine plötzliche Verschlimmerung des Gesamtzustandes des Patienten ein. Die Dyspnose und die Zyanose nahmen stark zu, auch ergab die Perkussion eine Zunahme des rechtsseitigen Hydrothorax und vor allem eine deutliche vermehrte Verbreiterung des Herzens mit besonders ausgesprochener Abstumpfung des Herzleberwinkels. Am Abend erfolgte unter den Erscheinungen der allgemeinen Kreislaufinsuffizienz ganz plötzlich der Tod, noch bevor eine erneute Röntgenaufnahme angefertigt werden konnte. Die Autopsie ergab nun einen stark hypertrophischen linken Ventrikel mit allgemeiner Erweiterung des gesamten Herzens, eine alte Endokarditis an der Mitralklappe und ein sehr schlaffes rechtes Herz. Die rechte Brusthälfte enthielt etwa 400 ccm Transsudat, im Herzbeutel dagegen fanden sich nur einige Kubikzentimeter klarer Flüssigkeit, ein Perikarderguß war also nicht vorhanden. Obwohl nun bei zunehmender



Abb. 2.



Abb. 3.

Insufficientia cordis, die unter anderem auch in dem Anstieg des Hydrothorax zum Ausdruck kam, der Herzleberwinkel nach dem Perkussionsresultat als abgestumpft angesehen werden mußte, war im Herzbeutel doch keine Flüssigkeitsvermehrung nachweisbar. Leider gelang es uns, wie gesagt, nicht mehr, die Herzveränderung im Bilde festzuhalten, aber ich glaube doch, daß wir in diesem Falle unserem Perkussionsergebnis trauen dürfen, nachdem wir gewohnt sind, auf den rechten Herzrand besonders zu achten. Ich möchte also vermuten, daß am Tage des Todes etwa dieselben Verhältnisse am Cor bestanden haben, wie wir sie auf Abbildung 1 zur Darstellung gebracht haben. Daher ist der Schluß berechtigt, daß es trotz bestehender sonstiger Höhlenwassersucht Fälle gibt, bei denen die gradlinige Ausziehung des rechten Herzrandes und die Abstumpfung des Herzleberwinkels lediglich auf einer Erschlaffung des rechten Herzens, vornehmlich des rechten Atriums, beruht. Ich betone das mit Rücksicht auf das Verhalten des Herzens bei der akuten Nephritis. Aber etwas anderes können wir aus diesen Beobachtungen noch lernen. Die Abbildung 2 zeigt uns wieder eine deutliche Rundung der Begrenzungslinie des rechten Vorhofes, ein Zeichen dafür, daß unter Digitalis die Erschlaffung des rechten Atriums und wahrscheinlich des ganzen Herzens zurückgegangen ist. Diese Erscheinung ging Hand in Hand mit der sonstigen allgemeinen Besserung des Krankheitszustandes. Die Wirkung der Medikation ließ sich demnach aus der Veränderung der Herzform ablesen, und zwar ist es hauptsächlich der Zustand des rechten Vorhofes mit seiner Beziehung zum Diaphragma, welcher uns das ermöglicht.

Im Vorhergehenden wurde gesagt, daß beim dreieckigen Herzen am rechten Rande die Verhältnisse am klarsten zu übersehen seien, während es links fast nie zu einer völlig geradlinigen Ausziehung der Herzkontur komme. Das letztere trifft nur für einen Teil der Fälle zu und ist dann abhängig von der Stellung des Zwerchfelles. In Abbildung 3 ist ein Herz nach

Digitized by Google

Fernschirmpause in Exspirationsstellung wiedergegeben, bei dem wir rechts dieselben Verhältnisse finden wie in Abbildung 1, dagegen sind links die Einkerbungen zwischen den Bogen noch deutlich erhalten. Ein eindeutigeres Bild kommt jedoch zum Vorschein, wenn wir die Herzsilhouette bei Inspirationsstellung des Zwerchfells festhalten, wie es in Abbildung 4 geschehen ist. Hier haben wir eine ausgesprochene Dreiecksform vor uns, weil auch der linke Herzrand bei dieser Diaphragmastellung geradlinig ausgezogen ist. Für diese, wie jede andere Formveränderung des Herzens muß also, wie es allgemein bekannt ist, die Position des Zwerchfells mit berücksichtigt werden. Bei tiefer Einatmung kann, hinsichtlich seiner Gestaltung, das Herzbild, wie in unserem Falle, an Deutlichkeit gewinnen. Doch das ist nur möglich, wenn wir es mit einem in toto „schlaffen" Organ zu tun haben, und ein solches hat tatsächlich in Abbildung 3 und 4 vorgelegen. Es handelte sich um ein nach rechts und links verbreitertes dekompensiertes Cor infolge Myodegeneratio arteriosklerotica mit starker Dilatation der Aorta und Stauungserscheinungen im großen Kreislauf. Der Blutdruck betrug 120 mm nach Riva-Rocci. Die



Abb. 4.

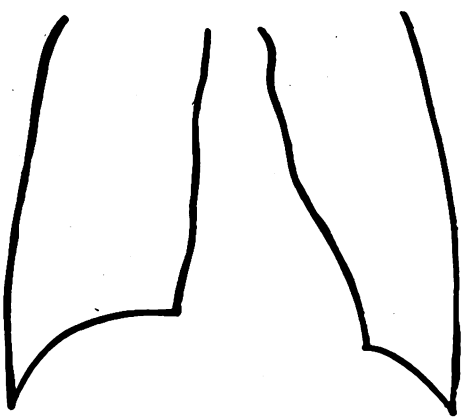

Abb. 5.

Gefäßalterationen hatten zu einer Blutung (Hemiplegie) im Gehirn geführt (Patient K. H. Schr. 53 Jahre alt, aufgenommen Nov. 1921). Diese „Atonie" des Herzens bei Erkrankungen seines Muskels gibt besonders häufig Veranlassung zur Entstehung der Dreiecksfigur. Auf diese Erscheinung der „Schlaffheit" der Herzmuskulatur bei Myodegeneratio cordis wurde wohl zuerst von F. M. Groedel[10]) hingewiesen. Demgegenüber gibt Dietlen[11]) an, die „Atonie" des Herzmuskels nur bei akuter Myokarditis gesehen zu haben. Auf Grund der eigenen Erfahrungen möchte ich jedoch Groedel zustimmen, daß auch bei Myodegeneratio cordis eine „Schlaffheit" des Herzmuskels konstatiert werden kann. Auf diese Frage werde ich noch einmal zurückkommen.

Bisher war stets von dreieckigen allgemein vergrößerten Herzen die Rede, im folgenden möchte ich darzutun versuchen, daß auch ein normal großes Cor eine mehr oder weniger dreieckige Silhouette aufweisen kann. Abbildung 5 gibt einen solchen Befund wieder. Man sieht in diesem Falle, daß die Begrenzungslinie des rechten Vorhofbogens geradlinig ausgezogen und der Ebsteinsche Winkel abgestumpft ist. Es ist der besonderen Beachtung wert, daß die rechte Randkontur fast senkrecht von oben nach unten und nicht schräg von oben innen nach unten außen, wie es bei den allseitig dilatierten Herzen und den Perikardialergüssen die Regel war, verläuft. Dadurch nähert sich der Herzleberwinkel etwa einem rechten, während er in den vorhergehenden Abbildungen einen stumpfen Winkel darstellte. An der linken Seite des Herzens ist jedoch die Rundung der einzelnen Bogen durchweg erhalten. In Exspirationsstellung wurde das Herz etwas breiter als bei der gezeichneten Inspirationsposition des Zwerchfells, aber die

[10]) F. M. Groedel: Röntgendiag. in d. inneren Medizin, 1921, S. 380.
[11]) Dietlen: a. a. O. S. 230.

Digitized by Google

Form änderte sich prinzipiell nicht. Klinisch lag eine essentielle Hypertonie mit allgemeiner Arteriosklerose, besonders der Aorta, und ausgesprochener Herzinsuffizienz, die zu Stauungserscheinungen im großen Kreislauf Veranlassung gegeben hatte, vor. Der Blutdruck stieg zeitweilig auf 200 mm Hg nach Riva-Rocci. Der Tranversaldurchmesser des Herzens, des 1,76 m großen und 70 kg schweren Kranken, betrug 12,5 cm (nach Ausmessung auf der Teleaufnahme). (Patient W. G. 67 Jahre alt, aufgenommen am 31. 8. 23.) Auf Grund dieser Zahlen ist ein vergrößertes Herz sicher nicht anzunehmen. Wenn trotzdem eine Dekompensation des Kreislaufes bestand, so ist das an sich nichts Merkwürdiges, denn es ist hinlänglich bekannt, daß auch Herzen von normaler Größe leistungsunfähig sein können, was mir an diesem Herzen jedoch wichtig erscheint, ist seine annähernd dreieckige Gestaltung bei unveränderten Größendimensionen. In diesem Falle vermögen wir aus der Herzgröße keinen Anhaltspunkt zu gewinnen für die mangelhafte Funktion, aber die Herzform glaube ich in diesem Sinne verwenden zu können. Der gradlinige Verlauf der rechten Herzkontur scheint mir für eine Erschlaffung des rechten Atriums, oder sogar für eine des ganzen rechten Herzens zu sprechen. Die Schädigung des Herzens wird für den Röntgenologen sichtbar am rechten Herzrande. Damit will ich nun nicht sagen, daß bei unserem Kranken eine besondere Schwäche nur des rechten Herzens vorgelegen habe, sie kommt nur dort im Röntgenbilde zuerst zum Vorschein. Wegen der an sich kräftigeren Muskulatur des linken Herzens, die bei dem vorliegenden Krankheitsbild infolge der bestehenden Hypertonie noch hypertrophisch gewesen sein mag, behält das Herz links länger seine mehr oder weniger normale Form bei, bis schließlich bei fortschreitender Insuffizienz sich auch hier eine dilatative Erschlaffung bemerkbar macht. Dietlen[12]) hat bei sekundärem Emphysem wohl schon dasselbe am Herzen gesehen, denn er spricht auch von einem „eckigen" Herzen. Er konnte für seine Fälle nachweisen, daß die erweiterte rechte Kammer an der rechten Herzkontur unten randbildend und auf diese Weise der Herzleberwinkel ausgefüllt wird, so daß eine ungefähr gerade Linie als Begrenzung des rechten Herzrandes resultiert. Ich halte es für sehr wohl möglich, daß die Randbildung der erweiterten rechten Kammer auch in Abbildung 5 die besagte Veränderung am rechten Herzrande verursacht hat, es ist mir jedoch nicht gelungen, eine Unterteilung der rechten Herzkontur röntgenologisch nachzuweisen.

Die Bedeutung der soeben an Hand der Abbildung 5 geschilderten Verhältnisse liegt nun weniger darin, daß ein insuffizientes nicht vergrößertes Cor eine derartige Gestalt annehmen kann, als darin, daß die Dreiecksform des Herzens, solange die Herzschwäche klinisch noch nicht manifest geworden ist, als ein prognostischer Hinweis für das in kürzerer oder längerer Zeit zu erwartende Versagen des Kreislaufmotors zu verwerten ist. Ich gehe jedoch nicht soweit, aus der Dreiecksfigur der Herzsilhouette allein über die Zukunft des Herzens etwas aussagen zu wollen, sondern das ist nur möglich im Verein mit der Gesamtheit der übrigen Symptome. Zur Erläuterung möchte ich folgendes Beispiel anführen. Am 6. 8. 23 wurde Joh. Pr., 53 Jahre alt, wegen Nephritis chronica (Hypertonie bis 150 mm Hg) mit Arteriosklerose, vor allem der Aorta und chronischer Osteomyelitis aufgenommen. Insuffizienzerscheinungen von seiten des Kreislaufs waren nicht vorhanden. Das Herz zeigte einen Transversaldurchmesser von 14 cm (bei 1,74 cm Körpergröße und 61,3 kg Körpergewicht). Im Röntgenbild fanden sich keine sicheren Zeichen für eine Herzhypertrophie, auch war nach den oben angegebenen Zahlen eine Dilatatio cordis nicht eindeutig erwiesen, wenn man auch einen Transversaldurchmesser von 14 cm als an der Grenze der Norm liegend betrachten muß. Ich entschloß mich jedoch, hier ein geschädigtes und nicht mehr leistungsfähiges Herz anzunehmen, als die Röntgendurchleuchtung und Fernaufnahme ein dreieckiges Herz erkennen ließ, ähnlich wie es in Abbildung 5 festgelegt wurde. Für diese Auffassung sprach auch die anamnestische Angabe des Kranken, daß er ab und zu geschwollene Beine bekäme. Der Nierenbefund ließ es nicht als wahrscheinlich erscheinen, daß die intermittierenden Ödeme renalen Ursprungs waren. Für die Herzschädigung

[12]) Dietlen: a. a. O. S. 297, Abb. 155.

Digitized by Google

möchte ich in diesem Falle in erster Linie die Sklerose, die sich in besonderem Grade an der Aorta dokumentierte, verantwortlich machen, während die geringgradige Hypertonie nur von untergeordneter Bedeutung gewesen sein mag.

Diese Art der Herzformveränderung mit oder ohne Dilatation konnte vorwiegend bei älteren Leuten über 45 Jahren mit peripherer und Aortensklerose konstatiert werden. Der Blutdruck war in der Mehrzahl erhöht, aber auch bei normaler Pulsspannung wurden dieselben Erscheinungen am Herzen festgestellt. In den letzten 2 Jahren sah ich 10 derartige Fälle, gewiß eine kleine Zahl, auch wenn man unser geringes Herzmaterial mit in Anrechnung bringt. Daraus geht hervor, daß die Dreiecksform des Herzens bei Arteriosklerose zwar auftreten kann, ohne aber ein notwendiges Postulat der Gefäßwandalteration sein zu müssen. Die Dreiecksform des Herzens bei Arteriosklerose dürfte aber als der Ausdruck der infolge der schlechten Durchblutung zustandegekommenen Myokardschädigung aufzufassen sein.

Auch ohne sichere Arteriosklerose scheint bei alten Leuten ein dreieckiges Herz vorzukommen. Bei einer 70jährigen an Hungerosteopathie leidenden Patientin (A. L., aufgenommen im Februar 1923) zeigte das Cor eine fast völlig dreieckige Silhouette, auch der linke Herzrand war zu einer geraden Linie ausgezogen. Die Aorta war dem Alter entsprechend stärker schattengebend, aber ausgesprochene Zeichen einer allgemeinen sklerotischen Veränderung der Gefäße und der Hauptschlagader fehlten, auch von seiten des Herzens lag nichts vor, was zu der Annahme einer Alteration der Coronargefäße Veranlassung gegeben hätte. Es wäre daran zu denken, ob bei alten unterernährten Personen nicht die allgemeine Schwäche, die wir an der Körpermuskulatur ohne weiteres konstatieren können, am Herzmuskel in einer „Schlaffheit" und Minderwertigkeit zum Ausdruck käme. Die Atrophie und die damit einhergehende Schwäche des Herzmuskels im Gefolge von Inanition und Senium könnte sich eventuell durch die Dreiecksform kundtun. Ich sage das unter aller Reserve, zumal ich nur einen derartigen Fall bisher beobachten konnte.

An dieser Stelle sei bemerkt, daß im allgemeinen die Herzen bei Aortensklerose ohne Hypertonie nicht vergrößert sind. Hierauf haben Kapulesch und Sprecher[13]) schon hingewiesen. Diese Erfahrung stimmt überein mit der Anschauung Rombergs[14]), der angibt, daß trotz der durch die Aortensklerose vermehrten Arbeit der linken Kammer es nur zu einer mäßigen Hypertrophie komme, die meist zu gering ist, als daß sie sich durch den hebenden Charakter des Spitzenstoßes erkennen läßt. Ähnlich liegen offenbar die Verhältnisse beim Aneurysma, von dem Assmann[15]) sagt, daß das Herz bei demselben weder in seiner Form noch Größe beeinflußt werde. Wie oben gesagt, trifft man jedoch bei Alterationen der Aorta öfter eine Dreiecksfigur der Herzsilhouette.

Bei den Fällen, die ohne nachweisbare Kreislaufstörungen und ohne Herzverbreiterung einhergingen, fanden sich zuweilen in der Anamnese Angaben über Herzklopfen und Herzangst, also über Beschwerden, die durch die Arteriosklerose erklärt werden können. Andere Kranke wieder äußerten überhaupt keine Klagen. Wenn ich trotz Fehlens anamnestischer Daten und objektiver Merkmale einer Kreislaufschwäche das dreieckige Herz als geschädigt und wenig leistungsfähig ansehen möchte, so geschieht das nur, wenn gleichzeitig objektiv nachweisbare Veränderungen an den Gefäßen im Sinne einer Sklerose auffindbar sind. Ohne diese organische Unterlage möchte ich nicht lediglich auf Grund seiner Form ein Urteil über den Zustand des Herzens abgeben.

Schon oben wurde erwähnt, daß Dietlen[16]) bei sekundärem Emphysem „eckige" Herzen gefunden habe. In der von ihm mitgeteilten Abbildung 155 handelte es sich um ein allseitig ver-

[13]) Kapulesch und Sprecher: W. klin. W. 1919, Nr. 12.
[14]) Romberg: Krankh. des Herzens u. d. Blutgefäße, 3. Aufl., S. 192.
[15]) Assmann: Die Röntgendiagnostik d. inn. Krankheiten, 1. Aufl., S. 112.
[16]) Dietlen: a. a. O. S. 297, Abb. 155.

Digitized by Google

größertes Herz, bei dem die geradlinige Ausziehung der rechten Begrenzungslinie des Herzens dadurch zustande kam, daß die rechte Kammer an der rechten unteren Herzkontur randbildend wurde. Manchmal konnte der rechte Ventrikel durch einen deutlichen Absatz gegen den Vorhofbogen abgegrenzt werden. Auch Groedel[17]) gibt in seinem Atlas ein nach meiner Auffassung dreieckiges Herz bei einem 63 jährigen Emphysematiker wieder, ohne ausdrücklich darauf hinzuweisen. Die Dietlensche Feststellung konnte ich bei meinen Untersuchungen mehrfach bestätigen, aber ich sah auch dreieckige Herzen bei chronischer Bronchitis und Emphysem, ohne nachweisbare Dilatatio cordis. Auch für diese Fälle möchte ich eine Hypertrophie der rechten Kammer annehmen ohne eine allgemeine, oder besser gesagt, ohne eine klinisch faßbare Herzerweiterung. Hinsichtlich der prognostischen Beurteilung und des therapeutischen Handelns halte ich diese Beobachtung nicht für unwichtig. Wie bei den arteriosklerotisch geschädigten, nicht vergrößerten Herzen verläuft auch hier die rechte Herzkontur fast senkrecht von oben nach unten und sie nähert sich fast völlig einer Geraden, wenn man das Herz in Inspirationsstellung des Diaphragmas betrachtet. Bei den beiden von mir untersuchten Kranken betrug das Alter 53 (H. H., aufgenommen Dezember 1921) und 62 Jahre (W. K., aufgenommen Oktober 1923). Es ist nicht sicher zu entscheiden, wie weit in diesem Alter bei der Herzveränderung die Arteriosklerose eine Rolle spielt. Immerhin wird man an sie denken müssen.

In den bisherigen Erörterungen war stets von Herzen die Rede, bei denen organische Veränderungen teils direkt nachweisbar, teils auf Grund anderer objektiver Symptome anzunehmen waren.

Es handelte sich um Herzen älterer Leute, die stets eine eindeutige Arteriosklerose oder sekundäre Störungen im kleinen Kreislauf aufzuweisen hatten. Aber auch bei jüngeren Personen ohne irgendwelche objektiven Zeichen einer Herz- oder Gefäßschädigung kann unter Umständen ein dreieckiges Herz ohne jede Größenveränderung konstatiert werden. Diesen Befund konnte ich bei solchen Herzen erheben, für die Fr. Kraus[18]) den Begriff der konstitutionellen Herzschwäche geprägt hat. Es handelte sich also um die median gestellten, im Transversaldurchmesser schmalen Herzen, wie sie meist bei asthenischen engbrüstigen Individuen angetroffen werden. Hinsichtlich der Form hat Fr. Kraus in seiner ersten Mitteilung über diesen Gegenstand von einer mitralen Konfiguration gesprochen. Diese Angabe trifft für die Mehrzahl der Fälle zweifellos zu, es gibt aber eine Reihe, auch wohl in die Rubrik der konstitutionellen Schwäche gehörigen Herzen, bei denen die Abgrenzung irgendeines Bogens an der linken Herzkontur nicht möglich ist. Der linke Herzrand verläuft, bei sagittalem Strahlengang betrachtet, von oben bis unten völlig gradlinig. Hierauf hat unter anderem vor kurzem Németh[19]) besonders aufmerksam gemacht. Diese steilgestellten schmalen Herzen mit kaum differenzierten Randbögen sind es vorwiegend, die eine völlig dreieckige Form aufweisen können. Sie tritt aber erst eindeutig bei tiefer Inspiration in Erscheinung. Dann fehlt sowohl am rechten, wie linken Herzrand jede Rundung der Begrenzungsbögen, und der Herzleberwinkel beträgt etwa 90°. Offenbar ist an der Bildung der rechten Herzkontur, wie schon F. Kraus hervorgehoben hat, die rechte Kammer mitbeteiligt. Das mag mit dazu beitragen, daß der Ebsteinsche Winkel nicht wie gewöhnlich spitz ist, sondern etwa die Größe eines rechten annimmt. In Abbildung 6 führe ich ein Beispiel an. (Fernaufnahme in 1,50 m Entfernung bei tiefer Inspiration.) Der rechte Herzrand verläuft in der Abbildung senkrecht von oben nach unten und der Herzleberwinkel ist etwa 90° groß. Auch die linke Herzkontur bildet annähernd eine gerade Linie. Es handelt sich um das Herz eines 38 jährigen Mannes mit Ulcus duodeni (H. B., aufgenommen August 1923), der gleichzeitig über Herzklopfen, Herzstiche und Atemnot bei größeren Anstrengungen klagte. Die Pulszahl betrug 60 Schläge in der Minute. Klinisch ergab sich

[17]) F. M. Groedel: Röntgendiagnostik in d. inn. Med., 1909, Atlas, Abb. 55.
[18]) Fr. Kraus: Med. Kl. 1905, S. 1271, u. D. med. W. 1917, S. 1153.
[19]) Németh: Kl. Wochenschr. 1923, S. 347.

Digitized by Google

kein Anhaltspunkt für die Annahme einer organischen Herzstörung. Der Kranke war der Typ eines Asthenikers. Es lagen offenbar die Beschwerden bei einem konstitutionell schwachen Tropfenherzen im Sinne von F. Kraus vor.

Es erhebt sich nun die Frage, wie in diesem Fall die Dreiecksfigur der Herzsilhouette zu erklären ist, nachdem Grundlagen für eine direkte Herzmuskelalteration nicht vorhanden sind. Ich denke hier in erster Linie an eine Änderung des Tonus, an eine gewisse „Schlaffheit" der Muskulatur, durch die die Randbögen ohne scharfe Grenze ineinander übergehen und zu einer geraden Linie verschmelzen. Wenn diese Dreiecksform besonders deutlich beim Tiefstand des Zwerchfells zur Ausprägung kommt, so läßt sich das mit der Anschauung eines herabgesetzten Tonus sehr gut vereinigen. Wir wissen durch die Untersuchungen von Moritz[20]), daß der Herzbeutel beim Tiefertreten des Diaphragmas angespannt wird und auf diese Weise einen seitlichen Druck auf das Herz aushält. „Dieser Druck trifft das Herz hauptsächlich in transversaler Richtung, da nur in dieser Richtung der Herzbeutel relativ frei beweglich ist." Dieser seitlich angreifenden Kompressionswirkung wird ein Herz mit schlaffer eher nachgeben, als ein solches mit „straffer" Muskulatur.

Ich bin mir dessen bewußt, daß ich mich mit dem Begriff „Herztonus" und der Bezeichnung „schlaff" und „straff" auf ein noch nicht völlig geklärtes und anerkanntes Gebiet begebe. Von seiten der Physiologen wird das Vorhandensein eines Tonus im Herzmuskel bestritten[21]). Im Gegensatz zu dieser Anschauung hat eine Reihe von Klinikern immer wieder von einem Tonus des Herzens gesprochen. So äußert sich Krehl[22]) dahin, daß die diastolische Erweiterung des Herzens bei körperlicher Arbeit nur durch eine Abnahme seines Tonus gedeutet werden könne. Besonders eindringlich hat Fr. Kraus (a. a. O.) die Tonusfrage hervorgehoben und von einem verminderten Tonus gerade bei den konstitutionell schwachen Herzen, die hier zur Diskussion stehen, geredet. In neuerer Zeit hat U. Friedemann[23]) zum Herzmuskeltonus Stellung genommen und versucht die postdiphtherische Herzlähmung auf Tonusveränderungen zurückzuführen. Wenn sich gegen seine Darlegungen auch manches erwidern läßt — wozu hier nicht der Ort ist —, enthält doch seine Mitteilung Beachtenswertes. Der Autor diskutiert vor allem die Frage der Tonussteigerung des Herzmuskels durch den Sympathikus und der Tonusverminderung durch den Vagus. Eine experimentelle Stütze hat die Erörterung über den Herzmuskeltonus durch S. Loewe[24]) erfahren. Er vermochte ein nervöses Tonuszentrum im Vorhof des Froschherzens nachzuweisen, das durch zentrifugale und zentripetale Fasern mit dem Ventrikel in Verbindung steht.

Von röntgenologischer Seite wurde die Bezeichnung des Herztonus wohl zuerst von Zehbe[25]) gebraucht. Er spricht von einem hypo-normo- und hypertonischen Herzen. Bei dem hypotonischen Herzen kommt es bei der Exspiration zu einer Abplattung desselben, indem das Herz gewissermaßen auf dem Zwerchfell auseinanderläuft. Dabei sieht der Autor in dem Verhalten des Neigungswinkels einen zahlenmäßigen Ausdruck für den tonischen Zustand des Cors. In letzterem Punkte kann man jedoch, wie Dietlen[26]) mit Recht betont hat, Zehbe nicht zustimmen. Mit demselben Problem hat sich Pongs[27]) befaßt und er bedient sich der Bezeichnung des „schlaffen" und „straffen" Herzens und erwähnt als Prototyp des straffen Herzens das

---

[20]) Moritz: D. Arch. f. klin. Med., Bd. 82, S. 29.

[21]) F. B. Hofmann: Nagels Handb. d. Physiol. d. Menschen, 1909, Bd. I, S. 272.

[22]) Krehl: Nothnagels Handb. Die Erkrankungen des Herzmuskels (cit. nach Friedemann, D. m. W. 1920, S. 1134.

[23]) Friedemann: D. med. W. 1920, 1134 u. D. med. W. 1921, S. 1581.

[24]) S. Loewe: D. med. W. 1919, S. 1433.

[25]) Zehbe: D. med. W. 1916, S. 315.

[26]) Dietlen: a. a. O. S. 166.

[27]) Pongs: Das schlaffe und das straffe Herz: Röntgen-Taschenbuch von E. Sommer, Zürich, Bd. VIII.

Digitized by Google

des Hypertonikers und als den des schlaffen dasjenige des Anämikers. Auch Pongs verwendet die Variation der Herzlagerung bei In- und Exspiration zur Feststellung des tonischen Zustandes der Herzmuskulatur. Das Hypertonikerherz behält in jeder Atemphase unverändert seine Gestalt bei, während das Herz des Blutarmen bei angestrengter Exspiration sich wie ein „Kuchenteig" auf dem Zwerchfell ausbreitet. Der Autor empfiehlt außerdem zur Prüfung des in Frage stehenden Phänomens den dosierten Valsavaschen Versuch, indem er bei Inspiration eine Wassersäule 1 m hochtreiben und festhalten läßt. Es ist bekannt, daß das Herz im Valsava beträchtlich kleiner wird. Je nach der Stärke der Muskelwandung des Herzens und der Menge des vorhandenen Restblutes wird die Herzsilhouette größer oder kleiner erscheinen. Dieser selben Methode hat sich auch schon Dietlen (a. a. S. S. 171 bedient. Der von F. A. Hoffmann[28]) aufgestellte Begriff der „Kordatonie" gehört ebenfalls hierher.

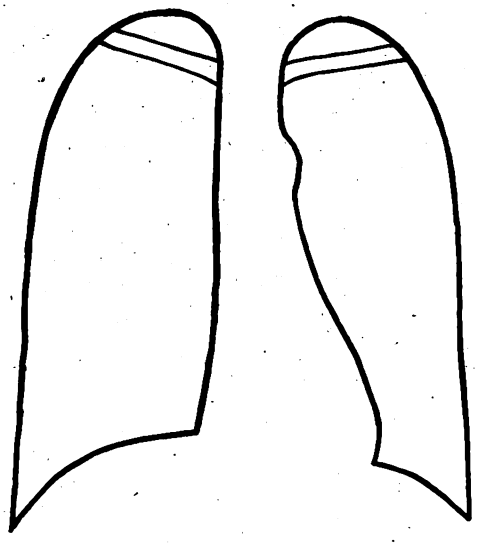

Abb. 6.

F. M. Groedel[29]) bestreitet das Bestehen eines schlaffen atonischen Herzens und will diesen Zustand nur bei Myokarderkrankungen gesehen haben. Darin muß man Groedel wohl recht geben, daß es nicht angeht, ohne weiteres aus dem Befund eines schlaffen Herzens auf eine verminderte Leistungsfähigkeit desselben zu schließen, wie es Plaut[30]) getan hat, aber die Tatsache, daß gewisse Herzen bei der Exspiration eine außerordentlich weitgehende Formveränderung, die über das gewöhnliche Maß hinausgeht, aufweisen können, läßt sich wohl nicht völlig leugnen.

Aus dem Gesagten geht hervor, daß sich schon eine ganze Reihe von Forschern mit dem Problem des Herztonus vom klinischen Standpunkte aus beschäftigt haben, es empfiehlt sich jedoch, das Wort Herztonus solange unter einem gewissen Vorbehalt zu gebrauchen, als bis genügend experimentelle Daten über diese Frage vorliegen. Im selben Sinne hat sich Dietlen in seinem Buche ausgesprochen.

Deshalb möchte ich auch bei dem erwähnten dreieckigen Herzen des Asthenikers (Figur 6) zunächst nur von einer Schlaffheit desselben reden, die ich besonders in dem erörterten Verhalten des Ebsteinschen Winkels und des rechten Herzrandes sehe. Daß es sich hier tatsächlich um ein schlaffes Cor gehandelt hat, ließ sich bei forcierter Exspiration konstatieren. Das Herz würde dabei außerordentlich breit. Wie schon gesagt, konnte ich diese dreieckige Herzsilhouette nur bei den nicht mitralkonfigurierten mediangestellten Herzen finden. Damit soll nicht behauptet werden, daß die mehr dem Kinderherzen gleichenden, in das Gebiet der konstitutionellen Herzschwäche gehörigen Herztypen nicht auch einen herabgesetzten Tonus haben können, wie das F. Kraus zuerst mitgeteilt hat.

Bei den 3 Fällen dieser Art, die ich zu sehen Gelegenheit hatte, lagen klinisch die Symptome, die wir unter der Bezeichnung „Herzneurose" zusammenfassen, vor. Es fiel mir dabei auf, daß bei sämtlichen Kranken eine Bradykardie bestand. Die Pulszahl betrug durchschnittlich 60 Schläge in der Minute. Herzneurosen und Bradykardie deuten aber nach Eppinger und Hess auf einen Reizzustand im Vagussystem, auf Vagotonie, hin. Da liegt der Gedanke nahe, die beobachtete Schlaffheit des Herzens bei diesen Engbrüstigen auch als eine Tonussteigerung im Vagus aufzufassen, von der wir annehmen, daß sie zu einer Verminderung des Herzmuskel-

[28]) F. A. Hoffmann: D. med. W. 1917, Nr. 48.
[29]) F. M. Groedel: D. Arch. f. klin. Med., Bd. 138, S. 144.
[30]) Plaut: Fortschr. d. Röntgenstr. 1918, Bd. 26, S. 17.

Digitized by Google

tonus Veranlassung gibt. In dieser lediglich zur Diskussion gestellten Auffassung wurde ich bestärkt, als ich dasselbe dreieckige schmale Herz bei jugendlicher Asthmatikerin fand. In oder kurz nach dem Asthmaanfall erschien das Herz ohne weiteres im Röntgenbilde dreieckig, da das Diaphragma infolge des asthmatischen Zustandes schon maximal tief gerückt war. Nach dem heutigen Stande unseres Wissens müssen wir auch die Asthmatiker zu den Vagotonikern rechnen. Es entbehrt daher nicht jeder Grundlage, wenn ich bei dem von mir vor dem Röntgenschirm festgestellten dreieckigen Herzen an die Folgen eines gesteigerten Vagustonus denke, in dem Sinne, wie es Friedemann (a. a. O.) für die Diphtherieherzen angenommen hat. Ich möchte jedoch nicht so verstanden werden, als hätten alle Vagotoniker bei Inspirationsstellung des Zwerchfells eine dreieckige Herzsilhouette, sondern ich möchte nur auf das Vorkommen einer derartigen Herzform bei dieser vegetativen Neurose hinweisen. Es ist ja bekannt, daß bei dem einen die Übererregbarkeit mehr am Darm, bei dem anderen mehr an den Bronchien und bei dem dritten mehr am Kreislauf zum Ausdruck kommt.

Es ist die Hypothese aufgestellt worden, daß die Vagotonie eine angeborene Konstitutionsanomalie sei, die vielleicht auf innersekretorischen Störungen beruhe. In diesem Zusammenhang möchte ich darauf hinweisen, daß von Zondek[31]) bei Myxoedem Herzverbreiterungen beschrieben sind, die nach Thyreoidinverabreichung sehr bald wieder verschwanden. Auch Assmann[32]) teilt einen solchen Fall mit. In Figur 23 seines Buches fällt die Ausfüllung des Ebsteinschen Winkels auf, auch hier kann man unter einem gewissen Vorbehalt von einer Dreiecksform des Myxoedemherzens sprechen. Nach dreiwöchiger Thyreoidinbehandlung kam die normale Form und Größe des Herzens zum Vorschein. Zondek (a. a. O.) führt die Herzverkleinerung auf eine Tonussteigerung zurück und hält es für das Wahrscheinlichste, daß der Angriffspunkt des Thyreoidins im Herzmuskel selbst liegt.

Daß es noch eine Reihe anderer als die hier erwähnten Momente gibt, die eine Dreiecksfigur der Herzsilhouette hervorrufen können, ist bekannt, ich denke da z. B. an Veränderungen durch Perikarditis externa oder durch Mediastino pleuroperikarditis. Es erübrigt sich, auf diese Verhältnisse einzugehen, da sie durch sehr instruktive Abbildungen und Erläuterungen von Dietlen (a. a. O.), F. M. Groedel (a. a. O.) u. a. m. hinreichend geklärt sind.

Mit meinen Mitteilungen habe ich nicht den Zweck verfolgt, statistisches Material über das Vorkommen der Dreiecksfigur der Herzsilhouette im Röntgenbilde beizubringen, sondern es lag in meiner Absicht, auf die besondere Bedeutung dieser Formveränderung, die im wesentlichen bestimmt wird durch den Verlauf des rechten Vorhofbogens und das Verhalten des Herzleberwinkels, bei verschiedenen Zuständen des Herzens hinzuweisen. Die Dreiecksform des Herzens kann sowohl im Anschluß an organische Herzstörungen auftreten, als auch der Ausdruck eines „schlaffen" Herzens sein.

---

[31]) H. Zondek: Münch. med. W. 1918, S. 1180.

[32]) Assmann: Die Röntgendiagnostik d. inn. Erkrankungen, 1. Auflage, S. 34.

Digitized by Google

(Aus dem wissenschaftlichen Laboratorium der Radiologie A.-G., Berlin.)

Die Absorptionsverhältnisse im Verstärkerschirm.

Von

A. Gyemant.

1. Zweck der vorliegenden Arbeit ist es, einige Gesichtspunkte bezüglich des Gebrauchs der Verstärkerschirme klarzulegen, die, obwohl sie vielleicht selbstverständlich erscheinen, in der Röntgenpraxis doch nicht genügend beachtet werden. Aus dieser Nichtbeachtung haben sich in der Tat regelrechte Fehler in der Praxis ausgebildet, auf welche wir dann auf Grund unserer Versuche und Erörterungen hinweisen möchten. Der leitende Gedanke für unsere Versuche war folgender: Auf welche Weise werden die Absorptionsverhältnisse des Verstärkerschirmes für Röntgen- sowie für kurzwellige Lichtstrahlen für seine Verwendung von Wichtigkeit? An Hand der über dieses Thema ausgeführten systematischen Untersuchungen sollen die vorhin erwähnten, für die Röntgenpraxis wichtigen Schlüsse dargelegt werden.

2. Den ersten Punkt der Untersuchung bildete die Frage, welchen Momenten es zuzuschreiben sei, daß Schirme mit dickerer Kalziumwolframat-Schicht aktiver sind als solche mit dünnerer Schicht. Zwei Möglichkeiten sind nämlich vorhanden. Nach der einen wirken die nicht unmittelbar der photographischen Platte anliegenden Schichten der Folie dadurch, daß sie eine Sekundärstrahlung hervorrufen, wodurch die Intensität der Röntgenstrahlen erhöht und ihre Wirksamkeit gesteigert wird. Nach der anderen Möglichkeit wäre die der Platte anliegende Schicht für das Fluoreszenzlicht der entfernt liegenden Schichten durchlässig, wodurch die erhöhte Aktivität der dickeren Folien ebenfalls erklärt wird. Es soll sofort erwähnt werden, daß die zunächst folgenden Versuche immer so ausgeführt worden sind, daß die Röntgenstrahlen zuerst die photographische Platte und dann die Folie durchsetzten. Diese Anordnung ist wesentlich unkomplizierter als die entgegengesetzte, nämlich Röhre—Folie—Platte, da die Absorptionsverhältnisse der Folie für Röntgenstrahlen in Wegfall kommen. Überhaupt gilt der Satz von der höheren Aktivität der dicken Folien nur für die erstgenannte Anordnung, wie wir weiter unten noch sehen werden.

Zwischen den beiden Möglichkeiten entschied folgender Versuch. Es wurde eine dünne Kalziumwolframat-Kollodiumfolie hergestellt (ohne die in der Praxis vorhandene Pappunterlage), welche pro Quadratdezimeter-Fläche etwa 3 g Kalziumwolframat enthielt. Dieselbe wurde a) einfach, b) doppelt an die photographische Platte angesetzt. Sodann wurde c) ebenfalls eine doppelte Lage genommen, jedoch zwischen den beiden Folien ein dünnes schwarzes Papier angebracht. Die den drei Proben zugehörige Platte war natürlich eine und dieselbe, so daß die drei Felder zu gleicher Zeit belichtet und entwickelt worden sind. Die Schwärzung zeigte deutlich die ansteigende Reihenfolge: c) a) b). Wäre die oben zuerst genannte Möglichkeit (an Hand der Sekundärstrahlen) zutreffend, so müßten b) und c) gleich stark wirken. Nun sehen wir aber, daß durch das schwarze Papier die Wirkung ganz herabgesetzt wird, was schon für die zweite Möglichkeit spricht. Hierzu kommt noch, daß die doppelte Lage mit dem schwarzen Papier sogar schwächer leuchtet als die einfache Lage. Dies ist nur so zu deuten, daß die erste Folienlage für das kurzwellige Licht stark durchlässig ist, so daß sogar das von der Hinterfläche reflektierte, verhältnismäßig schwache blaue Licht durchtreten kann. Im Falle a) war hinter der ersten Lage weißer Hintergrund, im Falle c) schwarzer, deshalb ist die photographische Wirkung bei a) größer gewesen.

Dieser Umstand ist noch durch einen weiteren Versuch geklärt worden, bei dem hinter einer einlagigen Folie verschiedene Hintergründe gewählt worden sind, und zwar: schwarzes, hellgraues, weißes Glanz- und Stanniolpapier. Die Schwärzung der photographischen Platte

Digitized by Google

nahm in der hier eingehaltenen Reihenfolge zu, vollständig parallel mit dem Reflexionsvermögen der einzelnen Papiere. Hiermit gilt als erwiesen, daß die hohe Durchlässigkeit des rein kristallinischen Kalziumwolframats für kurzwelliges Licht von großer Wichtigkeit für seine Verwendung ist. Unmittelbar würde daraus folgen, daß die Aktivität der Folien mit ihrer Dicke ansteigt. Selbstverständlich ist dieser Aussage durch die begrenzte Lichtdurchlässigkeit doch eine Grenze gestellt. Wiederholten wir den Versuch mit den verschiedenen Hintergründen mit einer doppelten Folienlage, so war der Unterschied nur mehr andeutungsweise vorhanden. Auf alle Fälle folgt der Satz, daß ceteris paribus (also insbesondere gleiche Aktivität des verwendeten Präparates vorausgesetzt) Folien mit dickerer Emulsionsschicht solchen mit dünnerer Schicht für Platten und Papieraufnahmen vorzuziehen sind.

3. Eine wichtige Bedingung für die Gültigkeit obigen Satzes ist die für seine Ableitung benutzte Anordnung Platte—Folie. Ändert man die Reihenfolge, so tritt als weitere Komplikation die Absorption der Röntgenstrahlen selbst durch die Emulsionsschicht dazwischen, auf die nunmehr eingegangen werden soll. Am einfachsten wird der Effekt der Absorption durch folgenden Versuch nachgewiesen. In die Kassette kommt die Anordnung Platte—Folie; außerhalb der Kassette in den Weg der Röntgenstrahlen nebeneinander Folien von stetig wachsender Lagenzahl. Dieselben wirken also nicht als Fluoreszenzlichtquellen, bloß als Absorptionskörper. Die Schwärzung nimmt nun mit wachsender Lagenzahl stark ab. Dieser Versuch, der übrigens eine bekannte Tatsache in augenfälliger Weise illustriert, weist darauf hin, daß der in den Weg der Strahlen gebrachte Verstärkerschirm die sonst herrschende Röntgenstrahlen-Intensität und somit die Wirkung schwächt.

Es ist also keineswegs gleichgültig, ob die Folie vor oder hinter der photographischen Platte zu liegen kommt. Mit welcher Folien- und Plattenkombination wir auch den Vergleich der beiden Richtungsanordnungen durchführten, immer war die Schwärzung für die Richtung Platte—Folie überwiegend. Es ist daher ganz unverständlich, warum in der Gebrauchsanweisung mancher Folien die Richtung Folie—Platte anempfohlen wird. Vielleicht wird dieser Ratschlag auf Grund der Tatsache gegeben, daß die Streustrahlung in Richtung der Primärstrahlen intensiver ist als in der entgegengesetzten. Wie dem auch sei, die Richtung Folie—Platte ist allenfalls nachteilhaft. Offenbar überwiegt der Einfluß der Absorption eine eventuelle Unsymmetrie in der Streustrahlung. Wir möchten daher den zweiten praktischen Satz als Folgerung aus unseren Versuchen folgenderweise formulieren: Für Platten- und Papieraufnahmen ist die Reihenfolge Röhre—Platte—Folie stets der Reihenfolge Röhre—Folie—Platte vorzuziehen. Auf diesen Umstand möchten wir ganz ausdrücklich hinweisen, da er unseres Wissens von vielen Ärzten nicht beachtet wird.

4. Somit kommen wir zum wichtigsten Punkt der Untersuchung. Neuerdings werden nämlich häufig doppelseitig begossene Filme verwendet. Deren Vorteil soll in besserer Plastik der Aufnahmen und kürzerer Expositionszeit bestehen. Letzteren Punkt konnten wir allerdings nicht bestätigen. Um bei Durchsicht gleiche Schwärzungen auf Platten und Filmen zu erhalten, war eine durchschnittlich gleiche Expositionszeit (bei sonst gleichen Bedingungen) erforderlich. Die gesamte Emulsionsschichtdicke scheint bei Filmen nicht wesentlich größer zu sein als bei Platten. Ein unbestreitbar großer Vorteil der Filme gegenüber Platten ist ihre große Handlichkeit, so daß alle, die damit arbeiten, nur ungern davon lassen.

Nun aber kommt der Umstand in Betracht, daß hierbei an beiden Seiten des Films je eine Folie anzubringen ist. Eine muß unbedingt in dem Strahlengang liegen, widerspricht also gewissermaßen unserem vorhin ausgesprochenen Satze. Dieser Sachverhalt ist bisher einfach unbeachtet geblieben, indem für Filme dieselben Folien verwendet werden wie für Platten. Dies ist nun sicher unrichtig, da, wie gezeigt, eine hochaktive Plattenfolie relativ dick sein muß,

Digitized by Google

eine solche aber die Röntgenstrahlen zu stark absorbiert. Um die Verhältnisse klarzulegen, wurde die Anordnung Röhre—Folie—Platte getroffen, und zwar so, daß die Dicke der Folie von Feld zu Feld allmählich zunahm. Es ergab sich hierbei, daß die so erreichte Schwärzung durch ein ausgeprägtes Maximum ging. Ganz dünne Folien senden nämlich zu wenig Fluoreszenzlicht aus, dicke absorbieren dagegen die Röntgenstrahlen in zu starkem Maße, so daß die der Platte am nächsten liegende Schicht nur geringe Intensität erhält. Dieser Versuch weist deutlich darauf hin, wie die günstigsten Verhältnisse für Film-Folien zu schaffen sind. Man muß dazu zwei verschiedene Folien verwenden. In den Strahlengang kommt hierbei eine Folie von jener soeben erwähnten mittleren Dicke, welche das Maximum an Schwärzung ergibt. Dagegen kann hinter den Film eine gewöhnliche Plattenfolie kommen, da deren Absorption keinen Einfluß auf die photographische Wirkung hat. Dieses Ergebnis ist theoretisch von Bedeutung, es muß ihm aber von praktischer Seite eine gewisse Einschränkung auferlegt werden. Für die ärztliche Praxis ist es nämlich ein Nachteil, wenn das Folienpaar für Filme aus zwei ungleichen Stücken besteht, deren Reihenfolge genau beachtet werden muß. Bei umgekehrter Folge würden offenbar die ungünstigsten Verhältnisse vorliegen und die Schwärzung sehr schwach ausfallen. Auf diesen Umstand zu achten, ist aber bei größerem Betriebe recht mißlich und würde sicher oft zu Verwechslungen führen. Deshalb muß dieses theoretische Resultat für das Gebiet der physikalischen, röntgenographischen Aufnahmen beschränkt bleiben, wo das Maximum an überhaupt erreichbarer Aktivität erstrebt wird.

Dagegen waren wir auf Grund dieses Ergebnisses gezwungen, zur Herstellung unserer Radiologie-Folien für Filmaufnahmen der ärztlichen Praxis einen anderen Kunstgriff anzuwenden, wodurch Gleichheit der beiden Stücke erzielt wird und trotzdem eine Aktivität, welche der soeben erwähnten maximalen immerhin nahekommt.

Auf alle Fälle können wir wiederum einen praktischen Satz aufstellen, daß nämlich *für doppelt begossene Filme keinesfalls die für Plattenaufnahmen optimal wirkenden dicken Folien, vielmehr ein Folienpaar zu verwenden ist, dessen Auswahl den Absorptionsverhältnissen der Folie für Röntgenstrahlen Rechnung trägt.*

5. Die bisherigen Gedankengänge ermöglichen die Erörterung einer weiteren Frage, die auch zu einem praktischen Schluß führt. Es handelt sich um folgendes. Das Fluoreszenzlicht entsteht auf Kosten der Energie der absorbierten Röntgenstrahlen. Diese theoretisch einwandfreie Tatsache läßt sich aber nicht so auslegen, als ob der Verstärkerschirm einen Teil der Röntgenenergie für die photographische Platte verlustig machen würde, denn bei der vorschriftsmäßigen Anordnung Platte—Folie kommt ja die Absorption nicht zur Geltung. Durch die Folie wird dabei einfach zum Röntgenlicht noch blaues Licht hinzugefügt, ohne einen Teil des ersteren von der photographischen Platte wegzunehmen. Dasselbe gilt für Röntgenpapiere, für Doppelfilme allerdings nicht.

Nun sind von der Firma Dr. C. *Schleußner*, A.-G., Frankfurt a. M., sogenannte Neo-Platten (-Papiere und -Filme) herausgegeben worden, für die die Vorschrift gegeben wird, daß sie *nicht* mit Verstärkerschirmen zu verwenden sind. Die Begründung ist die, daß die Neo-Platten für Röntgenstrahlen hoch empfindlich sind, dagegen für blaues Licht nur in geringem Maße. Da die Folie „die kurzwelligen Röntgenstrahlen in langwellige Lichtstrahlen umwandelt", so wäre sie direkt nachteilig. Daß diese Begründung in dieser allgemeinen Fassung unmöglich stichhaltig ist, folgt aus dem oben Gesagten, wonach bei richtiger Reihenfolge von einer solchen für die Platte nachteiligen Umwandlung nicht die Rede ist. Für Doppelfilme wäre sie immerhin denkbar.

Unsere diesbezüglichen Versuche zeigten aber durchgehend sowohl für Platten, Papiere wie Filme, daß der Gebrauch von Verstärkerschirmen bei richtig durchgeführten Parallel-Aufnahmen stets eine Erhöhung der Schwärzung bewirkt. Das Verbot ist also sowohl theoretisch wie praktisch unbegründet.

Digitized by Google

Dagegen ist ein anderer Punkt zu beachten. Die Aufnahmen mit Folien zeigen die Zeichnung stets ein wenig verwaschener als die ohne Folien — unabhängig von der Art der photographischen Platte. Das rührt daher, daß ein Röntgenstrahl, der Platte und Folie nahezu punktförmig durchsetzt, ein Fluoreszenzlicht erregt, welches in einem, wenn auch noch so kleinem Kreise auf der Platte wirksam ist. Das resultierende Bild muß demnach etwas verwaschener sein als ohne Folie, da sich in letzterem Falle die Wirkung des Röntgenstrahles auf der Platte auf einen Punkt beschränkt . Diesem Umstande gemäß ist auch schon bisher dort, wo es auf etwas längere Belichtungszeit nicht ankam, die Folie weggelassen worden, z. B. bei Extremitätenaufnahmen.

Da nun die Neo-Platten für Röntgenlicht tatsächlich empfindlicher sind als die sonstigen Röntgenplatten, so hat sich der Sachverhalt in der Tat etwas zu ungunsten der Folien verschoben. Die Verwaschung der Zeichnung durch die Folie ist zwar bei Neo-Platten keineswegs ausgeprägter als bei sonstigen Fabrikaten. Da aber die Expositionszeit ohne Verwendung von Folien bei Neo-Platten entschieden kürzer zu sein braucht als bei den übrigen Platten, so wird man sich in gewissen Grenzfällen, wo man früher doch zu Folien griff, bei Neo-Platten eher entschließen können, ohne Folien zu arbeiten. So ist der Vorteil der Neo-Platten gegenüber anderen Sorten richtig dargestellt, aber nicht durch ein striktes Folien-Verbot, das ebenso unbegründet wie irreführend ist.

Zusammenfassung.

Die wichtigsten Schlüsse aus unseren Untersuchungen sind folgende:

1. Für Platten- und Papier-Aufnahmen sind Verstärkerschirme mit dicker Emulsionsschicht solchen mit dünner Schicht vorzuziehen.

2. Es muß dabei stets die Richtung Röhre—Platte—Folie eingehalten werden.

3. Für Filme dagegen ist in den Strahlengang, also vor den Film, ein Schirm mittlerer Dicke, hinter den Film dagegen eine gewöhnliche dicke Folie anzubringen.

Aus dem Röntgenlaboratorium der I. chirurgischen Universitäts-Klinik (Vorstand: Prof. Dr. A. Eiselsberg) und der urologischen Station des Sophienspitales (Vorstand: Prof. Dr. V. Blum) in Wien.

Fragen der Technik und Indikation der Pyelographie.

(Die „schräge" Pyelographie. Pyelogramme bei ptotischen Nieren. Mitteilung eines Todesfalles.)

Von

Dozent Dr. **M. Sgalitzer,** Leiter des Röntgenlaboratoriums der I. chir. Klinik und Dr. **Th. Hryntschak,** ehem. Operateur der Klinik.

(Mit 5 Textabbildungen.)

Seitdem Halogensalzlösungen als Füllungsflüssigkeit bei der Röntgenuntersuchung des Nierenbeckens verwendet werden, hat die Pyelographie eine ganz ausgedehnte Verbreitung gefunden. In zahlreichen Publikationen wurde über die Technik ihrer Ausführung — sowohl über die Vornahme der Kontrastfüllung des Nierenbeckens, wie auch über die Ausführung der Röntgenaufnahme — so ausführlich gesprochen, daß man wohl annehmen kann, daß diese Unter-

Digitized by Google

suchungsmethode überall in annähernd gleicher Weise mit den gleichen Vorsichtsmaßregeln angewendet wird. Es erübrigt sich daher, hier in extenso darauf einzugehen, es sollen nur einige kurze Bemerkungen Platz finden, die uns für die folgenden Ausführungen unerläßlich erscheinen.

Die Auffüllung des Nierenbeckens zwecks Vornahme einer Pyelographie geschieht in der Weise, daß ein mittelstarker Ureterkatheter (Nr. 5 oder 6) vorsichtig womöglich bis ins Nierenbecken vorgeschoben wird. Nachdem man sich vom Abtropfen unblutigen Harns überzeugt hat, wird eine auf Körpertemperatur erwärmte, frisch bereitete 20prozentige Bromnatriumlösung nur ihrer eigenen Schwere folgend aus geringer Höhe einfließen gelassen. Am einfachsten ist es, in der Weise vorzugehen, daß eine 5 oder 10 ccm fassende, mit einer Nadel armierte Rekordspritze als Trichter oder Bürette benützt wird. Da wir die Nadel der Spritze direkt an die freie Öffnung des Ureterkatheters ansetzen, ergibt sich die Höhe, aus der wir die Flüssigkeit einfließen lassen können, von selbst; sie wird entsprechend der gebräuchlichen Länge der Ureterkatheter wohl selten kaum mehr als 30 cm betragen. Stellen sich Schwierigkeiten beim Einlauf der Flüssigkeit aus dieser geringen Höhe ein, so ist es zweckmäßig, den Patienten in leichte Beckenhochlagerung zu bringen. Der Patient wird darauf aufmerksam gemacht, dem Arzt das erste Auftreten eines leichten Druckgefühls in der Nierengegend zu melden, da von diesem Moment an der weitere Einlauf der Kontrastflüssigkeit unbedingt zu unterbleiben hat.

Um die Zeit des Verweilens der Kontrastflüssigkeit im Nierenbecken nach Möglichkeit abzukürzen, nehmen wir die Füllung erst dann vor, wenn alles zur Aufnahme völlig vorbereitet ist, so daß nach Beendigung der Füllung sofort die Röntgenaufnahme vorgenommen werden kann. Nach Beendigung der Aufnahmen — wir führen gewöhnlich deren zwei in verschiedenen Projektionsebenen durch, worüber später noch gesprochen werden soll — saugen wir einen kleinen Teil der Salzlösung aus dem Nierenbecken in die Rekordspritze zurück, um ein eventuell aufgetretenes Spannungsgefühl möglichst rasch zum Verschwinden zu bringen, und lassen den Rest der Flüssigkeit durch den Ureterkatheter abtropfen, der erst nach einiger Zeit entfernt wird.

Für die Pyelographie wird im allgemeinen eine antero-posteriore Röntgenaufnahme verwendet, bei der der Zentralstrahl bei dem auf dem Rücken liegenden Patienten senkrecht zur Unterlage einfällt. Eine stärkere Kompression durch eine Blende wird zweckmäßig, zumindest bei mageren Personen vermieden, um nicht Abknickungen des Ureters oder Spannungszustände im Nierenbecken hervorzurufen.

Auch wir haben seit dem oben erwähnten Zeitpunkt die pyelographische Untersuchungsmethode in ausgedehntem Maße als diagnostisches Hilfsmittel in urologischen Fällen angewendet. Bei den sehr zahlreichen, im Laufe dieser Jahre auf der I. chirurgischen Klinik angefertigten Pyelogrammen sowie bei den in der Literatur veröffentlichten Bildern konnten wir uns aber davon überzeugen, daß zwischen den Pyelogrammen, die am Lebenden ausgeführt wurden, und jenen, die von exstirpierten oder herauspräparierten Leichennieren gewonnen werden konnten, ein wesentlicher Unterschied besteht. Während nämlich letztere Aufnahme uns Nierenbekken und Nierenkelch ihrer tatsächlichen, größten Ausdehnung entsprechend, vorführen, erhalten wir am Lebenden bei der antero-posterioren Aufnahme Bilder, die das Nierenbecken und die Nierenkelche verzeichnet und in ihrem Schatten verkürzt darstellen.

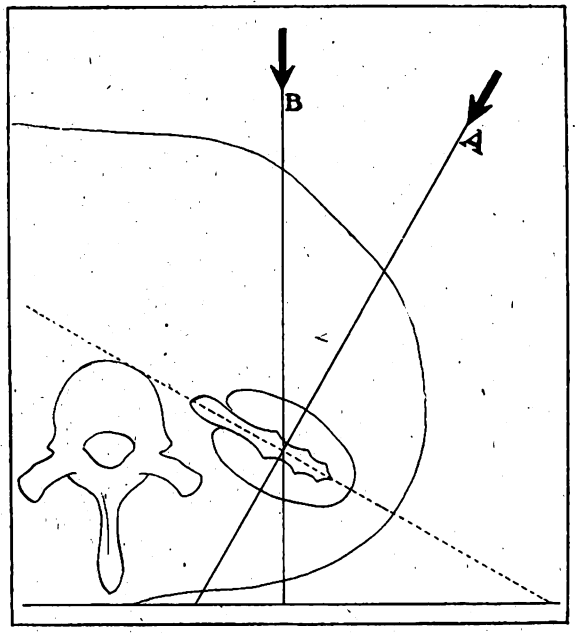

Abb. 1.

Forscht man nun nach der Ursache der eben erwähnten Unterschiede, so kann man erkennen, daß sie in der Art der Lagerung der Niere und damit auch des Nierenbeckens im Körper begründet ist. Nie-

Digitized by Google

renbecken und Nierenkelche erstrecken sich ihrer größten Ausdehnung nach in einer Ebene der Niere, die man am besten als Ebene des Sektionsschnittes bezeichnen kann. Nun liegt diese Ebene des Sektionsschnittes nicht parallel zur Frontalebene des Körpers, sie wird dementsprechend vom Zentralstrahl einer antero-posterioren Aufnahme nicht senkrecht, sondern schräg getroffen. Hierdurch muß natürlicherweise eine Verzeichnung von Nierenbecken- und Nierenkelchschatten zustandekommen. Abb. 1 zeigt in schematisierter Form die Lage der Niere im Körper. Die Ebene des Sektionsschnittes, durch die punktierte Linie dargestellt, schließt mit der Unterlage einen Winkel von 30° ein, ein auf sie senkrecht gerichteter Zentralstrahl fällt daher nicht senkrecht zur Unterlage ein, sondern muß mit ihr einen Winkel von ca. 60° einschließen.

Wollen wir nun Pyelogramme erzielen, die jenen an exstirpierten oder herauspräparierten Leichennieren möglichst nahekommen, die also Nierenbecken und Nierenkelch ihrer größten räumlichen Ausdehnung nach wiedergeben, so werden wir auf Grund der vorgebrachten Überlegungen der antero-posterioren Aufnahmsrichtung eine Schrägeinstellung der Röntgenröhre vorziehen, bei der der Zentralstrahl senkrecht auf die Ebene des Sektionsschnittes der Niere einfallen muß, gegen die Unterlage also ungefähr im Winkel von 60° geneigt ist. Die auf diese Weise erhaltenen „schrägen" Pyelogramme kommen den anatomischen Verhältnissen insofern näher, als sie Nierenbecken und Nierenkelch nicht verzeichnet erscheinen lassen. Eine leichte Vergrößerung ist natürlich, wie bei jeder Röntgenaufnahme, nicht zu vermeiden.

Die Vorteile dieser kleinen Modifikation der Aufnahmsrichtung der Pyelographie in diagnostischer Hinsicht bestehen darin, daß Nierenbecken und Nierenkelche besser entfaltet zur Darstellung zu bringen sind und daß eventuelle Knickungen des Harnleiters oder des Harnleiterabgangs, wie sie öfter auf antero-posterioren Pyelogrammen vorgetäuscht werden, als Artefakte, bedingt durch die Aufnahmsrichtung, erkannt werden. Einige Skizzen, genau nach den Originalplatten, die der eine von uns in der Sitzung der „Wiener urologischen Gesellschaft" vom 13. Juni 1923 demonstrierte, angefertigt, sollen die erwähnten Vorteile der schrägen Pyelographie illustrieren.

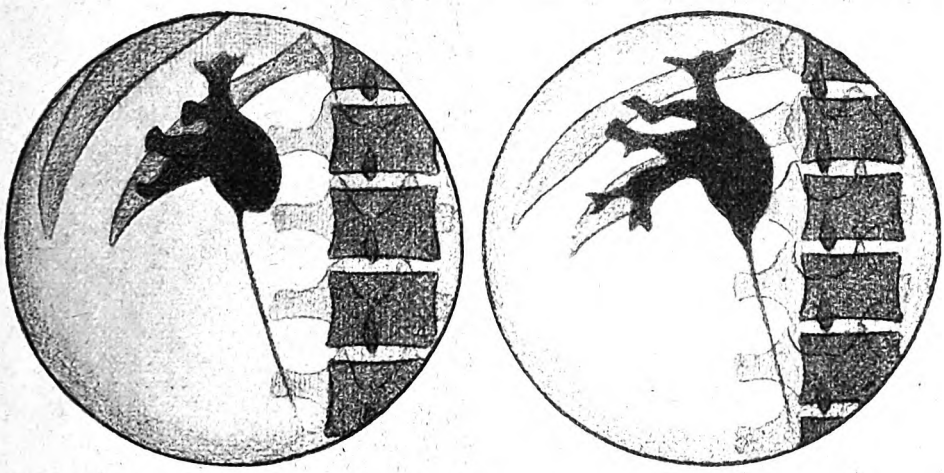

Abb. 2.

Abb. 2. Das linke Bild stellt eine in antero-posteriorer Richtung, also senkrecht gegen die Unterlage ausgeführte Pyelographie dar, Nierenbecken und Nierenkelch sind leicht erweitert. Das rechte Bild ist die Skizze einer von dem gleichen Falle gewonnenen, in schräger Richtung angefertigten Röntgenaufnahme, was schon daraus zu erkennen ist, daß der Nierenbeckenschatten infolge der veränderten Aufnahmsrichtung näher der Wirbelsäule zu zu liegen kommt. Nierenbecken und Nierenkelch kommen hier, ihren natürlichen Verhältnissen entsprechend, zur Darstellung. Das Nierenbecken erscheint breiter, die Kelche gleichsam aufgerollt.

Digitized by Google

Abb. 3a.

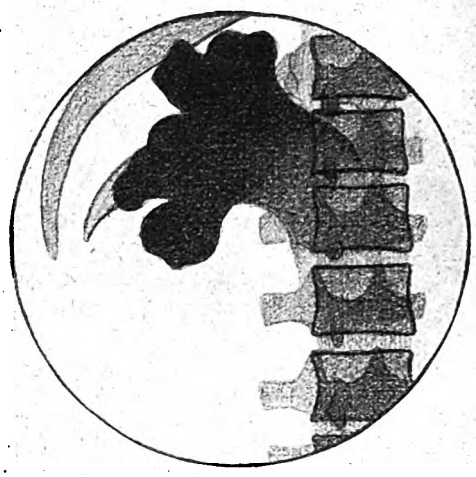

Abb. 3b.

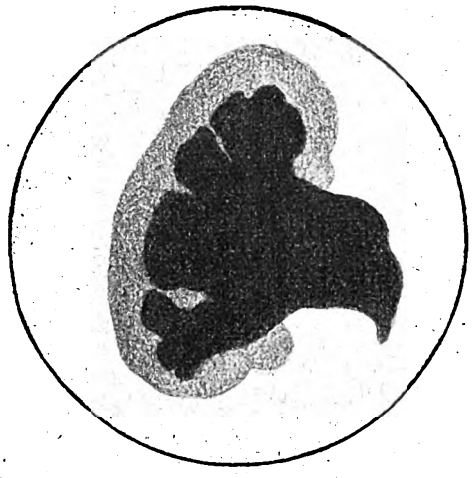

Abb. 3c.

Noch klarer zeigen sich die Vorteile der schrägen Pyelographie in dem in Abb. 3 skizzierten Falle. Abb. 3a stammt von einer antero-posterioren, Abb. 3b von einer schrägen Aufnahme des gleichen Falles. Der Unterschied tritt hier infolge der hydrophrotischen Vergrößerung des Nierenbeckens und der Kelche deutlicher noch als im vorhergehenden Falle hervor. Den Beweis der Richtigkeit unserer obigen Ausführungen, daß das in schräger Richtung ausgeführte Pyelogramm sich den Verhältnissen des anatomischen Präparates weitgehend nähert, erbringt Abb. 3c. Sie wurde nach einem Bilde angefertigt, das unmittelbar nach der Nephrektomie (des gleichen Falles) nach Füllung des Nierenbeckens mit einer Bromnatriumlösung ausgeführt wurde, wobei die Niere flach auf der Röntgenplatte lag.

Schließlich sei noch ein weiterer Fall hier abgebildet, bei dem eine ptotische Niere mit leicht gedehntem Nierenbecken zu finden ist. Abb. 4. Die von einem antero-posterioren Bild stammende, linke Skizze täuscht eine spitzwinkelige Abknickung des Harnleiterabgangs aus dem

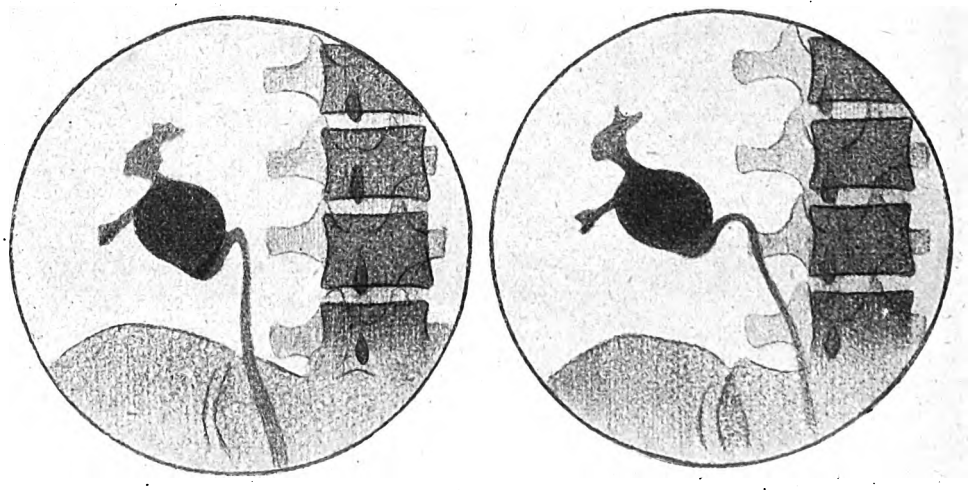

Abb. 4.

Digitized by Google

Nierenbecken vor; die rechte Skizze, nach einem schrägen Pyelogramm gezeichnet, ergibt, daß es sich um eine sanfte, bogenförmige Krümmung handelt, ein Befund, der bei der Autopsie bestätigt werden konnte.

Aus den vorliegenden Skizzen ist wohl zu ersehen, daß die Darstellung von Nierenbecken und -kelchen in schräger Projektionsrichtung vor den in antero-posteriorer Richtung gewonnenen Bildern unleugbare Vorteile besitzt. Es erscheint demnach zweckgemäß, bei Nierenbeckenaufnahmen zunächst als wichtigste Aufnahme jene in schräger Projektionsrichtung auszuführen, deren Technik der antero-posterioren Aufnahme an Einfachheit gleichsteht, deren Resultate jedoch in vielfacher Beziehung ergebnisreicher erscheinen. Wir haben im letzten Jahre sämtliche Nierenbeckenaufnahmen in antero-posteriorer und schräger Richtung vorgenommen — schon um den Wert dieser kleinen Modifikation hinsichtlich der praktischen, hierbei zu erzielenden Resultate abzuwägen. Der Vergleich der beiden Platten ergab fast in sämtlichen Fällen, daß das schräge Pyelogramm uns wertvolle Aufschlüsse und inhaltsreichere Bilder ergab, so daß wir diese neue Aufnahmsrichtung mit gutem Gewissen anempfehlen können.

Die Röntgenaufnahme eines Organs in nur einer Projektionsrichtung wird uns aber nicht in allen Fällen eine erschöpfende diagnostische Ausbeute liefern, da ja im Raume hintereinander liegende Organteile auf der Platte nicht getrennt zur Anschauung gebracht werden können, sich vielmehr decken oder einen gemeinsam konturierten Schatten bilden. Erst durch eine Aufnahme in der zweiten Projektionsrichtung wird es gelingen, diese räumlich hintereinander liegenden Organteile gesondert auf die Platte zu bringen. In allen jenen Fällen, in denen das schräge Pyelogramm pathologische Verhältnisse aufdeckt oder auch nur kein eindeutiges Ergebnis liefert, ist daher zur weiteren Klärung des Falles eine Aufnahme in einer zweiten Projektionsrichtung hinzuzufügen.

Der Gedanke, die Pyelographie in zwei Projektionsrichtungen auszuführen, ist kein neuer, er wurde von Sgalitzer[1]) bereits verwertet, indem er seinerzeit neben der antero-posterioren Aufnahme auch die Pyelographie in rein seitlicher Projektionsrichtung vorschlug, wodurch unsere Kenntnisse über Größe und Gestalt des Nierenbeckens vielfach gefördert werden. Auch der Nachweis mit dem Nierenbecken kommunizierender pathologischer Hohlräume ist bei dieser Technik in mehreren Fällen gelungen. Der seitlichen Pyelographie haftet jedoch der Nachteil an, daß der Nierenbeckenschatten auf die Körper der Lendenwirbel zu liegen kommt, was die Auflösung des Bildes bei technisch nicht ganz einwandfreien Aufnahmen wesentlich erschwert.

Wir sind daher von der seitlichen Pyelographie bis auf ganz bestimmte, wenige Ausnahmsfälle abgekommen, da wir in der schrägen Pyelographie zusammen mit der antero-posterioren Aufnahme hierfür einen Ersatz gefunden haben. Auch hier verwenden wir also die für die räumliche Orientierung wichtige Darstellung des Nierenbeckens in zwei Projektionsrichtungen und erhalten dabei in dem größten Teil der Fälle Details über Gestalt und Form des Nierenbeckens und der -kelche, die uns verloren gegangen wären, hätten wir nur eine Aufnahme ausgeführt. Wenn auch Aufnahmen in zwei zueinander senkrechten Projektionsrichtungen durch eine antero-posteriore und eine schräge nicht vollkommen ersetzt werden können, so bietet letztere doch so große Vorteile hinsichtlich Einfachheit der Technik und ergibt so befriedigende diagnostische Ergebnisse, daß wir sie fast ausschließlich verwenden und auf die seitliche Pyelographie nur in seltenen Fällen zurückgreifen.

Zu diesen seltenen Fällen gehört die Untersuchung ptotischer Nieren. Wir konnten hierbei wiederholt eine abnorme Lage der Niere feststellen u. zw. in dem Sinne, daß das Nierenbecken nicht wie normalerweise ventralwärts, sondern dossalwärts, die Kelche ventralwärts gerichtet sind. In solchen Fällen wird eine schräge Aufnahme

[1]) Max Sgalitzer: Zur röntgenolog. Darstellung des Nierenbeckens in mehreren Projektionsrichtungen. Verhandl. der deutschen Gesellsch. f. Urologie V. Kongreß in Wien 1921.

Digitized by Google

kaum wichtige Details ergeben, hier wird mit Vorteil die rein seitliche Pyelographie angeschlossen.

Wie weit die Achsendrehung einer ptotischen Niere gehen kann, illustriert Abb. 5.

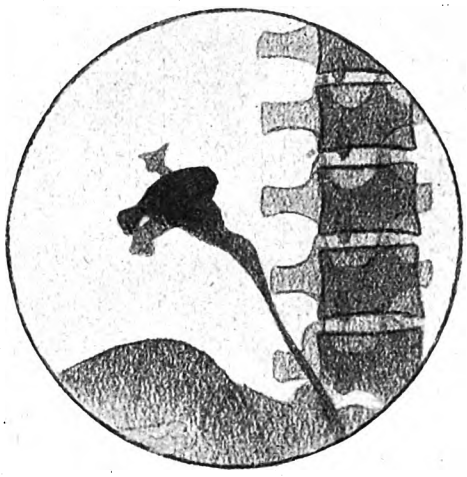

Abb. 5a.



Abb. 5b.

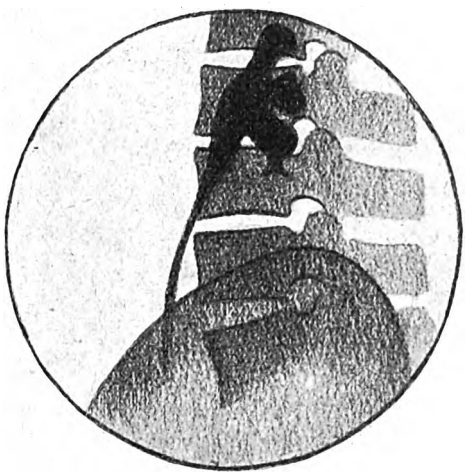

Abb. 5c.

In Abb. 5a sehen wir das schräge Pyelogramm einer ptotischen Niere zur Darstellung gebracht, das Becken erscheint zufolge der unzweckgemäßen Projektionsrichtung verkürzt. In Abb. 5b ist das seitliche Pyelogramm der gleichen Niere dargestellt, das sich auf die Körper des dritten und vierten Lendenwirbels projiziert. Das Nierenbecken ist dorsalwärts, die Nierenkelche sind nach vorne gelegen — im Gegensatz zu dem Verhalten einer normal gelagerten Niere (Abb. 5c), bei der das Becken nach vorne und die Kelche nach hinten zu gelagert erscheinen.

Die Pyelographie ist eine so überaus anschauliche und eindrucksvolle diagnostische Methode, daß man hierdurch nur zu leicht in die Versuchung geraten könnte, sie auch in jenen Fällen anzuwenden, in denen die gebräuchlichen urologischen Untersuchungsmethoden hinlänglich befriedigende Resultate ergeben könnten; hier ist sie begreiflicherweise leicht zu entbehren, da ihr doch gewisse Gefahren innewohnen. Das Anführen von Beispielen für die Richtigkeit dieser Behauptung erübrigt sich wohl; bei einiger Selbstkritik wird wohl jeder, der zahlreichere urologische Fälle zu untersuchen Gelegenheit hat, uns diesbezüglich recht geben. Wenn nun auch der im folgenden mitgeteilte Todesfall im Anschluß an eine Pyelographie der Methode selbst nicht zur Last gelegt werden kann, so ist er uns doch eine Warnung, die Pyelographie fürderhin nur unter strenger Berücksichtigung der Kontraindikationen sowohl von seiten des uropoetischen Systems, wie vor allem von seiten des Allgemeinzustandes auszuführen und nur jene Fälle dieser Untersuchungsmethode zu unterwerfen, bei denen die übrigen urologischen Untersuchungsmethoden keine hinsichtlich der einzuschlagenden Therapie befriedigenden Resultate ergeben.

Es hatte sich um eine 48jährige Frau gehandelt, die schon öfter wegen rechtsseitiger Nierenschmerzen in unserer Behandlung gestanden war. Vor zehn Jahren war in einem anderen Spital eine rechtsseitige Nephropexie ausgeführt worden. Diesmal kam sie mit der Angabe, daß die Schmerzen der rechten Seite anfallsweise auftreten, besonders wenn sie schwere Lasten hebe. Die neuerliche urologische Untersuchung ergab einen klaren, eiweißfreien Harn, kystoskopisch normale Verhält-

Digitized by Google

nisse, Indigokarmin von beiden Seiten in normalen Zeiten und normaler Intensität. Die rechte Niere reicht mit ihrem unteren Pol fast bis an den Darmbeinkamm und war respiratorisch so gut wie unverschieblich. Der Puls der Pat. war rhythmisch äqual. Sowohl an den großen Gefäßen wie auch an der Herzspitze waren Geräusche hörbar. Mit Rücksicht auf die Beschwerden der Patientin, die eine Ureterknickung und intermittierende Hydronephrose wahrscheinlich machten, sollte zur Feststellung der Größe des Nierenbeckens und des Verlaufs des Harnleiters eine Pyelographie gemacht werden.

Sie wurde am 15. Mai 1923 vorgenommen. Ein weicher Ureterkatheter Nr. 5 wurde ohne merkbaren Widerstand leicht bis ins Nierenbecken vorgeschoben, der abtropfende Harn war klar und unblutig. Es wurde nun eine 25prozentige, auf Körpertemperatur erwärmte, frisch sterilisierte Bromnatriumlösung aus einer Höhe von 30 cm, nur ihrer Schwerkraft folgend, einfließen gelassen. Nachdem ca. 5 ccm eingeflossen waren, wurde, ohne daß Pat. noch über eigentliche Schmerzen geklagt hätte, der Zufluß der Flüssigkeit eingestellt und die Röntgenaufnahme gemacht. Nach Beendigung dieser wurde zunächst 1 ccm der Bromnatriumlösung mit einer Rekordspritze langsam zurückgesaugt und der Rest abtropfen gelassen. Eine zweite Füllung wurde in der gleichen Weise vorgenommen und mit dieser noch zwei weitere Aufnahmen, eine antero-posteriore und eine rein seitliche, angefertigt. Der Ureterkatheter blieb bei weiterer ruhiger Rückenlage der Pat. noch weitere zehn Minuten liegen, um auf diese Weise das vollständige Abtropfen der eingeflossenen Flüssigkeit zu erreichen. Auch bei dieser zweiten Füllung hat Pat. über keine, durch zu starke Füllung des Nierenbeckens verursachte Schmerzen geklagt. Sie war schon vor Beginn der Untersuchung und während dieser ziemlich aufgeregt und unruhig.

Kurze Zeit nach Entfernung des Ureterkatheters begann die Kranke zu erbrechen, die Atmung wurde rasselnd. Der Zustand verschlechterte sich in den nächsten Minuten ständig, es trat Atemnot und Zyanose ein, und trotz subkutaner Kampfer-, Koffein- und Adrenalin-Injektionen und Sauerstoffatmung trat, ca. eine halbe Stunde nach der Pyelographie, der Tod ein.

Die Obduktion, die drei Tage später im gerichtlich-medizinischen Institute der Universität von Hofrat Prof. Dr. Haberda vorgenommen wurde, ergab einen Befund, der auszugsweise, soweit er hier von Interesse ist, folgendermaßen lautet:

Thymus persistens, 15 g schwer. Lungen ödematös. Herz: Bikuspidalklappen zart, die Aortenklappen nur wenig verdickt. Die aufsteigende Aorta ist nach vorne durch eine aneurysmatische Erweiterung vorgebuchtet. Nach Eröffnung dieser zeigt sich, daß diese spindelförmige Erweiterung die ganze aufsteigende Aorta betrifft, die aufgeschnitten an ihrer weitesten Stelle 11 cm mißt. In diesem Teile ist die Media stark verdickt, die Innenfläche ist unregelmäßig gewulstet und runzelig. Oberhalb der Klappen finden sich an mehreren Stellen sekundäre Aneurysmen, deren größte eine Tiefe von 1 cm erreichen. Der absteigende Teil der Aorta ist glatt, ebenso die aufgeschnittenen Koronararterien. Die linke Herzkammer ist erweitert, die Kammerwand bis auf 18 mm verdickt. Die linke Niere ist annähernd normal gelagert und normal geformt. Die rechte Niere ist tief gelagert, ihr unterer Pol reicht bis zum Darmbeinkamm hinunter. Ihr Nierenbecken ist etwas erweitert und plumper, der Nierenhilus ein wenig nach vorne gerichtet. Erweiterung der Nierenkelche. Die Schleimhaut des Nierenbeckens ist blaßrötlich und zeigt nur einzelne, kleinste Blutungen. Der rechte Ureter ist nur im Anfangsteil etwas erweitert und verläuft etwas geschlängelt. Die rechte Niere läßt sich nur sehr schwer aus dem narbig verdichteten Lager auslösen. Die Nierensubstanz ist beiderseits etwas blutreicher. An den Harnwegen ist nirgends eine Verletzung sichtbar, insonderheit nicht im rechten Harnleiter und rechter Niere.

Aus dem übrigen Obduktionsbefund geht hervor, daß der Magen stark mit einer flüssig-breiigen Substanz gefüllt und seine Schleimhaut sehr blutreich, verdickt und mit Schleim bedeckt war. Auch der Darm befand sich im Zustand vollster Verdauungstätigkeit.

In dem beschriebenen Falle hat es sich also um einen Herztod nach einer mit allen erdenklichen Kautelen lege artis durchgeführten Pyelographie gehandelt. Der abtropfende Harn war unblutig, die Lösung war frisch sterilisiert und körperwarm gewesen, die nachträgliche chemische Untersuchung ergab ihre einwandfreie Beschaffenheit. Sie floß, nur ihrer Schwerkraft folgend, aus geringer Höhe ein; die Fül-

Digitized by Google

lung des Nierenbeckens war keine übermäßig große, was schon daraus hervorgeht, daß Patientin über keine eigentliche Schmerzen geklagt hatte.

Es scheint demnach, daß ein vom Nierenbecken ausgehender reflektorischer Shock das schwer geschädigte Herz vollends zum Erlahmen gebracht hat. Ein ähnlicher Fall ist von Fedoroff veröffentlicht worden. Dort kam es 5 bis 6 Sekunden nach Injektion von Kollargol zu einem Herzstillstand und Exitus, in einem Zeitraume also, in dem eine „Kollargolschädigung" sicher nicht zur Auswirkung gelangen konnte. Die übrigen in der Literatur niedergelegten Todesfälle sollen hier nicht besprochen werden, da sie mit unserem Falle und dem von Fedoroff in keine Parallele zu setzen sind. Auch der neueste von Neergard publizierte Fall aus der Clairmontschen Klinik kann, trotzdem sonst keinerlei Erklärung für den eingetretenen Tod aufzudecken war, kaum in eine Linie mit den beiden erwähnten Todesfällen gestellt werden.

Aus unserem Falle ergibt es sich, daß zu den bisherigen, gegen die Vornahme einer Pyelographie sprechenden Kontraindikationen, nämlich: frische Blutungen oder akute Infektionen der Harnwege, hohes Alter, hochgradige Arteriosklerose, schwere Niereninsuffizienz, nunmehr noch schwere organische Erkrankungen des Herzens hinzuzufügen wären. Das Vorhandensein von Zeichen einer organischen Herzerkrankung sowie anamnestische Angaben häufiger heftiger Angina pectoris-Anfälle, wie sie in unserem Falle vorhanden waren, müssen künftighin als absolute Kontraindikation gegen die Vornahme der Pyelographie gewertet werden.

Wir haben diesen Todesfall mitgeteilt, um der wissenschaftlichen Gewissenhaftigkeit zu entsprechen, sind uns aber wohl bewußt, daß er der Pyelographie nur mit einiger Reserve zur Last gelegt werden kann, da ja Todesfälle bekanntermaßen bei großen Aortenaneurysmen, wie es in unserem Falle bestand, auch bei sonst als harmlos geltenden, diagnostischen und therapeutischen Eingriffen vorkommen können.

Zusammenfassung.

Die schräge Lagerung der Niere im Körper (Nierenbecken vorne medial, Nierenkonvexität hinten lateral) bringt es mit sich, daß Pyelogramme mit größtmöglicher Entfaltung von Nierenbecken und -kelchen nur dadurch erzielt werden können, daß der Zentralstrahl nicht in rein antero-posteriore, sondern in schräge Richtung — parallel auf die Ebene des Sektionsschnittes der Niere — eingestellt wird. Er ist hierbei von außen oben nach innen unten gerichtet und schließt mit der Unterlage bei dem am Rücken liegenden Patienten einen Winkel von 60° ein.

Der Vorteil der „schrägen Pyelographie" besteht in der besseren Projektion von Nierenbecken- und Nierenkelchschatten, so daß diese Gebilde ihrer größten räumlichen Ausdehnung nach dargestellt sind. Auch der Ursprung des Ureters aus dem Nierenbecken kommt hierbei besser zum Vorschein. Bei unklarem Ergebnis der Pyelographie oder bei pathologischen Verhältnissen wird der schrägen noch eine antero-posteriore Aufnahme hinzugefügt, um durch die Darstellung des Nierenbeckens in zwei Projektionsebenen eine genauere Kenntnis über Gestaltsveränderungen dieses Organs zu erlangen. Die rein seitliche Pyelographie ist nur in bestimmten Fällen (insbesondere bei ptotischen Nieren) in Anwendung zu ziehen.

Bei ptotischen Nieren wurde wiederholt im rein seitlichen Pyelogramm eine vollkommene Achsendrehung der Niere beobachtet, derart, daß im Gegensatz zu normal gelegener Niere die Nierenkelche nach vorne, das Nierenbecken nach rückwärts gelegen war.

Bericht über einen Todesfall nach einer mit allen Kautelen durchgeführten Pyelographie. Die Obduktion ergab eine Thymus persistens und ein großes Aortenaneurysma. Der Nachweis einer organischen Herzerkrankung muß als eine absolute Kontraindikation gegen die Vornahme einer Pyelographie gewertet werden.

Digitized by Google

Aus dem Zentral-Röntgeninstitut der Universität Innsbruck.

Bericht über die Gesetze des kontinuierlichen Röntgenspektrums. (1)

Von

A. March.

(Hierzu 15 Skizzen)

Mit der Entdeckung des kontinuierlichen Röntgenspektrums durch Moseley und Darwin (2) war die Physik vor eine Aufgabe gestellt, deren experimentelle Bewältigung sich in der Folge als äußerst schwierig erwies und auch heute noch nicht vollkommen gelungen ist. Das berühmte Problem der spektralen Energieverteilung, das Planck kurz vorher für die Wärmestrahlung gelöst hatte, war in neuer Form wieder erstanden. Wie verteilt sich die Energie einer Röntgenstrahlung auf die einzelnen Wellenlängen des Spektrums und von welchen Faktoren hängt die Art der Verteilung ab? Es ergab sich bald, daß für diese Verteilung offenbar Gesetze maßgebend waren, die mit dem von Planck entdeckten Gesetz der Wärmestrahlung in einem gewissen Zusammenhang stehen mußten. Duane und Hunt (3) wiesen nach, daß das kontinuierliche Spektrum auf der Seite der kurzen Wellen stets scharf begrenzt erscheint und daß die Grenzwellenlänge λ_0 mit der an der Röhre wirkenden Spannung V in einer einfachen quantenmäßigen Beziehung steht. Bedeutet ν_0 die der Grenzwellenlänge entsprechende Schwingungszahl und h die sogen. Planck sche Strahlungskonstante, so gilt, daß $e.V = h.\nu_0$. Die Tatsache dieser Qantenbeziehung war nur aus der Annahme verständlich, daß die Emission der Röntgenstrahlen von denselben Quantengesetzen bestimmt werde, aus denen Planck die Energieverteilung im Wärmespektrum erklärt hat. Für diese Annahme sprach auch der Umstand, daß die Verteilung der Energie im kontinuierlichen Röntgenspektrum mit der Intensitätsverteilung eines Wärmespektrums eine auffallende Ähnlichkeit zeigte. Indessen waren die Messungen der ersten Zeit noch recht unverläßlich und alle Spekulationen waren daher solange verfrüht, als nicht Methoden ausgearbeitet waren, nach denen die Energieverteilung im Röntgenspektrum einwandfrei gemessen werden konnte.

Für solche Messungen eignet sich die photographische Aufnahme des Spektrums nicht. Abgesehen davon, daß die von der Eigenstrahlung des Silbers und Broms herrührenden Schwärzungsbanden für gewisse Spektralbereiche eine viel zu große Intensität vortäuschen, ist auch die Wirkung der langen Wellen auf die photographische Schicht infolge der größeren Absorption eine stärkere als die der kurzen Wellen, so daß im Spektrogramm die langwelligen Teile dunkler, die kurzwelligen aber heller herauskommen, als es ihrer wirklichen Intensität entspricht. Solange es nicht gelingt, den Einfluß dieser (und noch anderer) Faktoren auf den Verlauf der Schwärzung zu berechnen und so auf ihn zu korrigieren, sind Spektrogramme für die Ermittlung der Energieverteilung nicht verwendbar. In Betracht kommt vorläufig nur die Ionisationsmethode: der vom Kristall eines Braggschen Spektrometers reflektierte Strahl gelangt in eine (am besten mit Luft gefüllte) Ionisationskammer, die um die Achse des Spektrometers drehbar angeordnet ist. Der Kristall wird schrittweise um kleine Winkel gedreht, bei jeder Kristallstellung die Stärke des vom reflektierten Strahl hervorgerufenen Ionisationsstroms gemessen und daraus auf die Intensität J_λ (4) geschlossen, mit der die jeweils reflektierte Wellenlänge in der Strahlung vertreten ist.

Die Methode erscheint relativ einfach, sie ist aber nur dann einwandfrei, wenn berücksichtigt wird, daß die bei einer bestimmten Kristallstellung gemessene Ionisation außer von der spektralen Intensität J_λ noch von einer Reihe anderer Faktoren bestimmt wird und daher nicht ohne Weiteres als Maß der Intensität genommen werden darf. Vor allem andern muß beachtet werden, daß das Gas der Ionisationskammer von der Strahlung immer nur einen gewissen Teil absorbiert und zwar einen um so größeren Bruchteil, je größer die Wellenlänge λ der Strahlung ist. Es rufen daher — genau wie bei der photographischen Aufnahme eines Röntgenspektrums — die langen Wellen, weil sie stärker absorbiert werden, eine Wirkung hervor, die größer ist, als es der wahren Intensität der Strahlung entspricht, während anderseits die Wirkung der kurzen Wellen zu gering ausfällt. Diesem Umstand muß bei der Ermittlung der wahren Intensitäten in der Weise Rechnung getragen werden, daß man aus den Absorptionsgesetzen und den gegebenen Abmessungen der Ionisationskammer für jede Wellenlänge den absorbierten Bruchteil berechnet und daraus auf die Ionisation schließt, die zustande käme, wenn in jeder Wellenlänge der reflektierte Strahl vom Gas zur Gänze absorbiert würde. An den so korrigierten Ionisationswerten sind weiter, um zu den wahren Intensitäten zu gelangen, noch die folgenden Korrekturen vorzunehmen. Es ist in Rechnung zu ziehen:

Digitized by Google

1. daß der Kristall die verschiedenen Wellenlängen verschieden stark reflektiert (5) (6);

2. daß dem Spektrum erster Ordnung noch solche von höherer Ordnung überlagert sind, indem der Kristall in einer gegebenen Stellung im allgemeinen mehrere Wellenlängen zugleich (in verschiedener Ordnung) reflektiert (13), und schließlich

3. daß die Strahlung auf dem Weg von der Antikathode bis zur Ionisationskammer eine Veränderung der spektralen Energieverteilung durch das Glas der Röhre und die durchsetzte freie Luftstrecke erfährt, indem die verschiedenen Wellenlängen der Strahlung von Glas und Luft in verschiedenem Grad absorbiert werden.

Alle diese Einflüsse entstellen das Spektrum und müssen berechnet werden, um aus der beobachteten die wahre Intensitätsverteilung zu rekonstruieren. Genau genommen müßten wir noch in Betracht ziehen, daß das Verhältnis zwischen Ionisation und absorbierter Strahlungsenergie, wie Holthusen (7) dargetan hat, vermutlich nicht für alle Wellenlängen dasselbe ist, so daß es nicht ohne weiteres angeht, die Ionisation als Maß der Strahlungsintensität zu nehmen. Nach Boos (8) nimmt die ionisierende Wirkung bei gleicher absorbierter Energie mit der Wellenlänge zu. Da aber diese Abhängigkeit der Ionisation von der Wellenlänge sich derzeit noch nicht zuverlässig berechnen läßt, müssen wir sie vorderhand notwendig unberücksichtigt lassen und die Ionisation, vorbehaltlich einer eventuellen späteren Korrektur proportional der gesuchten Intensität J_λ setzen.

Handelt es sich darum, die Strahlung in derjenigen Intensitätsverteilung zu ermitteln, in der sie von den abgebremsten Elektronen unmittelbar erzeugt wird, so muß, nach dem Vorgang Kulenkampffs (14), auch die Absorption berücksichtigt werden, welche die Strahlen in der Antikathode selbst erleiden. Denn der Entstehungsort der Röntgenstrahlen ist ja nicht die Antikathodenoberfläche selbst, sondern liegt immer, da die auffliegenden Elektronen bis zu ihrer Abbremsung ein Stück weit in die Antikathode eindringen, in einer gewissen Tiefe unterhalb der Oberfläche, so daß die Strahlen schon auf ihrem Weg bis zur Oberfläche eine teilweise Absorption erfahren, die besonders in den langen Wellen infolge der meist hohen Ordnungszahl des Antikathodenmetalles nicht unerheblich ist.

Es sollen nun die Ergebnisse der Untersuchungen im einzelnen besprochen werden, wobei wir uns im vorliegenden Bericht ausschließlich auf solche Untersuchungen beschränken wollen, die sich auf Strahlungen von konstanter Spannung beziehen. Über das Spektrum von Strahlungen, die durch eine periodisch sich ändernde Spannung erregt werden, soll demnächst in einer gesonderten Arbeit berichtet werden.

Konstante Spannung.

Das Spektrum in Abhängigkeit von Spannung und Antikathodenmetall.

Die große Zahl der Fehlerquellen bringt es mit sich, daß nur wenige der über die Abhängigkeit des Spektrums von Spannung und Antikathode angestellten Untersuchungen als einwandfrei verwertet werden können. Die meisten Untersucher beschränkten sich darauf, das Spektrum iontometrisch auszumessen, in der Voraussetzung, daß die gemessenen Werte, die nicht oder nur ungenügend korrigiert wurden, als spektrale Intensitäten gelten könnten. Wir wissen, daß dies nicht der Fall ist und müssen daher alle Untersuchungen, in denen die angeführten entstellenden Fehler nicht berücksichtigt wurden, als unzureichend ausscheiden. Es gehören hierzu die Versuche von A. W. Hull und M. Rice (9) über das Hochfrequenzspektrum des Wolfram (1916) sowie die oft zitierten Messungen von C. T. Ulrey (10) (1918). In beiden Arbeiten ist weder berücksichtigt, daß das Gas der Ionisationskammer die verschiedenen Wellenlängen ungleich absorbiert (11) noch ist die Absorption der Röhrenwand in Rechnung gezogen. Die Intensitätskurven sind dadurch entstellt und es ist verständlich, daß die von Ulrey gefundenen Gesetzmäßigkeiten von anderer Seite nicht bestätigt werden konnten. So findet Ulrey z. B. daß die Wellenlänge λ_{max} der maximalen Intensität der Quadratwurzel aus der Spannung V umgekehrt proportional sei, während nach späteren Untersuchern eine Beziehung von der Form $\lambda_{max} \cdot V = \text{const.}$ gilt. Die gesamte Energie des Spektrums steigt nach Ulrey mit dem Quadrat der Spannung an; Änderung des Antikathodenmetalles hatte zur Folge, daß die Wellenlänge λ_{max} mit zunehmender Ordnungszahl Z des Metalles etwas kürzer wurde. Diese beiden Ergebnisse konnten später gut gesichert werden.

Auch die in anderer Hinsicht sehr wertvollen Versuche von D. L. Webster (12) können für unsere Zwecke nicht herangezogen werden. Der erste, der alle die wahre Intensitätsverteilung entstellenden Einflüsse erkannte, und seine Messungen auf sie korrigierte, war A. Dauvillier (13) (1920), der in einer sorgfältigen und groß angelegten Arbeit unter anderem mehrere Strahlungen von konstanter Spannung sowohl an einer Coolidge- als auch an einer Ionenröhre untersuchte. Die konstanten Spannungen wurden (nach dem Vorgang von P. Villard) durch Aufladung einer Kapazität mittels eines Induktors erzeugt und lagen zwischen 30 und 70 kV. Vergleichende Messungen an

Digitized by Google

verschiedenen Antikathodenmetallen wurden nicht ausgeführt. Nach Anbringen aller Korrekturen[1]) findet Dauvillier, daß die Wellenlänge λ_{max} der maximalen Intensität mit der Grenzwellenlänge λ_0 in der Beziehung $\lambda_{max} = 1{,}3 \cdot \lambda_0$ steht. Da nach dem Gesetz von Duane-Hunt λ_0 umgekehrt proportional der Spannung V ist, so gilt also, daß das Produkt aus den Größen V und λ_{max} einen konstanten Wert hat; dies entspricht völlig dem Wienschen Verschiebungssatz, wonach für die Wärmestrahlung des schwarzen Körpers $\lambda_{max} \cdot T = \text{const.}$ ist (T = absolute Temperatur). Die gesamte Energie des kontinuierlichen Spektrums ergibt sich in Übereinstimmung mit dem Befunde Ulreys und älteren, an spektral nicht zerlegten Strahlungen vorgenommenen Versuchen als proportional dem Quadrat der Spannung oder der vierten Potenz der Elektronengeschwindigkeit. Die Ergebnisse der Messungen sind in Fig. 1 wiedergegeben, in der sich die gestrichelten Kurven auf die gemessenen, die ausgezogenen auf die korrigierten Intensitätsverteilungen beziehen; des leichteren Vergleiches wegen sind alle Kurven auf dieselbe Stromstärke bezogen. Als Abszissen sind die Wellenlängen λ in Angströmeinheiten, als Ordinaten die elektroskopisch gemessenen Ionisationen aufgetragen.

Den Verlauf der Intensitätskurven in der Abhängigkeit von V durch eine Formel darzustellen, hat Dauvillier nicht versucht.

Zu einer sehr einfachen Darstellung ist dagegen H. Kulenkampff (14) gelangt, der Messungen im Spannungsbereich zwischen 7 und 12 kV an 8 verschiedenen Antikathodenmetallen vornahm, wobei auf alle die angeführten Fehlerquellen, auch auf die Absorption in der Antikathode Rücksicht genommen wurde. Die Spannungen wurden von einer Akkumulatorenbatterie geliefert, waren also streng konstant, die verwendete Röhre war gasgefüllt. Es wurde weiter eine möglichst exakte Messung der Röhrenstromstärke angestrebt, um die Intensitätskurven verschiedener Antikathodenmetalle bei genau derselben Stromstärke miteinander vergleichen und so den Einfluß des Antikathodenmetalles auf die Gesamtintensität des Spektrums ermitteln zu können. Die Messung des Stromes durch ein Milliamperemeter ist deshalb nicht völlig einwandfrei, weil stets ein Teil der Elektronen aus der Antikathode ohne nennenswerten Geschwindigkeitsverlust rückdiffundiert und daher zur Röntgenstrahlenerzeugung nichts beiträgt. Da die Zahl der rückdiffundierenden Elektronen nach Lenard mit steigender Atomnummer der Antikathode zunimmt, so ist die Stärke des eigentlich wirksamen Stromes bei demselben Ausschlag des Milliamperemeters je nach der Art der Antikathode verschieden. Um dieser Schwierigkeit zu begegnen, wurde die Stromstärke aus der Wärme bestimmt, die von den auftreffenden Elektronen an die Antikathode abgegeben wird. Die Wärme wurde in der Weise ermittelt, daß der Temperaturunterschied des ein- und ausströmenden Kühlwassers mittels Thermoelementen gemessen wurde. Da die rückdiffundierenden Elektronen in der Antikathode nur einen geringen Bruchteil ihrer Geschwindigkeit verlieren, zur Erwärmung der Antikathode also nahezu nichts beitragen, so kann die Wärmeabgabe wohl als exaktes Maß des wirksamen Stromes gelten.

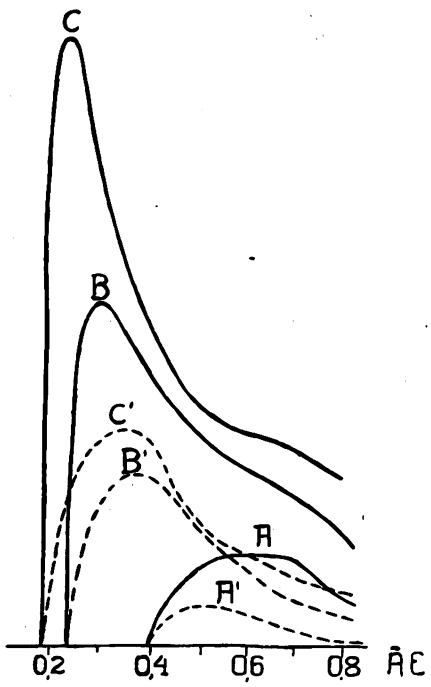

Fig. 1. Spektrale Energieverteilung für $V = 31{,}3$ kV (A, A[1]), $V = 53{,}5$ kV (B, B[1]) und $V = 71$ kV (C, C[1]) nach Dauvillier. A[1], B[1], C[1] gemessene, A, B, C korrigierte Kurven.

Die korrigierten Intensitätswerte ließen nun überraschend einfache Gesetzmäßigkeiten erkennen, wenn in der graphischen Darstellung die auf Frequenzen bezogene spektrale Intensität J_ν als Funktion der Schwingungszahl ν aufgetragen wurde: (Bezüglich der Definition von J_ν vergl. Zusatz 4.) Es ergab sich dann, daß die zu einem gegebenen Antikathodenmetall und einer bestimmten Spannung gehörigen Werte der J_ν zum größten Teil auf einer geraden Linie liegen. So stellt z. B. die Kurve 1 der Fig. 2 den Verlauf von J_ν für eine Spannung von 11980 Volt (entsprechend einer maximalen Schwingungszahl von $\nu_0 = 2{,}92 \cdot 10^{18}$ sec^{-1}) und *Pt* als Antikathodenmetall dar; als Abszissen sind statt der Wellenlängen die Schwingungszahlen $\nu = \frac{c}{\lambda}$ aufgetragen. Da in der Strahlung Schwingungszahlen oberhalb ν_0 nicht vertreten sind, so erstreckt sich die J_ν-Kurve nur bis zur Stelle ν_0. Man ersieht, daß die Kurve nach einem anfangs krummlinigen Anstieg schon in kurzer Ent-

[1]) Die Absorption der Strahlung innerhalb der Antikathode wurde nicht berücksichtigt.

Digitized by Google

fernung von der Stelle ν_0 in eine Gerade übergeht. Die Gerade schneidet in der Verlängerung die Abszissenachse in einem Punkt ν_0^1, der über ν_0 hinausliegt. Den Abstand $\nu_0^1 - \nu_0$ nennt Kulenkampff die „Knickgröße", da er ein Maß dafür gibt, um wieviel die J_ν-Kurve in ihrem Anfangsteil von der Geraden abbiegt. Der Knick $\nu_0^1 - \nu_0$ ist je nach dem Metall der Antikathode verschieden groß, von der Spannung dagegen unabhängig. Im Gebiet der kleinen Schwingungszahlen (großen Wellenlängen) erscheint das Gesetz der geraden Linie nicht mehr streng erfüllt, indem die Werte der J_ν von der Geraden nach unten hin abweichen. Kulenkampff nimmt an, daß diese Abweichungen, die er für nicht reell hält, durch die im Gebiet der langen Wellen nicht mehr sichere Berechnung der Absorption innerhalb der Antikathode verursacht seien.

Die Fig. 2 gibt die Spektren der von einer *Pt*-Antikathode emittierten Strahlungen für 7 verschiedene Werte der Spannung wieder; alle Kurven sind auf genau dieselbe Stromstärke bezogen.

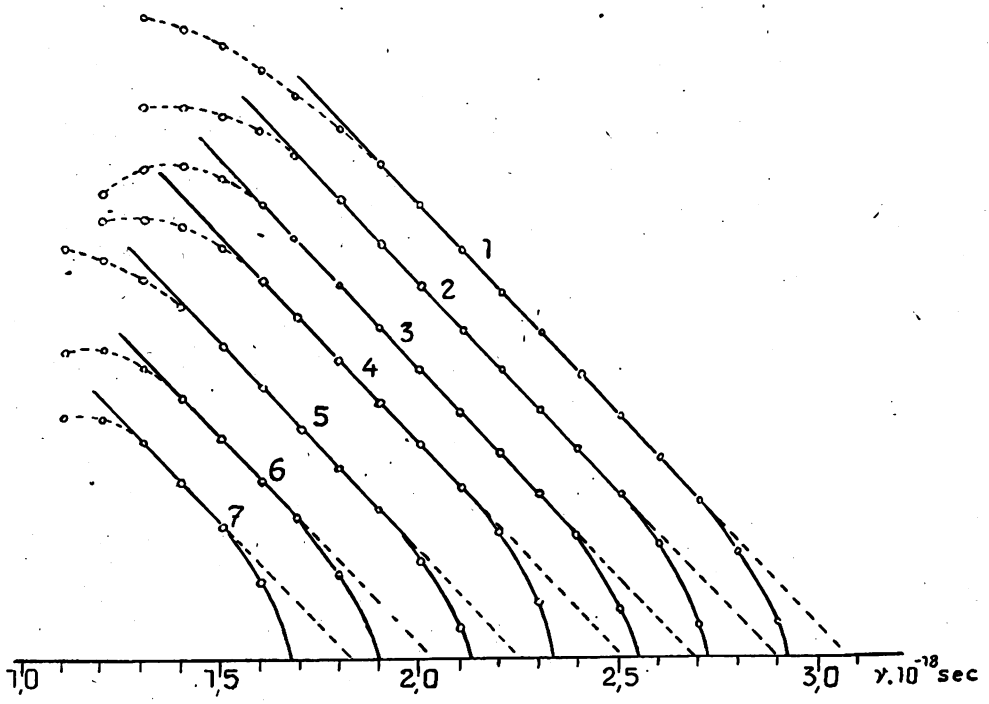

Fig. 2. Spektrale Energieverteilung nach Kulenkampff für $V_1 = 11{,}98$ kV, $V_2 = 11{,}20$ kV, $V_3 = 10{,}47$ kV, $V_4 = 9{,}70$ kV, $V_5 = 8{,}75$ kV, $V_6 = 7{,}85$ kV, $V_7 = 7{,}00$ kV.

Es zeigt sich, daß die Strahlungen in der Abhängigkeit vom Potential ein sehr einfaches Gesetz befolgen, indem die geraden Linien, die den verschiedenen Spannungen entsprechen, einander parallel sind und die Größe des Knickes sich von der Spannung als nahe unabhängig erweist. Der untersuchte Spannungsbereich (von 7 bis 12 kV ist zu klein, um die Bedeutung dieses Ergebnisses abschätzen zu können. Sollte ihm Allgemeingültigkeit zukommen, so könnten wir die Energieverteilung einer Strahlung von beliebiger Spannung dadurch in einfachster Weise festlegen, daß wir vom Punkt ν_0^1 ($= \nu_0 +$ dem für alle Spannungen gleichen Abstand $\nu_0^1 - \nu_0$) aus unter einem beliebigen Winkel eine Gerade ziehen. Auf dieser Geraden würden dann die Werte der J_ν für alle jene ν liegen, die der maximalen Schwingungszahl ν_0 nicht zu nahe sind. Vorderhand können wir aber das Gesetz der Fig. 2 nur für den Bereich der untersuchten Spannungen als gesichert betrachten.

Für die gesamte Energie des kontinuierlichen Spektrums ergibt sich aus den Messungen mit ziemlicher Wahrscheinlichkeit, daß sie proportional dem Quadrat der Spannung ansteigt.

Der Funktion J_ν kommt, falls die J_ν-Werte tatsächlich auch im Gebiet der kleinen ν auf einer Geraden liegen, ein Maximum nicht zu, da ja der Wert von J_ν mit abnehmendem ν dann ständig ansteigt. Wohl aber weist die auf Wellenlängen bezogene Intensität J_λ (4) $\left(= \frac{J_\nu}{c} \cdot \nu^2\right)$ ein Maximum auf; für die zugehörige Wellenlänge λ_{max} findet Kulenkampff, daß $\lambda_{max} = 1{,}5 \cdot \frac{\lambda_0}{1 + \frac{b}{c} \cdot Z\lambda_0}$ wobei b eine Konstante vom Wert 0,0025 und Z die Ordnungszahl der Antikathode bedeutet. Der als

Digitized by Google

Faktor von λ_0 auftretende Bruch nähert sich mit wachsender Spannung dem Wert 1, so daß im Gebiet der technisch gebrauchten Spannungen $\lambda_{max} = 1{,}5 \cdot \lambda_0$ ist. Dauvillier gibt $\lambda_{max} = 1{,}3 \cdot \lambda_0$ an; der Unterschied mag, wenigstens zum Teil, daher rühren, daß Dauvillier die Absorption in der Antikathode nicht berücksichtigt hat, seine Untersuchungen sich also auf gefilterte Strahlengemische beziehen. Die Filterung hat zur Folge, daß die Stelle der maximalen Intensität sich gegen das kurzwellige Ende des Spektrums verschiebt, woraus sich der kleinere Faktor von λ_0 erklärt.
die J_λ-Kurven für 5 verschiedene Metalle (*Pt*, *Sn*, *Ag*, *Cu*, *Al*) wiedergegeben sind. Alle Kurven beziehen sich auf dieselbe Spannung (10470 Volt) und dieselbe Stromstärke. Die Geraden unterscheiden sich voneinander sowohl in der Neigung gegen die ν-Achse als auch in der Größe des Knickes $\nu_0' - \nu_0$ Beide Größen nehmen mit steigender Ordnungszahl der Antikathode zu. Die Zunahme der Neigung entspricht der seit jeher bekannten Tatsache, daß die Intensität des Spektrums bei gleicher Spannung und Stromstärke in jeder Wellenlänge um so größer ist, je höher das Atomgewicht des Metalles liegt.

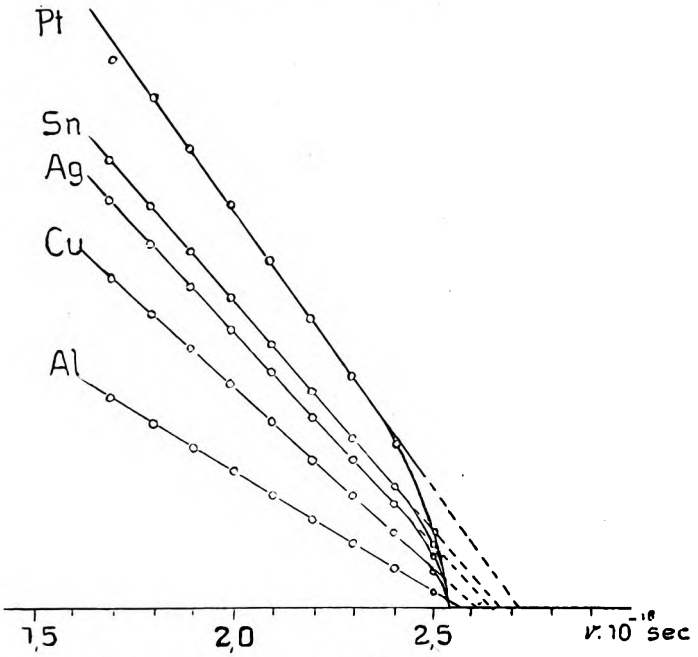

Fig. 3. Spektrale Energieverteilung in Abhängigkeit vom Antikadothenmetall nach Kulenkampff. V = 10,47 kV.

Die Abhängigkeit des Spektrums vom Metall der Antikathode ist in Fig. 3 dargestellt, in der Kulenkampff findet, daß der Tangens des Winkels, den die J_ν-Gerade mit der ν-Achse einschließt, proportional mit Z ansteigt, und daß im selben Maß die gesamte Intensität des Spektrums zunimmt. Außer in der Intensität unterscheiden sich die Strahlungen noch in der Qualität; die mit Z wachsende Größe des Knickes $\nu_0' - \nu_0$ bedingt eine, allerdings nur geringe Zunahme der Härte, indem die Stelle λ_{max} der maximalen Intensität J_λ sich mit steigendem Z nach der Seite der kurzen Wellenlängen hin verschiebt. In der oben für λ_{max} angegebenen Formel ist dies bereits berücksichtigt, da λ_{max} mit steigendem Z abnimmt. Im Gebiet der technisch gebrauchten Spannungen ist diese Abhängigkeit von Z übrigens belanglos, da bei großem ν_0 für jedes Z $\lambda_{max} = 1{,}5\,\lambda_0$ ist.

Fassen wir zusammen, so können wir nach kritischer Sichtung der Versuchsergebnisse die Abhängigkeit des Spektrums von Potential und Antikathode durch die folgenden Sätze charakterisieren.

1. Zwischen den Größen λ_{max} und λ_0 besteht eine Beziehung von der Form $\lambda_{max} = a\,\lambda_0 \frac{1}{1+\frac{b}{c}} \cdot Z i_0$ die für hohe Spannungen in die lineare Abhängigkeit $\lambda_{max} = a \cdot \lambda_0$ übergeht. Der Wert von a ist sehr wahrscheinlich gleich 1,5. Im Gebiet der niederen Spannungen hängt die Größe λ_{max} außer von λ_0 noch von der Antikathode ab und nimmt mit steigendem Z ab (zunehmende Härte).

2. Die gesamte Energie des kontinuierlichen Spektrums wächst proportional dem Quadrat der Spannung.

3. Im Gebiet der niederen Spannungen erfüllt die auf Frequenzen bezogene spektrale Intensität J_ν innerhalb eines gewissen Spektralbereiches das Gesetz einer geraden Linie, von der die Abszissen-

Digitized by Google

achse in einem Punkt $\nu_0' > \nu_0$ geschnitten wird. Der Abstand $\nu_0' - \nu_0$ ist für ein gegebenes Antikathodenmetall von der Spannung unabhängig.

4. Die gesamte Intensität des Spektrums wächst bei gleicher Spannung proportional mit der Ordnungszahl des Antikathodenmetalles.

Das Spektrum in Abhängigkeit von Stromstärke, Brennfleck und Röhrentyp.

Die Stärke des Röhrenstromes bestimmt lediglich die gesamte Intensität des Spektrums, die proportional mit ihr ansteigt. Auf die Art der spektralen Energieverteilung dagegen ist sie ohne Einfluß. Behnken (15) variierte bei gleichbleibender Spannung die Stromstärke von 1 bis 6 mA, ohne eine Änderung der Intensitätsverteilung zu beobachten. Es nimmt, wenn man die Stromstärke verdoppelt, die Intensität in jeder Wellenlänge auf das Doppelte zu, das Verteilungsgesetz bleibt infolgedessen dasselbe.

Dagegen nahm Lilienfeld (16) einen Einfluß der Elektronendichte im Brennfleck auf die Intensitätsverteilung an. Er untersuchte nach der Methode der Absorptionsanalyse die Strahlungen der von ihm konstruierten Röhre und glaubte zu finden, daß die Härte der Strahlung bei gleichbleibender Spannung mit der Belastung des Brennfleckes pro Flächeneinheit zunimmt, also um so größer ist, je dichter die Elektronen im Brennfleck auftreffen. Bei der Mangelhaftigkeit der angewandten Untersuchungsmethode kann indessen der Befund Lilienfelds kaum als beweisend gelten, zumal er weder theoretisch verständlich ist noch auch durch spätere Versuche, die an spektral zerlegten Strahlungen vorgenommen wurden, bestätigt werden konnte. Dauvillier änderte die spezifische Brennfleckbelastung im Verhältnis 1 : 2,6, Behnken im Verhältnis 1 : 6, ohne daß im Spektrum eine Verschiebung des Intensitätsmaximums feststellbar gewesen wäre.

Wohl aber wird es für das Spektrum, auch dann, wenn streng konstante Spannungen benützt werden, nicht dasselbe sein, ob zur Erzeugung der Strahlung eine Ionen- oder eine Elektronenröhre verwendet wird. Es geht dies aus der Überlegung hervor, daß in einer Röhre des ersten Typs, wenn an ihr eine konstante Spannung wirkt, alle Elektronen an der Antikathode mit derselben Geschwindigkeit ankommen, da sie alle aus der Kathode ausgelöst werden und daher die gesamte zwischen Kathode und Antikathode liegende Spannung zu durchlaufen haben, während in einer Gasröhre die Elektronen, die von der Kathode kommen, die Antikathode mit einer größeren Geschwindigkeit treffen als diejenigen, die durch Ionenstoß im Gas ausgelöst werden und daher nicht der gesamten Spannung unterliegen. Diese Erwägung läßt voraussehen, — und Versuche von Dauvillier beweisen es — daß bei derselben konstanten Spannung die Gasröhre eine etwas weichere Strahlung als die Elektronenröhre liefert. Der Unterschied ist aber praktisch belanglos; da nämlich bei der Gasröhre der größte Teil des Spannungsabfalles unmittelbar vor der Kathode liegt, so wirkt an den im Gas ausgelösten Elektronen nur mehr eine verhältnismäßig kleine Spannung, die nicht ausreicht, den Elektronen eine solche Geschwindigkeit zu geben, daß sie eine Strahlung von merklicher Intensität erzeugen könnten; fällt doch, wie wir wissen, die Strahlungsintensität mit der vierten Potenz der Geschwindigkeit ab.

Das Spektrum in Abhängigkeit von der Emissionsrichtung.

Daß die Strahlung einer Röntgenröhre sich in den verschiedenen von der Antikathode ausgehenden Richtungen sowohl in der Intensität als in der Härte verschieden verhält, geht bereits aus den an spektral nicht zerlegten Strahlungen vorgenommenen Versuchen von W. C. Kaye (17) (1909) und J. Stark (18) (1909) hervor. Kaye benützte als Antikathode eine dünne *Al*-Folie, die von den Kathodenstrahlen nahe senkrecht getroffen wurde, und konnte nachweisen, daß der von der Folie ausgesandten Strahlung in der Richtung des Kathodenstrahles eine größere Intensität und Härte zukam als in der entgegengesetzten Richtung. Der relative Unterschied in der Intensität nahm mit steigender Spannung zu. Stark kam zu denselben Ergebnissen wie Kaye; er nahm, um die störende Eigenstrahlung auszuschalten, eine Antikathode aus Kohle und stellte fest, daß die Schwärzung eines Films, der innerhalb der Röhre im

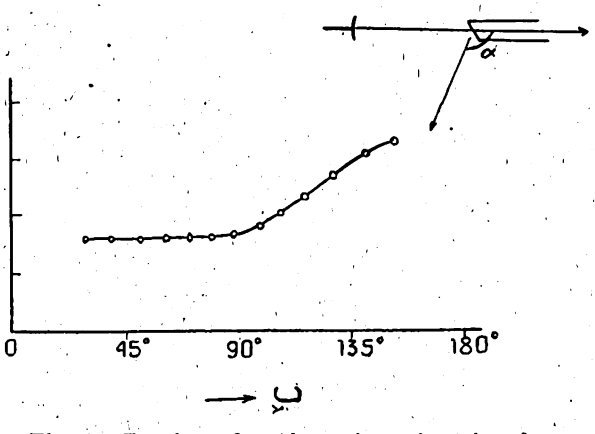

Fig. 4. Zunahme der Absorption mit steigendem Azimut nach Stark.

Digitized by Google

Kreis um die Antikathode gelegt war, in den verschiedenen Emissionsrichtungen verschieden intensiv ausfiel. Auch die Härte der Strahlung erwies sich, wie Messungen der Absorption in *Al* ergaben, als abhängig von der Richtung. Die Messungen der Härte sind in Fg. 4 wiedergegeben, in der als Abszisse der Winkel α zwischen der Richtung des beobachteten Röntgenstrahles und der des Kathodenstrahles — dieser Winkel (vgl. Nebenfigur) soll im folgenden stets als Azimut bezeichnet werden —, als Ordinate der Absorptionsindex in *Al* aufgetragen ist. Die Figur zeigt, daß die Absorbierbarkeit von $\alpha = 150^0$ bis $\alpha = 90^0$ erheblich abnimmt, um weiterhin nahe unverändert zu bleiben.

Spätere Untersuchungen von W. Friedrich (19) (1921) beziehen sich auf die Strahlung einer *Pt*-Antikathode bei einer Spannung von etwa 50 kV, also eine Strahlung, der die *L*-Eigenstrahlung des *Pt* in erheblicher Intensität beigemischt ist. Die Messungen lassen daher die Richtungsabhängigkeit der Bremsstrahlung quantitativ nicht erkennen. Doch geht aus ihnen mit Sicherheit hervor, daß das Maximum der Intensität nicht senkrecht zur Richtung des Kathodenstrahles, sondern in einer Richtung ausgestrahlt wird, die zwischen $\alpha = 0^0$ und $\alpha = 90^0$ liegt, ein Ergebnis, das nach einer von Sommerfeld entwickelten Theorie zu erwarten war. Das Maximum der von Friedrich untersuchten Strahlung lag bei etwa $\alpha = 80^0$. Dieser Winkel wurde kleiner, das Maximum rückte also näher an die Richtung des Kathodenstrahles heran, wenn die Spannung gesteigert oder in der Strahlung durch ein Filter der langwellige Anteil ausgelöscht wurde. Weiter konnte Friedrich in der Richtung $\alpha = 0^0$ ein Minimum der Intensität feststellen. Dieselben Ergebnisse wie Friedrich erhielt auf Grund einer verbesserten Versuchsanordnung W. W. Loebe (19) (1914).

Es ist aber klar, daß die Frage des Richtungseinflusses endgültig nur durch Messungen, die an spektral zerlegten Strahlungen vorgenommen werden, zu entscheiden ist. Einmal schon deshalb, weil nur auf diese Weise eine exakte Trennung der kontinuierlichen von der Eigenstrahlung erreichbar ist; diese Trennung ist aber unerläßlich, da die überlagerte Eigenstrahlung die Gesetze der Richtungsabhängigkeit verdeckt. Hauptsächlich ist aber die Spektralanalyse deshalb von Wichtigkeit, weil sie darüber Aufschluß gibt, durch welche Veränderung des Spektrums die beobachteten Härteunterschiede bedingt werden. Von vornherein sind zwei Möglichkeiten denkbar. Entweder ist die Grenzwellenlänge nicht in allen von der Antikathode ausgehenden Richtungen dieselbe, sondern wird mit abnehmendem Azimut kleiner (die Strahlung also härter) oder aber es kommt die verschiedene Härte dadurch zustande, daß bei durchwegs gleicher Grenzwellenlänge die spektrale Energieverteilung sich mit der Richtung ändert, indem die Stelle λ_{max} der maximalen Intensität sich mit abnehmendem α nach der Seite der kurzen Wellenlängen hin verschiebt. Um zwischen diesen Möglichkeiten zu entscheiden, untersuchte E. Wagner (20) (1920) die spektral zerlegte Strahlung einer Spannung von 8000 Volt in den Richtungen $\alpha = 150^0$ und $\alpha = 90^0$. Das verwendete Rohr enthielt zwei Kathoden K_1 und K_2 (Fig. 5), die Antikathode war so gestellt, daß ihre Ebene von den beiden Kathoden-

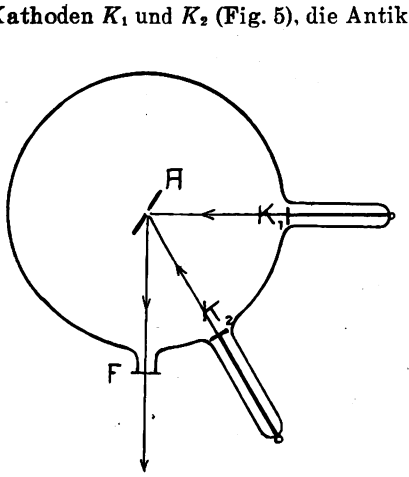

Fig. 5. Versuchsanordnung Wagners.

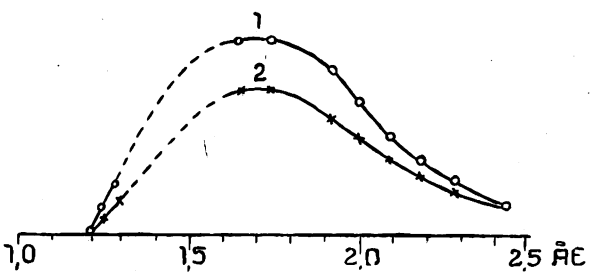

Fig. 6. Spektrale Energieverteilung einer Strahlung von 10,2 kV in den Richtungen $\alpha = 90^0$ (Kurve 1) und $\alpha = 1\ 0^0$ (Kurve 2) nach Wagner.

richtungen unter dem gleichen Winkel getroffen wurde (was deshalb notwendig war, um eine verschiedene Absorption der Strahlung im Innern der Antikathode auszuschließen). Die Strahlung trat durch das Fenster *F* aus und gelangte in ein Braggsches Spektrometer. Je nachdem der Strom durch K_1 oder K_2 zugeführt wurde, betrug das Azimut 90° oder 150°. Das Ergebnis der Messungen ist in Fig. 6 dargestellt, in der die Kurve 1 der Richtung $\alpha = 90^0$, die andere der Richtung $\alpha = 150^0$ entspricht. Beide Kurven beginnen mit derselben Grenzwellenlänge, ein Einfluß der Emissionsrichtung auf λ_0 besteht also nicht. Dagegen beeinflußt die Richtung die Art der Energieverteilung, indem der relative Unterschied der Kurven im

Digitized by Google

Gebiet der kurzen Wellen größer ist als in dem der langen. Es nimmt also, wenn wir das Azimut verkleinern, die Intensität der kurzen Wellen rascher zu als die der langen, was ein Härterwerden der Strahlung zur Folge hat.

Das Verhältnis der Intensitäten ergab sich im kurzwelligen Gebiet ungefähr zu 1,7.

Theorie des kontinuierlichen Spektrums.

Die Aufgabe einer Theorie des kontinuierlichen Spektrums ist nach dem Vorausgehenden in kurzen Worten die folgende. Es treffen auf die Antikathode Elektronen von einer einheitlichen Geschwindigkeit v auf; zu erklären ist:

1. Warum der Aufprall der einheitlich bewegten Elektronen nicht auch eine Strahlung von einheitlicher Wellenlänge, sondern ein kontinuierliches, auf der kurzwelligen Seite scharf begrenztes Spektrum von der beschriebenen, durch die Spannung bestimmten Intensitätsverteilung hervorruft?

2. Warum die Strahlung in den verschiedenen von der Antikathode ausgehenden Richtungen sich verschieden verhält?

Einen ersten Versuch zur Lösung dieser Fragen unternahm Bergen-Davis (21) (1917), dessen Theorie jedoch nur die senkrecht zur Kathodenstrahlrichtung emittierte Strahlung betrifft, deren Richtungsabhängigkeit also außer acht läßt. Da mir die Arbeit im Original nicht vorliegt, kann ich über die Vorstellungen, die Davis seiner Theorie zugrunde legt, nichts Näheres berichten. Das Ergebnis seiner Überlegungen ist ein ziemlich komplizierter Ausdruck für die spektrale Intensität J_λ, der an den Messungen von Duane und Hunt, sowie denen von Hull verglichen wird und mit denselben im kurzwelligen Teil anscheinend in guter Übereinstimmung steht.[1]) Diese Übereinstimmung spricht jedoch eher gegen als für die Theorie, da die erwähnten Messungen den wahren Intensitätsverlauf nicht wiedergeben. Wie weit sich die Theorie mit den Werten der Kulenkampffschen Messungen deckt, kann ich nicht beurteilen.

Auch die von Behnken (22) (1920) entwickelte Theorie bezieht sich ausschließlich auf die Strahlung, die im Azimut $\alpha = 90^0$ von der Antikathode ausgeht. Behnken geht von den Ulreyschen Intensitätskurven aus und bemerkt, daß man, wenn die spektrale Intensität J_λ als Funktion der Schwingungszahl ν (nicht, wie bei Ulrey, der Wellenlänge λ) aufgetragen wird, Kurven erhält, welche gegen ihr kurzwelliges Ende hin merklich geradlinig verlaufen und die Abszissenachse alle unter demselben Winkel schneiden. Dies führt ihn auf die Vermutung, daß die den verschiedenen Spannungen bei gleicher Stromstärke entsprechenden J_λ-Kurven bei fehlender Absorption der Strahlung in der Antikathode lauter parallele Gerade sein würden und daß die Abweichungen der tatsächlichen J_λ-Werte von den Geraden nur durch die Absorption in der Antikathode verursacht seien. Nach Behnken hätten somit die auf Absorption in der Antikathode korrigierten J_λ-Werte einer Beziehung von der Form $J_\lambda = K\,(\nu_0 - \nu)$ zu genügen oder es müßte

$$(\text{wegen } J_\lambda = J_\nu \cdot \frac{\nu^2}{c})\ J_\nu = b \cdot \frac{\nu_0 - \nu}{\nu^2} \quad (1)$$

sein, worin b einen der Stromstärke proportionalen, von der Spannung jedoch unabhängigen Faktor bedeutet. Die Beziehung entspricht, wenn J_ν als Funktion von ν aufgetragen wird, einer Kurve, die nach oben hin konkav ist, während die beobachteten J_ν-Kurven, wie aus Fig. 2 hervorgeht, soweit sie nicht geradlinig verlaufen, durchweg nach unten gekrümmt sind. Die Funktion (1) vermag daher die Beobachtungen auch nicht angenähert wiederzugeben. Die Übereinstimmung mit den Messungen Ulreys aber ist aus den angeführten Gründen nicht beweisend.

Wenn nun im folgenden ausführlicher auf die vom Verfasser (23) entwickelte Theorie des Röntgenspektrums eingegangen wird, so geschieht dies deshalb, weil sie derzeit die einzige Theorie darstellt, die, ohne sich auf willkürliche Hypothesen zu gründen, nicht nur den Beobachtungen in der Richtung $\alpha = 90^0$ zahlenmäßig gerecht wird, sondern auch von der Richtungsabhängigkeit der Strahlung Rechenschaft gibt.

Eine tiefere Bedeutung kann einer Theorie nur dann zukommen, wenn ihre Grundlagen sich zwanglos aus bewährten Anschauungen ergeben. Denn es ist klar, daß aus ad hoc konstruierten Hypothesen letzten Endes alles erklärt werden kann. Aus diesem Grund mußte besonderer Wert darauf gelegt werden, die Theorie des kontinuierlichen Spektrums auf Hypothesen zu gründen, die sich von aller Willkür fernhalten. Diejenige Annahme nun, die zur Erklärung der Grenzwellenlänge unentbehrlich scheint, ist die, daß für die Umsetzung der Bewegungsenergie eines aufprallenden Elektrons in Strahlung dieselben Gesetze maßgebend seien, welche nach Bohr die Ausstrahlung eines Atoms bestimmen. Nach der Bohrschen Theorie bildet sich bekanntlich aus einer Energie E, die beim Übergang eines Elektrons aus einer stationären Bahn von größerer in eine solche von kleinerer Energie frei wird, eine Strahlung von solcher Schwingungszahl ν, daß die sogenannte Frequenzbedin-

[1]) Nach Behnken, Zeitschr. f. Phys. 4, 241, 1921.

Digitized by Google

gung $E = h \cdot \nu$ (h = Planck sche Strahlungskonstante) erfüllt ist; das ν ist danach um so größer (die Strahlung also um so härter), ein je größerer Energiebetrag in Strahlung verwandelt wird. Es bedeutet nun kaum eine Willkür, wenn wir die Frequenzbedingung auch für die Entstehung der Röntgenbremsstrahlung als gültig betrachten und der Theorie die folgende Annahme zugrunde legen. Wenn ein an der Antikathode aufschlagendes Kathodenstrahlteilchen durch den Zusammenstoß mit einem Atom (genauer einem der elektrisch geladenen Atombestandteile) eine Energie vom Betrag E verliert, so entsteht daraus, wenn sich E überhaupt in Strahlung umsetzt, immer nur Strahlung von der Schwingungszahl $\nu = \frac{E}{h}$. Diese Annahme erklärt sofort das Gesetz von Duane und Hunt; die kurzwelligste Strahlung bildet sich nämlich offenbar dann aus, wenn ein Kathodenstrahlteilchen einen solchen Zusammenstoß erleidet, daß es seine ganze Energie $E_0 = e \cdot V$ (e ist die Ladung des Elektrons, V die Spannung, das Produkt $e \cdot V$ gibt die von der Spannung am Elektron geleistete Arbeit und somit dessen kinetische Energie an) an den getroffenen Atombestandteil (Elektron oder Kern) abgibt. Die einem solchen Zusammenstoß entsprechende Schwingungszahl wird dann $\nu_0 = \frac{eV}{h}$, in Übereinstimmung mit dem Duane-Huntschen Gesetz.

Aber der Fall, daß ein auftreffendes Elektron seine ganze Energie gleich beim ersten Zusammenstoß verliert, wird nur ausnahmsweise eintreten. Die Regel wird die sein, daß das Kathodenstrahlteilchen bis zur völligen Bremsung mehrere Zusammenstöße erfährt, indem es an das erste getroffene Elektron nur einen gewissen Teil E_1 seiner Energie abgibt, mit verminderter Geschwindigkeit und in anderer Richtung weiterfliegt, in einem zweiten Zusammenstoß neuerdings einen Teil E_2 seiner Bewegung einbüßt usw., bis schließlich in einem Nten Zusammenstoß sich die Energie des Elektrons erschöpft. Die Energieabgabe des Elektrons an die Antikathode vollzieht sich also in Teilbremsungen. Wenn wir von Zusammenstößen sprechen, so denken wir dabei nicht an einen mechanischen Aufprall, sondern es ist darunter gemeint, daß das Kathodenstrahlteilchen so nahe an einem Elektron oder am Kern eines der Metallatome vorbeifliegt, daß es eine genügend starke elektrostatische Einwirkung erfährt, um auf das getroffene Elektron oder den getroffenen Kern eine gewisse Energie $E < E_0$ zu übertragen. Ferner müssen wir, um den Vorgang der Abbremsung richtig aufzufassen, uns vorstellen, daß alle Teilbremsungen sich innerhalb desselben Atoms abspielen. Denn wir wissen aus den Untersuchungen Lenards (24), daß ein Kathodenstrahlteilchen in einem Atom entweder total gebremst wird oder aber das Atom mit unverminderter Geschwindigkeit durchfliegt. Wir können also, wenn wir gleichwohl Partialbremsungen annehmen, dies nur in der Weise tun, daß wir sie alle in dasselbe Atom verlegen und uns vorstellen, daß ein Elektron, wenn es sich einmal im Planetensystem eines Atoms verfängt, aus demselben nicht mehr herauskommt, sondern sich in ihm totläuft.

Aus der Hypothese der Partialbremsungen wird nun die Tatsache eines kontinuierlichen Röntgenspektrums unmittelbar verständlich. Wenn ein Kathodenstrahlteilchen bis zur völligen Abbremsung N Zusammenstöße erfährt und dabei nacheinander die Teilenergien $E_1\ E_2 \ldots . E_N$ an die Antikathode abgibt, so entsteht, falls jede dieser Energien sich in Strahlung umsetzt, zufolge der Frequenzbedingung ein aus N-Linien mit den Schwingungszahlen $\nu_1 = \frac{E_1}{h} \cdot \nu_2 = \frac{E_2}{h} \ldots \nu_N = \frac{E_N}{h}$ zusammengesetztes Linienspektrum. Da jede der Teilenergien kleiner ist als die Gesamtenergie $E_0 = e \cdot V$ des Elektron, so ist notwendig jede der Schwingungszahlen ν_1 bis ν_N kleiner als ν_0, eine größere Schwingungszahl als ν_0 kommt also nicht zustande.

Die besondere Art, in der sich die Energie E_0 beim Aufprall in Teilenergien auflöst, wird natürlich für jedes individuelle Elektron im allgemeinen eine andere sein, so daß jedes der auftreffenden Elektronen ein anderes Liniensystem hervorruft. Da nun die Zahl der pro Sekunde an der Antikathode aufschlagenden Elektronen sehr groß ist, so werden sich die Linienspektren lückenlos zu einem kontinuierlichen Spektrum aneinanderfügen.

Es ist nun die Aufgabe der Theorie, auf Grund der geschilderten Annahmen die Strahlung zu berechnen und das Resultat an den Beobachtungen zu prüfen. Es soll N die Zahl der Zusammenstöße bedeuten, die ein Elektron im Durchschnitt erfährt; treffen in der Sekunde Z Elektronen auf, so kommt es also zu $N \cdot Z$ Zusammenstößen. Durch jeden derselben verliert eines der Kathodenstrahlteilchen eine Bewegung von bestimmter Richtung und bestimmter Energie. Jede dieser verlorenen Bewegungen zeichnen wir uns (Fig. 7) in Form eines Pfeiles auf, der in Richtung und Länge die Richtung und Energie der übertragenen Bewegung wiedergeben soll. Tragen wir alle Pfeile von einem Punkt aus auf, so erhalten wir $N \cdot Z$ Pfeile von allen möglichen Längen unterhalb E_0 und allen möglichen Richtungen. Es kommt nun darauf an, auf Grund von Wahrscheinlichkeitsbetrachtungen das Gesetz zu ermitteln, das 1. die Verteilung der gesamten Energie $Z \cdot E$ der gebremsten Elektronen auf die $Z \cdot N$ Pfeile, sowie 2. die Verteilung der Pfeile auf die verschiedenen Richtungen bestimmt. Hier-

Digitized by Google

bei ist zu beachten (und dies ist für die Erklärung der Richtungsabhängigkeit wesentlich), daß nach dem Gesetz von der Erhaltung des Impulses die Impulse (Masse mal Geschwindigkeit) der übertragenen Bewegungen in der geometrischen Summe mit dem Anfangsimpuls der gebremsten Elektronen übereinstimmen müssen. Dieser Anfangsimpuls hat die Richtung des Kathodenstrahles und die Größe $Z \cdot m \cdot v$. (m = Masse, v = Geschwindigkeit der Elektronen). Einen Vektor derselben Richtung müssen wir erhalten, wenn wir für jeden Pfeil der Fig. 7 den zugehörigen Impuls berechnen und alle diese Impulse nach den Regeln des Geschwindigkeitsparallelogrammes addieren.

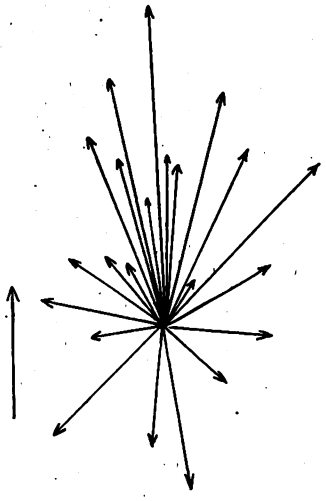

Fig 7.

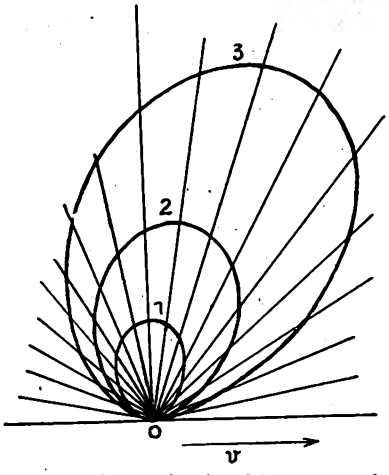

Fig. 8. Verteilung der Strahlungsenergie auf die verschiedenen von der Antikathode ausgehenden Richtungen, nach Sommerfeld, $v_1 = \frac{1}{10}c$, $v_2 = \frac{1}{5}c$, $v_3 = \frac{1}{3}c$.

Die Wahrscheinlichkeitsbetrachtungen ergeben nun, daß unter den $N \cdot Z$ Pfeilen solche am häufigsten vorkommen, deren Länge in der Nähe eines bestimmten, von E_0 abhängigen Wertes E_m liegen. Von E_m nimmt die Häufigkeit gegen E_0 hin rasch, gegen den Wert Null hin langsam ab. Ferner ergibt sich, daß die Pfeile nicht gleichmäßig auf alle Richtungen verteilt sind, sondern vorherrschend in die Richtung des Kathodenstrahles weisen. Dies ist eine Wirkung des Impulsgesetzes, demzufolge die geometrische Summe der Bewegungsgrößen gleich dem Impuls der gebremsten Elektronen sein muß. Wären die Pfeile gleichmäßig im Raume gelagert, so würden sich immer je zwei Bewegungsgrößen in der Summe einander aufheben, so daß die Summe aller Bewegungsgrößen gleich Null wäre.

Bezieht sich das Bisherige lediglich auf die Art, in der die Energie der Elektronen sich beim Aufprall auf die Antikathode zersplittert, so gehen wir nun zum Vorgang der Ausstrahlung selbst über. Nur ein verschwindend kleiner Teil der durch die Pfeile dargestellten Zusammenstöße hat die Bildung einer Röntgenwelle zur Folge, in den weitaus meisten Fällen fließt die durch den Stoß übertragene Energie E in Form von Wärme ab. Nach Wien (25) und Carter (26) beträgt der Nutzeffekt bei der Umsetzung von Kathoden- in Röntgenstrahlen nur etwa 1 bis 2 Promille. Die Wahrscheinlichkeit der Umwandlung in Röntgenstrahlung ist übrigens von der Energie E des Zusammenstoßes abhängig und nimmt mit E zu; es setzen sich also große Energiebeträge leichter in Strahlung um als kleine.

Die Umwandlung selbst geht, wie wir angenommen haben, immer so vor sich, daß sich aus einer Energie vom Betrag E monochromatische Strahlung von jener Schwingungszahl bildet, die sich aus der Frequenzbedingung $E = h \cdot \nu$ ergibt. Diese Annahme ist anscheinend zur Erklärung des kontinuierlichen Spektrums unentbehrlich. Es bedarf aber noch der Angabe der Art, in der sich die aus einem Zusamenstoß hervorgehende Strahlung im Raume ausbreitet. Diese Ausbreitung ist durchaus nicht etwa eine nach allen Richtungen gleichmäßige. Um uns von ihr ein Bild zu machen, nehmen wir in Fig. 8 an, daß die Strahlung im Punkte O erregt werde und wollen nun in jeder von O ausgehenden Richtung eine Strecke auftragen, deren Länge der Strahlungsenergie entspricht, die in der betreffenden Richtung in den Raum hinausgeht. Die wagrechte Gerade soll dabei die Richtung angeben, in der die beim Zusammenstoß vom Kathodenstrahlteilchen verlorene Geschwindigkeit v lag. Da natürlich alle durch die Richtung von v gelegten Ebenen einander gleichwertig sind, so hat man

Digitized by Google

sich, um die Figur räumlich zu vervollständigen, sie um die Richtung von v als Achse gedreht zu denken. Den (von Sommerfeld berechneten) Kurven der Figur ist nun zu entnehmen, daß 1. in der Richtung von v überhaupt keine Intensität emittiert wird. Die Hauptintensität liegt für kleine E nahe senkrecht zu v (Kurve 1, gezeichnet für $v = \frac{1}{10}$ Lichtgeschwindigkeit c), um sich aber mit wachsendem v immer weiter nach vorn zu verlagern, so daß der Winkel zwischen v und der Hauptintensität immer kleiner wird. (Kurven 2 und 3, für $v = \frac{1}{5} c$ und $v = \frac{1}{3} c$.) Es macht sich also in der Ausbreitung der Strahlung eine mit E zunehmende Dissymmetrie geltend, deren Erklärung übrigens, wie Sommerfeld gezeigt hat, ebenfalls im Satz von der Erhaltung des Impulses zu suchen ist. Wir werden weiter unten sehen, daß es diese Dissymmetrie ist, welche die Richtungsabhängigkeit der Härte bewirkt.

Die rechnerische Verfolgung der angestellten Überlegungen führt zu einem (in Zusatz 28 angegebenen) Ausdruck, der die spektrale Intensitätsverteilung für jede Spannung und jede Emissionsrichtung wiedergibt. Für die spektrale Intensität J_ν im Azimut $\alpha = 90°$ ergibt sich der Ausdruck:

$$J_\nu = \text{const } N^5/_2 \frac{1}{\nu_0} e^{-\frac{3}{2}\frac{N\nu}{\nu_0} + 3\sqrt{\frac{\nu}{\nu_0}}} \cdot \nu^2 \cdot a \qquad a = 1 - \frac{1}{3}\sqrt{\frac{\nu_0}{\nu}} + \frac{1}{9}\frac{\nu_0}{\nu}. \tag{2}$$

Es bedeutet hierin N die Zahl der Zusammenstöße, die ein Kathodenstrahlteilchen bei der Abbremsung im Durchschnitt erfährt, und ν_0 die Maximalfrequenz. Die Veränderlichkeit des Faktors a ist gering, so daß a mit großer Annäherung als Konstante betrachtet werden kann.

Vergleich der Theorie mit der Erfahrung.

a) Spektrum in Abhängigkeit von der Spannung.

In Fig. 9 sind die nach (2) für die Spannungen $V = 7000$, 8750, 9600, 10 470, 11 200 und 11 980 Volt und Pt als Antikathode ($N = 5{,}14$) berechneten Energieverteilungen, zusammen mit den von Kulenkampff gemessenen wiedergegeben, wobei wieder wie früher als Abszissen die Schwingungszahlen ν, als Ordinaten die auf ν bezogenen Intensitäten J_ν aufgetragen sind (29). Soweit die gemessenen Werte auf einer Geraden liegen, stimmen sie mit den theoretischen Intensitäten genau überein (30). Nur im Gebiet der kleinen Schwingungszahlen weichen die berechneten und die gemessenen Kurven voneinander ab; während die ersteren sich annähernd geradlinig fortsetzen, krümmen sich die letzteren nach der Abszissenachse hin. Kulenkampff hält diese Abweichungen von der Geraden schon deshalb für nicht reell, weil sie, wie aus der Figur hervorgeht, von durchaus nicht einheitlicher Art sind, und nimmt an, daß der geradlinige Anstieg der Kurven sich in Wirklichkeit bis $\nu = 0$ fortsetzt. Ein zwingender Grund zu dieser Annahme liegt jedoch nicht vor, und die Theorie ergibt denn

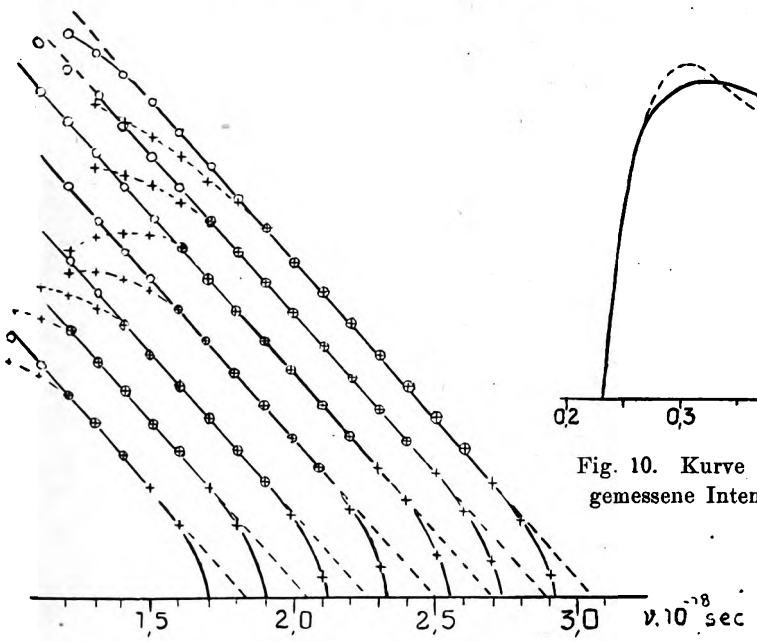

Fig. 9. Gemessene und berechnete Intensitätsverteilung; + gemessen (Kulenkampff), O berechnet (March).

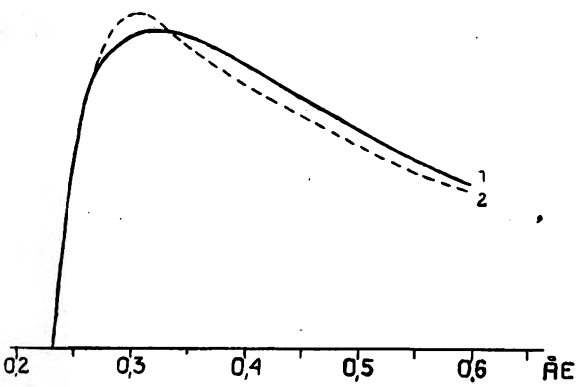

Fig. 10. Kurve 1 berechnete, 2 von Dauvillier gemessene Intensitätsverteilung. V = 53,5 kV.

Digitized by Google

auch, daß der geradlinige Verlauf sich nur über einen gewissen Spektalbereich (ungefähr über die erste Oktave) erstreckt; bei $\nu = 0{,}4\ \nu_0$ erreicht die J_ν-Kurve ein Maximum, um von dort an ziemlich steil abzufallen.

In der unmittelbaren Umgebung von ν_0 versagt der Ausdruck (2), indem er für $\nu = \nu_0$ nicht, wie es sein sollte, verschwindet. Es rührt dies daher, daß in der Berechnung des Ausdruckes, um gewissen rechnerischen Schwierigkeiten auszuweichen, so vorgegangen werden mußte, als ob auch noch größere Energiebeträge als $h \cdot \nu_0$ in Strahlung umgesetzt werden könnten.

Ein Vergleich der Theorie mit den Messungen Dauvilliers stößt deshalb auf Schwierigkeiten, weil von Dauvillier die Absorption in der Antikathode nicht berücksichtigt wurde. Wie Kulenkampff gezeigt hat, bewirkt diese Absorption auch bei glattpolierten Metallflächen eine nicht unerhebliche Entstellung des Spektrums im Sinne einer Härtung des Strahlengemisches; in verstärktem Maß ist die Härtung zu erwarten, wenn die Antikathodenfläche durch längeren Betrieb der Röhre mit einigermaßen hohen Spannungen aufgeraut ist, da dann die in den Vertiefungen ausgelösten Strahlen bei ihrem seitlichen Austritt einen Wall zu durchsetzen haben. Schon die zufällige Beschaffenheit der Antikathodenfläche beeinflußt dann die Strahlung und eine Abschätzung der an den Kurven anzubringenden Korrektur ist hinterher ganz unmöglich. Sicher ist nur, daß die Strahlung in ihrer ursprünglichen Zusammensetzung weicher sein muß, als sie gemessen wurde, und in diesem Sinne weicht auch, wie Fig. 10 am Beispiel einer Strahlung von 53,5 Volt zeigt, die nach Ausdruck (2) berechnete Energieverteilung von der experimentell gefundenen ab. Die erstere entspricht einem größeren Gehalt an weichen Komponenten und einem λ_{max}, das nahe 1,5 λ_0 ist, während Dauvillier $\lambda_{max} = 1{,}3\ \lambda_0$ angibt, das Maximum der Intensität also bei einer etwas kürzeren Wellenlänge findet. Ein Vergleich der übrigen Kurven mit der Theorie ergibt durchwegs Abweichungen derselben Art.

Die Dauvillierschen Versuche sprechen also insofern für die Theorie, als die Kurven im erwarteten Sinne und um Beträge, die durchaus als möglich gelten können, voneinander abweichen. Wir können daher wohl die Formel (2) als den derzeit wahrscheinlichsten Ausdruck für die spektrale Intensitätsverteilung betrachten, der allen unseren heutigen Kenntnissen Rechnung trägt und im Gebiet der niederen Spannungen durch die Versuche als exakt erwiesen wurde. Setzen wir, vorbehaltlich einer Prüfung dieser Ausnahme durch spätere Versuche, vorläufig N als eine Konstante mit dem Wert 5,14 an, so entspricht er dem Gesetz $\lambda_{min} = 1{,}46\ \lambda_0$ und einem Anstieg der Gesamtintensität mit dem Quadrat der Spannung. In Fig. 11 ist der aus (2) berechnete Verlauf von J für Spannungen von 50 bis 100 kV, in Fig. 12 für solche von 100 bis 200 kV dargestellt (29). Man bemerkt, daß

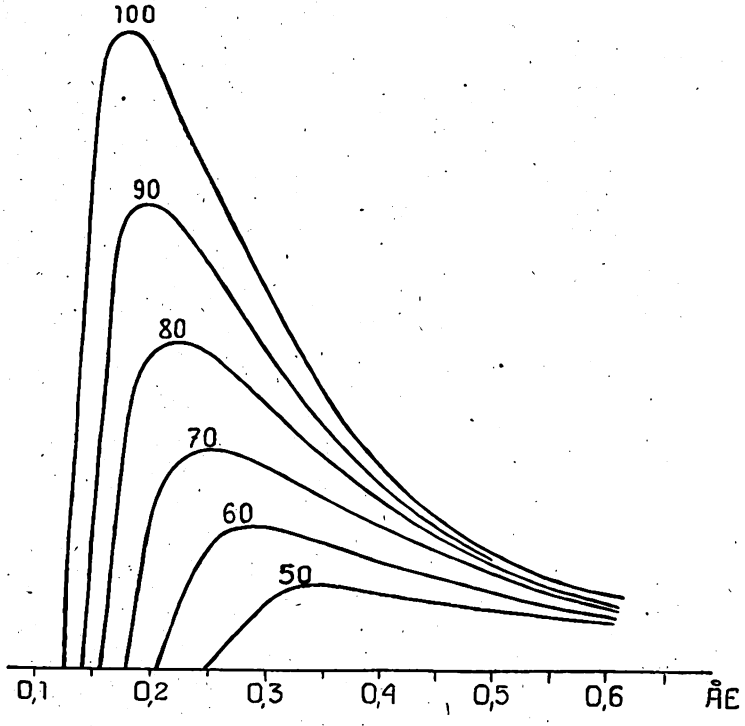

Fig. 11. Energieverteilung von 50 bis 100 kV, nach March.

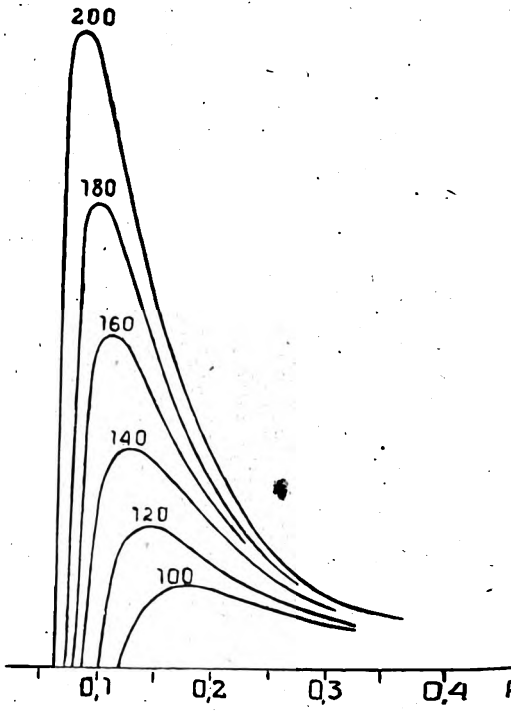

Fig. 12. Energieverteilung von 100 bis 200 nach March. Ordinatenmaßstab gegen Fig auf $^1/_8$ verkleinert.

Digitized by Google

mit steigender Spannung die Energie des Spektrums sich immer mehr im Maximum der Intensität konzentriert (30), was zusammen mit dem Vorrücken des kurzwelligen Endes ein Härterwerden der Strahlung zur Folge hat.

b) Spektrum in Abhängigkeit von der Emissionsrichtung.

Haben wir im vorausgehenden die Theorie nur für eine spezielle Emissionsrichtung (Azimut 90°, senkrecht zur Richtung des Kathodenstrahles) an der Erfahrung geprüft, so haben wir nun zu zeigen, daß sie auch die Richtungsabhängigkeit der Strahlung zu erklären imstande ist. Um zunächst den Einfluß der Richtung auf die gesamte Intensität des Spektrums zu verstehen, betrachten wir die Fig. 7, aus der hervorgeht, daß die Zusammenstöße eines Kathodenstrahlteilchens in überwiegender Zahl so erfolgen, daß durch sie eine Bewegung von der Richtung des Kathodenstrahles übertragen wird. Es folgt daraus, daß in derselben Richtung (sowohl nach vorn wie nach rückwärts) die Intensität der Strahlung ein Minimum aufweisen muß, da ja, wie Fig. 8 zeigt, die Ausstrahlung in der Richtung der Bewegung, aus der die Strahlung hervorgeht, gleich Null ist, der größte Teil der Energieumsetzungen also in den Richtungen $\alpha = 0°$ und $\alpha = 180°$ keine Strahlung liefert. Das Maximum der Ausstrahlung muß (infolge der besprochenen Dissymmetrie der Einzelemissionen) in einem Azimut erfolgen, das in dem Winkel zwischen $\alpha = 0°$ und $\alpha = 90°$ liegt und um so weiter von 90° absteht, einer je höheren Spannung die Strahlung entspricht. In Fig. 13 ist für eine Strahlung von 25 kV die aus Formel (3) des Anhanges berechnete Abhängigkeit der gesamten Intensität J vom Azimut dargestellt. Die Kurve weist zwei Minima auf, eines für $\alpha = 180°$ und ein zweites, das aber beträchtlich höher liegt, für $\alpha = 0°$. Das Maximum liegt bei $\alpha = 78°$. Sowohl die Existenz der Minima

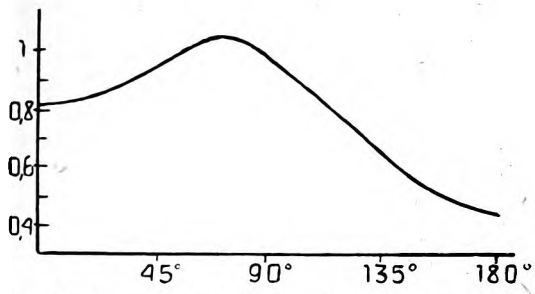

Fig. 13. Gesamtintensität einer Strahlung von 25 kV in Ahängigkeit vom Azimut, nach March.

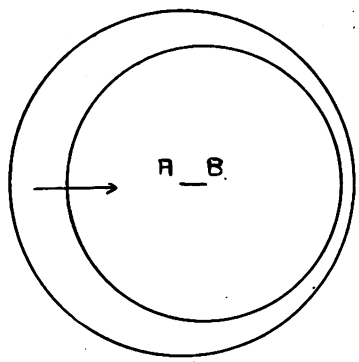

Fig. 14. Erklärung der nach der Richtung verschiedenen Härte nach Wien und Sommerfeld.

als auch die mit der Spannung zunehmende Verlagerung des Maximums gegen $a = 0°$ hin sind experimentell durch W. Friedrich und W. Loebe nachgewiesen worden. Für die Verlagerung des Maximums ergibt der Ausdruck (3) Beträge, die mit den von Sommerfeld berechneten übereinstimmen, was selbstverständlich ist, da ja der Ausdruck (3) aus der Sommerfeldschen Strahlungsformel hergeleitet ist. Daß diese Formel die Messungen innerhalb der Fehlergrenzen gut wiedergibt, hat bereits Loebe festgestellt.

Die Strahlungsformel (3) ergibt ferner, im Einklang mit der Erfahrung, daß die Härte der Strahlung mit abnehmendem Azimut zunimmt, in der Richtung des Kathodenstrahles also größer ist als in der, die nach der Kathode hin weist. Die von Wien (32) und Sommerfeld (33) herrührende und heute noch vorgebrachte Erklärung dieses Richtungseffektes ist die folgende. Wird ein Elektron (Fig. 14) auf der Strecke von A nach B gebremst, so beginnt die Ausstrahlung in dem Moment, da das Elektron in A ist; von diesem Punkt aus breitet sich die Strahlung in einer Kugelfläche aus, deren Radius sich mit Lichtgeschwindigkeit vergrößert. Die zuletzt ausgestrahlte Energie geht kurze Zeit später von B aus und die ganze Energie der Strahlung ist daher zwischen zwei exzentrischen Kugelflächen eingeschlossen, von denen die eine, mit dem Zentrum A, dem Beginn, die andere, mit dem Zentrum B, dem Ende des Ausstrahlungsvorganges entspricht. Wenn wir nun die Breite des von den beiden Flächen eingeschlossenen Raumes mit der Wellenlänge identifizieren, so ergibt sich diese nach vorn kleiner als nach rückwärts, woraus sich eben die verschiedene Härte erklären soll. Nun war diese Erklärung wohl der früheren Impulstheorie der Röntgenstrahlen angemessen, heute aber erscheint sie nicht mehr diskutierbar. Abgesehen davon, daß schon in der Deutung der Impulsbreite als Wellenlänge eine gewisse Willkür liegt, wird die Erklärung schon aus dem Grunde hinfällig, weil der Vorgang der Ausstrahlung sich überhaupt nicht in der angegebenen Weise abspielen kann. Wenn sich, woran heute nicht gezweifelt werden kann, die vom Kathodenstrahlteilchen ab-

Digitized by Google

gegebene Energie nach der Frequenzbedingung $E = h \cdot \nu$ in Strahlung verwandelt, so kann die Ausstrahlung erst dann einsetzen, wenn die Energieabgabe beendet ist, da ja vorher das Elektron nicht weiß, wieviel Energie es durch den Zusammenstoß verlieren wird und daher die Schwingungszahl der Strahlung noch nicht gegeben ist. Experimentell wird die Wien-Sommerfeldsche Theorie durch die Versuche Wagners widerlegt, wonach sich die Grenzwellenlänge, von der nach der Theorie erwartet werden müßte, daß sie für $\alpha = 0^0$ kleiner ist als für $\alpha = 180^0$, sich von der Emissionsrichtung als unabhängig erweist.

Der wahre Grund der Härteverschiedenheit ist nicht in einem Dopplereffekt, sondern im Satz von der Erhaltung des Impulses zu suchen (34). Wir haben aus diesem Satz gefolgert, daß die Bewegungen, die ein Kathodenstrahlteilchen in den Teilbremsungen an die Antikathode abgibt, sich nicht gleichmäßig auf alle möglichen Richtungen verteilen, sondern vorherrschend in der Richtung des Kathodenstrahles liegen müssen (Fig. 7). Ferner folgte aus dem Impulssatz die in Fig. 8 dargestellte Dissymmetrie der Einzelausstrahlungen; je größer die in Strahlung umgesetzte Energie E ist, einen umso kleineren Winkel schließt die Richtung der maximalen Intensität mit der Richtung der umgesetzten Bewegung ein. Diese Dissymmetrie nun ist der eigentliche Grund der Härteverschiedenheit. Sehen wir nämlich zu, in welchem Azimut die langwelligen und in welchem die kurzwelligen Komponenten des Strahlengemisches in maximaler Stärke emittiert werden. Die ersteren gehen zufolge der Frequenzbedingung aus den kurzen Pfeilen der Fig. 7 hervor. Die Dissymmetrie der Strahlung ist für eine kleine Energie nahe gleich Null, die aus einem kurzen Pfeil hervorgehende Strahlung geht also so in den Raum hinaus, daß das Maximum der Energie sich in der senkrecht zur Richtung des Pfeiles liegenden Ebene ausbreitet. Da nun die Pfeile vorherrschend im Azimut $\alpha = 0^0$ liegen, so werden die langwelligen Komponenten in maximaler Stärke im Azimut $\alpha = 90^0$, also senkrecht zur Richtung des Kathodenstrahles emittiert.

Die Hauptintensität der kurzwelligen Komponenten aber kommt in einem Azimut zustande, das unter 90^0 liegt. Der Grund dafür ist der, daß die aus einem langen Pfeil entstehende Strahlung von kurzer Wellenlänge sich so im Raume ausbreitet, daß das Maximum der Intensität nicht in einem rechten, sondern einem spitzen Winkel gegen die Richtung des Pfeiles emittiert wird. Alle kurzwelligen Einzelemissionen zusammen bewirken daher eine Strahlung, deren Hauptintensität vom Azimut $\alpha = 90^0$ nach vorn gegen die Richtung des Kathodenstrahles hin verlagert ist.

In dem Azimut nun, in welchem den kurzen Wellenlängen die größte Intensität zukommt, wird die Strahlung am härtesten sein. Gehen wir von dort gegen $\alpha = 90^0$ hin, so nehmen die kurzen Wellen an Intensität ab, während die langen sich verstärken, die Strahlung wird daher weicher. Auf diese Weise kommen die von Wagner beobachteten Unterschiede der spektralen Energieverteilung zustande. Es ist bemerkenswert, daß nach der Rechnung die Härte der Strahlung nicht gleichmäßig von $\alpha = 180^0$ gegen $\alpha = 0^0$ hin zunimmt, sondern vom Azimut, der maximalen Intensität an nahe konstant bleibt, ja sogar zum Schluß wieder etwas abnimmt. Dieses Ergebnis, das der Wien-Sommerfeldschen Hypothese widerspricht, deckt sich mit dem in Fig. 4 wiedergegebenen Befund von Stark. Leider reicht die Zahl der Beobachtungen zu einer quantitativen Prüfung der Theorie nicht aus. Messungen an spektral zerlegten Strahlungen liegen, außer den bereits erwähnten Versuchen Wagners, mit deren Ergebnis die berechneten Intensitätsverteilungen befriedigend übereinstimmen, nicht vor. —

Wenn in dem vorstehenden Bericht die Theorie einen unverhältnismäßig großen Raum einnimmt, so liegt das daran, daß dem Verfasser nur die Wahl blieb, entweder auf ihre Besprechung ganz zu verzichten oder aber sie in aller Ausführlichkeit zu entwickeln, da bei der Schwierigkeit des Gegenstandes mit kurzen Andeutungen niemandem gedient sein kann. Er entschloß sich schon deshalb für das letztere, weil er eine zusammenfassende Darstellung der Theorie, die in einer Reihe zerstreuter Arbeiten niedergelegt wurde, bisher nicht gegeben hat und weil der Theorie, deren Wert man heute vielfach zu unterschätzen geneigt ist, hier schon deshalb eine Bedeutung zukommt, weil es praktisch wichtig ist, das Spektrum einer Strahlung nach einer Formel berechnen zu können. Daß der gefundene Ausdruck das endgültige Strahlungsgesetz darstellt, soll freilich nicht behauptet werden; aber er entspricht zumindest qualitativ allen unseren heutigen Erfahrungen. Im einen oder andern Punkt mag die Zukunft Änderungen an der Theorie notwendig machen. Aber sie könnte nicht einen so großen Tatsachenkomplex erklären, wenn sie in den Grundlagen verfehlt wäre.

Literatur und Zusätze.

1. Ein den Stand der Kenntnisse von 1920 umfassender Bericht über das kontinuierliche Röntgenspektrum von E. Wagner findet sich im Jahrb. der Rad. und Elektr. 16, 190, 1920. Vgl. auch den Bericht J. E. Lilienfelds über die Hochvakuum-Röntgenröhren, ebendort. — 2. J. H. Moseley und C. G. Darwin, Phil. Mag. 26, 210, 1913. — 3. Will. Duane und F. L. Hunt, Phys. Rev. 6, 166,

Digitized by Google

1915. 4. Die Bedeutung der Größe J_λ ist die, daß J_λ multipliziert mit der Breite $d\lambda$ eines sehr schmalen, von der Wellenlänge λ bis $\lambda + d\lambda$ reichenden Spektralintervalles die Strahlungsenergie mißt, die auf das angegebene Intervall entfällt. Trägt man in einem Koordinatensystem die Wellenlänge λ als Abszisse und J_λ als Ordinate auf, so ist die Energie eines beliebigen von λ_1 bis λ_2 reichenden Spektralbereiches gleich der Fläche, die von der Abszissenachse, der J_λ-Kurve und den beiden zu λ_1 und λ_2 gehörigen Ordinaten eingeschlossen wird.

Einfacher möchte es erscheinen, unter J_λ die Energie zu verstehen, mit der die Wellenlänge λ in der Strahlung vertreten ist. Diese Definition kann aber der Größe J_λ deshalb nicht gegeben werden, weil eine endliche Energie immer nur einem Wellenlängenintervall, niemals einer einzigen Wellenlänge zukommt. Auch die feinste Spektrallinie hat stets eine endliche, wenn auch unter Umständen sehr geringe Breite. Statt auf die Wellenlänge λ kann die spektrale Intensität auch auf die Schwingungszahl ν bezogen werden. Die auf Schwingungszahlen bezogene Intensität J_ν mißt, wenn sie mit der sehr kleinen Breite $d\nu$ eines von der Schwingungszahl ν bis $\nu + d\nu$ reichenden Intervalles multipliziert wird, die Energie dieses Intervalles. J_λ und J_ν sind nicht dasselbe, vielmehr ist $J_\nu \cdot d\lambda = J_\lambda \cdot d\nu$, wenn $d\lambda$ und $d\nu$ sich auf dasselbe spektrale Intervall beziehen. Da wegen $\lambda = \frac{c}{\nu}$ (c = Lichtgeschwindigkeit) $d\lambda = \frac{c}{\nu^2} \cdot d\nu$ so folgt aus $J_\lambda \cdot d\lambda = J_\nu \cdot d\nu$, $J_\lambda = \frac{\nu^2}{c} \cdot J_\nu = \frac{c}{\lambda^2} \cdot J_\nu$. — 5. H. Küstner, Verh. der Deutschen phys. Ges. (3) 2, 56, 1921. — 6. E. Wagner und H. Kulenkampff, Ann. d. Phys. 68, 369, 1922. — 7. H. Holthusen, Fortschr. auf dem Geb. der Röntgenstr. 26, 211, 1919. — A. Becker und H. Holthusen, Ann. d. Phys. 64, 625, 1920. — 8. B. Boos, Zeitschr. f. Phys. 10, 1, 1922. — 9. A. W. Hull und M. Rice, Proc. Nat. Acad. of Sc. 2, 265, 1916. — 10. C. T. Ulrey, Phys. Rev. 11, 401, 1918. — 11. Die Ulreyschen Kurven sind also streng genommen Dosiskurven, d. h. sie geben an, wieviel Energie in jeder Wellenlänge vom Gas der Ionisationskammer absorbiert wird. Gemessen muß aber die Energie werden, die in jeder Wellenlänge auf die Kammer auffällt. Auf diesen Punkt machte H. Holthusen in einer Notiz „Auffallende oder absorbierte Energie Ursache der Strahlenwirkungen?" diese Zeitschr. 30, 549, 1922, aufmerksam. Diese Notiz, in der Holthusen auch gegen eine meiner früheren Arbeiten Stellung nimmt, könnte den Anschein erwecken, als ob ich zwischen auffallender und absorbierter Energie nicht unterschieden hätte. Das ist natürlich nicht der Fall. Da mir die Arbeit Ulreys seinerzeit im Original nicht vorlag, so nahm ich, ebenso wie Behnken, als selbstverständlich an, daß die Ulreyschen Kurven auf die ungleiche Absorption der verschiedenen Wellenlängen bereits korrigiert seien. — 12. D. L. Webster, Phys. Rev. 7, 599, 1916 und Proc. Nat. Acad. of Sc. 2, 90, 1916. — 13. A. Dauvillier, Recherches spectrométriques sur les rayons X, Paris, Masson et Cie. 1920. — Derselbe, Rapport sur les tubes destinés à la radiothérapie profonde et leur rayonnement. Journal de radiologie, Bruxelles 1921. — 14. H. Kulenkampff, Ann. d. Phys. 69, 548, 1922. — 15. H. Behnken, Zeitschr. f. Phys. 3, 148, 1920. — 16. J. E. Lilienfeld, Ber. d. sächs. Ges. d. Wiss. 69, 226, 1917. Vgl. auch den unter 1 zitierten Bericht. — 17. W. C. Kaye, Cambr. Proc. 15, 269, 1909. — 18. J. Stark, Phys. Zeitschr. 10, 902, 1909. — 19. W. Friedrich, Dissert. München 1912 und Ann d. Phys. 39, 377, 1912. — W. W. Loebe, Ann. d. Phys., 44, 1083, 1914. — 20. E. Wagner, Phys. Zeitschr. 21, 621, 1920. — 21. Bergen Davis, Phys. Rev. 9, 64, 1917. — 22. H. Behnken, Zeitschr. f. Phys. 4, 241, 1921. — 23. A. March, Phys. Zeitschr. 22, 209 und 429, 1921. Ebendort, 23, 84, 1922. Ann. d. Phys. 65, 449, 1921. — 24. P. Lenard, Abhandl. d. Heidelb. Akad. d. Wiss. 1918 (Tab. 17). — 25. W. Wien, Anm. d. Phys. 18, 991, 1905. — 26. E. Carter, ebendort 21, 955, 1906. — 27. A. Sommerfeld, Phys. Zeitschr. 10, 969, 1909. — 28. Es ergibt sich für die im Azimut α emittierte Strahlungsintensität der Ausdruck

$$J_{\lambda,\alpha} = \text{const.}\, N^{3}/_{2}\, \lambda_0\, e^{-\frac{3N\lambda_0}{2\lambda}+3\sqrt{\frac{\lambda_0}{\lambda}}} \cdot \frac{1}{\lambda^4}\left(1 - c_3\cos^2\alpha - c_5\sin^3\alpha - \frac{5}{2}\sqrt{\frac{2h\nu}{mc\lambda}}\cos\alpha\,(c_4\cos^2\alpha - c_2 + 3, c_6\sin^2\alpha)\right) \quad (1)$$

N ist die durchschnittliche Zahl der Zusammenstöße, die ein Kathodenstrahlteilchen bei der Abbremsung erfährt, m die Masse des Elektrons, c die Lichtgeschwindigkeit, h die Plancksche Strahlungskonstante; weiter ist

$$c_2 = 1 - \frac{1}{5}\sqrt{\frac{\lambda}{\lambda_0}} = 1 - K, \text{ wenn } \frac{1}{3}\sqrt{\frac{\lambda}{\lambda_0}} = K \text{ gesetzt wird, } c_3 = 1 - 2Kc_2,\ c_4 = 1 - 3Kc_2,\ c_5 = \frac{1}{2}\quad (1-c_3),\ c_6 = \frac{1}{2}(c_2 - c_4)$$

für die Richtung $\alpha = 90^0$ vereinfacht sich der Ausdruck (1) zu

$$J_\lambda = \text{const}\; N^{3}/_{2}\, \lambda_0 \cdot e^{-\frac{3N\lambda_0}{2\lambda}+3\sqrt{\frac{\lambda_0}{\lambda}}} \cdot \frac{1}{\lambda^4}(1 - c_6).$$

Der Faktor $1 - c_6$ ist über einen großen Bereich des Spektrums nahezu konstant, so daß seine Veränderlichkeit in erster Näherung vernachlässigt werden kann. — 29. Die im Ausdruck (2) auftretende Zahl N bleibt in der Theorie unbestimmt; ihr Wert muß den Beobachtungen entnommen werden, indem man ihn entweder aus der Lage des spektralen Maximums oder aber aus der Knickgröße be-

Digitized by Google

rechnet. Für *Pt* als Antikathode und $V = 11{,}98$ kV ergeben die Kulenkampffschen Messungen für N den Wert 5,14. Mit sinkender Spannung nimmt N etwas ab, was zu erwarten ist, da ein schnelles Kathodenstrahlteilchen, um zum Stillstand gebracht zu werden, offenbar einer größeren Zahl von Teilbremsungen bedarf als eins von kleiner Geschwindigkeit. Im Gebiet von 12 bis 7 kV sinkt N von 5,14 auf 4,94; die Abnahme erfolgt in einer geraden Linie. Die Extrapolation auf höhere Spannungen ist jedoch unsicher; rechnet man N aus λ_{max}, so ergibt sich N als eine Funktion des Verhältnisses $\frac{\lambda_{max}}{\lambda_0}$; da im Gebiet der hohen Spannungen sehr wahrscheinlich die Beziehung $\lambda_{max} = 1{,}5\,\lambda_0$ gilt, das Verhältnis λ_{max} also konstant bleibt, so muß es als das Wahrscheinlichste gelten, daß der Wert von N sich von etwa 15 kV an nicht mehr merklich ändert. Den Fig. 11 und 12 ist die Annahme $N = 5{,}14$ zugrunde gelegt. — 30. Kulenkampff gibt a. a. O. irrtümlicherweise an, daß die Theorie mit den Messungen nicht in Einklang stehe. Tatsächlich ergab die Theorie in ihrer ersten Fassung, in der auf den Impulssatz noch keine Rücksicht genommen war, für die spektrale Intensität einem Ausdruck,

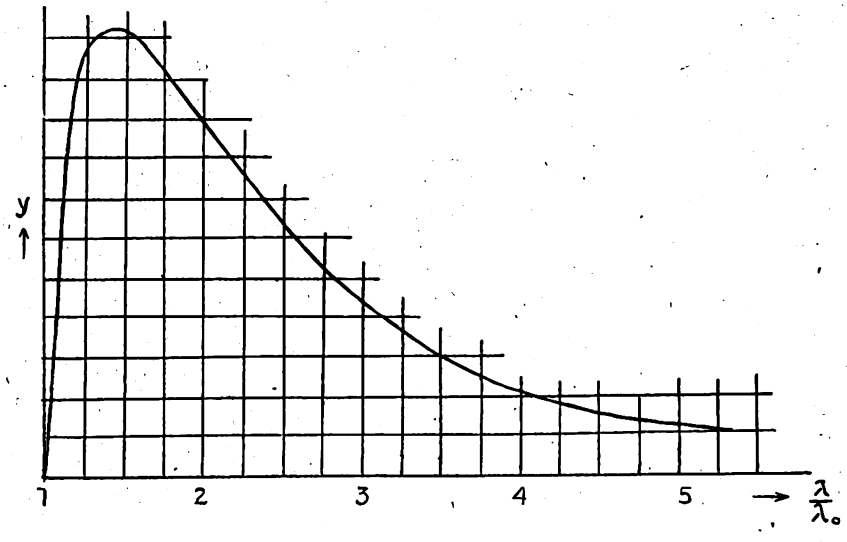

Fig. 15.

der den Messungen Kulenkampffs nicht entspricht. Es ist aber Kulenkampff offenbar entgangen, daß der Verfasser die Theorie später (Phys. Zeitschr. 23, 84, 1922) durch Einbeziehung des Impulssatzes verbessert und die früheren Rechnungen zurückgezogen hat. Vgl. meine Entgegnung, Ann. d. Phys. 72, 603, 1923. — 31. Die Kurven der Fig. 11 und 12 lassen sich aus einer gemeinsamen Grundkurve $y = \text{const.}\, e^{-\frac{3N\lambda_0}{2\lambda} + 3\sqrt{\frac{\lambda_0}{\lambda}}} \cdot \left(\frac{\lambda_0}{\lambda}\right)^4 \cdot \alpha = f\left(\frac{\lambda_0}{\lambda}\right)$ durch Multiplikation mit $1/\lambda_0{}^3$ ableiten. In Fig. 15 ist diese Grundkurve als Funktion der Verhältniszahl $\frac{\lambda_0}{\lambda}$ aufgetragen. Die Berechnung einer Strahlung von gegebenem λ_0 aus der Kurve Fig. 15 geschieht in der Weise, daß man für jedes λ das Verhältnis $\frac{\lambda^0}{\lambda}$ bestimmt, der Fig. 15 das zugehörige y entnimmt und y mit $1/\lambda_0{}^3$ multipliziert. Man erkennt so, daß die als Funktion von λ aufgetragene J_λ-Kurve sich mit abnehmendem λ_0 immer mehr zusammenschieben muß, da derselbe Bereich in $\frac{\lambda_0}{\lambda}$ einem umso kleineren Bereich in λ entspricht, je kleiner λ_0 ist; z. B. umfaßt das Intervall von $\frac{\lambda_0}{\lambda} = 1$ bis $\frac{\lambda_0}{\lambda} = 2$ für $\lambda_0 = 0{,}5$ den Bereich von $\lambda = 0{,}5$ bis $\lambda = 1{,}0$ Å, dagegen für $\lambda_0 = 0{,}1$ nur den von $\lambda = 0{,}1$ bis $\lambda = 0{,}2$ Å. — 32. W. Wien, Ann. d. Phys. 18, 999, 1905. — 33. A. Sommerfeld, Phys. Zeitschr. 10, 79, 1909. — 34. Die Vermutung, daß die Richtungsabhängigkeit der Härte aus dem Gesetz von der Erhaltung des Impulses erklärt werden müsse, hat bereits E. Wagner, Phys. Zeitschr. 21, 621, 1920, geäußert.

Digitized by Google

Die isolierte Darstellung der distalen Fußwurzel- und der Mittelfußknochen bei der Röntgenaufnahme.

Von

J Schütze, Berlin.

(Hierzu 1 Skizze im Text.)

Daß man bei den Röntgenuntersuchungen der Mittelfußknochen und der distalen Reihe der Fußwurzelknochen mit den gewöhnlichen Aufnahmen in zwei senkrecht aufeinander stehenden Richtungen nicht auskam, war eine sehr früh nach der Anwendung der Röntgenstrahlen eintretende Erkenntnis. Auf einem Querschnitt, der durch diese Gegend des Fußes gelegt wird, erkennt man auch unschwer den Grund: es ist die Wölbung des Fußes von der Innen- zur Außenseite, resp. der schräge Stand der einzelnen Knochen zueinander und die verschiedene Länge der Mittelfußknochen. Es ergab sich dadurch bei den rein dorso-plantaren oder plantar-dorsalen Aufnahmen eine erhebliche Deckung einzelner Teile der genannten Knochen, insbesondere der Gegend des II-V proximalen Metatarsusabschnittes aber auch der Kuneiformia und des Kuboideum. Bei den rein seitlichen Aufnahmen mußte selbstverständlich eine starke Überdeckung der Metatarsen und der Fußwurzelknochen stattfinden. Man sucht nun den Einblick in die Verhältnisse der proximalen Mittelfußknochen und der distalen Reihe der Fußwurzelknochen auf verschiedene Arten zu gewinnen. Das Bestreben geht dahin, diese Knochen möglichst isoliert zu erhalten und die Zwischenräume zwischen ihnen recht deutlich erkennbar zu machen. Ich möchte hier auf zwei der gängigsten Bücher hinweisen: Den Atlas typischer Röntgenaufnahmen vom normalen Menschen von Grashey (vierte Auflage) und Albers-Schönberg, Röntgentechnik (fünfte Auflage).

Grashey findet die Lösung des Problems der isolierten Darstellung dieser Knochen darin, daß er in Bauchlage des Patienten eine Übersichtsaufnahme in leicht gekippter Stellung des Fußes macht und dann eine besondere Aufnahme der Gegend des ersten und zweiten Fußstrahles mit den zugehörigen Kuneiforme I und II. Albers-Schönberg geht in der von ihm als Einstellung III bezeichneten Technik darauf aus, mit einer Aufnahme einen guten Überblick über die distalen Fußwurzelknochen und die proximalen Teile der Mittelfußknochen zu erhalten, und er gibt auf der Tafel X, Figur 1, Bd. II der Röntgentechnik eine dazu gehörige Abbildung. Auch Albers-Schönberg benutzt dabei die Bauchlage des Patienten. Beide Autoren kommen dem gestellten Problem nahe. Aber aus den Beschreibungen der Einstellung ersieht man in beiden Fällen, daß die vom Patienten einzunehmende Lage etwas unbequem und bei Albers-Schönberg sogar etwas forciert erscheint, wenigstens für Damen und bei empfindlichen Personen ist sie sicher nicht einfach herzustellen. Ja, es dürfte die ein wenig schwer beizubehaltende Stellung nicht leicht in völliger Ruhelage während der Aufnahme zu halten sein, noch dazu bei Personen, die schmerzhafte Leiden dieser Gegend haben. Es deutet darauf auch die Angabe des genannten Autors, daß man den recht stark herumgekippten Fuß an die Platte anbandagieren solle. (Ich sehe davon ab, daß, wie ich weiß, in der Hamburger Schule im allgemeinen die Anbandagierung bei Extremitätenaufnahmen bevorzugt wird.) Ich glaube aber (und das ist natürlich das Wichtigere), daß in der von Albers-Schönberg angegebenen Stellung III der Patient bei vorhandener Verletzung der besprochenen Gegend bei dieser Zwangshaltung erhebliche Schmerzen haben muß.

Schließlich aber geht Albers-Schönberg in seinem Verlangen der „Darstellung der Fußwurzelknochen und der Metatarsen mit dem besonderen Zweck, eine Überlagerung einzelner Knochenpartien, namentlich der oft sich deckenden Mittelfußknochen, zu vermeiden", nur so weit, daß er sich mit einer isolierten Darstellbarkeit der III-V Metatarsen und des Kuboideum begnügt. Es wird aber in vielen Fällen sehr erwünscht erscheinen, wenn auch noch der zweite, und wenn möglich, der 1. Metatarsus bis zu ihrem proximalen Ende getrennt sichtbar werden und wenn mindestens auch noch eine Trennung von einem oder mehreren der Kuneiformia sich ermöglichen läßt. Diesem Endziel kommt sehr nahe eine von mir schon vor einiger Zeit in dem von mir verfaßten praktischen Teil des „Leitfadens für das röntgenologische Hilfspersonal" (Auflage 3 und 4) dargestellte Fußaufnahme, die ich ganz kurz so beschrieben habe: „Eine dritte (n. b. neben der dorsoplantaren und der seitlichen Fußaufnahme) sehr zweckmäßige Aufnahmestellung ist diejenige, welche der Aufnahme Figur 132 entspricht, der Fuß liegt etwas schräg mit der Fußsohle nach oben und die Strahlen treten von schräg oben durch die Fußsohle auf die Platte."

Es geht aus dieser sehr kurzen Angabe nicht mit Deutlichkeit hervor, daß neben der schrägen Lage des Fußes auch außerdem eine Schrägstellung der Röhre und des Tubus eine Rolle spielt. Ich

Digitized by Google

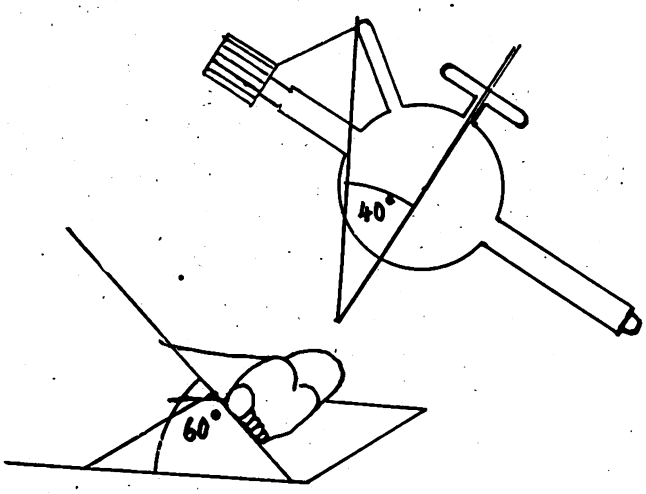

möchte deshalb hier im Bild eine solche Einstellung bringen, aus der, besser als aus einer langen Beschreibung, alles für die Aufnahmerichtung Wichtige zu entnehmen ist. Kurz angegeben sei, daß der Neigungswinkel zwischen Fußrücken und Platte etwa 60 Grad beträgt und daß die Neigung der Röhre etwa 40 Grad aus der Vertikalen seitlich gestellt beträgt. Zentriert wird dabei am besten auf die Gegend des 3. und 4. proximalen Metatarsalendes. Der Fokusplattenabstand ist ca. 45 cm. Es ergibt sich, daß sich sehr gut trennen lassen Kuboideum, Cuneiforme III und II, daß aber auch angedeutet die Trennung zwischen Cuneiforme I und II ist, auch das Navikulare ist sehr gut zu übersehen. Ferner zeigen sich alle Metatarsalia an ihrem proximalen Abschnitt übersichtlich.

Daß ein Bedürfnis nach einer derartigen Röntgenaufnahmetechnik besteht, beweist allein schon die Tatsache, daß Röntgenologen von Rang, wie Albers-Schönberg und Grashey, sich um eine isolierte Darstellbarkeit der oben bezeichneten Knochenteile bemüht haben. Aber es hat diese Einstelungsmöglichkeit auch erheblichen praktischen Nutzen, wie das die Erfahrung in einer ganzen Reihe von Fällen mir gezeigt hat. Es gelingt nur mit einer derartigen Methode an der Hand von zwei Aufnahmen (also der gewöhnlichen dorso-plantaren und der eben beschriebenen schräg seitlichen) für die einzelnen Knochen kleine Verletzungen an der distalen Reihe der Fußwurzelknochen und den proximalen Enden der Mittelfußknochen zu erkennen. Es ist mir mehr als ein Fall unter die Hände gekommen, in welchem eine kleine Verletzung der proximalen Mittelfußknochenteile übersehen wurde, da die gewöhnlichen Aufnahmerichtungen sie nicht deutlich genug erkennen ließen. Besonders wichtig ist aber die obenbezeichnete Einstellung für die Lokalisation kleiner Fremdkörper in der Gegend der distalen Fußwurzelknochen. Kleine Fremdkörper z. B., die man mit keiner anderen Methode aus den Knochenschatten herausbringen kann und bei denen auch der sorgfältigste Vergleich mehrerer in verschiedenen Richtungen angefertigter Aufnahmen ein sicheres Resultat nicht erzielen läßt, erweisen sich mit dieser Aufnahmetechnik dann doch noch als zwischen den Fußwurzelknochen liegend. Daß die Isolierung der einzelnen Knochen der genannten Gegend eine sehr deutliche Erkennungsmöglichkeit für kleine entzündliche oder andere Knochenveränderungen abgibt, brauche ich nur anzudeuten, um den Vorzug der beschriebenen Aufnahmetechnik in ein helles Licht zu setzen.

Ich bin also dazu übergegangen, daß statt der zweiten rein seitlichen (zur dorso-plantaren in einem Winkel von 90 Grad stehenden) Aufnahme die schräg seitliche plantar-dorsale mit ca. 40 Grad gekippter kaudo-kephal gestellter Röhre angefertigt wird. Ja es fragt sich, ob man aus Plattenersparnisgründen nicht dazu übergehen sollte, zuerst diese letztgenannte Aufnahme anzufertigen, wenn es sich um die oben oft genug bezeichnete Fußgegend handelt, um dann erst, wenn noch ein Bedürfnis einer näheren und weiteren Aufklärung nötig erscheint, die gewöhnliche dorso-plantare hinzuzufügen. Die Lagerung der Patienten zu der beschriebenen Aufnahme macht den Patienten gar keine Unbequemlichkeiten; er liegt mit dem Körper auf der Seite, ein wenig nach vornüber geneigt, und auch bei einer vorhandenen Verletzung bereitet ihm die Lage keine Schmerzen, selbst wenn man die Zehengegend durch einen leichten Sandsack fixiert.

Die geschilderte Aufnahme ist also leicht anzufertigen und sehr ergebnisreich. Sie läßt einen sehr guten Überblick über fast alle distalen Fußwurzelknochen und die Metatarsen zu — für ganz besondere Umstände wird sich außer ihr noch eine Spezialaufnahme nötig machen, wie z. B. eine solche zur Trennung von erstem und zweitem Kuneiforme.

Digitized by Google

Schulter- und Hüftaufnahmen in der Frontalebene.

Von

Dr. **Otto Behn,** Kiel.

(Hierzu Tafel VI, Fig. a u. b und 2 Abbildungen im Text.)

Seitdem Lilienfeld die Technik zur Frontalaufnahme des Schulterblattes und des Hüftgelenkes angegeben, ist es nur noch der Humeruskopf, bei dem eine Aufnahme in Frontalebene schwer möglich erscheint.

Soweit ich die Literatur habe durchsehen können, ist bisher nur von Pfister[1]) eine Anleitung zur Frontalaufnahme der Schulter gegeben. Seine Technik dabei ist folgende: „Patient sitzt mit leicht nach der kranken Seite gebeugtem Oberkörper, sich auf den in einem Winkel von 45 Grad ausgestreckten Arm stützend, auf der Röntgenbank, dicke hohe Keilkissen kommen in die Achselhöhle und drücken einen Film 13×18 (mit Platten ist nichts anzufangen) fest gegen die Weichteile, zur Hälfte gegen den Oberarm, zur Hälfte gegen den Brustkorb, Röhre oberhalb der Schulter." Die Abbildung in der Veröffentlichung von Pfister läßt zu wünschen übrig. Von dieser Einstellung sagt Albers-Schönberg[2]) in Übereinstimmung mit Preiser, daß dieselbe manche Schwierigkeiten bietet, und daß man wohl in den meisten Fällen mit den gewöhnlichen Schulteraufnahmen in sagittaler Richtung auskommen könne.

Ich habe diese Methode nicht nachgeprüft, da ich es für wünschenswert hielt, die Aufnahme auf Platten zu machen. Daß man mit Verzeichnungen am Humeruskopf werde rechnen müssen (was auch Pfister in seiner Arbeit betont), war mir dabei klar, erreicht mußte ein deutliches Bild der Lage der einzelnen Knochen und Knochenstücke zueinander in der zur Frontalen senkrechten Ebene werden. Meine Einstellung, die es selbst bei schwerverletzten Kranken ermöglicht, Frontalaufnahmen der Schulter auf Platten zu machen, ist folgende (Textabb. 1):

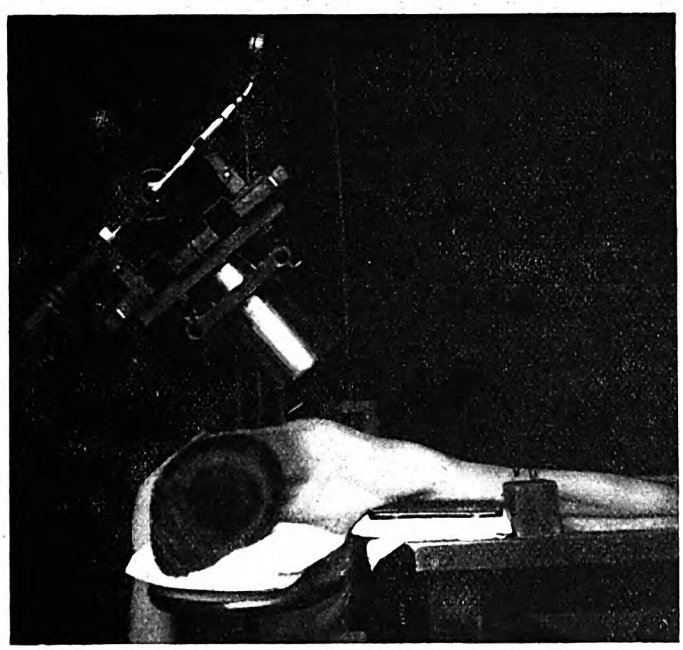

Abb. 1.

Der Patient sitzt mit angelehntem Rücken auf einem so hohen Stuhle, daß, wenn er den seitlich erhobenen Arm auf die Längsachse des Tisches legt, die Achselhöhle oberhalb der Tischfläche liegt. Der Arm wird horizontal über den Tisch ausgestreckt und durch einen Gewichtszug möglichst weit hinübergezogen. Die Zylinderblende steht in einem Winkel von 35—40 Grad im Rücken des Patienten, dessen Kopf tief vornübergebeugt auf bequemem Kissen gelagert wird. Expositionszeit etwas länger als bei Schulteraufnahmen (240″ bei 5 mA., 6 Tr., 5 Heizstrom, 55 kV., Mediarohr).

[1]) Med. Klinik. 1910. Nr. 5.

[2]) Röntgentechnik. 1913. S. 448.

Digitized by Google

Theoretisch ist am Skelett noch eine andere Einstellung möglich in Rückenlage bei abduziertem Oberarm (bis zur Wagerechten), und Außenrotation bis der Epicondylus medialis nach vorn steht. Praktisch ist diese Einstellung aber selbst bei Gesunden nur schwer durchführbar und wohl bei Kollumfrakturen wegen der Drehung ganz ausgeschlossen.

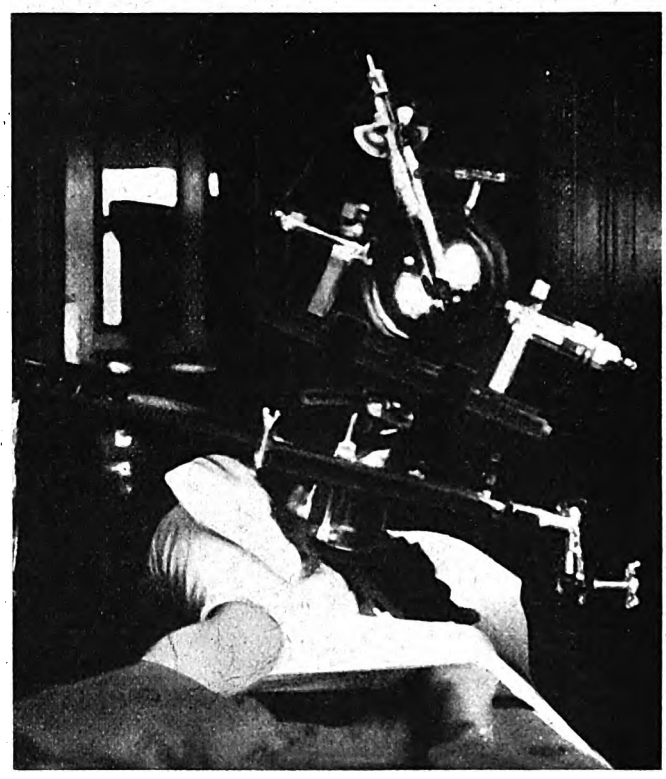

Abb. 2.

Bei Darstellung der Hüfte und des Schenkelhalses haben wir seit Jahren Aufnahmen in der Frontalebene gemacht, die vielleicht nicht allgemein bekannt sind, von der Technik Lilienfelds und Lauensteins abweichen und gute Resultate liefern. Der Patient wird auf die kranke Seite gelegt (Textabb. 2), das aufliegende Bein bis zur Wagerechten erhoben. Die Platte liegt möglichst weit unter dem Becken. Der Zentralstrahl des Rohrs, das senkrecht über der Achse des Femur steht, tritt schräg durch den Knochen von distal Innenseite nach proximal Außenseite.

Abbildungen auf Tafel VI:

a) Kollumfraktur ♀ Sagittalaufnahme.
b) Dieselbe Fraktur wie a Frontalaufnahme.

Ein Verfahren zur Verbesserung von Röntgenbildern.

Von

Dr. **Rudolf Mannl,** Karlsbad.

Die Qualität eines Röntgenbildes ist von zwei Faktoren abhängig. Erstens von seiner Schärfe, zweitens von seinen Kontrasten. Die Schärfe des Bildes ergibt sich aus dem Grad der Ruhigstellung des photographierten Körperteils, aus der Größe und Form des Brennflecks der Röntgenröhre, aus der Entfernung zwischen Röhre und Objekt, und zwischen Objekt und Platte, ferner bei der Verwendung einer Verstärkungsfolie, aus der Struktur (dem Korn) und aus dem Nachleuchten derselben, und der Expositionszeit. Es ist demnach klar, daß eine wirkliche, exakte Schärfe, wie sie in der technischen und wissenschaftlichen Photographie vorausgesetzt wird, im photographischen Röntgenverfahren überhaupt nicht zustande gebracht werden kann.

Digitized by Google

Die Bildschärfe hat aber eine geringere Bedeutung als meistens angenommen wird. Weit mehr als von ihr ist die diagnostische Brauchbarkeit einer Röntgenplatte von ihrem Kontrastreichtum abhängig. Als Kotrast-„Reichtum" sind die Differenzen zwischen Licht und Schatten zu bezeichnen. Ein Bild ist um so besser, je reichhaltiger die Skala seiner Nuancen ist. Diese Skala hat u. U. vom tiefen Schwarz bis zur Glashelle der Platten zu reichen, wie man dies bei „brillanten" Negativen findet. Leider ist diese Brillanz in der Röntgenphotographie nur durch die Verwendung weicher Strahlen, also bei Aufnahmen dünner Körperteile zu erzielen. Bilder des Kopfes, des Rumpfes oder der Hüftregion, welche eine größere Durchdringungskraft oder Härte der Strahlen verlangen, weisen gewöhnlich einen mehr oder minder dichten, grauen Überzug, den „Schleier" auf, unter welchem die Einzelheiten teilweise verschwinden. Bei diesen Bildern ist weiter die Skala der Nuancen wesentlich kürzer als bei den Aufnahmen dünner Körperteile mit weichen Strahlen. Statt der reichhaltigen Abstufungen zwischen Schwarz und Weiß, konstatieren wir bei den mit härteren Strahlen aufgenommenen Platten nur verschiedene Grade von Grau. Die photographische Minderwertigkeit dieser Bilder kommt durch zwei Momente zustande:

Erstens verschleiert, d. h. schädigt die Sekundär-Strahlung die Platte, wie wenn dieselbe nicht nur vom Brennpunkt der Röhre, sondern auch noch von zahllosen Nebenlichtquellen belichtet würde.

Zweitens haben härtere Röntgenstrahlen nicht mehr die Fähigkeit, die Platte intensiv schwärzen zu können, weil sie infolge ihrer größeren Durchdringungskraft auch in der zarten Bromsilber-Gelatine-Schicht nur wenig absorbiert werden. (Die physikalischen Details spielen hier keine Rolle.)

Die Bestrebungen, die Qualität der Aufnahmen von stärkeren Körperteilen zu verbessern, haben also dreierlei Ziele:

Erstens die Bekämpfung der Sekundärstrahlung.

Zweitens die Verbesserung der Absorptionsfähigkeit der Bromsilber-Gelatine-Schicht.

Drittens die Verstärkung fertiger Bilder.

Zur Bekämpfung der Sekundärstrahlung dienen verschiedene Blendenkonstruktionen. Sie sollen entweder das Eintrittsfeld für die Röntgenstrahlen in den Körper möglichst klein gestalten und dadurch den durch die Primärstrahlung zum Mitleuchten gebrachten Raumbezirk einschränken, oder sie sollen, zwischen Patienten und Platte geschaltet, mit Hilfe von Röhren oder eigentümlich geformten, während der Exposition zwangläufig bewegten Bleistreifen, nur die vom Brennpunkt der Röhre kommenden Strahlen zur Platte passieren lassen, das sekundäre, schädliche, seitliche Röntgenlicht aber nach Möglichkeit abfangen. In die erste Gruppe gehören: Irisblende, Schlitzblenden, Bleistreifen usw., und der Kompressionstubus, durch welch letzteren auch das Volumen des „Sekundärstrahlers" reduziert wird, in die zweite Gruppe die bekannte Bucky-Blende, sowie die Konstruktionen von Werner Otto, Lotzin, Akerlund und Potter. Die Bestrebungen, Methoden oder Apparaturen zur Ausschaltung der Sekundärstrahlen zu finden, sind noch nicht zum Abschluß gekommen, doch haben sie mit dem Thema meiner Mitteilungen nichts weiter zu tun. Um die Absorptionsfähigkeit der lichtempfindlichen Schicht für die Röntgenstrahlen zu verbessern und dadurch den Kontrastreichtum der Bilder zu erhöhen, hat die Industrie sich bemüht, sogenannte Sensibilisatoren zu finden, welche die spezifische Empfindlichkeit der Bromsilber-Gelatine-Schicht erhöhen sollen. Ich verweise hier auf die Versuche Dr. Schleußners, über welche derselbe auf dem letzten Naturforschertag in Leipzig berichtet hat. Ferner hat man schon seit langem Spezial-Röntgenplatten angefertigt, welche sich von den gewöhnlichen Trockenplatten durch ihre dickere Schicht unterscheiden. In dieser dickeren Schicht wird mehr Röntgenlicht absorbiert, und mehr Silber reduziert, als in einer dünneren. Dementsprechend werden die Kontraste gesteigert. Analog ist das Doppelplattenverfahren von Smart und Alban Köhler. Es besteht, wie schon der Name sagt, in der Verwendung zweier Röntgenplatten, welche mit den Schichtseiten aufeinandergelegt sind. Es beweist augenscheinlich, daß der photochemische Effekt der Röntgenstrahlen innerhalb gewisser Grenzen mit der Dicke der lichtempfindlichen Silberschicht in Proportion steht, und daß die Schwärzungen additiv sind. Die Köhlersche Methode ist in der modernen, röntgenologischen Praxis nur selten in Gebrauch, und durch die doppelseitig begossenen Films verdrängt worden. Mit diesen Films lassen sich unter Zuhilfenahme zweier Verstärkungsfolien kürzere Expositionszeiten und brillantere Aufnahmen erzielen, als mit einfachen Platten oder Films. Immerhin lassen auch die Doppelplatten Köhlers und der doppeltbegossene Film bei Verwendung härterer Strahlen hinsichtlich der Kontraste der erzielten Bilder noch zu wünschen übrig.

Hier setzt die Aufgabe der Verstärkungsverfahren ein:

Es gibt Vorgänge, durch welche der subjektive Eindruck der Kontraste erhöht wird. Z. B. Betrachtung vor dem Plattenschaukasten bei geeigneter Beleuchtung, Verkleinerung des Bildes, Hinterlegen desselben mit weißem Papier, Umkopieren usw., welche nicht als eigentliche Verstärkungsverfahren zu bezeichnen sind. Objektiv kontraststeigernd wirken die chemischen Methoden.

Digitized by Google

Durch diese Prozeduren soll auf denjenigen Partien der fertiggestellten Platte, welche reduziertes Silber enthalten, ein Niederschlag eines zweiten, fremden Metalles deponiert, und dadurch die Dichte der betreffenden Stellen gesteigert werden. Es gibt Quecksilber-, Uran- und Kupferverstärker. Die chemischen Verstärkungsverfahren sind aber unzulänglich, weil nicht nur die „Schwärzen" der Platte verdichtet, sondern auch die Lichter durch einen Schleier gedämpft werden, wodurch der Kontrastreichtum der Platte wieder herabgesetzt wird. Durch sogenanntes „Umdrucken" kann der Effekt gesteigert werden. Eine Sonderstellung nehmen die seltsamen, plastischen Röntgenbilder nach Alexander Bela ein. Alexander geht von einer optischen Täuschung aus. Legt man ein Positiv und ein Negativ aufeinander, so heben sich Licht- und Schattenwirkung auf. Man erhält eine gleichmäßig graue Fläche. Verschiebt man aber die Platten ein wenig gegeneinander, so beginnt die graue Fläche den Eindruck der Photographie eines Reliefs, oder eines monokular betrachteten Reliefs oder einer „unendlich" weit entfernten Landschaft, „Mondgebirge" zu machen. In Wahrheit handelt es sich um eine subjektive Steigerung der Kontrastwirkung, indem die Schwärzen durch benachbarte Lichter, und die Lichter durch benachbarte Schwärzen unterstrichen, bzw. gehoben werden. Eine echte, plastische, d. h. räumliche Wirkung kann selbstverständlich nur auf stereoskopischem Wege zustande kommen. Die Plastik der Alexander Belaschen Aufnahmen ist eine falsche. So imponiert z. B. auf einem Röntgenbild eines normalen Magens in dem Artikel von Alban Köhler im Röntgenhandbuch der Schleußner A.-G. als das Plastischste die Bleimarke auf dem Nabel des Patienten. Das Alexandersche Verfahren ist, wenn überhaupt, höchstens für Skelett-Aufnahmen brauchbar, wobei eine sehr güte Qualität des Ausgangs-Negativs Voraussetzung ist.

Die Unvollkommenheit der Verstärkungsmethoden zeigt ein Vergleich mit dem klassischen Doppelplattenverfahren Köhlers. Mögen die beiden Platten einzeln betrachtet zu dünn sein und manche Details vermissen lassen, so können sie nach der erfolgten Adaptierung noch ein brauchbares und kontrastreiches Bild ergeben.

Das Prinzip meiner Verstärkungsmethode ist nun, solche Doppelplatten nachträglich zu jedem beliebigen Photogramm anzufertigen. Auf diese Weise können nicht nur dünne Negative, sondern auch sekundär verschleierte verbessert werden. Von dem sekundär verschleierten Bild wird ein dünnes Negativ gewonnen, auf welchem, wenn auch vielleicht noch unsichtbar, die Details der Originalplatte vorhanden sind. Durch die Anfertigung genauer Duplikate dieser Platte und durch das exakte Adaptieren derselben gelingt es, die unterwertigen, infolge ihrer Zartheit nicht wahrnehmbaren Kontrastdifferenzen unsichtbar zu machen, bereits sichtbare Kontraste aber beliebig zu steigern. Die einzelnen Schichten werden nicht durch die Röntgenstrahlen, sondern nachträglich auf photographisch-mechanischem Wege hergestellt. Dadurch können sie frei vom Sekundärschleier und in der Anzahl erzeugt werden, welche zur Erzielung des gewünschten Effektes notwendig ist. Ferner kann man von jeder vorhandenen, alten Platte kontrastreiche und schleierfreie Verstärkungen anfertigen, sowie auch einzelne Teile einer Platte verstärken, was aus ökonomischen Gründen besonders wichtig ist. Es gibt verschiedene Methoden, um die Verstärkungs-Duplikate zu verfertigen. Am einfachsten gestaltet sich die Prozedur, wenn ein Film-Negativ als Original vorliegt. Ein solches kann von beiden Seiten kopiert werden. Man macht also von beiden Flächen des Films je ein Kontakt-Diapositiv und bringt diese zur Deckung. Bei kleinem Format (4½×6) erhöht es die Kosten nur unwesentlich, den Effekt jedoch unter Umständen ganz erheblich, wenn man diese beiden Platten nochmals auf Kontakt-Dianegative umkopiert, dieselben seitenrichtig und mit dem zwischen die Schichten gebrachten Originalfilm adaptiert. Wodurch dann eine dreifache Verdichtung der Schattenwerte entsteht.

Bei Glasplatten bedarf man, um sie von der Glasseite her kopieren zu können, entweder paralleler Lichtstrahlen, oder eines photographischen Vergrößerungs-Apparates. Eine kleine Projektionslampe gibt in einer Entfernung von mehreren Metern für den vorliegenden Zweck ausreichend paralleles Licht. Die weitere Behandlung ist wie bei Films. Das Ziel ist die Herstellung eines verkehrten Duplikat-Dianegativs, das sich mit den Originalplatten zur Deckung bringen läßt. Überhaupt kann ich empfehlen, die Verstärkungsbilder zuletzt mit der Originalplatte zur Deckung zu bringen, und nicht, wie es mit Hilfe des photographischen Reproduktionsverfahrens ohne weiteres möglich ist, symmetrische Reproduktionen zu erzeugen und diese zu adaptieren.

Die Verstärkungsprozedur ist nicht so kompliziert, als es nach meinen Ausführungen den Anschein haben könnte. Sie kann von jeder Röntgenassistentin nach kurzer Übung mechanisch ausgeführt werden.

Digitized by Google

Aus dem ersten anatomischen Institut der Universität Wien
(Vorstand: Prof. Dr. Julius Tandler).

Ein röntgenendoskopisches Verfahren.

Vorläufige Mitteilung von cand. med. **Franz Pick.**

Mit 2 Textabbildungen.

Das zu beschreibende röntgenendoskopische Verfahren ermöglicht es uns, schattengebende Gebilde, die sich innerhalb oder in der Nähe von Körperhöhlen befinden, dadurch zu differenzieren, daß wir sie mittels Röntgenstrahlen auf einen in der betreffenden Körperhöhle befindlichen Leuchtschirm projizieren.

Beschreibung des Röntgenendoskopes.

Ein Metalltubus (Zeichnung 1) von einem dem Hohlraum (Rektum, Vagina) angepaßten Durchmesser trägt in seiner Wandung einen ovalären Ausschnitt. Diese Dehiszenz ist in entsprechender Weise durch einen Leuchtschirm ergänzt. Hinter dem Leuchtschirm befindet sich in einem Winkel von 45° ein Spiegel, der der Wandung des Rohres angeschliffen ist, daher ovale Form hat. Der Spiegel projiziert das durch schattengebende Gebilde auf dem Leuchtschirm entstehende Bild in der Richtung der Längsachse des Tubus (Abb. 1).

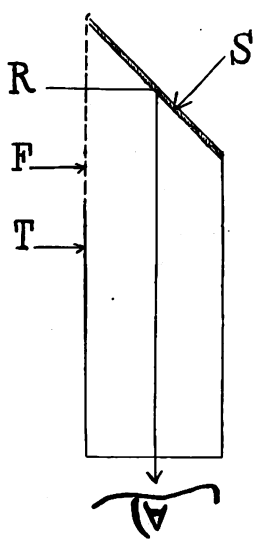

Abb. 1.
T = Tubus, F = Leuchtschirm, R = Strahlengang, S = Spiegel.

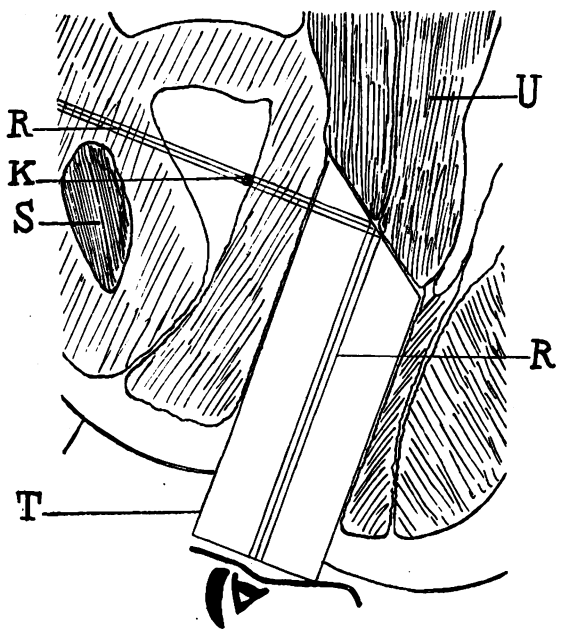

Abb. 2. R = Strahlengang, K = Konkrement in der Blase, S = Symphyse, U = Uterus, T = Tubus.

Was die Anwendung des r. e. Verfahrens betrifft, so wählt man am besten für das Rektum ein R. E. von der Dimensionierung eines gewöhnlichen Rektoskopes (2 r = 22 mm).

Führt man nun das R. E. in das Rektum ein (das Einführen geschieht wie beim gewöhnlichen Rektoskop nach vorhergehendem Einfetten; Leuchtschirm zum Strahlenkegel), so kann man beim Manne Symphyse, Prostata und Blase absuchen und photographieren. Nach Einstellung des zu fixierenden Bildes wird ein Film in entsprechender Weise eingeschoben und exponiert. Zur r. e. Untersuchung der Symphyse und der Blase bei der Frau wird ein größeres R. E. angewendet, da uns die Möglichkeit gegeben ist, in die Vagina einzugehen (Abb. 2).

Der Vorteil des röntgenendoskopischen Verfahrens liegt in einer bedeutenden Verringerung der Weichteilschichte. Die am Röntgeninstitute der ersten anatomischen Lehrkanzel in Wien angestellten Versuche haben die theoretischen Voraussetzungen zum Teil bestätigt. Die angefertigten Aufnahmen haben sowohl die Symphyse in ihrer Form und Struktur, als auch die in ihrer Umgebung sich befindenden Gebilde (Ligamente usw.) mit genügender Deutlichkeit erkennen lassen.

Da ich an der Technik noch manches verbessern will, möchte ich vorstehendes als vorläufige Mitteilung veröffentlichen, behalte mir aber vor, nach Vervollständigung der Technik Genaueres bekanntzugeben.

Digitized by Google

Eine elektrische Weckuhr eigener Erfindung, bei Röntgenbestrahlungen zu gebrauchen.

Von

Dr. med. **Hugo Karwowski,** Leiter der Röntgenabteilung des Militärhospitals Nr. 6 in Lemberg.

(Hierzu 1 Skizze.)

Unzureichendes Hilfspersonal und spärliche Mittel, welche zum Ankaufe eines sogenannten Kurzzeitmessers nicht ausreichten, bewogen mich zur Konstruktion eines ganz einfachen Mechanismus, welcher die teueren, leicht verderblichen unumgänglich bei der Röntgentherapie nötigen Instrumente vollkommen ersetzt. Mein Wecker hat vor dem Kurzzeitmesser den Vorzug, daß er gleichzeitig als Normaluhr dient und daß er aus einer solchen in einigen Minuten sich herstellen läßt und ein jeder Kollege in kurzer Zeit auf Grund der tieferstehenden Skizze in eigenem Bereiche denselben konstruieren kann. Es gehören dazu : 1. Eine gewöhnliche größere Weckeruhr, 2. eine elektrische Glocke mit Element oder Trockenbatterie und 3. ein Meter Leitungsschnur.

Erläuterungen der Zeichnung.

A = elektrische Glocke an der Wand auf einer kleinen Holz- oder Tekturunterlage befestigt, daneben befindet sich ein Glockenelement, eventuell eine Trockenbatterie = B. Am Tisch, in beliebiger Entfernung befindet sich eine gewöhnliche größere Uhr, eventuell ein Wecker = C, ohne Glocke. Das Uhrglas muß locker gefaßt sein, so daß man dasselbe leicht mit einem Finger drehend bewegen kann.

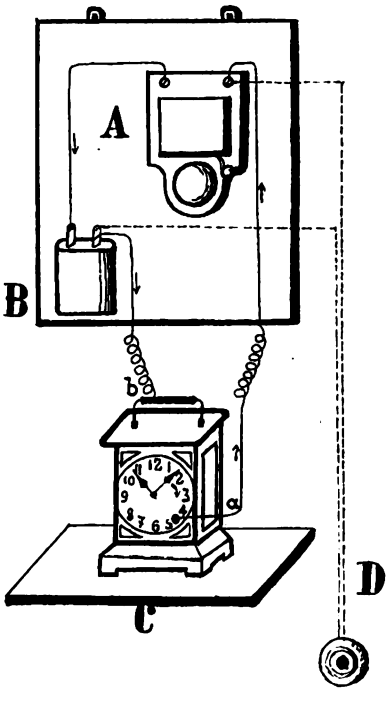

An der Peripherie des Uhrglases befindet sich eine kleine Öffnung (1 mm im Durchmesser) für das Ende der dünnen Leitungsschnur = a, welche den großen Minutenzeiger streift.

Die zweite Leitungsschnur = b ist mit dem Metallgehäuse der Uhr, eventuell mit dem Rahmen des Mechanismus rückwärts verbunden. Der Zeiger schließt in dem Augenblicke, in welchem er den Leitungsdraht berührt, die galvanische Kette und die Glocke tritt in Aktion. Die Zeit regulieren wir durch Dehbewegungen des Uhrglases in der Richtung der normalen Bewegung des großen Zeigers (in unserer Zeichnung in 15 Minuten). Gleichzeitig kann die Glocke mit einem Druckknopf = D (für den eventuellen Gebrauch des Patienten) am Beleuchtungstisch verbunden sein. Auf diese Art leistet dieselbe so wie die Uhr einen zweifachen Dienst.

Zur schnelleren Orientierung der Lage der Öffnung = a, an der inneren Glasfläche markieren wir dieselbe mit einem Rotstifte durch einen Pfeil oder einen Strich, welcher der Position, in der der große Zeiger mit dem Leitungsdraht in Kontakt treten wird, entspricht und in welcher die Uhr zu läuten beginnt. Man kann den Wecker auch verbessern, indem man die Leitung a fix von außen an die Öffnung im Glase montiert. In der Öffnung selbst fixieren wir einen ganz dünnen Stahldraht, welcher mit Leichtigkeit, ohne den Zeiger aufzuhalten, nach einem momentanen Kontakt denselben überspringen könnte. Wenn wir die Glocke nicht benützen wollen, eventuell um dem ständigen Läuten vorzubeugen, schalten wir die Leitung irgendwo aus (z. B. den Draht b). Dank diesen Vorzügen glaube ich, daß der so konstruierte Wecker breiteste Verwendung verdient, was auch von den Kollegen bei einer wissenschaftlichen Sitzung, in der ich ihn demonstrierte, bestätigt wurde.

Digitized by Google

Aus dem städtischen Krankenhause in Zittau. (Direktor: Prof. Dr. C. Klieneberger.)

„Röntyum"; Vergleichende Untersuchungen mit Röntgenkontrastmitteln aus Baryumsulfat.

Von

M. U. Dr. **Hans Schleuning.**

Das neue von der Firma C. A. F. Kahlbaum hergestellte Ba So_4 Präparat „Röntyum" veranlaßte uns zu vergleichenden Untersuchungen, über die ich kurz berichten werde.

Wir verwendeten 1. reines Ba SO_4 (Citobaryum), 2. ein älteres viel verwendetes gebrauchsfertiges Baryumsulfatpräparat, und 3. „Röntyum" je 150 g Substanz + 10 g Kakao mit heißem Wasser zu 500 cm Schattenmahlzeit verrührt (bei 1. unter Aufkochen mit 15 g Mehl und 10 g Zucker), wie wir bei Magendurchleuchtung gewöhnt sind.

Es fand sich 1. gleichmäßig dickflüssig, angenehm schmeckend, etwas sandig, 2. weniger homogen, rasch sedementierend, unangenehm im Geschmack, trotz Kakaozusatz, weniger sandig als 1., 3. gleichmäßig dünnbreiig, angenehm schmeckend, wenig sandig, auch ohne Kakaozusatz wohlschmeckender als 2. und 1.

Durchleuchtung von je 200 ccm in gleichen Spitzgläsern zeigt gleichmäßige Schattentiefe bei 1. und 3., geringere bei 2.

Über dem Brei steht in den Spitzgläsern die Flüssigkeit nach:

	10 Min.	60 Min.	90 Min.	150 Min.	5 Std.	20 St.*	30 St.**
bei I.	0	Spur	5	20	25	50	30 ccm
„ II.	40	70	90	100	100	110	100 „
„ III.	0	0	0	Spur	5	0	0 „

(* je 5—10 cc verdunstet; ** je 20 cc verdunstet.)

Glas 3. enthält also nach 30 Stunden 180 ccm Brei, der etwas eingedickt ist, während in Glas 2. nur 80 ccm Sediment, in Glas 1. 150 ccm Sed. stehen.

Die Durchleuchtung der 3 Gläser zeigt jetzt gleiche Schattentiefe bei 2. (Sediment) und 3., etwas geringere bei 1.

Röntgenaufnahmen von in gleicher Schichtdicke mit Schattenmahlzeit ausgegossenen nebeneinander gestellten Petrischälchen ergaben: für 3. größte Schattentiefe, für 1. etwas flauere Zeichnung, für 2. durch unregelmäßige Sedimentierung bedingte teils recht gute, teils flaue Schattenzeichnung.[1])

Der Vorteil des Röntyums beruht also vor allem in seiner stets gleichbleibenden Suspension des Baryumsulfats, das zu 94 % im Präparat enthalten ist, und in seiner intensiveren Schattenbildung. Wir erreichten auch bei Verwendung von nur 100 g R. für ½ l Schattenmahlzeit ausgezeichnete Schattentiefe und deutlichste Zeichnung der Magenkonturen, selbst bei korpulenten Patienten, obgleich die Fa. als Kontrastmahlzeit 200 g Röntyum vorschreibt. Beobachtung während des Trinkens läßt die Entfaltung des Magens bis auf feinste Schleimhautfalten erkennen. Seitliche Durchleuchtung zeigt auch bei Verwendung des dünnen Breies deutliche Zeichnung, ohne daß besondere Blenden nötig wären. Wir verwenden daher im allgemeinen nur 100 g R. zu einer Magendurchleuchtung, nie aber mehr als 150 g.

Röntyum wurde von allen Patienten ohne Widerstreben genommen, und die Patienten, die früher bereits mit anderen Kontrastmitteln durchleuchtet wurden, gaben sämtlich Geschmack und Verträglichkeit des R. als besser an. Einen anderen Zusatz als etwas Kakao haben wir nie gebraucht, doch ist auch diese Geschmacksverbesserung im allgemeinen überflüssig.

Irgendwelche Reizerscheinungen, Motilitätsstörungen oder Bildung einer abnorm hohen Saftschicht, die bei reinen Ba So_4-Aufschwemmungen infolge der raschen Sedimentierung leicht Hypersekretion vortäuscht, haben wir nie beobachtet. Die Entleerung des Magens erfolgt rascher, als bei den übrigen Kontrastmitteln; der normale Magen ist nach 90—150 Minuten leer. Im Verhalten des Stuhles nach Röntyum konnte ein Unterschied gegenüber den anderen Ba-Präparaten nicht festgestellt werden.

[1]) Vgl. auch die Röntgenaufnahmen Simons l. c.

Digitized by Google

Nicht unerheblich ist auch die größere Wirtschaftlichkeit des Röntyums, da die Schattenmahlzeit von R., das an sich schon billiger ist als früher von uns verwendete Präparate, bei der geringen zur Durchleuchtung nötigen Menge kaum die Hälfte gegen früher kostet.

Nach unseren klinischen Erfahrungen und experimentellen Ergebnissen sind bei uns alle früher verwendeten Kontrastmittel durch Röntyum verdrängt worden.

Zusammenfassung:

1. Röntyum gibt intensivere Schatten bei Durchleuchtung und Aufnahmen, 2. ist selbst nach 30 Stunden noch völlig in Suspension, 3. schmeckt besser und wird gern genommen, 4. reizt weder Magen noch Darm, 5. ist rasch und einfach zuzubereiten, 6. in jeder Beziehung wirtschaftlicher.

Literatur.

Dr. W. Blank (Aus dem Ambulatorium für Magenkranke, Dr. Elsner und Dr. Ury, Berlin); Archiv für Verdauungskrankheiten, Bd. XXXII, H. 3/4. — Dr. Albert Simons, Aus der Röntgenabteilung des Israelitischen Krankenheimes in Berlin; Fortschritte auf dem Gebiete der Röntgenstrahlen, Bd. XXXI. — Dr. Braitmaier, Aus der Heilanstalt für Röntgenverfahren u. physikalische Therapie, von Dr. Braitmaier, Kiel; Medizinische Klinik 1923, Nr. 49. — Dr. Günther Espeut, Aus der inn. Abteilung des Diakonissenhauses Elisabethstift in Darmstadt; D. M. W. 1920, Nr. 49. — Dr. phil. E. Lenk, M. m. W. 1920, Nr. 27, S. 786.

Bücherbesprechungen.

Prof. Dr. P. Prym (Bonn): **Die therapeutischen Röntgenbestrahlungen vom pathologisch-anatomischen Standpunkte.** Lieferung 5 des Handbuchs der Röntgentiefentherapie, herausgegeben von Geh. Rat Prof. Dr. Paul Krause (Münster i. W.). Leipzig 1924, Verlag von Dr. Werner Klinkhardt. 130 Seiten. Preis geh. 8,40 M.

Über die histologische Wirkung der Röntgenstrahlen findet man vielfach sich widersprechende und recht unklare Vorstellungen. Es ist daher sehr zu begrüßen, daß Verf. alle einschlägigen Fragen einmal streng kritisch behandelt hat. Er stützt sich auf die im Schrifttum niedergelegten histologischen Ergebnisse und zahlreiche eigene Untersuchungen. Erst werden die einzelnen Geschwulstarten durchgesprochen und dann in einem allgemeinen Teil die Röntgenstrahlenwirkungen auf die Geschwülste, insbesondere Sarkom und Karzinom, nochmals zusammenfassend dargestellt. Verf. betont immer wieder, daß alle bisher durch Röntgenstrahlen erzeugten Veränderungen auch spontan vorkommen, daß diese also nicht spezifisch für Röntgenstrahlen sind. Vielfach hat es jedoch den Anschein, daß diese Veränderungen sich in größerem Ausmaß und rascherem Tempo abspielen, z. B. beim Tuberkel, beim malignen Granulom. Bei Struma ließ sich keine histologische Röntgenstrahlenwirkung feststellen, auch bei Prostatahypertrophie läßt sich eine direkte Wirkung schwer beweisen. Die degenerativen Veränderungen an Sarkom- und Karzinomzellen sind sehr ausgesprochen, ebenso die sekundäre starke Entwicklung narbenähnlichen Bindegewebes; die sekundären Veränderungen am Gefäßapparat und am Zwischengewebe tragen möglicherweise mit bei zur Vernichtung der Karzinomzellen. Von einer direkten wachstumanregenden Wirkung geringer Röntgenstrahlenmengen auf Krebszellen konnte sich Verf. nicht überzeugen; doch können wohl partielle Zellschädigungen als starke Wachstumsreize für die Umgebung wirken. Auch auf die Frage der elektiven Strahlenwirkung, der verschiedenen Zellsensibilität und Sensibilisierung usw. geht Verf. kritisch ein. Sehr schöne histologische Bilder sind als Belege für die geschilderten Veränderungen bestrahlter Geschwülste (Myom, Ca usw.) beigegeben. Den Schluß der wichtigen Abhandlung bildet ein größeres Quellenverzeichnis. Gr.

Prof. Hermann Wintz (Erlangen): **Die Röntgenbehandlung des Uteruskarzinoms.** Leipzig 1924, Verlag Georg Thieme. 30 Textseiten, 50 Lichtdrucktafeln mit Erklärung. Preis geh. 24 M.

Das Buch gibt im Wesentlichen eine Anleitung zur richtigen Einstelltechnik bei der Uteruskarzinombestrahlung. Diese Anleitung ist als Grundlage gedacht, auf der sich eine individuelle Einstelltechnik aufbauen soll. Gute Kenntnis der apparativen Technik und der Dosimetrie werden vorausgesetzt. In einer kurzen „Einführung" werden die Grundregeln der Dosierung beim Uteruskar-

Digitized by Google

zinom, der Bestrahlungsplan, die Vor- und Nachbehandlung der Kranken, die technischen Vorbereitungen zur Bestrahlung, die Technik der Verkupferungsmethode erläutert. Die sehr deutlichen Abbildungen mit erklärendem Text setzen jeden Röntgenologen instand, die Einstellung der Felder so vorzunehmen, wie sie an der Erlanger Frauenklinik geübt und gelehrt wird. Gr.

Prof. Dr. F. Gudzent (Berlin): **Radiumtherapie.** Dr. Julius Rother (Berlin) **Röntgentherapie.** Prof. Dr. Fritz Munk (Berlin): **Die chronischen Erkrankungen der Gelenke.**

Diese drei für Röntgenologen und Strahlentherapeuten wichtigen Abhandlungen sind neue Abschnitte in dem großen Handbuch von Kraus und Brugsch: „Spezielle Pathologie und Therapie innerer Krankheiten" aus dem Verlag von Urban & Schwarzenberg. Es ist zu bedauern, daß diese übersichtlichen Darstellungen nicht einzeln käuflich sind. Da man nur zufällig auf sie aufmerksam wird, sei besonders darauf hingewiesen. Bei der rasch fortschreitenden wissenschaftlichen Erkenntnis und technischen Vervollkommnung der Apparate ist jede dem gegenwärtigen Stand entsprechende Darstellung willkommen. Der Abschnitt über Radiumtherapie (Gudzent) ist kurz gehalten, enthält aber das Wichtigste über Radiumphysik, Meßmethodik, biologische Radiumwirkung, therapeutische Anwendung und Wirkung radioaktiver Stoffe. Der Abschnitt über Röntgentherapie (Rother) ist ausführlicher und behandelt sehr übersichtlich die Physik und Biologie der Röntgenstrahlen, die Apparate, die Dosierung (die Isodosenkurven zwar sind bereits überholt), die Bestrahlungstechnik, die Indikationen und Anwendungsarten bei den einzelnen Erkrankungen, enthält auch viele Literaturhinweise. Die chronischen Gelenkerkrankungen hat Munk in ein praktisch bewährtes System gebracht und pathologisch-anatomisch, klinisch und röntgenologisch sehr anschaulich gekennzeichnet. Viele Röntgenbilder sind zwar im Buchdruck schlecht gekommen, doch zeigen manche die wesentlichen Veränderungen (z. B. Kalkgicht) und Unterscheidungsmerkmale sehr deutlich. Auch die Literaturquellen sind sehr erwünscht. Die Therapie wird bei jeder Krankheitsform besprochen (Vgl. Bericht bei den Zeitschriftenreferaten über einen Artikel des Verf. in der Med. Kl.) Gr.

Priv.-Doz. Dr. Alfred Brunner (München): **Die chirurgische Behandlung der Lungentuberkulose** nach den Erfahrungen der chir. Univ.-Klinik München (Geh. Rat Sauerbruch) aus den Jahren 1918—1922. Heft 13 der „Tuberkulose-Bibliothek", herausgegeben von Prof. L. Rabinowitsch. Leipzig 1924, Verlag Joh. Ambr. Barth. 375 Seiten, 99 Abb. Preis 17,50 M.

Das Buch soll dem Praktiker, insbesondere dem Tuberkulosearzt, zeigen, was die moderne Chirurgie bei vorsichtig ausgewählten Tuberkulosefällen leistet. An den zahlreichen Krankengeschichten kann er lernen, welche Fälle für chirurgische Behandlung geeignet sind. Er muß sich über Art und Ausdehnung des tuberkulösen Prozesses, also über den pathologisch-anatomischen Zustand, klar sein. Diesen richtig zu erkennen und prognostisch zu beurteilen, gibt das Röntgenbild wichtige, oft die wichtigste Hilfe. Die zahlreichen eingestreuten guten Röntgenbilder verfolgen daher auch für sich einen bedeutsamen Lehrzweck. Da gerade der Röntgenologe bei der Beurteilung des Krankheitsfalles und Indikationsstellung häufig mit zu Rate gezogen wird, darf er nicht versäumen, die Röntgenbilder der Tuberkulösen auch mit chirurgischem Auge sehen zu lernen. Hierfür gibt ihm das vorliegende Buch wertvolle Fingerzeige. Gr.

Vereins- und Kongreßberichte.

Verein deutscher Ärzte in Prag.

Sitzung vom 30. November 1923.

Edmund Hoke, Komotau: **Die Eisenlunge.** Schwerste Formen von Siderosis pulmonum sind in Walzwerken (Mannesmannröhrenwerk in Komotau) wegen der sehr geringen Staubentwicklung selten. Gewöhnlich handelt es sich um Mischformen: Teer, Bodenstaub neben dem eigentlichen Eisenstaub. Frühzeitigere subjektive und objektive Störungen scheinen bei der Eisenlunge im Vergleiche mit anderen Pneumokoniosen, vor allem mit der Anthrakose, häufiger zu sein. Hartnäckige Pharyngitis, Laryngitis mit schweren Allgemeinerscheinungen und subfebrilen Temperaturen leiten oft die Szene ein. Sehr oft sieht man Krankheitsbilder, die in allem und jedem der „juvenilen Tuberkulose"

Digitized by Google

von Holló gleichen, einer sonst gerade bei Arbeitern seltenen Tuberkuloseform. Fälle von „isolierter Phthise" (Ranke-Holló) sind bei Metallarbeitern sehr selten. Bei den Spätformen der Siderose ist die objektive Symptomenausbeute reichlicher. Doch entscheidet hier der Röntgenbefund, der im Vergleich mit den geringen objektiven Symptomen oft überraschend schwere Lungenveränderungen aufdeckt. Junge, d. h. erst kurze Zeit als Metallarbeiter tätige Menschen erkranken oft und an schweren, exsudativen Tuberkuloseformen, während bei jahrzehntelanger Tätigkeit infolge der entwickelten Lungenzirrhose Todesfälle an Tuberkulose kaum vorkommen, eine event. bestehende Tuberkulose verrät sich oft nur durch die Gegenwart von Bazillen im Auswurf. Sonst beherrscht das Emphysem ganz das Krankheitsbild. Selbst schwere, verschmutzte Wunden scheinen bei Metallarbeitern durch eine auffallend gute Heilungstendenz ausgezeichnet zu sein (Dr. Heidler).

Sitzung vom 7. Dezember 1923.

H. Gerstl demonstriert einen Fall von **Relaxatio diaphragmatica** bei einem 8j. Knaben. Die ursprüngliche Vermutung einer Dextrokardie wird bereits durch die physikalische Untersuchung widerlegt Die Röntgenuntersuchung zeigt einen linksseitigen Zwerchfellhochstand als Ursache der Herzverlagerung. Die Kontrastbreifütterung zeigt, daß Magen und Darm unter der hochgelagerten Zwerchfellkuppe liegen. Vortr. bespricht die Differentialdiagnose zwischen Relaxatio und Hernia diaphragmatica, nimmt in diesem Falle eine Relaxatio an, besonders mit Rücksicht auf die doppelte Konturierung der linken Bogenlinie des Zwerchfells, erörtert die diversen Ansichten über die Ursachen dieses Leidens und über die Entstehungszeit. Das Elektrokardiogramm war normal. Das Kind zeigte als Nebenbefund eine leicht provozierbare lordotische Albuminurie. Vortr. erwähnt noch die physikalischen therapeutischen Versuche bei diesem Leiden, die wenig Erfolg versprechen. —

Aussprache: Fischl: Ich glaube, daß die von Gerstl bei dem von ihm demonstrierten Falle vorhandenen Erscheinungen sich ganz ungezwungen erlären lassen. Als Gerstl das Kind auf meine Klinik brachte, gewann ich schon beim ersten Ansehen desselben den Eindruck, daß es sich um ein Individuum handle, das entweder ein lordotischer Albuminuriker sei oder bei dem sich die Eweißausscheidung leicht werde provozieren lassen, was ja auch in der Tat gelang. Solche Kinder zeigen eine starke Schlaffheit ihrer Eingeweide und ein gedehntes oft mittelständiges Herz. Auf diesen Umstand möchte ich auch die Relaxation des Zwerchfells zurückführen, zumal uns schon bei der Durchleuchtung die große Magenblase und der Hochstand der linken Zwerchfellhälfte auffielen. Die Beschaffenheit des Herzens deckt sich mit dem von Germain See beschriebenen Wachstumsherzen. — Großer fragt, ob Rotation oder Seitenverschiebung des Herzens vorliegt und wie der Röntgenbefund bei Phrenikusdurchschneidung aussehe. — Jaksch-Wartenhorst frägt an, ob bei Lageveränderungen das Herz sich als verschiebbar erwies, wenn nicht, müßte man mit Rücksicht auf die zahlreichen weißen Flecke, welche das Röntgenbild am Hilus zeigt, daran denken, daß vielleicht durch eine adhäsive Pleuritis leichtesten Grades, die auch durch das Röntgenverfahren nicht sichtbar wurde, das Herz nach links fixiert sei. — Gerstl: Schlußwort: Auf Anfrage Jaksch: Bei einem Bruder des Kindes fand sich eine positive Pirquetsche Reaktion und am Röntgenschirm verkalkte alte Tuberkuloseherde. Bei diesem Kinde war gleichzeitig die Pirquetsche Reaktion negativ. Das Kind hat niemals eine Erkrankung oder einen fieberhaften Zustand durchgemacht. Auf Anfrage Großer: Sauerbruch hat seinerzeit die Durchtrennung des Phrenikus und Ruhigstellung einer Zwerchfellhälfte zur Behandlung von einseitiger Lungentuberkulose angegeben. Walter hat an derartigen Pat. in der Folge eine Relaxatio diaphragmatica entstehen gesehen. Auf dem Röntgenschirm sahen wir, daß die Herzspitze doch links lag, also keine Drehung vorhanden war. Der Herzspitzenstoß ist durch das Sternum gedeckt und deshalb ist die Pulsation nur rechts parasternal sichtbar und tastbar.

Kuh: **Die Höhensonnebehandlung in Leysin.** Kuh schildert seinen Aufenthalt in Leysin während der Sommerferien. Nach Rollier ist die Tuberkulose keine Lokalerkrankung, die mit Lokalbehandlung abgetan werden kann, sondern eine Allgemeinerkrankung, die mit Allgemeinbehandlung bekämpft werden muß. Die Vermittlerrolle spielt hier die Haut, die nicht nur die Funktion der Elimination, sondern auch der Absorption besitzt. Durch die Haut wird nicht nur der Sauerstoff absorbiert, sondern auch die noch unbekannten Kräfte aus Luft und Sonne. Dem ständigen Kontakte der Gesamtoberfläche der Haut mit Luft und Sonne schreibt Rollier das Hauptverdienst zu an der erreichten Wiederbelebung des Organismus. Aus diesem Grunde verpönt Rollier die Gipsverbände, weil sie die kranken Stellen der Sonne berauben. Es kommt zur Atrophie der Haut, dieselbe verliert ihre Funktionen, dann schwindet die Muskulatur und der Bandapparat, die für die Zukunft des Gelenkes von enormer Wichtigkeit sind. Auch die Wunden werden offen gelassen, nur mit einem weitmaschigen Drahtkorb umgeben, damit die Luft hier durchstreichen kann. Das hat den großen Vorteil, daß die umständlichen, schmerzhaften Verbandwechsel vermieden werden, die frischen Epithelien

Digitized by Google

werden nicht abgerissen, ferner wird an Zeit und Material gespart. Die Gewöhnung an die Luft im Gebirge geschieht systematisch und rein individuell, ebenso die Applikation der Sonnenstrahlen. Die Kranken verbleiben 3—10 Tage im Zimmer und pflegen vollkommener Bettruhe, bis die Reaktion abgelaufen ist, die sich in Pulsbeschleunigung, Schlaflosigkeit, Temperaturerhöhung äußert. Dann erst wird mit der Luftkur begonnen. Haben sich die Kranken durch Aufenthalt am Balkon an die Luft gewöhnt, so beginnt die eigentliche Heliotherapie. Unbekümmert um die Lokalisation des Leidens beginnt man mit der Bestrahlung der Füße, weil diese am wenigsten empfindlich sind. In 7—8 Etappen wird dann der ganze Körper bestrahlt. Mit zunehmender Gewöhnung werden die Vorsichtsmaßregeln außer acht gelassen und allmählich der ganze Körper 4—8 Stunden täglich bestrahlt. Diese Behandlung unterscheidet sich prinzipiell von der Dr. Bernhards in Samaden bei St. Moritz, der den lokalen Herd nur lokal bestrahlt. Die Haut bekommt einen samtartigen Glanz und einen bronzeartigen Teint. Der ausschlaggebende Faktor für die Heilung der Tuberkulose ist das Auftreten des Pigments. Von der Intensität desselben und von der Raschheit seines Auftretens hängt die Prognose des Falles ab. Gleichzeitig wird auch der Diät, die mehr vegetarisch ist, und der strikte eingehaltenen Liegekur, die die Kranken Monate und Jahre einhalten müssen, die größte Aufmerksamkeit geschenkt. Nur dadurch, daß die 4 Faktoren: Höhenluft, Sonne, Diät und Liegekur wie die Glieder einer Kette ineinandergreifen, können die großen Erfolge in Leysin gezeitigt werden. Mit eigenen Augen konnte ich mich überzeugen, wie unter der Bestrahlung die Gelenkschmerzen schwinden, die Abszesse sich absorbieren, das reichliche dünnflüssige Sekret spärlicher, dickflüssiger wird und eintrocknet, wie die Wundflächen sich epithelisieren, die Fisteln veröden und zuletzt eine kleine verschiebliche Narbe übrigbleibt. Auch die Rekonstruktion der Knochen grenzt ans Wunderbare. Die Atrophie verschwindet, kräftiger Gehalt an Kalksalzen setzt ein, grobförmige, rarifizierte Struktur tritt wieder auf, ferner Proliferations- und Absorptionsvorgänge und scharfe Begrenzung der Knochen.

Sitzung vom 14. Dezember 1923.

O. Laufer demonstriert einen 27jährigen Pat. **Pulmonalstenose.** Es besteht eine mäßige rechtskonvexe Kyphoskoliose, Andeutung von Trommelschlägelfingern, weiters Schwirren über dem Manubrium sterni, ein sehr intensives, auf Distanz hörbares systolisches Geräusch mit dem Punctum maximum im 2. linken Interkostalraum neben dem Sternum. Der 2. Pulmonalton fehlt. Die Röntgenuntersuchung (Doz. Altschul) ergibt außer einer Verbreiterung des Magens nach beiden Seiten nichts von Belang. Das Elektrokardiogramm (Prof. Rihl) entspricht dem einer rechtsseitigen Herzhypertrophie und stützt damit die Diagnose. Auffallend ist das vollkommene Wohlbefinden des körperlich ungewöhnlich leistungsfähigen Pat., in dessen Anamnese gleichfalls alle Daten kardialer Insuffizienz fehlen. Vielleicht bietet die gleichzeitige Kyphoskoliose, die ihrerseits eine Hypertrophie des rechten Herzens erzeugt hat und so dessen Arbeitsbedingungen verbessert, eine Erklärungsmöglichkeit. Eine andere Diagnose ist bei der Eigenart der Symptome kaum in Frage zu ziehen.

Aussprache: Weiser: Will man den vorliegenden Symptomenkomplex von einem einheitlichen Gesichtspunkte aus auffassen, so darf man als gemeinsame Ursache für das systolische Geräusch an der beschriebenen Stelle und für die schwächere Pulsfüllung des linken Radialis ein Stromhindernis in der Arteria subclavia ansehen; eine Eindellung oder Abknickung dieses Gefäßes kommt zuweilen durch Strangbildungen usw. vor. Die Klinik Schmidt verfügt über einen derartigen Sektionsfall.

Sitzung vom 1. Februar 1924.

Kuh bespricht an der Hand von Lichtbildern die großen Erfolge der systematischen **Spezialbehandlung der tuberkulösen Gelenke mittels Sonnenstrahlen** durch Rollier in Leysin. Oberster Grundsatz ist hierbei die strikteste und jahrelang andauernde Immobilisierung der kranken Gelenke bei Entlastung durch das Körpergewicht in Horizontallage. Während im Tieflande die jahrelang andauernde, strikteste Immobilisierung auf Schwierigkeiten stößt, verträgt der Körper in Höhenluft und Sonne dieselbe sehr gut, da es zu einer Hebung des Allgemeinbefindens kommt. Von besonderer Wichtigkeit ist die Lagerungsvorrichtung, die den Kranken ständig aufnehmen soll. Von der guten Lagerung hängt der Erfolg der ganzen Behandlung ab. Der übliche Gipsverband wird ganz ausgeschaltet; durch den Verzicht auf denselben können gerade die Stellen, die der Kontrolle am meisten bedürfen, frei bleiben, es kann einer Abszeß- oder Fistelbildung vorgebeugt werden, die Haut und Muskulatur wird im Gegensatz zum Gipsverband gekräftigt. Die Sonnenbehandlung sowohl der geschlossenen als auch offenen Tuberkulose des Hüftgelenkes ergibt die schönsten Resultate. Es kommt zu einer Wiederkehr der Beweglichkeit, die Hand in Hand geht mit der wirklichen Ausheilung, wie

Digitized by Google

man sich am Röntgenbild überzeugen kann. Haben die Schmerzen nachgelassen, so wird der Rückenteil des Hüftgelenkes in Rückenlage bestrahlt, um auch hier den Bandapparat und die dorsale Bekken- und Hüftgelenkmuskulatur zur Entfaltung zu bringen. Das gelingt oft in so schöner Weise, daß man durch den bloßen Aspekt die kranke Seite von der gesunden nicht unterscheiden kann.

Die Kräftigung dieser Teile ist für die Funktion des Hüftgelenkes von eminenter Bedeutung. Auch beim Kniegelenk wird eine Kombination von Insolation und Gewichtsextension angewendet. Durch die Extension wird die Wiederkehr der Beweglichkeit beschleunigt. Es kommt auch hier zu einer Rückbildung der ödematösen und fungösen Entartung, zu einer Resorption kalter Abszesse und zur Verödung von Fisteln. Bei den synovialen Formen der Gonitis findet eine volständige restitutio ad integrum statt, bei den offenen Formen eine Wiederbeweglichkeit in hohem Maße. Bei der Tuberkulose des Fußgelenkes wird die Bestrahlung mit Hochlagerung des Fußes und Immobilisation durch eine rechtwinklig abgebogene Schiene, die vorn weit offen ist, kombiniert. Die Schmerzen hören auf, die Schwellung nimmt ab. Fisteln schließen sich. Haben die Schmerzen vollständig sistiert, so muß der Pat. beginnen, von selbst den Fuß allmählich zu bewegen. Die Tuberkulose der Articulatio sacro-iliaca gibt eine gute Prognose, solange sie geschlossen ist. Durch Fistelbildung wird die Prognose viel ungünstiger. Bei der Tuberkulose des Schultergelenkes wirkt das Gewicht des Armes als natürliche Extension. Sehr günstig wirkt auch die Sonne auf die Gelenke des Ellbogens und der Hand. Diese Gelenke werden durch leichte, kleine Zelluloidplatten fixiert, um der Sonne möglichst großen Zutritt zu gestatten. Auch hier ist die Prognose bezüglich der Ausheilung und der Wiederbeweglichkeit des Gelenkes sehr gut. Während früher eine gute Ankylose als ideales Endziel gedeutet wurde, sprechen wir heute nur dann von einer wirklichen Heilung, wenn die Beweglichkeit in größtem Maße wiedergekehrt ist. Wie schon im allgemeinen Teil des ersten Referates auseinandergesetzt wurde, sieht Rollier von jedem operativen Eingriff ab, selbst von Injektionen in die Fistel. — Die Methoden Rolliers lassen sich auch bei uns anwenden, auch bei uns hat die Sonne eine heilende Wirkung, wenn auch deren Strahlen nicht so wirkungsvoll sind. Wir müssen hier die Wirkungen kombinieren mit der künstlichen Höhensonne und mit den Röntgenstrahlen, die spezifisch auf den tuberkulösen Prozeß wirken. Uns steht das Riesengebirge, das Mittel- und Erzgebirge zur Verfügung, wo man sehr viel Gutes leisten könnte. Auch ist es eine Forderung der Zeit, Pavillons für Knochentuberkulose zu errichten, im Anschluß an die Bezirkskrankenhäuser.

Aussprache: R. Jaksch-Wartenhorst bemerkt, daß er die Anregungen des Vorredners für äußerst beherzigenswert hält. Wir haben in Böhmen am Kamme des Riesengebirges zahlreiche im Norden durch Wald geschützte Gelände, welche sich zur Durchführung der Sonnenbehandlung bei Knochentuberkulose der Kinder vorzüglich eignen. Redner hat zu diesem Zwecke bereits vor Jahren die Gegend oberhalb Trautenau besichtigt und daselbst im Gebirge eine ganze Reihe von Orten gefunden, welche sich für die Errichtung einer derartigen Humanitätsanstalt prächtig eignen würden. Auch in unserem Erz- und Fichtelgebirge gibt es solche Orte. Es würde einen wesentlichen Fortschritt in der Tuberkuloseprophylaxe und Behandlung bedeuten, wenn wir in die Lage kämen, derartige Kranke nicht außer Land senden zu müssen. — Hilgenreiner weist auf die schwere Knochenatrophie hin, wie sie in den Skiagrammen der geheilten Fälle als Folge der monate- und jahrelangen Inaktivität bzw. Liegekur zum Ausdruck kommt. Die scharfe Konturierung dieser Skiagramme ist also nicht als Zeichen der Heilung und wiederhergestellten Funktion, sondern als Charakteristikon des Spätstadiums der Inaktivitätsatrophie der Knochen aufzufassen. H. macht ferner darauf aufmerksam, daß die chirurgische Tuberkulose bei Kindern an und für sich verhältnismäßig gute Heilungschancen gibt, weshalb die schönen Erfolge, über welche hier berichtet wurde, auch nicht überschätzt werden dürfen. Jeder erfahrene Chirurg verfügt sicher über eine Reihe von vollen Heilungen derartiger Fälle, und es wäre deshalb wichtig zu wissen, in wieviel Prozent der Fälle in Leysin volle Heilung erzielt wurde, und zwar einerseits bei Jugendlichen, andererseits — was für die Kritik der Erfolge viel wertvoller — bei Erwachsenen. — O. Grosser fragt an, welchen Kreisen die gezeigten Fälle weit vorgeschrittener Tuberkulose entstammen und wie für Bedürftige die hohen Verpflegskosten aufgebracht wurden. Er weist ferner darauf hin, daß die von dem Vortr. gezeigten Wiederherstellungen erkrankter und zerstörter Knochen ein Regenerationsvermögen voraussetzen, das weit über das sonst bei Säugern nachweisbare hinausgeht und an die Beobachtungen bei Amphibien erinnert.

Sitzung vom 14. Februar 1924.

Iaroschy zeigt 1. eine 37j., 84 kg schwere Frau, welche Anfang Oktober beim Wäscheaufhängen von einem etwa 30 cm hohen, umkippenden Schemel herabfiel und dabei mit dem r. Fuße, angeblich zuerst mit der Ferse, dann mit dem Ballen, heftig auf den mit Kieselsteinen gepflasterten Boden aufschlug. Von einem Arzte als Kontusion behandelt. Das Röntgenbild 3 Monate später ergab eine Luxation des 2.—5. Metatarsale nach außen, so daß das 2. Keilbein außer Kontakt mit dem Mit-

Digitized by Google

telfußknochen steht, und eine Luxation des 1. Keilbeines mitsamt dem Metat. I. nach innen fast um die Breite seiner proximalen Gelenkfläche. Das Kahnbein erscheint auf dem seitlichen Bilde etwas plantarwärts verschoben. Außer einer Absprengung aus dem 2. Keilbein keine Frakturen nachweisbar. Bemerkenswert erscheint an diesem Falle die relative Geringfügigkeit des Traumas, welches zu dieser komplizierten Verletzung, die man bisher den beschriebenen 7 Fällen **totaler divergierender Luxation der Metatarsen** zuzählen kann, geführt hat, während sonst bei Luxationen im Lisfrancschen Gelenk fast immer schwere Traumen (Sturz aus großer Höhe, auffallend oft Sturz vom Pferde usw.) die Ursache gewesen sind. Wie bei mehreren Fällen von nicht reponierter, totaler Luxation der Metatarsen in der Literatur ist auch in diesem Falle das funktionelle Resultat auffallend gut. Die Frau ist im Haushalte den ganzen Tag auf den Beinen und hat nur bei längerem Gehen oder bei unebenem Boden stärkere Beschwerden. Mit Rücksicht auf dieses gute funktionelle Resultat wird in dem Falle, in Übereinstimmung mit Grunert und Winiwarter, von einer blutigen Reposition, die wohl nur durch Resektion der luxierten Gelenke zu erreichen wäre, abgesehen und zunächst nur eine individuelle Einlage und ein entsprechender Schuh verordnet. 2. Einen 15j. Jungen mit **Spondylitis suboccipitalis.** Beschwerden seit 2½ Monaten. Bei der Aufnahme auf die Klinik muskuläre Fixation des etwas nach vorn geneigten Kopfes, mäßiger Druckschmerz am Dornfortsatz des Epistropheus, ausstrahlende Schmerzen in den Hinterkopf. Nach wenigen Tagen Bettruhe Rückgang aller subjektiven Beschwerden. Keine Spur einer Markläsion, nirgends Abszesse oder Infiltrate; Wa. R. negativ. Intrakutanreaktion mit Alttuberkulin hoch positiv. Im Gegensatze zu diesen kleinen klinischen Erscheinungen ergab das Röntgenbild eine deutliche Verschiebung des Atlas gegen den Epistropheus nach vorn, so daß der Dens epistrophei in der Mitte des Atlasschattens steht. Knochenherde sind weder auf dem seitlichen noch auf dem sagittalen Bilde zu sehen. Durch Gewichtsextension am Kopfe etwa durch 3 Wochen gelang der Ausgleich der Verschiebung. Der Kranke ist derzeit mit Stützkrawatte beschwerdefrei, auch Bewegungen des Kopfes sind in erheblichem Ausmaße ohne Schmerzen möglich. Der tuberkulöse Prozeß hat offenbar fast ausschließlich den Bandapparat, der den Dens epistrophei gegen den Atlas fixiert, zerstört, ohne daß es zu gröberen Knochenherden einerseits, andererseits zur Bildung von Granulationsmassen im Wirbelkanal gekommen wäre. Bei Fällen von pathologischer Luxation im Atlantoepistrophealgelenk ohne Markläsion finden sich sonst gewöhnlich gerade ausgedehnte Knochenzerstörungen. Hinweis auf die Notwendigkeit langdauernder Fixation und Entlastung der erkrankten Wirbel.

Sitzung vom 28. März 1924.

W. Altschul: **Mesenterium commune.** A. berichtet über zwei von ihm beobachtete Fälle von Mesenterium commune (Hemmungsmißbildung infolge Ausbleibens der Darmdrehung). Die klinischen Erscheinungen sind uncharakteristisch. Der eine Fall, der zwei Jahre vorher appendektomiert war, bot das Bild von Adhäsionsbeschwerden, der zweite Fall, der zwei Jahre vorher einen Typhus durchgemacht hatte, das Bild einer Pylorus- bzw. einer Duodenalstenose. Es scheint die Anomalie an und für sich keine Beschwerden zu machen, sondern es treten erst Beschwerden nach interkurrenten Baucherkrankungen auf. Typisch ist der Röntgenbefund: Das Duodenum verläuft nicht nach links, sondern nahezu horizontal nach rechts und geht nach einer Schleifenbildung ohne Bildung einer Flexur direkt ins Jejunum über. Das Zoekum, Colon ascendens und Anfangsteil des Transversums verlaufen in der Mittellinie, während das übrige Kolon eine normale Lage zeigt. (Erscheint ausführlich.)

Wiener Röntgen-Gesellschaft.

Sitzung vom 5. November 1923.

1. Mayer: **Die röntgenologische Untersuchung des Schläfenbeines bei Erkrankungen des Ohres.** Ich habe gemeinsam mit Dr. Deutsch seit über 1½ Jahren systematische Schläfenbeinuntersuchungen bei Erkrankungen des Gehörorgans durchgeführt. Über die bisherigen Ergebnisse soll in Kürze berichtet werden. Es stellte sich bald heraus, daß es, um in allen Fällen einen erschöpfenden und exakten Befund abgeben zu können, nötig ist, eine größere Anzahl von Aufnahmsrichtungen, als bisher üblich war, zu verwenden. Wir gebrauchen sieben Aufnahmsrichtungen, und zwar 1. die axiale Aufnahme der Schädelbasis bei Frakturen und zur Beurteilung von Größendifferenzen beider Pyramiden, 2. die posterior-anteriore Vergleichsaufnahme der Warzenfortsätze zur Beurteilung des Luftgehaltes und der Struktur derselben, 3. die anterior-posteriore Vergleichsaufnahme der Pyramiden hauptsächlich bei Verdacht auf Tumoren in der Gegend der Pyramidenspitze. Als vierte Aufnahme ist die altbewährte Schüllersche Schläfenbeinaufnahme zu nennen, die in erster Linie zur Klärung der topographischen Verhältnisse und zur Feststellung dient, ob ein destruktiver Prozeß die Dura der mittleren

Digitized by Google

oder hinteren Schädelgrube oder den Sinus freigelegt hat. Eine übersichtliche Darstellung des pneumatischen Systems gibt die Aufnahme nach Sonnenkalb. Sie wird dementsprechend bei der akuten Otitis verwendet. Die sechste Aufnahme ist die Schläfenbeinaufnahme nach Stenvers. Sie bringt das Schläfenbein in idealer Weise und mit minimalster Verzerrung zur Darstellung und findet bei Tumoren, Frakturen und Karies Anwendung. Als letzte nenne ich die von mir angegebene bregmatica-temporale Aufnahme. Sie gibt eine übersichtliche Darstellung über den Gehörgang, Attio, Aditus und das Antrum. Dementsprechend wird sie besonders bei destruktiven Prozessen in der Umgebung des Antrums und des Gehörganges, ferner bei Atresien und Exostosen verwendet. Außerdem ist es in dieser Aufnahmsrichtung möglich, Frakturen, die durch Gehörgang oder Antrum und Paukenhöhle gehen, darzustellen, was bisher nicht der Fall war. Da jede dieser Aufnahmsrichtungen ihr bestimmtes Anwendungsgebiet hat, so ist es möglich, bei exakter Fragestellung von Seite des Otologen gleich von vorneherein die zweckmäßigsten auszuwählen und so in der Mehrzahl der Fälle mit zwei Aufnahmen auf Platten Größe 9×12 ausführen zu können. Was die einzelnen Teilgebiete anbetrifft, so bieten Frakturen keine besonderen Schwierigkeiten. Einschmelzungsherde bei akuter oder chronischer Entzündung sind oft, doch nicht immer nachweisbar. Große Schwierigkeiten bereitet hier das Ausschalten technischer Fehler. Cholesteatome lassen sich meist auch bei relativ geringer Ausdehnung nachweisen. Die Tuberkulose gibt in den reinen Formen charakteristische Veränderungen. Maligne Tumoren der Pars mastoidea sind bei größerer Ausdehnung und Übergreifen auf benachbarte Gebiete leicht als solche zu erkennen. Ob auch bei geringerer Ausdehnung eine Differentialdiagnose gestellt werden kann, kann erst die Erfahrung lehren, doch scheint die Möglichkeit dazu gegeben. An der Pyramidenspitze werden Veränderungen durch Kleinhirnbrückenwinkel bzw. Akustikustumoren und durch vom Knochen selbst ausgehende Geschwülste (meist Karzinommetastasen) hervorgerufen, und zwar führen Kleinhirnbrückenwinkeltumoren unter Umständen zu einer Arrosion der oberen Pyramidenkante. Bei Akustikustumoren kommt es bisweilen zu einer Erweiterung des inneren Gehörganges. Veränderungen am äußeren Gehörgange (Exostosen und Atresien) bieten keine diagnostischen Schwierigkeiten. (Demonstration von Platten normaler und pathologischer Fälle.)

Aussprache: Deutsch (Klinik Prof. Neumann): Es sei gestattet, den Standpunkt festzulegen, den der Ohrenarzt in der Frage der Röntgenologie des Ohres einnimmt. Der Röntgenbefund ist ein Behelf der klinischen Untersuchungsmethodik und bildet als solcher eine Ergänzung der klinischen Diagnostik. Ein Großteil der entmutigenden Fehlresultate ist darauf zurückzuführen, daß man Röntgenbefund und klinischen Befund voneinander isoliert. Der Wunsch und das Bestreben, eine einzige, allen Anforderungen entsprechende Aufnahmsrichtung zu finden, ist wohl begreiflich, jedoch bei dem komplizierten Bau des in Frage kommenden Skelettanteiles ist dazu festzuhalten, daß nur durch eine Kombination von Aufnahmen maßgebende Resultate erzielt werden können. Der Wert des Röntgenverfahrens für die Feststellung von Frakturen, zur Lokalisation von Fremdkörpern, zur Entscheidung der Frage nach der Art der Atresie des äußeren Gehörganges und für die Diagnose der Tumoren ist unbestritten. Die Diagnose: Tumor sei nur dann röntgenologisch zu stellen, wenn die Zerstörungen derartige sind, daß sie als atypisch bezeichnet werden müssen, d. h. derartigen Umfang angenommen haben, daß ein einfacher Eiterungsprozeß ausgeschlossen werden kann, meist also dann, wenn der Tumor die präformierten Räume des Ohres deutlich überschritten hat. Die schwierigsten Aufgaben stellt die Röntgenologie des Ohres dem Untersucher bei der „akuten Otitis". Hierbei handelt es sich um die Darstellung des pneumatischen Systems und um die feinen Strukturveränderungen in diesem Bereiche. Vorbedingung für das richtige Verständnis der pathologischen Veränderungen im Röntgenbilde ist die Kenntnis der Pneumatisationstypen, aus denen einerseits auf den Zustand der Schleimhautauskleidung geschlossen werden kann, anderseits wichtige Direktiven bezüglich der Prognose der Erkrankung abgeleitet werden können. Ich begnüge mich mit dem Hinweis auf die Ergebnisse der hierher gehörigen Forschungsresultate Wittmacks und seiner Schule. Drei Stadien der akuten Otitis sind es, die unter Umständen der röntgenologischen Darstellung zugänglich gemacht werden können. Die Schleimhautinfiltration dokumentiert sich in einer Herabsetzung des Luftgehaltes, die Entkalkung des Knochens (beginnende Ostitis) durch ein Undeutlichwerden der Struktur, die Knochennekrose durch ein Verschwinden derselben. Die Progredienz des Prozesses kann röntgenologisch durch Serienaufnahmen verfolgt werden. Durch Feststellung des Pneumatisationstypus im Röntgenbilde besteht die Möglichkeit der Prognosestellung. Es kann daher auch in Fällen mit sonst negativen Röntgenbefunden der Röntgenologe den Otochirurgen betreffs des Zeitpunktes des Eingriffes maßgebend beeinflussen.

Bei der chronischen Otitis handelt es sich vor allem um die Feststellung topographisch-anatomischer Details. Die Kenntnis derselben resp. die Voraussage atypischer Verhältnisse (vorgelagerter Sinus, tiefstehende Dura, enges Antrum) bewahren den Operateur vor Überraschungen. Es ergab sich hier die Notwendigkeit einer neuen Aufnahmsrichtung, die vor allem die Darstellung des Antrums zur Aufgabe hat. Das Cholesteatom ist röntgenologisch sehr schön darstellbar, vielleicht gibt der

Digitized by Google

Röntgenbefund sogar Anhaltspunkte bezüglich der Dignität der Eiterung. Diesbezügliche Untersuchungen sind im Gange.

Sgalitzer verweist auf seine gemeinsamen Arbeiten mit J. Fischer über die Röntgenuntersuchung des Gehörorgans. (W. kl. W. 1923, Nr. 9, Sitzungsber. aus d. Ges. d. Ärzte i. Wien u. Zeitschr. f. Hals-, Nasen- und Ohrenheilkunde 1923, Bd. VI, S. 422.)

Für die Röntgenographie des Gehörorgans erscheinen folgende Fragen von Wichtigkeit: 1. Liegt die Dura der mittleren oder hinteren Schädelgrube frei oder nicht? Diese Frage hat große Bedeutung in jenen Fällen, in welchen z. B. ein Patient irgendwo auswärts radikal operiert wurde, eine Operationsgeschichte nicht vorliegt, der Patient über neuerliche Beschwerden klagt und nun der Otologe vor die Frage gestellt wird, zu entscheiden, ob ein Zusammenhang besteht oder nicht, ob eine neuerliche Operation in Betracht kommt usw. — 2. Die Tumoren des Ohres, ihre Knochengrenzen gegen das gesunde mit Rücksicht auf die Frage der Operabilität. — 3. Akustikustumoren, mit Rücksicht auf die Frage der Weite des inneren Gehörganges. — 4. Verletzungen. — 5. Atresien. — 6. Cholesteatom. — 7. Fremdkörper, die besonders in der Kriegsliteratur eine große Rolle spielen.

Die für diese Fragen in Betracht kommenden Teile des Ohres können in drei Hauptaufnahmsrichtungen dargestellt werden. Als erste dieser drei typischen Aufnahmen wäre die alte Schüllersche zu erwähnen, die speziell bei Beantwortung der Frage Nr. 1 wichtige Aufschlüsse erteilen wird. Die zweite typische Aufnahme dient vorwiegend der Darstellung der Pyramide, deren komplizierter anatomischer Aufbau dabei in überraschender Klarheit zum Ausdruck kommt. Ihre Einstellung erfolgt in der Weise, daß bei dem seitlich mit dem Schädel parallel zur Platte lagernden Patienten der Zentralstrahl von einem Punkt, der drei Querfinger breit kephal- und dorsalwärts von der Spitze des plattenfernen Processus mastoideus gelegen ist, zum Mittelpunkt der Verbindungslinie zwischen äußerem Gehörgang und Außenwand der Orbita der plattennahen Schädelseite zu verläuft.

Als dritte typische Aufnahme dient die axiale Pyramidenaufnahme nach Lilienfeld, auf der beide Felsenbeine mit den Warzenfortsätzen zur Anschauung kommen. Demonstration normaler und einer größeren Reihe pathologischer Bilder, die den Wert der erwähnten drei Aufnahmsrichtungen für die Darstellung der verschiedenen Teile des Ohres belegen sollen.

Leidler (Klinik Hajek): Bei einem Falle von Cholesteatom des Mittelohres mit Durchbruch der hinteren knöchernen Gehörgangswand, welche in liebenswürdiger Weise von Dr. Mayer röntgenologisch untersucht wurde, bestätigte der Operationsbefund vollkommen den Röntgenbefund.

Alexander: Gegenüber der Röntgenographie des Gehörorganes ergeben sich verschiedene Standpunkte: 1. Die Vollkommenheit und technische Schönheit der Aufnahmen. 2. Die Beantwortung der Frage, inwiefern neue Einzelheiten sichtbar sind. 3. Was kann von der neuen Aufnahmsrichtung für die Klinik erwartet werden? Vom Standpunkt 1 haben die demonstrierten Bilder dieselbe Bedeutung wie schöne anatomische Präparate. Vom Standpunkt 2 ist zuzugeben, daß es nach der von beiden Autoren geübten Methode möglich ist, das Antrum im Röntgenbild übersichtlich darzustellen. Das ist gewiß ebenso wertvoll, wie die Röntgendarstellung jedes anderen Ohranteiles, und es lassen sich klinische Fälle genug finden, in welchen eine solche Aufnahme von Interesse ist. Allerdings lassen sich hier andere Mittel und Wege für die klinische Diagnose finden. Von größter Bedeutung bleibt für uns das Röntgenverfahren dort, wo andere klinische Methoden versagen. Es gilt dies für die Beantwortung der Frage, wie in einzelnen Fällen der innere Gehörgang geformt und gelegen ist und wie das Felsenbein gegen die Schädelhöhle begrenzt wird, ob ein pathologischer Zusammenhang zwischen präformierten oder pathologischen Anteilen des Gehörorganes mit den Schädelhöhlen besteht. In vielen Fragen bleibt die Frage, ob die Dura der mittleren oder der hinteren Schädelgrube freiliegt oder nicht, nur dem Röntgenverfahren überlassen. In dieser Beziehung wird die Schüllersche Aufnahme, wie diese Sgalitzer und Fischer seinerzeit an Hand von instruktiven Bildern gezeigt haben, wertvolle Auskünfte erteilen.

Schüller: Bei Strukturveränderungen der Pyramide, z. B. infolge von malignen Tumoren der Pyramidenspitze, gibt die axiale Aufnahme gute Resultate. Vergleichsaufnahmen des Processus acusticus internus beider Seiten auf derselben Platte sind nicht erzielbar; sie wären auch nicht von besonderem Wert für die Diagnose von Akustikus-Tumoren, da hierbei Erweiterung des Porus fehlen, oder beiderseits oder gegenseitig vorhanden, oder anderweitig, z. B. durch Hirndrucksteigerung, bedingt sein kann; überdies unterliegt die Weite des Kanals großen individuellen Schwankungen.

Mayer (Schlußwort): Ich möchte nur nochmals darauf hinweisen, daß es sich uns auf Grund einer reichen Erfahrung an einem großen Material als nötig erwiesen hat, eine größere Reihe von Aufnahmsrichtungen in Verwendung zu ziehen, da es sich herausstellte, daß es unmöglich sei, mit drei Aufnahmsrichtungen allen Anforderungen gerecht zu werden.

2. Borak berichtet über einige Fälle, bei welchen die meist wegen Verdachts auf Spitzentuberkulose vorgenommene Röntgenuntersuchung eine isolierte, abnorme Erweiterung

Digitized by Google

und Pulsation der Arteria pulmonalis in sämtlichen Durchleuchtungsrichtungen ohne sonstige auffällige Veränderungen seitens des Herzens und der Lungen ergeben hat. In allen Fällen bestand eine Struma mit typischen Basedowschen oder basedowoiden Symptomen (stets Steigerung des Grundumsatzes, Pulsbeschleunigung, Tremor) bzw. eine Narbe nach Strumektomie wegen Basedowscher Erkrankung. Das Symptom wird als ein degeneratives Stigma (Persistenz embryonaler Verhältnisse nach J. Bauer) gedeutet und in diesem Zeichen von Infantilismus eine Teilerscheinung der allgemeinen degenerativen Konstitution, die nach Chvostek dem Morbus basedowi zugrunde liegt, erblickt. Das Symptom ist nicht konstant, wurde aber bei gewöhnlichen Strumen nicht beobachtet.

Aussprache: Hitzenberger, Haudek.

Reich zeigt eine Reihe von **pathologischen Zwerchfellbildern,** die gleichartig aussehen, aber verschiedene Erkrankungen zur Ursache haben. Das allen Bildern Gemeinsame ist eine partielle Vorwölbung des Zwerchfells in das Lungenfeld. Die Bilder 1—3 zeigen Vorder- und Seitenansicht von faustgroßen rechtsseitigen Zwerchfellhernien, deren Bruchinhalt Leber war. Die Diagnose war nur auf Grund der Funktionsprüfung des Zwerchfells möglich. (Bereits a. a. O. ausführlich publiziert.) Die Bilder 4—5 stammen von einem Leberechinokokkus. (Diagnose klinisch und operativ verifiziert.) Morphologisch sind diese Bilder denen von den erst gezeigten Zwerchfellhernien ungemein ähnlich. In allen Fällen war die respiratorische Beweglichkeit der Vorwölbung geringer als die des übrigen Zwerchfells. Der Müllersche Versuch war in allen Fällen von Hernie positiv (paradoxe Aufwärtsbewegung der Vorwölbung), im Fall von Echinokokkus negativ, die Vorwölbung zeigt eine verspätete, geringe, aber deutliche Abwärtsbewegung, was Intaktheit des Zwerchfellmuskels zeigt, aber auf ein äußeres Hindernis für die Kontraktion hinweist. Bild 6 zeigt morphologisch und funktionell gleichartiges Verhalten in einem Falle von Leberkarzinom. Die Bilder 7—8 zeigen eine linksseitige Zwerchfellhernie, Bruchinhalt war Milz. Diagnose aus den positiven Müllerschen Versuch. Nur durch den Ausfall des Versuches unterscheidet sich dieser Fall von jenem des Bildes 9 (negativer Müllerscher Versuch), in welchem eine Adhäsion am linken Zwerchfell bestand. Morphologisch und funktionell gleichartig verhielten sich Vorwölbungen des linken Zwerchfells durch Hypernephrome bzw. Milztumoren (Bilder nicht demonstriert).

Auf die Notwendigkeit der radiologischen Funktionsprüfung des Zwerchfells speziell durch den Müllerschen Versuch wird hingewiesen. Positiver Ausfall bedeutet Schädigung der Kontraktionskraft des Muskels, bedingt durch Defekt, Atrophie, Degeneration oder Lähmung. Negativer Ausfall läßt diese Ursachen des Zwerchfellhochstandes ausschließen, es handelt sich dann um subphrenische Tumoren oder Abszesse, schrumpfende Thoraxprozesse oder Gasblähung.

Aussprache: Hitzenberger: Es sei mir erlaubt, auf eine bequeme Modifikation des Müllerschen Versuches hinzuweisen, die vielleicht viele von Ihnen auch machen.

Es ist oft nämlich schwierig, dem Patienten den Müllerschen Versuch beizubringen; an seiner Stelle soll nun der Patient eine ganz kurze ruckartige Inspirationsbewegung bei geschlossenem Mund durch die Nase ausführen. In normalen Fällen geht das Diaphragma dabei nach abwärts. In Fällen, in denen Muskel oder Nerv des Zwerchfells geschädigt ist, macht die kranke Seite eine paradoxe Bewegung. Abgesehen von der Bequemlichkeit, glaube ich behaupten zu dürfen, daß dieser Versuch schon positiv ausfällt, wenn der Müllersche noch negativ ist. Beim langsam wirkenden Müllerschen Versuch ist das Diaphragma imstande, seine letzten Kräfte noch zusammenzuraffen, während es bei der Überrumplung durch den modifizierten Müller schon versagt.

Sitzung vom 5. Dezember 1923.

1. Haudek zeigt einen Fall von **Primärsarkom des Dünndarms.**

45 jähr. Mann seit 5 Wochen mit heftigen Krämpfen in der Lebergegend erkrankt. Nach absichtlich herbeigeführtem Erbrechen manchmal Nachlassen der Schmerzen. Abmagerung 10 kg, leichtes Fieber. Mäßige Obstipation.

Im l. Hypochondrium ist ein respiratorisch verschieblicher, derber Tumor von ebener Oberfläche palpabel. Blutbefund o. B.

Röntgenbefund am 6. XI.: 4 Std. p. c. inmitten des palpaplen Tumors im l. Hypochondrium liegt eine wurstförmige, außen annähernd regelmäßige, medialwärts unregelmäßig zackig begrenzte, kontrastgefüllte Schlinge. Magen leer. Bulbus enthält kleinen Rest. — Nach neuerlicher Füllung: Magen schräggestellt, schnell entleerend, oberhalb des Tumors nach r. verlaufend. Im Duodenum leichte Stauung und Inhaltsbewegung. Die Füllung der Flexura duodeni jejunalis und obersten Jejunumschlinge schließen sich unmittelbar an die bereits gefüllte Schleife an. Nach weiteren 2 Std. die Schlinge noch immer prall gefüllt. Nach weiteren 24 Std. noch ein großer Rückstand in derselben.

Digitized by Google

Ergebnis: Wahrscheinlich primäres Lymphosarkom des oberen Jejunums mit folgenden Symptomen: 1. Stauung, 2. Dilatation, 3. Fehlen der Kerkringschen Falten, 4. palpabler Tumor entsprechend der Schlinge, 5. Fehlen der Peristaltik.

7. XI.: Pneumoperizoneum. In r. Seitenlage, etwa der Milz entsprechend, ein doppelt so großer Tumor mit glatter, leicht gesattelter Oberfläche sichtbar, der sich respiratorisch gut verschiebt. Im rechtsseitigen Anteil desselben die Kontrastreste in den Dünndarmschlingen.

11. XI.: Erbrechen und Singultus nach vorübergehender Besserung. Exitus am 25. XI.

Obduktion am 26. XI.: Diffuses, die Wand zirkulär infiltrierendes Lymphosarkom des oberen Jejunums mit Wandhypertrophie und beträchtlicher Dilatation des Lumens. Die Infiltration beginnt ca. 2 Handbreiten unterhalb der Papilla Vateri und dehnt sich auf eine ca. 20 cm lange Strecke aus. Dieser Teil des Jejunums ist mit dem Gekröse und dem mächtig infiltrierten großen Netz stark verwachsen, so daß sich diese oberste Schlinge aus ihrer Umgebung nicht abheben läßt. Unterhalb des Netztumors eine über mannsfaustgroße Höhle mit nekrotischen Gewebsfetzen, in die beiderseits Stümpfe des sarkomatös infiltrierten Jejunums münden, dessen Wand im Bereich dieser Höhle auf gut drei Fingerbreiten vollkommen zerstört ist.

Vortr. verweist auf die Seltenheit des Vorkommens derartiger Fälle. Allerdings kann ein Übersehen leicht vorkommen, wenn eine tieferliegende Schlinge betroffen ist, deren pathognomonisches Füllungsbild nicht im Anschlusse an die Magenuntersuchung zum Vorschein kommt. Die Motilitätsstörung muß keine so erhebliche sein, wie im demonstrierten Falle, so daß bei der Motilitätsprüfung nach 4 Std. das Bild kein klares mehr ist.

Der Symptomenkomplex stimmt mit dem von Freud bei der Erstbeschreibung derartiger Fälle (Berl. kl. W. 1916, Nr. 31) aufgestellten weitgehend überein. Die Röntgendiagnose ist von Wichtigkeit, da die klinische Diagnose auf andere Art kaum zu gelingen scheint.

Aussprache: Hitzenberger.

2. Fleischner: **Über Miterkrankung der Knochen bei Lupus pernio und Boeckschem Sarkoid (Ostitis tuberculosa multiplex cystica, Jüngling).** Klinische und röntgendiagnostische Darstellung des Krankheitsbildes an Hand des Krankenmateriales der Lupusheilstätte in Wien. (Ausführlich: Fortschritte, Bd. XXXII.)

Aussprache: Kienböck, Eisler, Haudek, Pordes.

Sitzung vom 7. Januar 1924.

1. Weiß demonstriert die Verwendbarkeit der von Schüller angegebenen submento-vertikalen Schädelbasis-Aufnahme für die radiologische **Kieferhöhlen-Diagnostik.** Diese Aufnahme bringt die ganze Wölbung der vom Tuber maxillare gebildeten Hinterwand, sowie einen Teil der medialen Seitenwand der Kieferhöhle deutlich zur Ansicht (Demonstration von Bildern vom Skelettschädel und von Normalbildern vom Lebenden). Die Röntgendiagnose maligner Tumoren der Kieferhöhle stützt sich in erster Linie auf den Nachweis einer (teilweisen) Zerstörung der knöchernen Kieferhöhlenwandung, deren möglichst vollkommene Darstellung also Aufgabe der Radiologen ist. Hier bildet die Schüllersche Aufnahme eine wichtige Ergänzung der allgemein geübten Kieferhöhlen-Aufnahmen, der 1. postero-anterioren, 2. seitlichen, 3. axialen nach Lilienfeld, 4. der enoralen Aufnahmen. — In 3 Fällen von Ca. der Kieferhöhle konnte mit der genannten Aufnahme die Zerstörung der Kieferhöhlen-Hinterwand nachgewiesen werden. In 2 von diesen Fällen war die Röntgendiagnose auch durch andere Aufnahmen zu sichern, in einem (ausführlich mit Platten-Demonstration referierten) zeigte nur die submento-vertikale Projektion eine Zerstörung der Hinterwand; die radiologische Diagnose auf Tumor der Kieferhöhle wurde durch die Operation (Prof. Marschik) bestätigt; es fand sich ein (Plattenepithel-)Karzinom, das einen Teil des Jochbeines und des Tuber maxillaris zerstört hatte und mit einem größeren Zapfen in die Fossa infratemporalis vorgedrungen war.

Aussprache: Pordes, Haudek, Weiß (Schlußwort).

2. Czepa: **Mediastinale Pleuritis besonderer Art.** 57 j. Kranke, die dem Röntgeninstitut des Kais.-Elisabeth-Spitales zur Thoraxuntersuchung zugewiesen wurde. Aus der Anamnese: mit 19 J. Typhus, 1918 Grippe mit Lungen- und Rippenfellentzündung. Februar 23 neuerlich Rippenfellentzündung. Seither stechende Schmerzen in der Magengegend. Kein Husten, kein Auswurf, zeitweise Fieber, sehr starke Nachtschweiße, enorme Abmagerung (28 kg). Interner Befund der Lungen: Außer geringer Verschieblichkeit der Lungengrenzen und hier und da feuchten Rasselgeräuschen nichts Abnormes. — 20. XI. Röntgenbefund (Plattendemonstration): Der Herzschatten ist beiderseits durch einen intensiven, in der Höhe des Aortabogens beginnenden und bis zum Diaphragma ziehenden Schatten zum größten Teile verdeckt. Der Schatten grenzt sich ziemlich scharf gegen die Lungen ab, reicht nach links fast bis zur Herzspitze, rechts überragt er den Gefäßschattenrand nur

Digitized by Google

um ein Geringes. Im rechten Herzdiaphragmawinkel grobe, dichte, wolkige Flecken. In den übrigen Lungenpartien zahlreiche, kleine Schattenflecke. — Wahrscheinlich Tumor im Mediastinum, vielleicht metastatischer Natur. 30. XI. Röntgenbefund (Demonstration): Der als Tumor beschriebene Schatten scheint größer geworden, die Schattenherde in der Lunge erscheinen größer und dichter. — 17. XII. Plötzliche Temperatursteigerung mit Schüttelfrost. Starke Schmerzen im Oberbauch; reichliches, schleimig eitriges Sputum. — 20. XII. Röntgenbefund (Demonstration): Der seinerzeit beschriebene Schatten ist auffallend kleiner und nur mehr links in den Herzgrenzen kenntlich. Derzeit überwiegen im Röntgenbilde die enorm vergrößerten und verdichteten Hilusschatten und die vor allem in den mittleren Lungenpartien zahlreich sichtbaren Schattenflecke. An der rechten Herzgrenze eine deutlich umschriebene Aufhellung, die sich bei seitlicher Durchleuchtung als ein Teil einer im hinteren Mediastinum gelegenen, ca. ein Finger langen und zwei Finger breiten, unregelmäßig begrenzten, mit Luft und wenig Flüssigkeit gefüllten Höhle erweist. — Mediastinale Pleuritis (Empyem?) neben Tuberkulose der Lungen. — 22. XII. Röntgenbefund (Demonstration): Der bewußte Schatten ist vollkommen verschwunden. Wenige Stunden nach der Untersuchung Exitus.

Obduktionsbefund (Prof. Bartel): Ausgedehnte Karies der Brustwirbelsäule, die zu weitgehender Zerstörung einiger Wirbelkörper und zu einem ausgedehnten paravertebralem Abszeß geführt hat. An der Hinterfläche des rechten Unterlappens eine haselnußgroße Kaverne mit einer kleinen Perforationsöffnung durch die Pleura. In der Umgebung der Kaverne käsige Pneumonie. In allen Lungenabschnitten dichte ältere und jüngere Konglomerattuberkel, neben wenigen miliaren und submiliaren. Die hinteren Lungenpartien adhärent. Frische pleuritische Auflagerungen über der linken Lunge, namentlich über dem linken Unterlappen, ebenso in dem linken Interlobärspalt.

Vergleichen wir nun Obduktionsbefund und Röntgenbefunde. Das Nächstliegende ist, daß der als Tumor angesprochene Schatten durch den paravertebralen Abszeß bedingt war. Zwischen der vorletzten Aufnahme und dem Exitus lagen 24 Tage. In dieser Zeit ist der Schatten auf Null zurückgegangen. Der Eiter mußte also in dieser Zeit einen Weg nach außen gefunden haben. Tatsächlich ist auch ante exitum sehr reichliches schleimig-eitriges Sputum aufgetreten, und die durch die Obduktion an der Hinterfläche des Unterlappens aufgefundene Kaverne mit der kleinen Perforationsöffnung gegen die Abszeßhöhle weist uns auch den Weg. Der auf dem Röntgenbilde sichtbare schmale, lufthaltige Hohlraum entspricht sicher einem Teile der Abszeßhöhle. Der durch die Obduktion aufgedeckte Abszeß war aber nicht so groß, daß er zur Erklärung des bei den Röntgenuntersuchungen gesehenen Schattens hinreichte, wenn wir der Abszeßwandung nicht eine ganz enorme Elastizität zuschreiben. Außerdem ist es schwer, sich vorzustellen, daß ein so großer Abszeß in so kurzer Zeit durch eine so kleine Öffnung entleert werden sollte. Es bleibt also zur Erklärung des Schattens nur die Annahme einer mediastinalen Pleuritis. Die Bilder, die Savy gegeben hat, stimmen mit unserem Falle gut überein; allerdings beschrieb er diese Bilder für die Pleuritis im vorderen Mediastinum, während unser Prozeß sicher im hinteren Mediastinum gesessen hat. Aber Aßmann hat solche Bilder auch bei Pleuritiden im hinteren Mediastinum gesehen. Für die Annahme einer mediastinalen Pleuritis würde außer der Form und der raschen Resorption, die ja sehr häufig ist, auch die frischen pleuritischen Auflagerungen auf der linken Pleura sprechen.

Aussprache: Holzknecht, Eisler, Lenk, Haudek, Czepa (Schlußwort).

3. Dr. phil. Spiegler: **Zur Physik der Weichstrahlaufnahmen.** Vortr. berichtet über die Funkenstrecke als Härtemesser. In der Literatur werde diese als geeignetes Meßmittel hingestellt; bei den Weichstrahlaufnahmen mit ihren hohen Stromstärken sei aber wegen Gefährdung der Apparatur vor der Verwendung der Funkenstrecke zu warnen, da sich hierbei ein Lichtbogen bildet. Unterdrückung des Lichtbogens aber, die unter Umständen möglich, verzerre die Maßstäblichkeit der Funkenstrecke, die nur für die geringe Therapiebelastung ein brauchbares Maß sei. Da auch Kilo-Voltmeter und Spektrometer für diese niedrigen Spannungen keine geeigneten Instrumente seien, so verbleibe in letzter Linie die empirische Eichung. Genauere Härteangaben wären freilich gerade deshalb erwünscht, weil bei hohen Stromstärken ein bedeutender Spannungsabfall eintrete.

4. Ing. Rosner: **Zur Technik der Weichstrahlaufnahmen.** Vortr. empfiehlt für Weichstrahlaufnahmen bis zu 100 Amp., für welche Stromentnahmen Kabelquerschnitte bis ca. 30 mm (nebst einer Bewilligung des Elektrizitätswerkes) erforderlich seien. Die Stromkosten einer Aufnahme betrügen 50—100 Kr. Diese geringfügige Summe erklärt sich aus der Kürze der Expositionszeit. Um den Spannungsabfall in den Zuleitungen zu korrigieren, müsse man zur Erzielung der gleichen Härte das Kilo-Voltmeter um 5—10% höher bringen, als bei schwächeren Belastungen. Die Rippenkühlröhre sei der Wasserkühlröhre vorzuziehen; es entfallen bei ersterer die Kochstöße. Die Belastbarkeit einer Röhre hängt von der Brennfleckgröße ab; Überbelastung zeige sich im Aufblitzen des Brennfleckes.

Digitized by Google

Ungarische Röntgengesellschaft.

Vorsitzender: E. von Gergö. Schriftführer: V. Révész.

I. Wissenschaftliche Sitzung am 12. November 1923.

E. v. Gergö: Eröffnungsrede. Hinweis auf den Zweck und die Ziele der Ungarischen Röntgengesellschaft: den geistigen und moralischen Zusammenschluß der ungarischen Röntgenologen und die Mitteilungen, Besprechungen der neueren röntgenologischen Beobachtungen, sowie Fortschritte im engeren Fachkreise.

R. Holitsch: **Fall von Arthritis deformans coxae.** 36j. Mann leidet seit 12 J. an Hüftgelenkschmerzen, Gang wird immer schlechter, zuletzt nur mehr mit Hilfe zweier Stöcke möglich. — Femurhals wird von oben und unten von einem etwa 1½ cm breiten Kalkstreifen begleitet, welcher vom oberen Rande des Azetabulum bis zum Trochanter major reicht. Konturen des Femurhalses jedoch noch erkennbar, Femurkopf nicht deformiert. — Kein Trauma, keine Lues, keine Tbk., auch keine Arthritis rheumatica oder Perthes. — H. hält das Leiden für Arthritis chron. deformans. — **Aussprache:** Fischer.

H. Lax und V. Révész: **Interessanter Fall eines Ulkuskarzinoms im Magen.** Besprechung der path. Anatomie sowie Stand der Röntgendiagnostik des Ulkuskarzinoms. 36j. Frau, Jahre hindurch mit Ulcus callosum curv. min. beobachtet. Plötzlich erscheint eine Infiltration der ganzen Pars pylorica mit Streckung derselben; nach 11 Monaten ist an der Pars pylorica an der kleinen Kurvatur ein apfelgroßer Füllungsdefekt sichtbar. Magen frei beweglich, Magensaft anazid. — Faezes frei von okkultem Blut. — Bei der Operation zeigte sich der ganze kindsfaustgroße Tumor aus Kallus bestehend; die histologische Untersuchung (Prof. Entz) fand jedoch, daß sich in der Mitte der Kallusmasse, also an ganz atypischer Stelle, doch ein ganz kleines Karzinomnest entwikkelt hatte. — **Aussprache:** Holitsch, Haas, Polgár.

E. Biró: **Die Röntgenbehandlung der Strumakarzinome.** Bei 4 Fällen, wo chir. Behandlung unausführbar war, konnte mittels Röntgenbestrahlung (Schwerfilter) eine 3—4—5 Jahre hindurch anhaltende Besserung erreicht werden. — **Aussprache:** Holitsch, Fischmann, Weiß, Révész.

J. Schönwald stellt **Aufnahmen auf „Reflex"-Platten** vor und bespricht ihre Vorteile.

II. Wissenschaftliche Sitzung am 10. Dezember 1923.

Fr. Polgár: **Diagnostische Grenzfälle aus der Röntgenologie der Knochen des Rumpfes.** 1. Halsrippe, welche mit der I. Rippe ein Gelenk bildet. — 2. Arthritis deformans in den Articulationes costotransversariae, wo die neben dem Gelenksspalt befindlichen Exostosen in den Lungenspitzenraum hineinprojiziert werden und Veranlassung zur falschen Diagnose von Lungenverdichtungsherden geben können. (Originalartikel folgt im nächsten Hft.) — 3. Cruveilhiersche und Lage für die Aufnahme fest (normale, axiale und frontale Aufnahmen). Diese Methode nennt er Blaseneinlauf. Vorzeigung mehrerer sehr instruktiver Divertikelaufnahmen. — **Aussprache:** und der Crista ilei. — **Aussprache:** Révész.

E. Fischer: **Luetische Ösophagus-Struktur und Dilatation.** Ösophagus des sehr abgemagerten 40j. Mannes stark dilatiert, seine Wand scheckig, da der Bariumbrei in dattel- bis pflaumenkerngroßen Flecken an derselben klebt. An der Kardia befindet sich eine Struktur. Dieses Bild des Ösophagus war mehrere Stunden hindurch sichtbar. — Pat. hat Lues gehabt, im Munde sind einige Plaques, Wassermann stark positiv. — **Aussprache:** Holitsch, Bársony.

A. Weiß: **Röntgendiagnostik der Blasendivertikel.** Besprechung der Entstehung, Anatomie und path. Anatomie der Divertikel, sowie der Methoden der Röntgenuntersuchung und des Kontrastmateriales. — Er verwendet Bromnatrium in einer 20proz. Lösung und untersucht zuerst mittels Durchleuchtung während der Füllung und während der Entleerung; so stellt er günstigsten Moment und Lage für die Aufnahme fest (normale, axiale und frontale Aufnahmen). Diese Methode nennt er Blaseneinlauf. Vorzeigung mehrerer sehr instruktiver Divertikelaufnahmen. — **Aussprache:** Rothbart, Biró, Révész.

III. Wissenschaftliche Sitzung am 4. Februar 1924.

Alex. Engel: **Hühnereigroßer verkalkter Gallenstein.** Besprechung der Methode der Gallensteinuntersuchung mit Röntgenstrahlen.

E. Schiffer: **Eine öfters vorkommende Pleuritisform.** Manchmal sehen wir, daß die freie Flüssigkeits-Ansammlung der lateralen Thoraxwand entlang in sehr dünner Schicht hoch hinan-

Digitized by Google

steigt und dabei interlobäre Stränge auch sichtbar sind, wie es Aßmann, Rach und andere auch beschrieben haben. Sch. zeigt die Befunde und teilweise auch Aufnahmen von 25 Fällen, wo er diese Form sah; dabei fiel auf, daß diese hochsteigenden, schmalen, sehr transparenten, bandförmigen Schatten sich sehr scharf und steil gegen die lufthaltige Lunge hin abgrenzen. — Diese Abgrenzungslinie zeigt große Respirationsexkursionen; bei tiefem Inspirium wird der Schatten schmäler, beim Exspirium breiter. — Bei vielen Fällen war es direkt nachweisbar, daß beim Inspirium, wo das beschriebene Exsudatbild schmäler wurde, das im Interlobärspalt befindliche Exsudat breiter wurde, was auf die Kommunikation beider hinweist. Beim Exspirium dagegen strömt vom interlobären Raum die Flüssigkeit zurück und so wird das Bild entlang der Thoraxwand breiter. — Beim weiteren Fortschreiten der Krankheit wird das Exsudatbild dichter, unten breiter, und es entwickelt sich das gewöhnliche Bild des Pleuraexsudates. — Es kann auch später die oben beschriebene respiratorische Veränderung verloren gehen, was auf die Verklebung der Interlobärräume hinweist, oder es können eingekapselte interlobäre Ergüsse entstehen. Die Krankheit kann spurlos verschwinden oder aber auch Pleuraverdickungen zurücklassen. — Unter 121 Fällen fand er diese Form bei 25, meist bei jugendlichen Individuen, bei welchen größtenteils Lungentuberkulose nachweisbar war.

Berichterstatter: Dr. Révész.

Röntgenologisches von der 48. Versammlung der Deutschen Gesellschaft für Chirurgie. Berlin, 23. bis 26. April 1924.

Berichterstatter: San.-Rat Dr. Hugo Stettiner (Berlin).

Das erste Hauptthema des diesjährigen Kongresses betraf die **Thoraxchirurgie.** Das einleitende Referat erstattete über den Stand der Chirurgie der Brustorgane auf Grund der Entwicklung in den letzten 20 Jahren Sauerbruch (München), der auf dem vor 20 Jahren stattgefundenen Kongresse über die physiologischen und physikalischen Grundlagen bei intrathorakalen Eingriffen in der von ihm angegebenen pneumatischen Operationskammer berichtet hatte. Außer der Entwicklung des Druckdifferenzverfahrens nach Beilegung des Streites zwischen Über- und Unterdruck hat auch die weitere Entwicklung der Röntgendiagnostik des Brustkorbes wesentlich zu den Fortschritten auf dem Gebiete der Thoraxchirurgie beigetragen, wobei aber Redner erneut betonte, daß das Röntgenbild strengster Kontrolle durch die klinischen Untersuchungsergebnisse bedarf. Er warnte vor einseitiger Beurteilung. Diese Bedeutung des Röntgenbildes kam bei der Besprechung der Chirurgie der verschiedenen Brustorgane zum Ausdruck. Es zeigt den Fremdkörper im Herzen und bestimmt seine Lage. Damit ist aber noch nicht die Indikation zu einem operativen Eingreifen gegeben. Vielmehr ist die operative Entfernung nur bei zwingender Indikation berechtigt. Es zeigt die Form, die Vergrößerung des Herzens und vor allem seine Verdrängung an und trägt hier mit zur operativen Indikationsstellung bei, so besonders auch bei Verdrängungen durch Thoraxdeformitäten, unter denen die Trichterbrust die Hauptrolle spielt. Derartige mit Erfolg operierte Fälle wurden von Clairmont (Zürich) und Ruge (Frankfurt) unter Demonstration der Röntgenbilder vor und nach der Operation in der sich anschließenden Aussprache besprochen. Mit der verbesserten Diagnostik der Erkrankungen der großen Gefäßstämme hat auch die Chirurgie derselben große Fortschritte gemacht. Das gleiche gilt von der Speiseröhrenchirurgie. Redner hebt die Grenzen der Ösophagoskopie hervor, sowohl zur Diagnostik, wie zur Beseitigung von Fremdkörpern, deren Sitz und Lage wieder durch das Röntgenbild leicht erkannt wird. Es spielt auch bei der Diagnose von Verengerungen und vor allem von Divertikeln, und deren Perforation in die Lungen, von denen 2 Fälle vom Vortragenden mit Erfolg operiert waren, eine große Rolle. Zur Differentialdiagnose der verschiedenen Formen des Kardiospasmus, der Zwerchfellerkrankungen, wie der Zwerchfellhernie, zur Beurteilung der Erfolge der Phrenikotomie, welche bei allen Lungenerkrankungen, bei denen radikale Eingriffe nicht in Betracht kommen, indiziert ist und auch deshalb oft erwünscht erscheint, weil die Kranken nach ihrer Vornahme viel leichter aushusten, ist das Röntgenbild von entscheidender Bedeutung. Ebenso dient es zur Unterstützung bei der Indikationsstellung bei frischem und veraltetem Pleuraempyem. In der Lungenchirurgie spielt es zunächst wieder einen wichtigen Faktor zur Feststellung der Lage von Fremdkörpern, wobei Meisel (Konstanz) in der Diskussion besonders an seine Gittermethode erinnert. Hervorragend ist die Bedeutung des Röntgenverfahrens für die Indikationsstellung der Operationen bei Lungentuberkulose, worauf an dieser Stelle kaum eingegangen zu werden braucht. Vortragender spricht sich sehr scharf gegen die kritiklose Anwendung des Pneumothorax aus, betont seine Gefahren bei Pleuraverwachsungen und warnt vor ihrer gewaltsamen Sprengung, die zu den später so gefährlichen Exsudatbildungen und damit oft zum Tode des Patienten führt. Gegen diese scharfe Kritik des künstlichen Pneumothorax wurden in der Aussprache besonders von Ulrici (Som-

Digitized by Google

merfeld) und Bacmeister (St. Blasien) auf Grund vieler günstiger Erfahrungen Einsprüche geltend gemacht. Sauerbruch hob erneut die guten Resultate hervor, die er bei der fibrösen einseitigen kavernösen Lungentuberkulose mit der in Lokalanästhesie ausgeführten paravertebralen einzeitigen oder mehrzeitigen Rippenresektionsmethode erreicht. Ein Drittel aller solcher Fälle können auf diese Weise geheilt werden, wobei S. unter Heilung eine 4 Jahre bestehende Bazillenfreiheit und die Fähigkeit, den Beruf auszuüben, versteht. Die Mißerfolge sind zum großen Teile durch die Unterschätzung der Erkrankung der zweiten Lunge bedingt. Die Indikationsstellung muß also eine noch schärfere werden. Auch hierzu wird das Röntgenbild und das Zusammenarbeiten mit dem Internen beitragen. Diese Ausführungen wurden durch Vorführung zahlreicher Röntgenbilder an dem Lichtbilderabend durch Chaoul (München) ergänzt. Aus der großen Zahl seien auf die Bilder zur Differentialdiagnose zwischen exsudativer und fibröser Form der Lungentuberkulose, die Vergleichsbilder der Tuberkulose vor und nach der Thorakoplastik, Bilder von vollständigem Pneumothorax hingewiesen. Redner zeigte den Unterschied zwischen Bronchial- und Alveolarkarzinom, welch letzteres einen freien Raum gegenüber dem Hilus zeigt. Die Ösophagusdivertikel zeigen sich besonders gut in seitlicher Lage. Deutlich konnte durch Ausbreitung des Kontrastbreis die Perforation in die Lungen dargestellt werden. Weitere Bilder zeigten Veränderungen des Herzens, Zwerchfellveränderungen, subphrenischen Abszeß u. a. m.

Aus der im Anschluß an das Sauerbruchsche Referat stattfindenden Aussprache sei noch auf einen eigenartigen, auch im Röntgenbild merkwürdigen Fall von Meisel (Konstanz) hingewiesen, in dem es sich um ein Empyema necessitatis des Ellenbogens nach Lungenschuß handelte, auf einen primären Lungentumor (Alveolarkarzinom) von Payr (Leipzig), auf die von Coenen (Münster) hervorgehobene Schwierigkeit der Differentialdiagnose zwischen Lungentumor und interlobärem Exsudat.

Die Bedeutung der Röntgenbilder für Diagnose, Stellung der operativen Indikation und Kontrolle des operativen Ergebnisses wurde auch in dem Referate von König (Würzburg) zu dem 3. Hauptthema, der **operativen Behandlung der Knochenbrüche,** wenn nicht eigens betont, so doch durch die Demonstration zahlreicher Röntgenbilder bewiesen. Als Indikationen für ein operatives Verfahren wurden vom Redner in erster Linie Komplikationen der Weichteile, offenes Freiliegen der Knochen, Anspießen der Weichteile, Interposition von Weichteilen, am Röntgenbild zu erkennen, drohende Ischämie, Verletzungen der Hauptarteria nutritia angesehen, ferner Gelenkfrakturen mit oder ohne Luxation, Absprengung und Trennung von Kondylen und Epikondylen, mitunter auch gelenknahe Frakturen, Kniescheibenbrüche, Abrisse von Muskelansätzen am Trochanter und Kalkaneus und andere, drittens Vorderarmbrüche mit starker Dislokation, Klavikularbrüche, mediale Schenkelhalsbrüche, bei denen aber Referent der Entfernung des Kopfes den Vorzug gibt. Es ist klar, daß hier bei der definitiven Indikationsstellung zur blutigen Behandlung das Röntgenbild herangezogen werden muß. Ebenso wird zur Kontrolle des erreichten Resultates, welche Methode auch immer zur Fixierung der Bruchfragmente, worauf hier nicht weiter eingegangen werden soll, benutzt wird, das Röntgenbild neben der Feststellung der erreichten Funktion von der größten Wichtigkeit sein. Auch die Resultate, die Steinmann (Bern) mit weniger scharfem operativen Vorgehen, welches er nur als ein Mittel zur Förderung der funktionellen Knochenbruchbehandlung sieht, besonders auch mit Hilfe der Nagel- oder Drahtextension erzielte, wurden an zahlreichen Röntgenbildern vorgeführt. Daß aber auch hier mitunter das Röntgenbild versagt, wurde von Anschütz (Kiel) betont. Weder durch ein Röntgenbild noch durch Palpation läßt sich feststellen, ob der abgebrochene Schenkelkopf genügend ernährt ist. Auch die Ergebnisse der Experimente von Kleinschmidt (Leipzig) über periostlose Knochenregeneration, welche am Lichtbilderabend gezeigt wurden, von Rohde (Freiburg) über periostalen **Kallus,** wie die Versuche von Eden (Freiburg) über Einspritzungen von Natriumglykokollphosphat zur Anregung der Knochenbildung können nur am Röntgenbild studiert und demonstriert werden. Ebenso bildete bei der Demonstration von Friedrich (Erlangen) über ein noch nicht veröffentlichtes Krankheitsbild des sternalen Schlüsselbeinendes die Diagnose mittels Röntgenstrahlen die Hauptsache. Es handelt sich um ein ähnliches Krankheitsbild wie bei der Pertheschen Krankheit und der Köhlerschen Erkrankung. Im Röntgenbild zeigt sich hauptsächlich ein Defekt an dem palpatorisch verdickten sternalen Ende der Klavikula.

Über die Fortschritte in der **Lokalisation der Hirntumoren** mit Hilfe der Dandyschen Gasfüllung der Hirnventrikel berichtete Jüngling (Tübingen). Als Gas wird ausschließlich Sauerstoff genommen, welcher rascher als andere Gasarten resorbiert wird, und bei dem keine Luftembolie vorkommt. Indessen ist auch bei ihm die Resorption nicht immer tadellos und gefahrfrei. Ein Fall kam ad exitum trotz nochmaliger Einführung der Kanüle zur Ablassung des Gases. Es wird vermutlich ein Reiz auf die Ventrikelwand ausgeübt. Der lumbale Weg wird abgelehnt; indessen ist auch die direkte Ventrikelpunktion nicht ungefährlich. Außer dem oben erwähnten Todesfall sind

Digitized by Google

noch 2 unter 39 Fällen 48 Stunden nach der Punktion zu verzeichnen. Besonders gefährlich scheint die Punktion bei Schläfelappentumor zu sein; doch ist die Gefahr bei lumbaler Füllung größer. Auch muß sie bei Verlegung des Aquaeductus Sylvii oder im 3. Ventrikel oder des foramen Monroi versagen. Unter den 39 Fällen hätte sie in der bedeutenden Mehrzahl der Fälle versagen müssen, während bei der direkten Punktion nur 2 Versager zu verzeichnen waren, die auch auf lumbalem Wege versagt hätten. Im allgemeinen soll man auf der Seite punktieren, auf der der Tumor nicht vermutet wird, man begnüge sich mit der Punktion des Seitenventrikels, nicht des dritten. Kommt man mit der einseitigen Füllung nicht zum Ziele, so soll man eine Nachpunktion und Füllung der anderen Seite vornehmen. Durch Indigokarmineinspritzung kann man sich von der Durchgängigkeit des foramen Monroi überzeugen. An einer Reihe von Röntgenbildern zeigt Redner die Möglichkeit der lokalen Diagnosenstellung, wie sie teilweise autoptisch, teilweise durch Obduktion bestätigt ist. Indiziert ist das Verfahren nur bei begründetem Verdacht auf Hirntumor und der Unmöglichkeit, auf anderem Wege zu einer lokalen Diagnose zu gelangen. In der Aussprache wies Volkmann (Halle) auf die Versuche hin, die Gasfüllung durch schattengebende Flüssigkeit, durch intravenöse Injektion, zu ersetzen, was bisher aber nicht gelungen ist. Ein weiteres Verfahren besteht in der Einführung eines Endoskops, das besonders gebaut ist. (Leichter Schnabel im Winkel von 30 Grad, 18 mm Entfernung.) Krause (Berlin) legt besonderen Wert auf Erhaltung eines Bildes des Horizontalschnittes des Gehirns, das man durch fast senkrechte Lagerung des Kopfes nach unten erhalten kann. Aber die Luftfüllung hat uns, wie Krause an einzelnen Beispielen zeigt, bisher nicht weiter gebracht als die genaue neurologische Untersuchung. In ihrer weiteren Ausbildung und in dem Zusammenarbeiten des Chirurgen mit dem Neurologen liegt die Zukunft der Fortschritte der Hirndiagnostik und Chirurgie. Denk (Wien) berichtet über die Erfahrungen an 67 Ventrikulographien mit 6 Todesfällen, von denen sich 3 bei zerebraler, 3 bei lumbaler Füllung ereigneten. Es handelte sich um 3 Großhirn-, 3 Basaltumoren. Als Gas wird auch in der Wiener Klinik Sauerstoff bevorzugt. Mitunter gibt die Punktion allein schon genügende Auskunft, so daß sich die Gasfüllung erübrigt. Er steht im Gegensatz zu Krause auf dem Standpunkt, daß die Ventrikulographie doch in einigen Fällen Auskunft gegeben, in denen der Neurologe versagt hat. Schüch (Berlin) hat auch Versuche mit schattengebenden Flüssigkeiten gemacht, sie scheitern daran, daß sowohl die Schwermetalle, deren man bedarf, wie Jod- und Bromsalze, zu giftig sind. Von der direkten Endoskopie glaubt er, daß sie über das Ziel des Zulässigen hinausgeht und die Ventrikelpunktion und die Ventrikulographie in Mißkredit bringen wird.

Mit großem Interesse wurden die Mitteilungen von Fried (Worms): **Klinisches und Serologisches über Röntgenbestrahlung bei Entzündung** entgegengenommen. Alle akuten und subakuten Entzündungen wurden unter Ablehnung jeder anderen Therapie, selbst von feuchten Umschlägen, methodisch mit Röntgenstrahlen bestrahlt. In 250 Fällen wurde niemals eine Schädigung beobachtet. Es kam entweder zu schneller Eiterbildung in 36—60 Stunden, oder der ganze Prozeß bildete sich zurück. Mitunter bildete sich alles bis auf einen kleinen zentralen Eiterherd zurück, der durch eine kleine Inzision beseitigt werden konnte. So trat wiederholt bei Parametritis in 48 Stunden Eiterbildung auf. Derselbe konnte durch eine kleine Inzision beseitigt werden und heilte ohne Drainage aus. In anderen Fällen genügte einmalige Absaugung des Eiters, um den Prozeß zur Heilung zu bringen. Bei Phlegmonen wurden in 80% gute und sehr gute Erfolge erzielt. Postoperative Pneumonien wurden in 15 Fällen bestrahlt mit 9 guten Erfolgen und 6 Mißerfolgen, welche aber einer früheren Zeit angehören, in denen noch zu hohe Dosen angewandt wurden. Schon 6 Stunden nach der Bestrahlung konnte das Leichterwerden der Atmung, die Besserung des Allgemeinbefindens, welche sich auch im Eintritt ruhigen Schlafes zeigte, beobachtet werden. Eventuell wurde die Bestrahlung nach 8 Tagen wiederholt. Besonders gute Resultate wurden auch bei Erkrankungen der weiblichen Adnexe erzielt, auffallend schnelle Heilung von Salpingitis und Pyosalpinx beobachtet. Entzündliche Tumoren bildeten sich rasch zurück. Auch negative Ergebnisse wurden beobachtet, so bei Entzündungen in starren Höhlen (Kiefer- und Stirnhöhlen). Als Dose wurden 10—20% der HED, bei Kindern 6—10% der HED gegeben. 30% der HED wurde als zu stark festgestellt. Es traten Katererscheinungen auf. Die Untersuchung des Blutes vor und nach der Bestrahlung ergab eine starke Steigerung der Bakterizidie. Ebenso wurde eine Zunahme der Bakterizidie der Körperflüssigkeiten (Exsudate) festgestellt. Die Ausführungen wurden durch den Vortrag von Heidenhain (Worms) über theoretische und klinische Probleme betreffend Röntgenstrahlenwirkung bei Entzündung ergänzt. In ¾ der Fälle trat ein glänzender Erfolg ein. Mit der Besserung des lokalen Befundes trat eine Besserung des Allgemeinbefindens, ein Abfall der Temperatur und eine Zunahme der Bakterizidie des Blutes ein. Kam es zu einer Einschmelzung und Eiterbildung, so war der abgelassene Eiter meist steril. Selbst schwer infizierte Fälle, wie infiziertes Kniegelenk, heilten nach kleiner Inzision ohne jede Funktionsstörung, Osteomyelitis acuta, Gesichtsfurunkel, Karbunkel wurden auf diese Weise zur Heilung gebracht. Sepsis ohne lokalen Herd konnte nicht beeinflußt werden. Überhaupt trat die Wirkung nur bei lokaler Bestrahlung auf. Zur Erklärung muß man annehmen, daß es

Digitized by Google

sich um einen Umbau oder Abbau der Giftstoffe handelt. Wenn es sich in den Mitteilungen auch noch um keine abgeschlossene Arbeit handelt, so verdienen die Erfahrungen doch weitgehendste Nachprüfung. In der Aussprache macht Theilhaber (München) auf seine langjährigen Studien zur Vermehrung der Abwehrvorrichtung der von einer Schädlichkeit Betroffenen aufmerksam. Stauung, Röntgenstrahlen, Höhensonne und anderes wirkt in ähnlichem Sinne. Große Dosen zerstören die Abwehrprodukte, auch bei bösartigen Tumoren. Sie wirken hemmend auf die lymphozytären Organe. Er fordert zu Versuchen auf, aus den lymphozytären Organen Extrakte herzustellen oder diese Organe selbst bei bösartigen Tumoren einzuspritzen oder zu implantieren. Läwen (Marburg) hat durch Röntgenbestrahlung die Bildung von Antitoxinen verhindert. Nach den heutigen Mitteilungen hat er zu große Dosen genommen. Bier (Berlin) weist erneut auf die wichtige Frage der Dosierung hin. Entzündung und Fieber sind Reaktionen auf jede auf den Körper einwirkende Schädlichkeit. Freund (Bonn) hat mit Erfolg zur Entdeckung eines latenten Infektionsherdes mit $^1/_3$ der HED bestrahlt, einer Dose, die also bedeutend höher als die von Heidenhain angewandte ist. Er hat dies Verfahren oft mit Erfolg und ohne Schaden anzurichten benutzt, so auch zur Differentialdiagnose zwischen Osteomyelitis, Tumor und Tuberkulose. Eckstein (Berlin) weist auf die schmerzstillende Wirkung der Röntgenstrahlen hin. Er vergleicht diese Wirkung mit der von ihm 1897 und von Spieß 1902 festgestellten Heilwirkung bei Verwendung von Orthoform bzw. Anästhesin, die sich nicht etwa durch eine ja gar nicht vorhandene antiseptische Wirkung dieser Mittel erklären ließ. In den Jahren 1909 bis 1924 hat er an über 70 Fällen festgestellt, daß Röntgenstrahlen bei einer großen Anzahl verschiedenartiger chirurgischer Affektionen augenblicklich schmerzstillend wirkten und teilweise bei alleiniger Anwendung eine ungewöhnlich schnelle Heilung erzielten (Milderung der Kniegelenkskrepitation, Ausschaltung des Rachenreflexes bei Halsbestrahlung). Die Heilwirkung bei Entzündung dürfte also nicht allein auf bakteriologischer und immunisierender Grundlage zu suchen sein, sondern auch in der lokalen Anästhesierung ihren Grund haben. Payr (Leipzig) betont die diagnostische Bedeutung der Röntgenstrahlen im Sinne Freunds zur Aufdeckung einer latenten Infektion. Perthes (Tübingen) lenkt die Aufmerksamkeit auf die lokale Immunität und Immunisierung. So ist die Immunität im Munde ziemlich groß. Wir bekommen hier meist gute Heilungen. Es gibt auch eine verschiedene Immunität gegen Licht. Hierbei ist die Pigmentbildung nicht etwa das wesentliche, sondern ein sekundärer Vorgang. Es gibt auch, wie er nachgewiesen, eine lokale Immunität gegen ultraviolette Strahlen.

In der Aussprache über den Vortrag von Kümmell (Hamburg) über Ursache des **Asthma bronchiale** und seine operative Behandlung wurde von Heidenhain auch auf die günstige Beeinflussung des Asthmas durch Röntgenbestrahlung hingewiesen. Meyer (Göttingen) führte einen Fall eines durch Röntgenbestrahlung seit 2½ Jahren geheilten inoperablen **Mammakarzinoms** vor. Er weist auf die günstige Wirkung der Röntgenbestrahlung bei inoperablen Fällen, die durch dieselbe zu operablen werden können, hin. Es wurde in 15% der Fälle Dauerheilung erzielt. Hintze (Berlin) betont die Notwendigkeit der Beseitigung von **Rezidiven** durch Röntgenbestrahlung. Auch wendet er sich gegen die Skepsis gegenüber der **prophylaktischen Bestrahlung.**

Beck (Kiel) bespricht in einer Mitteilung zur Frage der **Röntgensarkome** mehrere Fälle von Kniegelenkstuberkulose, die, mit Röntgenstrahlen behandelt, sich gebessert hatten, und bei denen dann später sich Sarkome entwickelten. In dem einen Falle konnte das Nebeneinander von Sarkom und Tuberkulose auch mikroskopisch festgestellt werden. Die Fälle geben bemerkenswerte Anhaltspunkte für die Entstehung des Sarkoms auf chronisch entzündlicher Grundlage. Auch werfen sie ein Licht auf die Beziehung von Trauma und Sarkom.

Auszüge aus Zeitschriften des In- und Auslandes.

l'Actinoterapia III, 7 (Ref. Fritz-Innsbruck). — The Amer. Journ. of Roentg. (New York), Dez. 1923, Jan.-Febr. 24 (Loichinger-München). — Archives d'Electr. Méd., Nr. 496—498 (Januar Februar März 1924) (Christoph Müller-München). — Arch. f. Gyn. 121, 2 (Weinstein-Hamburg). — Arch. f. mikroskop. Anat. u. Entwickl.-Gesch. 100, 1—2. — Archives d'Electricité méd. (Bordeaux), Nov.-Dez. 1924 (Christoph Müller-München). — Arch. f. Verdauungskr. 32, 5—6. — Beitr. z. Anat. usw. d. Ohres usw. 20, 3—4. — Beitr. z. Klin. d. Tuberk. 57, 1 u. 2. — Beitr. z. klin. Chir. 130, 3 u. 131, 1. — Brit. Journ. of Radiol. (London), Jan./Febr. 1924 (Fritz). — Derm. Wschr. 1923, 45/46; 1924, 1—14. — D. med. W. 1924, 1—10 (Lorey-Hamburg). — D. Zschr. f. Chir. 184, 1—6. — D. Zschr. f. Nervhk. 81, 5—6. — Gazette méd. d'Orient (Konstantinopel) Jan.-Febr. 1924. — Jahrb. f. Kindhk., Bd. 105. — Journ. de Radiol. (Paris), Jan.—März 1924 (Klieneberger-Zittau). — Journ. of Radiol. (Omaha, Nebraska), Dez. 1923 (Loichinger). — Klin. Monbl. f. Augenhk., Nov.-Dez. 1923. — Klin.

Digitized by Google

Wochenschr. 1924, 1—15. — La Radiol. Med. (Mailand) 1924, Jan.-Febr. (Fritz). — Med. Klinik 1924, 1—11 (Klieneberger). — Mitteil. d. Röntg. u. Radiol., St. Petersburg, II, 3—4 (v. Dehn). — Mitteil. Grenzgeb. 37, 1—3. — Monschr. f. Geburtsh. 65, 5—6. — Monschr. f. Kindhk. 27, 5. — Monschr. f. Ohrhk. 1923, 11. — D. Monschr. f. Zahnhlk. 1923, 12. — Münch. med. W. 1924, 1—15. — Naturwissenschaften, Die, 1924, 9. — Revue méd. 1923, 2. Halbjahr (Schinz). — Schweizer med. W. 1923, 26—52 (Schinz-Zürich). — Schweizer Zschr. f. Unfallhlk. 1923, 2. Halbjahr (Schinz u. Friedl). — Strahlenther. 16, 3—4, 6 (Klieneberger). — Wiener Archiv f. inn. Med. VII, 2. — W. klin. W. 1924, 1—8 (Haenisch-Hamburg). — W. med. W. 1924, 1—16. — Zeitschr. f. klin. Med. 98, 5—6; 99, 4—6. — Zschr. f. die ges. exp. Med. 38, 1—3. — Zschr. f. die ges. Neurol. 86, 4—5. — Zschr. f. die ges. physik. Ther. 28,4. — Zschr. f. Geburtsh. 87, 1—2. — Zschr. f. Hals-, Nasen- u. Ohrenheilk. VII, 2. — Zschr. f. Kindhk. 37, 5—6; 38, 1. — Zschr., Allg. f. Psychiatrie 79, 5—6. — Zschr. f. Stomatol. 1924, 1. — Zentralbl. f. Chir. 1924, 1—11a (Klieneberger). — Zbl. f. Gyn. 1924, 1—14.

1. Physik und Technik.

Ein Tragbahrengerät zur Röntgenuntersuchung von Bettlägerigen. (Am. J. of Roentg. XI/1, Jan. 1924, S. 92.) Auf einem Fahrgestell wird eine Tragbahre aus Kanevas und Eichenrahmen an das Bett gefahren; der Pat. sodann im Röntgenzimmer in Horizontallage durchleuchtet. Damit er den Kanevas bei Seitenlage nicht unter Rahmen durchbiegen kann, wird dafür bei solchen Untersuchungen eine leichte, aber feste Holzplatte unter die Bahre gebracht.

J. Belot: **Die sehr leistungsfähige „Coolidge"-Röhre.** (J. de Radiol., März 1924, S. 122.) Die angegebene „Coolidge"-Röhre trägt eine Wolframantikathode in einem durch zirkulierendes Wasser gekühlten Kupferschlangenrohr. Abgesehen von dem Wasserröhrensystem ist die neue Röhre nicht komplizierter in der Handhabung und im Ansehen als die ohne Kühlung arbeitenden Röhren; B. hat bereits 1914 ein Modell mit Wasserkühlung in Havres gezeigt, dessen Anfertigung als unnütz von Coolidge untersagt wurde.

Blaine: **Eine Vorrichtung zur Zentrierung des Patienten vor dem stehenden stereoskopischen Plattenwechsler.** (Am. J. of Roentg. XI/2, Febr. 1924, S. 196.) 2 um 90° drehbare Stangen, die am Aufnahmegestell befestigt sind, können symmetrisch einander genähert und dann befestigt werden.

Cieszyński (Lemberg): **Richtlinien zur richtigen Erkenntnis der Kieferanomalien. Der Orthognathostat. Ein neues Radiogonometer und Stativ-Mandibulometer zur Feststellung der Unterkiefermaße am Lebenden.** (Vjschrift f. Zahnheilk. 39, 2, Okt. 1923, S. 191.) Meßgerät zur genauen Feststellung der Maße und Winkel des Kiefers und ihrer Lage zu den Hauptebenen und gewissen Orientierungslinien des Schädels.

Cords u. Drügg (Köln): **Die Darstellung der Hornhaut im Röntgenbild.** (Klin. Monatsbl. f. Augenheilk., Nov.—Dez. 1923, S. 612.) Bei Durchleuchtung muß die Kornea im Sattel des Nasenbeins erscheinen, und zwar das schirmferne Auge, durch Wendung der Nasenspitze schirmwärts (Drehung 30°, Senkung des Kopfes 15° nach hinten). Aufnahme nach Schirmeinstellung, sitzend mit Kopfstütze, 8½—9 W, 3 mA, 40 kV, Fokusschirmabstand 60 cm, enge Blende, Neoplatte, Expos. 30 bis 35 Sek.

L. Deutsch und Ernst G. Mayer (Wien): **Beiträge zur röntgenologischen Darstellung des Schläfenbeins.** (Mschr. f. Ohrhlk. 1923/11, S. 908.) Siehe die Arbeit in diesem Heft der „Fortschritte", S. 39.

G. Gabriel (Frankfurt a. M.): **Eine Filmkassette für Durchleuchtung, Serien- und Einzelaufnahmen.** (Kl. W. 1924/13, S. 558.)

Otto Hahn: **Atomumwandlung und Elementerforschung.** (Strahlenther. 16, 6, S. 854.) Die Elektronen der Elektronenhülle des Atomkerns tragen zu der Masse des Atoms fast nichts bei. Die Masse des negativen Elektrons beträgt nur $^1/_{2000}$ der des Wasserstoffatoms. Durch die Ordnungszahl — Kernladungszahl — der den Atomkern umgebenden negativen Elektronen werden die chemischen Eigenschaften der Elemente festgelegt. Bei den chemischen Prozessen bleibt der Atomkern unverändert. Kernprozesse gehen mit der Ausschleuderung positiv oder negativ geladener Teilchen einher und bedingen Atomumwandlung. Derartige Kernprozesse heißen radioaktive Prozesse. Die aus dem Atomkern herausfliegenden Atombruchstücke werden als Strahlen radioaktiver Substanzen zur Untersuchung gebracht. Die α-Strahlen oder besser α-Teilchen sind positive Heliumkerne, sie werden rasch gebremst. Übersättigter Wasserdampf wird auf dem Wege der α-Teilchen zu flüssigem Wasser kondensiert und als Nebelstreifen sichtbar gemacht. Die andere Gruppe von materiellen Strahlen, die aus dem radioaktiven Atom emittiert werden, sind die β-Strahlen, negative Elektronen. Das Gesetz von der Unveränderlichkeit und Nichtverwandelbarkeit der chemischen Grundstoffe mußte mit der Erkenntnis der radioaktiven Prozesse (Uran, Thor, Radium, radioaktive Umwandlungsreihen)

Digitized by Google

fallen. Nicht das Atomgewicht, die Ordnungszahl ist entscheidend. Das Blei ist Endprodukt der radioaktiven Umwandlungsreihen. Der Wasserstoff ist das primäre Element, aus dem sich alle anderen Elemente aufbauen. Das Wasserstoffatom ist die Verbindung des positiven Proton als Kern und eines negativen Elektron als Hülle. Die gesamte materielle Welt ist elektrisch aufgebaut. Die Atome können nach Kern und Hülle in Modellen dargestellt werden. Die Strukturlehre des Atomkerns ist noch dunkel.

E. Lorenz und B. Rajewsky (Frankfurt a. M.): **Über den Abschwächungskoeffizienten von Wasser und Aluminium bei harten Röntgenstrahlen.** (Strahlenther. 16, H. 3/4, S. 475.) Versuchsanordnung zur Messung des Abschwächungskoeffizienten von Wasser und Aluminium, die gestattet, die bei den Messungen durch fremde Einflüsse auftretenden Fehlerquellen möglichst zu vermeiden.

E. Merck (Darmstadt): **Strontium bromatum als Kontrastmittel.** (M. m. W. 1924/13, S. 421.) Die Fabrik macht darauf aufmerksam, daß Strontiumsalze fast immer mehr oder weniger Baryumsalz enthalten. Da alle löslichen Baryumsalze giftig sind, so wird die Fabrik ein zuverlässiges „Strontium bromatum purissimum für Röntgenuntersuchungen" (Einspritzung in die Gefäßbahn zwecks Darstellung der Gefäße) herstellen.

Piccaluga (Rom): **Die Potter-Bucky-Blende in der praktischen Radiologie.** (La Radiol. med. 11, 2, Febr. 1924, S. 93.) Nichts Neues. Rühmt den Wert der Blende besonders in der radiologischen Praxis außerhalb des Spitales, weil dadurch bis zu einem gewissen Grade die in der Praxis schwierigeren Untersuchungsmethoden (Pneumoperitoneum, Pneumoren, Pyelographie) ersetzt werden können. Vergleichsbild einer Hüfte mit und ohne Bucky-Blende aufgenommen.

Wilhelm Röntgen: **Über eine neue Art von Strahlen, erste und zweite Mitteilung aus dem physikalischen Institut Würzburg, Dezember 1895.** (J. de Radiol., März 1924, S. 97.) Übersetzung der ersten beiden Mitteilungen von Röntgen zum Gedächtnis für den verstorbenen Physiker Röntgen.

Ernest Rutherford: **Die elektrische Struktur der Materie.** (Strahlenther. 16, 6, S. 883.) Die Elektrizität ist atomistischer Natur. Das Atom ist ein elektrisch neutrales Gebilde. Das Elektron kann als ein masseloses Atom negativer Elektrizität angesehen werden. Die Atome der Materie sind aus dem Proton-Wasserstoffkern und aus dem Elektron aufgebaut. Die Zahl der Einheiten der positiven Ladungen im Kern bestimmt die Zahl der außen kreisenden Elektronen in dem neutralen Atom. Vom Kern hängt Masse und Radioaktivität, von der Anordnung der äußeren Elektronen hängen physykalische und chemische Eigenschaften ab. Die Strahlung wird in bestimmten Einheiten-Quanten ausgesandt. Der Kern eines schweren Atoms ist ein sehr kompliziertes System. Das Helium besteht aus 4 Wasserstoffkernen und 2 Elektronen.

Sasso (Neapel): **Spezialstuhl zur Radiographie und Radiotherapie des Schädels.** (La Radiol. med. XI, 1, Jan. 1924, S. 24.) Ein Sessel mit Kopfstützen und einer allseits beweglichen Aufliegefläche für den Kopf, der hier mittels geeigneter Klemmen fixiert wird. Abbildung. Verf. rühmt das schnelle und sichere Arbeiten mit diesem Stuhle.

A. Sommerfeld: **Die Erforschung des Atoms.** (Strahlenther. 16, 6, S. 873.) Die Röntgenstrahlen bahnten der Forschung den Weg ins Innere des Atoms. Die Grundeinheiten, die den verschiedenen Grundstoffen gemeinsam sind, sind das negative und das positive Elektron. Die Baukonstruktionsregeln sind durch die Quantentheorie gegeben. (Ganzzahligkeit.) Die einzelnen Atome geben charakteristische Röntgenspektren. Wahrscheinlich ist das Verhalten der Atome einfacher als die komplizierte Atommodelldarstellung.

Irene Stephan (Freiburg i. Br.): **Der Emanationsgehalt außerdeutscher radioaktiver Quellen nach französischen und amerikanischen Messungen aus den Jahren 1918 bis 1923.** (Strahlenther. 16, H. 3/4, S. 560.) Zusammenstellung: Die neuen außerdeutschen Quellmessungen haben von neuem gezeigt, daß Sachsen das bei weitem reichste Land an emanationshaltigen Quellen ist.

Irene Stephan u. P. Krusch: **Die Radiumlagerstätten.** (Strahlenther. 16, H. 3/4, S. 574.). Zusammenstellung: Radium in Steinen und Quellen, nicht näher bekannte Radiumlagerstätten, Verwendung des Radiums außer für therapeutische Zwecke für radiumleuchtende Farben; Radium- und Mesothorium-Produktion, -Preis und -Marktlage.

Alfred Stock: **Das Atom.** (Strahlenther. 16, 5, S. 845.) Am sinnfälligsten beweist den zusammengesetzten Bau der Atome die „Radiochemie", die Chemie des Radiums und der übrigen „radioaktiven" Elemente. Um einen elektrisch positiv geladenen Atomkern bewegen sich elektrisch negativ geladene Elektronen nach Gesetzen, die den die Bewegung der Himmelskörper regelnden Keplerschen Gesetzen entsprechen. Das leichteste Elementatom, das Wasserstoffatom, ist zugleich das am einfachsten gebaute (Kern mit positiver Ladung, um den ein negatives Elektron kreist). Die chemischen Eigenschaften der Atome hängen im wesentlichen nur von den äußersten Elektronen ab. Die chemische Bindung erklärt sich durch Änderungen, welche die Elektronenbahnen der beteiligten, sich nähernden Atome erfahren. Beim Atomzerfall erfolgt Sprengung des Atomkernes, riesenhafte Energiemengen werden dabei entbunden.

Digitized by Google

F. Vierheller: **Über die Streustrahlenverteilung außerhalb des direkt vom Röntgenlicht durchstrahlten Raumes** und Fr. Dessauer (Frankfurt a. M.): **Bemerkung zu vorstehender Notiz des Herrn Vierheller.** (Strahlenther. 16, H. 3/4, S. 447 und 450.) Vierheller äußert Bedenken gegenüber den Ergebnissen Bd. 12 „Tiefenwirkung der Röntgenstrahlen", die im wesentlichen von Dessauer nicht geteilt werden.

Diagnostik.

1. Allgemeines.

Hickey und Warthin (Ann. Arbor): **Röntgenologisch-pathologische Konferenzen.** (J. of Radiol. IV/12, Dez. 1923, S. 416.) Mitteilung interessanter Fälle aus den an der Michigan-Universität üblichen Konferenzen des Pathologen mit dem Röntgenologen und den Klinikern. Eine für luetisch gehaltene Hodengeschwulst erwies sich als metastasierendes Teratom. Einer drei Rippen bedeckenden Verschattung des Oberfeldes der r. Lunge entsprach nur eine pflaumengroße Metastase mit Pleuraverwachsungen. Ein Pankreas-Ca hatte die Pars superior duodeni nach vorne völlig abgeknickt. Ein verknöchertes Diaphragma der Sella turcica.

2. Anatomie, Physiologie.

Bianchi (Genua): **Zur Aufhellung der Lungenspitzen.** (La Radiol. Med. XI/1, Jan. 1924, S. 18.) Allgemeine Erklärungen. Eigene Untersuchungen mittels Durchleuchtung. Die Aufhellung der Spitzen kann begründet sein in den Verhältnissen in der Lunge selbst: Erweiterung der Spitzen und Verdrängung der Spitzen nach oben während des Hustenstoßes; sie kann außerdem herrühren durch Veränderungen der umgebenden Teile, insbes. der Muskeln, der Thyreoidea, durch Aktionen des Skelettes (Klavikeln) und insbesondere durch den veränderlichen und durch den Hustenstoß beeinflußten Füllungsgrad der großen Gefäße des Halses und der beiden subklavialen Felder.

J. Garcin: **Die Röntgenanatomie der Lungen; die baumartige Verästelung der Lungen.** (J. de Radiol. 1924/1, S. 8.) Untersuchungen der Lungen nach Aufblähung (Jugendliche, Emphysematiker), nach Aufblähung und künstlicher Durchspülung (normale und hochkonzentrierte Kochsalz-, Bleiazetatlösung), Untersuchungen an herausgenommenen Leichenlungen und an Lungen in situ: Die Lungenverästelungen sind Gefäßzeichnungen. Die Verästelung ist um so ausgesprochener, je luftreicher die Lungen sind (Untersuchungen an hepatisierter Lunge). Die Bronchialverästelungen sind durchsichtig. Das Sichtbarwerden setzt Gewebsundurchsichtigkeit voraus.

Harttung (Eisleben): **Doppelseitiges Os trigonum.** (D. Zschr. f. Chir. 184, 5—6, S. 382.) Differentialdiagnose gegenüber Fraktur des Proc. post. tali: Doppelseitiges Auftreten, scharfe glatte Grenzlinie zum Talus und Kalkaneus. Doppelseitiges Vorkommen spricht für Os trigonum (Häufigkeit etwa 6 Proz.).

H. Kalk (Frankfurt a. M.): **Über den Einfluß des Pilokarpins auf die Tätigkeit des menschlichen Magens.** (Arch. f. Verdauungskr. 32, 5—6, S. 219.) Nach subkutaner Injektion von 0,01 g Pilokarpin wird die Entleerungszeit fast stets wesentlich (um 75—100 Min.) verlängert, die Sekretion ungefähr 1 Stunde lang vermehrt, meist mit Herabsetzung der Azidität.

Maragliano (Genua): **Die magnetischen Pasten in der Radiologie und über eine neue Anwendungsform des Elektrovibrateurs nach Bergonié.** (La Radiol. Med. XI/1, Jan. 1924, S. 12.) Hinweis auf die Methode Payrs und Köhlers. Verf. benützte bei seinen Versuchen kleine mit Eisenfeilspänen gefüllte Pillen, die er innerhalb des Magendarmtraktes dem wechselnden magnetischen Felde des Elektrovibrateurs aussetzte. Die hervorgerufenen Stöße der Pille konnte er durch die Bauchwand palpieren. Ergebnisse: Die auf diese Weise erzielte Erregung des Mageninnern hat keinen Einfluß auf den normalen Magen, desgleichen nicht auf den Dünn- oder Dickdarm. Keinerlei spezifische Sensationen der intestinalen Organe beim Gesunden. Auch in Fällen von ulzerierenden Veränderungen der Schleimhaut konnten keine Sensationen ausgelöst werden, die den Sitz der Veränderungen angegeben hätten. Auch der Tonus und die Peristaltik zeigte sich unbeeinflußbar. Verf. sieht in seinen Untersuchungsergebnissen eine Bestätigung dafür, daß der Magendarmtrakt durch einen direkten Reiz nicht zu einer motorischen Reaktion angeregt werden könne.

J. A. Oksenow: **Zur Frage über die motorische Funktion des Magens.** (Mitt. d. Röntg. u. Radiol., St. Petersburg II, 3—4.) Nach einer kurzen Besprechung der verschiedenen Einflüsse, die für die beschleunigte resp. verlangsamte Magenentleerung in Frage kommen, berichtet Verf. über an 45 Kranken angestellte Versuche mit Papaverin und Atropin. Die Bedeutung der Azidität des Mageninhaltes erwies sich bei diesen Versuchen gering und nicht eindeutig. Die genannten Pharmaka blieben auch in einem Teil der Fälle ohne sichere Wirkung. Eine deutliche Verzögerung der Magen-

Digitized by Google

entleerung trat nach ihrer Anwendung besonders bei erhöhter Motilität und bei normaler ein. Wenn die Magenentleerung durch Spasmen behindert ist, wird sie durch Papaverin günstiger beeinflußt als durch Atropin. In einigen einschlägigen Fällen wirkte das Atropin auch stärker verlangsamend, weil es auch die Peristaltik lähmte. Die Resultate sind in einer Tabelle zusammengestellt, aus der zu ersehen ist, daß in einzelnen Fällen auch das Atropin sich als das wirksamere erwies. Verf. kommt zum Schluß, daß die Wirkung des Pharmakons nicht immer eine sichere ist.

Wendel (Magdeburg): **Ösophagusperistaltik.** (4. Tagung d. V. mitteldeutscher Chir. 11. 11. 23, Bericht Zbl. für Chir. 1924/13, S. 696.) Anregung zu kinematographischen Röntgenuntersuchungen.

3. Fremdkörper, Konkremente.

Calzavara (Padua): **Ein Fall von Knochenbildung im runden Mutterbande.** (Zbl. f. Gyn. 1924/10, S. 579.) Zufallsbefund, kein Röntgenbild. Wegen der Möglichkeit einer röntgenologischen Fehldiagnose bemerkenswert.

Heuser (Buenos Aires): **Entfernung von Fremdkörpern mit Röntgenstrahlen bei Tageslicht.** (Am. J. of Roentg. XI/2, Febr. 1924, S. 195.) Einem Auge wird ein Aluminium-Konus vorgesetzt, der vorne einen Leuchtschirm trägt. (Modifikation nach Grashey.)

Oldag (Meißen): **Tonklumpenbildung im Mastdarm.** (D. m. W. 1924/7, S. 211.) In einem Falle war als Zusatz zum Kontrastmittel bei einer Röntgenuntersuchung des Magens Bolus alba verwendet worden. In der Mastdarmampulle bildete sich ein enorm großer, mit Schleim überzogener Tonklumpen, welcher erhebliche Beschwerden machte und digital ausgeräumt werden mußte.

Scheele: **Spontane Rückbildung von Nierensteinen.** (Ärztl. V. Frankfurt a. M., 4. Febr. 24, Bericht M. m. W. 1924/12, S. 383.) Im Verlauf von 4 Jahren verkleinerten sich die Steinschatten sehr bedeutend. Es waren, wie die spätere Operation zeigte, Kalziumphosphatsteine mit auffallend reichlichen organischen Beimengungen.

Hermann Stegemann (Königsberg i. Pr.): **Das Ösophagoskop im Dienste der Chirurgie.** (M. Kl. 1924/9, S. 269.) Das Ösophagoskop ist ein unentbehrliches chirurgisches Hilfsmittel. Der Ösophagoskopie muß die Röntgenuntersuchung vorausgehen. Diese soll über das wirkliche Vorhandensein, den Sitz und die Beschaffenheit des Fremdkörpers unterrichten. Bei geringen oder keine Schatten gebenden Substraten erleichtert man sich die Auffindung von Fremdkörpern, z. B. Fleischbissen, durch Trinkenlassen von Baryumaufschwemmung, die bei völligem Verschluß die Sitzhöhe in der Speiseröhre anzeigt, bei teilweisem Verschluß durch Haftenbleiben von Baryumpartikeln die Auffindung ermöglicht. In zweifelhaften Fällen sind Aufnahmen erforderlich. Bei bestehender Fremdkörperanamnese, vorhandenen Temperatursteigerungen ohne sicht- und fühlbare Schwellung am Halse und ohne palpatorisch nachweisbares Emphysem müssen Röntgenaufnahmen gemacht werden. (Schattenaussparung in den Weichteilen der hinteren Rachen- und Ösophaguswand auf seitlichen Aufnahmen: Minnigerode.) Frühzeitige Erkennung der Perforation läßt frühe Abwehrmaßnahmen zu. Rechtzeitige breite Freilegung verhütet sonst sicher tödlich endende periösophageale Phlegmone und eitrige Mediastinitis. Zur Entscheidung, ob Fremdkörperschatten der Speiseröhre angehören, ist Zweiplattenverfahren erforderlich. Ist der Röntgenbefund der Speiseröhre negativ, ist genaue Magen-Darm-Untersuchung — entsprechende Anamnese — notwendig. Die Technik der Ösophagoskopie ist bei Fremdkörpern stets gleichzeitig Extraktionsversuch. Die Röntgenoskopie beweist Fremdkörperperforation, wenn bei positiv verbleibendem Röntgenbefund der Fremdkörper ösophagoskopisch nicht auffindbar, in der Höhe des Fremdkörpers aber die Wandverletzung feststellbar ist. (Diagnostisch übrigens besonders wertvoll ist die Ösophagoskopie in der Hand des Chirurgen zur frühen Tumordiagnose.)

Thévenot et Dufour: **Sehr große doppelseitige Nierensteine.** (Arch. d'Electr. méd. Nr. 498, März 1924, S. 86.) Beschreibung eines Falles, bei dem in jeder Niere das Röntgenbild enorme Kalkkonglomerate aufweist (Abb.), die fast die ganzen Nieren, das Nierenbecken und zum Teil einen Harnleiter ausfüllen. Das Nierengewebe um das Konkrement herum hatte links noch 4 cm, rechts nur mehr 1 cm Durchmesser. Auffallend war, daß die klinischen Erscheinungen in gar keinem Verhältnis zur Größe der Steine standen. Auf der rechten Seite hatte die Kranke überhaupt keine Beschwerden. Deswegen sollen Röntgen- und urologische Untersuchungen nie hinausgezogen werden bei allen Fällen von Nierenkoliken, Hämaturie und Pyurie, selbst bei einfachem Lumbago mit häufigen Rückfällen.

Vogt (Zürich): **Weitere Beobachtungen über skelettfreie Röntgenaufnahmen des vordern Bulbusabschnittes.** (Med. Gesellschaft Basel, März 1923. Ref. Schweiz. med. Wschr. 1923/42.) Demonstration eines instruktiven Falles von Explosionsverletzung, wo mittels skelettfreier Aufnahme mehrere Fremdkörper (wahrscheinlich Steinsplitter) nachgewiesen werden konnten, die auf gewöhnlichen Röntgenbildern nicht sichtbar waren.

Digitized by Google

4. Knochen- und Gelenkkrankheiten, Mißbildungen.

H. Aßmann (Leipzig): **Die klinische Diagnose der multiplen Knochengeschwülste.** (M. Kl. 1924/4, S. 108 und M. Kl. 1924/5, S. 141.) Gegenstand der Betrachtung sind die den inneren Kliniker hauptsächlich interessierenden metastatischen Knochengeschwülste, ferner die primären, multiplen Myelome. Die klinischen Krankheitszeichen der multiplen Knochengeschwülste können in solche der Knochen (Schmerzen, Empfindlichkeit, Auftreibungen, Spontanfrakturen) (Röntgenveränderungen: osteoklastische Form der Karzinose bei Magen- und Mammakarzinomen mit Strukturänderung, osteoplastische Karzinose bei Prostatakarzinom, mit Schattenverdichtungen), des Blutes der blutbildenden Organe, des Nervensystems, des Allgemeinzustandes eingeteilt werden. Hierzu kommen die vom Primärtumor ausgehenden Zeichen. Bei der osteoklastischen Karzinose findet man röntgenographisch lokale Defekte oder zahlreiche, runde Aufhellungen (landkartenähnliches Aussehen). Die Knochenanbildung bei der osteoplastischen Karzinose ist zum geringeren Teil periostaler Natur. Schattenvermehrung und Schattenverminderung gehen öfters nebeneinander her. Endostale Knochenwucherung ist häufig (watteähnlicher Knochen, Eburnisation). Strukturbilder der Knochen lassen sich nicht mehr gewinnen. — In seltenen Fällen bilden auch die Sarkome Knochenmetastasen. Die Myelome und Endotheliome durchsetzen Rumpfskelett, Schädel und manchmal Extremitätenknochen, verdünnen und zerstören die Kortikalis (Pergamentknittern). Auch bei diesen Geschwülsten sind Knochenschmerzen und nervöse Störungen, daneben Bence-Jones-Körper gewöhnlich. — Die differentielle klinische Diagnose der multiplen Knochentumoren muß das Knochensystem (Schmerzen, Röntgenveränderungen), den blutbildenden Apparat, das Nervensystem und den Allgemeinzustand eingehend berücksichtigen, wenn Klärung der Krankheitsbilder erreicht werden soll.

J. Bernheim-Karrer (Zürich): **Rachitis und kongenitales Myxödem.** (Jahrb. f. Kindhlk. 105, S. 31.) Beide Erkrankungen können gleichzeitig vorkommen. Ebenso kommt die Osteomalazie, welche pathologisch-anatomisch mit der Rachitis übereinstimmt, bei erwachsenen Kretinen und beim Myxödem der Erwachsenen vor.

Hans Blencke (Magdeburg): **Ein Fall von Osteochondritis deformans juvenilis des Knie- und Hüftgelenks; kasuistischer Beitrag zur Perthesschen Krankheit.** (Zbl. f. Chir. 1924/9, S. 344.) Kasuistik: Bei einem 7j. Knaben gelangte in einem Zeitraum von 5 Monaten am rechten Bein nacheinander erst Osteochondritis des Kniegelenks und nachfolgend des Hüftgelenks zur Beobachtung. Die auffallende Breite aller Epiphysenfugen spricht für die konstitutionelle Ursache der multiplen Epiphysenerkrankung.

J. Borak (Wien): **Die Arthritis gonorrhoica und ihre Behandlung im Lichte röntgenologischer Untersuchungen.** (Mitt. Grenzgeb. 37, 3, S. 333.) Verf. unterscheidet 1. die arthralgische Form, mit negativem Röntgenbild; 2. die exsudative (intrakapsuläre) Form: Gelenkspalt zunächst erweitert, später evtl. verschmälert; 3. die indurative (kapsuläre) Form: akute Knochenatrophie; Periostitis; 4. die phlegmonöse (perikapsuläre) Form: Weichteilschwellung, manchmal periostale Auflagerungen; 5. Kombinationsformen. Alle Formen können später in Ankylose mit chronischer Knochenatrophie und Arthritis deformans übergehen. Vergleich des röntgenologischen mit dem klinischen Befund, Anhaltspunkte für Prognose und Therapie. Röntgenskizzen.

K. Braeunig (Chir. Abt. d. städt. Krankenh. Worms): **Die Ursachen der Wachstumsdeformitäten.** (D. Zschr. f. Chir. 184, 5—6, S. 304.) Verf. beschreibt einen Typus von Genu valgum adolescentium, der von der Spätrachitis abzutrennen ist und Menschen mit eunuchoidem Hochwuchs bzw. „Pubertätseunuchoidismus" betrifft, welche auch Muskelschwäche und röntgenologisch deutlich verzögerte Epiphysenverknöcherung zeigen. Im Rahmen dieser Konstitutionsanomalie (endokrine Störungen; Schwäche des mittleren Keimblatts) kann abnorme, ungleichmäßige Belastung auslösend wirken. Vom landläufigen asthenischen Habitus ist dieses Konstitutionsbild zu unterscheiden. Die Coxa vara adolescentium steht dem geschilderten Genu valgum am nächsten; Perthessche Krankheit u. a. sind weniger verwandt. Lit.

M. Budde (Köln-Lindenburg): **Zur Kenntnis der umschriebenen Chondrodystrophie am unteren Oberschenkelende.** (D. Zschr. f. Chir. 184, 1—2, S. 127.) Den von Jessen in der gleichen Zeitschrift mitgeteilten Fall von „traumatischer Störung des Epiphysenwachstums" hält Verf. für eine umschrieben aufgetretene Chondrodystrophie.

Büschke u. Peiser (Berlin): **Experimentelle Erzeugung rachitisähnlicher Knochenveränderungen und ihre Deutung im Sinne einer Organsystemerkrankung.** (Kl. W. 1924/13, S. 524.) Untersuchungen an Ratten, welche mit Thallium aceticum gefüttert wurden. Röntgenbilder.

Businco (Ancona): **Multiple kartilaginäre Exostosen und Enchondrome.** (La Radiol. Med. XI, 2, Febr. 1924, S. 49.) Ein Fall mit zahlreichen symmetrisch gelegenen kartilaginären Exostosen und 2 Enchondromen. In der Anamnese keine Lues, keine Tuberkulose, keine Rachitis. Zahlreiche

Digitized by Google

Bilder des Falles. Für die Entstehung des Krankheitsbildes macht A. eine Dysfunktion endokriner Drüsen verantwortlich. Viel Literatur.

Carter (Brendon): **Gastrointestinale Infektionsherde bei chronischer deformierender Arthritis. Röntgenologische Studie einer Reihe von Fällen.** (J. of Rad. IV/12, Dez. 1923, S. 426.) Von 14 Patienten mit chronischem Gelenkrheumatismus und 109 mit Arthritis deformans hatten 70% Gelenkbeschwerden seit durchschnittlich 17 Jahren, und 63% gastrointestinale seit durchschnittlich 11 Jahren. In 81% fanden sich Bänder am Kolon und unteren Ileum, seltener im Duodenum, Appendizitis, Gallenblasenentzündung usw. 60% hatten Infektionen an Zähnen oder Tonsillen. Experimentell ließen sich durch Infektion von diesen und den Nebenhöhlen Appendizitis und Cholezystitis erzeugen und bei längerer Kultur auch Gelenkerkrankungen. Wenn nun Gelenkerkrankungen, wie die Statistik nahelegt, auf Magendarmläsionen beruhen, kann die operative Behandlung von Tonsillen usw. nichts nutzen. Die Bänder ziehen als adventitielle Membranen vom Peritoneum zur freien Fläche des Darms, den sie teils faltenförmig einschnüren, teils in der Längsrichtung abknicken (Stauung und Innervationsstörung). Die Operation brachte in 37% Heilung, in 45% wesentliche, in 15% etwas Besserung.

Cordes: **Ostitis fibrosa des Os naviculare manus.** (Breslauer Chir. Ges. 14. 1. 24, Bericht Zbl. f. Chir. 1924/11a, S. 535.) Diffuse Aufhellung mit spärlichen Randschatten, der Knochen komprimiert und an den Seiten wulstig vorspringend. Histologisch: Zentral fibröse Ausheilung.

Dudan (Genf): **Le ramolissement du semi-lunaire du carpe et ses conséquences pratiques.** (Revue médicale 1923, S. 656.) Verf. bespricht einen Fall einer sog. traumatischen Lunatummalazie im Anschluß an ein Trauma, bei dem die Röntgenaufnahme nach einem Monat normalen Befund ergab, währenddem ein Jahr später, wobei die Beschwerden langsam immer größer wurden, ein typischer Befund erhoben werden konnte und 3 Jahre später die Invalidität immer noch 6% betrug. 2. 11 Fälle, bei denen die traumatische Lunatummalazie im Anschluß an eine Fraktur des Os lunatum sich entwickelte mit Früh- und Spätbildung. In 8 Fällen von allen 12 handelt es sich um Versicherte. Der Autor nimmt für das Auftreten des Leidens eine konstitutionelle Disposition an. Der Fall kann von der Versicherung nur dann anerkannt werden, wenn ein bestimmtes Anfangstrauma angegeben werden kann. Während der ersten Tage, in andern Fällen sogar Monaten, ist die Invalidität eine totale. In der 2. Periode, während der Wiederaufnahme der Arbeit, finden sich funktionelle Beschwerden, Spontanschmerzen und Empfindlichkeit auf Druck. Diese partielle Invalidität ist auf 40—50% zu schätzen. Nach 6 Monaten ist eine Revision vorzunehmen und eine Röntgenkontrolle. Die Invalidität beträgt nur noch 20—30%, denn die subjektiven Beschwerden sind nicht mehr nennenswert, aber die Bewegungseinschränkung ist noch bemerkenswert. Diese partielle Invalidität bleibt 2—3 Jahre. Eine Besserung tritt kaum mehr ein und der bleibende Schaden beträgt 20%. Allerdings gibt es auch Ausnahmen, so z. B. betrug die partielle Invalidität in 3 Fällen nur 6 resp. 15%. Die Prognose ist vorsichtig zu stellen, es können Remissionen auftreten, die Patienten können aber nach 10—20 Jahren noch über dieselben Schmerzen klagen. Tritt eine lokale Arthritis def. ein, so wird oft aggraviert. Die operative Behandlung (totale oder partielle Exstirpation) bietet gegenüber der konservativen keinen Vorteil. Der bleibende Schaden beträgt ebenso 20—30%, trotzdem das momentane Resultat ein recht gutes, aber ephemeres ist, denn es stellt sich ebenfalls eine Arthritis def. ein. Der Autor kann deshalb die Operation nicht empfehlen. In einzelnen Fällen, die nicht versichert waren, trat das Leiden ohne Trauma auf, und nur schwere Arbeit konnte ätiologisch in Frage kommen. Bei Frauen ist vor allem die Ausführung sehr feiner Arbeit durch die Malazie gestört. Die Fernprognose ist eine recht schlechte, auch bei den nicht versicherten Fällen, aber man muß immer individualisieren und häufig revidieren.

Desider Engel (Chir. Kl. Kiel): **Über intermittierende koxitisartige Erscheinungen im Verlaufe eines Falles von rekurrierendem (azetonämischem) Erbrechen.** (D. Zschr. f. Chir. 184, 3—4, S. 181.) 3j. Kind litt zeitweise an koxitischen Anfällen, welche von Brechanfällen gefolgt waren. Einmal waren außen am Schenkelhals und Trochanter major kleine, scharf umschriebene scheckige Aufhellungsherde sichtbar, die später wieder verschwanden. Anfängliche Fehldiagnose Coxitis tuberculosa. Während der Hinkanfälle fand sich Azeton im Harn. (Stoffwechselstörung analog der Gicht.)

Entres (Eglfing): **Zwei neue Fälle von Morbus Paget.** (Allg. Zschr. f. Psych. 79, 5—6, S. 456.) Zwei Fälle von lokalisierter Paget-Krankheit: Hyperostose des Schädeldaches. Differentialdiagnose.

H. Eppinger, R. Maresch: **Ostitis fibrosa.** (Ges. d. Ärzte in Wien 22. 2. 24, Bericht W. m. W. 1924/10, S. 497.) Besprechung der Ostitis fibrosa generalisata, der Ost. fibr. cystica localisata; Differentialdiagnose (Aussprache).

P. Friebel (Breslau): **Chondrosarkom des Kalkaneus.** (Beitr. z. klin. Chir. 131, 1, S. 167.) Der geschilderte Kranke war lange wegen „Plattfußbeschwerden" behandelt. Röntgenbild (nicht beigegeben) brachte Klarheit. Lokale Operation.

Digitized by Google

Ilse Graf (Leipzig): **Ein Fall von Rückenmarkskompression durch ein Aneurysma der Aorta thoracica.** (Zschr. f. die ges. Neurol. 86, 4—5, S. 585.) Röntgenbild: Unscharf begrenzter Defekt am 5.—8. BW.

Harm (Houston): **Die generalisierte Ostitis fibrosa cystica (v. Recklinghausensche Krankheit).** (Am. J. of Roentg. XI/2, Febr. 1924, S. 146.) An der Hand von 2 Krankengeschichten wird die Stellung der Krankheit, ihre Unterarten (mit oder ohne Sarkom, Knochenerweichung oder Hyperostose), ihre Pathologie, Ätiologie, Diagnose und Behandlung besprochen.

W. Hering (Weißenfels a. S.): **Zur Frage der Mondbeinmalakie.** (Zbl. f. Chir. 1924/11 a, S. 505.) Kasuistik: Fall auf die dorsalflektierte Hand, das Röntgenbild zeigte ausgeprägte Strukturveränderungen des Mondbeins, Aufhellungen und Verschattungen, Eindruck zweier durch ein Septum getrennter Vakuolen. Das Mondbein wurde exstirpiert, bot das Bild einer Zertrümmerungsmasse spongiösen Knochens. Man hatte den Eindruck traumatischer Zerstörung. Für die Annahme einer vorherigen Ernährungsstörung fand sich kein Anhalt. Bereits 8 Wochen nach dem chirurgischen Eingriff hatte Regenerat im Sinne Biers, wie es idealer nicht gedacht werden konnte, stattgefunden.

Hustead (Falls City): **Infektiöse Entzündung des Ellbogengelenks. Differentialdiagnose, Behandlung.** (J. of Radiol. IV/12, Dez. 1923, S. 437.)

Jomini, Pierre (Genf): **A propos d'une observation d'exostoses ostéogéniques multiples de croissance.** (Revue médicale 1923, S. 811.) Verf. bespricht einen typischen Fall von multiplen kartilaginären Exostosen bei einem 8½ j. Buben und kommt ausführlich auf die Differentialdiagnose zum Osteosarkom, das gewöhnlich nicht multipel auftritt, zum Enchondrom, zur Ostitis fibrosa cystica Recklinghausen und auf symptomatische Exostosen zu sprechen, die professioneller Natur sein können, infektiöser Natur (Lues, Tbk., Bazillus Ebert). Die Arbeit enthält aber nichts Neues.

Knoepfelmacher (Wien): **Enzephalographie im Säuglingsalter.** (Jahrb. f. Kindhlk. 105, S. 181.) Das Verfahren bewährte sich bei Hydrozephalus, Gehirnabszeß, bei ersterem auch therapeutisch. Technik: In der Regel Ventrikelpunktion. Mandrinnadel wird 4—4½ cm tief eingestochen, 1—1½ cm seitlich von der Mittellinie, in der Fontanelle. 10—50 ccm Liquor werden entleert und durch ungefähr gleichgroße Luftmenge ersetzt (Glasspritze). Meist gibt schon die Durchleuchtung genügende Klarheit.

Lawlin und Jenkinson (Chicago): **Osteochondrogenesis imperfecta — Achondroplasia-Chondrodystrophia foetalis.** (Am. J. of Roentg. XI/2, Febr. 1924, S. 155.) Die Störung wird auf erhöhten Ammiondruck zurückgeführt, sie ist unter den niederen Klassen häufiger, unter den Schwarzen seltener. Die Pathologie wird besprochen, ebenso die Röntgensymptome, sowie die Differentialdiagnose gegenüber Rachitis (Gelenke intakt, Epiphyse tellerförmig), Syphilis (Gelenke, Epiphyse und Epiphysenlinie intakt), Osteogenesis imperfecta (Lobstein; intakte Gelenke und Epiphysen, zahlreiche Frakturen, normale Proportionen, allgemeine Entkalkung), Kretinismus (klinische Symptome), Skorbut (subperiostale Blutungen, Schmerzhaftigkeit), Osteomalazie (Schaft krank, Epiphyse frei), Hydrozephalus proportionierter Zwerge.

Leeb: **Über die traumatische Entstehung der Osteochondritis dissecans.** (V. d. Ärzte Steiermarks 21. 12. 23, Bericht M. m. W. 1924/12, S. 386.)

Liautard et Bianchi (Marseille): **Ein Fall von Coxa vara duplex bei 16monat. Kind.** (Arch. d. Electr. méd. Nr. 495, Dez. 1923, S. 396.) Eine interessante Abhandlung über einen Fall von Coxa vara duplex auf rachitischer Basis, deren Entwicklung durch kombiniert tuberkulös-syphilitischer Vererbung und Ernährung mit kondensierter Milch begünstigt wurde. Mit Recht weisen die Verfasser darauf hin, daß die chemischen Bestandteile der frischen Milch sich wohl zum größten Teil in der kondensierten wiederfinden, während die biologischen Elemente, die Vitamine und die Produkte der inneren Sekretion der Brustdrüse und anderer Drüsen durch den Kondensierungsprozeß zerstört werden.

v. Lippmann: **Klinisches und Anatomisches über Halsrippen.** (Ärztl. V. Frankfurt a. M. 21. 1. 24, Bericht M. m. W. 1924/8, S. 252.)

Mckenzie und Sosman (Boston): **Die Röntgendiagnose der Tumoren der Rathkeschen Tasche.** (Am. J. of Roentg. XI/2, Febr. 1924, S. 171.) Außer den reinen Hypophysentumoren gibt es in dieser Hirngegend noch andere, von denen eine Art, die Tumoren der Rathkeschen Tasche (suprasellare Tumoren), durch Kalkeinlagerungen als solche erkannt werden können. Unter 253 bestätigten Tumoren waren 18% solche, 71% Hypophysenadenome. Weil angeboren, findet man sie schon früh; sie sind 2—8 cm groß, bestehen teilweise aus Zysten, teilweise aus soliden Geweben, mit groben Kalkbrocken, besonders in den kleineren Knoten, die aus Mundhöhlenepithel betehen; dieses kann verhornen, oft finden sich Epithelperlen. Die Zellen enthalten Kalk, die uni- oder multilokulären Zysten eine goldgelbe Flüssigkeit, über die Wände zerstreut liegen stecknadelkopfgroße Kalkherde. Die Tumoren machen bitemporalen Gesichtsfeldausfall, bitemporalen Kopfschmerz und an Jüngeren

Digitized by Google

hypophysäre Störungen. 2 Fälle hatten die Erscheinungen eines Zerebellartumors. 71% der Fälle zeigten zarte schwammige, unregelmäßige Verkalkung, die nie wie bei Aneurysma und Dermoiden einen Abschnitt der Zystenwand auskleidete, sondern hauptsächlich im soliden Teil vorkam. Die Tumoren liegen meist in der Mitte, über der Sella oder den Proc. clin. ant. Zweimal waren sie nur in der Sella. In 70% fanden sich Zerstörungen, bes. der Proc. clin. post. Überexposition bringt den Kalk besser zur Darstellung. Von 35 Fällen wurden 25 diagnostiziert, 5 waren negativ, 5 zweifelhaft.

von Mandach (Schaffhausen): **Über Störungen der Tuberositas tibiae des Menschen (Schlattersche Krankheit).** (Inaug.-Diss., Zürich 1923.) Erörterung der Variationen bei Verknöcherung der Tuberositas tibiae in Anlehnung an Kirchner. (Archiv f. Anat. u. Entwicklungsgeschich. 1908.) Maximal finden sich 3 Kerne: Der konstante am Gelenk partizipierende obere Kern und 2 variable Kerne, und zwar ein vorderer Epiphysenkern und eine untere Kernanlage. Ätiologisch handelt es sich 1. um eine reine primäre Verletzung der Kernanlagen an der Tuberositas tibiae. Eine stark entwickelte untere Kernanlage wirkt prädisponierend. Der gelöste untere Kern bleibt dauernd getrennt, kann infolge starker Vaskularisation noch selbständig weiterwachsen. Die Beschwerden sind gering, aber dauernd. 2. Obige Verletzung kann sich mit dem Bilde einer Spätrachitis kombinieren. 3. Es gibt Fälle, wo die Tuberositas tibiae den Eindruck eines entzündlichen Krankheitsherdes macht und wo regelmäßig ähnliche Veränderungen an der Kalkaneusapophyse vorhanden sind, wie sie Schinz beschrieben hat. (Zbl. f. Chir. 1922.) 4. Durch ein einmaliges und eindeutiges Trauma kommen die eigentlichen Frakturen der wachsenden und der fertig gebildeten Tuberositas tibiae zustande.

Ernst G. Mayer (Wien): **Die Röntgenaufnahme des Warzenfortsatzes und ihre klinische Bedeutung.** (Beitr. z. Anat. usw. des Ohres 20, 3—4, S. 243.) Kritik der Arbeit von Heinemann in Bd. 19.

Moritz Meyer (Dresden-Johannstadt): **Über die Köhlersche Krankheit des Os metatarsale II.** (Beitr. z. klin. Chir. 130, 3, S. 655.) 48 fremde und 2 eigene Fälle, Abbildung der Präparate; Lit. — Der primäre Sitz der Erkrankung ist nach Verf. die Epiphyse; Schaft- und Gelenkveränderungen sind sekundär. Verschiedenheit der Röntgenbilder entspricht verschiedenen Stadien. Größte Übereinstimmung mit Perthesscher Krankheit und Osteochondritis dissecans, dagegen Verschiedenheit gegenüber Spätrachitis und Ostitis fibrosa.

Fritz Munk (Berlin): **Über Pathologie, Diagnostik und Therapie der chronischen Gelenkerkrankungen.** (M. Kl. 1924/5, S. 136, 6, S. 171 und 7, S. 204.) Einteilung der chronischen Gelenkerkrankungen, die sich aus einer röntgenologisch-anatomischen Betrachtung der Frühstadien im Zusammenhang und unter Berücksichtigung der bisher bekannten nosologischen Momente ableiten läßt: 1. An den Stellen der tastbaren Verdickungen bei Gicht sieht man im Röntgenbild eigenartige meist runde Lücken („Zysten"), die von runderem Schattensaum umgeben sind. Die Schattenlichtungen zeichnen sich durch Größe und regellose Anordnung aus. Die Tophusbildung erfolgt primär im Gelenksaft sowie im saftreichen Gewebe. Die Zerstörung erfolgt durch die im Mark ausgefallene Harnsäure. Die Marktophi sind Ausgangspunkt der „Zysten". Die Knorpelzerstörung erfolgt sekundär. Wenn die Harnsäureablagerung im Periost erfolgt, setzt hier die Zerstörung des Knochens ein. 2. Die an den Gelenken auftretenden Kalkablagerungen fallen im allgemeinen nicht unter den Begriff der Kalkgicht (M. B. Schmidt). Meist handelt es sich um Kalkablagerungen in entzündlichen Prozessen (Bursitis, Myositis). Gelegentlich besteht Neigung zu systematisch ausgebreiteter Kalkablagerung um den Ansatz der Sehnen. 3. Arthritis exsudativa chronica infectiosa: Die im Anschluß an einen akuten Gelenkrheumatismus chronisch weiterbestehenden Prozesse sind häufig durch das Befallensein vieler Gelenke und die Rezidive gekennzeichnet. Dazu gesellen sich Fälle, bei denen das Anfangsstadium weniger deutlich hervortritt. Diese Formen der chronischen adhäsiven Arthritis zeigen an den Interphalangealgelenken entsprechend dem entzündlich verdickten Gewebe verschwommene Knochenkonturen und wenig scharf begrenzte Schatten um das Gelenk. Anatomisch sind solche Formen identisch mit der primär chronischen Arthritis (die sekundären Formen nach akuter Krankheit und die primär chronischen Formen = Arthritis pauperum s. Rheumatoid Arthritis sind nur durch die wechselnd starke Neigung zu fibrinöser Exsudation unterschieden). 4. Die Arthritis genuina sive ulcerosa betrifft besonders Frauen. Im Gegensatz zu den Bildern bei der fibrösen Arthritis sind die Gelenke vollkommen frei, die Knochen intakt, deutlich markieren sich scharf abgegrenzt die Schatten der verdickten Gelenkkapseln. Es fehlt die entzündliche Induration der Weichteile um das Gelenk. Frühzeitig, namentlich am distalen Ende der ersten Phalangen, beobachtet man eine der Gelenkfläche parallel verlaufende Schattenlinie. In fortgeschrittenen Fällen beobachtet man auch an den Gelenkköpfen Knochenzerstörungen. Die Gelenke bleiben trotz starker Knochenzerstörung noch beweglich. Die Krankheit betrifft meist dürftig ernährte, schwächliche Patienten (Klimakterium!). 5. Die Heberdenschen Knoten — an den distalen Phalangenenden Veränderung der Knochenstruktur, Knochendefekte, besonders Osteophytenbildung — kommen erblich vor (häufig auch

Digitized by Google

Knochenlücken), haben mit Harnsäurediathese nichts zu tun. 6. Monarthritis deformans: Die Ätiologie — Malum coxae senile, Köhlersche Krankheit, Osteochondritis deformans coxae juvenilis — ist nicht einheitlich. Als Anfangsprozeß findet man blande Kapselverdickung, wie bei der genuinen Arthritis. 6. Auf die Spondylitis deformans und die Spondylitis ankylopoetica wird nicht näher eingegangen (die Chirurgen trennen beide Krankheitsbilder: Bandscheiben-Erkrankung einerseits und Osteophyten andrerseits sehr scharf. D. Ref.). 7. Arthritis tuberculosa chronica: Röntgenologisch — Polyarthrie tuberculeuse deformante Barjou — findet man an den Interphalangealgelenken Zerstörung bzw. Ankylose der Endgelenke. 8. Die Arthropathia tabedorum wird durch Resorption und Rarefikation der Kalksubstanz im Knochengewebe eingeleitet. Die Zerstörung erfolgt entsprechend dem Belastungsdruck. Nebenher wuchert das kalkarme osteoide Gewebe. (Auf die Behandlung im einzelnen einzugehen, gehört nicht in den Rahmen der Besprechungsgesichtspunkte. Munks Versuch, vom anatomischen und Röntgen-Gesichtspunkte aus mehr Ordnung in die Klinik der Gelenkerkrankungen ist sicherlich begrüßenswert. Der Internist wird gut daran tun, auch den Röntgengesichtspunkt nur im Rahmen der Gesamtklinik — auch Verlauf — zu verwerten und den Versuch zu machen, mit dem Chirurgen zusammenzuarbeiten. D. Ref.)

G. Nadolny (Zürich): **Diffuse Osteosklerose im Kindesalter.** (Jahrb. f. Kindhlk. 105, S. 212.) 4monat. Knabe aus luesfreier Familie. Krankengeschichte mit Beschreibung der Röntgenbilder, Sektionsbericht. Diffuse Osteosklerose, unregelmäßige Epiphysen. Schwere Blutveränderung mit Leber- und Milzschwellung wird als sekundär aufgefaßt. Lit.

Nager (Zürich) und Schlitter (Basel): **Über ossifizierende Labyrinthitis.** (Ges. Schweizer Hals- und Ohrenärzte, Juni 23, Ref. in Schweiz. med. Wschr., Nr. 51.) Ossifizierende Labyrinthitis als Folge einer Schädelbasisfraktur (Nager) resp. als Ausgang einer akuten eitrigen Labyrinthitis (Schlitter). Die Fraktur wurde auf dem Röntgenbild anfänglich übersehen. Die Diagnose Labyrinthitis ossificans wurde in beiden Fällen erst bei der Autopsie gestellt. (In unserem Röntgeninstitute gelang es in letzter Zeit, eine Labyrinthitis ossificans mittels Stenversaufnahme auch schon in vivo zu stellen. Schinz.)

A. Nußbaum (Chir. Kl. Bonn): **Die arteriellen Gefäße der Epiphysen des Oberschenkels und ihre Beziehungen zu normalen und pathologischen Vorgängen.** (Beitr. z. klin. Chir. 130, 3, S. 495.) Die Gelenkknorpel werden von der Synovia ernährt, die Epiphysen wachsen von den Gelenkknorpeln aus durch enchondrale Ossifikation. Bei der Perthesschen Krankheit führt Unterbrechung des Blutstroms der Epiphyse (Ursache unbekannt) zu totaler Nekrose des Knochenkerns und Aufhören seines enchondralen Wachstums, während der Knorpel weiterlebt und dicker wird. Reorganisation der Spongiosa geschieht vom Periost (Synovialis) des Schenkelhalses aus. Die Perthessche Kr. ist mikroskopisch ähnlich der Arthritis deformans senilis und hat mit Rachitis nichts zu tun. Bei der Epiphysenlösung sind Zirkulationsstörungen nicht die Regel. Lit. — Vgl. Bericht über andre Arbeiten des Verfassers in Fortschr. 31, 5/6, S. 801.

Perthes (Tübingen): **Über Ostochondritis deformans coxae.** (Kl. W. 1924/13, S. 513.) Übersicht über den gegenwärtigen Stand der Kenntnisse dieses Leidens. Mit Röntgenskizzen und Lit.

Piergrossi (Neapel): **Fälle aus der klinischen Radiologie.** (La Radiol. Med. XI/1, Jan. 1924, S. 28.) 1. Eine Hüftgelenksaufnahme (wegen einer alten Coxitis untersucht) zeigte in den Weichteilen 2 runde, regelmäßige überhaselnußgroße Schattenflecke von über Knochendichte, von alten Jodinjektionen herrührend. (Bild.) — 2. 2 Fälle von Perthes-Leggscher Krankheit. — 3. Fall von kugeliger Erweiterung der Pars inf. duodeni, gedeutet als Stenose durch das lig. Treitzii. Kein Operationsbefund. — 4. Fall von schlecht geheilter Fract. hum. supracondyl. bei 6j. Kind. — 5. Fall von isoliertem exzessivem Größenwachstum der r. Großzehe. — 6. Mißbildung des l. Fußes, exzessives Größenwachstum der 2. und 3. Zehe. Beide Fälle gedeutet als Ausdruck eines lokal entwickelten Gigantismus. Sella im 6. Falle normal.

Reich (Zürich): **Zur Klinik und Ätiologie der Perthes-Calvé-Leggschen Krankheit.** (Schweiz. med. Wschr., Nr. 50.) Es erscheinen zuerst im Knochen, sei es im Femurkopf oder im Hals, direkt unter der Epiphysenlinie unregelmäßige, aufgehellte herdförmige Zonen. Sie werden immer zahlreicher und größer, so daß der Kopf in mehrere Stücke zerfallen kann. Derselbe sieht abgeplattet und verbreitert aus, auch der Hals verbreitert sich. An den Pfannenrändern finden sich keine größern Veränderungen. Der Gelenkspalt war in allen 6 Fällen weit, da der Gelenkknorpel nie erkrankt. Der Verlauf ist ein chronischer und fieberloser. Die anfänglichen Schmerzen verlieren sich mit der Zeit. Bis der Prozeß vollständig zur Ruhe kommt, dauert es gewöhnlich einige Jahre. Das Endstadium ergibt eine starke Deformierung des obern Femurendes: Ein breiter platter Kopf geht in einen kurzen und dicken Femurhals über. Ätiologisch wird mehr an Hypo- und Athyreoidismus gedacht als an Trauma und Infektion; primär wäre jedenfalls eine dystrophische Ernährungs- und Entwicklungsstörung des Knochens in Betracht zu ziehen. Eine rachitische Ätiologie wird abgelehnt.

P. Reyher (Berlin-Weißensee): **Über prämatur-synostotische Stenokephalie beim Kinde.**

Digitized by Google

(Zschr. f. Kindhlk. 37, 5—6, S. 283.) Verf. findet, daß die prämatur-synostotische Stenokephalie, wenn nicht schon bei Geburt bemerkbar, sicherlich überwiegend in der ersten Zeit des Kindesalters sich entwickelt. Bei vorhandener Drucksteigerung im Schädel, Sehstörung usw. ist möglichst frühzeitige Entlastungstrepanation aussichtsvoll. Röntgenbilder von Skapho-, Brachy-, Turrikephalie.

C. Rohde (Freiburg i. Br.): **Über Knochenregeneration und metaplastische Knochenbildung.** (M. m. W. 1924/9, S. 262.) Versuche an jungen Hunden, Katzen und Kaninchen. Aus fertigem Bindegewebe entsteht kein Knochen. Heterotope Weichteilossifikationen sind auf unverbraucht liegen gebliebene, aus ihrem Indifferenzstadium aufgeweckte Mesenchymzellen zu beziehen.

Carl Rohde (Freiburg i. B.): **Die Behandlung der Coxa vara nach Lexer mittels unvollständiger Osteotomie am Schenkelhals, Einkeilung und Bolzung.** (Zbl. f. Chir. 1924/11a.) Die operative Behandlung der Coxa vara muß Beschwerdefreiheit und Aufhebung der Funktionsstörungen erzielen, die Deformität beseitigen, die Stellung des Beins verbessern und den zugrundeliegenden Prozeß im Schenkelhals zur Ausheilung bringen. Die Osteotomie nach Lexer — Einmeißeln des Schenkelhalses von oben vorn her nur zu $^2/_3$ der Masse — schont die Gelenkkapsel, setzt keine weitere Verkürzung. Der Gipsverband bleibt liegen, bis im Röntgenbild Kallusbildung erkennbar ist. Die Lexersche Methode wurde mit gutem Erfolg in mehreren Fällen durchgeführt.

Schenke (Flensburg): **Eine seltene Ursache für Schluckbeschwerden, bestehend in einem langen Processus styloideus.** (Zschr. f. Hals-, Nasen- und Ohrenhlk. VII, 3, S. 251.)

P. Schober (Wildbad, Schwarzwald): **Die beiden klinischen Grundformen des primärchronischen Gelenkrheumatismus.** (Zschr. f. klin. Med. 99, 4—6, S. 416.) Diese Gruppe ist gekennzeichnet durch primärchronisches Auftreten, Verlauf in Schüben, Systemausbreitung, und zwar entweder aszendierend oder in einem der vier großen Gelenke beginnend („rhizomelische" Form). Das Malum coxae senile ist ein Endstadium der letzteren Form; die Schübe werden leicht als Neuralgien oder Muskelrheumatismus angesehen. Lit.

Tonndorf (Göttingen): **Über einen Fall von Ostitis fibrosa circumscripta cystica am Schädel.** (Zschr. f. Hals-, Nasen- u. Ohrenheilk. 7, 2, S. 233.) 21j. Mädchen; seit Kindheit, nach Trauma, allmähliche Entwicklung am l. Tuber frontale. Röntgenbild: Fleckige Verschattung, Grenzen der benachbarten l. Stirnhöhle nicht festzustellen. Weicher schneidbarer Knochen mit kirschgroßer Zyste. Wassermann negativ. Zusammenstellung der spärlichen Fälle.

Ulrich (Zürich): **Röntgenbilder aus dem Gebiete der Otolaryngologie.** (Ges. Schweiz. Hals- u. Ohrenärzte, Juni 23, Ref. in Schweiz. med. Wschr., Nr. 52.) 1. Ostitis fibrosa mit völligem Verschluß des r. knöchernen Gehörganges durch eine Hyperostose. 2. Warzenfortsatzaufnahmen nach Staunig und Gatscher bei Mastoiditis. 3. Verletzung des mittleren und inneren Ohres, nachgewiesen mittels Stenversaufnahmen. 4. Otosklerose ist im Röntgenbild noch nicht nachweisbar. 5. Zenkersches Ösophagusdivertikel.

Alfred Vogl (Wien): **Über Schädeltympanie bei Ostitis deformans (Paget).** (M. Kl. 1924/14, S. 448.) Mitteilung eines Falles von fast ausschließlicher Beteiligung der Schädelknochen mit tympanitischem Perkussionsschall: Das Röntgenbild — R. Kienböck — ergab einen hochgradig destruierenden und deformierenden Prozeß an fast allen Schädelknochen mit Nebeneinander von Verdichtung und Porosierung und enormer Deformation besonders der Schädelbasis. Die Entwicklung der Deformation war sehr allmählich erfolgt. Neben dem weit vorgeschrittenen Ausfall gesunder Zähne bestand eine eigentümliche Bewegungsbeschränkung im Atlanto-Okzipitalgelenk (nach hinten kann der Kopf kaum über die Vertikale gehoben und seitwärts nur sehr mangelhaft gewendet werden). Nach V. ist die Bewegungsstörung Folge der Einstülpung der obersten Halswirbelsäule in die eingebuchtete Schädelbasis. Für das Zustandekommen der Schädeltympanie wird die diffuse Knochenerkrankung verantwortlich gemacht, ohne daß die Auslösung dieses für die Ostitis deformans charakteristischen Phänomens aufgelöst werden kann.

Williger (Berlin): **Von der Duplizität der Fälle, nebst Bemerkungen über Zystenoperationen.** (Vrtljschrift f. Zahnheilk. 39, 2, Okt. 1923, S. 221.) Mit Röntgenbildern von Oberkieferzysten.

5. Frakturen, Luxationen.

M. Hirsch: **Abrißfraktur des Dorns des 2. Brustwirbels.** (Ges. d. Ärzte in Wien 11. 1. 24, Bericht W. m. W. 1924/4, S. 202.)

Mich. Jakob (Budapest): **Traumatische Verrenkungsbrüche im Talokruralgelenk und deren Behandlung.** (D. Zschr. f. Chir. 184, 1—2, S. 121.) 5 Fälle. Extensionsbehandlung in Semiflexion des Knie- und Fußgelenks.

Mather (Liverpool): **Verschiebung des Os pisiforme.** (Brit. J. of Radiol., Bd. 29, Nr. 282, Jan. 1924, S. 17.) Luxationen dieses Knochens möglich durch direkte Gewalt oder durch Muskelzug. Häufiger ist anscheinend letztere Ursache; A. beschreibt einen eigenen Fall, der durch Muskelzug zu einer

Digitized by Google

Verschiebung des Pisiforme geführt hat, und zwar beim Heben einer schweren Last. Die Sehne des Flexor carpi ulnaris löste bei Druck Schmerzen in der Gegend des Pisiforme aus. Das Röntgenbild zeigte die Verschiebung des Pisiforme nach proximal und zugleich eine Drehung im Sinne einer Volarflexion. Der Versuch einer Reposition in extremer Beugestellung mißlang nach 3wöchentlichem Schienenverband, das Pisiforme wurde dann entfernt und die Sehne des Flexor carpi ulnaris an das Triquetrum fixiert, was eine gute Funktion ergab.

Odermatt (Basel): **Spontaner Spätsehnenriß des langen Daumenstreckers, eine typische Kombinationsverletzung mit Radiusbruch oder Lunatumluxation oder Distorsion des Handgelenkes.** (Schweiz. med. Wschr. 1923/42.) Durch die traumatische Einwirkung, welche gleichzeitig zum Radiusbruch oder Lunatumluxation oder Distorsion führt, wird wahrscheinlich auch die Sehne an einer der scharfen Kanten zum größten Teil durchgequetscht. Als Folge davon tritt eine Tendinitis chronica ein, welche ohne nennenswerte äußere Einwirkung nach Wochen oder Monaten zum spontanen Sehnenriß führt. Vom unfalltechnischen Standpunkte ist diese Kombination als Unfallfolge anzuerkennen.

Emmy Schinz (Zürich): **Zur Kasuistik der Querfortsatzfrakturen der Lendenwirbelsäule.** (D. Zschr. f. Chir. 184, 1—2, S. 29.) 6 eigene Fälle, mit Röntgenskizzen. Anatomische Betrachtungen mit besonderer Hervorhebung der röntgenologisch wichtigen Varietäten, Apophysenkerne usw.

Hans R. Schinz (Zürich): **Die Schulterluxation nach hinten.** (D. Zschr. f. Chir. 184, 1—2, S. 1.) Die Lux. retroglenoidalis (subacromialis bzw. infraspinata) ist häufiger, als gewöhnlich angenommen wird, wird aber öfter übersehen, selbst im Röntgenbild. Letzteres zeigt den Kopf seitlich von der Pfanne ab-, evtl. auch in die Höhe gerückt, das Tuberculum minus mehr oder weniger stark einwärts gedreht; daneben manchmal Absprengungen. 2 Fälle mit Röntgenbildern (auch axialen); Anatomie, Differentialdiagnose.

Vulliet (Lausanne): **Kreuzbandverletzung unter dem Bilde einer Kniegelenksdistorsion.** (Schweiz. Zschr. f. Unfallk. 1923, Nr. 9/10.) Absprengung einer Knochenlamelle am hintern Rand der tibialen Gelenkfläche, das gleiche an der vordern Tibiagelenksfläche, ferner Fraktur des Tuberculum intercondyloideum mediale mit leichter Verschiebung als röntgenologische Zeichen von Kreuzbandverletzungen.

Zehnder (Zürich): **Isolierte Fraktur des Os triquetrum.** (Inaug.-Diss. Zürich 1924.) Die Triquetrumfraktur kann ihrer Entstehung nach die Folge sein 1. eines Zuges des Lig. carpi dors.; es resultiert eine Dorsalabsprengung. Das Lig. wird gespannt, wenn die Hand in starker volarer Flexion mit der ulnaren Seite des Dorsum aufschlägt. Diese Form der Triquetrumfraktur ist die häufigste und ist meist isoliert. 2. Sie ist die Folge einer Luxation eines Karpalknochens, meist des Lunatum. Der luxierte Knochen reißt durch seine Bandverbindung mit dem Triquetrum von diesem ein Knochenstückchen los: Es entsteht eine Abrißfraktur in Kombination mit Karpalluxation (Deneke). 3. Folge einer Kompression. Die direkte Gewalteinwirkung auf das Triquetrum ist enorm selten. Indirekt kann das Triquetrum zwischen Ulnaspitze und Pisiforme komprimiert werden. Die Hand muß dazu in starker dorsaler Flexion nur mit dem Kleinfingerballen aufschlagen (Deneke). Anatomisch kann die Heilung bindegewebig, pseudarthrotisch oder knöchern erfolgen. Es wird in der Arbeit auch über Nachkontrollen nach Jahren berichtet.

6. Verdauungsorgane; Urogenitalsystem (außer Konkremente).

Bassler und Lutz (New York City): **Defekte in der Magenkontur, welche Haudeksche Nischen vortäuschen.** (Am. J. of Roentg. XI/1, Jan. 1924, S. 74.) Verf. haben sowohl während einer Magenpassage als auch in Wochen und Monate auseinanderliegenden Untersuchungen solche nischenähnliche Vorwölbungen konstant gesehen, ohne daß die Operation ein Ulkus aufdecken konnte. Andrerseits haben sie Fälle beobachtet, in denen die Nische unter medikamentöser Behandlung verschwand, bei einer späteren Operation nach Wiederkehr der Beschwerden aber doch ein kallöses Ulkus vorhanden war. In der Diskussion wendet sich Cole sehr scharf gegen die angeblichen Nischen, von denen höchstens eine als solche in Frage käme. Es werden oft Einziehungen, die nur die Mukosa und Submukosa betreffen, als spastisch angesehen, weil der Chirurg sie von außen nicht erkennt. Nach Stewart können Nischen durch Schleimfüllung dem Kontrastbrei versperrt bleiben. Nur wenn allmähliche Verkleinerung unter Besserung der klinischen Symptome erfolgt, kann man von Heilung zu sprechen wagen.

R. Demel (I. Chir. Kl. Wien): **Zur Ätiologie der sekundären Hydronephrose.** (Mitt. Grenzgeb. 37, 1, S. 73.) In einem Falle drückte ein großer, retrozökaler Kotabszeß (Psoasabszeß), in einem zweiten, als Appendizitis eingelieferten ein paranephritischer (Parotitis — Metastase) Abszeß auf den Ureter, in einem dritten hatten Karzinommetastasen eines Portiokarzinoms den Ureter umklammert und stenosiert. Pyelogramme. — Indikationen gegen die Pyelographie sind: Geschädigter Herz-

Digitized by Google

muskel, schwere Herzfehler, krankes Gefäßsystem, Lungenleiden, Diabetes. Technik: Bromnatriumlösung nicht injizieren, sondern aus 1 m Höhe einlaufen lassen!

Dessecker (Chir. Univ.-Kl. Frankfurt a. M.): **Beitrag zur pathologischen Physiologie des Schluckaktes und zur Füllung des Bronchialbaumes mit Röntgenbrei.** (Mitt. Grenzgeb. 37, 1, S. 41.) Bei einer 35j. Kranken mit Schluckbeschwerden sah man bei Durchleuchtung, daß der Brei sich in Höhe des Krikoidknorpels staute und dann teilweise in die Bronchien des r. Unterlappens floß, so daß man zunächst an Ca-Fistel dachte. Ösophagus- und Bronchoskopie widerlegten diese Annahme. Genaue Nervenuntersuchung ergab nun Anästhesie des Meso- und Hypopharynx, weshalb Erkrankung der Medulla oblongata (multiple Sklerose) angenommen wurde. Tod an Schluckpneumonie. Sektion ergab Syringomyelie, d. h. einen hämorrhagischen, erweichten Tumor in der Medulla obl. — Die genannte Anästhesie bewirkt beim Schluckakt einen Spasmus des Ösophagusmundes; infolge der hierdurch verursachten Stauung läuft der Speisebrei teilweise in den Larynx über.

Doubs (Detroit): **Organischer Sanduhrmagen mit einigen Hinweisen auf seine chirurgische Behandlung.** (Am. J. of Roentg. XI/1, Jan. 1924, S. 67.) Eine reich illustrierte Übersicht über die verschiedenen Arten des Sanduhrmagens. — Le Wald berichtet in der Diskussion von einem 3teiligen Sanduhrmagen.

Eisele (Zürich): **Behandlung des perforierten Magen- und Duodenalgeschwüres unter besonderer Berücksichtigung der Dauerheilungen und radikalen Operationsmethoden.** (Inaug.-Diss. Zürich 1923.) Nachuntersuchung von 30 Kranken, die seit 1911 an der Zürcher Klinik wegen Magen- oder Duodenalperforation operiert wurden (Übernähung und G. E.). Hiervon konnten 15 Patienten röntgenologisch nachuntersucht werden. Die G. E. funktioniert in 12 Fällen gut, 1mal zu rasche Entleerung, 1mal etwas verzögerte Entleerung durch die G. E., 1mal funktioniert die G. E. schlecht, da sie zu hoch angelegt ist. Der Pylorus ist in allen Fällen mehr oder weniger durchgängig. In 4 Fällen Ulkusrezidiv: 4 Ulcera duodeni und 1 Ulcus pepticum jejuni. Röntgenologische Bedenken wegen der weiteren Prognose trotz klinischer Beschwerdefreiheit in 3 Fällen: 1 Fall mit konstantem Querspasmus am Quermagen (das Ulkus konnte seinerzeit nicht übernäht werden, Adhäsionsbildungen), 1 Fall mit überstürzter Entleerung des Magens durch die G. E. (Gefahr der Dünndarminsuffizienz), 1 Fall mit Mageninsuffizienz mittleren Grades infolge verzögerter Entleerung durch die G. E.

A. Gunsett und Wigel (Straßburg i. E.): **Beitrag zur Serienröntgenographie des Duodenums.** (J. de Radiol. 1924/1, S. 1.) In der Regel genügt es, zur Feststellung der Diagnose „Duodenalgeschwür" 4 bis 5 Filmaufnahmen zu machen; Reihen von 15 bis 18 Filmaufnahmen sind nur ausnahmsweise erforderlich. Die Duodenaluntersuchung einschließlich der Röntgenaufnahmen dauert kaum länger als 15 Minuten. Bei Verwendung sehr flüssiger Barytmilch macht die Darstellung des Duodenums in aufrechter Stellung keine besondere Schwierigkeit. Mitunter muß man in Halbrechtslage bzw. in Bauchlage untersuchen (Bulbusfüllung bzw. Differenzierung gegenüber dem bedeckenden Pylorus). Kasuistische Mitteilung von 8 Beobachtungen mit Reproduktionen. Die Akerlundschen Formen „Nische, Kerbe, Verkürzung, Divertikel" sind einzeln bzw. in Kombination miteinander vertreten.

Hannemann (Med. Polikl. München): **Zur Diagnose der spastischen Obstipation.** (M. m. W. 1924/14, S. 423.) Kranke mit spastischer Obstipation hatten fast ausnahmslos erhöhten Beinmuskeltonus, insbesondere in den Adduktoren. Nach Erlöschen des „Adduktorenzeichens" war fast stets die sp. O. klinisch wie röntgenologisch geheilt.

Haudek: **Diagnose der Duodenaldivertikel.** (Ges. d. Ärzte in Wien, 1. 3. 24, Bericht W. m. W. 1924/12, S. 586.)

Th. Hausmann (Moskau): **Neue Beiträge zur Magensyphilis.** (Zschr. f. klin. Med. 98, 5—6, S. 433.) Das Röntgenverfahren ist zwar nicht berücksichtigt, doch interessiert die Feststellung, daß die Magenlues durch die Form nicht charakterisiert ist. Sub- bzw. Anazidität ist eine regelmäßige Begleiterscheinung. Magenlues ist bedeutend häufiger, als allgemein angenommen wird.

K. Keilmann (Berlin): **Pylorushypertrophie ohne Pylorospasmus im Säuglings- und Kindesalter.** (Zschr. f. Kindhlk. 37, 5—6, S. 349.) Verf. bringt Beispiele von Pylorushypertrophie mit glatter Schleimhaut und ohne klinische Symptome. Andererseits gibt es klinisch typische Spasmusfälle ohne anatomische Grundlage.

W. Körte (Berlin): **Erfahrungen über Enterospasmus.** (Mitt. Grenzgeb. 37, 2, S. 211.) Verf. bringt Beispiele für die verschiedenen Gruppen: 1. E. ohne erkennbare Ursache, 2. E. bei Hysterie, 3. bei Psychosen und Morphinismus, 4. nach Intoxikationen, 5. nach Gastroenterostomie, 6. nach Bauchverletzung und Bauchoperationen. Das Röntgenbild zeigt uns nur, wo der Kontraststoff stecken bleibt, aber nicht, ob nur ein Krampf oder ein organisches Hindernis (Tumor, Narbenstenose usw.) schuld ist.

Lampé (München): **Über Gärungsdyspepsie und ihre Behandlung.** (M. m. W. 1924/12, S. 355.) Während auf Röntgenbildern normalerweise erst in den unteren Dünndarmabschnitten sich die Kon-

Digitized by Google

turen der Schlingen deutlicher abheben, werden sie beim Gärungsdyspeptiker frühzeitiger sichtbar, sind weiter und häufig von Gasansammlungen durchsetzt. Bei sehr schweren Formen fand Verf. die oberen Schlingen spastisch kontrahiert, die unteren atonisch erweitert.

Marino Lapella (Rom): **Einheitsmahlzeit für klinische und röntgenologische Untersuchung.** (Rassegna Internazionale di Clinica e terapia V, 2, 1924.) Verf. erörtert die Verschiedenheiten in den Ergebnissen der Untersuchung mit Riegelscher Probemahlzeit und Kontrastmahlzeit bei den einzelnen Krankheiten und gibt folgende Mahlzeit an, welche beiden Zwecken zugleich dient: Konzentrierte Fleischbrühe, wenig Fett, 50 g; Kartoffelmehl 50; Bariumsulfat 75—100; warmes Wasser 75 g.

Ledoux et Sluys: **Technik der Lokalisation des Ösophaguskarzinoms; Curietherapie.** (Arch. d'Electr. méd., Nr. 494, Nov. 1923, S. 323.) Die genaue Kenntnis von den Grenzen eines malignen Tumors ist Grundbedingung für eine Radiumtherapie, besonders auch beim Ösophagus-Ca. Die bisherigen Lokalisationsmethoden des Ösophagus-Ca. befaßten sich fast ausschließlich mit der Bestimmung des oberen Poles des Tumors. Die Verfasser lassen die Abgrenzung der Tumoren gegen das Mediastinum unberücksichtigt und beschäftigen sich mit der Festlegung des unteren Poles. Zu diesem Zweck wird der Kranke nach Auffüllung des Magens mit dem Kontrastmittel auf einen um 30 Grad geneigten Tisch mit dem Kopf nach unten und der rechten Körperseite gegen die Röhre gelegt. Schluckt in dieser Lage der Kranke Bismutbrei und macht eine Würgbewegung, so sieht man durch die sich öffnende Kardia eine beträchtliche Menge Kontrastmittel in den Ösophagus aufsteigen. Eine Aufnahme in diesem Augenblick läßt die obere und untere Grenze des Tumors erkennen.

H. E. Lorenz (Breslau): **Beitrag zur Kenntnis vom Ulcus ventriculi an der großen Kurvatur.** (Arch. f. Verdauungskr. 32, 5—6, S. 365.) 2 Fälle: a) Sanduhrmagen mit einer Nische von der kleinen Kurvatur nach hinten und einer zweiten von der großen Kurvatur nach vorne; b) starke Ptose und Atonie; erst bei Hochdrängen des Mageninhalts wird an der druckschmerzhaften Stelle, die dem getasteten Tumor entspricht, eine kleine Aussparung an der großen Kurvatur sichtbar; Verwachsungen (beide Fälle operiert).

Lüdin (Basel): **Beiträge zur Magenröntgenologie.** (Arch. f. Verdauungskr. 32, 5—6, S. 299.) 1. Fornixtumor, vorgetäuscht durch Milzimpression, 2. Spontane Gastroduodenostomie, alt, infolge Ulkusperforation, 3. Ulc. perforans an der großen Kurvatur, gedeckt; Abszeßhöhle zwischen Magen, l. Leberlappen, l. Zwerchfell und Milz; Tod an Pneumonie; 4. Magensarkom, fälschlich extraventrikulärer Tumor angenommen; 5. Zur Frage der Magenform im Röntgenbild. Verblutung aus Ösophagus-Ca. (Aortenarrosion) in den Magen, welcher von einem Blutgerinnsel vollkommen ausgefüllt war; gute Übereinstimmung mit dem vor der Verblutung aufgenommenen Röntgenbild.

N. F. Masdwinkin: **Zur Röntgendiagnostik des Ulcus ventriculi.** (Mitt. d. Röntg. u. Radiol., St. Petersburg, II, 3—4.) In 3 Fällen konnte Verf. einen Fleck in der Gegend des bestehenden Ulkus nachweisen, der in Rückenlage bestehen blieb, nachdem die eingenommene Aufschwemmung den Magen verlassen hatte. In einem Fall entsprach der Fleck vollkommen der bei einer früheren Operation ermittelten Lage des Ulkus, in einem andern wurde die auf Grund des Wismutfleckes gestellte Diagnose bestätigt, auch die Lokalisation stimmte. In beiden Fällen handelte es sich um Ulzera an der hinteren Magenwand und das aussedimentierte Kontrastmittel war auf dem Ulkusgrunde liegen geblieben.

F. Merke (Chir. Klinik Basel): **Über zwei seltene Ursachen von Pylorospasmus.** (Beitr. z. klin. Chir. 130, 3, S. 541.) 1. 14j. Mädchen mit Magenkrämpfen. Röntgen: Magen im Stehen stark erweitert und ptotisch, nach 2 Std. über handbreiter Rest, nach 6 Std. leer. Operation: Im Pylorus kirschkerngroßes Adenomyom (angeboren); Billroth II mit hinterer G. E., worauf Heilung. — 2. 47j. Frau. Unmittelbar jenseits des (resezierten) stark hypertrophischen Pylorus eine geschlossene, makroskopisch nicht erkennbar gewesene Adenombildung der Brunnerschen Drüsen.

Moore (Rochester): **Röntgenstudie über gutartige Magentumoren.** (Am. J. of Roentg. XI/1, Jan. 1924, S. 61.) Gutartige Tumoren sind von malignen nicht mit Sicherheit zu unterscheiden, weder klinisch, da sich 5mal (unter 23 Fällen) Gewichtsabnahme und Anämie, 4mal Ulkusbeschwerden, 4mal Blutungen fanden, noch röntgenologisch; doch sprechen eine Reihe röntgenologischer Zeichen für die Benignität: 1. der gutumschriebene Füllungsdefekt, 2. das Freibleiben und die Geschmeidigkeit der Kurvaturen, 3. der normale Verlauf der Peristaltik, 4. das Fehlen der Retention (kommt bei pylorusnahen aber doch vor), 5. das Fehlen von Nische und Spasmus. Medullarkrebs insbesondere macht unregelmäßigen Defekt und pflegt die Kurvaturen zu beteiligen, Skirrhus und Syphilis verengern Lumen und stören Peristaltik. Duodenalulkus kann vorgetäuscht werden durch Tumorvorfall. Dysphagie und Regurgitation fand sich bei einem Myom an der Kardia. Von den 23 Tumoren waren je 2 Leio- bzw. Adenomyome, 4 Fibromyome, je 3 Myome und Fibrome, 1 ein Dermoid von 1000 g, 5 Hämangiome, 3 Polypen. Die meisten zeigten oberflächliche Ulzerationen.

Digitized by Google

Neupert: **Blasenschädigung durch Bromnatriumlösung bei der Zystoradiographie.** (Berliner Ges. f. Chir. 10. 12. 23, Bericht Zbl. f. Chir. 1924/11a, S. 526.) 20proz. körperwarme, frisch bereitete BrNa-Lösung blieb etwa 20 Min. in der Blase und wurde dann wieder entfernt. Alsbald heftige Schmerzen in Urethra und Blase, dann schwere Hämaturie, hohes Fieber, Eiterung. Suprapubische Blasendrainage war nötig. Die ganze Blasenschleimhaut stieß sich nekrotisch ab. — Aussprache: Mosenthal: 25proz. Lösung ist harmlos bis zu einer Menge von 55 ccm. Sie ist stark hypertonisch. Für Pyelographie empfiehlt M. Umbrenal. — Rosenstein empfiehlt die Pneumoradiographie der Blase. — Heyn sah 2mal nach 20% BrNa-Pyelographie sehr quälende Tenesmen und Hämaturie, mit 25% Jodlithium dagegen keine Störung.

Nichols (Cleveland): **Hydronephrose.** (Am. J. of Roentg. XI/1, Jan. 1924, S. 25.) Reich illustrierte lehrbuchmäßige Darstellung der normalen und pathologischen Anatomie des Nierenbeckens, der Nierenkelche und des Ureters und der Technik der Pyelographie.

Jos. Palugyay (II. Chir. Kl. Wien): **Zur Röntgendiagnose der Speiseröhrenatonie.** (Mitt. Grenzgeb. 37, 1, S. 107.) 17 Fälle von Atonie bzw. Hypotonie. Röntgenskizzen. Bestätigung der von Holzknecht und Olbert angegebenen Kennzeichen, daß nämlich bei Vertikaldurchleuchtung ein meist unregelmäßig konturierter, fadenförmiger Belag entlang dem ganzen Ösophagus oder eine lange Strecke desselben zurückbleibt. Den Grad der Atonie erkennt man, wenn man bei Beckenhochlagerung (Keilkissen unter das Gesäß) von 30—50 Grad erst Kontrastflüssigkeit, dann (nach Entleerung) einen Bissen Kontrastpaste schlucken läßt: Bei mäßiger Hypotonie gelangt nur die Paste an die Kardia, bei höherem Grade derselben bleibt sowohl die Flüssigkeit als die Paste stecken.

F. Partsch (Chir. Kl. Rostock): **Zur Behandlung der Leberechinokokken.** (D. Zschr. f. Chir. 184, 3—4, S. 145.) Mit Röntgenbildern nach Operation und Füllung des ausgelöffelten Sackes mit Formalinlösung. Nach 24 Tagen sah man unter einer fingerdicken Leberschicht eine mannsfaustgroße Luftblase und großen Flüssigkeitsspiegel; nach 75 Tagen hochgewölbtes, sehr wenig bewegliches Zwerchfell, darunter gleichmäßig dichter Schatten. Formalin hatte die Resorption in dem geschlossenen Sack verzögert.

Rappoport: **Darstellung des Wurmfortsatzes im Röntgenogramm.** (Ges. d. Ärzte in Wien 4. 4. 24, Bericht W. m. W. 1924/16, S. 801.) Vortr. hält kontrastgefüllte Appendizes stets für pathologisch.

Ritter und Allemann (Zürich): **Diagnostische Ergebnisse der Pyelographie und Pneumoradiographie.** (Schweiz. med. Wschr. 1923/40—41.) An 30 differentialdiagnostisch schwierigen Fällen, wovon 12 mitgeteilt werden, wurde die Leistungsfähigkeit der Pneumoradiographie des Nierenlagers nach dem von Rosenstein angegebenen Verfahren nachgeprüft, und zwar einmal zur allgemein topischen Diagnostik und dann zur Erkennung spezieller Nierenaffektionen. In folgenden Fällen konnte mit der Methode die klinisch nicht sicher zu stellende Diagnose einwandfrei geklärt werden: Bei Nephroptose infolge hochgradiger Skoliose, Nephroptose bei allgemeiner Enteroptose, kongenitaler Mißbildung und Dystopie der Nieren, intra- resp. retroperitonealen Tumoren. Veränderungen an den Nieren selbst konnten bei Tbc. renis, bei schwerer allgemeiner tuberkulöser Affektion des ganzen Urogenitalsystems, ferner bei 3 Fällen von Hydronephrose bis in Einzelheiten nachgewiesen, diagnostisch vollständig klar beurteilt und die differentialdiagnostischen Erwägungen in richtige Bahnen gelenkt werden in der Abgrenzung gegenüber chronischer Appendizitis, mit akutem Schub, rechtsseitigem Nierenstein, Cholezystitis, Tbc. mesenterii. Die Methode erwies sich als wertvoll zur Differentialdiagnosestellung gegenüber Tumor der Leber, vergrößertem Leberlappen (Schnürleber), Hydrops oder Tumor der Gallenblase, Tumor, ausgehend vom Magen- oder Darmtraktus, speziell Geschwulst des Colon ascendens oder descendens, Mesenterialtumor, Tbc. mesenterii, Netztumor, Stieltorsion eines Ovarialtumors, altem appendizitischem Infiltrat; ferner zur differentialdiagnostischen Scheidung von Affektionen der Niere selbst, wie Nephroptose evtl. mit intermittierender Hydronephrose, einfacher Hydro- oder Pyonephrose, akuter traumatischer Hydronephrose, Solitärzyste, Tumor der Niere, kongenitale Mißbildung, in den letztgenannten Fällen stets auch in Berücksichtigung des klinischen Bildes. In allen Fällen wurde durch diese Methode dem Pat. kein Schaden zugefügt. Als Kontraindikationen haben zu gelten: Große infizierte Hydronephrosen, akute Perinephritiden und perinephritische Abszesse, sehr ausgedehnte kavernöse Phthisen, akute Nephritiden, neuropathische Veranlagung des Patienten. Die Röntgenbilder wurden am Zentralröntgeninstitut (Dr. Schinz) hergestellt.

Jul. Rogatz (Kinderkrankenh. d. Stadt Berlin): **Röntgenologische Studien über die peristolische Funktion des Magens im Säuglingsalter und ihre Bedeutung für die Entstehung des habituellen Erbrechens.** (Zschr. f. Kindhlk. 38, 1, S. 1.) Bei Flüssigkeitsfüllung erscheint der Säuglingsmagen als liegende Birne oder Flasche, seltener als mehr regelmäßiges Oval. Bei Breifüllung werden beide Formen rund oder oval, mit nur etwa $^1/_3$ der früheren Größe, die Luftblase verschwindet ganz oder großenteils. Diese peristolische Wirkung erklärt die Erfolge der Breifütterung bei habi-

Digitized by Google

tuellen Brechern und Pylorospastikern. Milchmehlbrei wird rasch flüssig, während Kartoffel- und Gemüsebrei die peristolische Funktion dauernd anregt. Skizzen und Bilder.

Hans R. Schinz (Zürich): **Askariden im Röntgenbild.** (D. Zschr. f. Chir. 184, 1—2, S. 105.) Auf den beigegebenen Röntgenogrammen sind die wurmförmigen Aussparungen deutlich sichtbar.

H. H. Schmid (D. Univ.-Frauenkl. Prag): **Magenkarzinom und Gravidität.** (Mit besonderer Berücksichtigung der Krebsmetastasen in den Eierstöcken.) (Arch. f. Gynäk. 121, 2, S. 168.) Vereinigung von Gravidität und Magenkrebs ist nicht häufig. (42 Fälle aus der Literatur, 2 eigene Fälle.) Die Magensymptome können leicht als Schwangerschaftsbeschwerden mißdeutet werden. Genaue Magenuntersuchung einschl. Röntgenuntersuchung ist besonders bei Fällen, die schon vor der Gravidität Magenbeschwerden hatten, angezeigt. Von den beiden eigenen Fällen hatte einer das Nischensymptom, das ja auch bei Karzinom vorkommen kann. Etwa $^1/_3$ der Fälle hatte Ovarialmetastasen, wie auch bei Nichtgraviden scheinbar primäre Ovarialkrebse und doppelseitige Ovarialkrebse häufig Metastasen von Krebsen des Magendarmtraktus sind.

Starck (Karlsruhe): **Diagnostik und Behandlung der spasmogenen Speiseröhrenerweiterung.** (Schweiz. med. Wschr. 1923/26.) Als Ursache bezeichnet Verf. einen Kardiakrampf oder das Ausbleiben der beim Schluckakt normalerweise erfolgenden Erschlaffung des Kardiatonus, Hyperchlorhydrie als wichtige Ursache für den Kardiospasmus. Immer besteht Wandhypertrophie, erst sekundär Atrophie. Der Kardiospasmus und die Speiseröhrenerweiterung ist am besten röntgenologisch darstellbar.

Stewart (N. Y. City): **Einige Irrtümer bei der Diagnose von Kolonerkrankungen mit Vorschlag einer geeigneten Methode zu ihrer Überwindung.** (Am. J. of Roentg. XI/2, Febr. 1924, S. 168.) Die gewöhnlichen Irrtümer entstehen durch Unterlassen einer vorherigen Untersuchung, Verwechslung von Tumor und Spasmus, Verdeckung von Aussparungen durch überdehnte Schlingen, durch Füllungsdefekte infolge normalen Darminhalts, durch Verschiedenheit des Bildes bei verschiedenen Füllungszuständen. Verf. macht vor dem Einlauf eine Aufnahme, gibt als Einlauf 500 ccm Mucilago acaciae und 500 ccm Wasser mit 4 Unzen Barium aus höchstens 9″ Höhe; von verdächtigen Stellen wird bei voller Füllung und teilweiser Entleerung eine Serie von Aufnahmen gemacht. Nach völliger Entleerung wird wieder untersucht. Evtl. kommt noch Fischers Methode oder Pneumoperitoneum zur Verwendung. (Mit einer Reihe Bildern.)

Stühmer (Bremen): **Röntgendiagnostik des Duodenums nach praktischen Gesichtspunkten.** (M. m. W. 1924/12, S. 366.) An Skizzenbeispielen zeigt Verf., daß man auch mit schwächerem Apparat diagnostisch verwertbare Zeitaufnahmen (4 Sek. und mehr) erhält, wenn man dieselben im Stehen unmittelbar an die Durchleuchtung in der geeigneten Phase anschließt.

Valenti (Bologna): **Einige Beobachtungen über die „Streifen" im radiologischen Magenbilde.** (La Radiol. med. 11, 2, Febr. 1924, S. 79.) Bedeutung der Zähnelung der großen Kurvatur. Längs- und Querfalten. Einwirkung verschiedener Agentien. Salzsäure intern steigert Tonus und Peristaltik (fortschreitende zirkuläre Abschnürung), Physostigmin intern bewirkt Erstarren und Hervortreten der Längsfalten; erst allmählich stellt sich vertiefte Peristaltik ein, die den Magen rasch entleert. Üble Zufälle im Gefolge dieser Untersuchungen. Brechreiz, Midriasis, Tachykardie, Speichelfluß. Der letztere hat angeblich das Kontrastmittel im Magen soweit verdünnt, daß dadurch die Beobachtungen wesentlich erschwert waren. Das Hervortreten der Längsfalten sei in erster Linie durch die Kontraktionen der Muscularis mucosae bedingt, sie treten bei den Mischbewegungen und der Verarbeitung der Ingesten in Funktion. Literaturangaben.

Werner (Wien): **Über einen irreführenden Röntgenbefund bei Schwangerschaft.** (W. klin. W. 1924/2.) Klinische Wahrscheinlichkeitsdiagnose auf Zwillingsschwangerschaft bei Hydramnios und abgestorbenen Früchten. Die Röntgenaufnahme schien diese Annahme zu bestätigen. Es fand sich allerdings nur ein Schädelschatten, aber neben der Wirbelsäule lag eine Reihe kleiner querer Schattenstreifen, die fälschlich als zweite Wirbelsäule angesprochen wurden. Es handelte sich um in der Verkürzung im Angulus getroffene Rippenteile.

7. Respirationsorgane, Mediastinum, Zwerchfell.

Aperlo (Pavia): **Ist die Diagnose von Pleura-Synechien auf Grund der röntgenologischen Untersuchung allein stets möglich?** (La Radiol. Med. XI/1, Jan. 1924, S. 1.) Wichtigkeit der Feststellung von Pleura-Adhäsionen vor Indikationsstellung zu einem chir. Eingriff. Schwierigkeit der sichern Diagnose; es werden mehrere Fälle berichtet, in welchen bei doppelseitigem Pleuraempyem Synechien bestanden, an Stellen, wo sie nicht vermutet wurden oder der Pneumothorax möglich war, obwohl die klinische Untersuchung Synechien ergab. Aufzählung des klinischen Symptomenkomplexes. Auch die Röntgen-Untersuchung versagte in mehreren Fällen. Hierfür werden Photogramme beigebracht. (Platte allein allerdings nicht beweisend!) Der Perkussion wird auf Grund

Digitized by Google

dieser Erfahrungen der Vorzug gegeben. (Es geht nicht mit genügender Sicherheit hervor, ob der Pleurasinus in diesen Fällen im ganzen Umfange durchleuchtet wurde.) Verf. kommt zum Schlusse, daß eine Untersuchungsmethodik allein diese Diagnose nicht ermöglichen könne, erst die Beurteilung aller zur Verfügung stehenden Untersuchungsergebnisse könne ein gewisses Vertrauen auf die Diagnose geben, aber nicht unter allen Umständen Sicherheit.

Bantz (Hamburg-Eppendorf): **Spontanpneumothorax bei Poliomyelitis anterior acuta.** (D. Zschr. f. Nervhlk. 81, 5—6, S. 268.) 19j. Mann, hochgradiges interlobuläres und alveoläres Emphysem, sehr rasch entwickelt infolge mangelhafter Exspirationsfähigkeit bei vollkommener Lähmung der Thoraxmuskulatur.

Friedrich Caesar (Flensburg): **Diagnostischer Pneumothorax.** (Zbl. f. Chir. 1924/13, S. 683.) Verf. empfiehlt den diagnostischen Pneumothorax zur Differentialdiagnose zwischen interlobärem Empyem und Lungentumoren heranzuziehen. Vollkommene Ablösung der Lunge von der Pleura costalis spricht für Lungentumor mit sekundärer Atelektase des Lappens, ausgedehnte Verwachsungen im Bereich der Verschattung für interlobäres Empyem mit gleichzeitig bestehenden pleuritischen Schwarten. Auch jedes ätiologisch dunkle pleuritische Exsudat sollte durch Punktion und diagnostischen Pneumothorax geklärt werden: Kasuistik.

Chaoul und K. Lange: **Über intrathorakale Senkungsabszesse.** (D. Zschr. f. Chir. 184, 5 bis 6, S. 348.) Von 15 röntgenologisch sichergestellten spondylitischen Abszessen konnte nur in einem Fall die Diagnose klinisch vermutungsweise gestellt werden. Skizzen der sagittalen und frontalen Röntgenbilder von paravertebralen Abszessen in den verschiedenen Abschnitten der Wirbelsäule. Erklärung der Birnform (Lig. longitud. ant.). Wichtig ist, daß Abszesse, die vom 12. BW oder 1. LW ausgehen, zunächst nicht dem Psoas entlang sich senken, sondern in den Brustraum aufsteigen können (2 Fälle; Klarlegung der Verhältnisse am Leichenversuch). Abszesse im oberen Brustabschnitt können leicht mit Struma oder Mediastinaltumor verwechselt werden.

H. Engels (Berlin): **Röntgenologisches über Tuberkulose und die Umstimmung des Krankheitscharakters im Sinne spezifischer Heilung durch das Friedmann-Mittel.** (M. m. W. 1924/10, S. 289.) Die Heilwirkung der Friedmannschen aktiven Immunisierung wird an einer Reihe von Röntgenbildern erläutert, welche die Umstimmung des „exsudativen" Prozesses in einen „produktiven" zeigen; und zwar sowohl in der Lunge wie in Knochen und Gelenken.

Hotz (Zürich): **Bronchialtuberkulose.** (Schweiz. med. Wschr. 1923/37.) Der röntgenologische Teil des Artikels lehnt sich eng an Aßmann an.

E. Klare (Scheidegg): **Diagnose und Differentialdiagnose der kindlichen Bronchialdrüsen- bzw. Lungentuberkulose im Röntgenbild.** (Münchner Ges. f. Kindhlk. 21. 2. 24, Bericht M. m. W. 1924/15, S. 488.)

Fritz Müller (Univ.-Kinderkl. Frankfurt a. M.): **Zur Differentialdiagnostik der Lungenkaverne im Kindesalter.** (Beitr. z. Klin. d. Tb. 57, 2, S. 224.) 12j. Kind zeigte im Röntgenbild birnförmige Erweiterung der Trachea, bedingt durch zirrhotischen Prozeß der r. Spitze und Gegenzug medial durch reichliche, mit der Trachea verbackene Drüsenpakete. Anfangs wurde irrtümlich Kaverne angenommen, statt „Trachealektasie". Bronchoskopie; physikal. Befund.

Patschowski (Bochum): **Über Pneumonokoniosen bei den Bergarbeitern des rheinisch-westfälischen Steinkohlenreviers.** (Beitr. z. Klin. d. Tb. 57, 1, S. 113.) Vorkommen häufig, Diagnose meist möglich, insbesondere mit Röntgen (16 Abb.). Chalikose begünstigt nicht die Reinfektion mit Tuberkulose. Kommt aber T. zu Ch. hinzu, so ist die Prognose im allgemeinen ungünstig.

L. Reich: **Bronchiektasien mit metastatischem, gashaltigem Schulterabszeß.** (Ges. f. innere Med. u. Kindhlk. in Wien 7. 2. 24, Bericht W. m. W. 1924/11, S. 545.)

Sante (St. Louis): **Käsige Pneumonie.** (Am. J. of Roentg. XI/1, Jan. 1924, S. 55.) Unter etwas weniger akuten Erscheinungen wie bei der gemeinen Pneumonie bildeten sich lobäre Infiltrationen meist in den oberen Lappen, besonders im rechten. Häufig sind andere kleinere Herde vorhanden. Die Entwicklung selbst konnte nicht verfolgt werden. 2mal sah man die Konsolidation vom Hilus ausgehen, unter Einhaltung der Lappengrenze. Früher oder leicht erkrankte Teile bei schwer arbeitenden Leuten scheinen bevorzugt zu sein. Mit einer einzigen Ausnahme trat keine völlige Resorption ein, meist eine allmähliche Aufhellung unter Kavernenbildung. Der Prozeß kann in Fibrose ausgehen. In der Form von Lappenpneumonien ist die Erkrankung selten, häufiger kommt sie in kleineren, schubweise auftretenden Herden vor.

W. Schober (Univ.-Kinderkl. Breslau): **Zur Differentialdiagnose zwischen Relaxatio diaphragmatica und Hernia diaphragmatica.** (Mschr. f. Kindhlk. 27, 5, S. 520.) Bei 12j. Knaben wurde die Diagnose Relaxatio gesichert durch Röntgenuntersuchung und Messung des Mageninnendrucks in seiner Abhängigkeit von der Respiration (nach Hildebrand und Heß).

A. Spitz und W. Altschul (Prag): **Der Primärkomplex, sein Nachweis und seine Bedeu-**

Digitized by Google

tung im Schwindsuchtsproblem. (Beitr. z. Klin. d. Tb. 57, 1, S. 43.) Siehe Kongreßheft 1923 der „Fortschritte", S. 22

A. Wallgren (Gothenburg): **Über Verschlechterung resp. Manifestwerden von Hilustuberkulose im Anschluß an Erythema nodosum.** (Beitr. z. Klin. d. Tb. 57, 1, S. 1.) Bei 3 Kindern war die Verschlimmerung im Röntgenbild (beigegeben) sehr deutlich, bei 3 andern kam die Hilustuberkulose erst im Anschluß an das Erythem zum Ausbruch.

8. Zirkulationsorgane.

Denecke: **Die Aorta im Röntgenbild.** (D. m. W. 1924/10.) Fortbildungsvortrag. Beschreibung des normalen Aortenbildes in den verschiedenen Durchleuchtungsrichtungen, Kritik der Aortenmessung, Erkrankungen der Aorta.

Feer (Zürich): **Kropf, Herz und Thymus beim Neugeborenen.** (Ges. d. Ärzte in Zürich, 22. 2. 1923, Ref. Schweiz. med. Wschr. 1923/30.) Viele kropfige Säuglinge haben ein deutlich vergrößertes Herz, jedenfalls häufiger als beim kropfigen Erwachsenen. (Normalmaße: Lungenherzquotient beim Neugeborenen 1,87, beim Säugling 2,0.) Die Thymus ist in den ersten 4—6 Monaten häufig gut sichtbar als starke Verbreiterung des Mittelschattens oder als knollige Verbreiterung der Herzbasis. Die Abgrenzung vom Herzen ist oft schwer oder auch unmöglich. In vielen Fällen führt die große Thymus zu einer merklichen Verbreiterung des Herzens. Die stärkste Herzvergrößerung findet sich beim Säugling da, wo Kropf und große Thymus gleichzeitig vorliegen.

Hitzenberger und Elias (I. med. Kl. Wien): **Beiträge zur vergleichenden Krankenuntersuchung durch physikalisch-klinische und röntgenologische Methoden. II. Zur Untersuchung der Aorta descendens.** (Wiener Arch. f. inn. Med. VII, 2, S. 355.) Bei erweiterter Aorta desc. findet sich eine paravertebrale Dämpfungszone, röntgenologisch eine größere Linksdistanz des Gefäßes.

Kistler (Brestenberg): **Über Herz- und Zwerchfellhochstand.** (Schweiz. med. Wschr. 1923/28.) Unentbehrlichkeit der Orthodiagraphie in der Diagnostik der Herzkrankheiten. Dauernder Zwerchfellhochstand kann sonst Hypertrophie oder Fettherz vortäuschen, was in Anbetracht einer zweckmäßigen Therapie (Entfettungskuren, Terrainkuren) bei Zwerchfellhochstand sonst zu verhängnisvollen therapeutischen Irrtümern führen kann.

Wilh. Raab (Prag): **Untersuchungen über einen Fall von kongenitalem Herzvitium.** (Wiener Arch. f. innere Med. VII, 2, S. 367.) Hochgradige Pulmonalstenose, Ventrikelseptumdefekt, durchgängiges Foramen ovale, Hypoplasie der A. pulm., mächtige konzentrische Hypertrophie des r. Ventrikels, mäßige Dilatation des l. Ventr., venöse Stauung. Röntgenskizzen.

Therapie.

1. Allgemeines; zusammenfassende Aufsätze.

Beck (Chicago): **Die Krebsbehandlung vom chirurgischen Standpunkt.** (Am. J. of Roentg. XI/2, Febr. 1924, S. 117.) Die Krebsbehandlung muß, um die Schädigung des gesunden Gewebes zu vermeiden, streben, die bisherigen Erfolge mit kleinen Dosen zu erreichen. Für anscheinend hoffnungslose rückfällige Tumoren wird vorgeschlagen zur Verbesserung ihrer Aussichten: 1. Zusammenarbeit des Chirurgen mit dem Radiologen. Vielleicht gehört der Serumbehandlung die Zukunft. 2. Zur Verbesserung der Dosis und Verminderung der Schädigung des gesunden Gewebes Entfernung der über dem Tumor liegenden Schichten und eines möglichst großen Teiles des Tumors, Bestrahlung der geöffneten Wunde, die nicht vernäht wird. Die Methode wird an Beispielen und Bildern für Brustkrebse und Brustwandtumoren näher erläutert. 3. Stereoskopische Mikrophotogramme zur Erkenntnis der im einzelnen besprochenen Strahlenwirkung. 4. Nicht die Strahlen haben eine selektive Wirkung, sondern die Tumorzellen sind weniger widerstandsfähig wie normale, auch gegen Hitze. Die Tumorzellen leisten nichts für den Organismus und empfangen daher auch von ihm nicht den Schutz als Gegenleistung. Die nach der Methode behandelten 200 Fälle sind noch zu kurz unter Beobachtung, um ein endgültiges Urteil zu erlauben, sie waren jedoch hoffnungslose. — Diskussion: Crane befürchtet vom chirurgischen Eingriff eine Störung der Immunisierung, auch von Operationen 1—2 Wochen nach Bestrahlung. Pfahler hält die Methode nur für ausgewählte Fälle angezeigt; er hat bei Operationen 2 Wochen nach der Bestrahlung nichts Ungünstiges beobachtet. Durch die vorherige Bestrahlung wird nach Tierexperimenten der Tumor geschädigt, andererseits das bestrahlte Gewebe resistenter gegen das Angehen von Tumorzellen. Evans hatte Rezidive bei Operationen 3—4 Wochen nach der Bestrahlung. Knox hält die immunisierende Wirkung der Bestrahlung nicht für erwiesen. Er hat von der Rußschen Methode, ein Tumorstück zu exzidieren, zu bestrahlen und dann zu implantieren, nichts Überzeugendes gesehen. Dagegen haben sich vereiternde Tumoren gebessert; Händly infizierte daher Tumoren mit Streptokokken. Bei Cervix-Ca haben sich Ra-Einlagen 4—6 Wochen vor der Operation bewährt.

Digitized by Google

Du Bois (Genf): **La Prophilaxie des cancers cutanés.** (Revue médicale 1923, S. 802.) Der Autor empfiehlt vorsichtigen Schutz der Naevi vor wiederholten Irritationen, gute Hautpflege, um die Entwicklung präkanzeröser Erkrankungen, Keratosen usw. hintanzuhalten, Beseitigung des Demodex. Als bestes fettlösendes Mittel emfiehlt er Xylol und Benzin mit Mandelöl gemischt: Rp. Xylol — Benzine rectifiée — Ether de pétrole a a 5 g, Lanoline 10 g, Cire blanche 20 g, Vaseline 40 g. Verf. empfiehlt, diese Regeln der Hautpflege in der Schule zu lehren. Damit will er eine Verminderung der Hautkrebse erreichen.

Pordes (Wien): **Röntgentherapie in der Zahnheilkunde.** (Zschr. f. Stomatol. 1924, Heft 1, S. 34.) Empfehlung vor allem bei Periodontitis: Wurzelspitzengranulome nach exakter Wurzelkanalfüllung; auch bei der „Periodontitis chronica non resorptiva plastica" Erfolge. Palliativwirkung bei periodontischen Schmerzen der Pyorrhoiker, bei Trigeminusneuralgie. Technik, Dosierung.

Renaud (Lausanne): **Quelques renseignements statistiques sur le Cancer en Suisse de 1901 à 1920.** (Revue médicale 1923, S. 433.) In der Schweiz sind pro Jahr im Zeitraum von 1901—1920 4700 an Ca. gestorben und 300 an Sarkom. Diese 5000 Tumortodesfälle verteilen sich gleichmäßig auf die beiden Geschlechter. Im Vergleich zur Bevölkerungsziffer sterben mehr Männer an Krebs als Frauen im Gegensatz zu den früheren Statistiken. Es fallen 12,8 Fälle pro Jahr auf 10 000 Einwohner (Tbk. 21—25), will sagen ein Krebsfall auf 780 Einwohner. Wenn man aber die Bevölkerung erst vom 40. Altersjahr an zählt, findet man 50 Tumortodesfälle auf 10 000 Einwohner, d. h. ein Tumorfall auf 220 Gesunde. In Prozenten beträgt das 9% Tumortodesfälle auf die gesamte Bevölkerungszahl und 14% auf die Bevölkerung im Alter von über 40 Jahren. Die Krebserkrankung dieser neuesten Statistik ist größer als die der früheren und größer als die aller andern Länder (Deutschland 8,8, England 9,7, Holland 10,6). Die Häufung der Krebserkrankung in den letzten Jahren ist nur eine scheinbare, bedingt durch die bessere Diagnostik, denn die äußern Krebse sind nicht zahlreicher geworden oder haben sogar abgenommen, während die viszeralen Krebse zugenommen haben. Die Brustkrebse zeigen allerdings eine Zunahme, die schwierig zu erklären ist. Sie repräsentieren 14% sämtlicher Frauenkrebse. ¾ aller Krebse von Männern und mehr als die Hälfte aller Krebse bei der Frau betreffen den Verdauungskanal. Der Speiseröhren- und der Magenkrebs ist häufiger beim Mann, Gallenblasen- und Dickdarmkrebs häufiger bei der Frau. Der Krebs der weiblichen Geschlechtsorgane ist in seiner Häufigkeit gleich geblieben. Auf ihn fallen 20% sämtlicher Krebse der Frau.

G. W. Schor: **Zur Frage vom experimentellen Karzinom.** (Mitt. d. Röntg. u. Radiol., St. Petersburg, II, 3—4.) Nach einer allgemeinen Literaturübersicht, in der die Resultate der japanischen Arbeiten besonders betont werden, bespricht Verf. seine eigenen Versuche an weißen Mäusen und Kaninchen. Neben verschiedenen Reizstoffen — Scharlach R, Naphtalymin, dauernde Radium-Emanation-Einwirkung, pulverisierter Ferganerz u. dgl. — wurde hauptsächlich mit Steinkohlenharz aus Donezkohle gearbeitet. Dieser wurde teilweise subkutan eingeführt, teilweise die Ohren und kleine Bezirke der Rückenhaut bestrichen, das Bestreichen größerer Hautbezirke erwies sich als deletär, Depilatorien — entbehrlich, dabei nicht indifferent. Bei Kaninchen wurden nach 5—6 Wochen warzige Wucherungen an den Ohren, nach 5—10 Wochen papillomatöse Hyperkeratosen am Rücken beobachtet. in einem Fall nach operativer Entfernung des Tumors Rezidiv, das größer wurde als der Tumor. Bei weißen Mäusen — Haarausfall, nach 2—3 Wochen Risse und Borken, nach 4—5 Monaten papillomatöse Wucherungen, die abfallen, regenieren, ulzerieren können, in einem Fall schnell wachsender Tumor mit Kachexie, bei der Sektion karzinomatöses Papillom mit infiltrierendem Wachstum. In einem anderen Fall — großes karzinomatöses Geschwür bei der Sektion — Karzinom, das die Thoraxwand durchbrochen hatte, Dissemination in der Pleura, Metastasen in den Lungen. Histologisch ließen sich im Unterhautgewebe nur schwache Reizerscheinungen mit gutartiger Entzündung nachweisen. Das Epithel am Ohr und Rücken reagierte stark mit Hyperkeratose und papillomat. Exkreszenzen, wuchert auch in die Tiefe. Haare und Talgdrüsen schwinden. Bei einem Kaninchen entstand eine massige Epithelschicht mit Bindegewebstroma und Perlenbildung, ähnlich dem Kankroïd beim Menschen. Sonst wurden am Kaninchen keine malignen Wucherungen beobachtet. Bei weißen Mäusen — richtige Karzinome mit atypischen Mitosen. Ein Teil der Mäuse und Kaninchen zeigte so gut wie keine Epithelwucherungen. Seine frühere Auffassung, daß gewöhnliche Zellen sich nicht in karzinomatöse verwandeln können, kann Verf. nach obiger Beobachtung nicht mehr aufrechterhalten. Die Arbeit ist mit Abbildungen von makro- und mikroskopischen Präparaten illustriert.

Herm. Simon (Augustahosp. Breslau): **Die neueren Ergebnisse der Geschwulstforschung in ihrer Bedeutung für die Chirurgie.** (Beitr. z. klin. Chir. 131, 1, S. 70.) Es werden u. a. die operativen Dauerheilungsziffern zusammengestellt. Die Anzeigen zur Strahlenbehandlung werden zusammengefaßt. Ausführl. Literatur.

O. Strauß (Berlin): **Über Krebs und Krebsbehandlung.** (M. Kl. 1924/3—4.) Zusammenfassung.

Digitized by Google

2. Biologische, chemische, physikalische Strahlenwirkung, Schädigung, Schutz.

1. Mitteilung des Röntgen- und Radium-Schutz-Komitees. (Brit. J. of Radiol., Bd. 29, Nr. 282, S. 19.) Richtlinien für die Arbeit in Röntgen- und Radium-Instituten, Schonung des Personals, nicht mehr als 7 Arbeitsstunden täglich, mindestens 2 halbe Tage in der Woche frei, 4 Wochen Urlaub während des Jahres, das Personal darf außerhalb des Institutes im Spital nicht verwendet werden. Hinsichtlich der Apparaturen werden Vorschriften erlassen für Diagnostik allein, für Oberflächentherapie, für Tiefentherapie, für die Hochspannungsanlagen, für die Ventilation der Anlagen, für Röntgenanlagen in der Industrie, für Radiumtherapie. Das National-Physical-Laboratory übernimmt die Prüfung von Schutzstoffen, die Überprüfung der Anlagen, die Eichung der Apparaturen und die gesundheitliche Kontrolle des Personals.

Küchire Abé (Wien): **Tierexperimente zur Bestimmung der Kastrationsdose des Radiums.** (Strahlenther. 16, 3/4, S. 554.) 100 m g h bei kleinen, 1200 m g h bei großen Kaninchen schädigen nicht die geschlechtliche Funktion. Bei einer Radiumdosis von 1200 bis 1500 m g h findet mindestens 3 Monate keine Kohabitation statt, bei 2000 bis 3000 m g h mindestens 9 Monate. Wenn die Dosis 2000 m g h überschritten hat, sieht man keinen intakten Primärfollikel in den Ovarien. Nach den histologischen Befunden muß die Regeneration schwierig sein.

Alberti u. Politzer (Wien): **Über den Einfluß der Röntgenstrahlen auf die Zellteilung.** (Arch. f. mikrosk. Anat. u. Entwicklungsmech. 100, 1—2, S. 83.) Versuche an Korneen von Urodelenlarven. Die abnormen Kernteilungsformen stimmen überein mit den bei Einwirkung von Wärme und Kälte, von chemischen Agentien, von galvanischen und faradischen Strömen beobachteten. — Vgl. S. 56.

A. Beck (Berlin): **Studien zur Blutbildänderung nach Röntgenbestrahlung.** (Strahlenther. 16, 6, S. 775.) Die Strahlenintensität — Apparatur und Technik, Ovarialdosis, Karzinomdosis — ist bei Betrachtung der durch Röntgenbestrahlung gesetzten Blutveränderungen zu berücksichtigen. Die Blutstatusveränderung ist der Röntgenstrahlenintensität direkt proportional. Nach der Tiefenbestrahlung findet sich stets R-Verminderung entsprechend der Einwirkung auf die Bildungsstätten. Die W-Zahl sinkt sofort nach der Bestrahlung. (Einzelheiten vgl. Orig.)

Fr. Bernhard (Mannheim): **Die Lichtdurchlässigkeit der menschlichen Haut und ihre Beziehung zur Absorption des Lichtes.** (M. m. W. 1924/14, S. 427.) Leichenhautstücke wurden mit Quecksilberdampflampe bestrahlt, die nicht aebsorbierte Lichtenergie mittels Thermosäule von einigen hundert Elementen gemessen am Galvanometer. Es zeigte sich, daß Wellenlängen um 300 $\mu\mu$ von der Haut am stärksten absorbiert, Wellenlängen gegen 600 $\mu\mu$, für welche auch die Retina am empfindlichsten ist, am besten durchgelassen werden.

R. Berthold und R. Glocker (Stuttgart): **Über die Strahlenschutzwirkung von Baustoffen.** (Strahlenther. 16, 3/4, S. 507.) Die Bleiäquivalentschicht für enges und weites Bestrahlungsfeld für Backstein- und Beton-Wände wird angegeben. Für die praktischen Bedürfnisse ergibt sich, daß 25 cm Beton 4,2 mm Blei und 50 cm Ziegelstein 4,5 mm Blei entsprechen. Die Röntgenschutzanlage muß überall annähernd gleichmäßige Schutzdichte zeigen. Im modernen Therapiebetrieb ist für das Bleiglasbeobachtungsfenster Anwendung von 2 Bleiglasscheiben von je 18 mm Dicke unerläßlich.

L. Brüllowa: **Über die Veränderung des morphologischen Blutbildes unter dem Einfluß der Röntgen- und Radiumstrahlen.** (Mitt. d. Röntg. u. Radiol., St. Petersburg, II, 3—4.) Nach eingehender kritischer Besprechung der einschlägigen Literatur schildert Verf. ihre eigenen, an 30 Pat. (vornehmlich Ca uteri) gewonnenen Resultate. Sofort nach, oft schon während der Bestrahlung Leukozytose, die schon im Verlauf der ersten 24 Stunden einer Leukopenie weicht, auch die Zahl der Lymphozyten nimmt ab. Nach wiederholten Bestrahlungen war die Blutreaktion nicht schwächer als nach der ersten. Die stärkste numerische Abnahme zeigten die reiferen Formen. Die Monozyten nahmen bei starker Lymphopenie bedeutend zu. Auffallend ist die Übereinstimmung der Resultate mit G. F. Müllers Beobachtungen bei Proteïnotherapie — durch den Zellzerfall bei Röntgenbestrahlung kommt es zu einer Anhäufung von Eiweißzerfallprodukten, die auf das Blutbild wie Proteïne zurückwirken. Für Prognose gibt Verf. folgendes Schema: 1. Wenig veränderter Ursprungsbefund, wenig ausgesprochene Schwankungen in der Leukozytenzahl, Linksverschiebung der Arnethschen Formel, die bald zur Norm zurückkehrt — günstige Prognose. 2. Anfangs Hyperleukozytose, starke Schwankungen während der Behandlung, anhaltende Linksverschiebung nach Arneth — Prognose zweifelhaft. 3. Starke Hyperleukozytose, oft mit relativer Lymphopenie, starke Schwankungen der Leukozytenzahl oder hartnäckige Hyperleukozytose, zunehmende Linksverschiebung nach Arneth ohne Rückkehr zur Norm — prognosis pessima. Bei der Behandlung der Uterusmyome wurde eine deutliche Besserung des roten Blutbildes beobachtet. In Reagensglasversuchen zeigte sich eine Resistenzzunahme der Erythrozyten gegenüber hypotonischer Kochsalzlösung (0,3%).

Digitized by Google

Bruhns: **Röntgenschädigung.** (Berliner Derm. Ges. 11. 12. 23, Bericht Derm. W. 1924/7, S. 199.) Teleangiektasien und Pigmentation 1½ Jahre nach Bestrahlung wegen Halsdrüsentuberkulose. — In der Aussprache warnen mehrere Redner mehr oder weniger eindringlich vor Röntgenbehandlung kosmetischer Leiden im Gesicht.

Cavallasca (Zürich): **Über das Verhalten der Leukozyten des Frosches unter Einwirkung von Röntgenstrahlen und Infektionen.** (Inaug.-Diss. Zürich 1923.) Frösche sind gegen Röntgenenergie sehr resistent, wirksam ist erst die 5- bis 10fache HED. Die bestrahlten Tiere gehen nach 3—4 Wochen ein. Die Blutuntersuchungen ergeben eine Reduktion aller Zellformen der weißen Zellreihe. Am stärksten reagieren die unreifen Zellen, die Hämozytoblasten, dann die neutrophilen und eosinophilen Hämoleukozyten. Weniger sicher ist die Wirkung auf die basophilen Zellen. Thrombozyten und rote Blutkörperchen lassen keine Einwirkung erkennen. Bei experimenteller Leukozytose nehmen auch die Hämozytoblasten zu; letztere reagieren biologisch wie die übrigen Leukozyten.

S. M. Damberg: **Die pathologische Anatomie des sog. Röntgenkarzinoms.** (Mitt. d. Röntg. u. Radiol., St. Petersburg, II, 3—4.) Nach einer Literaturübersicht schildert Verf. einen eigenen Fall, einen Arzt betreffend, der Röntgentherapie trieb, ohne Schutzmittel für sich anzuwenden, erst entwickelte sich eine hartnäckige Dermatitis, nach 3 Jahren ein Tumor, der die Amputation zweier Finger nötig machte. Sowohl der Tumor als Stellen der durch Dermatitis veränderten Haut wurden histologisch untersucht, ersterer ist ein typischer Plattenepithelkrebs, besonders bemerkenswert sind Stellen zwischen Tumor und Umgebung, an denen es oft schwer zu entscheiden ist, ob beginnende Neubildung, ob Epithelreizerscheinungen vorliegen; diese Reizerscheinungen mit unregelmäßigen Mitosen finden sich auch an tumorfernen Stellen, so daß Verf. mit allem Vorbehalt die Frage eines präkarzinomatösen Zustandes aufwirft.

O. David und G. Gabriel (Frankfurt a. M.): **Die Kapillarmikroskopie des Röntgenerythems.** (Strahlenther. 16, 3/4, S. 372.) Die kapillarmikroskopisch sichtbare Reaktion der Haut verläuft völlig dem Gehalt an weichen Strahlen parallel. Die Reaktion ist bei überempfindlichen Patienten wesentlich verstärkt.

Dessauer (Frankfurt a. M.): **Die Ursache der Wirkung von Röntgen- und γ-Strahlen auf lebende Zellen.** (J. of Rad. IV/12. Dez. 1923, S. 411.) Übersetzung von Teil II der Strahlenther.-Monogr. Bd. II.

N. Dobrovolskala-Zavadskaia (Paris): **Veränderungen der quergestreiften Muskulatur unter der Einwirkung von Radiumträgern, die in die Muskeln eingeführt sind.** (J. de Radiol., Febr. 1924, S. 49.) Die Veränderungen, welche die Radiumstrahlung in der quergestreiften Muskulatur hervorruft, spielt sich konzentrisch in den verschiedenen Zonen des Gewebes ab. In den verschiedenen Ringzonen jenseits des Radiumträgers lassen sich verschiedenartige Veränderungen nachweisen. Die Nekrosezone, entsprechend der Einwirkung der wenig durchdringungsfähigen Strahlung, ist durch Koagulation des Zellplasmas und durch Kernzerstörung gekennzeichnet. Die Atrophiezone, entsprechend der Einwirkung der penetranten Strahlung, ist durch zunehmende Auflösung des Zellplasmas und durch Bestand der Kerne — die sich anhäufen — bezeichnet.

L. F. Drießen (Amsterdam): **Keimschädigung durch Röntgenstrahlen.** (Strahlenther. 16, 6, S. 657.) Untersuchungen an Kaninchen: 1. Bestrahlung junger Tiere und Beurteilung der Keimschädigung, 2. Bestrahlung trächtiger Tiere und Fruchtschädigung, 3. Bestrahlung junger unreifer Eierstöcke und Keimdrüsenschädigung. — Danach müssen die Röntgenstrahlen als Keimgifte angesehen werden, welche die in der Geschlechtsdrüse vorhandenen Keime schädigen. Starke Bestrahlung in der ersten Hälfte der Schwangerschaft hemmt die Fruchtentwicklung evtl. bis zur Vernichtung. Die unreifen Geschlechtsdrüsen können durch energische Bestrahlung gänzlich vernichtet werden. Je älter das unreife Ovarium, um so widerstandsfähiger gegenüber den Röntgenstrahlen.

A. Eckstein (Freiburg): **Experimentelle und histologische Untersuchungen über die sog. Rattenrachitis und ihre Beeinflussung durch Bestrahlung mit der Kohlenbogenlampe.** (Arch. f. Kindhlk. 74, 1, S. 1.)

Manfred Fränkel: **Die Bedeutung der zellfunktionssteigernden Strahlenwirkung in bezug auf Zeitsterilisation und zur Frage der Schädigung von Nachkommenschaft durch Röntgenstrahlen.** (Strahlenther. 16, 6, S. 69.) Die Röntgenintensivbestrahlung ist ein falscher Weg. Die zellfunktionssteigernde Wirkung — direkter Weg — und die Beeinflussung der endokrinen Drüsen — indirekter Weg — als Wirkung der Röntgenstrahlen verlangt Anwendung normaler Dosen. Es gibt eine Zeitsterilisation, zufällig und absichtlich herbeigeführt. Zur gewollten Periodenbeeinflussung braucht man nicht, wie man bisher annahm, erheblich große Dosen. Prophylaktische Zeitsterilisation wird empfohlen.

Gaudu cheau: **Studie über den Einfluß der Ernährung auf den Rattenkrebs.** (Arch. d'Electr. méd., Nr. 498, März 1924, S. 65.) Versuche an 9 weißen Ratten, denen Sarkom implantiert wurde, und

Digitized by Google

die unter verschiedene Ernährungsbedingungen gesetzt wurden, ergaben als hauptsächlichstes Resultat, daß bei einer Ratte, die bei Beginn der Erkrankung unter erhöhte Ernährung gesetzt wurde, sich ein voluminöser Tumor mit rapider Wachstumtendenz entwickelte, während bei einem Kontrolltier mit normaler Ernährung ein kleiner Tumor mit langsamer Evolution sich zeigte.

Geller (Univ.-Frauenkl. Breslau): **Die Wirkung der Röntgenstrahlen auf jugendliche Organismen.** (Kl. W. 1924/14, S. 561.) Übersicht und eigene Versuche an jungen, nicht geschlechtsreifen Kaninchen. Schwache Bestrahlung der Ovarien (20—30 HED) fördert Entwicklung des Uterus und Gewichtszunahme, hemmt Längenwachstum. Gleichstarke Bestrahlung des Uterus fördert dessen Entwicklung, ohne Einfluß auf Allgemeinentwicklung. 10% HED auf Ovarien fördert Gewichts- und Längenzunahme nicht. 50% HED auf Ovarium hemmt Gewichts- und Längenwachstum. (100% HED beim Kaninchen entsprechen nach Rahm etwa 150% HED beim Menschen.) Bei Bestrahlung jugendlicher Individuen ist besonders darauf zu achten, welche Organe etwa mitgetroffen werden. Der jugendliche Organismus ist durch Schaffung günstiger Lebensbedingungen in einen möglichst radiosensiblen Zustand zu versetzen. — Lit.

Glaser: **Schwere Kolitis nach Röntgenbestrahlung.** (D. m. W. 1924/8.) Gl. teilt einen Fall mit, bei dem nach Röntgenbestrahlung wegen Metrorrhagie eine schwere ulzeröse Kolitis eingetreten ist. (Da keinerlei Angaben über die angewandte Technik mitgeteilt werden, ist mit dem Fall gar nichts anzufangen. D. Ref.)

Glocker (Stuttgart): **Über den Strahlenschutz in Röntgenbetrieben.** (Naturwissensch. 1924/9, S. 169.) Übersicht. Bei Spannungen unter 100 000 Volt genügt Schutzwand mit 2—3 mm dickem Bleibelag, Röhrenkästchen mit Bleigummi und Blende, 4 mm Bleiglas auf dem Leuchtschirm. Bei Anwendung von Spannungen von 100 000—300 000 Volt liegt die Gefahr in der großen Strahlungsintensität, dem großen Durchdringungsvermögen und der starken Sekundärstrahlung. Die Bleiwand muß 4—5 mm dick sein; ihr sind äquivalent 50 cm Backstein oder 25 cm Beton; 10 mm Bleiglas entsprechen nur 1 mm Blei! Der Grundriß des Röntgenlaboratoriums an der Stuttgarter Technischen Hochschule ist abgebildet.

Görl u. Voigt (Nürnberg): **Eine Röntgenverbrennung der Blase.** (M. m. W. 1924/11, S. 353.) Ein Jahr nach Röntgenbestrahlung wegen Fluors traten Blasengeschwüre auf, welche entfernt wurden, worauf sich die Blasenschleimhaut in toto abstieß. Später Heilung. Verf. raten, während länger dauernder Röntgensitzungen die Blase öfters entleeren zu lassen.

Görl und Voigt (Nürnberg): **Radikale Entfernung von Röntgenwarzen.** (M. m. W. 1924/14, S. 457.) Ein infolge chronischer Röntgenschädigung leistenförmig abgehobener und gespaltener Fingernagel, unter welchem sich filiform gewachsene Exkreszenzen und Epitheldetritus befanden, wurde durch künstliche Infektion (von einer Impetigo bullosa) zur Ablösung gebracht, worauf ein völlig gesunder Nagel nachwuchs.

Grubauer (Path. Inst. Innsbruck): **Mikroskopische Befunde bei einem mittels Röntgenstrahlen behandelten myelogenen Osteoidsarkom.** (D. Zschr. f. Chir. 184, 5—6, S. 289.) 78j. Mann, oberes Tibiaende befallen. Bestrahlung, Röntgengeschwüre, Exartikulation. Geschwellte Leistendrüsen verschwinden auf Bestrahlung. Histologische Untersuchung des Knochentumors zeigte, daß in dem myelogenen Osteoidsarkom offenbar das Geschwulstparenchym durch die Bestrahlung zugrunde gegangen war, während das bereits verkalkte oder stellenweise auch das derbe, hyalinisierte Faserwerk des Geschwulstzwischengewebes Widerstand geleistet hatte. Röntgenbild vor und nach der Bestrahlung. Lit.

Händel und Tadenuma: **Über den Gaswechsel karzinomatöser Ratten und seine Beeinflussung durch Röntgenbestrahlung des Tumors.** (D. m. W. 1924/9.) Der respiratorische Gaswechsel von Tumorratten mit großem Tumor ist herabgesetzt infolge Schädigung des Fermenthaushaltes der Zellen durch vom Tumor stammende Gifte. Nach Tiefenbestrahlung des Tumors beobachtet man bei solchen Ratten eine Verminderung der O-Aufnahme.

Hajós (Budapest): **Über den Einfluß der Röntgenbestrahlung auf den anaphylaktischen Schock, zugleich eine Erklärung der Röntgenbehandlung des Asthma bronchiale.** (Zschr. f. d. ges. exper. M. 38, 1—3, S. 229.) Es gelingt, den anaph. Schock zu verhindern oder doch dessen stürmischen Verlauf zu verzögern. Wirkung auf die Leber: es gelangen Eiweißkörper in die Blutbahn, welche die Desensibilisierung verursachen. Erfolg bei Asthma in erster Linie dann, wenn anaphylaktische Basis vorliegt.

Hofmann (Walchwil): **Blutgerinnung und Röntgenbestrahlung in vitro.** (Inaug.-Diss., Zürich 1923.) Die Bestrahlungsversuche in vitro zeigten deutliche Beschleunigung der Blutgerinnung. Dieser Befund spricht für die Annahme, daß die gerinnungsbeschleunigenden Stoffe bei der Bestrahlung aus den im Blute stets vorhandenen Bestandteilen gebildet werden. Nach der Milzbestrahlung konnte ebenfalls eine deutliche Gerinnungsbeschleunigung konstatiert werden. Die nach der Milzbestrahlung in vitro nochmals bestrahlte Blutmenge zeigte eine weitere Gerinnungsbeschleu-

Digitized by Google

nigung, welche etwa obigem Versuch in vitro entsprach. Weder die Bestrahlung in vitro noch die Milzbestrahlung in vivo konnte eine dauernde Wirkung entfalten.

G. Holtermann: **Experimentelle Untersuchungen über die Beeinflussung der Vitalfärbung weißer Mäuse durch Röntgenstrahlen.** (Med.-Naturwiss. V. Tübingen 21. 1. 24, Bericht M. m. W. 1924/8, S. 254.)

G. Holzknecht u. F. Pordes (Wien): **Ideenbewegung, Naturgesetze und Hypothesen zur Frage der Röntgen-Reizwirkung. Zugleich Bemerkung zur nachstehenden Arbeit Thederings sowie anderer einschlägiger Arbeiten.** (Strahlenther. 16, 6, S. 728.) Gesetze sind keine Modesachen, sondern richtig oder falsch. Das Arndt-Schultzsche Gesetz ist kein Gesetz, nicht einmal eine durchgehende Regel. Die Röntgenwirkung wird als Relaiswirkung aufgefaßt, d. h. eine kleine störende Kraft beeinflußt das Spiel größerer Kräfte. Röntgenlicht ist ein zellinadäquates Reagens.

Jacoby (Königsberg i. Pr.): **Experimentelle Untersuchungen über Schädigungen des Auges durch Röntgenstrahlen.** (Strahlenther. 16, 3/4, S. 492.) Beim Kaninchen beträgt die Epilationsdosis der Lidhaut 200%, die Schädigungsdosis der Hornhaut 250% der HED des Menschen. 160% HED an der Netzhaut wirksam stellen sowohl in verzettelten Dosen als auch in einmaliger Dosis für die Ganglienzellen ein schädigendes Strahlenquantum dar. Für die menschliche Hornhaut liegt die Toleranzdosis bei einmaliger Bestrahlung bei 120—130% HED.

Jaller (Rumänien): **Physikalische Serumuntersuchungen unmittelbar vor und unmittelbar nach therapeutischen Röntgenbestrahlungen von Patienten.** (Inaug.-Diss., Zürich 1923.) Im Blutserum bestrahlter Patienten findet sich in den meisten Fällen eine Abnahme der Refraktion und somit des Eiweißgehaltes, selten findet sich eine Zunahme der Werte. In wenigen Ausnahmen ist gar keine Veränderung eingetreten. Die Viskosität zeigt vor und nach Röntgenbestrahlung ganz analoge Schwankungen wie die Refraktion. Das Mischungsverhältnis Albumine—Globuline wird nach Bestrahlungen derart verändert, daß Globuline vermehrt, Albumine vermindert sind. (Bestimmung aus Viskosität und Refraktion.)

Philipp Keller (Freiburg i. B.): **Über die Wirkung des ultravioletten Lichtes auf die Haut unter besonderer Berücksichtigung der Dosierung. 3. Mitteilung: Histologie der Lichtentzündung.** (Strahlenther. 16, 3/4, S. 537.) Darstellung der histologischen Grundlagen der lichtentzündeten Haut. Außer den häufiger geschilderten Verhältnissen — Aschoff, Jesionek — werden besonders die Verteilungsverhältnisse der Leukozyten beschrieben. Auf den Gegensatz des makroskopischen Pigmentierungsgrades und des histologischen Pigmentbefundes wird hingewiesen. (Pigmentverschiebung und Pigmentvermehrung.) Die Abschwächung der Oxydasereaktion im ultravioletten Licht wird in ihrer Dosis und in ihrer Abhängigkeit von der Wellenlänge bestimmt und benutzt, um im Gewebe direkt Tiefenwirkung ultravioletter Strahlen nachzuweisen.

Philipp Keller (Freiburg i. B.): **Über die Wirkung des ultravioletten Lichtes auf die Haut unter besonderer Berücksichtigung der Dosierung.** (Strahlenther. 16, 6, S. 824.) Der Grad der auftretenden Pigmentvermehrung steht in keinen direkten Beziehungen zur Lichtempfindlichkeit der Haut, gemessen am Grad der Erythembildung.

Knox (London): **Einige Seiten des Krebsproblems.** (Am. J. of Roentg. XI/1, Jan. 1924, S. 1.) Nicht die Tumorart, sondern seine und des umgebenden Bindegewebes augenblickliche Empfänglichkeit, sowie die Blutbeschaffenheit sind maßgebend für die Strahlenwirkung. Der Lebenszyklus des Tumors besteht zunächst in zentrifugalem Wachstum, dann zentrifugaler Schrumpfung mit Bindegewebsbildung, die aber doch meist hinter ersterem zurückbleibt. Für die Dosierung ist die biologische Reaktion maßgebend. Sie ist zu studieren durch systematisches Studium der Blutzellen, besonders der Kerne, und der Gerinnung. Das Tumorgewebe sollte mit Drews' Methode isoliert und sein Wachstum und sein Verhalten gegenüber verschiedenen Strahlen beobachtet werden. (Drews bedeckt von einem Gewebsstück die am reinsten wachsenden Teile mit einem Tröpfchen Hg und bestrahlt dann mit Quarzlampe bis zum Absterben der ungeschützten Zellen.) Günstige Fälle sind besonders eingehend zu studieren. Oft sieht man nach Aussetzen der Bestrahlung noch Nachwirkungen. Knox gab große Dosen in Abständen über längere Zeit verteilt. Aber auch nach kleinen Dosen sah man Heilungen. Sollte es nicht möglich sein, daß die ständige Anwendung von Reizdosen das Tumorgewebe überreizt und so Erschöpfung des Tumorwachsums herbeiführt? Erscheinungen ferner, die von einigen Forschern als chronische Entzündungen angesehen werden, gelten anderen als präkanzerös und die Stadien reagieren gut auf kleine Dosen. (Epithelunregelmäßigkeiten in dem Duktus der Brustdrüse.) Häufig ist auch ein so großes Drüsengebiet mitzubestrahlen, daß schon deshalb kleine Dosen gewählt werden müssen, die dann die Lymphbahnen durch Fibroseanregung verlegen sollen. Die Wellenlänge soll nur im Interesse der Tiefendosis verkürzt werden; da weichere Strahlen bei gleicher absorbierter Menge wirksamer sind. Knox hat bei mittlerer Härte mit vielen kleinen Dosen über Wochen hindurch gute Erfolge gesehen. Natürlich sind operable Tumoren zu operieren. Man hat 65 Std. hintereinander bestrahlt, aber die Methode von Knox hat bessere Erfolge und die

Digitized by Google

Wahrscheinlichkeit für sich, durch die Verteilung über einen großen Zeitraum doch einmal ein Stadium größerer Empfänglichkeit anzutreffen. Eine rotierende Röhre und nunmehr ein rotierender Tisch sollen ermöglichen, möglichst die gewünschte Dose in die Tiefe zu bringen. In der Diskussion weist nach 2 zustimmenden Rednern Pfahler auf die unbestreitbaren Erfolge großer Dosen hin.

Kok: **Weitere tierexperimentelle Studien über die Wirkung der Röntgenstrahlen auf das Karzinom.** (D. m. W. 1924/10.) 1. Bestrahlung von Karzinommäusen direkt, bis zu drei Tagen nach der Impfung. Die regressiven Wirkungen sind deutlich größer, wenn nicht nur die Impfstelle, sondern auch ein größerer Teil der Umgebung mitbestrahlt wird. Bei diesen Großfeldbestrahlungen ist die Wirkung am günstigsten nicht bei großen Dosen von 315 e, sondern bei kleineren von 225—100 e. Am günstigsten sind die Wirkungen bei Bestrahlungen des ganzen Tieres. Die optimale Dosis beträgt hier nur 25 e. 2. Bestrahlung der Impfstelle vor der Impfung. Auch hier war bei Großfeldbestrahlung (250 e und besonders bei Allgemeinbestrahlungen 10 e) die Wirkung wesentlich günstiger als bei isolierter Bestrahlung der Impfstelle. Auch bei Allgemeinbestrahlungen mit Ausblendung der Impfstelle waren deutliche Wirkungen vorhanden, wenn auch nicht so offensichtlich wie in den Fällen, in denen die Impfstelle mitbestrahlt wurde.

N. P. Kotschnewa: **Gerinnungsfähigkeit und Viskosität des Blutes bei mit Röntgenstrahlen und Radium behandelten Kranken.** (Mitt. d. Röntg. u. Radiol., St. Petersburg, II, 3—4.) Bei im ganzen 70 Pat., die mit Röntgen und Radium behandelt wurden, teilweise große Dosen 4—7 HED, teilweise kleinere ½—4 HED, konnte folgende Gesetzmäßigkeit festgestellt werden: gleich nach der Bestrahlung nach Schultz's Perlenpapillarmethode zuweilen verlangsamte, zuweilen beschleunigte Gerinnung, nach ¼—½ Stunde deutliche Beschleunigung, die in 12—24 Stunden weiter zunimmt, danach zunehmende Gerinnungsverlangsamung, oft über die Ursprungswerte hinaus, zu denen die Pat. später wieder zurückkehrten. Bei Radium trat die anfängliche Beschleunigung früher ein. Im Blut konnte eine Zunahme des Thrombins und des Fibrinogens wie der Lipase nachgewiesen werden. Die Viskosität wurde mit dem Heßschen Viskosimeter bestimmt, sofort nach der Bestrahlung Zunahme auf 10—20%, dann über 8—14 Tage 10—40% Abnahme, später neuerliche Zunahme, wobei die Ursprungswerte selten überschritten wurden, in letal verlaufenen Fällen fiel letztere Phase aus. Bei Radium trat die erste Phase schneller ein und hielt länger an. Der erhöhten Viskosität entsprach eine Leukozytose, der verringerten eine Leukopenie. Die Viskosität des Blutes zeigte analoge Schwankungen. Parallel den Viskositätsschwankungen waren die Volumsveränderungen der Erythrozyten.

Marg. Levy (Berlin): **Über die Bedeutung einiger durch ultraviolettes Licht erzeugter histologischer Veränderungen für die Therapie innerer Krankheiten.** (Zschr. f. klin. Med. 99, 4—6, S. 407.) Beschreibung der histologischen Veränderungen von Lungen, Leber, Milz bei weißen Mäusen und Ratten nach langdauernden Bestrahlungen mit „künstlicher Höhensonne". Geschädigtes Blut wurde günstig beeinflußt: Regeneration nach Schädigung von Erythrozyten und Leukozyten. Lit.

St. v. Linhardt (Erlangen): **Einfluß der Röntgenstrahlen auf die Blutgerinnungszahl und das Blutbild.** (Strahlenther. 16, 6, S. 754.) Untersuchungen unter vergleichender Verwendung der Methoden von Bürker und von Fingerhut-Wintz: Meist wurde Verkürzung der Gerinnungszeit, in wenigen Fällen bei Kastrationsbestrahlung Verzögerung gefunden. In der Mehrzahl der Fälle wurde nach Bestrahlung Leukozytensturz, mit relativer Lymphopenie, festgestellt.

Little und Bagg (Orono u. N. Y. City): **Das Auftreten zweier erblicher Abnormitätstypen unter den Abkömmlingen bestrahlter Mäuse.** (Am. J. of Roentg. X/12, Dez. 1923, S. 975.) Die Versuche wurden an lange in Inzucht gehaltenem Mäusestamm ausgeführt, bei dem weder vor der Bestrahlung noch an den Kontrolltieren nach der Bestrahlung die bei den bestrahlten auftretenden Abnormitäten sich zeigten. Da diese erst 10 Wochen nach der Bestrahlung Junge warfen, können diese nicht in utero bestrahlt worden sein. Die Männchen wurden auf die Zeugungsfähigkeit nicht getrennt geprüft; da aber die Tiere 100% HED (10 mA bei 2½" FS 12" FHA 12" lang an 5 aufeinanderfolgenden Tagen) vom Rücken her erhielten, dürften die Ovarien vor den geschützten Hoden gelitten haben. Außer den Veränderungen an den Augen und Beinen zeigten die Tiere nichts Abnormes. Die Veränderungen an den Augen fanden sich an einem oder beiden, waren verschieden stark und beteiligten Schädel, Hautfarbe, Optikus, Gehirn, Linse usw. in verschiedenem Grade mit. Wieviel von den Veränderungen auf Erbfaktoren, wieviel auf innere Milieueinflüsse zurückzuführen waren, konnte nicht untersucht werden. Die ersten Veränderungen der Augen traten auf bei dem Enkel zweier bestrahlter Tiere; seine Eltern waren normal. In einer späteren Generation entstand ein Weibchen mit Augenanomalien, dessen Paarung mit dem Männchen den rezessiven Charakter der Eigenschaft erwies. Bei der Kreuzung mit einem anderen gut bekannten Stamme trat dieser rezessive Charakter noch deutlicher zutage. Dabei erwies sich die Abnormität, wenn für die somatisch, d. h. phänotypisch normalen, aber genetisch, d. h. genotypisch, abnormen Tiere eine entsprechende

Digitized by Google

Korrektur gemacht wurde, als der Mendelschen Regel folgend, sowohl wenn ein abnormäugiges bestrahltes Männchen mit einem unbestrahlten Weibchen, als auch wenn abnormäugige Hybriden der späteren Filialgenerationen gepaart wurden. Gleiches gilt für die Paarung nur genotypisch abnormer Tiere mit auch phänotypisch abnormen. Die Beinabnormität, die ebenfalls in verschiedenem Grade und verschiedener Ausbreitung auftrat, erwies sich durch Kreuzung von bestrahlten Männchen mit unbestrahlten Weibchen als echt vererblich. Manche Tiere waren nur genotypisch abnorm. Der Vererbungsmodus konnte nicht ermittelt werden. Die Tatsache, daß äußerlich normale Tiere genotypisch abnorm waren, ist besonders für die Frage der temporären Sterilisierung wichtig. Da der ganze Rücken bestrahlt wurde, können die Organe, welche die Wirkung auslösten, nicht angegeben werden. Bei den Fränkelschen Versuchen handelt es sich nicht um die Vererbung erworbener Eigenschaften, es können, da nur Weibchen bestrahlt wurden, zellprotoplasmatische Einflüsse übertragen sein; auch bei den Mavorschen Versuchen handelt es sich um Einflüsse auf das Zytoplasma; ebenso kann bei Versuchen von Guyer und Smith über die Vererbung von Linsenantikörpern das bestrahlte Männchen außer dem Samen aktives Material eingeführt haben, so daß die hier beschriebenen Versuche bisher allein sicher echte Vererbung beweisen.

Matusovszky (Budapest): **Über einen Fall 6tägiger Anurie infolge Radiumbestrahlung.** (Mschr. f. Geburtsh. 65, 5, S. 299.) 29j. Frau, wegen Portio-Ca. total exstirpiert, mehrere Röntgen- und Radiumbestrahlungen; nach 6wöch. Pause nochmals Radium; Pat. kommt nach 6 Tagen mit Ödemen, hat seit dieser letzten Bestrahlung keinen Urin mehr lassen können. Harnleiterkatheter stockt bei 2 bzw. 3 cm, auf der einen Seite gelingt schließlich Passage, auf der andern nicht. Ursache für die Anurie: rasche Schrumpfung der infiltrierten Parametrien nach Bestrahlung, dazu wohl noch Hyperämie und Schwellung der Ureterschleimhaut.

Mavor (Scheneitady): **Untersuchungen über die biologischen Wirkungen der Röntgenstrahlen.** (Am. J. of Roentg. X/12, Dez. 1923, S. 968.) Die Versuche wurden angestellt an Drosophila melanogaster mit 50 kV, verschiedenen Abständen und Intensitäten, meist filterlos. Als Einheitsdose D wurde die in 10 cm Abstand bei 1 mA in 1′ erreichte Menge zugrunde gelegt. Wird als die mittlere Widerstandsfähigkeit die Dose angenommen, welche 50% in 5 Tagen tötet, so ergibt sich, daß die m. W. für Embryonen 8 D ist, daß sie im Larvenstadium langsam auf 32 D wächst, im Puppenstadium zunächst etwas sinkt, um dann steil anzusteigen und beim Ausschlüpfen 630 D zu erreichen. Unter verschiedenen Temperaturen ändert sich die Dauer, aber nicht die Empfindlichkeit der entsprechenden Stadien. Die weibliche Sterilisationsdose ist 50 D. Die Geschlechtszellen sind am empfindlichsten vor der ersten Reifeteilung, nicht ganz so während derselben. Jungfräuliche Fliegen produzieren nach der Bestrahlung zu Beginn der Fortpflanzungszeit etwas Nachwuchs, bleiben aber dann 5—6 Tage steril (Entwicklungsperiode des nächsten Eies). Durch Bestrahlung der Weibchen treten ferner Störungen in der Verteilung der X-Chromosomen ein — das Weibchen hat zwei X-, das Männchen ein X- und ein Y-Chromosom — derart, daß Eier mit 2 und solche ohne X-Chromosom entstehen. Nach der Reduktionsteilung enthalten normalerweise die männlichen Keimzellen ein X- oder ein Y-Chromosom, die weiblichen je ein X-Chromosom. Trifft nun ein Ei-X-Chromosom mit einem Samen-X-Chromosom zusammen, so entsteht ein Weibchen, trifft aber ein X-chromosomenloses Ei mit einem X-chromosomenhaltigen Samen zusammen, so entsteht ein Männchen; und aus einem X-Chromosom und einem Y-Chromosom entsteht normal ein Männchen, aus einem 2 X-Chromosomen enthaltenden Ei und einem Y-chromosomenhaltigen Samen bildet sich ein Weibchen. Die so entstandenen Weibchen vererben die Abnormität der Chromosomenverteilung. Die abnormen Tiere entstehen entweder 1—3 Tage oder 5—9 Tage nach der Bestrahlung, also wohl aus Eiern, die vor der zweiten bzw. vor der ersten Reduktionsteilung stehen. Eine Latenzperiode ist nicht nachweisbar, ihre Annahme auch nicht nötig. Die Tiere verhalten sich sonst wie normale. Weiter tritt zwischen den weiblichen Chromosomenpaaren ein Austausch der Erbfaktoren ein; und der diesen Austausch bezeichnende Überkreuzungswert (overcrossing value) beträgt beim X-Chromosomenpaar 30%; bei einem anderen Chromosomenpaare 5%. Durch Bestrahlung wurde nun der erste auf 10% gedrückt, der letztere auf 25% gesteigert; da der erste durch Temperatureinfluß nicht geändert wurde im Gegensatz zum zweiten, so wird eine spezifische Röntgenwirkung angenommen. Dabei war es weitgehend gleichgültig, wie lange bestrahlt wurde, wenn nur die Dose die gleiche war. Die Wirkung geht nicht auf den Austauschvorgang direkt, sondern über das Chromosom bzw. das umgebende Protoplasma. Die Bedeutung für die Erblichkeitsforschung, für die Beeinflussung der Vererbung beim Menschen in Hinsicht auf die mit den Geschlechtschromosomen verbundenen Eigenschaften und besonders für die Biologie ist klar.

Alois Memmesheimer (Essen): **Ein Beitrag zur Frage des Röntgenkaters.** (Strahlenther. 16, 6, S. 741.) Untersuchungsergebnisse nach 1- bis 1½stündiger Bestrahlung bei Patienten mit Hautkrankheiten (große Hautflächen, weiche Strahlen). 4 von 5 Patienten zeigten Katererscheinun-

Digitized by Google

gen. In den Fällen 1—3 waren Viskosität vermindert, Oberflächenspannung, Stabilität, refraktometrischer Wert und Goldzahl erhöht, in den Fällen 4 und 5 war das Verhalten entgegengesetzt.

G. Miescher (Zürich): **Das Röntgenerythem.** (Strahlenther. 16, 3/4, S. 333.) Der Begriff des Röntgenerythems umfaßt ein weites Gebiet von Hautreaktionen, welche nicht durch ihre Natur, sondern durch ihren Intensitätsgrad unterschieden sind. Der Dosenbereich, innerhalb dessen ausschließlich Hauterytheme auftreten, umfaßt Werte, deren größter und kleinster in einem Größenverhältnis von mindestens 1 : 7 stehen. Die genaue Präzisierung eines Hauterythems ist sehr schwierig. Unter den Reaktionsbildern lassen sich die Follikelschwellung und die Blasenbildung — für beide Reaktionsformen scheinen bestimmte Schwellungswerte zu bestehen — genauer definieren. Die Follikelschwellung ist leicht erkennbar, sie kann aber gelegentlich fehlen und schwankt individuell. (Befürworter: Ritter, Rost und Krüger.) Gegen die Wahl der ebenfalls scharf charakterisierten Blasenbildung als oberer Grenze (Warnekros) spricht die mitunter resultierende starke Schädigung. (Man darf sich dieser gefährlichen Grenze nur entfernt nähern.) — In der Arbeit wird der Nachweis erbracht, daß die Röntgenreaktion nicht nur aus zwei Wellen besteht, sondern daß nach Bestrahlung noch mehr, mindestens drei Wellen sich markieren. Das Reaktionsbild wird durch veränderte Verhältnisse — in Betracht kommen Lokalisation, Alter, Feldgröße — geändert. M. führt die Tatsache, daß der wellenartige Charakter, insbesondere die Dreiwellenreaktion der Bestrahlung, der Beobachtung entgangen ist, darauf zurück, daß das Studium der schwachen Röntgenreaktionen vernachlässigt wurde.

Nürnberger (Hamburg): **Erwiderung auf die Arbeit von Unterberger.** (Mschr. f. Geburtsh. 65, 6, S. 369.) Bericht über einen Aufsatz von Belot, wonach Erhebungen an 12 (mindestens seit 1909, zum Teil schon seit 1898 tätigen) Röntgenologen ergaben; daß bei deren Frauen 44 Schwangerschaften und durchweg gesunde Kinder sich entwickelten.

E. Opitz (Freiburg): **Experimentelle Untersuchungen über die Heilung des Mäusekrebses durch Röntgenstrahlen.** (M. Kl. 1924/6, S. 185.) Stellungnahme des Verf. zu dem Bericht von K. Brandenburg über Forschungen von Murphy, Maisin und Sturm: Fast die gleichen Ergebnisse wie die der amerikanischen Forscher sind in der Opitzschen Klinik erzielt und bekanntgegeben worden. Die amerikanischen Arbeiten bedeuten eine Erweiterung und Ergänzung der deutschen Versuche und Schlußfolgerungen. „Es wäre schade, wenn die deutschen grundlegenden Arbeiten über die Strahlenbehandlung des Krebses unbeachtet blieben und wenn die später erschienenen amerikanischen Arbeiten von deutschen Ärzten als die ursprünglichen angesehen würden."

Hughes Parry: **Die experimentell-pathologischen Grundlagen der Radiumtherapie maligner Erkrankungen.** (Brit. J. of Radiol., Bd. 29, Nr. 282, S. 3.) Obwohl die außerordentlichen Hoffnungen, mit denen man das Radium in den Kampf gegen das Karzinom einstellte, sich nicht verwirklicht haben, hat man doch jetzt die feste Basis zur weitern Arbeit durch umfangreiche experimentelle Forschungen gewonnen, um von hier vorwärts zu kommen. Im 1. Teil seines Refereates bringt A. Beobachtungen über den allgemeinen und lokalen Effekt der Radiumtherapie maligner Neubildungen, mit zahlreichen eigenen Untersuchungen neben der herangezogenen Literatur: Effekte der Bestrahlung am Tumor in situ und in vitro. Verminderter Effekt einer folgenden gegenüber der ersten Bestrahlung. Bestrahlung und Immunität. Die Überimpfung vorbestrahlter Tumoren ergab im Tierexperimente bemerkenswerte Immunität. Die örtliche Widerstandskraft gegen ein Inokulat ist nicht an allen Organen dieselbe: z. B. wird ein Fall gezeigt, wo ein in die Milz implantierter Tumor das Pankreas zerstörte, aber die Langerhansschen Zellinseln unberührt ließ. Im 2. Teil werden die Verhältnisse in der Radiumtherapie des menschlichen Karzinoms gezeigt. Große biologische Verschiedenheit der zur Beobachtung kommenden Fälle, man darf nicht verallgemeinern. Zur Diskussion gestellt werden: Direkte Einwirkung auf den Tumor, prä- und postoperative Bestrahlung und die Erzeugung von Immunstoffen im Gefolge der Bestrahlung. Das Gesetz von Tribondeau und Bergonié ist auch für Radium gültig. Große Dosen bis zur zentralen Zerstörung des Tumors. Reichweite der β-Strahlen 3—4 cm um die Tube herum. Dadurch werden große Mengen von Abbauprodukten niederer Eiweißstoffe in Zirkulation gebracht. Reaktion darauf. Notwendigkeit, in der Umgebung des Tumors das gesunde Gewebe nicht zu lähmen. Kleine Dosen können zweierlei Effekt haben: lokales Größenwachstum des Tumors und Verminderung der allgemeinen Widerstandskraft des Körpers (erhöhtes Wachstum der ferner gelegenen Metastasen). Bestrahlung vor und nach der Operation: über das in die Operation einbezogene Feld hinaus wirken, wobei der Röntgenbestrahlung der Vorzug zu geben ist. Tumoren bis zur Operabilität bestrahlen, aber zwischen B. und O. nicht viel Zeit verstreichen lassen (erhöhte Bindegewebsneubildung. Narben!). Blutbild vor der Bestrahlung beachten. Hinsichtlich der durch die Bestrahlung auszulösenden Immunität verweist A. auf Tierversuche und hält es für möglich, daß aus den zerfallenden Tumorzellen Antikörper gegen den Tumor entstehen. Bei einem Falle eines Zungenkarzinoms bildeten sich nach R.-Bestrahlung des primären Tumors die bereits befallenen zervikalen Drüsen auffällig rasch zurück, obwohl von einer

Digitized by Google

direkten Beeinflussung derselben durch den Radiumträger keine Rede sein konnte. In der Zusammenfassung wägt A. die Vor- und Nachteile der Radium- und Röntgentherapie noch einmal ab, wobei er im allgemeinen dem Radium den Vorzug gibt. In der Hand des gewissenhaften und erfahrenen Therapeuten sieht er die Strahlentherapie als sehr aussichtsreich an, er hofft, daß die biologische Dosierung Fortschritte machen werde, um von den Zufallstreffern auf eine sichere Grundlage zu kommen. „Radium ist ein viel heikleres Werkzeug als das Messer, und seine Macht zum Heile ist nicht geringer als die zum Schaden."

Pordes (Wien): **Die Wirkung der Röntgenstrahlen und der Aufbau der Materie.** (W. kl. W. 1924/8.) P. verteidigt seine Arbeit: „Der Mechanismus der Röntgenwirkung" in den „Fortschritten a. d. Geb. d. Röntgenstrahlen", XXXI, 1923, gegen Schwarz' Artikel in der W. kl. W. 1923/51 und 1924/4. P. erklärt seine Theorie vom Mikrobombardement, vom „mikromechanischen Insult" keineswegs im Gegensatz zur Auffassung von kolloid-chemischen Vorgängen aufgestellt zu haben; er ist von Schwarz mißverstanden worden. Abgesehen von der persönlichen Polemik muß auch diese Arbeit im Original gelesen werden, da sie in einem kurzen Referat ebensowenig wie der Artikel von Schwarz erschöpfend wiedergegeben werden kann.

N. Ratkóczi (Budapest): **Der Schutz des Durchleuchters.** (Kl. W. 1924/10, S. 431.) Abbildung einer „persönlichen Schutzwand", die aus beweglichen Bleiwänden und Bleigummi zusammengesetzt ist.

S. A. Reinberg: **Zur Frage über die Wirkung der Röntgenstrahlen auf das Röntgenpersonal.** (Mitt. d. Röntg. u. Radiol., St. Petersburg, II, 3—4.) Verf. bespricht die Schädigungen des Röntgenpersonals durch Hochspannungsströme, Gasvergiftungen und vor allem Röntgenstrahlen, die bei den modernen Apparaten und Röhren besonders wirksamen Schutz notwendig machen. Am staatlichen Röntgeninstitut wurden Versuche nach Pfahler angestellt (Filmstreifen in der Tasche 2 Wochen getragen und im Kienböckschen Entwickler 30 Sek. entwickelt), wobei sich zeigte, daß Wärterinnen und Schwestern, die die Durchleuchtungs- und Therapieräume selten betraten, keine nennenswerten Strahlenmengen erhielten, etwas weniger als 0,1 HED bei einem Techniker, der die Vorsichtsmaßregeln wenig befolgte, bei anderen Technikern, die sich hinter 2 mm dicken Bleiwänden befanden, 0,01 HED (Tiefentherapie), im Raum für Oberflächentherapie 0,004 HED, bei Ärzten, je nach der Art ihrer Arbeit und der Körperstelle (unter der Schutzschürze, am Halse ohne Schutz usw.), 0,005—0,01 HED. Verf. sieht in seinen Resultaten einen Hinweis auf die Notwendigkeit sorgfältigen Schutzes und für Ärzte Beschränkung der täglichen Arbeitszeit mit Röntgenstrahlen auf 2 Stunden.

Schmerz (Graz): **Über Wundbehandlung und Erfahrung mit Dr. Reimers Wundsalben.** (Schweiz. med. Wschr., Nr. 45.) Schmerz hat eine Reihe von Röntgengeschwüren unter Einwirkung obiger Salben heilen sehen, von denen einige jahrelang bestanden und mit den verschiedensten Mitteln ergebnislos behandelt wurden. Die Salben werden unter dem Namen Pasta plumbi, Bismuti, Cupri, Dr. Reimer (Geheimpräparate) von den chemisch-pharmazeutischen Werken des Landes Steiermark in Handel gebracht. Die Pasta plumbi ist die mildeste, die Pasta cupri die stärkste, in der Mitte steht die Pasta bismuti. Hierdurch ist eine Abwechslungsmöglichkeit gegeben, wenn beispielsweise bei langem Gebrauch besonders in der Epithelregenerationsphase eine Ermüdung des produzierenden Gewebes eintritt und neuer Antriebe bedarf. Zur Technik der Anwendung wird bemerkt, daß große, das Krankheitsgebiet tüchtig überragende Pastenflecken nötig sind, daß nach dem Grade der Sekretion häufig der Verband gewechselt werden muß, daß ein graugelber, die Granulationsrasen überziehender Belag oder ein Erlahmen der Granulationsbildung durch Wechsel obiger Präparate hintangehalten werden kann. In der Epithelisierungsphase können auch andere Mittel angewendet werden, wie Scharlachsalbe, Pellidol, Höhensonne, Wechselbäder usw. Die Bedeutung obiger Präparate liegt in der Vorphase: In der sicheren Überleitung der Wunden und Entzündungsprozesse in das gefahrlose Granulationsstadium.

Gottwald Schwarz (Wien): **Strahlenbiologische Untersuchungen zum Malignitätsproblem.** (Strahlenther. 16, 3/4, S. 394.) Normales Gewebe und gutartige Bildungen zeigen nach Röntgen- und Radiumschädigung keine abnehmende Strahlenempfindlichkeit. Maligne Blastome zeigen nach Strahlenschädigung rezidivierend abnehmende Strahlenempfindlichkeit. Für diese zunehmende Strahlenfestigkeit kommen vor allem qualitative Veränderungen der spezifischen Geschwulstzellen in Betracht. Diese Qualitätsveränderungen können als Modifikationen (Vererbung erworbener Eigenschaften) und als Selektionen (Überleben der resistenteren Elemente) aufgefaßt werden. Zur Erklärung der röntgenbewirkten Wachstumsbeschleunigung maligner Tumoren kann neben der erhöhten Strahlenresistenz auftretende allgemeine Malignitätssteigerung, selektive Ausschaltung hemmender röntgenempfindlicher Zellgruppen, endlich auch die entzündliche Komponente der Röntgenreaktion herangezogen werden.

Iser Solomon: **Untersuchungen über Schutzmittel gegen Fernwirkungen von Röntgenstrahlen.** (J. de Radiol., Febr. 1924, S. 62.) Reihenuntersuchungen — Coolidgeröhren, 120 000 bis

Digitized by Google

200 000 Volt, 3,5 mA (Verwendung von Barytziegelsteinen, von Doppelziegelwand mit zwischengefügtem Blei von 6 mm Stärke, Bleischüssel und Ziegelscheidewand, Schutzwand hinter der Antikathode) — ergaben: Die Streustrahlung bei hinreichendem Wandschutz kommt praktisch nicht in Betracht. Zwischen der Röntgenempfindlichkeit der photographischen Platte und der der lebenden Gewebe besteht eine erhebliche Verschiedenheit.

Thedering (Oldenburg): **Über Begriff und Bedeutung der Röntgenreizdosis bei Hautbestrahlungen.** (Strahlenther. 16, 6, S. 722.) Das Zellprotoplasma ist strahlenempfindlich. Von der verwendeten Strahlendosis hängt der biologische Wirkungsgrad — Steigerung, Lähmung oder Tötung — ab. Daß die Teildosis leistungssteigernd wirkt, soll aus der Betrachtung der Epilationswirkung entnommen werden. An den unterempfindlichen Stellen — Alopecia arcata — wirkt die lähmende Volldosis als Reiz. „Die Reizdosis im Sinne leistungssteigernder Zellwirkung besteht begrifflich im ganzen Gebiet der Strahlenbehandlung zu Recht. Sie ist gleichbedeutend mit der Latenzdosis."

Vogt: **Über das gynäkologische Röntgenkarzinom.** (Med. Naturwiss. V. Tübingen, 21. 1. 24, Bericht M. m. W. 1924/8, S. 254.)

Wels: **Untersuchungen über die Natur der Röntgenstrahlen.** (Med. Ges. Kiel, 24. 1. 24, Bericht M. m. W. 1924/8, S. 253.)

Paul Wels (Kiel): **Beiträge zur Kenntnis der Strahlenwirkungen.** (Strahlenther. 16, 6, S. 617.) Die im Röntgenlicht stattfindende Aggregatbildung — Beginn durch die Viskositätserhöhung angezeigt — ist gering, kann aber bis zu grob sichtbarer Trübung und Flockung fortschreiten. Röntgenstrahlen setzen die katalytische Fähigkeit herab, wobei Eiweißkörper eine Schutzwirkung auf die Katalase ausüben. Der Lösungszustand des Ferments bedingt dessen Strahlenempfindlichkeit. Salze beeinflussen die Strahlenempfindlichkeit durch Veränderung dieses Lösungszustandes. Die Röntgenstrahleneinwirkung bedingt Erniedrigung der Oberflächenspannung und ruft Säuerung von Eiweißlösungen hervor. Die durch Röntgenstrahlung hervorgerufene Wachstumshemmung kann nicht in Beeinflussung der Oxydationsvorgänge gesucht werden.

3. Allgemeine Technik, Apparate, Tiefentherapie, Dosimetrie, Filter, Sensibilisierung.

Bachem (Chicago): **Radium- und Röntgenstrahlen als verschieden wirkende Mittel bei der Oberflächen- und Tiefenbestrahlung.** (Am. J. of Roentg. XI/1, Jan. 1924, S. 13.) Die Wirkung von Röntgenstrahlen in bestimmtem Wellenbereich kann nicht sehr verschieden sein, da die Streustrahlung etwas weicher ist als die Primärstrahlung, wegen der Eigenstrahlung und der Umwandlung in β-Strahlen, die auch bei harter Strahlung beim Zusammenstoß ihre Energie teilweise einbüßen. Die bessere Wirkung weicher Strahlen bei oberflächlichen Angiomen, bei der Epilation, beruht nur auf ihrer größeren lokalen Wirkung. Sind α-Strahlen gleichmäßig im Gewebe verteilt, so wirken sie genau wie gleichmäßig verteilte harte Röntgenstrahlen (Gudzent). Leicht gefilterte Röntgenstrahlen und Radiumbestrahlung aus geringem Abstand wirken auf die oberflächlichen Schichten vor allem, da erstere infolge Absorption, letztere nach dem Quadratgesetz rasch an Intensität abnehmen. β-Strahlen und weiche Röntgenstrahlen werden gleichartig absorbiert. Röntgen- und Radiumstrahlen sind also gleiche Medikamente, die nur teils infolge Absorption, teils infolge Entfernung des Strahlenspenders verschieden stark verteilt sind. Zur kombinierten Röntgen-Radiumbestrahlung hat Verf. für beide Isodosenkurven ausgearbeitet; bei den für Röntgenstrahlen (sie sind für verschiedene Abstände ausgearbeitet) gibt ein Zeitfaktor an, wieviel länger man für jede Feldgröße zum Erythem braucht als bei 20×20 cm. Liegt der zu berechnende Punkt an der Austrittsoberfläche, so ist 20% des Tabellenwertes abzuziehen.

Bucky (Berlin): **Das Tiefentherapieproblem.** (Am. J. of Roentg. XI/2, Febr. 1924, S. 137.) Hebt die Bedeutung der Qualität der Strahlen und der physiologischen Reaktion hervor. In der Diskussion empfiehlt Leucutia embryonale Tumoren mit auf einige Tage verteilten massiven Dosen zu behandeln, da ihre Zerstörungsdosis unter der Schädigungsdosis des Normalgewebes liegt, bindegewebsreiche Tumoren aber mit häufigen kleinen Dosen. Bei Lymphosarkom behandelt er nunmehr das ganze lymphatische System mit massiven Dosen.

Duane (Boston): **Messung der Röntgenstrahlendose mittels Ionisation.** (Am. J. of Roentg. X/12, Dez. 1923, S. 935.) Die Ionisationskammer ist praktisch die beste Meßmethode. Mittels einer Kammer, deren mit der Batterie verbundener Pol zu dem mit dem Galvanometer verbundenen verschieblich war, wurde festgestellt, daß bei 200 kV und 0,15 Å ein in halbem Abstande durchtretendes Röntgenstrahlenbündel bei einem Abstande von 4—5 cm die größte Ionisationswirkung ausübte. Verwendet man nun ein Standardelement mit Standardwiderständen, am besten von der Größe, daß es am Galvanometer denselben Ausschlag gibt wie die Itensität $^1/_{10}$ E, so braucht man mit diesem Ausschlage nur in den gefundenen zu teilen und mit $^1/_{10}$ zu multiplizieren, um die absoluten Einheiten zu bekommen. Die effektive Wellenlänge wird bestimmt durch den ein Cu-Filter passierenden Strahlenanteil, der nach einer

Digitized by Google

1922 veröffentlichten Kurve einer bestimmten Wellenlänge entspricht. Da bei halber Intensität sich mehr als die doppelte Zeit für die gleiche Wirkung nötig erwies, ist sowohl Zeit als Intensität, nicht nur ihr Produkt für die Dosierung wichtig. Die Messung von ein- und austretenden Strahlen am Körper geben einen Begriff von der Sekundärstrahlung desselben, aber einen zu niedrigen, während entsprechende Messungen mit der Kammer im Wasser einen zu hohen ergeben. Der Wert war an verschiedenen Personen verschieden, er hängt von Größe, Form, Inhalt usw. ab. Am Elektroskop ist die wichtige Frage, ob der Strom gesättigt ist, schwer zu entscheiden. Die Intensität hängt unter sonst gleichen Bedingungen vom stromerzeugenden Apparat ab. Bei 50 kV, 3—5 mA, 2—3 mm Al, 50 cm FA ist sie etwa 0,1—0,5 E.S.E., bei 200 kV, 3—4 mA, 0,5 mm Cu 0,1—0,2 E.S.E., die entsprechenden effektiven Wellenlängen sind 0,4 Å bzw. 0,14—0,17 Å, letztere liegen also unter der der Eigenstrahlung des Wolframs. — Kleine Kammern können mit der Standardkammer geeicht werden durch Vergleich der Ausschläge bei gleicher Strahlung; der so errechnete Quotient kann dann für einen gewissen, bei Verwendung von graphitbestrichenen Papierelektroden, ziemlich großen Wellenbereich verwendet werden. Man kann aber auch die Widerstände am Standardelement entsprechend ändern und dann wie mit der Standardkammer messen. Bei der für Wasserphantommessungen verwendeten kleinen Kammer ergaben die in verschiedenen Richtungen einfallenden Strahlenbündel unter sich einen Unterschied von höchstens 4%. Das Wasserphantom bestand aus einem Holzkasten 30×14×14″, der über der Röhre verschoben werden konnte. Bei einem Einfallsfeld von 20×20 cm² gelangten 47% in die Tiefe von 10 cm bei 85 cm Röhrenabstand. — Die Streustrahlung enthält neben einem weicheren Anteil einen beträchtlichen Anteil an strahlengleicher Wellenlänge wie die Primärstrahlung, wie aus Messungen der ionisierenden Wirkung der an Kristallebenen reflektierten Primär- und Sekundärstrahlung in näher beschriebener Anordnung gezeigt werden konnte, wobei die Maxima in analogen Winkeln sich vorfanden.

Failla und Quimby (New York City): **Die Ökonomie der Dosierung bei der Strahlenbehandlung.** (Am. J. of Roentg. X/12, Dez. 1923, S. 944.) Verwendet wurde eine der Friedrich schen nachgebaute Ionisatioskammer, ein mit 2 cm dickem Holz ausgekleidetes Wasserphantom aus Eisen 3 D × 35 (G) × 30 cm³. Zunächst wurde für 4 mA Belastung, die auch in den Versuchen beibehalten wurde, bei verschiedenen Primärspannungen die jeweilige Sekundärspannung mittels der Funkenstrecke bestimmt. In den eigentlichen Versuchen wurden für 4 Blenden (Feldgröße 1000—40 cm²) für 5 Filter (3,27 cm, Al 0,42; 0,84; 1,26; 1,68 cm Cu) und für 2 Fokushautabstände (52,7 und 73,5 cm) bei 200 kV Tiefendosenkurven aufgestellt. Der natürliche Fehler des Elektroskops in seinen Schwankungen wurde täglich mindestens 2mal an langen Ablaufzeiten bestimmt und berücksichtigt; der Einfluß der Streustrahlung darauf konnte vernachlässigt werden, auch der Kriecheffekt (soaking effect) der Isolierung. Der Einfluß des Kabels auf die Streustrahlung war an der Oberfläche unwesentlich, in der Tiefe 4%, was durch ein an die andre Seite der Kammer gehaltenes Kabelende ermittelt wurde. Der Nachweis der Sättigung der Ionisationskammer wurde durch proportional den als Kontrolle verwendeten Radiummengen erfolgende Ausschläge erbracht. Der Einfluß der Feldgröße auf die Strahlenintensität an irgendeinem Punkte unter Wasser war für alle Filter und Entfernungen praktisch gleich; er wächst mit zunehmender Tiefe. Die Wirkung des Filters auf die Strahlenintensität an irgendeinem Punkte in der Tiefe ist für alle Feldgrößen und Abstände gleich (bis auf 3%). Wirkung von Filter und Feldgröße sind voneinander und von dem Abstand unabhängig. Bei verschiedenen Abständen hängen unter sonst gleichen Umständen die Tiefendosen nur vom umgekehrten Quadratgesetz ab (streng genommen nur, wenn sie auf gleiche durchstrahlte Volumina bezogen werden). Das Verhältnis zwischen der gemessenen und der nach dem Quadratgesetz errechneten Intensität ist annähernd gleich für alle Entfernungen. Auch die Oberflächendosis ist (in Luft oder über Wasser gemessen) dem Quadrat des FHA umgekehrt proportional, wenn ein gleichgroßes Strahlenbündel verwendet wird; wird das Einfallsfeld verändert, so treten Änderungen entsprechend dem kurvenmäßig festgestellten Einfluß der Feldgröße auf. (Vermehrte Filterstrahlung bei größerem Bündel.) So läßt sich also, wenn für irgendwelche Bedingungen die Intensität bzw. Dose bestimmt ist, dieselbe für die übrigen Bedingungen ableiten. Verfasser legt als Ausgangswert bzw. Einheit die Dose für 100 cm² Einfallsfeld 50 cm Hautfokusabstand bei 0,5 mm Cu-Filter in 40 cm Entfernung von der Haut (bei 200 kV) zugrunde; dann ist die jeweilige Dose $R = \frac{50^2}{(X+Z)^2} r_Z b_{XA} a_{ZA} F_{Zt}$. Dabei ist X der Fokushautabstand, Z die Gewebstiefe, r_Z das Verhältnis der in Tiefe Z gemessenen zu der errechneten Dosis, b_{XA} das Verhältnis der bei gleichgroßem Hautfeld in der Entfernung X treffenden Dosis zu der in 50 cm HFA gefundenen, das sowohl mit der Entfernung wie mit der Feldgröße wechselt, a_{ZA} das Verhältnis der bei 50 cm Tiefe aber bei dem gegebenen Felde gefundenen Dose zur bei 100 cm² Feldgröße in gleicher Tiefe gefundenen, das wechselt mit Feldgröße und Tiefe, F_{Zt} das Verhältnis der bei gleichen sonstigen Bedingungen beim gewählten Filter treffenden Strahlenintensität zur mit 0,5 mm Cu gemessenen, das wechselt mit Tiefe und Filterdicke. Die Faktoren werden in Tabellen und Kurven angegeben. a_{ZA} und b_{XA} ist für

Digitized by Google

alle Maschinen ziemlich gleich, ebenso der Filterfaktor, da die effektive Wellenlänge mit der an anderen Maschinen gewonnenen übereinstimmte, natürlich bei 200 kV. Da nun Dose, Tiefe und meist auch Einfallsfeld durch das Objekt vorgeschrieben sind, kann nur das Verhältnis von Filter und Abstand nach ökonomischen Gesichtspunkten gewählt werden. Dazu dienen Kurven, die für verschiedene Hauteinfallsfelder und Tiefen in einem Ordinatensystem, dessen Abszissen im oberen Teile die FHA angeben, während die Ordinaten die Tiefendose, das Verhältnis derselben zur Oberflächendose bezeichnen, den Verlauf der Intensität mit den einzelnen Filtern anzeigen; in der unteren Hälfte finden sich für die gleichen Filter die Kurven bezogen auf den Abstand $(X + Z)$. des tiefen Punktes vom Fokus als Abszisse und die Dose, gemessen an der obigen Ausgangsdose, als Ordinate. Die Verbindungslinien, welche den in dem ersten System gelegenen Abszissenpunkt Z mit dem auf der unteren Abszisse gelegenen Punkt $X + Z$ verbindet, ist die Verlängerung der auf beiden Abszissenpunkten errichteten Vertikalen. Benötigt man also, um die geforderte Dose in der Tiefe zu erreichen, z. B. ein Verhältnis Tiefendose: Oberflächendose von 0,4, so zieht man durch diesen Ordinatenpunkt eine Horizontale; von ihrem Schnittpunkt mit den Filterkurven werden Vertikale auf die Abszisse gefällt; die dort abgeschnittenen Werte zeigen an, wie groß der HFA für jedes Filter sein muß, um die Bedingung zu erfüllen. Verlängert man nun diese Vertikalen, so treffen sie die Filterkurven in dem unteren Koordinatensystem. Horizontale durch die Schnittpunkte schneiden an der Ordinate die mit den betreffenden Filtern und Abständen erreichten Intensitäten oder Dosen ab. Die höchste ist die ökonomischste; mit dem zugehörigen Filter und Abstand wird bestrahlt. Da sich aber die Werte auf das beschriebene Phantom beziehen, gelten sie nur, wenn die bestrahlten Teile eventuell durch Streukörper auf dieses Volumen gebracht werden.

Groover, Christie und Merrik (Washington): **Weiterer Bericht über ein neues Therapiestativ.** (Am. J. of Roentg. XI/1, Jan. 1924, S. 94.) Das frühere Stativ hat einen Schutz gegen Kabelbruch, gegen Verrutschen der Filter, und das Gehäuse wurde auf 39″ bzw. 15‴ vergrößert.

Guarini (Neapel): **Die Röntgentherapie des Hautepithelioms nach Ghilarducci.** (Rinascenza Medica I, 3.) An Bildern zeigt Verf. die Erfolge der G.schen Methode: 1. Sensibilisierung durch Silberionophorese (Protargol 2%), wodurch eine Sekundärstrahlung analog der β-Strahlung des Radiums erzeugt wird. Das Gewebe wird auch durch intakte Haut mindestens 2 cm tief imprägniert. 2. Wechsel der Bestrahlung in einer Sitzung von weich bis hart (ohne Filter — 1 mm Al — 5 mm Al — 0,5 Zn + 1 mm Al).

Gunsett et Sichel (Straßburg): **Zwei Jahre Tiefenbestrahlung des Krebses.** (Arch. d'Electr. méd. Nr. 497, Febr. 1924, S. 37.) Bericht über 12 vor 2 Jahren und 22 im vergangenen Jahre behandelte Fälle. Verf. haben die Wintzsche Intensivbestrahlungsmethode vollständig aufgegeben, weil sie mit ihr keine Erfolge erzielten. Ihre Erfolge sind sehr zufriedenstellend, seit sie die in Frankreich jetzt allgemein angewendete Methode sich zu eigen machten, nach der die Totaldosis nicht an einem Tage, sondern innerhalb 10 bis 15 Tagen verabreicht wird.

Ludw. Hahn (Leipzig): **Zur Frage der Raumdosis in der Tiefentherapie.** (M. m. W. 1924/12, S. 371.) Im Anschluß an die Arbeit von Jüngling empfiehlt Verf., die Raumdosis durch direkte Messung am Phantom (vorne, hinten und seitlich) festzustellen, indem man die auf die Oberfläche auftreffende Strahlenmenge, soweit sie auf der Oberfläche gleich ist, mit der Anzahl der Quadratzentimeter multipliziert.

Hans Holfelder, Oskar Bornhauser und Evanghelos Yaloussis (Frankfurt a. M.): **Über die Intensitätsverteilung der Röntgenstrahlen in der Körpertiefe. 1. Welchen Einfluß übt der Fokusoberflächenabstand und die Größe, Form und Lage der Blende auf die Intensitätsverteilung im Wasserphantom aus?** (Strahlenther. 16, 3/4, S. 412.) Ein abgeblendeter Strahlenkegel bleibt auch bis in große Tiefen scharf erhalten. Ein solcher Kegel ist nur von einem intensitätsschwachen birnförmigen Streustrahlenmantel umgeben. Der Streustrahlenmantel ist scharf abgegrenzt, wenn die Bleiblende direkt aufliegt; durch oberflächliche Abblendung wird der Streustrahlenmantel nicht intensiver, auch nicht formgeändert. Im Interesse der Schonung und der Tiefenwirkung empfiehlt es sich, die Blende direkt auf der Haut des Patienten anzubringen. Die viereckige Blendenform — die Strahlenpyramide bleibt als scharfeckige Pyramide erhalten — ist die zweckmäßigste Blendenform für die Zwecke der Tiefentherapie. Bezüglich der Intensitätsverteilung am Zentralstrahl werden die Ergebnisse Friedrich, Glasser, Glocker, Janus bestätigt. Der Seitz-Wintzsche Begriff der prozentualen Tiefendosis — Verhältnis der Tiefendosis in 10 cm Tiefe zur Oberflächendosis — ist glücklich gewählt. Die Methode der Überdeckungsschichtung oberflächlicher Tumoren geht von irrigen Voraussetzungen aus. Umbau mit Überdeckung ist nur indiziert, um Ausgleichung von Unebenheiten der Körperoberfläche zu bewerkstelligen.

Holzknecht (Wien): **Zelluläre Radiosensibilitätsschwankungen und zeitliche Verteilung der Röntgenbestrahlung.** (W. kl. W. 1924/8.) Zurückweisung eines Prioritätsanspruches von Schwarz.

Digitized by Google

Schwarz (Wien): **Erwiderung und Schlußwort. Zur Berichtigung von Fr. Pordes und zur obigen Entgegnung von Holzknecht.** Schwarz verwahrt sich dagegen, Pordes (s. o.) mißverstanden zu haben und rechtfertigt seine Prioritätsansprüche gegenüber Holzknechts Ausführungen.

Robert Jäger: **Ein neuer Röntgendosiszähler.** (Strahlenther. 16, 3/4, S. 487.) Vortrag auf dem Röntgenkongreß München 1923. (Siehe Kongreßheft zu Bd. 31 der Fortschr.)

Lawrence (Memphis): **Hochspannungsbehandlung bei einer Reihe von Sarkomfällen.** (Am. J. of Roentg. XI/1, Jan. 1924, S. 50.) Besprechung der verschiedenen Meinungen über die Tiefenbestrahlung. Die Zukunft wird eher die Filter verringern und den Abstand vergrößern. 4 gut reagierende Fälle werden berichtet.

G. Mazérès (Pau): **Beitrag zur Radiumbehandlung.** (J. de Radiol., März 1924, S. 102.) Die Intensität in der Nähe eines Strahlenträgers steht in umgekehrtem Verhältnis zur Entfernung vom Strahlenträger und in entsprechendem Verhältnis zu der algebraischen Summe der Winkelsinus, unter denen die Abschnitte des Strahlenträgers zur Norm — Punkt = Strahlenträger — erscheinen. Um vergleichbare Strahlungswerte zu erhalten, muß die Länge des Radiumträgers — Winkelsinus — in Rechnung gestellt werden. Deshalb empfiehlt es sich, konstante Radiumträger zu benutzen. Bei der verabfolgten Dose sind Entfernung, Winkel, Strahlung und Sekundärstrahlung (abhängig von Größe des Objekts und Stärke der Primärstrahlung) anzugeben.

Miescher (Zürich): **Erythemdosis.** (Sitzung des Zentralverbandes der Verbindung der Schweizer Ärzte. Mai 1923, Ref. Schweiz. med. Wschr. 1923/26.) Die Erythemdosis ist keine biologische Konstante, ist aber dennoch in der röntgentherapeutischen Praxis unentbehrlich. Der zeitliche Ablauf der Reaktion und das besondere Bild der Hautreaktion ist individuell sehr verschieden. Die Reaktionskurve besitzt 2, manchmal 3 Scheitelwerte (Frühreaktion, 1 oder 2 Hauptreaktionen). Für eine bestimmte Strahlung treten innerhalb einer sehr großen Dosenbreite, welche um mindestens 100% eines Mittelwertes schwankt, Erytheme auf. Ein Zusammenhang zwischen Latenzzeit und Dosengröße besteht nur in bezug auf relativ große Dosenunterschiede.

Nadaud (Kolmar): **Iontoquantimeter-Ergebnisse.** (J. de Radiol. 1924/1, S. 17.) Messungen mit dem modifizierten Iontoquantimeter von Solomon: Die Elektroskopnadel ist durch einen gradlinigen, starren Kohlefaden von $^3/_{100}$ mm, bei besonderer Suspension, ersetzt. Durch eine besondere Linsenanordnung wird ein scharfes Fadenbild entworfen. Um die Ablesung zu erleichtern, sind die Abschnitte der von der Nadel durchlaufenen Felder vergrößert. Genaue Ablesung bzw. Eichung setzen voraus, daß geringe Änderungen in Spannung und Stromstärke der Apparatur meßbar sind, und daß jeweils die Aufnahmebedingungen einer Messung reproduziert bzw. exakt registriert werden können. (Nur unter diesen Bedingungen sind vergleichsweise brauchbare Ablesungen möglich.)

Nogier: **Neue Betrachtungen über Krebsbehandlung.** (Arch. d'Electr. méd., Nr. 496, Jan. 1924, S. 16.) Die Krebskrankheit ist im Beginne eine lokale Krankheit und generalisiert sich meist langsam auf dem Lymphweg und durch Embolien. Der Kampf gegen die Krankheit mit Hilfe der Chirurgie und Röntgentherapie war bis jetzt ein lokaler. Wenn die chirurgische Entfernung des Tumors oder die Zerstörung der Zellen durch die Strahlung unvollkommen war, war das Rezidiv sicher. Der Krebs hat jedenfalls eine endogene Kraft, mit der er sich früher oder später aus uns bis jetzt unbekannten Ursachen im Körper ausbreiten kann. Es kommt zur Aussaat. Dieser endogenen Kraft muß eine exogene entgegengestellt werden, die sich in allen Geweben, besonders aber im Blut und in den Lymphbahnen, in diesem Sinne geltend macht. Verf. will dies mit Hilfe der Osmose erreichen, mit der er Substanzen, deren Einwirkung auf die epithelialen Neubildungen zweifellos ist, z. B. Magnesium, ununterbrochen durch Aspiration an die Peripherie des Neoplasmas zu bringen und einen exogenen Lymphstrom gegen die Aussaat und gegen die Krebstoxine zu schaffen sucht. Die osmotische Aspiration kann erreicht werden durch Lösungen von elektrolytischen und nicht elektrolytischen Substanzen. Unter letzteren verdienen Zucker und Glyzerin, weil sie von den Geweben gut vertragen werden, den Vorzug. Auf Grund dieser Erwägungen wurde folgende Behandlungsmethodik eingeschlagen: Brustkrebs: Operation ohne Nahtverschluß, 2—3mal täglich Verband mit hypertonischer Zuckerlösung; 3—5 g Magnesium täglich innerlich. Ähnliche Behandlung bei Hautkrebs, Portiokarzinom und Uteruskörperkarzinom; Tamponade resp. kontinuierliche Spülungen, mit Zuckerlösungen kombiniert, mit Operation oder Bestrahlung. Rektumkarzinom: Kontinuierliche Irrigation mit Zukkerlösung während mehrerer Tage, danach Radiumbehandlung. Während der Dauer der Behandlung sollen die Kranken zwischen den Mahlzeiten nicht gezuckerte Getränke zu sich nehmen, ebensowenig gesalzene Speisen essen. Die bisher erzielten Ergebnisse sollen außerordentlich ermutigend sein.

Hans Rahm (Breslau): **Das Problem der homogenen Durchstrahlung kranken Gewebes. — 1. Die Bestrahlung oberflächlich gelegener Karzinome.** (Strahlenther. 16, 3/4, S. 451.) Aussicht auf er-

Digitized by Google

folgreiche Strahlenbehandlung setzt voraus, daß die physikalischen Grundlagen der Behandlung sichergestellt sind. Als solche muß qualitativ und quantitativ homogene Durchdringung des kranken Gewebes verlangt werden. Von der restlosen Erfüllung dieser Voraussetzungen, nach deren Erfüllung erst die biologischen Probleme der Strahlentherapie eindeutig prüfbar sind, sind wir noch weit entfernt. Deshalb können die Fragen nach einheitlicher Karzinomdosis noch nicht entschieden werden, ebensowenig können die Fragen, ob Röntgenstrahlen verschiedener Wellenlängen verschiedenartige Medikamente darstellen, erfolgreich gelöst werden. Das nächste Ziel der Strahlentherapie sollte es sein, die homogene Durchdringung in jedem Falle zu erreichen.

Solomon: **Die biologischen Dosen in der Strahlentiefentherapie.** (Arch. d'Electr. méd. Nr. 495, Dez. 1923, S. 385.) Verf. hält es für unzweckmäßig, die Dosen nach ihrem biologischen Effekt zu bezeichnen; man solle wie bei Medikamenten dosieren und die Dosis in quantitometrischen, wohl definierten Einheiten ausdrücken.

Stenstrom (Buffalo): **Methoden zur Verbesserung der äußerlichen Radiumanwendung in der Tiefentherapie.** (Am. J. of Roentg. XI/2, Febr. 1924, S. 176.) Die bisherigen Ra-Träger haben den Nachteil eines zu geringen Schutzes, einer zu geringen Tiefendosis (insofern nicht große Entfernungen gebraucht werden) und eines ungünstigen Verhältnisses von der im Tumor zu der im Nachbargewebe absorbierten Energie. Zur Beseitigung dieser Übelstände hat Verf. einen Applikator konstruiert mit dicken Bleiwänden, der wegen seines Gewichtes an einem Stativ befestigt werden mußte; durch Einlagerung verschieden starker Ra-Präparate in tiefe, teils konische, teils dreieckähnliche Ausschnitte und durch Rotation wird eine gleichmäßige, auf das Tumorgebiet beschränkte Bestrahlung innerhalb nicht zu großer Zeiten ermöglicht.

Ullmann (Natchez): **Eine Zange zur Reinigung von Ra-Nadeln.** (Am. J. of Roentg. X/12, Dez. 1923, S. 989.) Die Enden der Branchen einer anatomischen Pinzette sind mit kleinen Metallplatten versehen, an welchen mittels eines über ihren Rand klappbaren Rahmens Gaze usw. befestigt werden kann.

Evan Yalussis (Ägypten): **Ein neuer Tubus für Röntgentiefentherapie.** (Strahlenther. 16, 6, S. 836.) Angabe eines neuen Tubus aus einer Bleiblende, die den Strahlenkegel entsprechend begrenzt, und einem durch 4 Eckleisten verbundenen Tubusboden.

4: Dermatologische Strahlentherapie.

Fuhs (Wien): **Die Indikationsstellung zur Röntgentherapie verschiedener Ekzemformen.** (Derm. Wschr. 1923/45—46, S. 1313.) Mit harter, schwach gefilterter (0,5—1,0 mm Al) Strahlung in kleinen Dosen (½—3 H) und wenigen Serien (4—6) mit langen Pausen (2—4 Wochen) wurden bei hartnäckigen und häufig rezidivierenden Ekzemen von Kindern und Erwachsenen recht befriedigende Erfolge erzielt. Ziemlich refraktär waren alte hämorrhagische Unterschenkelekzeme auf variköser Basis und tylotische rhagadiforme Herde an Palmae und Plantae. Schädliche Folgen sind vermeidbar.

Fritz Kroll (Königsberg i. P.): **Röntgenbehandlung der Perniones.** (M. Kl. 1924/15, S. 485.) Bericht über Röntgenbestrahlung von Perniones, 17 Fälle, z. T. mit 2 bis 7 Jahre lang zurückliegendem Leiden (6 mit schweren Frostschädigungen), ⅓ bis ½ HED, Filter 3,0 mm Aluminium: In einem Teile der Fälle wurde durch die Röntgenbestrahlung auffallend gute Wirkung erzielt, Dauerheilung wurde nicht herbeigeführt. In einem andern Teil der Fälle fehlte übrigens jede, selbst vorübergehend eintretende Besserung, ohne daß ein bestimmter Grund dafür angegeben werden konnte. Die einfache Strahlenbehandlung kommt neben der Bäder- und Salbenbehandlung als unterstützender Faktor in Frage. Die Gefahren etwaiger Röntgenschädigungen des kranken Gewebes werden nach den Erfahrungen der Königsberger chirurgischen Poliklinik überschätzt.

5. Gynäkologische Strahlentherapie.

L. Adler (Wien): **Der gegenwärtige Stand der Behandlung des Portiokarzinoms.** (W. m. W. 1924/14 u. 15.) Operable Fälle sollen radikal operiert werden. Zu bestrahlen sind gewisse „schwere" Grenzfälle, ferner solche, bei denen schwere Allgemeinerkrankung die Operation verbietet (bei vaginaler Operation und Lokalanästhesie selten). Inoperable Fälle sind zu bestrahlen, am besten lokal Radium und für die Parametrien homogene Röntgenbestrahlung. Bei vorsichtiger Dosierung bildet schlechter Allgemeinzustand keine Gegenanzeige. Verf. sah überraschende Erfolge, wenigstens für einige Jahre.

J. Borak: **Die Röntgenbestrahlung der Hypophyse eine wirksame Behandlung ovarieller Ausfallserscheinungen.** (Ges. d. Ärzte in Wien 28. 3. 24, Bericht W. m. W. 1924/15, S. 751.) Bei 24 von 25 Frauen mit Ausfallserscheinungen nach Röntgenbestrahlung der Ovarien wegen Myom, ferner bei

Digitized by Google

5 Frauen mit natürlichen klimakterischen Beschwerden und bei 2 operativ Kastrierten hatte Röntgenbestrahlung der Hypophyse sehr guten Erfolg. Technik: Kleines unbehaartes Schläfenfeld; 0,3 Zn + 1 mm Al, 170 kV, 3 mA, Oberflächendosis 4 H. Oft genügte eine einzige Bestrahlung von kaum 10 Min.; meist waren 2, selten 3 Sitzungen nötig. Einige Male war später noch eine Bestrahlung nötig. Der eine gegen Hypophysenbestrahlung refraktäre Fall sprach auf 2malige Schilddrüsenbestrahlung gut an. Scheinbestrahlungen und Bestrahlungen anderer Organe hatten bei den reagierenden Frauen keinen Erfolg. Aussprache.

Pietro del Buono (Neapel): **Zur Frage der Gebärmutterkrebs-Bestrahlung.** (Strahlenther. 16, 6. S. 800.) Die Methode Warnekros-Dessauer — Großfeldmethode — wird der Methode Seitz-Wintz — Kleinfeldermethode — vorgezogen. Diese Methode scheint am meisten geeignet, das kleine Becken homogen zu durchstrahlen.

G. Ewald (Psychiatr. Klinik Erlangen): **Fraktionierte Kastration mittels Röntgenstrahlen und Operation bei einer menstruell rezidivierenden Psychose.** (M. m. W. 1924/11, S. 336.) Die Stuporzustände behielten nach Röntgenkastration, nach operativer Entfernung der Ovarien und schließlich auch des Uterus immer noch ihre frühere Periodizität bei, so daß also nicht nur die ovariellen Hormone für das psychoseauslösende Geschehen im Organismus verantwortlich gemacht werden können.

Gauß (Würzburg): **Kann man planmäßig eine temporäre Röntgenamenorrhoe erzielen?** (Zschr. f. Geburtsh. 87, 2, S. 453.) Verf. bespricht die Abhängigkeit der Menstrualwirkung von der Dosis, der Dosis vom Alter der Kranken, von der Erkrankungsform usw. Die „Ovarialdosis", welche eben genügt, um eine — nicht dauernde — Amenorrhoe herbeizuführen, beträgt 35 e und entspricht 20% der Hautdosis von Krönig und Friedrich. Die Kastrationsdosis von Seitz und Wintz = 30% HED entspricht der Dosis von mindestens 30% (50—55 e), sogar bis 40% (etwa 70 e) der Hautdosis von Krönig und Friedrich. (e = elektrostatische Einheit).)

A. Mayer: **Zur Biologie und Strahlenbehandlung des Uteruskarzinoms.** (Med. Naturwiss. V. Tübingen, 21. 1. 24, Bericht M. m. W. 1924/8, S. 255.)

Opitz (Freiburg): **Uterusexstirpation oder Kastration?** (M. m. W. 1924/14, S. 435.) Erwiderung auf Sellheims Aufsatz in Nr. 8 (vgl. Bericht in den „Fortschr.", Bd. 31, H. 5/6, S. 549.) Verf. bevorzugt in geeigneten Fällen die Kastrationsbestrahlung, deren Vorteile er nochmals kurz aufzählt.

Spinelli (Neapel): **Die postoperative Röntgenbestrahlung von Ovarialtumoren.** (l'Actinoterapia III, 7, S. 377.) Da man bei jedem Ovarialtumor bis zu einem gewissen Grade an maligne Entartung denken müsse, empfiehlt S. exakte Diagnosenstellung sowie rasche radikale Operation; ergibt die histologische Untersuchung Anzeichen von Malignität, ist das ganze Operationsfeld nachzubestrahlen, insbesondere wenn sich bei der Operation bereits Metastasen gezeigt haben. Ebenso empfiehlt S. Nachbestrahlung in Fällen von zystischen Tumoren oder bei Fibromen, die durch Aszites kompliziert sind. 2 eigene Fälle, von denen der erste nachbestrahlt worden war (kleinzelliges Rundzellensarkom, Intensivtherapie, 16monatige Beobachtungszeit, derzeit noch kein Rezidiv), wogegen der zweite durch Bestrahlung operabel wurde (Kystoadenom mit maligner Degeneration, derzeit gebessert); Verf. bevorzugt, wenn möglich, große Dosen und wendet Trendelenburgsche Lagerung an, um Läsionen der Därme durch die Strahlenwirkung zu vermeiden.

Wieloch (Marburg): **Beiträge zur Röntgenreizbestrahlung der Ovarien.** (Zschr. f. Geburtsh. 87, 1. S. 2.) 30 Fälle: Amenorrhoen, Oligo- und Hypomenorrhoen, bei welchen mangelhafte Ovarialfunktion anzunehmen war. 23% wirkliche Erfolge, in 17% Verschlimmerung: 2 Fälle von vorzeitigem Klimakterium refraktär. — Technik: Symmetrieapparat, Felder 6×8 cm, FHA 23 cm, 0,5 Zn; 1/3 bis 2/3 Kastrationsdosis, evtl. Wiederholung in Abständen von 4—8 Wochen.

H. Zacherl (Graz): **Über Röntgenbestrahlung von Myomen und Metropathieen.** (Strahlenther. 16, 6. S. 809.) Bericht über Röntgenbestrahlung von 266 Myomen und 109 Metropathieen: Mehrzeitige Bestrahlung mit kleinen Dosen bis 150 X pro Serie, in der Regel 6 abdominelle und 3 dorsale Felder, Bestrahlung pro Feld 5 Minuten. Metropathieen wurden ausgezeichnet beeinflußt. Myome unter Berücksichtigung der genauen Indikationsstellung auch in jenen Fällen zur Rückbildung gebracht, wo keine Daueramenorrhoe erzielt wurde. Die ideale Myombehandlung wäre Erreichen von Schrumpfung der Myome, ohne daß Kastration erzielt wird. Der einwandfreie Beweis, daß Ovula geschädigt werden, derart, daß minderwertige oder mißgebildete Früchte heranreifen, ist noch nicht erbracht.

E. Zweifel (München): **Über die Reizbestrahlung in der Gynäkologie.** (Strahlenther. 16, 6, S. 712.) Von gynäkologischen Erkrankungen eignen sich für die Milzreizbestrahlung Fälle mit Blutungen aus allgemeiner Schwäche, mit Chlorose und bei innersekretorischen Störungen. Die Milzbestrahlung, die in ihren Erfolgen unsicher ist, soll mit anderen Behandlungsmaßnahmen, vor allem mit Verabreichung von Kalk — Kalziminttabletten, besser Afenil in Injektionen — kombiniert werden. Von den ersten 18 Fällen, die bis Januar 1922 wegen Blutungen Milzbestrahlung bekommen hatten, in neun Fällen voller Erfolg (Bestrahlung von weniger als ½ Stunde Dauer).

Digitized by Google

6. Chirurgische, interne, ophthalmologische usw. Strahlentherapie.

D'Arman (Mestre): **Die Röntgentherapie bei der Tabes dorsalis.** (l'Actinoterapia III, 7, S. 388.) Frühere Versuche, ihre günstigen Erfolge. Verf. bestrahlt Hinterhaupt und Wirbelsäule mit insgesamt 5 Feldern mit kleinen, öfters wiederholten Dosen. Mittelharte Therapiestrahlung, 3 mm Al. Jedes Feld wird jeden 2. Tag bestrahlt und die ganze Serie 3- oder 4mal wiederholt, so daß je nach der erzielten Wirkung 15—20 Sitzungen nötig sind. Nach jeder Bestrahlung beobachtet Verf. vorübergehende Verschlimmerungen, die jedoch nur wenige Stunden anhalten und wohl der Vorreaktion angehören dürften. 15 fortgeschrittene Fälle von Tabes konnten durch die Bestrahlung hinsichtlich ihrer Schmerzen und der Ataxie gebessert werden, sogar wieder z. T. gehfähig gemacht werden, wobei allerdings betont wird, daß selbstverständlich anatomische Veränderungen nicht reparabel waren. Verf. glaubt, daß Tabiker, die im präataktischen Stadium zur Bestrahlung kämen, geheilt werden könnten. Er gibt aber zu, daß er die Bestrahlung seiner schweren Fälle erst dann vorgenommen hat, als alle andern Mittel sich bereits als unwirksam erwiesen, und empfiehlt übrigens, die Bestrahlung mit den üblichen antiluetischen Mitteln zu verbinden.

Behm: **Frühdiagnose und Röntgenbestrahlung des Rhinoskleroms.** (Naturf. u. mediz. Ges. Rostock 10. 1. 24, Bericht M. m. W. 1924/11, S. 352.) Gute Wirkung von kleineren Dosen: 2 Felder mit je ¼ HED.

L. Biermer (Freiburg): **Röntgenbestrahlung von Ptyalismus gravidarum.** (M. Kl. 1924/8, S. 243.) Bei einem Fall von schwerem Schwangerschaftsptyalismus konnte die Hyperfunktion der Speicheldrüsen durch Bestrahlung beseitigt werden. Beide Wangen erhielten auf ein Feld 6×8 cm mit Neointensivapparat, Coolidgeröhre, Cu-Filter 85 Est-E. Die gewöhnlichen Methoden, den Speichelfluß zu bekämpfen, waren erfolglos gewesen, während die Drüsen-Röntgenbestrahlung zu einem sicheren Erfolg führte.

Chilaiditi: **Strahlentherapeutische Fälle maligner Tumoren.** (Soc. des Sciences Médicales, Konstantinopel 6. u. 13. 4. 23, Bericht Gaz. Méd. d'Orient 1924, 1, S. 586f., Nr. 2, S. 604f.) Von den gezeigten Fällen sind besonders erwähnenswert: 4monat. Kind mit rasch wachsendem **Naevus vasculosus malignus (Angiosarkom) des Nackens,** sehr heruntergekommen, hatte in 3 Monaten 7 H auf jedes Feld bekommen (3 mm Al + 5 mm Leder, 9 B.-W.). Seit 11 Jahren geheilt. — **Inoperabler maligner Oberkiefertumor** bei 70j. Frau, verschwindet auf Radium-Röntgen; nach 2½ Jahren kleines Rezidiv, auf gleiche Weise beseitigt. — **Inoperables Vaginal-Ca.,** 57 J., mit fötidem Ausfluß, Zystitis, Kachexie. Mit Röntgen und Radium klinisch geheilt. Nach 3 J. Rezidiv. — **Inoperables Ca. beider Mammae;** auf der einen Seite tiefes jauchendes Geschwür. Alter 52 J. Mit Radium und Röntgen seit fast 2 J. geheilt. — Verf. warnt wiederum vor Probeexzisionen (Metastasenbildung infolge Eröffnung von Blut- und Lymphbahnen). — **Inoperables Mammakarzinom** (41 J.) mit Metastasen in der Axilla; nahezu 4 Jahre nach Röntgen-Radiumbehandlung klinisch geheilt geblieben. — 68j. Frau mit **malignem Tumor im kleinen Becken,** die Rektalschleimhaut stark vorbuchtend. Tiefentherapie 8 Monate lang; nun seit 7 Jahren geheilt.

O. Cramer (Zürich): **Über eigenartigen Verlauf maligner Lymphdrüsenerkrankungen bei intensiver Röntgenbestrahlung.** (Jahrb. f. Kindhlk. 105, S. 68.) 2 Fälle: 8j. Knabe, mit Lymphosarkom am Hals. Nach Intensivbestrahlung zunächst Besserung, dann Siechtum, Tod an lymphatischer Leukämie; 10j. Mädchen, Lymphogranulom des Mediastinums. Nach Intensivbestrahlung akute lymphatische Leukämie, Tod. — Lit.

Czepa: **Durch Röntgenbestrahlung geheilte maligne Struma.** (Ges. d. Ärzte in Wien 8. 2. 24, Bericht W. m. W. 1924/8, S. 396.) Mit Aussprache.

Evans und Leucutia (Detroit): **Röntgentiefentherapie von Lungenmetastasen.** (Am. J. of Roentg. XI/1, Jan. 1924, S. 35.) Die Arbeit beschränkt sich auf Sarkome, Karzinome und organoide Tumoren. Da der Tumor im Laufe der Behandlung immer unempfindlicher, das Lungengewebe immer empfindlicher wird, ist eine besondere Technik nötig. Von den Sarkommetastasen verschwanden Angiosarkome in 6 Wochen, Periostalsarkome blieben refraktär, die anderen liegen in der Mitte. Es kommt nicht auf den morphologischen Charakter der einzelnen Zellen (Spindel- usw. Zellen), sondern auf den Mutterboden an, auf die Differenzierung der Zellen und den Gehalt des Gewebes an Interzellularsubstanz. Bei den Karzinomen wurden an umschriebenen mediastinalen Metastasen gute Erfolge erzielt, an infiltrierenden, vom Hilus ausstrahlenden ebenfalls, ebenso an miliaren umschriebenen Metastasen befriedigende; waren aber schon andere Generalisationen vorhanden, war die Prognose infaust: Pleurametastasen reagierten gut. Über Mischtumoren stehen dem Verf. eigene Erfahrungen nur über gutes Ansprechen an anderen Körperstellen zur Verfügung. An Komplikationen traten auf: 1. Hämorrhagien beim Einschmelzen der Tumoren, meist tritt jedoch Abkapselung ein, ja Bindegewebsbalken dringen in den zerfallenden Tumor vor. 2. Lungenruptur mit Pneumothorax. 3. Im Lungengewebe tritt bei Überschreitung von 60—70% HED eine Schwächung wie nach Krankheit auf, nach über

Digitized by Google

100% HED zeigt sich zunächst eine Infiltration (Verdickung der Septen durch Zellansammlung, Kompression und Anschoppung der Alveolen, röntgenologisch vom Hilus ausgehende verwachsene Schatten); auch Pleura und Interlobärsepten können sich verdicken. Nach über 130% HED oder 3—4 schweren Bestrahlungen entstehen Veränderungen der Gefäße und Fibrose, unter Kompression der Alveolen und Zunahme des perivaskulären Bindegewebes, röntgenologisch ähnlich einer chronischen Pneumonie. Technik: Eine Dosis, die am Wasserphantom etwa 90—100% HED in die Tiefe brächte, bei der normalen Lunge etwa 120—130%, bringt hier je nach der Größe und Zahl der Metastasen 100—130% in die Tiefe. Sie wird über eine Woche verteilt. Unter Drehung um 45° erhält der Patient von vorn und hinten bei 200 kV 1,3 mm Cu aus 40—60 cm Abstand die entsprechende Dosis, möglichst in einer Serie. Auf keinen Fall wird eine dritte oder vierte gegeben. Dazu kommen Reizdosen auf die Milz und Eisen und Arsen. Bei vielen Fällen haben sich keine anderen Metastasen gezeigt. 7 Lymphosarkome mit großer Drüsenausbreitung reagierten gut auf heroische Bestrahlung. Die Erfahrungen reichen nur 1½ Jahre zurück.

L. Freund: **Erfolgreich mit Röntgenstrahlen behandelter Fall von Lymphogranulomatose.** (Ges. d. Ärzte in Wien 18. 1. 24, Bericht W. m. W. 1924/5, S. 244.) Der Fall ist dadurch bemerkenswert, daß sich auch Knochenveränderungen (destruktive und aufbauende Prozesse nebeneinander) fanden. Aussprache.

Gregorio: **Über die Röntgentherapie der Prostata-Hypertrophie.** (l'Actinoterapia III, 7, S. 384.) 5 eigene Fälle, davon 2 mit gutem Erfolge. Der beschriebene Fall hatte seit 3 J. Urinbeschwerden (alte Go.). Hatte bereits Dauerkatheter. Bestrahlung mit einer Volldosis verteilt auf 2 Wochen. Besserung. Eine weitere Bestrahlung mit $^1/_5$ Erythemdose behebt die Miktionsstörungen. Interessant ist, daß der Effekt der Bestrahlung an Radiogrammen konstatiert wird: der Schatten der Prostata, der vor der Bestrahlung 5 : 4 cm mißt, ist nach der Bestrahlung nicht mehr nachweisbar!

Grier (Pittsburgh): **Diagnose und Behandlung der Thymusvergrößerung.** (Am. J. of Roentg. XI/2, Febr. 1924, S. 141.) Der vergrößerte Thymusschatten wölbt sich konvex, beiderseits symmetrisch, unten mehr wie oben vor, manchmal nur beim Schreien infolge Stauung in der Drüse und Hebung des Zwerchfells. Trotz der guten Erfolge der Röntgenbehandlung zieht Verf. die Radiumbestrahlung vor wegen ihrer rascheren Wirkung und leichteren Anwendbarkeit. In einem Holzblock werden 4 Ra-Kapseln zu 25 mg 1″ voneinander, ¾″ von der Haut entfernt unter 1 mm Messing für 10—12h aufgelegt; mitunter ist Wiederholung nötig.

Ch. Guilbert (Paris): **Behandlung der Prostatahypertrophie.** (Arch. de l'Electr. méd., Nr. 498, März 1924, S. 73.) Die Röntgentherapie der Prostatahypertrophie kommt in Betracht bei Patienten, die in ihren Kräften so zurückgekommen sind, daß sie einen schweren chirurgischen Eingriff und den daran anschließenden mehrwöchentlichen Bettaufenthalt nicht wagen dürfen. Dem gegenüber hinterläßt die Bestrahlungsbehandlung in einer Sitzung mit einer massiven Dosis in den nächsten 10 Tagen höchstens einen Rektal- und Vesikaltenesmus, der leicht mit Belladonna beherrscht werden kann. Die Intensivbestrahlung gibt ein sichereres und schnelleres Resultat als die Methode mit fraktionierten Dosen. Zwischen der 5. und 6. Woche nach der Bestrahlung sind in der Regel die Beschwerden der Prostatiker vollständig verschwunden.

Gunsett et Sichel (Straßburg): **Zur Radiotherapie des Magens und Duodenums.** (Arch. d Electr. méd., Nr. 495, Dez. 1923, S. 394.) Nach Ansicht der Verf. sind die Fälle für eine Röntgenbestrahlung geeignet, bei denen der Befund nicht ausreicht, um einen operativen Eingriff als notwendig erscheinen zu lassen, bei denen aber auch trotz sorgfältiger Behandlung keine Besserung erzielt wird. In solchen Fällen sei die Röntgentherapie sehr zu empfehlen, hauptsächlich wegen ihrer sedativen, schmerzstillenden Wirkung. Es werden durch einen Tubus von 10 cm mit Filtrierung (1 mm Zn und 2 mm Al) in die Gegend des Schmerzpunktes alle 8 bis 10 Tage $^1/_{20}$ Erythemdosis verabreicht. Diese Methode kann natürlich modifiziert werden, es müssen aber unter allen Umständen größere Dosen vermieden werden. Die Bestrahlungen werden mit Erfolg mit Diathermie kombiniert.

Heuser (Buenos Aires): **Das Ergebnis einer zweijährigen Röntgentiefenbehandlung des Prostata- und Blasenkrebses.** (Am. J. of Roentg. XI/1, Jan. 1924, S. 24.) 6 Blasenkrebse wurden postoperativ bestrahlt; 1 starb, 5 sind wohl, alle bekommen 8—12 Monate nach der Bestrahlung Röntgenulzera. Die Tumoren waren meist nicht völlig entfernt worden. Verf. empfiehlt seinen Bestrahlungsstuhl.

Hinze: **Prophylaktische Nachbestrahlung nach Amputation der karzinomatiösen Mamma.** (Berliner Ges. f. Chir. 22. 1. 24, Bericht Kl. W. 1924/14, S. 599.) 2 Felder wurden nachbestrahlt mit gleicher physikalischer Anordnung. Im oberen starke Pigmentierung und kein Rezidiv, im unteren keine Pigmentierung und ausgedehntes Rezidiv (Panzerkrebs).

Ernst Horwitz (Berlin): **Über die in den letzten 2½ Jahren in der Hydrotherapeutischen Universitätsanstalt zu Berlin behandelten Fälle von multipler Sklerose.** (Med. Kl. 1924/11, S. 343.) Von 12 Fällen sind 9 Fälle — außer mit vollkommener Ruhe, Bädern, monopolarer Arsonvalisation, Fren-

Digitized by Google

kelschen Übungen — röntgentherapeutisch behandelt worden. Die Röntgenbehandlung hat die übrigen Behandlungsmethoden zweckmäßig ergänzt, sicher niemals geschadet. Bestrahlt wurden die Partien vom 11. Brust- bis 2. Lendenwirbel vom Rücken und von der Bauchseite aus. Die Röntgentherapie wurde in zweimonatigen Abständen je zweimal vorgenommen. Einzelne Patienten klagten dabei einige Stunden über Übelkeit, einige erbrachen, was wohl auf Liquorschwankungen beruhen dürfte. (? Ref.)

H. Jarre (Detroit, Michigan): **Das Mammakarzinom und seine zeitgemäße strahlentherapeutische und chirurgische Behandlung.** (Kl. W. 1924/14, S. 584.) Verf. tritt für Vorbestrahlung operabler Mammakarzinome ein. Innerhalb 10 Tagen soll dann operiert werden, und zwar kann die Operation dann weniger radikal sein, als jetzt verlangt wird. In der 3. bis 12. Woche nach der Bestrahlung ist die Wundheilung verschlechtert. Bei fortgeschrittenen Fällen empfiehlt sich radikale Operation, radikale Vor- und Nachbestrahlung; bei inoperablen Fällen mäßige Dosen, mehrfach wiederholt, ausgedehnt über lange Zeiträume. (Homogene Durchstrahlung mit $^2/_3$—$^3/_4$ HED.)

Anna Jugenburg: **Tumoren des Hirnanhanges und ihre Behandlung mit Strahlenenergie.** (Mitt. d. Röntg. u. Radiol., St. Petersburg, II, 3—4.) Nach einer Besprechung der Physiologie und Pathologie des Hirnanhanges, seine Beziehungen zu anderen endokrinen Drüsen, seine chirurgische Behandlung und Strahlentherapie schildert Verf. genauer 4 einschlägige Fälle, die im staatl. Röntgeninstitut behandelt wurden. Die Technik war folgende: 4—5 Bestrahlungsfelder — Glabella, rechte und linke Schläfengegend, Parietal- und evtl. Okzipitalgegend, filtrierte Strahlen durch 0,5 mm Zink oder 0,8 mm Kupfer + 3 mm Aluminium, Apparate Symmetrie, Radio-Silex, Intensiv-Reform, Spannung im Sekundärstrom 180—200 000 Volt, Coolidge-, Lilienfeld- und S.H.S.-Röhren. Auf jede Einfallspforte kamen $^4/_5$ HED, mit der Berechnung, daß die Hypophyse 80—100% der HED bekam, diese wurde in 3—8 Tagen erreicht. Unmittelbar nach der Bestrahlung wurden zuweilen verstärkte Kopfschmerzen beobachtet, gewöhnlich ließen diese prompt nach. Im ganzen wurden gewöhnlich 3 Bestrahlungsserien durchgeführt, außerdem Radiumbromid in Messingkapseln in den Nasenrachenraum eingeführt und 8—16 Stunden belassen. Da in allen Fällen ein Darniederliegen der Vita sexualis vorlag, wurden die Sexualorgane mit kleinen Röntgendosen bestrahlt. 3 Fälle mit sehr gutem Erfolg — Aufhören der Kopfschmerzen, Zurückgehen der Akromegaliesymptome, Wiedereinsetzen der Menses, bei einer Patientin Besserung der Sehkraft unmittelbar nach der Bestrahlung, einmal meldete sich nach der Therapie die früher unbekannte Libido, einmal, bei Usurierung des Knochens an der Cellula sphenoidalis. kam es zu einer Liquorabsonderung durch die Nase. Bei einem Fall mit adiposogenitaler Dystrophie kein deutlicher Erfolg.

Fritz König (Würzburg): **Betrachtungen über die Behandlung des Brustkrebses.** (Zschr. f. Geburtsh. 87, 2, S. 270.) Bestrahlung von Rezidiven scheint das Leben etwas zu verlängern im Vergleich zur Rezidivoperation. Bei operablen Fällen ist Bestrahlung schlechter als Operation, bei inoperablen erreicht oder übertrifft erstere die letztere.

Fritz Kraus (Prag): **Die Kombination der Röntgentiefentherapie mit Diathermie zur Behandlung der Ischias.** (Zschr. f. d. ges. physik. Ther. 28, 4, S. 80.) Vortrag auf dem Deutschen Röntgenologentag in Prag, 3. 11. 23, Bericht s. Fortschr. 31, 5—6, S. 784.

Joh. Carl Lehmann (Rostock): **Weitere Beobachtungen über die postoperative prophylaktische Bestrahlung des Mammakarzinoms.** (Zbl. f. Chir. 1924/7, S. 266.) Mitteilung über das bis Ende 1920 vorliegende Material, das mit immer wiederholter Bestrahlung, aber mit einer die Karzinomdosis nicht entfernt erreichenden „primitiven Technik" behandelt wurde: Die nach der Operation nachbestrahlten Fälle — 96 Beobachtungen — zeigen nach 3 Jahren eine Rezidivfreiheit von 55% gegenüber 32% der nichtbestrahlten Fälle. Nachbestrahlte Fälle — 75 Beobachtungen — zeigen nach fünf Jahren 39% Rezidivfreiheit gegenüber 28% der nicht nachbestrahlten Fälle. Erfahrungen über die Intensivtherapie liegen noch nicht abgeschlossen vor. Immerhin zeigt das Ergebnis bislang — ein Jahr Beobachtung —, daß die Rezidivzahl nach Bestrahlung mit 47% ebenso hoch war wie ohne Bestrahlung. Also das gleiche Ergebnis wie anderwärts, so daß man mit der Intensivbestrahlung nach der Operation kaum Fortschritte erwarten darf. Die postoperative, prophylaktische Bestrahlung des Mammakarzinoms erscheint als Fortschritt, ohne daß deshalb Zugeständnisse im Sinne weniger radikaler Frühoperation gemacht werden dürfen.

Gottlieb Marum (Köln): **Erfahrungen über die Behandlung des Asthma bronchiale mit Röntgenstrahlen.** (Strahlenther. 16, 6, S. 817.) Die Prognose der Strahlenbehandlung des Asthma ist am günstigsten, wenn das Leiden erst kurze Zeit besteht. In der Regel wurde die Gegend beider Lungenwurzeln von der Brust und vom Rücken aus mit je einem Einfallsfeld von 80 qcm, Wehnelt 10 bis 12,3 mm Alum, ca. $^1/_5$ HED Haut bestrahlt. Zwei bis drei Wiederholungen in Abständen von je 3 Wochen wurden vorgenommen. Evtl. erfolgen noch 1 bis 2 prophylaktische Nachbestrahlungen in längeren Zwischenräumen. Einmal wurde erfolgreiche Milzbestrahlung durchgeführt, nachdem zehnmalige Bestrahlung der Lungenwurzeln keine andauernde Beschwerdefreiheit ergeben hatte.

Digitized by Google

Mattauschek: **Chirurgisch und radiologisch geheilte Hirntumoren.** (Ges. d. Ärzte in Wien 25. 1. 24, Bericht W. m. W. 1924/6, S. 293.) Bei 2 nicht vollständig exstirpierbaren Tumoren (1 Gliom) hatten Röntgenbestrahlungen Erfolg. Aussprache.

Neuman, Sluys et Coryn (Brüssel): **Radiochirurgische Technik des Brustkrebses.** (Arch. d'Electr. méd., Nr. 407, Febr. 1924, S. 33.) Die Methode der Verf. besteht in: 1. einer präoperativen Bestrahlung, 2. in einer chirurgischen Behandlung des Tumors und seiner gefährdeten Umgebung und 3. einer postoperativen Bestrahlung. Die präoperative Bestrahlung erfolgt durch 4 Felder, ein mammäres, ein klavikuläres, ein axillares und ein thorako-posteriores. Die Operation soll nicht vor 12 bis 15 Tagen nach der letzten Bestrahlung erfolgen. Der Eingriff soll möglichst radikal sein. Zur Vermeidung einer „Essaimage" werden während der Operation die Instrumente und Handschuhe öfters gewechselt. Die postoperative Bestrahlung setzt 2 Monate nach der Operation ein. Sie wird ähnlich der präoperativen durchgeführt. Von 40 in den letzten 4 Jahren so behandelten Fällen starben 4 an einem Rezidiv. Alle übrigen werden als bis heute geheilt bezeichnet. Inoperable Fälle behandeln die Verf. zum Teil mit Curiepunktur. 3 so behandelte desolate Fälle bieten jetzt nach 6 Monaten alle Aussicht auf Heilung. Die Methodik ihrer Curiepunktur ist durch ein etagenmäßiges Einlegen der Nadeln gekenzeichnet.

G. Perthes (Tübingen): **Bemerkungen zu dem Aufsatz von Prof. Lehmann: „Weitere Beobachtungen über die postoperative prophylaktische Bestrahlung des Mammakarzinoms".** (Zbl. f. Chir. 1924/7, S. 264.) Die zuerst in Tübingen gemachte Beobachtung, daß Nachbestrahlung des radikal operierten Mammakarzinoms mit großen Dosen tiefdringender Strahlen die Zahl der Rezidive insbesondere im ersten Jahre nach der Bestrahlung vermehrt, ist allseitig, auch von Lehmann, bestätigt. Intensive Durchstrahlungen größerer Körperabschnitte sind schädlich. Wiederholte Nachbestrahlungen mit kleiner Dosis in angemessenen Zwischenräumen dürfen als nützlich angesehen werden. (Über die Deutung vgl. Perthes: Strahlentherapie, Bd. 15, S. 695.)

Podestà (Genua): **Die Radiotherapie bei den Erkrankungen des Zentral-Nervensystemes mit besonderer Berücksichtigung der Folgezustände nach Encephalitis lethargica.** (La Radiol. med. 11, 2, Febr. 1924, S. 58.) Allgemeines über die Technik der Bestrahlungen des Gehirnes und des Rückenmarkes, Versuche der Erklärung lokaler Strahlenwirkungen. Syringomyelie, Tabes dorsalis, multiple Sklerose und spastische Hemiphlegie werden unter Erkrankungen des Rückenmarkes, progressive Paralyse, Epilepsie und die Folgezustände nach Encephalitis lethargica unter den Gehirnerkrankungen hinsichtlich der dabei gemachten (teils in der Literatur gesammelten, teils eigenen) Erfahrungen mit Röntgentherapie besprochen. Die Erfolge bei den einzelnen Autoren sehr verschieden, was z. T. der verschiedenen Technik, z. T. aber den verschiedenen zur Behandlung gelangenden Krankheitszuständen zugeschrieben wird. Im allgemeinen sind die Erfolge nicht sehr ermutigend; insbesondere bei der Behandlung der Encephalitis lethargica konnte A. unter 7 Fällen keinen nennenswerten Effekt beobachten, außer ein Nachlassen des Tremors und eine Verminderung des Speichelflusses (letzteres wird der Einwirkung der Streustrahlung auf die Mundspeicheldrüsen zugeschrieben). Auffällig ist, daß A. bei der Therapie der E. l. sehr große Dosen (Erythemdosen) von mehreren Feldern aus verwendet und wiederholt bis zum völligen Haarausfall bestrahlt.

E. Rach: **Über die Anatomie der Miliartuberkulose nach Röntgenbestrahlung.** (Ges. f. innere Med. u. Kindhlk. in Wien 12. 12. 23, Bericht W. m. W. 1924/3, S. 150.) Bei Kindern mit doppelseitiger M.-T. waren die Knötchen auf der unbehandelten Seite weitaus größer, stärker verkäst und viel dichter angeordnet als auf der bestrahlten Seite.

Stettner: **Zur kombinierten Röntgenbehandlung der chirurgischen Tuberkulose.** (D. m. W. 1924/9.) Bei der Behandlung der Knochen- und Gelenktuberkulose hat man sein Hauptaugenmerk zunächst auf Hebung des Allgemeinbefindens zu richten. Namentlich abgemagerte und kachektische Kranke sind nicht sofort mit Röntgen zu bestrahlen, weil in solchen Fällen Röntgenbestrahlungen nur schaden können, sondern zunächst durch Allgemeinbehandlung der Organismus zu kräftigen. Eine einheitliche Tuberkulosedosis gibt es nicht, vielmehr ist streng individualisierend vorzugehen. Die erste Röntgendosis muß sehr vorsichtig und tastend verabfolgt werden, sie betrage nicht mehr wie die Hälfte dessen, was man in dem betreffenden Fall erfahrungsgemäß anwenden kann. Tumor albus und Synovialtuberkulose sind am meisten radiosensibel. Die Behandlung erfolgt unter regelmäßiger Kontrolle der Allergie durch Kutanimpfung. Bei starker Kutanreaktion sind kleine Dosen zu geben. Bei schwacher Allergie kann man durch 1 oder 2 stärkere Bestrahlungen den lokalen Abwehrapparat aus seinem Schlummer herausreißen. Es wird bestrahlt nach dem Grundsatz der Homogenbestrahlung mit Umbau. Spannung 170 kV, Filter 0,5 Cu + 1,0 Al. Fokusdistanz 30—50 cm. Es wird verabfolgt, auf den Krankheitsherd berechnet, anfänglich $^1/_{10}$, unter Umständen nur $^1/_{12}$—$^1/_{15}$ HED, und bis zu $^1/_5$ HED gestiegen. Kleinere chirurgische Eingriffe an leicht zugänglichen Stellen, wie Auskratzen mit dem scharfen Löffel, beschleunigen die Heilung. Größere chirurgische Eingriffe sollten nur bei

Digitized by Google

sicher nachgewiesenem Sequester vorgenommen werden. Am günstigsten reagieren die tuberkulösen Erkrankungen der kurzen Hand- und Fußknochen, nächstdem die Kniegelenkstuberkulose. Die Koxitiden waren ziemlich refraktär. In zwei Tabellen wird das Material statistisch dargestellt.

Walther (Zürich): **Röntgenbehandlung des Brustkrebses.** (Schweiz. med. Wschr. 1923/30.) Bericht über 90 Fälle. Anwendung der Erlanger Bestrahlungstechnik. Nicht operierte Fälle (10): Der letale Ausgang konnte bestenfalls bis zu 3 Jahren hinausgeschoben werden. Rezidive und Metastasen (28 Fälle): Der letale Ausgang konnte um nicht mehr als 14 Monate hinausgeschoben werden. Operiert und nachbestrahlt (52 Fälle): Hiervon konnten 22 Fälle durch 3 Jahre beobachtet werden.

Waters (Baltimore): **Die neue Art der Hochspannungstherapie bei der Behandlung von Blasenkrebs.** (Am. J. of Roentg. XI/1, Jan. 1924, S. 19.) Operierte Blasentumoren rezidivieren gerne an anderen Stellen. Für die 40—50% der Tumoren betragenden Papillome eignet sich die Fulguration, nicht aber für den Papillarkrebs. Für die oberflächlichen (15%) sind Ra-Auflagen bei nicht zu großer Ausdehnung angezeigt; von den infiltrierenden kann ein Teil bei gut begrenzter Geschwulst operiert werden (10%); bei etwa 25% ist wegen zu großer Ausdehnung oder Art der Lokalisation auch das ausgeschlossen. Bei etwa 25—30% solcher Fälle gelang durch Spicken mit Ra- oder Emanationsnadeln (2500—3000 mghs höchstens) die Entfernung des Tumors. Wegen der schwierigen Verbrennungen durch β-Strahlen verwendet Verf. jetzt nur mehr Ra in Platinnadeln. Tumoren, die auch dafür zu ausgedehnt waren, wurden mit Erfolg durch Röntgenstrahlen behandelt, ebenso multiple kleine Papillarkrebse, welche, durch Ra entfernt, rasch andernorts rezidivieren. Mitunter empfiehlt sich Kombination von Röntgen- und Radiumstrahlen.

Wendel (Magdeburg): **Mesothorbehandlung des Ösophaguskarzinoms.** (4. Tagung d. V. mitteldeutscher Chir. 11. 11. 23, Bericht Zbl. f. Chir. 1924/13, S. 696.) Röhrchen mit 125 mg wird an sehr elastischer Stahlsonde befestigt, deren Lage im Ösophagus röntgenologisch festgestellt; spätere Sondierung gelang — im Ösophagoskop — fast stets. — Aussprache: Kappis berichtet über einen 3jährigen Erfolg mit Radiumintensivbestrahlung.

7. Verwandte physikalische Heilmethoden.

H. Bordier (Lyon): **Verschluß des Rektums, behoben durch Diathermie-Koagulation.** (Arch. d'Electr. méd., Nr. 497, Febr. 1924, S. 44.) Bei einer 17j. Patientin wurden im Anschluß an eine Appendizitsoperation oberhalb der Ampulle, ungefähr 15 cm vom Anus entfernt, als Folge von Darmgeschwürsnarben, ein diaphragmaähnlicher Verschluß des Darmlumens festgestellt, der in seiner Mitte eine kleine Öffnung ließ und die Anlegung eines Zökalanus notwendig machte. Die Operation mit dem Bordierschen Diathermiemesser bezweckte die Entfernung des Diaphragmas und verlief sehr befriedigend. Es stellte sich nur eine geringe Reaktion in der Umgebung der Wunde ein. Nach 3 Wochen vollständige Heilung ohne Verengerung des Darmlumens. Es ist der erste Fall, bei dem die Diathermokoagulation am Darme angewendet wurde. Der Hauptvorteil, den das Diathermiemesser bietet, besteht jedenfalls darin, daß es keine Blutung setzt und demgemäß, besonders bei ähnlichen Fällen, schwierige Gefäßunterbindungen erspart.

H. Bordier: **Weiches Dielektrikum für Kondensatorbett.** (Arch. d'Electr. méd., Nr. 496, Jan. 1924, S. 23.) Dieser Dielektrique, der intensivere Ströme in den Patienten zu schicken gestattet, ist vor allem geeignet zur Anwendung der „Diathermocoagulation sans fil". Für letzteren Zweck ist ein Elektrodenhalter konstruiert, der ohne jede Zuleitung zum Diathermieapparat ist und seine Stromzufuhr durch den Körper des Arztes bekommt. Durch ein Pedal wird der Strom geschlossen oder unterbrochen. Hierbei soll die Schmerzempfindung für den Patienten bei der Koagulation weit geringer sein als bei der Koagulation durch direkte Diathermie.

Breuer (Lincoln): **Diathermie, ihr Feld und ihre Anwendung.** (J. of Radiol. IV/12, Dez. 1923, S. 423.) Zusammenfassung der physikalischen und biologischen Grundlagen, der Indikationen und Anwendungsarten (außer Kaustik). Verf. sah Günstiges von 2 tgl. Anwendungen bei Pneumonie, von milder Behandlung bei Nierentuberkulose, sowie bei nicht zu vorgeschrittener Lungentuberkulose; empfiehlt sie bei Tumoren auf Grund von fremden Experimenten, ohne eigene Erfahrung.

H. Heppe (Haspe i. W.): **Die Diathermie und Indikationen für ihre Anwendung in der Zahnheilkunde.** (Vrtljschr. f. Zahnheilk. 39, 2, Okt. 1923, S. 236.) Erfolge bei Kiefergelenksaffektionen (Entzündungen, Trauma, Trigeniumsneuralgien, akuten Wurzelhaut- und Knochenhautentzündungen, ferner nach Operationen. Technik.

Heuser (Buenos Aires): **Verwendung von violettem Licht (Quarzlampe) zur Hautbestrahlung am Perineum.** (Am. J. of Roentg. XI/2, Febr. 1924, S. 194.) Bestrahlungsstuhl, der unter der ausgeschnittenen Sitzfläche eine Quarzlampe enthält.

Leix (München): **Ultraviolettstrahlentherapie in der Zahnheilkunde.** (D. Mschr. f. Zahnheilk. 1923/12, S. 371.)

Digitized by Google

Hans Lewin (Hamburg): **Verbesserung der Wiensschen Funkenstrecke des Diathermieapparates durch neuartige Isolierringe und eine besondere Methode ihrer Anwendung.** (Strahlenther. 16, 6, S. 840.) Isolierringe für die Wienssche Funkenstrecke, die den bisher gebrauchten Glimmerringen überlegen sind. Angabe einer besonderen Methode der Zusammensetzung der Funkenstrecke.

W. Lindemann (Halle a. S.): **Über die Entstehung von Verbrennungen bei Diathermie.** (Zbl. f. Gyn., 1924/7a, S. 318.) Gefahr besteht bei Gefühlsstörungen (Prüfung nötig!), bei zunehmender Gewöhnung, bei „Parallelschaltung" von Geweben verschiedenen Leitungswiderstandes, d. h. Anordnung derselben parallel zur Durchstrahlungsrichtung, ferner bei Schwankungen in der Stromstärke, wie sie besonders bei neuen Apparaten mit noch unregelmäßig arbeitenden Funkenstrecken vorkommen. Gefahr wird schließlich durch unzweckmäßige (zu kleine) Form oder Lage der Elektroden gegeben.

Hugo Picard (Berlin): **Intensiv-Bestrahlungs- und Inhalationskammer.** (Strahlenther. 16, 3/4, S. 512.) Die Intensivbestrahlungskammer — zwei Höhensonnen, Anordnung im Hohlspiegel, vgl. Strahlentherapie 1921 — gestattet Verdoppelung des Strahlenquantums. Nach den Versuchen an Mensch und Tier scheint es Verf. erwiesen, daß neben der Strahlenabsorption durch die Haut ein wirksamer Anteil der Strahlenaufnahme in der Inhalation der durch Strahlung ionisierten Luft zu suchen ist. Reine Inhalation bedingte durchschnittlich 12% Hb Zunahme. Die völlig entkleideten Patienten wurden zunächst zehn Minuten und allmählich — tägliche Bestrahlungen — bis stündlich bestrahlt. Alle Formen chronischer Tuberkulose, chronische Narbenulzera, Hautkrankheiten wurden behandelt.

Weltring (Würzburg): **Anwendung der „künstlichen Höhensonne" in der Kinderheilkunde.** (M. Kl. 1924/15, S. 497.) Sammelbericht. Indikationen, Dosierung, Schäden.

Neueste ausländische Zeitschriften, welche in diesem Heft noch nicht referiert sind.

The American Journal of Roentgenology and Radium Therapy (New York). XI, 3, März 1924.

Bowman: Spondylolisthesis a common lumbosacral lesion. — Cathcart: Bone Dystrophies of Variola. — Hickey: Teleoroentgenography as an aid in orthopedic measurements. — Blaine: Roentgenological evidence of apparently healed Miliary Tubercolosis of the lungs. — Spangler: The value of the Roentgen Ray in the Diagnosis of atypical pregnancies, with report of two cases of anencephaly diagnosed before birth. — Stevens: Statistics and Technique in the treatment of superficial malignancy with radium, Roentgen rays and electrothermic coagulation. — May: Surgical and Roentgen treatment of Carcinoma of the rectum. — Williams: The Roentgen-ray treatment of fibroids of the uterus and of menorrhagia and metrorrhagia not due to malignancy. — Ullmann: The treatment of cancer: a medical rather than a physical problem. — Dunham and Skavlem: Control of Hyperthyroidism. — Leonard: Use of the Roentgen-ray in pertussis. — Pfahler and Widmann: Measurements on two American and two German deep therapy machines by means of the duane method and the Friedrich Iontoquantimeter. — Portis and Ahrens: The effects of the shorter wave-length Roentgen-ray on the gastric secretion of dogs. — Martin and Rogers: Roentgen-ray cachexia.

The British Journal of Radiology (London). XXIX, 284. März 1924.

Barclay: A large pure uric acid renal calculus. — Smart: Injuries to muscles and joints and their treatment by graduated contractions. — Knox: Cranial radiography. — Marxer: Prolonged life for the Coolidge tube. — De Courcy and Mather: X-Ray treatment of interstitial keratitis.

XX, 79. April 1924: Heilbron: Modern radiographie technique. — Crowther: Studies in X-Ray production.

La Radiologia Medica (Mailand). XI, 3, März 1924.

Lupo: Sindromi lombo-ischialgiche di origine scheletrica. — Cola: Duplice anomalia segmentaria del tratto lombo-sacrale della colonna vertebrale. — Zaccaria: Adenocarcinoma dell'intestino, trattuto colla Roentgenterapia. — Piergrossi: La spettrometria dei raggi X. — Guarini: Lo „Schädelquadrant" del Dott. Kriser.

XI, 4, April 1924.

Albanese: Sul valore del reperto radiografico per l'accertamento diagnostico della lussazione congenita dell'anca in piccoli pazienti. — Porro: L'esame radiologico del torace nei decubiti laterali ed in quelli supino e prono all'ortoscopio. — Beretvàs: Un nuovo dispositivo di misura per uso diagnostico. — Bianchini: La Radiodiagnostica rachidiana alla Sicard. — Coleschi: Diverticoli vescicali.

Digitized by Google

Archives d'Electricité Médicale (Bordeaux). Nr. 499, April 1924.

D'Halluin: Réflexions à propos de divers cas de cancer dont la guérison obtenue par le radium se prolonge depuis plusieurs années. — Nogier: Comment on peut obtenir puissamment l'action du radium et des rayons X, dans le traitement des néoplasmes. — Delherm, Laquerrière et Loubier: Les fractures isolées de la cupule radiale.

l'Actinoterapia (Neapel). IV, 1, Jan. 1924.

Fornero: l'actinoterapia nell'amenorrea primaria e secondaria. — d'Arman: Postumi di encefalite letargica trattata coi raggi X. — Gregorio: Sulla Röntgenterapia del linfosarcoma. — Conte: Ricerche sull'irradiazione.

Mitteilungen.

Die 15. Tagung der Deutschen Röntgengesellschaft hat vom 27.—29. April im Langenbeck-Virchowhaus in Berlin stattgefunden. Es war für den Vorsitzenden, Prof. Wintz (Erlangen), keine leichte Aufgabe, in drei Tagen 8 Referate und 94 Vorträge zu erledigen, wozu noch die stellenweise recht angeregte Aussprache kam. Für die reichhaltige Ausstellung hatte Geheimrat Fick dankenswerterweise die Räume seines so günstig gelegenen anatomischen Instituts zur Verfügung gestellt. Die verschiedenen Sonderausschüsse, für forense Fragen, für wirtschaftliche Fragen usw. hatten wichtige Sitzungen. Für Erholung und Zerstreuung sorgte ein wohlgelungener bunter Familienabend mit künstlerischen und heiteren Darbietungen, Tanz und Scherzzeitung („Der Röntgenkater", Nr. 2).

Besichtigt wurden die Räume des neuen, von Siemens & Halske eingerichteten Röntgenforschungsinstitutes. (Siehe S. 187.)

Die nächste Tagung wird im Rahmen der Ende September in Innsbruck tagenden Naturforscherversammlung stattfinden. Es sind Referate über Wesen und Wirkung der Röntgenstrahlen — physikalisch-chemisch und medizinisch-biologisch — geplant. Die nächstjährige Haupttagung wird uns wahrscheinlich im westlichen Mitteldeutschland sehen. Als Vorsitzender für 1925 wurde Prof. Dietlen (Homburg-Saargebiet) gewählt.

Die Verhandlungen der Apriltagung werden als Sonderheft der „Fortschritte" erscheinen. Im voraus bringen wir nachstehend die Liste der auf dem Kongreß gehaltenen Vorträge und die Leitsätze des forensen Ausschusses.

Verzeichnis der auf dem Röntgenkongreß am 27.—29. April 1924 gehaltenen Vorträge:

1. Diagnostik.

Köhler (Wiesbaden): Projektion seltener Röntgenbefunde.

Haenisch (Hamburg): Beitrag zur Röntgendiagnostik des Ösophagus.

Haudek (Wien): Traktionsdivertikel der Speiseröhre.

Gortan (Triest): Zur Technik der Moment- und Schnellaufnahmen.

Aussprache: Holzknecht (Wien), Groedel (Nauheim), Frik (Berlin), Haenisch (Hamburg), Gortan (Schlußwort).

Förster (Suhl): Kann man die kleine Magenkrümmung beim Schluckakt ausschalten? (Versuche mit Röntyum-Gelatine-Kapseln).

Lossen (u. Kahl) (Frankfurt a. M.): Die Magenstraße im Röntgenbild.

Rahnenführer (Magdeburg): Gastroskopie und Röntgenuntersuchung des Magens.

Ratkoczi (Budapest): Die normale Lage des Magens.

Herman (Subotica): Pathologisch-topographische Beziehungen zwischen Magen und Darm.

Käding (Bonn): Die Form der Magenblase.

Herrnheiser (Prag): Die morphologische Diagnostik des Ulcus praepyloricum und pylori.

Kahl (u. Lossen) (Frankfurt a. M.): Ein Fall von Linitis plastica beim 10j. Kind.

Aussprache: Goetze (Frankfurt a. M.), Berg (Frankfurt), Teschendorf (Königsberg), Haenisch (Hamburg), Schinz (Zürich), Kohlmann (Erlangen), Haudek (Wien), Saupe (Dresden), Lehmann (Rostock).

Goetze (Frankfurt a. M.): Das Röntgenogramm der operativ freigelegten Niere.

Aussprache: Volkmann (Halle).

Weiß (Budapest): Über die röntgenologische Darstellung der Harnblasendivertikel.

Gäbert (Leipzig): Der hintere Herzrand im Röntgenbild.

Digitized by Google

Weil (Frankfurt a. M.): Beiträge zur Zwerchfelldiagnostik.

Grashey (München): Über Spontanpneumothorax und Spontanpneumoperitoneum.

Jüngling (Tübingen): Demonstration zur Ventrikulographie.

Ratkoczi (Budapest): Röntgenuntersuchungsmethode des Duodenums; Schutzwand für den Durchleuchter.

Aussprache: Herman, Haudek.

Klieneberger (Zittau): Klinische Demonstrationen (Röntgenplatten).

Aussprache: Zollschan (Karlsbad), Altschul (Prag).

Altschul (Prag): Die axiale Aufnahme der Patella.

Aussprache: Haenisch.

Kohlmann (Erlangen): a) Die postoperative Bronchopneumonie und ihre Beziehungen zum Lungeninfarkt; b) Über neurodystrophische Veränderungen des Knochensystems bei Sklerodermie und Poliomyelitis; c) Über eine noch nicht beschriebene Erkrankung des Sternoklavikulargelenks.

Aussprache: Haenisch, Alexander (Berlin), Altschul.

Vogt (Tübingen): Demonstrationen.

Aussprache: Haenisch, Alexander (Berlin), Altschul.

Haenisch: Einfache Vorrichtung zur Untersuchung auf Ulcus duodeni.

G. Schwarz (Wien): Die rechtzeitige Erkennung des Dickdarmkrebses.

Aussprache: Haudek.

Mannl (Karlsbad): Eine neue Vorderblende für die Röntgendiagnostik.

Aussprache: Holzknecht.

Frik (Berlin): Demonstration einiger seltener Aortenbilder.

2. Strahlentherapie.

Küstner (Göttingen) [auf Einladung]: Die physikalischen Grundlagen der Dosimetrie der Röntgenstrahlen unter besonderer Berücksichtigung ihrer Standardisierung.

Holthusen (Hamburg) [auf Einladung]: Über die Beziehungen zwischen physikalischer und biologischer Dosierung.

Friedrich (Freiburg) [auf Einladung]: Die Dosierung in der Radiumtherapie.

Miescher (Zürich) [auf Einladung]: Das Röntgen-Erythem.

Keller (Freiburg i. Br.) [auf Einladung]: Über die Wirkung der ultravioletten Strahlung auf die Haut mit besonderer Berücksichtigung der Dosierung.

Behnken (Berlin): Die Eichung von Dosismessern in absolutem Maße in der Physikalisch-technischen Reichsanstalt.

Holzknecht (Wien): Zur Karzinomtherapie.

Opitz (Freiburg i. Br.): Zur Strahlenbiologie des Karzinoms.

Schinz (Zürich): Biologische Grundlagen der Strahlentherapie.

H. Meyer (Bremen) [auf Einladung]: Röntgenstrahlen und Stoffwechsel.

Wels (Kiel) [auf Einladung]: Die bisherigen kolloidchemischen Untersuchungen über Wirkungen der Röntgenstrahlen.

Kestner (Hamburg) [auf Einladung]: Die Einwirkung der Strahlung (Sonne und künstliche Lichtquellen) auf den Menschen.

Pincussen (Berlin): Die Beeinflussung der Stoffwechselvorgänge durch Strahlung.

Rothman (Gießen): Über die experimentellen Grundlagen der Lichttherapie.

Strauß (u. Rother) (Berlin): Strahlenwirkung auf das vegetative Nervensystem.

Friedrich (Freiburg): Neue Sekundärstrahlenphänomene und ihre Bedeutung für die Strahlentherapie.

M. Fraenkel (Berlin): Neue Wege der Strahlenanwendung auf Grund neuer Erkenntnis von den Verbrennungsursachen.

G. Schwarz (Wien): Biologische und histologische Untersuchungen zur zeitlichen Verteilung der Strahlendosis bei Geschwülsten.

Jüngling (Tübingen): Zur Frage der Latenz und Kumulierung der Röntgenstrahlen.

Theilhaber (München): Über Immunität und Karzinom.

Zusammenfassende Aussprache: Grebe (Bonn), Fürst (Zürich), Schall (Tübingen), Chantraine (Köln), Lehmann (Rostock), Frik (Berlin), Martius (Bonn), Hirsch (Hamburg), Leeb (Graz), Strauß (Berlin), Schugt (Göttingen), Spiegler (Wien), David (Frankfurt a. M.), Miescher (Schlußwort), Holzknecht (Schlußwort).

Braun (Solingen): Erfahrung mit der Dickfiltermethode bei Röntgentiefentherapie.

Digitized by Google

Lahm (Dresden): Die Erfolge der kombinierten Radium-Röntgenbehandlung des Uteruskarzinoms im Vergleich zur alleinigen Radiumbehandlung an der Staatlichen Frauenklinik Dresden.

Holfelder (Frankfurt a. M.): a) Voraussetzungen und Bedingungen für die Durchführung der alten Perthesschen Forderung nach Verabfolgung der Gesamtdosis in einer Sitzung; b) Neue Gesichtspunkte zur Erreichung der Homogenität im Krankheitsherd.

Wehmer (Frankfurt): Experimentelle Untersuchungen über den zeitlichen Ablauf der Röntgenreaktion bei Allgemeinbestrahlung.

Vogt (Tübingen): Weitere Beweise für die Allgemeinwirkung der Röntgenstrahlen.

Bacmeister (St. Blasien): Die Vereinigung der chirurgischen und Bestrahlungstherapie bei der Lungentuberkulose.

Chantraine (Köln a. Rh.): Zur Deutung der verschiedenen Strahlenempfindlichkeit der einzelnen Gewebsarten.

David (Frankfurt a. M.): Einfluß der Röntgenstrahlen auf Stoffwechselvorgänge.

Koepchen (Hannover): Einwirkung der Röntgenbestrahlung auf die chemische Zusammensetzung des Blutes.

Gabriel (Frankfurt a. M.): Experimentelle Studien zur Gefäßwirkung der Röntgenstrahlen.

Halberstaedter (Berlin): Röntgenstrahlen und Immunitätsvorgänge.

Groedel (u. Liniger u. Lossen) (Frankfurt a. M.): Schlußfolgerungen aus unserer Gutachtensammlung über Röntgenschäden.

Pordes (Wien): Therapie der Entzündungen (Allgemeines und Spezielles).

Fried (Worms): Wirkungen geringer Mengen Röntgenstrahlen.

Zusammenfassende Aussprache: P. Krause (Münster), Klieneberger (Zittau), P. Krause (Berlin), Jüngling, Gortan, Holzknecht, Strubell (Dresden), Wintz, Kausch (Berlin), Eckstein (Berlin), Flaskamp (Erlangen), Uter (Heidelberg), Fried (Schlußwort), Pordes (Schlußwort), Hintze (Berlin).

3. Technik.

Glocker (Stuttgart): [auf Einladung]: Über Röntgenapparate (physikalische Grundlagen und Konstruktionsprinzipien).

Großmann (Berlin): [auf Einladung]: Die neue Richtung in der Technik der Therapieapparate. Vergleichende Betrachtungen über die alten und neuen Apparate-Systeme.

Seemann (Freiburg i. Br.): Die Methoden der Röntgenspektroskopie.

Berthold (Stuttgart): Die photographische und ionisierende Wirkung von Röntgenstrahlen verschiedener Wellenlänge.

Aussprache: Spiegler (Wien), Voltz (München), Baumeister (Erlangen), Eckard (Berlin), Rother (Erlangen), Küstner, Wintz, G. Schwarz (Wien), Jäckel (Berlin), Heßmann (Berlin), Großmann (Schlußwort), Kausch (Berlin), Glocker (Schlußwort).

Gyemant (Berlin): Beschreibung eines neuen Prinzips zur quantitativen Messung beliebiger Fluoreszenz-erregender Strahlung.

Dieterich (Mannheim): Vergleichsmessungen in der Praxis.

Spiegler (Wien): a) Einige Beobachtungen an Hauptapparaten; b) Einige Beobachtungen an Meßapparaten.

Daumann (Hamburg): Einige Neuerungen an Elektronenröhren.

Baumeister (Erlangen): Einfache Methode zur Messung der Fluoreszenzstrahlung und der Streustrahlung.

Fürst (Zürich): Über die Empfindlichkeit der Coolidge-Therapie-Röhren.

Lahm (Dresden): Demonstration eines neuen Bestrahlungsgerätes für Tiefentherapie nach Lahm-Schaarschmidt.

Beyerlen (München): Über ein Decken-Therapie-Stativ (Chaoul-Beyerlen) für den Betrieb mit hohen Belastungen mit exakter Richtungsermittlung und einwandfreier Fixierung.

Engelbrecht (Erlangen): Ein strahlensicheres Kompressions-Stativ. (Filmvorführung.)

Aussprache: Voltz, Saupe (Dresden), Jäckel (Berlin), Küstner, Lahm, Rump (Erlangen), Hoffmann (Rudolstadt), Gyemant (Schlußwort), Spiegler (Schlußwort).

Filmvorführungen:

Engelbrecht (Erlangen): Die Röntgenbestrahlung des Mammakarzinoms.

Voltz (München): Physikalischer Röntgenfilm.

Digitized by Google

Einige Leitsätze für die Arbeiten mit Röntgenstrahlen gemäß Beschluß der Deutschen Röntgen-Gesellschaft vom 28. April 1924.

1. Jeder mit Röntgenstrahlen arbeitende Arzt muß sich auf den Standpunkt stellen, daß für sämtliche Arbeiten mit Röntgenstrahlen eine ausreichende fachliche Ausbildung nach Sinn und Worlaut des BGB. und StGB. unerläßliche Voraussetzung ist.

2. Die Röntgenstrahlen sind anzusehen wie ein stark wirkendes Arzneimittel (Gift), das dem freien Verkehr entzogen werden muß.

3. Alle Anordnungen müssen so getroffen werden, daß Quantität und Qualität der verwendeten Röntgenstrahlen jederzeit genügend festgestellt werden können. Bei der Röntgenbehandlung sind dementsprechend Aufzeichnungen zu machen.

4. Für ausreichenden Schutz aller bei Röntgenarbeiten Beteiligten ist Sorge zu tragen.

5. Für Durchleuchtungen ist grundsätzlich ein Filter, und zwar von mindestens 0,5 mm Aluminium (bzw. entsprechendem Äquivalent), anzuwenden.

6. Bei Durchleuchtungen soll ein durch die Apparatur gewährleisteter Mindestabstand des Fokus von der Haut des Patienten (ca. 30 cm) gefordert werden.

7. Jedem Patienten ist die Frage, ob und wann er mit Röntgenstrahlen untersucht oder behandelt worden ist, vorher vorzulegen.

Das Werner-Siemens-Institut für Röntgenforschung.

Am 22. März d. J. hat im Krankenhause Moabit der Stadt Berlin die Eröffnung des Werner-Siemens-Institutes für Röntgenforschung stattgefunden.

Schon seit geraumer Zeit hat bei der Stadt Berlin die Absicht bestanden, die Röntgenabteilung des Krankenhauses Moabit, namentlich die Einrichtungen für Tiefentherapie, weiter auszubauen. Der Ausführung dieses Planes hat die Not der Zeit entgegengestanden. Aus ihm ist auf Anregung des ärztlichen Direktors des Krankenhauses Moabit, des Herrn Geh. Rat Prof. Dr. G. Klemperer der noch viel weiter gefaßte Plan erwachsen, die Röntgenabteilung des Krankenhauses zu einem Institut für Röntgenforschung auszubauen. Dieser Plan hat dank der gemeinsamen Opferwilligkeit der Stadt Berlin und der Siemens & Halske A.-G. nunmehr seine Verwirklichung gefunden.

Zwei Aufgaben hat das neue Institut zu erfüllen: die röntgenologische Behandlung von Kranken und wissenschaftliche Forschung auf dem Gebiete der Röntgenologie. Zu deren Förderung stellen Siemens & Halske physikalische und technische Kräfte in den Dienst des Institutes.

Das neue Institut ist in drei, auf dem Gelände des Krankenhauses befindlichen Baracken, die die Stadt Berlin dafür zur Verfügung gestellt hat, untergebracht. Die aus den Jahren 1870/71 stammenden Baracken sind von Siemens und Halske ausgebaut und durch Verbindungsgänge miteinander verbunden worden. Eine von ihnen dient der Röntgendiagnostik, für die drei Untersuchungsräume und ein Dunkelraum zur Verfügung stehen, eine zweite der Röntgentherapie, wofür fünf Bestrahlungsplätze eingerichtet sind. Die dritte enthält ein Röntgenlaboratorium für biologische Untersuchungen, ein Laboratorium für histologische und mikroskopische Arbeiten, Räume für die Ärzte und physikalische Mitarbeiter und einen Demonstrations- und Vortragsraum.

Abgesehen von den Apparaten, die bereits zum Inventar des Krankenhauses gehört haben, haben Siemens & Halske die ganze Röntgeneinrichtung des Institutes, ferner eine selbsttätige Fernsprech- und eine elektrische Uhrenanlage gestellt. An der Einrichtung des histologischen Laboratoriums hat sich die Firma F. & M. Lautenschläger beteiligt.

Das Institut, um dessen Gründung und Fertigstellung sich der Stadtmedizinalrat Dr. Rabnow und Geh. Rat Prof. Dr. Klemperer besonders verdient gemacht haben, steht als selbständige Abteilung des Krankenhauses Moabit unter der Leitung des Institutsdirektors Dr. K. Frik.

Es ist zu hoffen, daß das neue Institut, in dem Medizin, Physik und Technik unter günstigen Bedingungen zusammenwirken, zur Quelle wissenschaftlicher Fortschritte auf dem Gebiete der Röntgenologie werden und daß auch die Röntgentechnik wertvolle Anregungen aus ihm schöpfen wird.

Die technisch gut durchgebildete Einrichtung des Institutes wird in dieser Zeitschrift noch eingehend beschrieben werden.

Digitized by Google

Röntgens letzte Ruhestätte.

Am 10. November 1923 wurde Röntgens Urne auf dem Friedhof in Gießen beigesetzt, wie es der Verblichene gewünscht hatte. An der Beisetzungsfeier beteiligten sich zahlreiche Universitätslehrer, Mitglieder der Stadtvertretung und sämtlicher studentischer Korporationen. Es sprachen der Rektor der Universität, Prof. Dr. Laqueur, dann der Direktor des Physikalischen Instituts, Geh. Rat Prof. Dr. König, dessen Rede unten im Wortlaut folgen soll. Ferner nahmen das Wort die Vertreter der Stadt, der Oberhessischen Gesellschaft für Natur- und Heilkunde und der Studentenschaft.

Herr Priv. Doz. Dr. Rothman hat uns folgendes Lichtbild von Röntgens Grabstätte zur Ver-



fügung gestellt, welche in ihrer schlichten, ernst stimmenden Ausführung sicherlich ganz im Sinne des großen, bescheidenen Gelehrten wirkt. Die Inschrift auf der Tafel lautet:

CONSTANCE CHARLOTTE
RÖNTGEN GEB. FROWEIN
* 28. FEBR. 1806 † 8. AUG. 1880

FRIEDRICH KONRAD
RÖNTGEN
* 11. JAN. 1801 † 12. JUNI 1884

BERTA RÖNTGEN
GEB. LUDWIG
* 22. APRIL 1839 † 31. OKT. 1919

WILHELM KONRAD
RÖNTGEN
* 27. MÄRZ 1845 † 10. FEBR. 1923

Digitized by Google

Ansprache, gehalten bei der Röntgen-Gedenkfeier in der Kapelle des alten Friedhofes zu Gießen am 10. November 1923 von Professor Dr. Walter König.

Sehr geehrte Anwesende!

Wenn ich als derzeitiger Inhaber des Lehrstuhles, auf den vor 44 Jahren Wilhelm Konrad Röntgen berufen wurde, hier vor seiner Asche über ihn und seine wissenschaftlichen Leistungen zu Ihnen sprechen soll, so erscheint es mir als meine erste Aufgabe, dessen zu gedenken, was er für uns, für unsre Universität, für die Vertretung seines Faches an unsrer Hochschule geleistet hat. Am 24. Dezember 1878 starb Heinrich Buff, der 40 Jahre lang die Physik an unsrer Universität in ausgezeichneter Weise vertreten hatte. Die Fakultät wandte sich an die ersten Physiker Deutschlands, an Helmholtz, Kirchoff, Kundt, Meyer u. a. mit der Bitte, um Ratschläge für die Wiederbesetzung der erledigten Professur, und fast von allen Seiten wurde ihr der Name Röntgens in erster Linie genannt. Der damals 34 jährige hatte sich diese Anerkennung vor allem durch eine Reihe sorgfältiger Experimentaluntersuchungen erworben. Er war aus der Schule des hervorragendsten Experimentalphysikers, den wir damals in Deutschland hatten, hervorgegangen, aus der Schule von August Kundt. Bei ihm hatte er in Zürich promoviert und war als sein Assistent mit ihm nach Würzburg und dann nach Straßburg gegangen. Ich möchte nicht unterlassen, etwas zu erwähnen, was ich dem Nachrufe Eines, der ihm näher gestanden hat, entnommen habe. Röntgen hat seine Schulbildung in der holländischen Heimat seiner Mutter, auf dem Gymnasium in Utrecht genossen, aber nur bis zur Obersekunda. Infolge eines unglücklichen Zwischenfalles hat er sein Abiturium nicht gemacht; er hat auch niemals eine Vorlesung über Experimentalphysik gehört, und er ist doch ein so ausgezeichneter Physiker und ein so berühmter Gelehrter geworden! — In Straßburg konnte er sich 1874 habilitieren, was ihm in Würzburg wegen des mangelnden Abschlusses seiner Schulbildung versagt worden war. Schon nach einem Jahre wurde er als Professor an die landwirtschaftliche Akademie in Hohenheim berufen. Aber wiederum nach einem Jahre bereits wurde er von Kundt nach Straßburg zurückgeholt, um dort die außerordentliche Professur für theoretische Physik zu übernehmen. So gesellte sich zu seinen wissenschaftlichen Leistungen eine vielseitige Lehrerfahrung und ließ ihn nach jeder Richtung für ein Ordinariat an einer Universität geeignet erscheinen. Wenn trotzdem auf der damaligen Vorschlagsliste sein Name erst an zweiter Stelle erschien, so entsprang dies dem Wunsche der Fakultät, die starke Betonung der technologischen Seite der Physik, die für die Lehrtätigkeit von Buff charakteristisch gewesen war, auch unter seinem Nachfolger erhalten zu sehen. Aus diesem Grunde wurde Töpler in Dresden an die erste Stelle der Vorschlagsliste gesetzt. Ob dieser den Ruf nicht erhalten oder abgelehnt hat, geht aus unseren Akten nicht hervor. Jedenfalls wurde Röntgen berufen. Sein Dekret stammt vom 10. April 1879. Aber Röntgen fand hier nicht, was er für seine Arbeit brauchte. Buff hatte sich Hörsaal und Laboratorium in seinem Privathause in der Frankfurter Straße eingerichtet, wofür der Staat ihm Miete zahlte. Mit diesen Räumen mußte sich Röntgen anfangs behelfen. Aber er hatte offenbar schon bei seiner Berufung die Forderung auf Errichtung eines selbständigen staatlichen physikalischen Institutes gestellt. Denn schon in den Kammerverhandlungen im Laufe des Jahres 1879 kam der Plan zur Erörterung, das physikalische Kabinett, wie man es damals nannte, aus dem Buffschen Hause in das Kollegiengebäude zu verlegen, dessen Bau zwei Jahre vorher begonnen worden war und sich jetzt gerade seinem Abschluß näherte, und der weitere Plan, diesem Gebäude auf der Rückseite einen Anbau für den physikalischen Hörsaal anzufügen. Am 8. März 1880 wurde die Ausführung dieses Anbaues verfügt, und zum Wintersemester 1880/81 konnte Röntgen die neuen Räume beziehen. So haben wir also Röntgen in erster Linie als den Begründer unseres physikalischen Institutes in seiner modernen Form zu feiern. In der Gestalt, die er ihm gegeben hat, und in den Räumen, die er eingerichtet hat, ist es zwanzig Jahre lang geblieben bis zur Errichtung des Neubaues, in dem es sich jetzt seit dreiundzwanzig Jahren befindet. Noch acht Jahre lang hat Röntgen in den neuen Räumen seinen sorgfältigen experimentellen Arbeiten obgelegen. Sie bewegen sich auf einem Gebiete, das man als das der Präzisionsphysik bezeichnen kann. Es sind mit größter Sorgfalt und Genauigkeit durchgeführte, mustergültige Messungen physikalischer Erscheinungen aus sehr verschiedenen Gebieten der Physik, meistens Aufgaben besonders schwieriger Art, Messungen über die optisch-elektrischen Eigenschaften des Quarzes, über die Zusammendrückbarkeit von Flüssigkeiten und von festen Körpern, über den Einfluß des Druckes auf den Brechungsexponenten u. a. m., Arbeiten, die er teils allein, teils zusammen mit seinen Schülern und Assistenten, Schneider und Zehnder, ausführte, und von denen er einige auch in den Berichten unsrer Oberhessischen Gesellschaft veröffentlicht hat. Hier in Gießen — und das muß ich besonders hervorheben — hat Röntgen auch diejenigen Untersuchungen aus-

Digitized by Google

geführt, die man als seine originellste und nächst seiner großen Entdeckung als seine bedeutendste wissenschaftliche Leistung bezeichnen kann, die Untersuchungen über die elektromagnetische Wirkung der dielektrischen Polarisation und über die elektrodynamischen Wirkungen, die ein in einem elektrischen Felde bewegter Isolator hervorbringt, Arbeiten von außerordentlicher Bedeutung für die Theorie der Elektrizität. Helmholtz hat sie der preußischen Akademie der Wissenschaften vorgelegt, und mit ihren Ergebnissen wird der Name Röntgens ebenso unsterblich in der Wissenschaft verknüpft sein, wie mit seinen Strahlen; denn man bezeichnet die von ihm beobachtete elektrodynamische Wirkung als Röntgenstrom.

Zweimal hat Röntgen Berufungen, die ihn unsrer Universität entziehen wollten, abgelehnt, 1886 einen Ruf nach Jena, 1888 einen Ruf nach Utrecht. Aber dann kam unmittelbar danach ein Ruf, dem er nicht widerstehen konnte, die Berufung zum Nachfolger von Friedrich Kohlrausch in Würzburg; in der Tat, dieser Meister der physikalischen Meßtechnik konnte sich schlechterdings keinen besseren und geeigneteren Nachfolger wünschen als Röntgen. Es ist nicht ohne Interesse zu bemerken und hat gewiß Röntgen mit besonderer Genugtuung erfüllt, als Beweis für die innere Gerechtigkeit alles Weltgeschehens, daß die beiden Städte Utrecht und Würzburg das Unrecht, das sie ihm einst in seiner Jugend zugefügt hatten — Utrecht, indem es ihm den Abschluß seiner Schulbildung, und Würzburg, indem es ihm die Habilitation versagte —, an dem Mann wieder gut zu machen bemüht gewesen sind. So siedelte Röntgen zum Winter 1888 nach Würzburg über. Hier war es nun, wo er 1895 jene Entdeckung machte, die wie mit einem Zauberschlage den Namen des einfachen Gelehrten in den Glanz eines Ruhmes und einer Volkstümlichkeit tauchte, wie sie in solchem Maße und solcher Plötzlichkeit wohl selten einem Manne aus unseren Kreisen beschieden worden sind. Röntgen beschäftigte sich, wie es damals an der Tagesordnung war, mit Kathodenstrahlen und mit der Wiederholung der berühmten Versuche von Lenard über den Austritt dieser Strahlen aus einer Röhre, die ein dünnes Aluminiumfenster hat, und dabei bemerkte er außerhalb der Röhre Erscheinungen, die nicht von den Kathodenstrahlen unmittelbar herrühren konnten. Die genauere Untersuchung ergab, daß er Wirkungen einer ganz neuen und höchst merkwürdigen Strahlung vor sich hatte; X-Strahlen nannte er sie, wir nennen sie heute mit Stolz Röntgenstrahlen.

Es ist schwer, eine Vorstellung von der ungeheuren Begeisterung zu geben, mit der diese Entdeckung aufgenommen wurde. Man muß das mit erlebt haben, und wer es erlebt hat, für den gehört es zu den eindrucksvollsten Erinnerungen seines Lebens. Natürlich entsprang dieses allgemeine, man möchte fast sagen, atemlose Interesse, mit dem das Publikum im weitesten Sinne den Nachrichten über diese Entdeckung folgte, ihrer außerordentlichen praktischen Bedeutung, ihrer verblüffenden Anwendung in der Medizin. Wo in jenen Tagen ein Physiker das Glück hatte, mit den Apparaten, die er besaß, die Röntgenschen Versuche mit Erfolg nachmachen zu können, da füllte sich sein Laboratorium mit Patienten, die nach dem neuen, unfaßbaren Verfahren „durchleuchtet" werden wollten. In den ersten Wochen beschränkte sich diese Möglichkeit auf die Extremitäten und die Zähne. Dann lernte man die Wirkungen steigern und mit Staunen und Entzücken sah man zum ersten Male auf dem Röntgenschirme zwischen den hell durchleuchteten Lungen den dunklen Schatten des pulsierenden Herzens. Ein gewaltiger Aufschwung der Industrie, die sich mit dem Bau von Induktorien beschäftigt, war die Folge der Entdeckung. In allen Ländern entstanden Firmen, die Induktorien von nie gekannten Abmessungen bauten, die Röntgenröhren, Röntgenschirme anfertigten, um dem Bedürfnis der Ärzte, der Kliniken und Krankenhäuser zu genügen, und mit den Apparaten und ihrer Anwendung wanderte der Name des Entdeckers über die ganze Erde.

Es hat nicht an solchen gefehlt, die Röntgen diesen Ruhm geneidet haben, die versucht haben, sein Verdienst zu schmälern durch die etwas spöttisch hingeworfene Bemerkung, er habe seine Entdeckung ja doch nur einem Zufall zu verdanken. Ja, meine Damen und Herren! Konnte diese Entdeckung denn anders als durch einen Zufall gemacht werden? Man kann doch nicht nach etwas suchen, von dem man schlechterdings nichts weiß. Ohne Frage haben manche Physiker, die sich damals mit Kathodenstrahlen beschäftigten, in ihren Apparaten auch Röntgenstrahlen erzeugt, ohne etwas davon zu merken. Ob sie alle aus einer zufälligen Wahrnehmung, wenn sie sie gemacht hätten, die gleiche folgenreiche Entdeckung zu entwickeln verstanden hätten, wie es Röntgen getan hat, das müssen wir dahingestellt sein lassen. Das eine aber steht fest: der Zufall allein hat die Entdeckung nicht zustande gebracht, sondern es gehörte unter allen Umständen dazu der scharfe Blick des gewiegten Forschers, der das Ungewöhnliche der Erscheinung sofort erkannte, und der geschulte Wille, der jeder neuen Wahrnehmung auf den Grund geht. Und darin liegt das große, unsterbliche Verdienst Röntgens, das ihm keine Mißgunst der Welt jemals streitig machen kann. In den drei kleinen Abhandlungen, die Röntgen über seine Strahlen veröffentlicht hat, sind deren Eigenschaften und Wirkungen nicht bloß in mustergültiger, sondern vor allem auch in so erschöpfender Weise beschrieben und klargestellt worden, daß anderthalb Jahrzehnte lang keiner der zahllosen Forscher, die sich

Digitized by Google

auf dem neu erschlossenen Gebiete betätigten, diesen Röntgenschen Feststellungen etwas wesentlich Neues hinzufügen konnte. Erst Laues genialer Gedanke, die Wellennatur der Röntgenstrahlen mit Hilfe der Gitterstruktur der Kristalle nachzuweisen, eröffnete der Röntgenstrahlenforschung ganz neue Wege und erschloß ihrer Anwendung, die bisher hauptsächlich der Medizin zugute gekommen war, ein zweites unabsehbares Gebiet, die Erforschung der Feinstruktur der Materie.

Röntgen ist das Glück beschieden gewesen, diese großartige Entwicklung fruchtbarster Forschungsmethoden, die durch seine Entdeckung ausgelöst wurde, 27 Jahre lang bis zu seinem am 10. Februar dieses Jahres erfolgten Tode in voller Frische und regster Anteilnahme miterleben zu können. Mehrere Arbeiten über Eigenschaften der Röntgenstrahlen sind von seinen Schülern bei ihm ausgeführt worden, und einige unsrer tüchtigsten Forscher auf diesem Gebiete sind aus seinem Institute hervorgegangen. Aber er selbst hat tätigen Anteil an dieser Entwicklung nicht genommen. Er überließ es anderen, das auszubauen, wozu er den Grund gelegt hatte. Diese Art von Arbeiten lag offenbar nicht in der Richtung seiner wissenschaftlichen Neigungen. Es entstand damals, nach der Entdeckung der Strahlen, zunächst eine längere Pause in seinen Veröffentlichungen, die z. T. bedingt war durch seine Übersiedelung nach München, wohin er 1900 als Nachfolger Lommels berufen wurde. Dann aber kehrte er zurück zu jener Art von Studien, in denen seine Forschernatur ihre besondere Befriedigung fand, zu äußerst sorgfältigen, subtilen Messungen — über die Wärmeausdehnung des Cuprit und des Diamanten, über Pyro- und Piezoelektrizität, über die Elektrizitätsleitung in Kristallen, über die er in den letzten Jahren noch lange Abhandlungen veröffentlicht hat. Das charakterisiert den Mann und sein Leben. Ich habe Ihnen von dem Ruhm gesprochen, den ihm seine Entdeckung eingetragen hat. Ich könnte Ihnen von all den Ehrungen und höchsten Auszeichnungen erzählen, die ihm zuteil geworden sind. Aber Sie würden sich ein ganz falsches Bild von ihm machen, wenn Sie ihn sich nun als den großen Mann, als den von aller Welt umschwärmten und gefeierten, großen Gelehrten vorstellen wollten. Nichts lag ihm ferner, als eine solche Rolle spielen zu wollen. Ihm war diese Berühmtheit wohl mehr eine Last als eine Freude, und keiner hat es so wie er verstanden, jeder Gelegenheit, gefeiert zu werden, auf das sorgfältigste aus dem Wege zu gehen. Umsonst lud ihn im Jahre 1896, als die Welt voll war von seinem Namen, die Bunsengesellschaft zu ihrer Stuttgarter Tagung ein: umsonst haben wir in Frankfurt uns damals bemüht, ihn als Redner für die große Naturforscher-Versammlung jenes Jahres zu gewinnen. Er sagte alles ab. Ich glaube, er hat niemals einen öffentlichen Vortrag über seine Strahlen gehalten, auch nicht in Stockholm, als im Jahre 1901 bei der erstmaligen Verteilung der Nobelpreise ihm als Ersten der Nobelpreis für Physik zuerkannt wurde. Er hat ihn persönlich in Empfang genommen, aber er hat keine Nobelvorlesung gehalten, wie es die anderen Preisträger, Behring und van't Hoff, taten, sondern hat sich damit begnügt, auf dem Bankett, das dem feierlichen Akte folgt, in kurzen Worten seinen Dank für die Ehrung auszusprechen mit der Versicherung, daß sie ihm nur als Ansporn dienen werde, selbstlos in seiner Wissenschaft weiter zu arbeiten und sich zu bestreben, die Menschheit Nutzen daraus ziehen zu lassen.

Nach diesen Worten hat er gelebt: ein stilles Gelehrtenleben, geteilt zwischen der emsigen Arbeit im Laboratorium und der Erholung, die er stets in der freien Natur suchte und fand, auf der Jagd, in seinem Landhause am Fuß der Bayrischen Alpen, in den Ferien auf Reisen nach dem schönen Süden, in den Osterferien nach der Riviera, in den Herbstferien nach dem Engadin. Seine Entdeckung hat er der Menschheit geschenkt, ohne zu fragen, was sie ihm hätte einbringen können, mit jener Selbstverständlichkeit, wie sie nur dem echten Gelehrten eigen ist, der seine Wissenschaft um ihrer selbst willen pflegt und nicht um des Verdienstes willen. Aber der Glanz, den seine Entdeckung auf sein Leben und in seine stille Gelehrtenstube geworfen hat, er leuchtete, wie sein Schüler Friedrich in seiner Gedächtnisrede sagt, doch auch zuweilen aus seinen Augen als ein stiller Glücksschein. So verschlossen er den Menschen gegenüber war, dem stolzen Bewußtsein, ein Wohltäter der Menschheit geworden zu sein, hat sich doch auch sein Herz wohl nicht ganz verschließen können. Unser Stolz aber ist es in dieser Stunde, daß er einst der Unsre war.

Digitized by Google

Es soll den Beziehern der Fortschritte die Möglichkeit gegeben werden, **vergriffene Hefte** gegen Eintausch mit Heften, die die Bezieher **doppelt besitzen,** zu erwerben.

Wir bitten daher dem Verlag anzugeben, **welche Hefte abzugeben sind und welche** man dagegen **einzutauschen wünscht.**

Der Verlag wird dann nach Möglichkeit den Eintausch vermitteln.

Der **Unterricht in Röntgendiagnostik** ist von diesem Jahre ab obligatorisch für alle Studenten der Medizin. Dieselben sollen zur Zeit der klinischen Übungen einen Kurs von 15 Vorlesungen über Röntgendiagnostik mitmachen. Diese neue Bestimmung ist — in Schweden erlassen worden und gilt für die Universitäten in Stockholm, Lund und Upsala.

Neues über Röntgentechnik. Die Elektrizitätsgesellschaft „Sanitas", Berlin N 24, versendet kostenlos zwei hübsch ausgestattete Heftchen über ihre beiden neuesten für Glühkathodenröhrenbetrieb eingerichteten Röntgenapparate „Cooli" (für den praktischen Arzt) und „Dentograph" (für die praktischen Bedürfnisse des Zahnarztes bestimmt). Die Schriften geben auch Gebrauchsanweisungen, die letztere außerdem techniche Winke für Aufnahmen, Entwicklung usw.

Die Chemisch-Pharmazeutische A.-G. Bad Homburg macht darauf aufmerksam, daß „Dominal X" (D. R. P. angem., Name gesch.), das erste gebrauchsfertige Präparat zur röntgenographischen Darstelung der Gefäße des menschlichen Körpers (Klinische Wochenschrift 49/1923), keinerlei lösliche Barytverbindungen enthält.

Die systematische Nachprüfung von Dominal X im In- und Auslande hat die vollständige Unschädlichkeit des Präparates erwiesen.

Da die Hefte jetzt wieder in rascherer Folge erscheinen, bringen wir von nun an erst am Schluß des Bandes ein ausführliches Namen- und Sachregister, auf der Umschlagseite des einzelnen Heftes dagegen die Autornamen der Originalbeiträge und der referierten Arbeiten.

Die Neue Photographische Anstalt in Dresden hat ein Preisausschreiben für die besten Aufnahmen auf NPG-Röntgenpapier erlassen. Siehe Anzeigenteil, Seite XV.

Druck von Hesse & Becker in Leipzig.

Digitized by Google

Digitized by Google

Digitized by Google

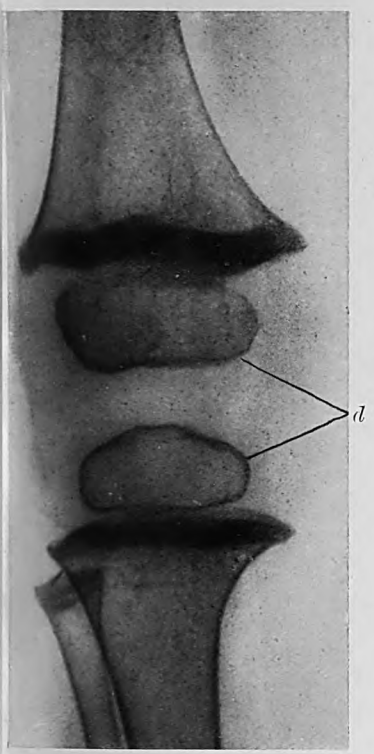

Fig. 1.

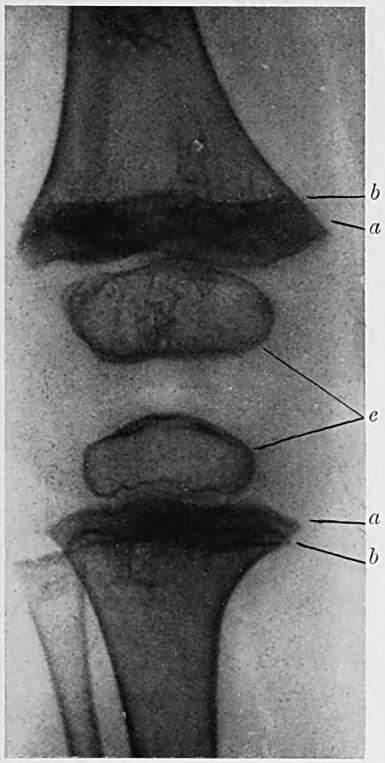

Fig. 2.

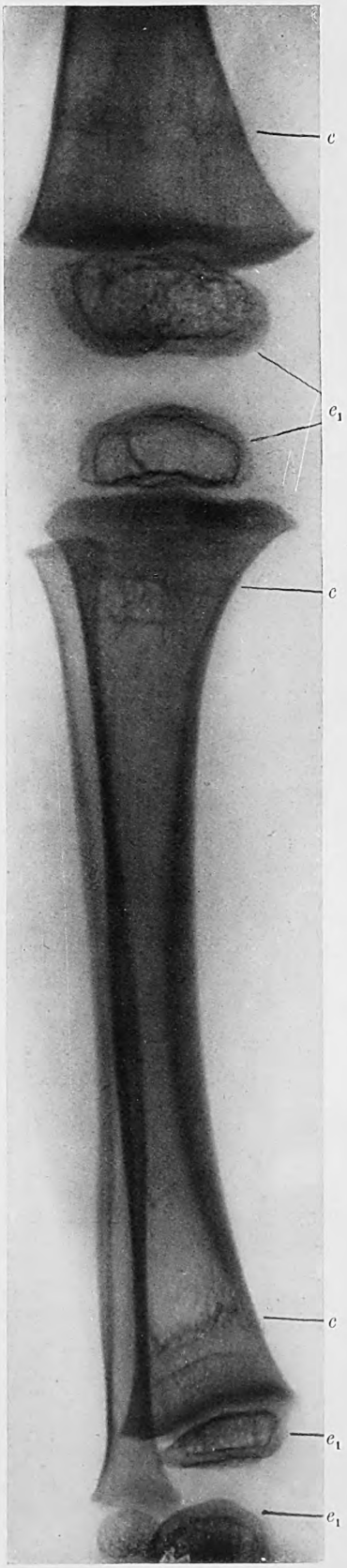

Fig. 3.

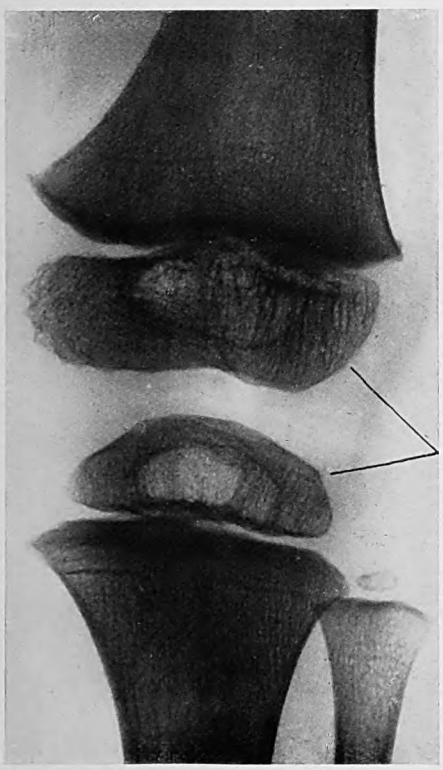

Fig. 4.

Fig. 1—4. Wimberger, Die Spätdiagnose des Säuglingsskorbuts (siehe S. 17).

Digitized by Google

Digitized by Google

Digitized by Google

Digitized by Google

Digitized by Google

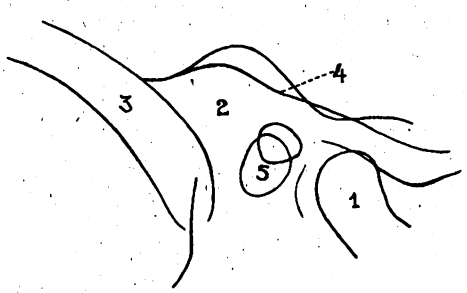

Zu Fig. 1.
1. Kiefergelenk. 2. Pyramide. 3. Sinus.
4. Tegmen. 5. Gehörgang.

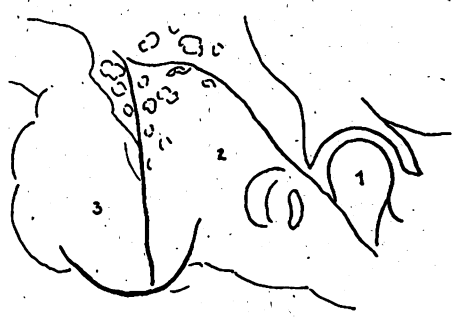

Zu Fig. 2.
1. Kiefergelenk. 2. Pyramide. 3. Warzenfortsatz (Einschmelzung).

Digitized by Google



Fig. a.

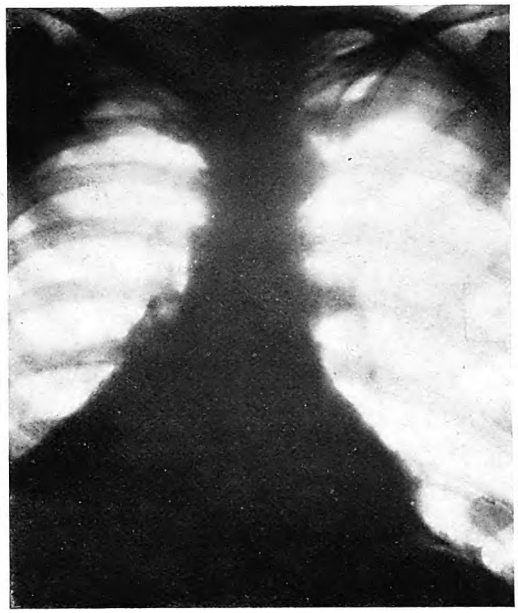

Fig. b.

Fig. c.

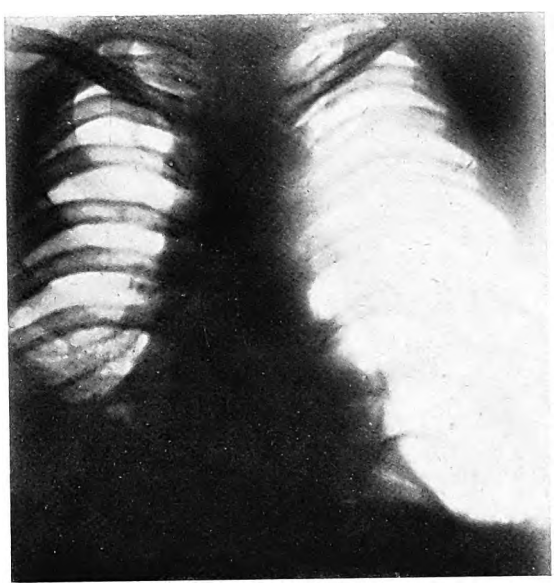

Fig. d.

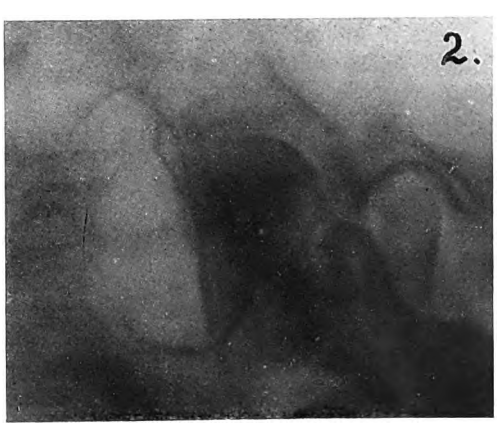

Fig. a—d. Brieger, Die Pleuritis mediastinalis posterior und die mediastinale Schwarte (siehe S. 28).
Fig. 1—2. Ernst G. Mayer, Ergebnisse der röntgenologischen Untersuchung des Schläfenbeins bei Erkrankungen des Ohres (siehe S. 39).

Digitized by Google

Digitized by Google

Digitized by Google

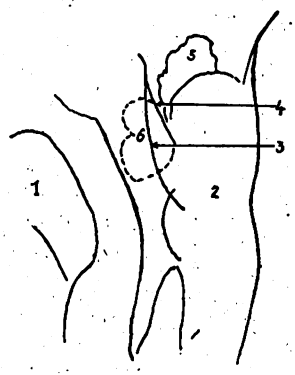

Zu Fig. 3.
1. Kiefergelenk. 2. Pyramide. 3. Vorderer Kontur des Warzenfortsatzes. 4. Hintere Gehörgangswand 5. Antrum. 6 Erweiterter Attic mit Defekt der lateralen Wand.

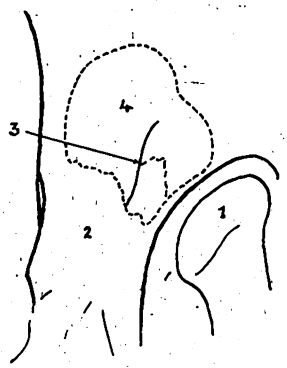

Zu Fig. 4.
1. Kiefergelenk. 2. Pyramide. 3. Vorderer Kontur des Warzenfortsatzes. 4. Defekt (Cholesteatom).

Zu Fig. 6.
1. Kiefergelenk. 2. Pyramide. 3. Erw
tertes Antrum und Aditus. 4. Äußer
Gehörgang.

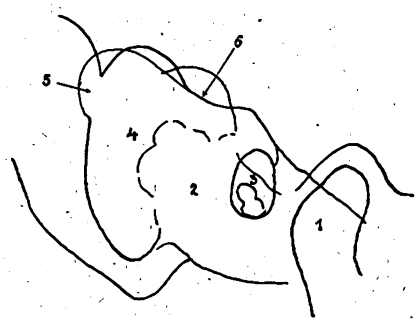

Zu Fig. 5.
1. Kiefergelenk. 2. Pyramide. 3. Gehörgang. 4. Defekt (Cholesteatom). 5. Defekt der knöchernen Sinusschale. 6. Tegmen.



Zu Fig. 7.
1. Kiefergelenk. 2. Pyramide. 3. Defekt. 4. Lokale Metastasen im Labyrinth.

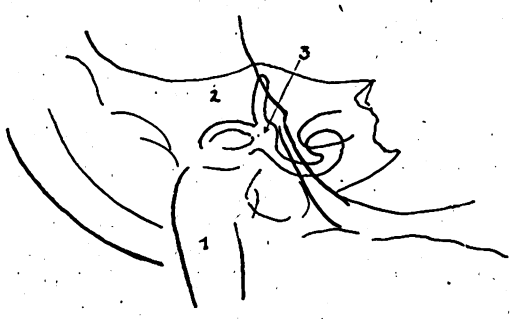

Zu Fig. 8.
1. Kiefergelenk. 2. Pyramide. 3. Labyrinth.

Zu Fig. 9.
1. Kiefergelenk. 2. Pyramide. 3. Antrum. 4. Verdickte Gehörgangswände.

Zu Fig.10.
1. Kiefergelenk. 2. Pyramide. 3. Antrum. 4 Exostosen im Gehörgang.

Digitized by Google

Digitized by Google

Digitized by Google

Digitized by Google

Digitized by Google

(Aus dem Röntgeninstitut des Wilhelminenspitales [Vorstand: Priv.-Doz. Dr. M. Haudek] und der Lupusheilstätte in Wien [Prof. Dr. R. Volk].)

Die Erkrankung der Knochen bei Lupus pernio und Boecks Miliarlupoid.

Ostitis tuberculosa multiplex cystoides (Jüngling).

Von

Felix Fleischner.

(Hierzu Tafel VII u. VIII, Abb. 1—5 und 15 Abbildungen im Text.)

I.

Mit dem Namen Ostitis tuberculosa multiplex cystica hat Jüngling eine besonders durch das Röntgenbild charakterisierte Knochenkrankheit bezeichnet. Wenn auch Beobachtungen ähnlicher Art schon aus früherer Zeit vorliegen, so hat doch sein Versuch, das Krankheitsbild differentialdiagnostisch abzugrenzen und ätiologisch zuzuordnen, allgemeine Aufmerksamkeit erweckt und ist Anlaß geworden, daß von mehreren Seiten neuere Beobachtungen mitgeteilt worden sind. Darauf geht auch diese Mitteilung zurück, die sieben in der Lupusheilstätte in Wien von Volk zum Teil langjährig beobachtete Fälle zusammenfaßt.

In seiner Mitteilung aus dem Jahre 1920 erwähnt Jüngling nur drei hierher gehörige Beobachtungen aus früherer Zeit (Rieder, Muschter), und auch die Forscher, die sich seither mit diesem Gegenstand befaßt haben, wissen nur wenig mehr darüber zu sagen (Ramynse-Winkler und Finkelnburg bei Voorhoeve). Eine genauere Durchsicht insbesonders der dermatologischen Literatur zeigt aber, daß schon zahlreiche Beobachtungen gleicher Art vorliegen, die indes bisher noch nicht einer gemeinsamen Betrachtung unterzogen worden sind, zum Teil auch nicht richtig gedeutet wurden. Es soll daher unseren eigenen Befunden eine möglichst erschöpfende Zusammenstellung einschlägiger Mitteilungen vorausgehen (33 Fälle).

Kienböck führt in seiner grundlegenden Untersuchung über das Röntgenbild der syphilitischen Knochenerkrankung (1902) einen von den übrigen auffällig abweichenden Fall an (Beobachtung XXIV).

Ein 27jähriger Mann erkrankt ein halbes Jahr nach einer luetischen Genitalaffektion an „Entzündungsprozessen" an Fingern und Zehen. Die Haut ist dort geschwellt, gespannt, gerötet. Trotz intensiver Jod- und Quecksilberkuren schreitet der Prozeß allmählich fort und greift um sich. Aus dem fünf Jahre nach Beginn der Krankheit erhobenen Röntgenbefund (zahlreiche Bilder): „Das Endglied des zweiten Fingers mit Ausnahme des Gelenkteiles in toto verändert, verkürzt, in ein System von ungefähr hanfkorngroßen Zysten umgewandelt; die knö-

Digitized by Google

chernen Wände sind scharf gezeichnet, bestehen aus soliden Bälkchen." „Die affizierten Knochen im Schatten hell (rarefiziert) und scharf gezeichnet aussehend." „Die Endphalanx des Daumens in einen Komplex kleiner Zysten umgewandelt, in deren Mitte ein großer, ovaler Defekt." Einige Mittelphalangen: „Rinden- und Marksubstanz sind aufgelockert, feine und gröbere, zum Teil unscharf gezeichnete, abnorm gelagerte Bälkchen sichtbar, gegen das Periost zu einige, nach außen (i. e. gegen die Weichteile) offene Defekte"; an einer Mittelphalanx des rechten Fußes: „ein großes ovales Loch"; „Spongiosazerklüftung" usw. Keine gröbere Umformung der Knochen, keine Verklumpung, keine periostitischen Auflagerungen.

Zwei Jahre später ist das Bild im wesentlichen von gleicher Art, die Erkrankung hat an Händen und Füßen neue Knochen ergriffen (auch Knochen der Fußwurzel, Cuneiformia und Cuboid) und ist in den schon früher befallenen fortgeschritten. Dieser Fall wurde von Mračeк trotz des Fehlens eindeutig syphilitischer Hauterscheinungen als Syphilis gedeutet und beschrieben. Viel spricht dagegen: Beginn der destruierenden Knochenaffektion schon ein halbes Jahr nach dem Primärinfekt. Die als Gummen gedeuteten Herde nekrotisieren nicht, brechen nicht nach außen durch. Am Skelett bleiben Schädel und lange Röhrenknochen, sonst der Lieblingssitz luetischer Knochenerkrankung, verschont, es erkranken nur Hände und Füße. Jod und Quecksilber sind ohne Einfluß auf das Fortschreiten der Erkrankung. Und schließlich das Röntgenbild. Es weicht, wie Kienböck selbst mehrfach betont, weitgehend von den gewohnten Bildern ab und — das wissen wir heute — reiht sich zwanglos den Bildern an, die Gegenstand dieser Auseinandersetzung sind, den Bildern von Knochenveränderungen bei Lupus pernio und Boecks Miliarlupoid. Die Erwähnung eines derben Infiltrates im Gesicht, in der Nasengegend und von derben Drüsenschwellungen machen die Vermutung fast zur Gewißheit.

Es wäre verlockend, in ähnlicher Weise Befunde aus der Frühzeit diagnostischer Röntgenforschung zu überprüfen; nicht nur, um für die in Frage stehende Erkrankung Material zu gewinnen, sondern auch, weil es möglich wäre, durch das Ausscheiden von atypischen — in Wahrheit nicht dazugehörigen — Fällen aus den Beobachtungsreihen manches Krankheitsbild schärfer zu umschreiben. Dem stehen aber einerseits häufig das Fehlen oder die mangelhafte Wiedergabe der Röntgenbilder, die Dürftigkeit klinischer Angaben entgegen, andererseits müßte ein solches Vorhaben weit über die dieser Arbeit gesteckten Grenzen hinausführen.

Schaumann (1922) berichtet über einen ähnlichen Fall von Lupus pernio bei einem Syphilitischen (positive WaR. und Destruktion des Nasengerüstes); auch hier wurden röntgenologisch in den distalen Phalangenabschnitten scharf umschriebene Aufhellungen nachgewiesen.

Forchhammer berichtet 1905 über einen Fall von Lupus pernio, vielleicht kombiniert mit Lupus erythematodes, bei dem das Röntgenbild der Hände diffuse Schwellung und geringe Rarefikation des Knochengewebes zeigt.

Der von Bloch und Siebenmann (1907) beobachtete Fall (Lupus pernio) zeigt scharf umschriebene Aufhellungen in den Köpfchen einiger Metakarpen und eine randständige Aufhellung am distalen Ende der rechten Ulna.

Klingmüller berichtet 1907 über drei Fälle von Lupus pernio. In dem einen waren die Phalangen der Hände und Füße wie angefressen und an den Gelenkenden verdickt; in einem zweiten, bei dem die Schwellung von Fingern und Zehen dem Auftreten von Hauterscheinungen um sechs Jahre vorausging, waren die Phalangen verdickt und hatten stellenweise umschriebene Aufhellungen. Bei dem dritten Falle war das Nasenbein in Form periostaler Verdickung beteiligt.

Morosoff beschreibt 1908 Knochenveränderungen (Osteoporose durch Granulationsbildung) bei Boecks Sarkoid als herdweise auftretenden Knochenschwund mit Sklerosierung der Knochensubstanz an der Grenze zwischen Dia- und Epiphyse der Phalangen.

Bei Bering (1910) findet sich bei der Schilderung eines Falles von Boecks Sarkoid von der infiltrativen und großknotigen Form mit Beteiligung der Glandulae submaxillares und pa-

Digitized by Google

rotis, sowie chronischer Iridozyklitis eine Bemerkung über rasch erfolgende, eigentümliche Zerstörung der Zähne.

In dem Falle von Kühlmann (1910) treten ein Jahr vor den Hauterscheinungen (von Boeck als Lupus pernio anerkannt) Veränderungen an den Händen auf. Die Phalangen sind grob und plump. Die Markhöhlenräume sind erweitert, Kompakta und Spingiosa verdickt; periostitische Auflagerungen, zum Teil mit zackenförmigen Vorsprüngen; stellenweise Osteosklerose und Osteoporose. Keine lochartigen Aufhellungen. (Diese Veränderungen entsprechen wohl nicht den durch den eigentlichen Krankheitsprozeß gesetzten, sondern — wie später ausgeführt werden soll — sekundären Störungen.)

Florange (1910) findet bei einem Falle von Lupus pernio mit schweren Veränderungen an Haut und Schleimhaut grobe Zerstörungen an den Phalangen einer Hand. „Die Markhöhle einer Endphalange vollständig zerstört"; an anderen Stellen Aufhellungen und völliger Schwund des Knochengewebes. Er findet eine große Ähnlichkeit mit dem Bilde der Spina ventosa und schließt: „Die Knochenerkrankung zeigt das Bild der Tuberkulose."

1910 schildert Rieder eingehend an Hand von vorzüglichen Abbildungen den Röntgenbefund der Hände in zwei Fällen von Lupus pernio. 1. Zehn Jahre vor dem Auftreten der von fachmännischer Seite als Lupus pernio bezeichneten Veränderungen in der Gesichtshaut schwellen einzelne Finger wie entzündlich an. Schubweise ergreift die Krankheit im Laufe der Jahre neue Teile. Aus dem Röntgenbefund: Einzelne Phalangen sind verbreitert, plump, unförmig; Aufhellungen und Strukturveränderungen besonders in den Metaphysen; die noch nachweisbaren Bälkchenzüge zeigen vielfach abnorme Gruppierung und Richtung und bilden ein grobmaschiges Netzwerk; nach zwei Jahren umschriebene Knochendefekte, die Rieder als Kavernen bezeichnet. Sklerosierung einer Diaphyse, die Kortikalis stellenweise verdünnt, das Periost intakt. Im zweiten Falle bestehen scharf abgegrenzte Zysten mit Sklerosierung, die Knochen sind zum Teil verplumpt und scharf, zum Teil unscharf begrenzt; stellenweise ist die Spongiosastruktur verworfen und unregelmäßig. Es fehlen Nekrose, Sequester und Fistelbildung. Rieder deutet diesen Prozeß, charakterisiert durch die gestrickte, maschige oder netzartige Innenzeichnung der Knochen als infektiöse Osteomyelitis, die mit größter Wahrscheinlichkeit tuberkulös ist oder im Gefolge von Tuberkulose entsteht.

Finkelnburg (1913) berichtet über einen von ihm als Acroasphyxia chronica hypertrophica angesehenen Krankheitsfall mit Knochenveränderungen an Händen und Füßen, die sich im Laufe von acht Jahren entwickelt haben. Schubweise wurden immer neue Finger und Zehen befallen. Die Veränderungen werden als zystische Aufhellungen an den Köpfchen und Basen der Phalangen geschildert; die Spongiosa ist stellenweise wabig umgebaut. Gelenke und Periost sind unbeteiligt, keine Mutilationen.

Schaumann (1917) schildert ausführlich Klinik und Röntgenbefund mehrerer Fälle von Lupus pernio und Boecks Sarkoid, die er als vollständig identisch ansieht. Bei der einen Kranken waren Hände und Füße grob verändert, Das Röntgenbild zeigt besonders an den Enden mehrerer Phalangen scharf begrenzte Entkalkungsherde — vielleicht Destruktion —, deren Umgebung wenig oder gar nicht verändert ist. In einem zweiten Falle zeigt das Röntgenbild ganz gleichartige Entkalkungsherde verschiedener Ausdehnung, darunter auch an solchen Fingern, die äußerlich vollkommen unversehrt sind. Die Schwellung einzelner Finger war in diesem Falle fünf Jahre vor jeder Hautaffektion aufgetreten. Bei Fall IV finden sich besonders in den Fußknochen Gruppen von hirsekorngroßen Aufhellungsherden, die ohne jede Demarkationszone an das in Bälkchenstruktur und Schattendichte vollkommen normale Knochengewebe der Umgebung angrenzen. Was die Deutung dieser herdförmigen Aufhellungen betrifft, deren Zusammenhang mit Lupus pernio klinisch erwiesen scheint, meint Schaumann, sie entsprächen den miliaren Herden, die Boeck als charakteristisches Zeichen der Hautveränderungen anspricht.

Digitized by Google

Lutz (1919) findet in zwei Fällen von Boeckschem Miliarlupoid Verdickung von Fingern und im Röntgenbild scharf umschriebene Aufhellungen in der Marksubstanz.

Reiche (1919) berichtet über einen Fall von „Scrophuloderma und Spina ventosa", den Muschter aber als einen sicheren Fall von Lupus pernio ansieht.

Bei einem histologisch sichergestellten Fall von Lupus pernio schildert Muschter (1919) die Knochenveränderungen als zystenartige Aufhellungsherde, Auflösung der Kortikalis, auflockernden Prozeß.

Die Arbeit von Jüngling (1920), die die allgemeine Aufmerksamkeit neuerdings auf die in Frage stehende Knochenerkrankung gelenkt hat, soll später eingehend gewürdigt werden (4 Fälle).

In dem von Clark W. Finnernd beobachteten Falle traten die Veränderungen an den Fingern zwei Jahre vor jeder anderen Affektion auf. Das Röntgenbild zeigte unregelmäßige zentrale und kortikale Destruktion und auch herdweise zentrale Destruktion an mehreren Hand- und Fußknochen.

Bei dem Falle von Altmann (1921), Boecksches Lupoid, traten frühzeitig Schwellungen an Händen und Füßen auf mit destruierenden Vorgängen an den Knochen: lochförmige Aufhellungen, verwaschene Zeichnung besonders in den gelenknahen Abschnitten; das Periost fast nicht beteiligt; hochgradige Atrophie der Handwurzelknochen; außerdem eine umschriebene Periostauftreibung an einer Tibiakante nahe dem distalen Ende. Bei einer Nachuntersuchung nach fünf Jahren waren noch vereinzelte lochförmige Aufhellungen nachweisbar, statt der Atrophie fand sich zum größten Teil mäßige Sklerosierung.

Brock berichtet 1921 über zwei Fälle von Lupius pernio mutilans mit Knochenveränderungen an Händen und Füßen, wie sie Jüngling beschrieben hat. Gans (Über Lupus pernio und seine Beziehungen zum Sarkoid Boeck, Dermat. Zeitschr., Bd. 33, S. 64, 1921) hat im Röntgenbild die Knochen der Grundphalangen verdickt gefunden; die Spongiosa zeigt unregelmäßig maschige Zeichnung, gelegentlich auch kleine Hohlräume, die Kortikalis ist nicht scharf gegen die Spongiosa abgesetzt. Chronisch entzündlicher Prozeß ins Knochenmark; ob tuberkulöse oder luetische Osteomyelitis, ist nicht zu unterscheiden.

Je eine Beobachtung der gleichen Art ist in den Mitteilungen von E. Fraenkel (1921) (Lupus pernio bei Tuberkulose der Lungenspitzen und Lymphdrüsen; Iritis) und Voorhoeve (1922) (papulonekrotisches Tuberkulid) niedergelegt.

Bei einem ähnlichen Fall von Lupus pernio (röntgenologisch: Multiple Zystenbildung in den beteiligten Diaphysen, Kortikalis stellenweise stark verdünnt und zackig eingebrochen) nimmt Lippert (1922) an, daß für die Haut- und Knochenveränderungen dieser Form ein innerer Zusammenhang in der Weise besteht, daß durch eine klinisch ausgeheilte Tuberkulose an anderer Stelle eine Disposition für diese „neue Art von chronischer, deutlich fortschreitender Infektion" geschaffen wird.

Eine klinisch und röntgenologisch ähnliche Beobachtung bei Rieux et Delater (1922).

In zwei Mitteilungen in der Wiener dermatologischen Gesellschaft 1918 und auf dem deutschen Dermatologen-Kongreß in Hamburg 1921 demonstrierte Volk charakteristische Röntgenbilder einiger Fälle von Miliarlupoid (s. Sarkoid Boeck) und betonte die Zugehörigkeit dieser Veränderungen zum Krankheitsbild dieser Form der Tuberkulose. Diese Fälle finden sich auch unter den in dieser Arbeit ausführlich geschilderten.

II.

Beobachtung 1.

Anna D., geboren 1880. Anamnese: Zwei Geschwister an Tuberkulose gestorben, der Mann der Kranken hat „Drüsen" und Hauttuberkulose. Beginn der Erkrankung 1912 im Gesicht (Nase).

Digitized by Google

Status praesens (15. VI. 1914): Plattenförmige kutane und subkutane Infiltrate an der Nase, der rechten Schläfe, linken Wange und am weichen Gaumen vom typischen Aussehen des Sarkoid Boeck. Radiumtherapie.

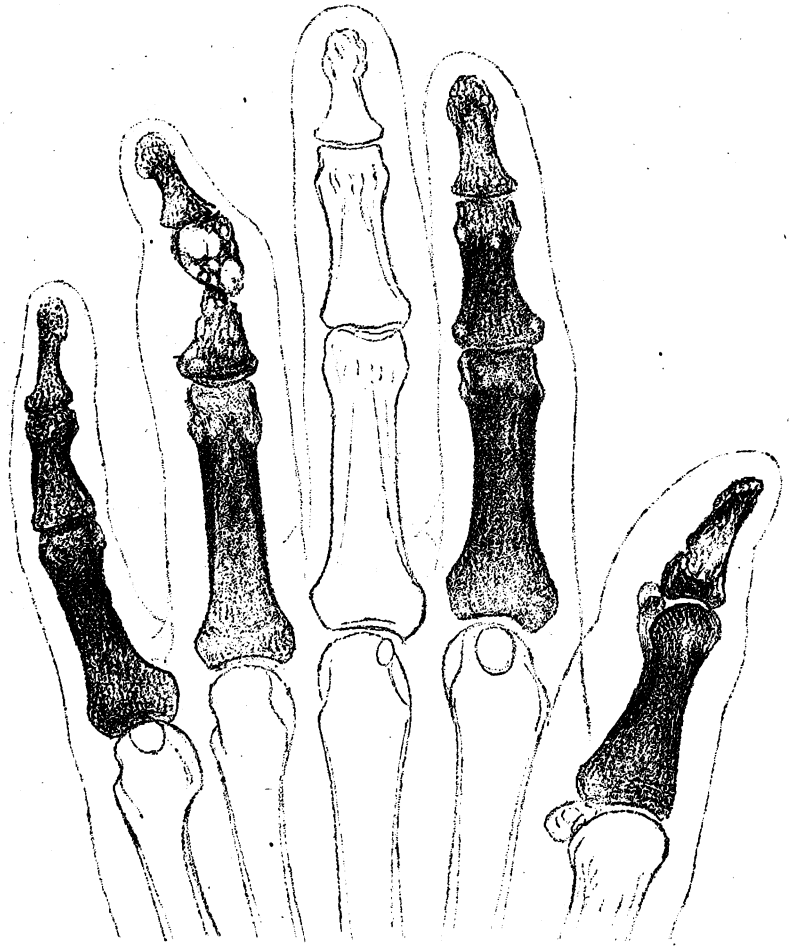

Fig. 1 (15. I. 1915).

15. I. 1915. Die Infiltrate sind kleiner und flacher. Der IV. Finger der rechten Hand und die II. Zehe des rechten Fußes sind spindelig verdickt. Röntgenbefund 25. I. 1915. Rechte Hand (I): Der IV. Finger ist in seinen Weichteilen im ganzen verdickt, im Bereich der Mittelphalanx darüber hinaus spindelig aufgetrieben. II. Finger: Im Köpfchen der Grundphalanx scheint die feine Struktur der Spongiosa etwas vergröbert. Der Endphalanx fehlt an der volaren Seite eine Kompaktaschicht. Mit Ausnahme des dorsal-radialen Anteiles ist der Knochen kalkarm und unregelmäßig kleinmaschig umgebaut. Keine auffällige periostitische Apposition. IV. Finger: An der Grundphalanx ist die Begrenzung der kompakten Kortikalis gegen den Markraum unregelmäßig, wie ausgefranst. Das Köpfchen dieses Knochens ist besonders in seinem ulnaren Teil etwas kalkarm. Die Hauptveränderungen finden sich an der Mittelphalange dieses Fingers. Durch eine etwa in der Mitte der Längsausdehnung befindlichen Einschnürung (Spontanfraktur?) ähnelt der Knochen einem Doppelkegel. Der proximale Teil setzt sich ganz unregelmäßig aus dicht nebeneinanderstehenden, etwa stecknadelkopfgroßen Aufhellungen zusammen mit grobem Balkenwerk dazwischen, im distalen erreichen diese Aufhellungen Linsengröße. Am ulnaren Umfang des proximalen Stückes eine spornförmige Exostose. Die Gelenkspalte des proximalen und distalen Interphalangealgelenkes sind verschmälert, das Endglied steht ulnar subluxiert. Im Grundglied des V. Fingers, in dessen distaler Hälfte geringe Unregelmäßigkeit in der Struktur des Knocheninnern.

2. V. 1916. Auch der V. Finger der rechten Hand ist verdickt. Seither schreitet die Verdickung im Bereiche der Finger fort, die Endphalangen werden deformiert, die Nägel verkümmern.

Digitized by Google

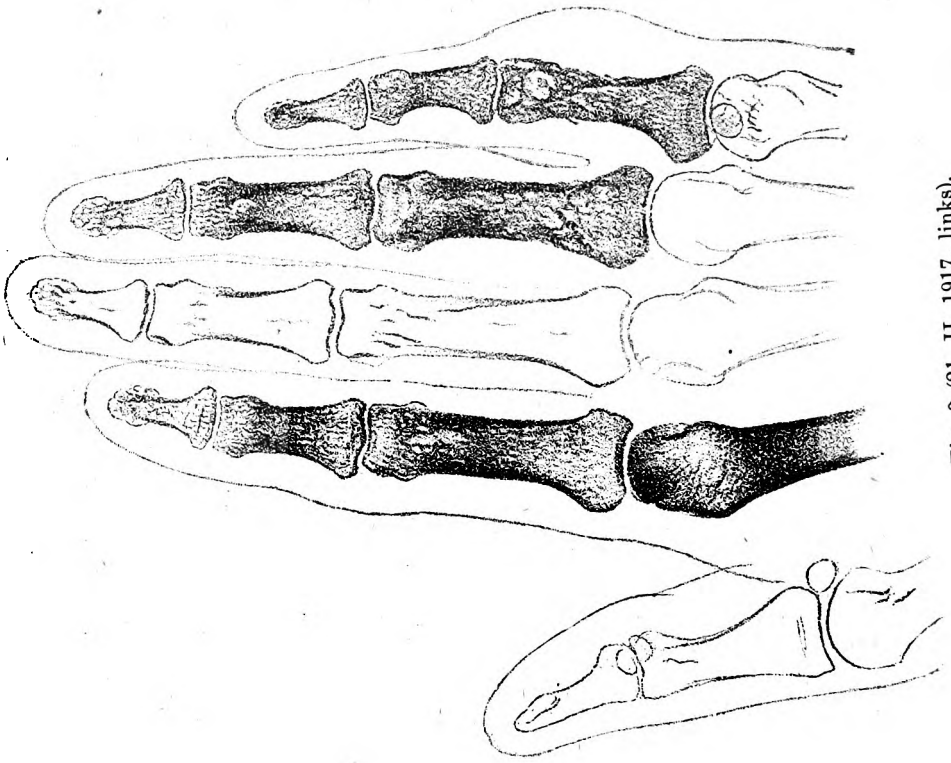

Fig. 3 (21. II. 1917, links).

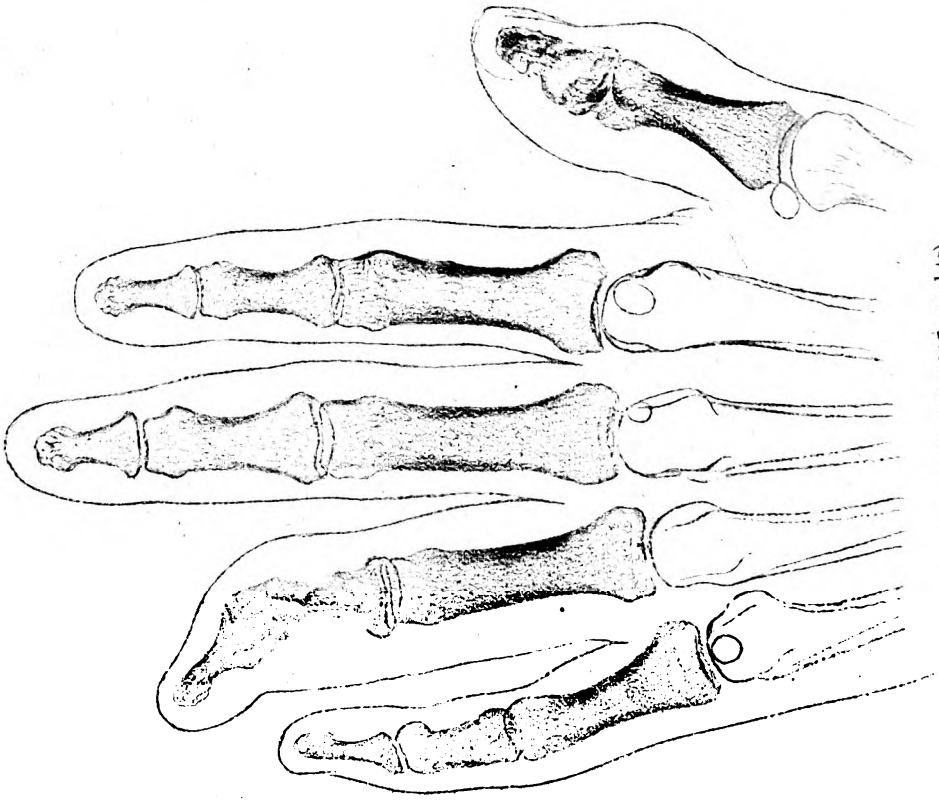

Fig. 2 (21. II. 1917, rechts).

Digitized by Google

Röntgenbefund 21. II. 1917, rechte Hand (II): Der Daumen ist in seinen Weichteilen stark verdickt; das Endglied ist grob zerstört, ein großer zentraler Aufhellungsherd, unregelmäßig, scharf begrenzt, öffnet sich mit einem schmalen Kanal nach medial volar. Der übrige Knochen ist kalkarm, bei ganz unregelmäßiger Struktur von zahlreichen Aufhellungsherden durchsetzt. III. Finger: Am ulnaren Kontur der Grundphalange eine kleinste, spitze Exostose (normal?). IV. Finger: An der Grundphalange ganz ähnlich gelegen eine kleinste, blasige Exostose; die bauliche Unregelmäßigkeit im Köpfchen ist deutlicher, die Abgrenzung der Kompakta gegen den Markraum beginnt verschwommen zu werden. Die Zerstörung der Mittelphalange ist fortgeschritten, der Knochen hat jetzt Hantelform. Die ulnare Abbiegung der Endphalange hat zugenommen. V. Finger wie früher. — Linke Hand (II) (1. Platte fehlt): Mäßige Weichteilschwellung am II., sehr ausgesprochene am IV. und V. Finger. II. Finger: In der distalen Hälfte der Grundphalange und in der proximalen der Mittelphalange ist der regelmäßige Bau gestört, statt des zarten ist ein grobmaschiges Netzwerk sichtbar. IV. und V. Finger sind in gleichartiger Weise verändert; an beiden sind vorwiegend die Grundphalanx, weniger die Mittelphalanx leicht verschmächtigt; an jenen finden sich kortikale Absumptionen; der Bau der ganzen Knochen ist mit teilweiser Freilassung der Gelenkenden grobmaschig umgeordnet; im Köpfchen der Grundphalanx V ist überdies eine linsengroße, scharf begrenzte Aufhellung.

Röntgenbefund III. 11. II. 1920. Rechte Hand: Vom Endglied des Daumens ist nur noch ein zartes Gerüstwerk übrig; das Interphalangealgelenk scheint zerstört, die Grundphalange distal auffällig verjüngt. An der Grundphalanx des IV. Fingers erstreckt sich die Unordnung besonders radial fast bis ans proximale Ende; die Kortikalis ist dort aufgehellt, aufgelockert, ihre Begrenzung gegen den Markraum durch Bildung neuer Balkenzüge in diesem undeutlich. Von der Mittelphalanx ist nur noch eine dünne, kompakte Knochenspange übrig; die Basis des Endgliedes ist zerstört. Es soll an dieser Stelle (andern Orts) eine Operation vorgenommen worden sein. Die Veränderungen am V. Finger von gleicher Art wie früher, ausgeprägter. — Linke Hand: Im Köpfchen des Metakarpus II, wo früher eine geringe Unregelmäßigkeit angedeutet war, ist jetzt ein grobes Maschen- und Balkenwerk sichtbar bei unveränderter äußerer Form; am ulnaren Umfang des sonst intakten Schaftes eine umschriebene Einziehung. Die Grundphalanx II wie früher, in der Basis der Mittelphalanx einige wie ausgestanzte Aufhellungen; der Gelenkspalt zwischen beiden verschmälert. IV. Finger: Der Umbau des Knochens in gleicher Weise fortgeschritten, die radiale Absumption ist größer und tiefer geworden, der Spalt des proximalen Interphalangealgelenkes ist sehr verschmälert. Ein ähnlicher Fortschritt ist auch an den Knochen des V. Fingers feststellbar. Im allgemeinen werden alle befallenen Knochen allmählich schmächtiger und kürzer.

Röntgenbefund IV. 18. II. 1921. Rechte Hand: Vom Endglied des Daumens ist nur ein schalenförmiger Knochenrest übrig, der den ganzen dorsalen Umfang frei läßt. Das Köpfchen der Grundphalange ist von einer Gruppe größerer Aufhellungsherde erfüllt. II. Finger: In der distalen Hälfte der Grundphalanx, besonders im Mittel- und Endglied, ist eine Unregelmäßigkeit und Vergröberung des Baues schon sehr deutlich. Am IV. Finger sind die Reste von End- und Mittelglied noch mehr in sich zusammengesunken und in das Köpfchen des schon grob destruierten Grundgliedes eingebrochen. Dies und die übermäßige Weichteilschwellung lassen den Finger schwer verkrüppelt erscheinen. Am V. Finger haben die Veränderungen aller drei Knochen nur unwesentlich zugenommen. — Linke Hand: Im Köpfchen des Metakarpale I beginnt ein Umbau im Sinne einer Vergröberung der Bälkchen und der Lücken zwischen ihnen. Die schon erwähnten gleichartigen Veränderungen im Köpfchen des Metakarpale II sind wesentlich ausgesprochener. Im Köpfchen des Endgliedes des Daumens steht zentral eine maiskorngroße, scharf begrenzte Aufhellung, nur noch von einem dünnen Knochenmantel umgeben. Am II. Finger ist die Grundphalanx in ihrer Gänze in distal zunehmendem Grade strukturell in schon mehrfach geschilderter Weise verändert; ihr distales Gelenk scheint zerstört, ihr Köpfchen scheint in die durch grobe Aufhellungen durchsetzte Basis des Mittelgliedes eingebrochen zu sein, in der ebenso die Zerstörung weiter um sich gegriffen hat. IV. Finger: Die Zerstörung hat Grund- und Mittelphalange in ihrer Gänze erfaßt. Das Gelenk zwischen beiden ist zerstört. Eine Absumption an der Basis der Mittelphalange ulnar ist größer geworden. Der V. Finger ist durch eine Luxation im proximalen Interphalangealgelenk ulnar abgeknickt. Die Zerstörung hat wesentlich um sich gegriffen, große Aufhellungen in beiden Knochen.

Dezember 1922. Guter Allgemeinzustand, innere Organe o. B. Hautaffektion und Schleimhautherd sind in weitgehender Abheilung. Stellenweise Radiumatrophie (Verdünnung, ektasierte Gefäße); in den Randpartien der Wangen- und Schläfenherde besteht noch geringes Infiltrat. Hände: Alle Finger sind stark verdickt, besonders im Bereich der Grundphalange. Einschränkung ihrer Beweglichkeit. Die Haut ist derb, lividrot, die Oberfläche glänzend, die Endphalangen sind verkrümmt, Nägel fehlen zum Teil, zum Teil sind sie verkümmert. Ähnlich, jedoch in geringerem Grade, sind die Zehen beider Füße verändert.

Digitized by Google

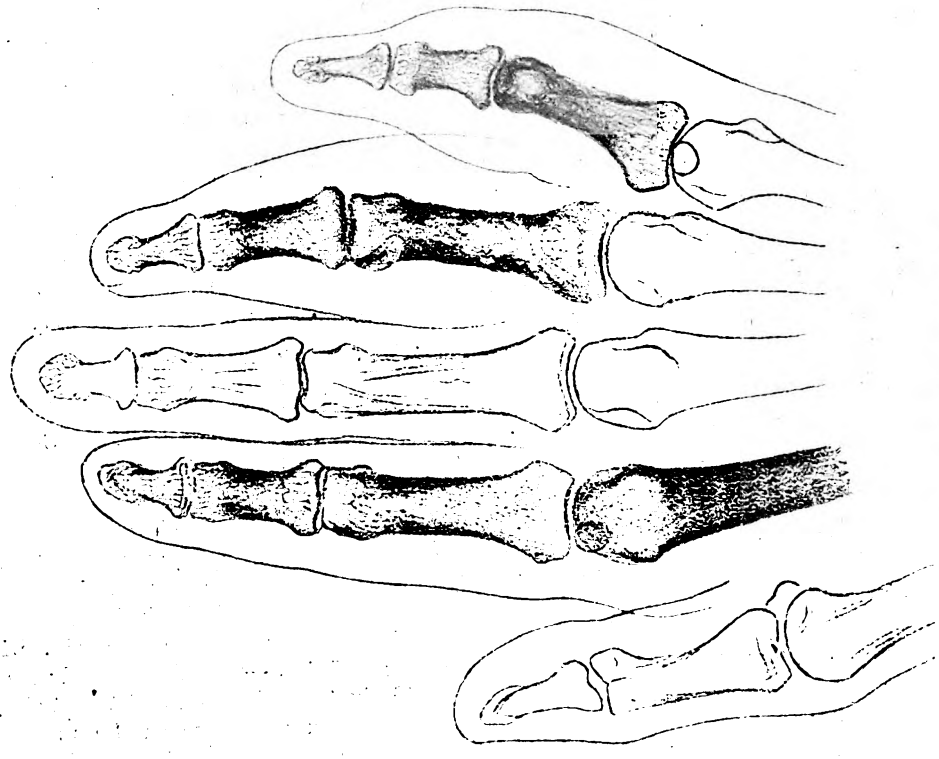

Fig. 5 (11. II. 1920, links).

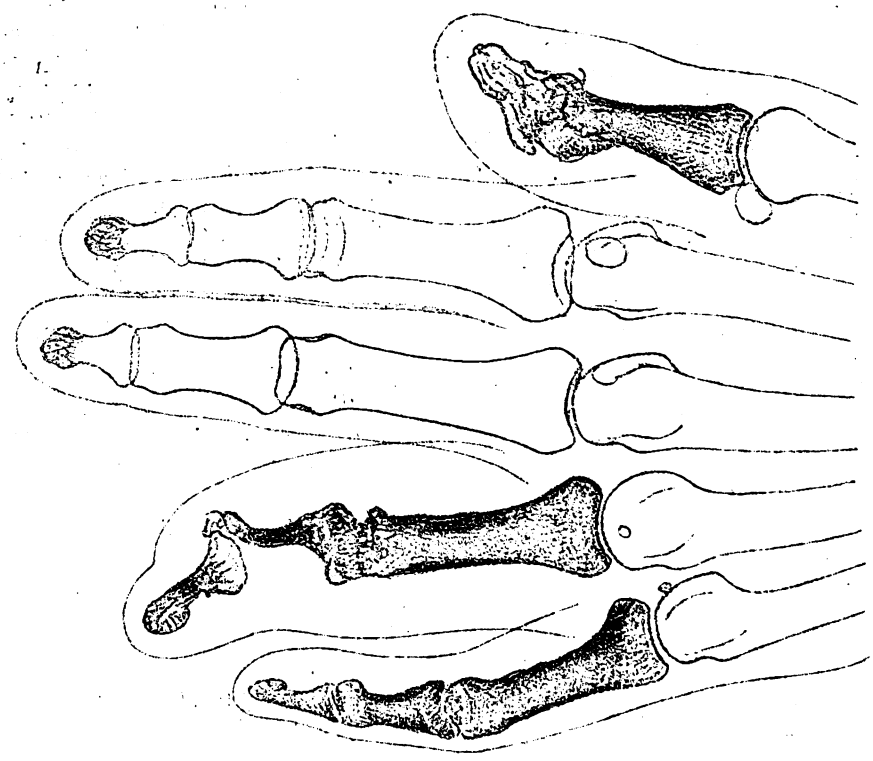

Fig. 4 (11. II. 1920, rechts).

Digitized by Google

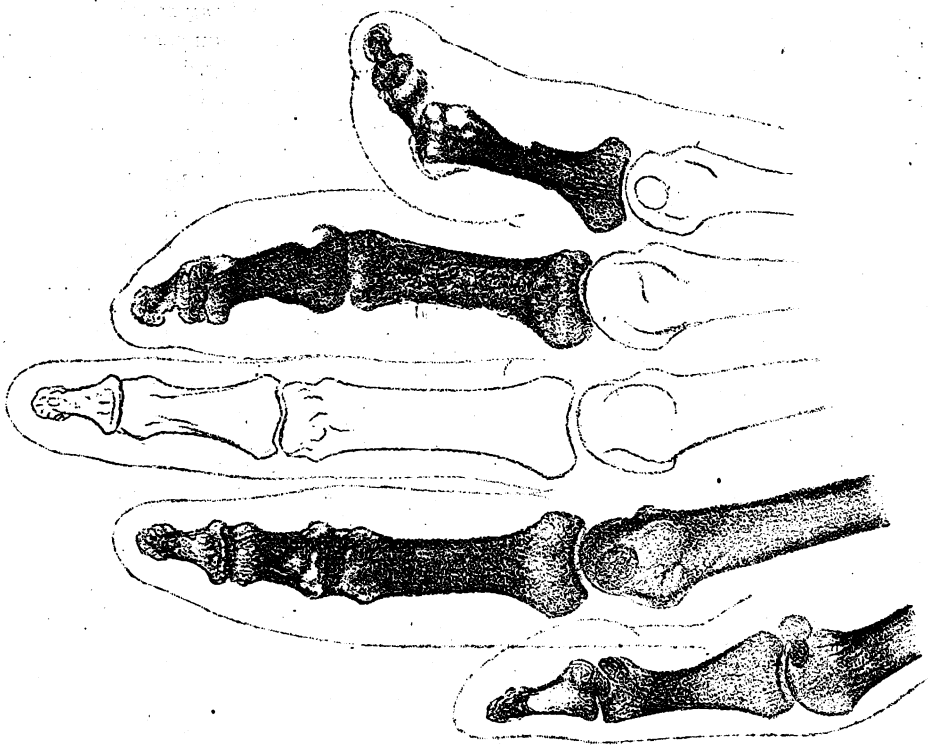

Fig. 7 (18. II. 1921, links).

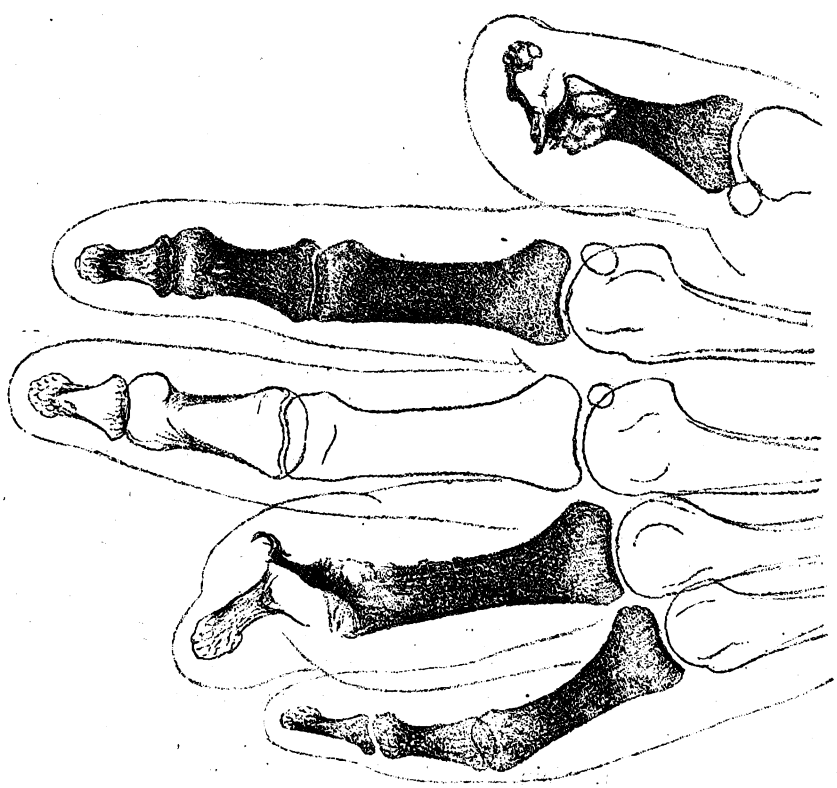

Fig. 6 (18. II. 1921, rechts).

Digitized by Google

Röntgenbefund V. 18. XII. 1922. Rechte Hand: Die Fragmente des Daumenendgliedes noch mehr in sich und in das Köpfchen der Grundphalange zusammengesunken. Der Schaft des Grundgliedes verjüngt sich distal kegelförmig. II. Finger: Der vergröbernde Umbau hat die ganze Grundphalanx ergriffen. Die im Befund II zum erstenmal beobachteten kleinen Exostosen am radialen Umfang erscheinen heute von aufhellenden Herden aufgebraucht. Einen besonders raschen Fortschritt zeigen die Veränderungen am Mittelglied: Grobe Zerstörung des Knochens mit mehrfachem Zusammenbruch, der zu bedeutender Verkürzung des Gliedes geführt hat. In ähnlicher Weise ist das Endglied betroffen. IV. Finger: In der Basis zentral eine unscharf begrenzte Aufhellung. Mit Ausnahme des proximalen Teiles des ulnaren Umfanges ist die Begrenzung des Knochens leicht hökkerig, unregelmäßig geworden, die Kortikalis entkalkt und aufgesplittert, der Knochen im ganzen verdünnt und verkürzt, das Köpfchen stumpf kugelig wie abgeschliffen. Vom Mittelglied ist nur noch ein kurzer, ziemlich solider Sporn übrig, vom Endglied nur noch die distale Hälfte. Am V. Finger hat der mehrfach geschilderte Umbau das Grundglied mit Ausnahme eines kleinen basalen Teiles und die Basis des Mittelgliedes verändert. Das Gelenk zwischen beiden scheint zerstört, der Finger in diesem Gelenk subluxiert und radial volar gebeugt. — Linke Hand: In den Köpfchen der Metakarpale I und II die geschilderten Veränderungen nur unwesentlich fortgeschritten. Das Endglied des Daumens ist ähnlich wie rechts, aber noch nicht so weitgehend verändert; der Processus unguicularis ist vollkommen sequestriert. Finger II wie früher. III. Finger: Am distalen Ende des Grundgliedes und in der proximalen Hälfte des Mittelgliedes beginnt der vergröbernde Umbau. IV. Finger: Der Schaft des Grundgliedes ist verschmälert, radial unregelmäßig zackig begrenzt. Der Knochen ist von kleinsten, hellen Flecken durchsetzt, im allgemeinen dichter als normal; nur ulnar proximal ist ein Stück Kortikalisschicht scheinbar unverändert erhalten. Die von groben Aufhellungsherden durchsetzte Basis, die ihre äußere Form bewahrt hat, sitzt dem Schaft wie ein breiter Knopf auf. Das Gelenk zwischen Grund- und Mittelglied ist zerstört, dieses nur noch als unregelmäßiges, zerfran-

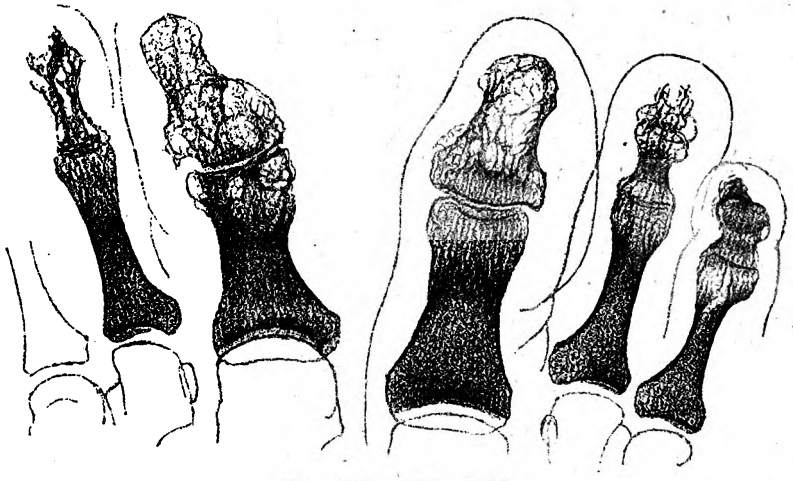

Fig. 8 (18. XII. 1922).

stes, dichtes Knochenstück erkennbar, ähnlich das Endglied. Der ganze Finger bildet einen volar radial gekrümmten Haken. Ähnlich wie der IV. ist auch der V. Finger verändert; doch sind hier die Reste von Mittel- und Endglied volar ulnar abgebeugt (Abb. 1, Tafel VII). — Ganz ähnliche Veränderungen finden sich an den Zehen beider Füße. Rechts sind die beiden Endglieder von I., II. und III. grob verändert, links das Endglied der großen, Mittel- und Endglied der II. Zehe verändert. Die proximale Hälfte des Grundgliedes I. ist deutlich aufgehellt, die Spongiosastruktur in diesem Bereiche nicht verändert.

Zusammenfassung: Bei der Patientin wird drei Jahre nach Auftreten der klinisch als Boecksches Sarkoid erkannten Haut- und Schleimhautaffektion eine Anschwellung von Fingern und Zehen bemerkt, die im Laufe der folgenden sieben Jahre allmählich alle Finger und mehrere Zehen erfaßt. Gleichzeitig damit treten Veränderungen an den Knochen auf und greifen um sich. Nach den Röntgenbildern nimmt der Vorgang vom Knocheninnern seinen Anfang; es ist vorzüglich Knochenumbau und -abbau; stellenweise entstehen scharf begrenzte Defekte, die vielleicht auf Stillstand des Prozesses hinweisen. Keine allgemeine oder lokale Atrophie (Kalkverarmung). Kein Sequester, keine perifokale Sklerosierung, die als de-

Digitized by Google

markierende Reaktion des Organismus angesehen werden könnte. Keine der Ausdehnung des Prozesses irgendwie entsprechende periostale Reaktion. Es fehlt eine primäre Beteiligung der Gelenke. Umbau und Abbau des Knocheninnern ändern schließlich seine äußere Gestalt; die Knochen werden schmächtiger, kürzer, brechen in sich zusammen, verschwinden schließlich gänzlich: Mutilationen.

Beobachtung 2.

Hedwig N., geboren 1883, Kaufmannsgattin. Gatte und ein Kind gesund, selbst stets gesund. Ein normaler Partus 1911, ein Abortus 1914.

Bei der ersten Beobachtung (die Aufnahme in das Lupusheim war damals unmöglich) am 16. IX. 1916 bestanden Herde von Sarkoid Boeck an der linken Nasolabialfalte, am Septum nasi, an der rechten Wange und in der rechten Schläfengegend, zum Teil vom großknotigen, zum Teil vom diffusinfiltrativen Typus. Kolbenförmige Auftreibung des linken Zeige- und Mittelfingers. Behandlung aller Herde mit Radium und Röntgen. April bis Juli 1918: Wiederholung der Bestrahlung. Damals wurde ein Röntgenogramm der Hände aufgenommen. Alle Phalangen beider Hände mit Ausnahme der des rechten V. Fingers und einiger Endphalangen sind grob verändert. Bei einigen,

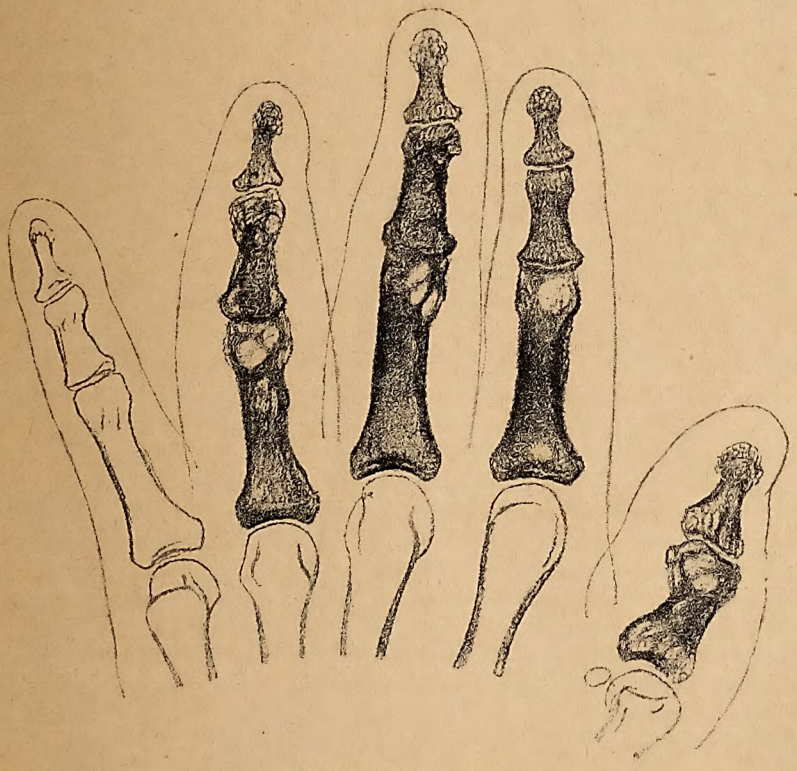

Fig. 9 (1918, rechts)

z. B. Grundglied II und Mittel- und Endglied IV rechts ist die Struktur verändert; die Kompakta kalkarm, aufgelockert, nicht gegen den Markraum abgrenzbar; dieser ist von unregelmäßig angeordneten Balkenzügen durchsetzt; die feine Gitterstruktur von Köpfchen und Basis unregelmäßig vergröbert; das Ganze ein Netz- und Wabenwerk. An anderen Stellen, besonders in den Köpfchen der meisten Grundphalangen, bestehen bis linsengroße, rundliche, scharf begrenzte Aufhellungen, in denen zumeist jede Gewebsstruktur fehlt, wie ausgestanzte Löcher. Vielfach sind sie nicht einheitlich, es liegen zwei oder mehr beisammen, durch Knochenbalken voneinander getrennt; in ihrer Umgebung keine merkliche Sklerosierung in dem auch sonst unregelmäßig gebauten Knochen. Während Form und Begrenzung der Knochen im allgemeinen erhalten sind, zeigen die Grundphalangen, am deutlichsten die IV. links, an ihrem radialen Umfang eine undeutliche Begrenzung, zum Teil Absumption, zum Teil zackige Ausfransung. Vom Nagelglied des linken Daumens besteht nur noch die proximale Hälfte; ein davon losgelöster Knochenspan ist der Rest der Tuberositas unguicularis. Die Gelenke scheinen frei zu sein.

Digitized by Google

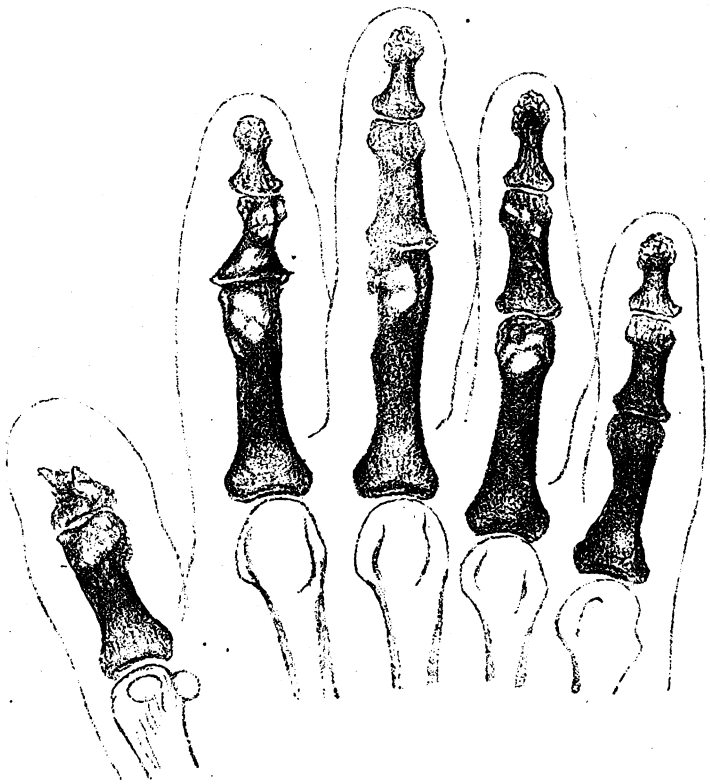

Fig. 10 (1918, links).

Am 11. XII. 1920 wurde die Kranke in das Lupusheim aufgenommen. Statt einer ausführlichen Beschreibung der Herde an der Haut seien einige histologische Befunde angeführt: A. Vom Herd am linken Oberarm: Epidermis unverändert. In der Kutis, auch im subkutanen Fettgewebe, finden sich scharf abgesetzte, von Bindegewebsstreifen umgebene Infiltrate, die fast nur aus Epitheloidzellen und wenigen Rundzellen bestehen. Im Bereiche dieser Infiltrate fehlen die elastischen Fasern. B. Von einer papulösen Effloreszenz am Rücken: Die Epidermis ist an der Kuppe der Effloreszenz verdünnt, der Papillarkörper geschwunden. Das Infiltrat beginnt unmittelbar unter der Epidermis, ist gegen die Umgebung scharf abgesetzt, besteht zum größten Teil aus epitheloiden Zellen; elastische Fasern fehlen in seinem Bereich.

3. I. 1921. Die früher kleinpapulösen Effloreszenzen am Rücken zum größten Teil mit weißen, leicht deprimierten Narben abgeheilt (Allgemeinbestrahlung mit Kohlenbogenlicht und Arsen). Die Infiltrate an Nase und Armen scheinbar zurückgegangen.

11. I. Am sternalen Ansatz der II. linken Rippe eine Schwellung, die unter grauem Pflaster nicht zurückgeht.

15. I. Röntgendurchleuchtung (Dozent Haudek): Lunge: Interlobäre Schwarte rechts zwischen Mittel- und Oberlappen. Flächenhafte Schatten im medialen Teil des Mittellappens. Obliteration des rechten Pleurasinus. Die rechte Zwerchfellkuppe deformiert und wenig verschieblich. Beide Hilusschatten vergrößert. Spitzen annähernd gleich und normal hell.

28. I. Pirquetsche Reaktion (neuerdings) negativ.

26. II. Röntgenbefund. A. Hände: Das Bild durchaus ähnlich dem von 1918. Die runden, scharf begrenzten Aufhellungen in den Basen und Köpfchen der Phalangen sind zum Teil von absoluter Transparenz, entsprechen also vollkommenem Defekt von Knochensubstanz in der Strahlenrichtung, oder zeigen weniger dichte Knochenstruktur als die Umgebung. An einzelnen Stellen, wo die Abgrenzung der Aufhellungen früher unscharf war, sind die hellen Zonen jetzt scharflinig begrenzt, so an der Basis der Grundphalanx II rechts, an der Basis von Grundphalanx II und V links. Auch diesmal zeigt die Umgebung der hellen Herde keine Unregelmäßigkeit im Sinne von Umbau oder Verdichtung (Abb. 2, Tafel VII). — B. Füße: An den Phalangen beider Füße bestehen dieselben Veränderungen wie an den Händen in geringerem Maße, zum Teil in der Form von grobmaschigem Umbau der Struktur, zum Teil in Form scharf umschriebener, stellenweise wie an den Händen durchgreifender

Digitized by Google

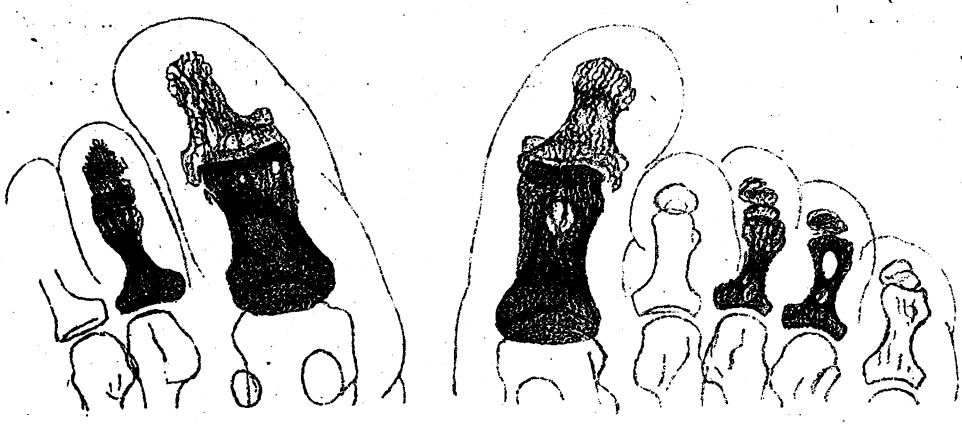

Fig. 11 (26. II. 1921).

Defekte im Knochen. Befallen sind 1. und 2. Phalange der I., II. und III. Zehe rechts, die Grundphalangen der ersten vier Zehen links, darunter auch Zehen, die weder Verdickung der Weichteile, noch Veränderungen der Haut aufweisen. — C. An der oberen Kante des sternalen Endes der II. Rippe links besteht eine flache Usur, wie bei Osteoperiostitis. Ein zarter periostitischer Saum grenzt das Ende der Delle lateral ab. Am knöchernen Nasenskelett sind röntgenologisch keine Veränderungen nachweisbar.

Pirquetsche Reaktion zweimal negativ.

Als besonders interessant sei ein Befund einer Probeexzision einer Papel nach Partialantigenauswertung M. Tb. R. 1 : 1 Mill. angeführt (Exzision am 7. Tag): Durch Bindegewebszüge scharf abgesetzte Infiltrate knapp unterhalb des Papillarkörpers und auch in tieferen Schichten der Kutis, hauptsächlich aus Epitheloidzellen bestehend, mit vereinzelten Riesenzellen und spindeligen Zellen (junge Bindegewebszellen?). Fehlen der elastischen Fasern im Bereiche der Infiltrate. Also auch hier sarkoider Bau!

Am 28. III. wird die Kranke entlassen. Die Herde an Nase, Wangen, Rücken und Armen sind zurückgegangen, zum Teil unter Überpigmentierung und Gefäßektasien, zum Teil mit Hinterlassung leicht deprimierter Narben. Die Haut der Spitzen jener Finger und Zehen, deren Endphalangen in geschilderter Weise befallen sind, ist livide verfärbt.

Zusammenfassung: Bei der Kranken mit (histologisch bestätigtem) Sarkoid Boeck der Haut und Schleimhäute finden sich entsprechend der Weichteilschwellung und Hautveränderung an Fingern und Zehen Knochenveränderungen; diese sind von zweierlei Art: Ein Umbau der gesamten Struktur, der sich in Kalkverarmung und Auffaserung der Kortikalis und in einem grobmaschigen Balkenwerk der Spongiosa äußert, und runde, vorzüglich in den Köpfchen und Basen der langen Knochen gelegene Aufhellungen, von denen mehrere den Knochen vollkommen durchsetzenden Defekten entsprechen.

Zwei Jahre später hat sich an vielen Stellen das Bild derart geändert, daß an die Stelle der groben Strukturstörung scharf abgegrenzte Defekte getreten waren, ein Befund, den schon Jüngling erhoben hat (Fall I). Keine allgemeine, geringe lokale Atrophie. Das Endglied des linken Daumens ist fast völlig zerstört, ohne daß eine Perforation nach außen und eine Abstoßung beobachtet werden konnte. An einzelnen Interphalangealgelenken bestehen Veränderungen von chronischer (deformierender) Arthritis. Weichteilschwellung und Periostitis am sternalen Ende der 2. Rippe links. Wa.R. und Pirquet-R. negativ.

Beobachtung 3.

Anna Sch., geboren 1898. In der Familienanamnese kein Anhaltspunkt für Tuberkulose. Krankheitsbeginn 1917 im Gesicht. Langsame Entwicklung der Affektion.

Status praesens: 3. VI. 1919. Bis 1 cm² große, kutan-subkutane, plattenförmige, mäßig derbe Infiltrate links am Kieferwinkel und submental; in beiden Nasolabialfalten mehrere, bis kirschkerngroße, intrakutane, braunrote, mäßig derbe Knötchen, eines am rechten Nasenflügel. An beiden Oberarmen kutan-subkutane, derbe Knoten. Alle Infiltrate von braungelber oder mehr rot-blauer Farbe, auf Glasdruck wird der Farbton blässer, innerhalb des Infiltrates treten dann deutlich einzelne, dunkelbraune, bis stecknadelkopfgroße Fleckchen hervor. Am weichen Gaumen ein 2 cm

Digitized by Google

breites, erhabenes, grüngelb durchschimmerndes Infiltrat. Innere Organe o. B. Wa.R. wiederholt negativ.

Zwei exzidierte kutane Herde zeigen histologisch das Bild von Sarkoid Boeck. Therapie: Röntgen, Radium, Arsen.

Mai 1920: Weitgehende Rückbildung der Infiltrate.

22. IV. 1921: Die große Zehe rechts an der Grundphalange leicht verdickt.

Röntgenbefund: In der Mitte der Grundphalange der großen Zehe rechts findet sich ein etwa kaffeebohnengroßer, scharf begrenzter, nicht sehr heller Aufhellungsherd; die Struktur des ganzen Knochens ist gestört. Keine deutliche Kompaktaschicht, die Spongiosa ist grobmaschig umgebaut. Sonst keine Veränderungen am Skelett von Füßen und Händen (Fig. 12).

Zusammenfassung: Bei der Kranken mit Boecks Sarkoid der Haut und Schleimhäute (histologisch bestätigt) finden sich an einer großen Zehe, an der die Weichteile verändert sind, Veränderungen der Grundphalange von der Art der scharf begrenzten runden Aufhellungen. Pat. hat sich im Oktober 1923 wieder vorgestellt, wobei erhoben wurde, daß nach einer neuerlichen As-Kur das Sarkoid Boeck mit Hinterlassung von Atrophien gänzlich abgeheilt ist.

Beobachtung 4.

Marie R., geboren 1883. In der Familie keine Tuberkulose. Die Krankheit begann zu Anfang 1918. Angeblich nach einer Injektion schwoll damals unter starkem Fieber das Gesicht an.

Status praesens 22. III. 1919. Das Gesicht mit Ausnahme von Stirn und Kinn gedunsen, livid; das Ödem geht auf die Nase über. An den Nasenflügeln kleine, derbe Infiltrate; auf den Wangen konfluierende, stecknadelkopf- bis linsengroße, derbe, braune Knötchen. Infiltrate auf der linken Nasolabialfalte, an der Oberlippe, am Kinn, am linken Oberarm. Der linke Mittelfinger ist in der proximalen Hälfte verdickt und derb. Am weichen Gaumen konfluierende Knötchengruppen.

1. V. Probeexzision: Sarkoid Boeck. Wa.R. negativ.

Röntgenbefund: Die Grundphalangen des III. und IV. Fingers links sind verändert. Am III. Finger ist die Kortikalis des Knochens verschmälert und ist am ulnaren Umfang eingeknickt. Das

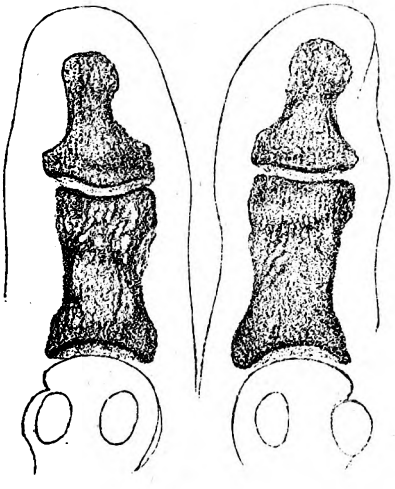

Fig. 12.

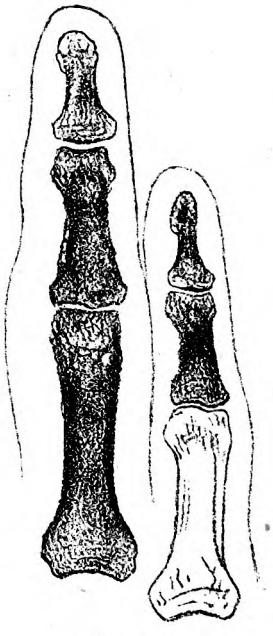

Fig. 13.

Maschenwerk der Spongiosa ist unregelmäßig vergröbert. Diese Vergröberung der Spongiosastruktur findet sich auch in der distalen Hälfte der Grundphalange IV.

Zusammenfassung: In diesem histologisch bestätigten Falle von Boeckschem Sarkoid findet sich in zwei Fingergrundphalangen ein grober Knochenumbau; an dem einen auch äußerlich veränderten Finger ist der Knochen verschmälert und die verdünnte Kortikalis eingeknickt.

Digitized by Google

Beobachtung 5.

Franziska F., geboren 1872, Hilfsarbeiterin. Aus der unvollständigen Krankengeschichte der Patientin, die sich einer weiteren Beobachtung entzogen hat: Beginn der Hauterkrankung vor zehn Jahren mit einem „Wimmerl" auf der rechten Wange. Klinische Diagnose: Lupus pernio (Sarkoid Boeck) der Nase und der Oberarme.

Röntgenbefund: Die wiederholt beschriebenen Veränderungen, Verschmälerung und Auffaserung der Kompakta, grobmaschiger Umbau der Spongiosa finden sich in der Grundphalange II rechts, Grundphalange III links, sowie in den Mittelphalangen II und V links; in den beiden letztgenannten Knochen und im Endglied V links sind zahlreiche, scharf begrenzte Aufhellungen von Stecknadel- bis Linsengröße. An den Füßen sind die distalen Teile beider Grundphalangen I und die Grundphalanx III links in ähnlicher Weise, in geringerem Grade verändert. Die gleichen Veränderungen: unregelmäßiger Umbau und kleinste, scharf begrenzte Aufhellungen sind auch am Nasenbein ganz deutlich (Abb. 3 u. 4 a, Tafel VIII).

Beobachtung 6.

Mathilde H., geboren 1873. Krankheitsbeginn vor zehn Jahren: Amputation des III. Fingers links. Beginn der Nasenaffektion vor vier Jahren. Klinische Diagnose: Lupus pernio (Sarkoid Boeck).

Röntgenbefund 11. III. 1923; Hände: Rechts Endglied I, Grund- und Mittelglied V, links Grund- und Mittelglied IV, Mittelglied V verändert im Sinne von Auflockerung der Kompakta und

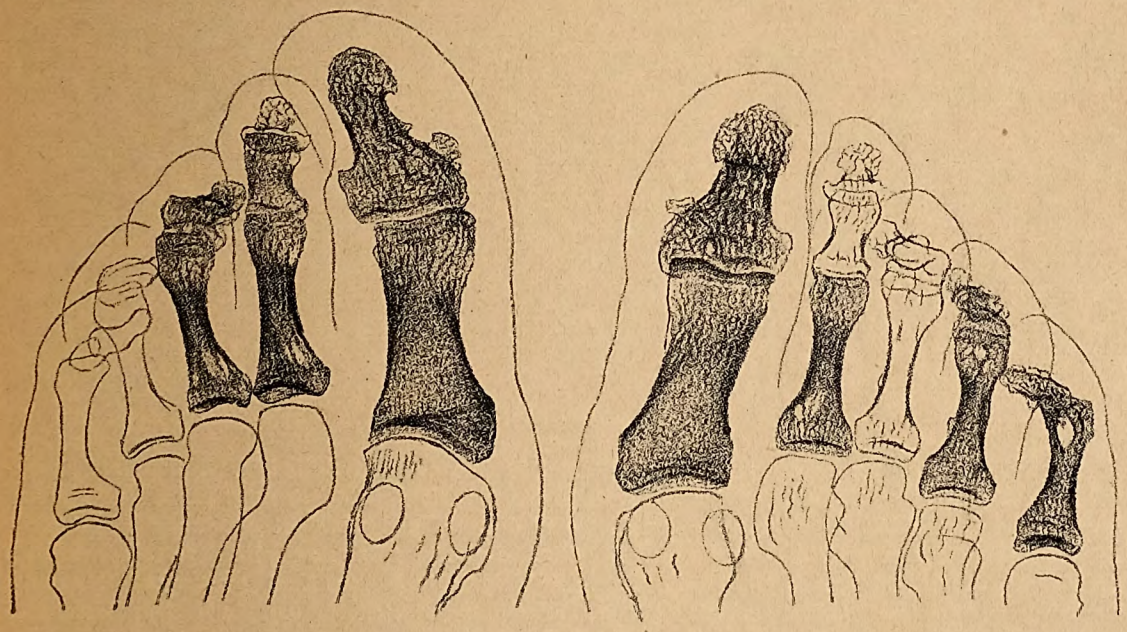

Fig. 14.

grobmaschiger Verwerfung der Spongiosastruktur. Füße: Die Endglieder beider großen Zehen sind grobmaschig umgebaut. Das Grundglied rechts etwas kalkarm. Die Grundglieder mehrerer dreigliederiger Zehen rechts und links zeigen grobe Umordnung in ihren Köpfchen und Basen, z. T. mit Andeutung scharf umschriebener Aufhellungsherde. Im Köpfchen des Grundgliedes V links ein fast linsengroßer „zystischer Herd" (Fig. 13 und 14).

Beobachtung 7.

Rudolf W., geboren 1896. Beginn der Erkrankung vor drei Jahren im Herbst am rechten Zeigefinger, später an den Zehen und am linken Zeigefinger. Im heurigen Frühjahr (1923) „Verstopfung" der Nase.

Aus dem Status dermatologicus: 29. X. 1923. Links neben dem äußeren Augenwinkel eine schuppende, linsengroße Effloreszenz, auf der Wange ein 4×6 cm bläulichrotes Infiltrat. Auf der Brusthaut mehrere strahlige Hautnarben. Die Haut der Grundphalange des rechten Zeigefingers auf der radialen Seite entzündlich geschwollen und an einer Stelle mit festhaftenden, braungelben Krusten bedeckt. Der Knochen der Grundphalange wie einzelner anderer Glieder, besonders III und IV verdickt. Die Haut der linken Hand ebenso wie die der rechten lividrot verfärbt, auch hier sind ein-

Digitized by Google

zelne Fingerglieder, besonders alle drei Phalangen des Zeigefingers, diffus geschwollen. Am Grundglied des Mittelfingers findet sich dorsal eine bläulichrote, kaum infiltrierte Hautpartie. Die Haut der linken großen Zehe von einem bläulichroten, weichen Infiltrat eingenommen, das stellenweise braungelbe Krusten trägt. Ähnlich ist die rechte große Zehe verändert, aber in geringerem Grad. An ihrem Dorsum eine ca. hellerstückgroße, oberflächliche Erosion. Alle drei Glieder der rechten zweiten Zehe sind von einem wie früher beschriebenen Infiltrat eingenommen, wodurch die Zehe stark verdickt erscheint. Hier und an beiden großen Zehen ist der Knochen offensichtlich verdickt. An den übrigen Zehen außer der früher beschriebenen Asphyxie keine auffallenden Veränderungen der Haut. Mäßig starkes Ödem am linken Fußrücken.

Lungen: Schallverkürzung beiderseits oben, abgeschwächtes Atmen rechts, ohne Rasselgeräusche. Lymphadenitis colli.

Röntgenbefund: 29. X. 1923. Hände rechts: Am gröbsten verändert sind Mittelphalange III und IV. Die Knochen sind verplumpt, unregelmäßig, aber scharf begrenzt. Die normale Struktur ist zerstört, an ihrer Stelle ein grobes Balken- und Maschenwerk, mehrere kleinere und größere, zumeist scharf begrenzte, durchgreifende Defekte der Knochensubstanz, die sich zum Teil gegen die Weichteile hin öffnen. Denselben Umbau der Struktur ohne scharf begrenzte Defekte zeigen in

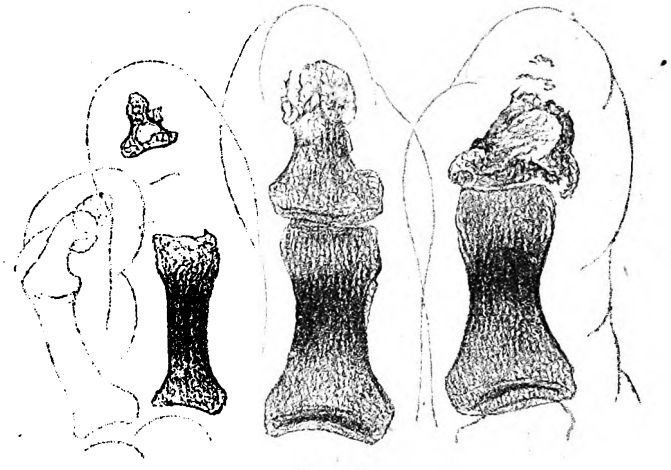

Fig. 15.

abnehmendem Maße auch die Grundglieder IV und II und das Mittelglied V. Links: Das Mittelglied II ist sehr plump, 3 mm kürzer als das entsprechende Glied rechts, es zeigt grobe Veränderung des Baues und scharfrandige Defekte. Am Endglied dieses Fingers besteht ein fast seinen ganzen Körper einnehmender, nicht durchgreifender Defekt. Füße rechts: Das Nagelglied I in seiner distalen Hälfte von unregelmäßiger Struktur, der Processus unguiculares zum Teil grob zerstört. An der zweiten Zehe ist das Köpfchen des Grundgliedes kalkarm, seine Struktur umgebaut. Das Mittelglied nur durch zwei ganz zarte Linienschatten an beiden Gelenkflächen angedeutet und überdies beträchtlich verkürzt. Auch das Endglied ist sehr kalkarm und scheinbar in seiner Struktur verändert. Das Metatarsale V ist in seiner proximalen Hälfte verdickt und wie in Längsrichtung grob aufgefasert. — Links: Der Körper des Endgliedes I ist in eine dünnschalige Knochenhöhle umgewandelt, vom Nagelfortsatz sind nur einzelne kleine isolierte Schattenflecken zu sehen. Die Schäfte von Metatarsale I und II sind ähnlich wie V links umgebaut. — Nase: Die sagittalen Teile des Os nasale sind zu einem zarten lockeren Gerüstwerk reduziert, ähnlich der unmittelbar benachbarte Teil des Processus frontalis maxillae. — Lunge: In beiden Spitzenfeldern kleinste und auch größere, dichte, harte Fleckschatten; von den etwas vergrößerten, unklaren Hilusschatten geht basiswärts vermehrte Streifenzeichnung aus, längs dieser zahlreiche kleine Fleckschatten (Tafel VIII, Abb. 5 und 4 b und Fig. 15).

Zusammenfassung: Bei dem Kranken mit seit drei Jahren bestehendem Lupus pernio zeigen mehrere Finger, Zehen und Mittelfußknochen grobe Veränderungen: Verdickung, Verkürzung der Knochen, grobmaschigen Umbau, scharf begrenzte, lochartige Defekte, die indes bei diesem Falle nicht wie bei den anderen die Köpfchen und Basen der Knochen bevorzugen. Die Zerstörung führt bei dem Endglied einer Zehe zur Mutilation, bei dem Mittelglied einer anderen zu fast vollständigem Schwund, ohne daß ein Durchbruch nach außen oder eine Abstoßung

Digitized by Google

erfolgt wären. Über mehreren befallenen Knochen ist die Haut unverändert. Ähnliche Zerstörung am Nasenbein. Der Röntgenbefund der Lungen ist als Tuberculosis fibrosa densa (W. Neumann) zu deuten, mit auffälliger Bevorzugung der basalen Abschnitte.

III.

Bevor versucht werden soll, der Frage nach dem Wesen der geschilderten Knochenkrankheit näherzutreten, ist es zweckmäßig, einiges über die Hautkrankheiten anzuführen, in deren Begleitung wir sie ausschließlich getroffen haben. Es sind das Boecksche Sarkoid resp. der mit ihm wahrscheinlich identische Lupus pernio. Der von Boeck geschilderte Krankheitstypus, das kutane Sarkoid oder benigne Miliarlupoid kommt in drei Formen vor: kleinknotig disseminiert, großknotig herdförmig und diffus infiltrierend. Mit Vernachlässigung der klinischen Erscheinungsform sei das histologische Bild gekennzeichnet. Scharf umschriebene Herde, die vorwiegend in der Kutis, weniger in der Unterhaut liegen. Sie sind kreisrund, oval oder strangförmig und bestehen aus Epitheloidzellen mit breitem Protoplasma, Zellen von bindegewebigem Typus und Riesenzellen in sehr wechselnder Zahl. Ein Zusammenhang der Infiltrate mit Gefäßen ist meist ganz deutlich, diese sind oft im Innern der Zellhaufen nachzuweisen. Der pathologische Prozeß breitet sich scheinbar von den perivaskulären Lymphräumen aus, verdrängt das umgebende Bindegewebe, das dann oft das fertig ausgebildete Knötchen kapselartig umschließt. Kollagen und elastische Fasern fehlen im Infiltrate. Echte Nekrose im Zentrum ist nie vorhanden. Dieser histologische Befund ist indes nicht für das Miliarlupoid allein typisch, wie Boeck angenommen hat, der ihn als für die Diagnose entscheidend bezeichnet hat. Man findet ihn bei Lupus pernio, mitunter auch beim Erythema induratum, sogar bei „echter Tuberkulose", bei Lupus vulgaris (Kyrle). Daß das histologische Bild andererseits nicht die Unterscheidung von klinisch ähnlichen Läsionen der Syphilis und Lepra erlaubt, sei erwähnt, weil bei der folgenden Erörterung der Knochenbefunde daran erinnert werden wird.

Unter Lupus pernio werden von verschiedenen Seiten voneinander etwas abweichende Krankheitsbilder bezeichnet. Der zuerst von Tennesson, unter den späteren Autoren besonders von Jadassohn beschriebene Typus ist offenbar auch eine tuberkulöse Hautaffektion. Von dem nicht scharf umschriebenen Krankheitsbild gibt es Übergänge zum Lupus vulgaris, Erythema induratum und den Sarkoiden. Das histologische Bild ähnelt in solchem Maße dem des Sarkoids, daß Jadassohn meint, man könne oft getrost die Befunde des einen Autors (der etwa Lupus pernio beschreibt) durch die eines anderen ersetzen (der ein Sarkoid Boeck beschreibt). Dieselbe Erfahrung veranlaßt mehrere Beobachter (Zieler, Schaumann, Volk u. a.), beide Affektionen für identisch zu erklären, eine Auffassung, die durch unsere Befunde am Skelett eine neue Stütze erhält.

In den Mitteilungen der letzten Jahre über die in Rede stehende Knochenerkrankung nimmt die Erörterung der Ätiologie einen breiten Raum ein. Da hier der Versuch gemacht wird, die Frage der Ätiologie nicht unmittelbar, sondern auf dem Umweg über die die Knochenveränderungen begleitenden Hautaffektionen einer Lösung näherzubringen, ist es unvermeidlich, den jetzigen Stand der Forschung über die Pathogenese des Boeckschen Sarkoids kurz zusammenzufassen.

Für die tuberkulöse Natur der Hauterkrankung sind nach dem ersten Beschreiber zahlreiche namhafte Forscher eingetreten (Jadassohn, Lewandowsky, Kyrle u. v. a.). Im Schnitt sind von Boeck (nach Kyrle) und Darier (nach Lewandowsky) Bazillen nachgewiesen worden, die sich tinktoriell und morphologisch wie Kochsche Bazillen verhielten. Es bestehen zwei positive Tierversuche von Kyrle und Morawetz. Das Eigentümliche und nach allgemeinen Anschauungen der tuberkulösen Ätiologie widerstreitende Verhalten der Läsionen gegen Tuberkulin wird gelegentlich der Besprechung der Erfahrungen unserer Beobachtungen erörtert werden. Diesen wenigen positiven Beweisen stehen zahlreiche erfolglose Versuche und andere Erfahrungen gegenüber. Der mehrfach beobachtete positive Ausfall der Wassermann-Reaktion ohne klinische Zeichen von Syphilis und günstige therapeutische Erfolge mit Salvarsan, Arsen und Quecksilber (Pautrier, Block u. a.) führten zu anderen Überlegungen. Dieselben Erfahrungen und besonders die Befunde von M. Oppenheim, der nach subkutaner Einverleibung verschiedener Präparate (Hg, Morphium, ein Arsen-Eisenpräparat) Infiltrate von sarkoidähnlichem Bau erhielt, stützen die Annahme, daß die Sarkoide nur eine besondere Reaktionsform des Organismus unter bestimmten Umständen ist (Jadassohn, Volk).

Digitized by Google

Beim Lupus pernio liegen die Dinge bezüglich des Bazillennachweises und des Verhaltens gegen Tuberkulin ganz ähnlich wie beim Miliarlupoid. Erwähnt seien andere Auffassungen vom Wesen der Erkrankung, so die Zielers, welcher ihn als selbständiges, chronisches, wahrscheinlich infektiöses Granulom ansieht, Kreibich und Schaumann bringen ihn als Lymphogranuloma benignum in Zusammenhang mit der Sternbergschen Lymphogranulomatose.

Eine neuere Beobachtung von Kyrle klärt aber die Widersprüche und beweist wenigstens für eine große zusammengehörige Gruppe von Fällen die tuberkulöse Ätiologie. In einem Falle von rezidivierendem Boeckschem Sarkoid konnte er während einer Rezidivattacke durch fortlaufende histologische Untersuchung zeigen, daß die frischen perivaskulären Infiltrate hauptsächlich aus Lymphozyten bestehen und reichlich Bazillen enthalten. In dem Maße, in welchem die Rundzellen den Epitheloidzellen Platz machen (neben anderen Veränderungen des Bildes), werden die Bazillen spärlicher und verschwinden in kurzer Zeit völlig. Das ausgebildete charakteristische Boecksche Infiltrat enthält dann Epitheloidzellen, Riesenzellen, spärliche Rundzellen, keine Bazillen. In Besprechung seiner Befunde sagt Kyrle, es gehöre zum Wesen der Erkrankung, daß das Virus sehr bald, nachdem es in die Haut eingedrungen ist, unschädlich gemacht, eliminiert wird. Das Vorhandensein von Bazillen im Gewebe ist an die akut entzündliche Phase gebunden. Das Boecksche Lupoid ist eine durch säurefeste Bazillen hervorgerufene Dermatose, und zwar eine auf hämatogenem Wege entstandene Bazillose. In Anlehnung an die Auffassung von Jadassohn und Lewandowsky führt Kyrle weiter aus: Wo Bazillen sich im Körper schrankenlos vermehren, da antwortet der Organismus mit den unspezifischen Reaktionen der Entzündung. Wo Bakterien unter Einwirkung von Antikörpern langsam zerfallen, wo Bakterieneiweiß abgebaut wird, da entstehen Tuberkel und tuberkuloide Strukturen. Die markante Ausbildung der Epitheloidzellstruktur, das Zurücktreten der Rundzellelemente, spontane Rückbildungsfähigkeit, Unempfindlichkeit gegen Tuberkulin hängen gewiß zusammen. Zum Zustandekommen des Boeckschen Lupoids muß die bazilläre Aussaat auf ein bestimmtes Terrain erfolgen. Für die Diagnose sind nur jene Befunde beweisend, welche die für den Prozeß so charakteristische Epitheloidzellstruktur überall gleichmäßig entwickelt erkennen lassen.

Über eine ähnliche Beobachtung berichtet Ehrmann: positiver Bazillenbefund bei einem 8 Tage alten Boeckschen Lupoid. Gans berichtet über einen positiven Tierimpfversuch bei einem Fall von Lupus pernio.

Bei diesen beiden einander sehr nahestehenden, ja wahrscheinlich identischen Hautaffektionen offenbar tuberkulöser Ätiologie, dem Boeckschen Sarkoid und dem Lupus pernio, werden die in Rede stehenden Knochenveränderungen beobachtet. Das knöcherne Skelett nimmt aber durch diese begleitende Erkrankung keine Sonderstellung ein; vielmehr liegen zahlreiche Beobachtungen über Miterkrankung innerer Organe vor, wobei vielfach die histologischen Befunde an den erkrankten Organen mit denen der Hautveränderungen vollkommen übereinstimmen. So liegen Befunde über Iritis, Iridozyklitis, Uveitis tuberculosa, sowie über Conjunctivitis bulbi mit knötchenförmigen Effloreszenzen vor von Bloch, Lutz (histologischer Befund), Unna, Ehrmann, van Husen, Plancherel, Strandberg, Bering u. v. a., über Beteiligung von Lymphdrüsen von Boeck, Darier, Terebinsky, Bering, Weinberger (die vier letztgenannten mit histologischen Befunden), Unna, Lutz u. a., über Befallensein der Parotis von Bering (histologischer Befund), Strandberg, der Mamma bei Strandberg. Über ein Ergriffensein der Schleimhaut in Nase, Mund oder Kehlkopf berichten Boeck, Nobl, Siebenmann, Lutz, Schaumann (die drei letztgenannten mit histologischen Befunden), ein Teil unserer Fälle; Mucha und Orzechowski stellten in einem Falle im Musculus sartorius Knötchen vom histologischen Bau des Boeckschen Sarkoids fest. Es liegen Berichte vor über Mitbeteiligung der Milz (Schlagenhaufer [histologischer Befund], Terebinsky, Jadassohn), der Nieren (Schaumann, Lutz, Kyrle, Bittorf und Kuznizky), des Darmes (Hedinger, histologischer Befund [nach Kyrle], Kyrle), des Nebenhodens (v. Husen, histologischer Befund). Für einige Fälle (Kuz-

Digitized by Google

nitzky, Strandberg) ist durch die günstige therapeutische Wirkung der Arsenmedikation auf die Herde der Haut und der inneren Organe ihre Gleichartigkeit sehr wahrscheinlich gemacht.

Über die zuerst von Bittorf und Kuznitzky erhobenen, scheinbar dem Boeckschen Sarkoid und dem Lupus pernio eigentümlichen Röntgenbefunde der Lunge wird gelegentlich der Erörterung unserer Beobachtungen eingehend berichtet werden.

Diese mannigfachen Beobachtungen unterstützen uns wesentlich bei der Suche nach der Ätiologie der beschriebenen Knochenveränderung. Von dermatologischer Seite wurde, soweit Mitteilungen darüber vorliegen, die Zusammengehörigkeit der Haut- und Knochenaffektion als gegeben betrachtet. Auch Rieder vermutet einen solchen Zusammenhang. Einen breiteren Raum nimmt die Erörterung der Ätiologie erst in den Berichten von Jüngling, E. Fraenkel und Voorhoeve ein. Jüngling stützt seine Annahme der Zugehörigkeit zur Tuberkulose auf die bei seinen Kranken klinisch erwiesene Tuberkulose anderer Organe und auf einen positiven Tierimpfversuch, der aber, wie Voorhoeve betont, nicht beweisend ist (Tod nach sechs Monaten, kein autoptischer Befund). Fraenkel stellte bei seinem Kranken Lymphdrüsentuberkulose histologisch fest und beruft sich außerdem auf die große Ähnlichkeit der Knochenveränderung mit Spina ventosa. Voorhoeve betont unter Hinweis auf einen Fall von Winkler die Bedeutung zentralbedingter vasoneurotischer Störungen für die Lokalisation des Lupus pernio.

Angesichts der, wie geschildert, großen Schwierigkeiten, die Zugehörigkeit der in Rede stehenden Hauterkrankungen zur Tuberkulose zu beweisen, scheint es nahezu aussichtslos, den direkten Nachweis der Zugehörigkeit der uns beschäftigenden Knochenveränderungen zu erbringen, die seltener, in ihrer Entwicklung weniger leicht zu beobachten und im Vergleich mit den kutanen Herden weniger leicht für histologische und tierexperimentelle Untersuchungen zugänglich sind. Hingegen haben wir durch möglichst erschöpfende Aufzählung der Angaben der Literatur und durch Mitteilung von sieben neuen Fällen zu zeigen versucht, daß diese Knochenveränderungen nahezu ausnahmslos in Gemeinschaft mit Hauterkrankungen vorkommen, die als Boecksches Sarkoid oder Lupus pernio bezeichnet werden oder als solche gedeutet werden können. Da bisher histologische Befunde, mit Ausnahme des einen, nicht ganz beweiskräftigen von Jüngling, nicht vorliegen, kann dieses zweifellos mehr als zufällige Zusammentreffen als hinreichender Beweis für die Wesensgleichheit der Knochen- und Hautaffektion gelten, zumal bei dieser vielfach eine Mitbeteiligung innerer Organe beobachtet worden ist. In dem histologisch untersuchten Fall von Gans (Lupus pernio) war das Periost unverändert. In der Spongiosa waren die Höhlen eines Teiles der Haversschen Kanälchen auf das 5- bis 6fache vergrößert. Diese Räume waren mit aus Rundzellen und langgestreckten Bindegewebszellen bestehendem Gewebe mit jungen Gefäßsprossen ausgefüllt. Es handelt sich um einen chronisch entzündlichen, uncharakteristischen Prozeß ohne regressive Veränderungen.

Erwähnt sei, daß Kren über Knochenveränderungen bei einer abgeschwächten Tuberkulose, Volk über solche bei Lupus erythematodes berichtet haben.

Eine andere Frage ist es aber, ob aus dem Röntgenbilde der Skelettveränderung Aufschlüsse über die Grundursache der Gesamterkrankung zu erwarten sind. Darin scheint Fraenkel zu weit zu gehen. Wenn man sich die vor allem durch die Tuberkulidforschung erhärtete Tatsache vergegenwärtigt, daß selbst dem histologischen Befund für die Frage nach der Ätiologie heute bei weitem nicht die entscheidende Beweiskraft zugebilligt wird, die man ihm früher zuerkannte, so scheint alle Vorsicht geboten, aus einem Röntgenbild, also einem grobanatomischen Befund, zu weitgehende Schlüsse in dieser Richtung zu ziehen. Dies gilt allgemein, selbst bei größter Übereinstimmung der Röntgenbilder. Noch strenger muß aber die Zurückhaltung sein, wenn, wie in unserem Falle, zwischen den Bildern der Ostitis cystica von Jüngling und der Spina ventosa die Ähnlichkeit gering ist. Die Spina ventosa tritt gelegentlich multipel auf, doch ist das Befallensein mehrerer Knochen nicht in dem Maße die

Digitized by Google

Regel wie bei der Ostitis cystica. Die einzelnen Knochen, deren Schäfte vorwiegend verändert sind, erscheinen zumeist sehr verdickt, wie „aufgebläht". Regelmäßige, scharf begrenzte kleinere und größere Aufhellungsherde kommen nur selten als Ausheilungsstadien torpid verlaufender Fälle vor. (Hier mag das pathologische Geschehen dem bei Ostitis cystica ähnlich sein.)

Eine besondere Besprechung verdienen die Befunde über Lungenveränderungen. Bittorf und Kuznitzky haben bei Boeckschem Sarkoid (1915) und Lupus pernio (1920) eine Verschleierung und Verschattung der mittleren und unteren Lungenfelder beobachtet. Diese auch als Marmorierung bezeichnete Verdunklung setzt sich aus kleineren und größeren Herden und Strängen zusammen, die den Verlauf der Bronchien und Gefäße begleiten. Die Hilusschatten sind vergrößert und verstärkt. Diese auch von uns in einzelnen Fällen beobachteten Veränderungen scheinen uns aber keineswegs für die besprochenen Hautkrankheiten charakteristisch zu sein, sie gehören vielmehr (unter der auch weiterhin geübten Annahme der tuberkulösen Ätiologie des ganzen Krankheitskomplexes) zu den von W. Neumann als proliferierenden Primärkomplex zusammengefaßten Fällen von blander und wenig virulenter hämatogener Aussaat. Ein näheres Eingehen auf die vielfach erörterte Frage der Beziehungen zwischen Lungen- und allgemeiner Tuberkulose würde den Rahmen dieser Ausführungen überschreiten; nur mit wenigen Worten sei auf diese Beziehungen hingewiesen, da gerade die Dermatologie durch die Ergebnisse der Tuberkulidforschung berufen ist, ganz wesentlich an der Lösung des Tuberkuloseproblems mitzuwirken. Das Sarkoid entspricht nach Jadassohn und Volk einer besonderen Reaktionsform des Organismus gegenüber dem tuberkulösen Virus. Diese Reaktionsform ist aber nicht auf die Haut beschränkt. Bei bestimmten allergischen Zuständen antworten zahlreiche innere Organe (wie früher ausgeführt worden ist) mit denselben pathologisch-anatomischen Strukturen. Und für die von Jadassohn als wahrscheinlich ausgesprochene Annahme, daß es auch in anderen Organen als in der Haut „Tuberkulide" gibt, haben die letzten zehn Jahre mannigfaches Beweismaterial gefördert. Die Befunde von Bittorf und Kuznitzky wurden von Lutz, Liebrecht, v. Husen, Jadassohn u. v. a. bestätigt. Davon gesondert müssen Mitteilungen über ausgedehntere, zumeist obsolete Oberlappentuberkulose betrachtet werden. Hier handelt es sich wohl oft um lange Zeit stationäre oder ausgeheilte tertiäre Phthisen. Zur Deutung derartiger Vorkommen könnte die Erfahrung dienen, daß verschiedene Organe, ja sogar Organteile mitunter verschiedene Allergie zeigen (Jadassohn). Viel berechtigter aber scheint uns auf Grund von Ansichten Liebermeisters und von eigenen Beobachtungen die Annahme, daß auf dem Wege einer retrograden Umstimmung ein Allergiezustand erreicht wird, der den schon der Phthise verfallen gewesenen Organismus wieder in Rankes Stadium der Generalisation rückt und im besonderen den Boden zum Keimen gerade für die uns hier beschäftigenden Gewebsstrukturen geeignet macht. In diesem Zusammenhang sei auch an die Beobachtung von Stümpke erinnert, wo Boecksche Sarkoide bei manifester innerer Tuberkulose bestanden und schließlich bei zunehmender Lungenaffektion zu spontaner Heilung kamen, ein Verhalten, das Lewandowsky als ganz unserer Anschauung vom Wesen der Tuberkulide entsprechend findet. Schaumann konnte in einem Fall von Boeckschem Lupoid im Lungensputum Tuberkelbazillen vom bovinen Typus nachweisen.

Das Verhalten des Lupus pernio und des Miliarlupoids — und auch der Fälle mit Knochenveränderungen — gegenüber Tuberkulin ist oben an den aus der Literatur mitgeteilten Fällen und an den eigenen geschildert worden. In der überwiegenden Mehrzahl der Fälle bleiben die verschiedenen üblichen Proben negativ. Wie dieser offenbare Widerspruch: tuberkulöse Ätiologie und negative Tuberkulinprobe gleichwohl im Rahmen der Lehre vom Wesen der Tuberkulinreaktionen verstanden werden kann, soll hier nicht ausgeführt werden. Zusammenfassend sei gesagt, daß Tuberkulinunempfindlichkeit bei sicher sehr bazillenreichen, banalentzündlichen, aber auch bei sehr bazillenarmen Prozessen mit auffallender Entzündungsfreiheit vorkommt (Jadassohn). Ohne weiteren Deutungsversuch seien die Ergebnisse der eingehenderen Untersuchungen bei Fall II zusammengestellt. Wiederholte Pirquetsche Proben negativ

Digitized by Google

Die Partialantigenauswertung ergibt starke Stichreaktion mit M.Tb.R. und A., schwache mit N. und F. Die histologisch untersuchten Reaktionen von M.Tb.R. und A. zeigen dem Alter entsprechenden sarkoiden Bau.

In Übereinstimmung mit der Auffassung Volks, daß für das Zustandekommen der sarkoiden Reaktion, i. e. der sarkoiden Gewebsstruktur, die durch eine höchst abgeschwächte Tuberkulose veränderte Reaktionsweise des Organismus von bestimmendem Einfluß ist, könnte man aus dem vorliegenden Tatsachenmaterial zu folgender Vorstellung über die Genese der sarkoiden Bildungen der Haut gelangen. Der tuberkuloseinfizierte und aktiv bis zur positiven Anergie immunisierte Organismus antwortet auf einen lokalen spezifischen oder auch nicht spezifischen Affekt der Haut (und anderer Lokalisationen) mit der Bildung eines tuberkuloiden Granuloms, das nach Ablauf einer gewissen Zeit eine bindegewebige Umwandlung erfährt, ohne daß es vorher verkäst oder nekrotisch zerfallen wäre. Das spontan entstandene Miliarlupoid Boeck der Haut in seinen verschiedenen Formen, sowie die es bisweilen begleitenden Schleimhaut-, Knochen-, Muskel- und Lungenaffektionen sind als Reaktionsprodukte auf eine von innen her auf dem Blutwege erfolgte Tuberkuloseinfektion dieser Organe aufzufassen. Auf andere Noxen, welche die Haut eines Organismus mit derartiger Abwehrbereitschaft treffen, antwortet dieser in gleicher Weise mit der Bildung von lupoidähnlichen Tumoren. Diese „Kondition" des Organismus muß naturgemäß keine konstante, stationäre oder allgemeine sein, die Reaktion kann auf den gleichen Reiz zu verschiedenen Zeiten und an verschiedenen Orten eine verschiedene sein, daher ist das Nebeneinander von Tuberkuliden, Lupus erythematodes und Miliarlupoid möglich (Fall Altmann). Es zeigt sich dann auch, daß, wenn auch die kutane Tuberkulinanergie (negativer Pirquet) wohl im Lupoidbereich vorhanden ist, dies nicht auf der übrigen Haut der Fall sein muß. Soweit aus der Literatur zu ersehen und wie auch bei unseren Fällen festzustellen war, gehört die negative Pirquetsche Kutanreaktion zu den sehr häufig vorhandenen Merkmalen der Boeckschen Erkrankung. Die negative Kutanreaktion und die fehlende Herdreaktion nach subkutanen Tuberkulingaben haben ihre Ursache in der auch von Kyrle angenommenen positiven Anergie und dem Fehlen von Bazillen im Lupoid, das aus seinem Frühstadium herausgewachsen ist. Allgemeinreaktionen auf subkutane Tuberkulineinverleibung stehen mit der dargestellten Auffassung nicht im Widerspruch.

Wir haben bisher versucht, das Milieu zu schildern, in dem die beschriebenen Knochenveränderungen angetroffen werden. Den Schluß unserer Untersuchung soll eine Analyse der erhobenen Befunde bilden.

Wir beginnen mit dem zweiten Falle unserer Beobachtungen, mit den beiden $2^1/_2$ Jahre auseinanderliegenden Befunden der Patientin N., die oben eingehend beschrieben worden sind (Fig. 9, 10, 11 u. Taf. VII, Abb. 2). Diese Bilder lassen besonders gut den einen Typus der Veränderungen erkennen. Zweifellos entsprechen die runden, scharf begrenzten „zystischen" Aufhellungen zentralen Herden, die mit Vorliebe die Enden der Fingerknochen, und zwar häufiger die Köpfchen als die Basen einnehmen. Es lassen sich da aber zwei Arten von Aufhellungen unterscheiden. Die einen (die folgenden Hinweise beziehen sich auf das Tafelbild VII, 2, das sich zum Studium der Einzelheiten besonders gut eignet) sehen wie ausgestanzt aus, sie zeigen keinen oder sehr zarten, fast gleichmäßig flächigen Knochenton; in ihrem Innern ist keine Spongiosastruktur bemerkbar, z. B. das Köpfchen GrundphalangeII und die Mittelphalange II links. Ihr Rand und die sie etwa durchziehenden Knochenbalken sind zart verdichtet. Die anderen, Basis der Grundphalange II rechts, Basen der Grund- und Mittelphalange V links, sind auch scharf begrenzt, haben aber keinen sklerosierten Saum und zeigen im Innern zarte, etwas unregelmäßige Spongiosastruktur. Der Unterschied könnte darin seinen Grund haben, daß die Herde der zweiten Art kleiner sind, zentral oder randständig sitzen und den Knochen nicht in ganzer Dicke (Projektionsrichtung) durchsetzen. Wie aber die angeführten Beispiele zeigen, sind es keineswegs die kleineren Herde, die sich so verhalten. Eine andere Möglichkeit, das Bild zu verstehen, besteht darin, daß im Bereiche dieser Herde nicht alle kalkhaltigen Knochenbalken auf-

Digitized by Google

gelöst sind. Dafür spricht das $2^1/_2$ Jahre ältere Bild, das zeigt, daß es die jüngeren Herde sind. Denn an ihrer Stelle findet sich dort nur geringe Unregelmäßigkeit der Knochenstruktur oder nicht einmal das.

Es lassen sich aber deutlich noch jüngere Stadien des Prozesses nachweisen. Als erster, gerade noch merkbarer Beginn — und nur erkennbar bei Kenntnis dessen, was zu erwarten ist —, dürfte die zarte Atrophie im Köpfchen des Metakarpus II links angesehen werden können; dabei ist die Struktur noch vollkommen regelmäßig. Dann erfolgt, gelegentlich unter weiterer mäßiger Kalkverarmung, ein Umbau der geordneten, feinmaschigen Köpfchen- oder Basisstruktur (Köpfchen des Metakarpus V links, Basis des Mittelgliedes IV links); darin treten kleinste Aufhellungsherde auf, manchmal so zahlreich und dichtstehend, daß eine feinwabige Struktur entsteht. In diesem Stadium beginnt auch eine sichtbare Beteiligung des benachbarten Schaftteiles, die als sekundäre vorläufig außer acht bleiben mag. Am klarsten wird uns diese Entwicklung verständlich, wenn wir uns an die Entstehung von Sarkoidherden der Haut erinnern. Anfangs akut entzündliche Veränderungen, perivaskuläre Infiltrate, später Epitheloidzellenherde, das Bindegewebe wird zur Seite geschoben, die Herde grenzen sich zum Teil ab, das Bindegewebe umgibt sie kapselartig; schließlich konfluieren Herde zu größeren, sind scharf begrenzt, in ihrem Innern fehlen kollagene und elastische Fasern. Den gleichen Vorgang, der sich an der Haut in wenigen Tagen und Wochen abspielt, auf Monate und Jahre ausgedehnt, zeigen unsere Bilder am Knochen. Der junge Infekt: die zarte Atrophie, die perivaskulären Infiltrate: kleinwabiger Umbau, schließlich Konfluenz, scharfe Begrenzung, im Innern der Herde fehlt die interzelluläre Stützsubstanz (Knochen), manchmal umgibt sie kapselartig als zarter Saum sklerosierten Knochens die Herde. Wenn wan ein histologisches Präparat von großknotigem Boeckschem Sarkoid mit bloßem Auge betrachtet, ist die Ähnlichkeit der Anordnung und Form der Herde mit einzelnen Stellen unseres Bildes überraschend. Nach alldem glauben wir die Knochenveränderungen als großknotige Form des Boeckschen Sarkoids bezeichnen zu dürfen. Ganz ähnlich sind die Verhältnisse bei Fall 3 und 7 unserer Beobachtung.

Den anderen Typus vertritt Fall 1. Eine Reihe von fünf über fast acht Jahre verteilten Bildern zeigt deutlich die Entwicklung. Auch hier sitzen die Veränderungen mit Vorliebe in den Knochenenden, aber bei weitem nicht mit der oben geschilderten Ausschließlichkei. Die scharfe, klare Begrenzung der Herde bei jenem ersten Typus müssen wir offenbar als Ausdruck außerordentlich langsamen Fortschreitens oder vollkommenen Stillstandes des Prozesses ansehen. Hier lassen aber selbst die meisten knochenendständigen Herde diese reine Begrenzung vermissen. Es kommt scheinbar gar nicht dazu, immer weiter wuchert das Übel in die Umgebung. Neben „zystischen" Aufhellungen an Köpfchen und Basen finden wir hier auch ausgedehnte Zerstörungen an den Knochenschäften. Sie beginnen mit zarter Atrophie und wenig auffälligem Umbau des Knochens: der Kortikalisschatten, der manschettenförmig den Schaft einfaßt, wird blaß, seine Grenze gegen den Markraum undeutlich, ausgefranst; er selbst splittert sich längsfaserig auf, bis schließlich ein Gerüst kleinster Waben den ganzen Knochen durchsetzt. Während ein ähnlicher Befund bei unserem ersten Typus aber eine Vorstufe zur Zystenbildung vorstellt, ist es hier vielfach das endgültige Zustandsbild (Tafelbild VII, 1, die Grundphalangen). Der stellenweise zackig unregelmäßige Knochenkontur legt die Vermutung nahe, daß der Prozeß mitunter vom Knochen auf die Weichteile unmittelbar übergreife oder auch umgekehrt, ohne daß aber auf ein solches auch nur gelegentliches Vorkommen mit Sicherheit geschlossen werden darf. In Anlehnung an die Einteilung der Hautaffektion möchten wir diese Form als knotig infiltrierende Form des Boeckschen Sarkoids am Knochen bezeichnen. Beobachtung 5 und 6 sind weitere Beispiele dafür (bei 5 auch Os nasale).

Wenn wir unsere Fälle in dieser Weise in Anlehnung an die Einteilung und Beschreibung der Hautaffektion gruppieren, wollen wir uns nicht in Gegensatz zu J ü n g l i n g stellen. Die Deutung, die er den Bildern des nach mehrjährigem Intervall neuerlich untersuchten Falles gibt, konnten wir durchaus bestätigen. Daß wir uns seine Einteilung: Entwicklungstyp und Typus

Digitized by Google

des abgeschlossenen, ruhenden Prozesses nicht zu eigen machen, hat darin seinen Grund, daß wir einerseits im Verlaufe und auch gleichzeitig zahlreiche Übergänge beobachten konnten, ferner aber, weil, wie Fall I zeigt, keineswegs jeder Krankheitsfall zwangsläufig die Entwicklung zum Typus des abgeschlossenen (ruhenden) Prozesses machen muß. Wenn überhaupt eine Einteilung getroffen werden soll, scheint es uns zweckmäßiger, wie wir es oben versucht haben, eine knotige (großknotige) Form und eine zweite zu unterscheiden, bei der das diffus infiltrierende Fortschreiten des Prozesses das Bild beherrscht.

Wir haben die Analyse bisher auf die Veränderungen beschränkt, die durch im Knochen selbst gelegene Krankheitsherde hervorgerufen werden. Die Bilder werden aber noch mannigfacher durch die Störungen, bewirkt durch die Ausbreitung des Prozesses in den Weichteilen, die bei Lupus pernio und Boeckschem Miliarlupoid oft ganz wesentlich an dem Krankheitsprozeß teilnehmen. Für eine Reihe einander nahestehender Affektionen, Lupus vulgaris, Lupus erythematodes, Lupus pernio und Boecksches Sarkoid, dürften da ähnliche Verhältnisse vorliegen. Da ein besonderer Bericht über derartige Knochenveränderungen bei Lupus erythematodes einer folgenden Mitteilung vorbehalten ist, soll hier nur kurz angeführt werden, was Ehrmann und Falkenstein über die Entstehung der Knochenveränderungen bei Lupus erythematodes sagen. Häufig handelt es sich um eine einschnürende Wirkung der Narben: diese bewirkt eine Ernährungsstörung der Weichteile und des Knochens und kann zu Mutilation führen. In anderen Fällen liegt eine Gefäßstörung konstriktorischer Art vor, die die Nekrosen und Mutilationen setzen. Man kann das manchmal geradezu als eine Kombination von Morbus Raynaud mit der Hauterkrankung ansehen. Schließlich macht Ehrmann für die analogen Störungen beim Hutchinsonschen Chilblainlupus primär eine kapillare Stauung verantwortlich. Welchen Anteil die genannten Ursachen an den trophischen Knochenstörungen bei Boeckschem Sarkoid haben, können wir nicht entscheiden, es sei nur daran erinnert, daß auch für die Lokalisation des Sarkoids und des Lupus pernio vasoneurotische Störungen mitverantwortlich gemacht werden. Am besten sind die Einflüsse der Weichteilbeteiligung vom Lupus vulgaris, i. e. mutilans, bekannt. Unter mäßiger Kalkverarmung wird der Knochen schmächtiger und kürzer und schmilzt schließlich wie ein Eiszapfen weg. Dabei ist zu keiner Zeit eine gröbere Unregelmäßigkeit der Struktur nachweisbar. Der gleiche Vorgang spielt sich nun deutlich auch bei unseren Kranken ab, wie es besonders klar die Bilder von Beobachtung 1 und 2 zeigen. Tafelbild 1 zeigt mehrere Phalangen, die in ihrem Innern grob verändert sind, verschmächtigt und verkürzt. Das Zusammenwirken beider, die Zerstörung von innen, die Erdrosselung von außen, kann Knochen vollkommen zum Verschwinden bringen: Mutilation bei Boeckschem Sarkoid. Daß es richtig ist, die letztgeschilderten Veränderungen als trophische Störungen infolge Infiltration und Vernarbung der Weichteile den durch den autochthonen Knochenprozeß hervorgerufenen gegenüberzustellen, beweist die Tatsache, daß wir trophische Störungen nur dort finden, wo die Weichteile verändert, meistens verdickt sind und sie dort fast ausnahmslos finden; andererseits wieder die Erfahrung, daß man reine Knochenveränderungen, „zystische Herde", oft an äußerlich unveränderten Fingern und Zehen findet. Wir haben oben auf die weitgehende Ähnlichkeit des krankhaften Prozesses und der sich ergebenden Zustandsbilder in der Haut und im Knochen hingewiesen. Das gleiche können wir auch für die eben geschilderten Vorgänge sekundärer Natur tun. Wir trennen gewisse Erscheinungsformen späterer Stadien (Endstadien), z. B. Verschmächtigung und Verplumpung des Knochens, Einbruch der Kortikalis, Mutilationen, von den durch den ursprünglichen pathologischen Prozeß gesetzten ab. In der Haut wird je nach der Lokalisation des Herdes Verdünnung des Epithels beobachtet oder nicht; Herde heilen mit deprimierten oder prominenten Narben je nach den reparatorischen Vorgängen im Bindegewebe.

Die Diagnose der Knochenerkrankung ist in ausgebildeten Fällen leicht zu stellen. Im übrigen wird häufig die Hautkrankheit darauf führen. Ihre Anwesenheit darf aber nicht Voraussetzung der Diagnose sein. Wie früher berichtet, sind analoge Erkrankungen innerer Organe beschrieben worden, ohne daß eine Hautkrankheit bestanden hätte; in einigen Fällen der

Digitized by Google

Knochenerkrankung trat diese lange (Rieder 10 Jahre, Klingmüller 6 Jahre) vor der Hauterkrankung auf. Für voll ausgebildete Fälle bedeutet das aber keine Schwierigkeit, denn in differentialdiagnostischer Erwägung kommt von allen Knochenkrankheiten meines Wissens nur die Lepra. (Bezüglich Spina ventosa s. S. 211.) Bei dieser kommen trophische Störungen am Knochen (Lepra nervosa) und „zystische Herde" (Lepra tuberosa, Leprome) vor. Manche von den Befunden Deyckes ähneln in hohem Grade unseren Bildern. Diese Ähnlichkeit ist gewiß kein Zufall. Die Ähnlichkeiten zwischen Lepra und Tuberkulose sind bekanntlich recht mannigfach. Hier soll nur Erwähnung finden, daß die Unterscheidung einer tuberkoloiden Lepra von Boeckschem Sarkoid oder Lupus pernio eine schwere, oft unlösbare Aufgabe für den Dermatologen ist. Je weniger zahlreich und je jünger die Knochenherde sind, desto schwieriger wird die Erkennung. Ein Vergleichen mit den bisher bekannten und den hier neu vorgelegten Bildern wird sie erleichtern.

Jüngling hat die Erkrankung „Ostitis tuberculosa multiplex cystica" genannt. Fraenkel hat die Benennung als zystisch abgelehnt. Das ist zweifellos richtig, gleichwohl läßt sich das Wort, nur in cystoides verändert, beibehalten. Dafür spricht, daß im Röntgenbild, durch das die Krankheit zuerst erkannt und abgesondert worden ist und auch künftig in jedem einzelnen Falle erkannt werden wird, wirklich zystenähnliche Gebilde gesehen werden. Nach den früheren Ausführungen mag es gegen das „tuberculosa" — für den heutigen Stand der Frage — Bedenken geben. Immerhin „Ostitis tuberculosa multiplex cystoides" trifft die Sache und zollt auch Jüngling den Tribut der Autorschaft. Fraenkels Vorschlag: Spina ventosa multiplex adultorum möchten wir nicht beipflichten. Denn einerseits bestehen kaum Beziehungen zur Spina ventosa, andererseits entspricht dieser von der alten Medizin übernommene Name nicht den modernen Forderungen der Namengebung nach Bezeichnung von Wesen und Ätiologie.

Zusammenfassung. Angeregt vorzüglich durch Jünglings Mitteilung über Knochenveränderungen bei Lupus pernio wird über sieben Fälle von Lupus pernio (Boecks Miliarlupoid) mit Knochenveränderungen berichtet, die zum Teil durch viele Jahre beobachtet worden sind.

Zusammenstellung von 33 einschlägigen Fällen der Literatur. Bei der Analyse der Röntgenbefunde der eigenen Fälle (an Hand zahlreicher Text- und Tafelbilder) werden zwei Grundformen der primären Veränderungen unterschieden: a) Der eine Typus ist vorzüglich durch runde, scharfbegrenzte, kleinere und größere Aufhellungsherde charakterisiert, die zumeist in den Phalangen von Händen und Füßen, weniger in den der Metakarpal- und Melätarsalknochen sitzen. Die umgebenden Knochenteile zeigen keine oder ganz geringfügige Beeinträchtigung. Diese Veränderungen stehen genetisch und formal den Hautveränderungen der großknotigen Form des Boeckschen Sarkoids sehr nahe. b) Eine zweite Form führt, wenig gebunden an einzelne bevorzugte Stellen, an den langen Knochen der Hände und Füße zu einem allgemeinen Umbau, zu grober, unregelmäßiger (mitunter wabiger) Bälkchenstruktur. Diese Bilder werden mit der diffus infiltrierenden Form des Boeckschen Sarkoids (und dem Lupus pernio) in Parallele gesetzt. c) Dazu treten schließlich Veränderungen trophischer Natur durch Narbeneinschnürung und vaskuläre Störungen, wie solche für Lupus vulgaris und Lupus erythematodes nachgewiesen sind. Diese rufen grobe Formveränderungen des Knochens hervor: Verschmächtigung, Verkürzung, Zusammenbruch, Mutilation. Nach kurzer Schilderung der Histopathologie des Lupus pernio und des mit ihm wahrscheinlich wesensgleichen Boeckschen Sarkoids wird die Frage der Ätiologie dieser Hautaffektionen erörtert. In wesentlicher Übereinstimmung mit Jadassohn, Lewandowsky und Kyrle wird die Auffassung Volks wiedergegeben. Dieser sieht das Wesen der Erkrankung in einer durch eine vorausgegangene Infektion mit (abgeschwächter) Tuberkulose zustandegekommenen „Kondition" des Organismus, der nun auf einen lokalen spezifischen oder auch unspezifischen Affekt mit der Bildung eines tuberkoloiden Granuloms reagiert.

Die Annahme analoger Veränderungen in den Knochen schließt sich zwanglos an zahl-

Digitized by Google

reich beobachtete Miterkrankungen innerer Organe an: Schleimhäute, Auge, Lymphdrüsen, Parotis, Niere, Nebenhoden, Darm, Muskel, Lunge.

Die Diagnose ist in ausgesprochenen Fällen leicht, im Frühstadium wohl unter Zuhilfenahme des dermatologischen Bildes möglich, bei Fehlen von Hauterscheinungen vielleicht auch gar nicht zu stellen.

Andererseits erlaubt ein positiver Röntgenbefund, eine sichere Diagnose in solchen Fällen zu stellen, in denen eine histologische Untersuchung (Probeexzision) unmöglich oder selbst nicht eindeutig genug ist.

Unter möglichster Anlehnung an den von Jüngling gewählten Namen (Ostitis tuberculosa multiplex cystica) wird als Bezeichnung Ostitis tuberculosa multiplex cystoides vorgeschlagen.

Ich danke Herrn Prof. Volk für die Anregung zu dieser Arbeit. Ganz besonderen Dank aber schulde ich seinem gewesenen Assistenten, Herrn Dr. Arnold Fried (Troppau). Durch seine gründliche Kenntnis der Klinik und Histologie der Hauttuberkulose hat er mich und die Arbeit, die anfangs als eine gemeinsame geplant war, wesentlich gefördert.

Literatur.

Altmann: Zur Kenntnis der Boeckschen Erkrankung. Arch. f. Derm., Bd. 135, S 1, 1921, — Bering: Zur Kenntnis des Boeckschen Sarkoids. Derm. Zeitschr., Bd. 17, S. 404, 1910. — Bloch: Beitr. z. Kenntnis des Lupus pernio. Monatshefte f. prakt. Derm., Bd. 45, S. 177, 1907. — Block: Nach Lewandowsky, Die Tuberkulose der Haut. — Boeck: Arch. f. Derm., Bd. 73, 1905; Bd. 121, 1916. — Brock: Zwei Fälle von Lupus pernio mutilans. Zentralbl. f. Haut u. Geschl., B. 4, S. 440. 1922. — Darier: Les sarcoides cutanées etc. 16. Internat. med. Kongreß, Budapest 1909, S. 220. — Deyke: Knochenveränderungen bei Lepra nervorum im Röntgenbilde. Fortschr. a. d. G. d. Röntgenstr., Bd. 9, 1905; Bd. 10, 1906. — Ehrmann u. Falkenstein: Über Lupus erythematodes. Arch. f. Derm., Bd. 141, S. 501, 1923. — Finkelnburg: Über Knochenveränderungen in einem zur Gruppe der Akroasphyxia chronica hypertrophica gehörigen Krankheitsfall. Zeitschr. f. Röntgenkunde, Bd. 15, S. 73, 1913. — Finnernd, Clark W.: Eine klin., histolog. u. bakteriol. Studie eines Falles von multiplem benignen Sarkoid Boeck-Darier-Roussy. Archives of Dermat. and Syphilid., 1921, S. 342. — Florange: Über einen Fall von Lupus pernio usw. Dermat. Zeitschr., Bd. 17, S. 538, 1910. — Forchhammer: Lupus pernio, ref. Dermat. Zeitschr., Bd. 14, S. 770, 1907. — Fraenkel, Eugen: Über eine eigentümliche Form multipler Knochentuberkulose. Beitr. z. Klin. d. Tub., Bd. 50, S. 441, 1922. — v. Husen: Ein Beitrag zur Kenntnis des Boeckschen Miliar lupoids usw. Dermat. Zeitschr., Bd. 28, S. 1, 1919. — Jadassohn: Die Tuberkulide. Arch. f. Derm., Bd. 119, S. 117, 1914. — Jüngling: Ostitis tuberculosa multiplex cystica. Fortschr. d. Röntgenstr., Bd. 27, S. 375, 1920. — Kienböck: Zur radiographischen Anatomie der syphilitischen Knochenerkrankungen an Extremitäten. Zeitschr. f. Heilkunde, Bd. 23, S. 186, 1902. — Klingmüller: Über Lupus pernio. Arch. f. Derm., Bd. 84, S. 323, 1907. — Kreibich: Über Lupus pernio. Arch. f. Derm., Bd. 71, S. 3, 1904. — Kreibich u. Kraus: Beiträge zur Kenntnis des Boeckschen benignen Miliarlupoids. Arch. f. Derm., Bd. 92, S. 173, 1908. — Kuznitzky: Lungenveränderungen bei Boeckschem Sarkoid resp. Lupus pernio. Breslauer Röntgenvereinigung, 8. VII. 1920, ref. Fortschr. d. Röntgenstrahlen, Bd. 27, S. 563, 1920. — Kuznitzky u. Bittorf: Boecksches Sarkoid mit Beteiligung innerer Organe. Münch. m. W., 1915, S. 1349. — Kühlmann: Lupus pernio. Arch. f. Derm., Bd. 100, S. 365, 1910. — Kyrle: 1. Zur Frage des Boeckschen Sarkoids. Arch. f. Derm., Bd. 119, S. 10, 1914. 2. Die Anfangsstadien des Boeckschen Lupoids . . . Archiv für Dermatologie, Bd. 131, S. 33, 1921. — Lewandowsky: Die Tuberkulose der Haut. Springer (Berlin) 1916. — Liebermeister: Die Tuberkulose. Berlin 1921. — Liebrecht: Demonstration eines Lupus pernio. Breslauer Dermatologische Vereinigung, ref. Archiv für Dermatologie, Bd. 133, S. 41. — Lippert: Über einen Nebenbefund am Knochensystem bei Lupus pernio. Klinische Wochenschrift, Jg. 1, 1922, S. 2240. — Lutz: Zur Kenntnis des Boeckschen Miliarlupoids. Arch. f. Dermatol., Bd. 126, S. 947, 1919. — Morosow: Dermatologisches Zentralblatt, Bd. 11, S. 19, 1908. — Mucha u. Orzechowski: Ein Fall von tuberkulöser Dermatomyositis (Typus Boeck). Wr. klin. Wochenschr., 1919, H. 2. — Muschter: Ein Beitrag zu dem Krankheitsbild des Lupus pernio. Derm. Zeitschr., Bd. 28, S. 203, 1919. — Nobl: Das benigne Miliarlupoid in seinen Beziehungen zum indurativen Ödem. Derm. Zeitschr., Bd. 26, H. 1 u. 2, 1918. — Oppenheim, M.: Riesenzellentumoren nach subkutanen Einimpfungen eines Arsen-Eisenpräpa-

Digitized by Google

rates. Arch. f. Derm., Bd. 116, S. 439. — Pautrier: Sarkoide und Syphilis, ref. Arch. f. Derm., Bd. 122, S. 38, 1914. — Plancherel: Beitrag zur Lehre vom Boeckschen Sarkoid. Derm. Zeitschr., Bd. 21, S. 676. — Reiche: Serophuloderma und Spina vent. Hamburger Ärztlicher Verein 1919. — Rieder: Über Kombination von chronischer Osteomyelitis (Spina ventosa) mit Lupus pernio. Fortschr. d. Röntgenstr., Bd. 15, S. 125, 1910. — Rieux et Delater: Un cas de lupus pernio. Bull. de la soc. franç. de dermat., 1922, S. 377. — Schaumann: Recherches sur le lupus pernio et ses relation avec les sarcoïdes cutanées et sous-cutanées. Nord. med. Ark. 1917, Abtlg. II, Bd. 49. — Schaumann: Act. dermato-vener. Bd. 2, S. 409. — Schaumann: Un cas de lupus pernio. Act. dermato-vener. Bd. 3, S. 430, 1922. — Schlagenhaufer zit. nach Kyrle. — Siebenmann: Lupus pernio der oberen Luftwege. Arch. f. Laryng. u. Rhin., Bd. 19, S. 177, 1907. — Strandberg: Contribution à la question de la clinique et de la pathogénie de sarcoide de Boeck. Act. Dermato-vener. Bd. II, 1921. — Stümpke: Zur Frage des Boeckschen Sarkoids. Med. Klin., 1920, H, 7. — Terebensky: Das multiple benigne Sarkoid der Haut. Russ. Zeitschr. f. Derm., 1907. — Volk: Deutscher Dermatologen-Kongreß, Hamburg 1921. — Voorhoeve: Ostite à kystes multiples et son étiologie. Act. scand. rad. Bd. 1, S. 41 u. Nederlandsch Tijdschr. v. Geneesk., Jg. 66, S. 133. 1922. — Weinberger: Boecksches Miliarlupoid und Tuberkulose. Münch. m. W. 1916, S. 891. — Zieler: Über den sogenannten Lupus pernio und seine Beziehung zur Tuberkulose. Arch. f. Derm., Bd. 94, S. 99, 1909.

(Aus dem Zentral-Röntgen-Institut des Allg. Krankenhauses in Wien
[Vorstand: Prof. Holzknecht].)

Die exakte radiographische Darstellung des Canalis opticus.

Von

Dr. **Harry A. Goalwin**[1]) (New York).

(Hierzu Tafel IX.)

Die Röntgendarstellung des Canalis opticus beschäftigt die Röntgenologen wie auch die Augen- und Ohrenärzte seit längerer Zeit. Van der Hoeve, de Kleyn und Stenvers, Herrnheiser, White und andere berichten über die unter normalen und pathologischen Verhältnissen erkennbaren Details der Form, Größe und Struktur der Wände des Canalis opticus.

Die von den genannten Autoren publizierten Fälle betreffen Frakturen der Wände des Canalis opticus, Verengerungen des Kanales durch Hyperostosen (Paget), Zerstörungen der Wände des Kanales durch Geschwülste, endlich Form- und Größenveränderungen des Kanales durch die pneumatischen Räume seiner Umgebung als Ursache von Schädigungen der Sehnerven.

Genauere Angaben über die normale Form und Größe des Kanales finden sich in der Arbeit von White. Doch enthält dieselbe keine präzisen Angaben über die Richtung der Achse des Canalis opticus und die Berechnung seiner Weite, was um so befremdender ist, als White sehr weitreichende Schlüsse aus röntgenographischen Größenveränderungen des Canalis opticus zieht.

Diese Lücke auszufüllen, ist der Zweck der vorliegenden Arbeit; sie enthält genaue Untersuchungen über die Form, Größe und Richtung des Canalis opticus an skelettierten Schädeln. Über die Methoden und Ergebnisse dieser Untersuchungen, welche an 30 Schädeln Erwachsener und 50 Jugendlichen vorgenommen wurden, habe ich bereits am 17. März 1924 in der Wiener Ophthalmologischen Gesellschaft ausführlicher berichtet.

Es ergaben sich, kurz zusammengefaßt, folgende Gesetzmäßigkeiten:

I. Die normale Form des Canalis opticus ist ein Kreis-Quadrant; dessen Durchmesser A und B (s. Fig. 1) betragen durchschnittlich: rechts A 4,26 und B 4,33 mm; links A 4,49 und B 4,30 mm.

II. Die Richtung des Canalis opticus verläuft von einem oberhalb der Sella turcica gelegenen Punkte der Medianebene des Schädels nach vorne unten außen zu einem Punkte, welcher

[1]) Unter Mitwirkung von Prof. A. Schüller.

Digitized by Google

im unteren äußeren Winkel des Orbitalrandes liegt. Die Richtung läßt sich genauer durch folgende zwei Winkel bestimmen:

a) Den Winkel α (s. Fig. 2), welchen die Ebenen der Achsen der beiden Canales optici mit der deutschen Horizontalebene bilden. Er beträgt durchschnittlich 37,9°, mit einem Maximum von 48,0° und Minimum von 30,0°.

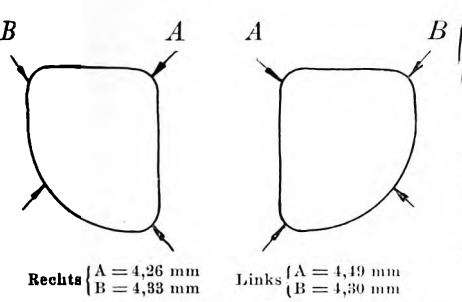

Fig. 1. Durchschnittliche Form und Größe des Canalis opticus (5 mal vergrößert).

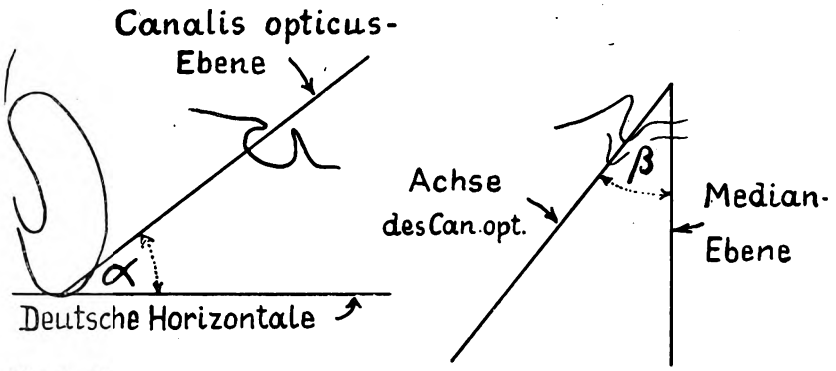

Fig. 2. Richtung des Canalis opticus $\alpha = 37{,}9°$ (normal); $\beta = 38{,}3°$ (normal).

b) Den Winkel β, welchen die Achse mit der Medianebene des Kopfes in der Canalis opticus-Ebene bildet. Er beträgt durchschnittlich 38,3° mit einem Maximum von 45° und Minimum von 34°.

III. Bei jugendlichen Individuen erreicht der Canalis opticus schon mit drei Jahren die Größe des Kanales eines Erwachsenen. Seine Richtung wird durch folgende Winkelmaße gegeben:

Winkel α (s. Fig. 2):	von 13—17	Jahren	35,75°
	„ 5—13	„	30,95°
	„ 1—5	„	28,15°
Winkel β:	„ 5—17	„	37,00°
	„ 1—5	„	35,60°

Untersuchungen an Schädeldeformitäten, insbesondere an 14 Fällen von Turmschädel, einem Skaphozephalus und einem Plagiozephalus (Schiefschädel), haben gezeigt, daß Veränderungen der Form, Größe und Richtung des Kanales bei den genannten Deformitäten gesetzmäßig vorkommen. Genauer habe ich darüber in der Wiener Ophthalmologischen Gesellschaft berichtet, will daher hier nur erwähnen, daß die Richtung des Canalis opticus bei Turmschädel gegen einen Punkt des Orbitaleinganges zielt, welcher vom lateralen und unteren Rand des Orbitaleinganges ein Drittel des entsprechenden Orbitaldurchmessers entfernt ist (s. Fig. 3); sie ist durchschnittlich durch folgende Winkelmaße gegeben:

Winkel α: 15,6° (Max. 33°, Min. 0,0°,
„ β: 41,55° (Max. 45°, Min. 36°).

Wir wollen nunmehr die Methode der Einstellung angeben, welche sich auf die von uns gefundenen Winkelmaße gründet. Wir nehmen den Fall eines normalen Erwachsenen. Die durchschnittlichen Winkelmaße sind 37,9 und 38,3, also ungefähr je 38,0.

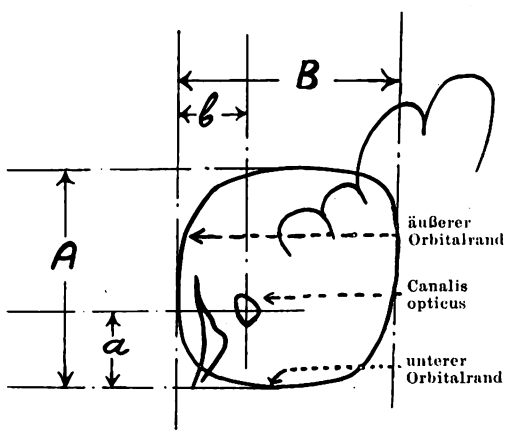

Fig. 3. Richtung des Canalis opticus bei Turmschädel $a = {}^1/_3$ A, $b = {}^1/_3$ B.

Die Ebene der Platte als horizontal und die Richtung des Hauptstrahles als vertikal vorausgesetzt, wird der Kopf des am Bauch liegenden Patienten so nach hinten geneigt, daß die deutsche Horizontalebene einen kaudalwärts offenen Winkel von 52° mit der Plattenebene bildet.

Digitized by Google

Die Canalis opticus-Ebene ist jetzt senkrecht zu der Platte. Der Kopf wird sodann um eine zu der Canalis opticus-Ebene senkrechte Achse nach der zu untersuchenden Seite gedreht, bis die Medianebene einen Winkel von 52° mit der Plattenebene bildet. Der Hauptstrahl zieht senkrecht durch den äußeren unteren Winkel des auf der Platte liegenden Orbitalrandes.

Für die Einstellung von Jugendlichen werden die dem Alter entsprechenden Winkelmaße verwendet. Ebenso werden Fälle von Turmschädel nach den oben angegebenen Winkelmaßen eingestellt.

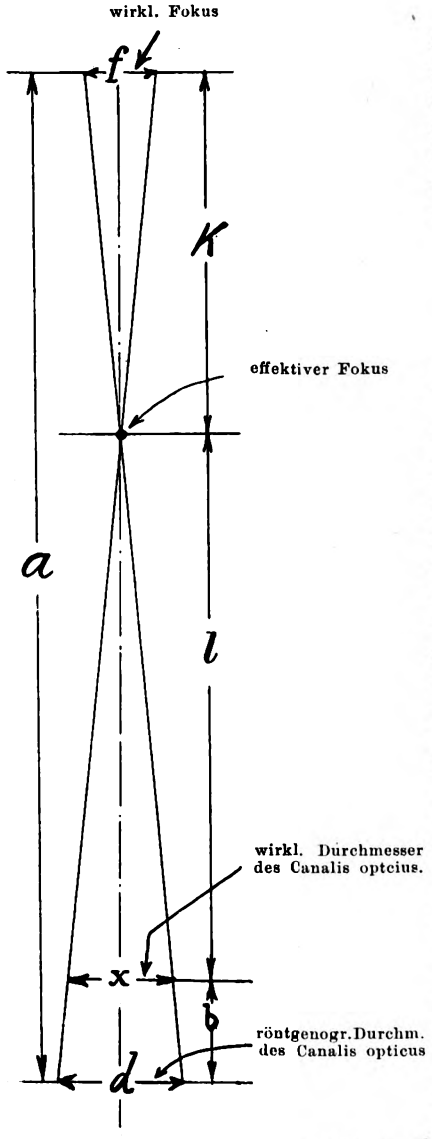

Fig. 4. Verhältnis zwischen wirklichem und röntgenographischem Durchmesser des Canalis opticus

Wie ist nun nach der so aufgenommenen Platte die wirkliche Größe des Canalis opticus zu bestimmen? Wäre der Fokus der Röhre ein geometrischer Punkt, dann könnte unter der Annahme, daß die Fokus-Plattendistanz „a" (s. Fig. 4) 60 cm und die Distanz „b" von dem hinteren Ende des Canalis opticus (wo der Querschnitt am kleinsten ist), bis zur Platte 5,5 cm sei, der wirkliche Durchmesser „x" aus der folgenden Gleichung berechnet werden:

$$x = \frac{d\,(a - b)}{a} = \frac{54{,}5}{60}\,d$$

(d = Durchmesser des Canalis opticus auf der Platte).

Tatsächlich aber ist der Fokus eine Fläche, deren Größe im Verhältnis zum Canalis opticus in Betracht gezogen werden muß. Die geometrischen Verhältnisse sind aus Fig. 4 zu ersehen. Wie die Skizze zeigt, kommt ein „effektiver Fokus" in Betracht, dessen Entfernung vom wirklichen Fokus in jeder Stellung von der Größe der Fokusfläche, der Größe des Kanales und der wirklichen Fokus-Kanalisdistanz abhängt. Um viel mathematische Arbeit zu vermeiden, ist es am besten, die Fokus-Plattendistanz konstant zu halten. Da die Kanalis-Plattendistanz fast konstant ist, so berechnen wir den Röhrenfaktor „T" für diese Fokus-Plattendistanz folgendermaßen: Eine Anzahl von Canales optici, deren Größe bekannt ist, wird nach der angegebenen Methode mit der gewählten Fokus-Plattendistanz röntgenographisch dargestellt; das Verhältnis zwischen dem wirklichen und röntgenologischen Durchmesser wird in jedem Fall berechnet und das durchschnittliche Verhältnis „T" als Röhrenfaktor für weitere Berechnungen verwendet. $x = Td$ (x = wirklicher, d = röntgenograph. Durchmesser).

Man kann sogar mit einem nach diesem Faktor vergrößerten Maßstab die wirkliche Größe auf der Platte direkt messen.

Wird die höchstmögliche Genauigkeit und Freiheit der Auswahl der Fokus-Plattendistanz in jedem Fall gewünscht, so kann man die effektive Fokus-Plattendistanz L mit Hilfe der unten angegebenen Gleichung I und den Durchmesser der Fokusfläche f mit Hilfe der Gleichung II berechnen. Mit Hilfe der Gleichung III kann man dann in jedem Fall den wirklichen Durchmesser des Canalis opticus aus dem entsprechenden röntgenographischen Durchmesser berechnen. Die mathematische Lösung dieses Problemes, welche geometrisch in Fig. 4 dargestellt ist, folgt:

$$L = b + l;\ \frac{x}{d} = \frac{l}{L} = T = \frac{(L - b),}{L}\quad LT = L - b \text{ und } L\,(1 - T) = b,\quad \therefore L = \frac{b}{1 - T}\quad \text{Gl. I,}$$

$$\frac{f}{d} = \frac{K}{L} = \frac{a - L,}{L}\quad f = \frac{d\,(a - L)}{L}\quad \text{Gl. II,}$$

$$fL = da - dL,\quad L = \frac{ad}{f + d,}\quad x = \frac{d\,(L - b}{L} = d\left(1 - \frac{b}{L}\right),\quad x = d - \frac{b}{a}(f + d)\quad \text{Gl. III.}$$

Wir haben auf diese Art mit Hilfe von 6 Aufnahmen, deren Beschreibung unten folgt (s. Tafel IX), den Röhrenfaktor für unsere Röhre bei einer Fokus-Plattendistanz von 53 cm als

Digitized by Google

0,784 und den Durchmesser der Fokusfläche als 3,0 mm bestimmt. Als Wert von b ist der von uns gefundene Durchschnitt 5,4 cm angenommen. Halten wir nun unsere Fokusplattendistanz konstant (52,75 cm), so berechnen wir unseren wirklichen Durchmesser aus der Gleichung $x = 0{,}784\,d$. Bei jeder anderen Fokus-Plattendistanz (a) berechnen wir die wirklichen Durchmesser aus der Gleichung $x = d - 5{,}4\,(3{,}0 + d)/a$ [1]).

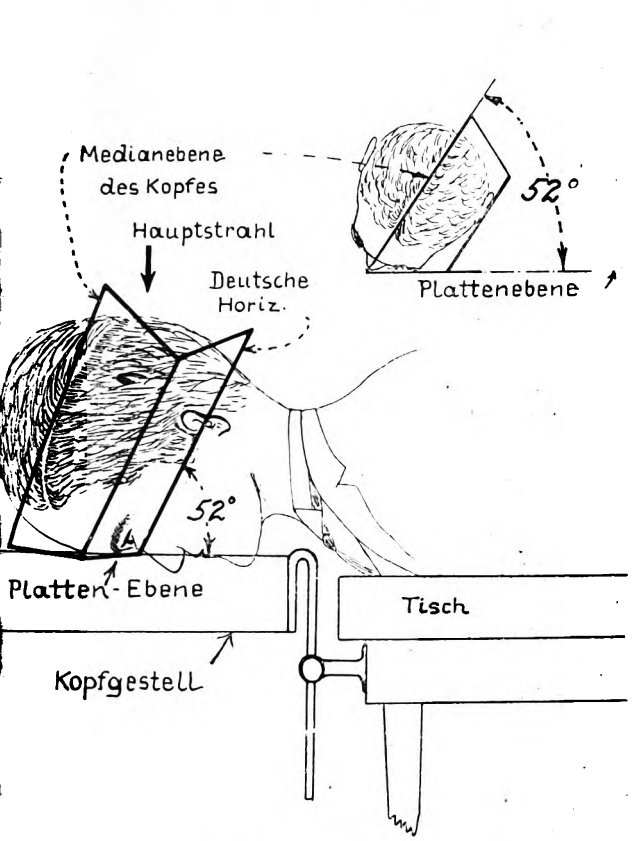

Fig. 5. Kästchen für Einstellung des Canalis opticus.

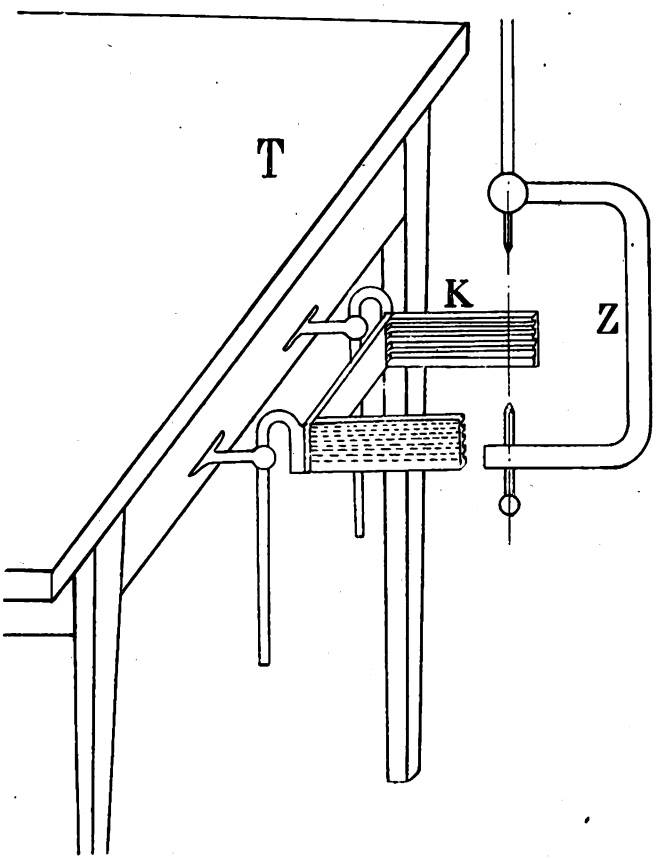

Fig. 6. T = Tisch, K = Kopfgestell, Z = Zentriervorrichtung

Zwecks Vereinfachung der Einstellung des Kopfes haben wir die in Fig. 5 und Fig. 6 dargestellten Apparate konstruiert. Fig. 5 zeigt die Einstellung für den Canalis opticus mit einem Kästchen, das die Neigung der deutschen Horizontalen und der Medianebene zur Plattenebene an seinen Wänden markiert trägt. Mit entsprechenden Änderungen der Winkel ist das Kästchen für andere Kopfeinstellungen verwendbar. Fig. 6 zeigt ein Kopfgestell zum Anbringen an den Untersuchungstisch und eine Zentrierungsvorrichtung. Das Kopfgestell ist nach aufwärts und abwärts verschiebbar und enthält mehrere Nuten für den entfernbaren Plattenhalter. Die Einstellung des Kopfes und der Röhre erfolgt vor der Einführung des Plattenhalters in das Kopfgestell, so daß der untenliegende Orbitalrand frei bleibt. Man kann auf diese Art die Röhre so einstellen, daß der untere Stift der Zentrierungsvorrichtung genau unterhalb des äußeren unteren Winkels des Orbitalrandes liegt. Nach der Einstellung wird die Zentrierungsvorrichtung entfernt und der Plattenhalter mit der Platte in die passenden Nuten eingeführt.

[1]) Nach dieser Gleichung ist der wirkliche Durchmesser des von White gefundenen röntgenographischen Durchschnittes von 5,35 mm, Fokusplattendistanz als 50,0 cm vorausgesetzt, 4,4 mm (der von uns gefundene 4,33 mm).

Es ist wichtig, zu bemerken, daß, je kleiner der Durchmesser des Canalis opticus (bei konstanter Fokusfläche und konstanter Fokus-Plattendistanz), desto stärker seine Vergrößerung auf der Platte ist.

Digitized by Google

Zusammenfassung:

I. Die exakte Darstellung des Canalis opticus setzt eine genaue Kenntnis seiner Richtung bei jedem Alter und bei jeder Schädeldeformität voraus.

II. Zwecks Berechnung des wirklichen Durchmessers (x) des Canalis opticus aus seinem röntgenographischen Durchmesser (d) muß man zuerst den Röhrenfaktor (T) für eine konstante Fokus-Plattendistanz oder besser den Fokusflächen-Durchmesser (f) bestimmen. Es gelten dann folgende zwei Gleichungen:

1. bei konstanter Fokus-Plattendistanz $x = T \times d$ mm,

2. bei jeder Fokus-Plattendistanz (a) $x = d - 5{,}4\,(f + d)/a$ mm.

III. Die Einstellung des Kopfes und der Röhre für die exakte Darstellung des Canalis opticus ist mit Hilfe der neuen Apparate leicht durchführbar.

Literatur.

1. Herrnheiser: Die röntgenologische Darstellung des Canalis opticus. Tagung der Deutschen Ophtalmologenges. in Prag 1923 (referiert in „Klinische Monatsblätter f. Augenheilk." 1924). — 2. Van der Hoeve: Optic Nerve and Accessory Sinuses, Annals of Otology, Rhin. and Laryngology, June 1922. — 3. de Kleyn und Stenvers: Über das Foramen opticum und die Ethmoidalgegend. Archiv für vergleichende Ophthalmologie, 1917. — 4. Schüller: Die Schädelbasis im Röntgenbilde. Hamburger Atlanten 1905. — 5. White: An Anatomic and X-ray Study of the Optic Canal in Cases of Optic Nerve Involvment, annals of Otology, Rhinologyy an Laryngology, March 1924. — 6. Wilbrandt und Sänger: Die Neurologie des Auges.

(Aus der Röntgenabteilung des städtischen Rudolf-Virchow-Krankenhauses in Berlin [leitender Arzt: Professor Levy-Dorn].)

Kasuistischer Beitrag zur idiopathischen Ösophagusdilatation[1]).

Von

Dr. **Ludwig Fedder,** Assistent.

(Hierzu Tafel XII, Abb. 1—3).

Als in den achtziger Jahren das Krankheitsbild des Kardiospasmus durch Strümpell und v. Mikulicz bekannt wurde, war seine klinische Diagnose und die der mit ihm häufig kombinierten Speiseröhrenerweiterung kaum möglich. Erst die Einführung des Röntgenverfahrens, die Fortschritte der Ösophagoskopie und die Vervollkommnung der Sondierungstechnik gestatteten eine Dilatation des Ösophagus bereits in vivo mit Bestimmtheit zu erkennen. Es war deshalb auch kein Wunder, daß die Zahl der in der Literatur niedergelegten Fälle seit der Anwendung dieser Untersuchungsmethoden rasch und ständig wuchs. Wenn ich trotzdem den bisherigen Publikationen dieses interessanten, aber ätiologisch nicht in allen Einzelheiten geklärten Krankheitsbildes eine neue hinzufüge, so tue ich das, weil ich glaube, daß schwierige diagnostische Fragen und ein seltener Sektionsbefund eine solche rechtfertigen.

Dieser 74jährige Mann hat keinerlei wichtige anamnestische Daten. Vier Monate vor seiner am 3. November 1923 erfolgten Krankenhausaufnahme bekam er eine sich allmählich vergrößernde Drüsenanschwellung der rechten Halsseite. Eine von diesen Drüsen vereiterte und wurde inzidiert. Dagegen hat der Kranke bis in sein hohes Lebensalter hinein niemals irgendwelche Störungen von seiten des Ösophagus gehabt, niemals sind irgendwelche auf eine Stenose des Ösophagus zu beziehenden Erscheinungen mit wechselnder Intensität aufgetreten. Der Mann befand sich bei seiner Aufnahme in einem dürftigen Ernährungszustande. In der rechten Supraklavikulargrube war ein hühnereigroßes Paket harter Drüsen, die auf die Hinterfläche des Musc. sternocleido-mastoideus

[1]) Demonstriert am 28. Februar 1924 in der Berliner Röntgenvereinigung.

Digitized by Google

übergriffen. Unterhalb des rechten Schlüsselbeines war eine von der Inzision herrührende Fistel vorhanden. Auch in der rechten Achselhöhle war ein pflaumengroßes Drüsenpaket zu fühlen. Der Kranke lag zunächst wegen einer Prostatahypertrophie auf der chirurgischen Abteilung, wurde jedoch, da kein chirurgischer Eingriff in Frage kam, auf die innere Abteilung (Geheimrat Brandenburg) verlegt. Hier fand sich nun bei der Untersuchung, daß die Beweglichkeit der unteren Lungengrenzen rechts aufgehoben war, darüber war eine mehrere Querfinger breite Dämpfung. Das Atemgeräusch über den gedämpften Partien war herabgesetzt, ebenso der Pektoralfremitus. Über der ganzen rechten Lunge waren grobe Rasselgeräusche hörbar. Bei der Probepunktion wurde eine seröse Flüssigkeit gewonnen mit einem Eiweißgehalt von 1,85%.

Bei der Durchleuchtung am 15. November 1923 (Abbildung 1) sahen wir nun zunächst, daß die rechte Zwerchfellhälfte auffallend hoch stand. Der auf der Aufnahme nicht mehr sichtbare Sinus phrenico-costalis war verschattet, und die ihn oben begrenzende Damoiseausche Linie zeigte uns an, daß hier ein kleines Transsudat oder Exsudat vorhanden war. Bei der Atmung bewegte sich zwar die rechte Zwerchfellhälfte, doch war ihre Exkursionsbreite geringer als links. Auffallend war nun der Schatten am rechten Herzrande, welcher im allgemeinen eine von innen oben nach unten außen zum Zwerchfell ziehende Richtung hat und nur unterhalb der Mitte eine leichte, flache Einkerbung zeigt. Der Schatten begrenzt damit ein im ganzen dreieckiges Feld rechts von der Mittellinie, ganz ähnlich dem, wie man es manchmal bei einer Pleuritis mediastinalis im ventralen Abschnitt beobachten kann. Die Hili zeigen die Erscheinungen einer proliferativen Phthise mit kräftiger Peribronchialzeichnung und Neigung zu Verkalkungen. Außerdem erkennt man eine diffuse bis in die Spitze reichende Trübung über dem rechten Oberlappen. Das Retrokardialfeld war vollkommen verschattet, so daß eine Abgrenzung der verschiedenen hier liegenden Organe nicht möglich war. Das Herz zeigt eine typische Aortenform mit einer Dilatation des linken Ventrikels. Mangels jeglicher Erscheinungen von seiten des Ösophagus haben wir eine Füllung mit Kontrastbrei nicht vorgenommen. Zu einer sicheren Diagnosenstellung konnten wir uns auf Grund dieses Bildes nicht entschließen. Wir ließen folgende Möglichkeiten offen:

1. Pleuritis mediastinalis im Verein mit einer Pleuritis diaphragmatica.
2. Mediastinal- oder Lungentumor.
3. Aneurysma Aortae mit Aorteninsuffizienz.

Wir waren uns wohl bewußt, daß jede unserer Diagnosen anfechtbar war, fanden aber keine andere Erklärungsmöglichkeit.

Dem Kranken ging es noch kurze Zeit leidlich gut, nahm sogar an Gewicht zu, bis er eines Tages einen rasch zunehmenden Kräfteverfall zeigte und nach verhältnismäßig kurzer Zeit am 8. Dezember 1923 starb.

Aus dem Sektionsbefunde (Dr. Christeller) ist Folgendes hervorzuheben: Stark abgemagerter Mann, Fistel unter rechter Klavikel zum Mediastinum führend. Eitrige Mediastinitis, käsige Tuberkulose der Mediastinallymphknoten. Frische verruköse, rekurrierende Mitralendokarditis, starke Hypertrophie des linken Ventrikels, geringere des rechten. Schwere Koronärsklerose, mäßige Sklerose der Aorta. Eitrige Bronchitis, ausgedehnte Pleuraadhäsionen, serofibrinöse Pleuritis rechts mit Kompression der rechten Lunge. Armdicke, spindlige Dilatation des Ösophagus mit Ausnahme der oberen zehn Zentimeter, zahlreiche Ulzera in der Schleimhaut, fistelartiger Durchbruch vom Ösophagus in das Mediastinum dicht oberhalb der Bifurkation. Kardia frei!!!

Bei vollkommen fehlender Anamnese über eine Ösophaguserkrankung haben wir also eine riesige Erweiterung der unteren Zweidrittel der Speiseröhre ohne Veränderungen an der Kardia, ein Symptomenkomplex, der als idiopathische Ösophagusdilatation zusammengefaßt wird. Der Tod trat ein infolge einer eitrigen Mediastinitis auf Grund der Perforation eines der zahlreichen Ulzera aus dem Ösophagus in das Mediastinum, ein Ereignis, wie ich es beim Durchsehen der Literatur nicht gefunden habe. Ein mediastinales oder subkutanes Emphysem, wie es sonst Perforationen ins Mediastinum rasch folgt, ist hier wohl deshalb nicht aufgetreten, weil der Ösophagus mit flüssigen und breiigen Speiseresten vollkommen ausgefüllt war.

Für uns erhebt sich nun die sehr wichtige Frage, ob wir rein röntgenologisch auch ohne klinischen Verdacht hätten imstande sein müssen, an eine idiopathische Ösophagusdilatation zu denken. Zur Beantwortung dieser Frage möchte ich kurz auf das Krankheitsbild selbst eingehen:

Digitized by Google

Bei einer idiopathischen Ösophagusdilatation handelt es sich um das gleichzeitige Bestehen eines Kardiospasmus und einer mehr oder weniger hochgradigen Dilatation des Ösophagus. Diese Dilatation kann entweder den ganzen Ösophagus umfassen und zu einer diffusen, zylindrischen Ektasie führen, oder aber sie ist mehr spindlig, birn- oder flaschenförmig und buchtet dann den Ösophagus besonders oberhalb der Kardia stark aus, um sich nach oben zu mehr und mehr zu verjüngen. Ist gerade der untere Teil Sitz der Erweiterung, so spricht man auch von Vormagen. Mit dieser Ektasie geht gleichzeitig einher eine Elongation, welche eine Schlängelung und Fältelung des Ösophagus hervorruft. Hierdurch zeigt der Ösophagus Abweichungen vom normalen Verlaufe, welche ganz charakteristisch sind.

Dies zeigt Abbildung 2, welche eine 51jährige noch lebende Frau betrifft, die bereits seit 17—18 Jahren Schluckbeschwerden hat, und zwar hat sie immer das Gefühl, als ob die Speisen im Halse stecken bleiben. Nachtrinken von Flüssigkeit beseitigt jedesmal prompt diese Erscheinungen. Seit Weihnachten 1922 sehr starke Abmagerung, sie mußte alle zwei bis drei Tage unabhängig vom Essen erbrechen, auch nüchtern. Im Erbrochenen waren auch Speisen vom Tage zuvor. Die Kranke hat außerdem die Zeichen einer Lues cerebri bzw. einer Paralyse mit einer stark positiven Wassermannschen Reaktion. Die erste Durchleuchtung fand am 24. April 1923 statt und zeigte uns das im ersten schrägen Durchmesser aufgenommene Bild. Man sieht hier einen diffus stark erweiterten Ösophagus, welcher im ganzen einen S-förmigen Verlauf hat. Der obere Teil ist leicht nach links gerichtet, während der untere Abschnitt die Mittellinie weit nach rechts überragt. Charakteristisch ist ferner der nach links gerichtete Verlauf des epikardialen Abschnittes, welcher sich allmählich kardialwärts zuspitzt und einen kurzen pfriemenartigen Ansatz zeigt. Dabei sind die Konturen überall glatt, nirgends irgendwelche auf Karzinom verdächtige Stellen. Trotz Atropindarreichung blieb der Brei mehrere Stunden im Ösophagus. Am 6. Dezember 1923 hatte ich Gelegenheit, die Kranke wiederzusehen; ich konnte bei ihr den gleichen Befund erheben, nur hielt sich jetzt der Brei bedeutend kürzere Zeit im Ösophagus.

Vervollständigen möchte ich diese Beschreibung mit einem dritten Falle (Abbildung 3), welcher einen 40jährigen Mann betrifft, der seit einem Vierteljahr über Ösophagusbeschwerden klagte: Abmagerung, Singultus, hin und wieder Erbrechen auch der am Tage zuvor genossenen Speisen. Wichtig ist ferner die Angabe, daß die Speisen häufig vor dem Magen stecken bleiben und zwar flüssige noch mehr als feste. Der Kranke war bereits längere Zeit in Spezialbehandlung wegen „Verengerung am Magenausgang" und sollte einer Operation zugeführt werden.

Auch hier klärte das Röntgenbild in einwandfreier Weise die Diagnose. Oberhalb der Kardia sammelte sich der Brei an und füllte das stark dilatierte untere Drittel des Ösophagus aus. Eine Einkerbung am vorderen Rande zeigt auch hier die Elongation an. Im übrigen sind die Veränderungen ähnlich den bereits beschriebenen.

Auf dem ersten Bilde ist vom Ösophagus nichts weiter zu sehen als die untere Rechtskonvexität mit einer deutlichen, durch die Elongation hervorgerufenen Einkerbung. Diese ist aber typisch genug, um den Verdacht einer idiopathischen Ösophagusdilatation aufkommen zu lassen. Erschwert wird in unserem Falle die Beurteilung noch dadurch, daß das Zwerchfell abnorm hoch stand und die Erkennung des weiteren Verlaufes des Ösophagus verhinderte.

Wir für uns haben aus diesem Falle den Schluß gezogen, bei allen unklaren Schattenbildungen im Bereiche des Mediastinums den Ösophagus mit Kontrastbrei zu füllen, um diagnostische Irrtümer zu vermeiden.

Und nun noch einige mehr allgemeine Worte zur Ätiologie dieser eigenartigen Erkrankung:

Zum Verständnis des funktionellen pathologischen Kardiaverschlusses bedarf es einiger physiologischer Vorbemerkungen. Bekanntlich fehlt ein richtiger Sphinkter an der Kardia, und die sich hier kreuzenden Muskelzüge bilden die Verbindung zwischen Ösophagus- und Magenmuskulatur, deren an der Kardia drei Schichten übereinander liegen. Die äußerste Schicht, Stratum longitudinale, ist eine Fortsetzung der Längsmuskelfasern der Speiseröhre. Die zweite Schicht, Stratum circulare, bekleidet in gleichmäßigen, ringförmig verlaufenden Faserzügen den ganzen Magen, mit Ausnahme des Fundusteiles. Dabei bilden die obersten, an der rechten Seite der Kardia entstehenden Fasern nur unvollständige Ringe. Die dritte, tiefste Schicht, Fibrae obliquae, hängt an der linken Seite der Kardia mit der Ringschicht der Speiseröhre zusammen. Die Nervenstämmchen, denen kleine Gruppen von Ganglienzellen bei-

Digitized by Google

gegeben sind, bilden zwischen Ring- und Längsmuskellage ein ansehnliches, netzförmiges Geflecht. Durch diese wird eine Kontraktion der Kardia bewirkt, der Ruhezustand, der Kardiaverschluß. Sie stammen aus den aus dem Plexus oesophagei austretenden Fasern des sympathischen und parasympathischen Systems und wirken auf die Kardia in koordinierter, gesetzmäßiger Weise. Wird dieses koordinierte Zusammenwirken der beiden Nervensysteme in irgendeiner Weise gestört, sei es durch den Ausfall des Antagonisten, sei es durch zentrale Erregung oder durch Reizung der die Impulse vermittelnden peripheren Fasern, so tritt eine Hyperfunktion dieses Teiles auf Kosten des anderen ein. Dementsprechend werden auch die Ausfallserscheinungen auftreten. Manche nehmen an, es falle der Erschlaffungseinfluß der Vagi (wie bei der Vagusdurchschneidung) fort. Möglicherweise können aber auch autochthone Prozesse im gangliomuskulären Apparat der Karida hier einen Hypertonus, Kardiospasmus, erzeugen, den die normalen erschlaffenden Einflüsse nicht zu überwinden vermögen.

Auf Grund dieser Anschauung spielen also alle Erkrankungen ätiologisch eine Rolle, welche einerseits die Wechselbeziehungen zwischen Vagus und Sympathikus zu stören geeignet sind, andererseits eine Funktionsänderung der lokalen Ganglienzellenhaufen herbeiführen können. Diese Faktoren können sowohl lokaler als auch fortgeleiteter peripherer oder zentraler Natur sein.

Rein lokal kommen vorwiegend Traumen in Betracht, die direkte Schädigungen am Nerven- und Muskelapparate der Kardia gesetzt haben.

Zu den fortgeleiteten peripheren Reizen gehören das Magenulkus und die Ösophagitis. Wohl kann ein Kardiospasmus als Folgezustand eines im Kardiateil vorhandenen Magenulkus angesehen werden. Man kann aber auch auf Grund der spasmogenen Theorie von v. Bergmann beide Erscheinungen auf einen gesteigerten Vagotonus zurückführen. Hiernach bedingt ein Spasmus der Muscularis mucosae Ischämie, welche zu einem anämischen und hämorrhagischen Infarkt führt und so den Boden für die Entstehung eines Ulkus vorbereitet, gleichzeitig entsteht hierdurch eine Hyperfunktion der Kardia in Form einer verstärkten Kontraktion.

Die Ösophagitis ist hervorgerufen durch einen chronischen Katarrh infolge der Stagnation der Speisen im erweiterten Ösophagus oberhalb der spastischen Stenose. Dabei will ich erwähnen, daß entsprechend einer älteren Auffassung immer noch einige Autoren, z. B. Kaufmann und Kienböck, dazu neigen, auch diese lokalen pathologischen Veränderungen der Mukosa ätiologisch für bedeutungsvoll zu halten, während die meisten diese nur für sekundär erachten. Die in der Schleimhaut entstandenen Entzündungsprozesse führen zu einer Bedeckung mit Soorbelag, oft auch zu Erosionen oder aber tiefen Ulzerationen, welche wiederum einen Spasmus an der Kardia hervorrufen. Im Gegensatz zu manchen Formen primär entstandener Ulzera (Tuberkulose, Lues, Aktinomykose) ergaben die in meinem Falle untersuchten (Dr. Christeller) ein ganz unspezifisches Granulationsgewebe und standen daher in keinem genetischen Zusammenhange mit den tuberkulösen Veränderungen der Lungen und der Hili. Die Perforation eines solchen Ulkus gehört zu den extremsten Seltenheiten, wie ich eine solche in der Literatur nicht angegeben fand. Möglicherweise erreichen die Kranken dieses Stadium so gut wie nie, weil akzidentelle oder interkurrente Krankheiten ihr vorzeitiges Ende herbeiführen.

Eine noch größere Bedeutung als die ebengenannten Prozesse beansprucht der Zusammenhang des Kardiospasmus mit Erkrankungen, welche den Vagus auf seinem peripheren Verlaufe durch Druck oder narbige Einschnürungen besonders innerhalb des Thorax schädigen. Hierbei ist jedoch Voraussetzung, daß der Nerv auf beiden Seiten getroffen wird, da sonst die noch intakte Hälfte funktionell kompensatorisch für den ausgefallenen Teil eintritt. Dabei sind hauptsächlich doppelseitig vergrößerte Hilusdrüsen (Tuberkulose, Lymphogranulomatose, Metastasen eines malignen Primärtumors) und Pleuraschwarten zu beiden Seiten des Ösophagus von Bedeutung. Kraus hat als erster an Leichenbefunden eine Vagusdegeneration auf dieser

Digitized by Google

Basis nachweisen können und daraus geschlossen, daß dem Kardiospasmus und der Ösophagusdilatation ein einheitliches histogenetisches Prinzip zugrunde liegen kann, ohne daß jedoch eine Verallgemeinerung dieser These Platz greifen muß.

Bei meinem ersten Falle hat leider eine histologische Untersuchung des Vagus aus äußeren Gründen nicht stattfinden können. Angesichts der schweren Veränderungen, welche die beiderseitigen Hilusdrüsen betroffen haben, und der starken Pleuraschwarten halte ich es jedoch zum mindesten für sehr wahrscheinlich, daß auch hier der Vagus auf seinem Wege durch das Mediastinum anatomisch so schwer geschädigt worden ist, daß eine Degeneration mit ihren Folgeerscheinungen daraus resultierte.

Der Zufall wollte es nun, daß ich in jüngster Zeit noch einen Fall auf dem Sektionstische sah, welchen ich hinsichtlich seiner Ätiologie hier einreihen möchte.

Es war dies ein 76 jähriger Mann, bei dem die Erhebung der Anamnese auf Schwierigkeiten stieß. Er war angeblich früher nie krank und hatte seit zwei Jahren Husten und Atemnot, zeitweilig Ödeme an den Füßen, dagegen niemals Erbrechen. Dieser 1,60 m große Mann wog 47 kg und hatte über beiden Lungenspitzen und -Unterlappen perkutorisch eine Dämpfung, auskultatorisch großblasige, zum Teil klingende Rasselgeräusche. Er starb nach nur zehntägigem Krankenhausaufenthalte an einer Myodegeneratio cordis, ohne daß von seiten des Ösophagus Störungen beobachtet waren, so daß er auch uns zur röntgenologischen Untersuchung nicht zugeführt ist.

Die Sektion (Dr. Mayer) ergab nun folgendes:

Pleuraobliteration rechts, Exsudat links, Pleuritis tuberculosa. Vorwiegend indurierende Tuberkulose beider Oberlappen und der angrenzenden Unterlappengebiete. Ein hyperplastischer und anthrakotischer Bifurkationslymphknoten. Eitrige Bronchitis. Zwei Zentimeter unterhalb des Ringknorpels erweitert sich der Ösophagus sehr plötzlich von einem Umfange von 3½ cm auf einen solchen von 20 cm. In Höhe der Bifurkation ist der Umfang geringer, nämlich nur 10 cm, weiter unten nimmt er wieder auf 15 cm zu, um sich allmählich zur Kardia zu verschmälern, welche nur 3½ cm, also ganz normalen Umfang hat. Wanddicke des Ösophagus mindestens so stark wie in der Norm, nur in seinem obersten Teil abnorm dünn. Die Länge vom Ringknorpel bis zur Kardia beträgt 30 cm, normal sind bekanntlich 25 cm. Die Schleimhaut des Ösophagus zeigt 1 mm dicke silbergraue Leisten mit mazerierten Flächen wechselnd. Keine Ulzera. Kardia und Magen normal.

Der Fall zeigt also wiederum das Krankheitsbild einer idiopathischen Ösophagusdilatation in Kombination mit einer Lungenphthise und deren Folgezuständen. Der Vagus war besonders rechts von starken Schwarten ummauert, so daß man wohl auch hier eine Degeneration des Nerven anzunehmen berechtigt ist.

An dieser Stelle sei auch des Begriffes der Atonie gedacht, welche hauptsächlich bei Bekanntwerden des Kardiospasmus und der Speiseröhrenerweiterung als Folgeerscheinung einer Vaguslähmung eine größere Rolle gespielt hat. Besonders war es Rosenheim, welcher die Auffassung vertrat, daß die Erschlaffung der Ösophagusmuskulatur als primäre Ursache für die Entstehung des Kardiospasmus verantwortlich gemacht werden müsse. Er stützte sich bei dieser Ansicht auf die seltenen Sektionsbefunde, bei denen eine Atonie der Muskulatur statt der gewöhnlich vorhandenen Hypertrophie nachgewiesen werden konnte.

Gegenüber dieser Vaguslähmung steht der Begriff der Vagotonie, wie er von Eppinger und Heß geprägt ist, d. h. also eine Hyperfunktion des Vagus. Diese kommt entweder zustande durch verstärkte Reize in dem überempfindlich gewordenen parasympathischen System oder aber durch den Ausfall des Antagonisten. Außerdem schafft jede psychische Erregung funktionell veränderte Bedingungen in dem zugehörigen Reizleitungssystem. Hart betont ganz allgemein die Bedeutung reflektorischer, peripherer und auch zentraler Nervenreize für das Zustandekommen dieser eigenartigen Erkrankung.

Häufig ist auch das Trauma als ätiologisches Moment für die Entstehung einer idiopathischen Ösophagusdilatation herangezogen worden. Während die einen darin nur die auslösende Ursache einer bereits vorhandenen Disposition sehen, stehen die anderen auf dem Standpunkte, daß man, soweit nicht ein direkter schädigender Einfluß des Traumas in Gestalt von Zerreißungen oder Quetschungen der Muskel- oder Nervenfasern in Frage kommt, nicht über-

Digitized by Google

sehen darf, daß eine traumatische Neurose ebenfalls den Anstoß zu einem Kardiospasmus geben kann.

Ich hatte bereits erwähnt, daß in meinem zweiten Falle die Erscheinungen einer Lues cerebri bzw. einer Paralyse mit einer stark positiven Wassermannschen Reaktion vorhanden sind. Es ist naheliegend, die Lues in Zusammenhang mit der idiopathischen Ösophagusdilatation zu bringen, sei es, daß man peripher im Bereich des vegetativen Nervensystems einen tertiär luischen Prozeß anzunehmen geneigt ist, welcher die innigen Wechselbeziehungen zwischen Vagus nud Sympathikus gestört hat, sei es, daß neben den diffusen pathologischen Veränderungen im Gehirn und in dessen Häuten auch der Vaguskern so stark in Mitleidenschaft gezogen ist, daß er zu einer Degeneration geführt hat. Glaß hat auch einmal bei einer schweren Vaguskerndegeneration eine hochgradige Dilatation der Speiseröhre beobachtet.

Das Leiden beginnt meist zwischen dem 20.—40. Lebensjahre, kann Dezennien dauern und mit Tod durch Inanition enden.

Diese mehr allgemeinen Gesichtspunkte mögen genügen, um zu zeigen, welch mannigfacher Art die auslösende Ursache für die Entstehung des Kardiospasmus und der Ösophagusdilatation sein kann. Je nach der Art des Einzelfalles werden die Erklärungsmöglichkeiten variieren. Die unmittelbare Causa movens wird jedoch jedesmal die Störung des koordinierten Zusammenwirkens des sympathischen und parasympathischen Nervensystems sein.

Literatur.

1. Aßmann: Die Röntgendiagnostik der inneren Erkrankungen (Verlag F. C. W. Vogel, Leipzig) 1921. — 2. Helm: Seltene Röntgenbilder des Ösophagus. Medizinische Klinik 1918. Nr. 25—27. — 3. Holzknecht: Zur Diagnose der Ösophagusstenose. Deutsche medizinische Wochenschrift 1900. Nr. 36. — 4. Geppert: Kardiospasmus und die spindelförmige Erweiterung des Ösophagus. Centralbl. f. d. Grenzgeb. d. Med. u. Chir. Band 18, 1915, S. 179. — 5. Groedel: Grundriß und Atlas der Röntgendiagnostik in der inneren Medizin und den Grenzgebieten. Lehmanns Medizinische Atlanten, Band VII. 1921. — 6. Heißler: Primärer Kardiospasmus nach Trauma. Hochgradige, birnförmige Erweiterung des Ösophagus. Konsekutive doppelseitige eitrige Parotitis. Mitteilgn. a. d. Grenzgebieten d. Med. u. Chir. Bd. 20, 1909, S. 831. — 7. A. Hirsch: Zur Kenntnis der diffusen Speiseröhrenerweiterung durch chronischen Kardiospasmus. Münch. med. Wochenschr. 1919. Nr. 40, S. 1149. — 8. P. Hirsch: Zur Pathologie der diffusen Ösophagusdilatation. Berl. kl. Wochenschr. 1920. Nr. 21. S. 494. — 9. Huber: Zur Kenntnis der allgemeinen Speiseröhrenerweiterung. Arch. f. Verdauungskrankheiten, Bd. 26, Heft 3. 1920. — 10. Kaufmann: Spezielle pathologische Anatomie. Vereinigung wissenschaftlicher Verleger. 1922. — 11. Kaufmann u. Kienböck: Über Erkrankungen der Speiseröhre. Wiener kl. Wochenschr. 1909. Nr. 35—38. S. 1199. — 12. Kraus: Erkrankungen der Mundhöhle u. d. Speiseröhre. Nothnagels spez. Pathologie u. Therapie. Bd. 16, I. 1902. — 13. Meyer: Entstehung und Behandlung der Speiseröhrenerweiterungen u. d. Kardiospasmus. Mitteil. a. d. Grenzgeb. d. Med. u. Chir. Nr. 34. 1922. — 14. v. Mikulicz: Zur Pathologie u. Therapie d. Kardiospasmus. Dtsch. med. Wochschr. 1904. S. 17 u. 50. — 15. L. R. Müller: Das vegetative Nervensystem (Verlag J. Springer) 1920. — 16. Ridder-Kraus-Brugsch: Spezielle Pathologie und Therapie innerer Krankheiten. (Verlag Urban & Schwarzenberg) 1914. — 17. Rost: Pathologische Physiologie des Chirurgen (Verlag F. C. W. Vogel, Leipzig) 1920. — 18. Sauerbruch: Chirurgie der Brustorgane. (Verlag J. Springer, Berlin) 1920. — 19. Weiß: Sechs Fälle von Ösophaguserweiterungen. Fortschr. auf d. Geb. d. Röntgenstr. Bd. 23, 1915/16. S. 395.

Digitized by Google

(Aus der inneren Abteilung des Krankenhauses St. Georg, Leipzig [Leit. Arzt: Prof. Dr. Wandel] und der med. Klinik Erlangen [Direktor Prof. L. R. Müller].)

Zur Klinik und Röntgendiagnose des subphrenischen Abszesses[1]).

Von

Dr. **Gerd Kohlmann**, ehemaligem Oberarzt am St. Georg und derzeitigem Leiter der Röntgenabteilung der medizin. Klinik Erlangen

(Hierzu Tafel XIII, Fig. 1—6 und 13 Abb. im Text.)

Die häufigste Ursache des subphrenischen Abszesses (= S.-A.), besonders des nach links entwickelten, ist die Perforation eines Magengeschwüres. Die Zunahme desselben in und nach dem Kriege hat infolgedessen auch die Häufigkeit von gedeckten Perforationen erhöht. Unter solchen verstehen wir eine abgegrenzte Peritonitis, die sich meist in Taschen entwickelt, ohne daß die Perforation zur diffusen Bauchfellentzündung führt. Derartige Fälle, die oft einen schleichenden Beginn ohne stürmische Erscheinungen haben und einen ziemlich chronischen Verlauf nehmen können, werden nicht selten mit unklarer Diagnose auf die innere Abteilung eingeliefert. Die Erkennung dieses Krankheitsbildes stößt häufig auf nicht geringe Schwierigkeiten, um so mehr, als gelegentlich Fieber und Hyperleukozytose fehlen. Sie liegen bereits zurück. In diesen Fällen leistet oft die Röntgendiagnostik vorzügliche Dienste. Sie kann manchmal geradezu ausschlaggebend werden. Liebmann, Schinz u. a. haben hierauf für den linksseitigen, subphrenischen Gasabszeß aufmerksam gemacht. Der zweithäufigste Ausgangspunkt des S.-A. ist der entzündete Wurmfortsatz. Dann folgen Erkrankungen des Duodenums, der Leber oder Gallenwege. Die von ihnen ausgehenden Formen entwickeln sich meist nach rechts.

Ehe ich auf die klinischen Fälle näher eingehe, möchte ich kurz die topographisch-anatomischen Verhältnisse an Hand einiger Skizzen erläutern.

Es hat sich als zweckmäßig erwiesen, das Epigastrium in eine Reihe subphrenischer, intraperitonealer Taschen einzuteilen, worauf Martinet und Piquand schon vor längerer Zeit hingewiesen haben. Die Skizzen sind teils nach eigenen Beobachtungen angefertigt, teils nach schematischen Skizzen von Liebmann und Schinz in etwas geänderter Form übernommen. Der Magen ist in der Lage, wie beim stehenden Menschen gezeichnet, nicht nach Corning, an den die Bilder im übrigen angelehnt sind. Die Unterscheidung der einzelnen Taschen voneinander ist deshalb so wichtig, weil dadurch die Ätiologie geklärt werden kann, d. h. man kann auf den Sitz der Perforation Rückschlüsse ziehen. Die Wichtigkeit dieser Möglichkeit ist ohne weiteres einleuchtend, weil es naturgemäß für den Chirurgen von Wert ist, schon vor der Operation nicht nur zu wissen, daß eine Perforation vorliegt, sondern auch, wo dieselbe voraussichtlich stattgefunden hat. Selbstverständlich kommen außer den obenerwähnten Ursachen auch noch eine Anzahl anderer in Betracht — ich nenne nur die Pankreatitis, den Milzinfarkt, eine Perforation des Jejunums, Ileums oder Querkolons, den Nierenabszeß, ferner gynäkologische Erkrankungen, um die wichtigsten herauszugreifen.

Nunmehr gehe ich auf die verschiedenen intraperitonealen, subphrenischen Taschen näher ein, während ich die retroperitonealen wegen ihrer größeren Seltenheit fortlasse.

Als die erste und häufigste zeige ich die rechtsseitige subphrenische oder auch interhepatodiaphragmatische Tasche. Ihre anatomischen Grenzen sind oben: das Zwerchfell; rechts: die laterale Thoraxwand; links: das Ligam. suspensorium hepatis und das Ligam. hepatogastricum; unten: die Leberoberfläche, der rechte Anteil des Querkolons und eine peritoneale Doppelfalte, welche sich vom oberen Teile des Colon ascendens zur Bauchwand etwas unterhalb des Endes der 11. Rippe erstreckt. Als Ausgangs-

[1]) Nach einem Vortrage, gehalten am 17. Juli 1923 im ärztlichen Bezirksverein zu Erlangen.

Digitized by Google

punkte nenne ich: Apendizitis, Abszeß oder Infarkt des rechten Leberlappens, Perforation eines Ulkus, seltener Ca. des Pylorus oder Duodenums, geschwürige Prozesse (infolge von Ruhr, Tbc. usw.) am Colon transversum, Cholezystitis u. a. m. (Skizze 1 b).

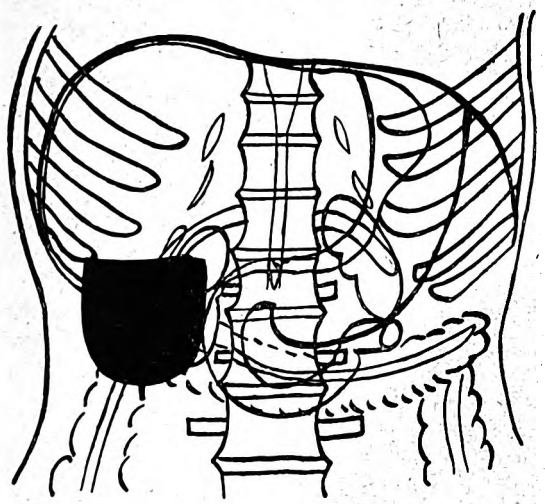

Skizze 1 a.

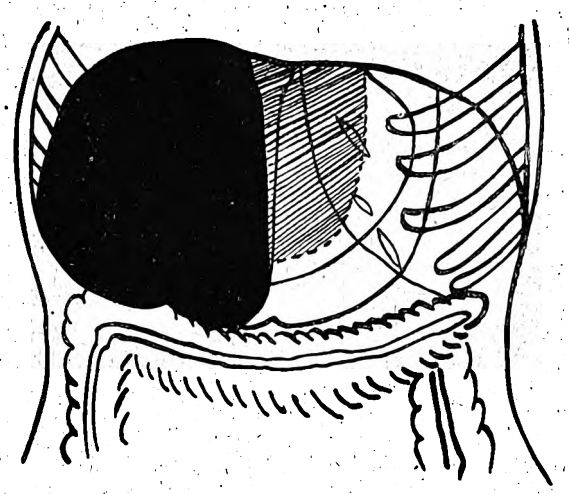

Skizze 1 b.

2. nenne ich eine relativ seltene, von mir als interhepatorenal bezeichnete Tasche. Sie wird begrenzt: nach rechts und hinten: durch die rechte Niere, nach links und vorn: durch die untere Leberfläche, nach unten: durch den Querdamm mit Mesokolon. Der Ausgangspunkt ist allermeist ein perforiertes Duodenalulkus, seltener die Gallenblase. Der interhepatorenale Abszeß ist eine Vorstufe zum rechtsseitigen subphrenischen (Skizze 1 a).

3. Der zweithäufigste ist der linksseitige subphrenische oder interhepatodiaphragmatische Abszeß. Die anatomischen Grenzen sind folgende: Rechts: Lig. suspensorium hepatis; hinten: Lig. triangulare hepatis; vorne: pathologische Adhärenzen zwischen Diaphragma und Vorderfläche des linken Leberlappens, sowie ein wechselnder Teil der vorderen Bauchwand, oben und links: Zwerchfell und Milz; unten: Oberfläche des linken Leberlappens und ein Teil der Vorderfläche des Magens. Ausgangspunkt: Meist geschwürige Prozesse, seltener Karzinom an der Vorderfläche des Magens. (Vgl. Liebmann und Schinz, Dtsch. Ztschr. f. Chir. Bd. 159, 1.—6. Heft, S. 404, dort Abbldg.)

4. nenne ich die interhepatostomachale Tasche, die streng genommen nicht subphrenisch ist. Sie ist klinisch ziemlich wenig bekannt, und wohl nur in dem von mir untersuchten Falle diagnostiziert worden. Auch sieht sie wesentlich anders aus, als Liebmann und Schinz sie sich schematisch theoretisch vorgestellt haben, ohne sie wirklich zu beobachten. Sie stellt, wie die interhepatorenale für den rechten, eine Vorstufe zum linksseitigen S. A. dar.

Die anatomischen Grenzen sind in dem von mir festgestellten Falle folgende:

Oben: Rand und Unterfläche des linken Leberlappens;

Rechts: Leberhilus, Gallenblase u. Lig. suspensorium hepatis;

Unten: Kleine Kurvatur und ein Teil der Vorderfläche des Magens, soweit dieselbe vom linken Leberlappen bedeckt wird.

Links und vorn: Adhärenzen zwischen Vorderwand des linken Leberlappens und Vorderfläche des Magens.

Hinten: Omentum minus (das selbst frei ist).

Der Ausgangspunkt ist fast stets ein geschwüriger Prozeß an der Magenvorderwand in Nähe der kleinen Kurvatur, soweit diese vom linken Leberlappen gedeckt wird (Skizze 2 a und b).

5. zeige ich die verhältnismäßig seltene perisplenische Tasche.

Ihre Grenzen sind folgende: Oben: Zwerchfell und Teil des linken Leberlappens; links: Große Kurvatur des Magens und Schwanzteil des Pankreas; hinten: Zwerchfell und linke Niere; vorn: Zwerchfell und Netz; unten: linker Anteil des Querkolons und einige linksseitige Mesokolonfalten.

Der Ausgangspunkt ist meist: Milzabszeß, Milz infarkt, Malariamilz, geschwüriger Prozeß an der Kardia oder der Fornix des Magens nach der Curvatura-major-Seite. (Vgl. ebenfalls die Abbldg. auf S. 404 in Liebmann und Schinz.)

Und 6. führe ich Ihnen von vorne und seitlich eine etwas häufigere Tasche vor Augen, die retrostomachale. Sie ist die einzige, die sich in einer präformierten Höhle, der Bursa omentalis, entwickelt, deren anatomische Grenzen ja bekannt sind. Das foramen epiploicum Winslowii, der einzige physio-

Digitized by Google

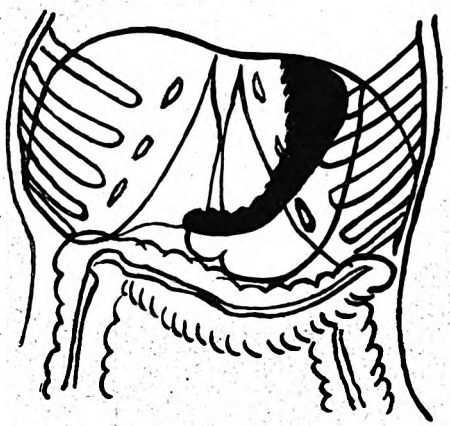

Skizze 2a. (Nach Liebmann u. Schinz.)

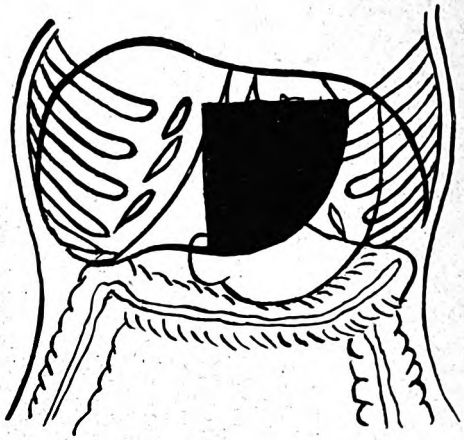

Skizze 2b. (Eigene Beobachtung.)

logische Zugang, verklebt allermeist bei Perforationen in dieselbe, so daß sich keine diffuse Peritonitis entwickelt. Als Ausgangspunkt kommt vor allem ein geschwüriger Prozeß an der Hinterwand des Magens, ferner eine Pankreatitis oder Perforation des Querkolons in Betracht (Skizze 3 a u. b).

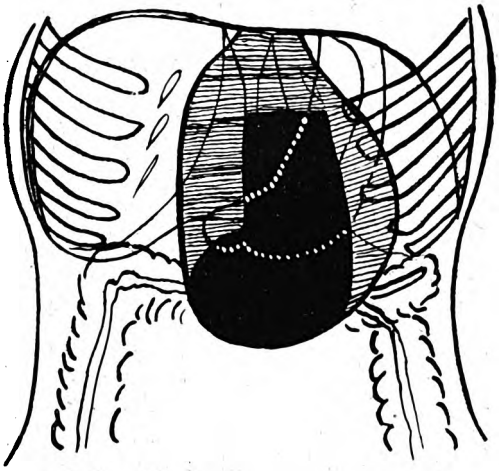

Skizze 3a. (Vorderansicht.)

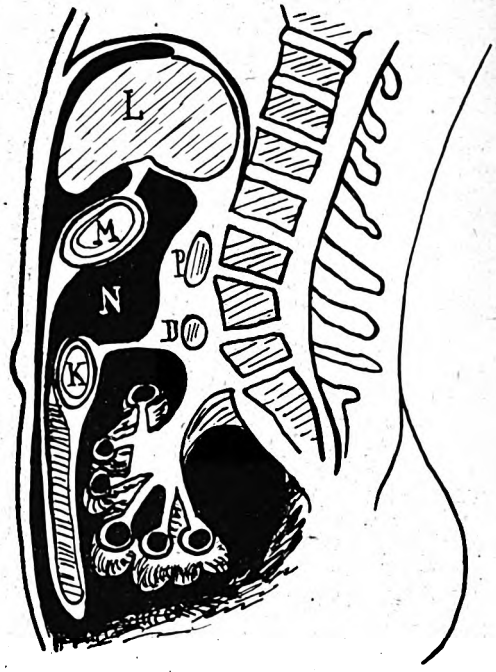

Skizze 3b. (Seitenansicht.)

In diesem Zusammenhange wichtig erscheint mir noch ein Bild von der Innervation des Zwerchfelles, das im hiesigen anatomischen Institut nach dem Entwurf von Prof. Hasselwander gezeichnet wurde[1]). Es zeigt eine bildliche Darstellung der Ateminnervation in ihrer Gesamtheit: Das Atemzentrum in der Substantia reticularis erstreckt sich von der Höhe des Calamus scriptorius bis zur Höhe des Atlas. Zu ihm kommen Erregungen vom Zwischenhirn, von den hinteren vier Hügeln, vom Trigeminus (Schleimhaut der Nase) und vom Lungenvagus. Vom Atemzentrum gelangen zentrifugale Reize über den Facialis zur Muskulatur, welche die Nasenflügel hebt und den Mund öffnet, über den Vagus (Rekurrens) zur Muskulatur des Kehlkopfes, über den Phrenikus zum Zwerchfell, über die Interkostalnerven zur Zwischenrippenmuskulatur und über die oberen Lumbalnerven zur Muskulatur der Bauchdecken. Dem Phrenikus schließen sich vom Ganglion stellatum, bzw. vom Ganglion suprapleurale sympathische Fasern an, die mit ihm zum Zwerchfell ziehen. Das Diaphragma erhält außerdem vom

[1]) Abbildung in der 2. Auflage von L. R. Müller: Die Lebensnerven (in dem von Dr. Regelsberger bearbeiteten Kapitel über die Atmung).

Digitized by Google

Splanchnikus Nervenbündel und Ganglienzellen und über den Plexus solaris gelangen an die untere Fläche des Zwerchfelles sympathische Fasern und Ganglienzellgruppen.

Interessant ist ferner die Frage des Schulterschmerzes, den man früher durch Überspringen des Reizes auf die Bahnen der Supraklavikularnerven erklärt hat. Unger u. a. nehmen in ähnlicher Weise eine Übertragung vom Phrenikus auf den III.—IV. Zervikalnerv an. Der Schulterschmerz tritt bekanntlich auch hin und wieder beim Pneumoperitoneum auf, also nicht nur auf entzündliche, sondern auch auf rein mechanische Reize, z. B. bei plötzlichem Aufrichten. Während nach Felix die Randzonen des Zwerchfelles ihre sensible Versorgung durch die untersten Interkostalnerven erhalten und infolgedessen nur dort der eigentliche Zwerchfellschmerz auftritt, geht der Schulterschmerz von den zentralen Partien aus. Die falsche Lokalisation ist ein typisches Kennzeichen der sympathischen Sensibilität. Man vergleiche damit den Druckpunkt im Rücken (zwischen den Schulterblättern und links davon) bei Magen- und Duodenalulkus, die Headschen Zonen, ferner den Zahnschmerz bei Ligatur der Art. thyreoidea superior, wo der Reiz von dem diese Gefäße umschlingenden sympathischen Geflecht auf den Trigeminus überspringt.

Ferner weise ich auf ein Bild von Schuhmacher hin, das die Ausbreitung der Nn. phrenici innerhalb der beiden Zwerchfelle zur Darstellung bringt. (Vgl. auch Naegeli, F. d. R., Bd. 27, H. 6, S. 603, dort Abbildung.) Danach wird man ohne weiteres verstehen, daß je nach dem Sitz einer Schädigung oder Verletzung, z. B. durch Schuß oder Stich, das Diaphragma entweder gar nicht, bzw. wenig oder stark in seiner Beweglichkeit behindert wird.

Zur Technik der Röntgenuntersuchung möchte ich bemerken, daß stets das Abdomen genau durchleuchtet werden sollte, bevor Kontrastspeise genommen wird. Zeigt sich irgendwo ein Flüssigkeitsspiegel, den man nicht sicher als dem Magen bzw. Darm angehörend feststellen kann, so gibt man zunächst einige Bissen von dem Bariumsulfat, um festzustellen, welche Lage diese zu dem betreffenden Spiegel einnehmen. Ferner ist die frontale Durchleuchtung vollkommen unentbehrlich, weil man mit ihrer Hilfe klären kann, ob der Erguß vor oder hinter dem Magen liegt. Außerdem ist stets in allen etwas älteren Fällen, wenn auch mit größter Vorsicht, die Untersuchung in Seitenlage anzustreben. Bei ganz frischen ist die Gefahr der Zerreißung von noch zarten Adhäsionssträngen mit einer konsekutiven Peritonitis im Gefolge zu groß. Handelt es sich um einen Abszeß ohne Gasbildung, dann tritt die Probepunktion mit anschließender Gaseinblasung einer entsprechenden Menge Luft in ihre Rechte. Die Differenzialdiagnostik sowie die klinischen Schlußfolgerungen sollen erst nach Demonstration der einschlägigen Fälle eingehend besprochen werden. Bei unseren Betrachtungen müssen wir uns vor Augen halten, daß es manche nicht ganz typische Fälle gibt. Z. B. kommen Mischformen, d. h. Kombinationen von zwei Taschen, u. a. m. vor. Daran ist stets mit zu denken. Wenden wir uns nun unsern Fällen zu:

1. Ein 58 jähriger Arbeiter, klein, blaß, kommt wegen Magenbeschwerden auf die äußere Abteilung. Er wird wegen allgemeiner Schwäche auf die innere verlegt! Das linke Epigastrium ist druckempfindlich, ein Tumor ist dort nicht zu fühlen.

Erythrozyten: 3 100 000. Hgb.: 34% (nach Sahli). Leukozyten: nur 7 000(!). Säureverhältnisse: freie H Cl : 0, geb. H Cl : 10. Blut: neg. Milchsäure: neg.

Röntgenbefund: 1—2 cm unterhalb des Zwerchfells zeigt sich ein etwa 17 cm breiter Flüssigkeitsspiegel mit schmaler Luftblase darüber, der nach rechts bis dicht über die Mittellinie, nach links bis zur Milz reicht und nach oben in seiner ganzen Ausdehnung vom Zwerchfell begrenzt wird. Er ist unmittelbar unter dem Herzen gelegen. Bei Schütteln tritt Wellenbewegung ein. Bei Darreichung von Kontrastbrei passiert dieser glatt die Speiseröhre, durchfließt scheinbar den Flüssigkeitsspiegel, ohne ihn jedoch zu berühren, und sinkt schnell zum unteren Magenpol, der etwas oberhalb der Interkostallinie gelegen ist. Der Pylorus zeigt im oberen Anteil einen Defekt, der auf späteren Platten wiederkehrt. Hier ist ein deutlicher Druckpunkt vorhanden. Es zeigt sich eine verzögerte Entleerung. Am Pylorus stets dieselbe Aussparung. Bei Anziehen des Leibes bleibt er fast unbeweglich, ebenso bei Palpation. Offenbar ist er mit dem linken Leberlappen verwachsen (vgl. Fig. 1).

Nach 48 Stunden noch kleiner Magenrest. Derselbe Flüssigkeitsspiegel, der bei frontaler Durchleuchtung vor dem Magen liegt.

Röntgendiagnose: Verdacht auf stenosierendes Pyloruskarzinom, das mit der Leber verwachsen ist. Subphrenischer, perigastritischer, gashaltiger, linksseitiger Abszeß infolge von Perforation.

Nach weiteren zwei Tagen fällt eine Dämpfung im Bereich des linken unteren Lungenfeldes auf, über der sich ein fast aufgehobenes Atemgeräusch findet. Stimmfremitus dort stark abgeschwächt. Die Probepunktion ergibt eine trüb seröse Flüssigkeit mit zahlreichen Leukozyten. Es werden 500 ccm abgelassen. Das Exsudat wird später eitrig. Es finden sich Pneumo- und Streptokokken darin.

Digitized by Google

Bei der 2. Durchleuchtung zeigt sich 5 Tage später ein Pyopneumothorax und der oben beschriebene subphrenische Abszeß. Eine direkte Verbindung zwischen beiden Höhlen ist nicht nachweisbar, auch nicht in Seiten- und Schräglage. Dagegen zeigt sich auf diesem Bilde im linken Abschnitt der unteren Luftblase ein zarter rundlicher, etwa kinderfaustgroßer Schatten, der als oberer Milzpol anzusprechen ist (vgl. Fig. 2). In rechter Seitenlage ist erkennbar, daß der subphrenische Abszeß die rechte Milzhälfte umspült. Patient verfällt in den nächsten Tagen sichtlich. Eine Operation kommt nicht mehr in Frage. Etwa 14 Tage nach der Aufnahme exitus.

Sektionsbefund (Prosektor Dr. Reinhardt): Ulkuskarzinom des Pylorusabschnittes des Magens. Geschwulstmetastasen in der Leber. Mit dem linken Leberlappen verklebte und verwachsene Perforation des Geschwüres. Abgekapselter subphrenischer u. perigastritischer Abszeß. Teilweise Verwachsung der linken Lunge. Linksseitiges Pleuraempyem, Zwerchfell nicht perforiert.

Rückblickend läßt sich sagen, daß die Diagnose erst durch die Röntgenuntersuchung, und zwar in ausgiebigster Weise, geklärt werden konnte. Die Angabe von Liebmann und Schinz, daß der Sinus costodiaphragmaticus stets hell sei, trifft für manche Fälle nicht zu, wie wir bei unserem Patienten eben gesehen haben. Während der Beobachtung entwickelte sich ein Empyem, das in anderen Fällen natürlich schon bei der Einlieferung bestehen kann (vgl. Fall 5). Als charakteristisches Röntgensymptom ist jedenfalls der helle Sinus costodiaphragmaticus entschieden abzulehnen, wenn er auch in einem Teil der Fälle beobachtet wird. Bekanntlich kommt eine sekundäre Infektion der Pleura bei subphrenischem Abszeß viel häufiger vor als umgekehrt. Der das Zwerchfell passierende Lymphstrom fließt offenbar mehr in der Richtung vom Abdomen zum Thorax. Vor allem ist das Bauchfell ein zuverlässigerer Schutzwall gegen Infektionen als die Pleura, eine Tatsache, die schon von experimentellen Untersuchungen her bekannt ist.

Noch schwieriger in der Deutung ist der 2. Fall: Am 13. Mai 1921 wird ein zierliches, 61 Jahre altes Dienstmädchen in sehr reduziertem Ernährungszustande wegen erheblicher Magenbeschwerden mit Brechreiz auf die chirurgische Abteilung eingewiesen. Sie ist angeblich seit 11 Jahren magenleidend. Die lange Anamnese spricht schon allein für ein Ulkusleiden. Im letzten Halbjahre ist sie stark abgemagert. Seit reichlich einem Monat trat erhebliche Verschlimmerung ein. Pat. klagt über starkes Druckgefühl in der Magengegend und Appetitlosigkeit.

Abdomen: Starke Druckempfindlichkeit in der Magengegend. Die Bauchdecken sind bretthartgespannt, so daß eine Palpation der Bauchorgane nicht möglich ist.

Magensaft: Säureverhältnis nach Probefrühstück: Freie H Cl: 46. Stuhl: Blut pos. Gesamtazidität: 62. Blut neg. —

Klinische Diagnose: Verdacht auf Ulcus callosum ventriculi. Die Röntgendurchleuchtung ergibt einen Sanduhrmagen, der konstant bestehen bleibt. Nach 2 Stunden kleiner Doppelrest, der durch die Sanduhrenge getrennt ist. Brei in Dünndarmschlingen. Nach 4 Std. noch kleiner Magenrest im unteren Abschnitte. Nach 6 Stunden Magen im wesentlichen leer.

Röntgendiagnose: Ulcus callosum an der kleinen Kurvatur mit Spasmus der Gegenseite. Spastischer Sanduhrmagen. Bei der nach etwa 8 Tagen in Lokalanästhesie folgenden Operation stellte sich ein subphrenischer und perigastritischer Abszeß mit stinkendem Eiter heraus, den die Pat. ohne Zweifel schon längere Zeit, etwa 4—5 Wochen, gehabt hat. (Vergleiche die Anamnese!) Die Perforation hat damals die erhebliche Verschlimmerung verursacht. Für eine chronische, lokale Peritonitis sprach nur der brettharte Leib und der gelegentliche Brechreiz. Nachträglich habe ich nun die mir bis dahin unbekannten Röntgenbilder eingehend studiert (vgl. Fig. 3). Das Bild des linksseitigen subphrenischen Gasabszesses, wie ihn Liebmann und Schinz als pathognomonisch beschreiben, und wie ihn unser Fall 1 in typischer Weise zeigt, ist hier nicht zu sehen. Und doch war er zweifellos vorhanden. Bei aufmerksamer Beobachtung sieht man einen schmalen (6,5 cm) Flüssigkeitsspiegel außerhalb des Magens und sehr tief, nämlich 14 cm unterhalb des Zwerchfells. Demnach ist die Gasblase hier offenbar beträchtlich größer gewesen und hat weiter nach unten gereicht. Fieber fehlte fast vollkommen. Da kein Abszeß angenommen wurde, so sind die Leukozyten in diesem Falle von chirurgischer Seite nicht gezählt worden. Das zweite, 4 Stunden nach der Barium mahlzeit hergestellte Röntgenbild zeigt 2 Bissen des Kontrastmittels in der Abszeßhöhle außerhalb des Magens. Ohne Zweifel sind sie durch die während der Untersuchung noch offene Perforationsstelle in die Höhle übergetreten. Daß diese noch offen war, wird auch der Grund für die ungewöhnlich große Gasblase gewesen sein. Es ist immer wieder Luft nachgeströmt. Eine Abdrängung der Milz wie im ersten Falle fand hier nicht statt. Sie ist nicht deutlich erkennbar, wie es sonst beim Pneumoperitoneum der Fall ist.

Digitized by Google

Der weitere Verlauf der Krankheit war ungünstig. Nach Feststellung des perigastritischen Abszesses wird nach Einlegen von 3 Drains die Bauchhöhle zunächst teilweise geschlossen. Die eigentliche Perforationsstelle findet sich nicht und bleibt daher offen. Nach 6 Tagen entleert sich Kot aus der oberen Bauchwunde. Anscheinend handelt es sich um Duodenalinhalt. Es wird eine zweite Operation in Narkose angeschlossen. Bei dieser wird eine hintere Gastroenterostomie und eine Jejunostomie angelegt. Nach 2 Tagen kommt die Patientin zum Exitus.

Sektionsbericht (Prosektor Dr. Reinhardt): 2 große penetrierende Magengeschwüre. Perforation des an der Vorderwand gelegenen Geschwüres, infolgedessen Kommunikation des Magens mit der subphrenischen Abszeßhöhle. Eröffnung des subphrenischen Abszesses durch Laparatomiewunde.

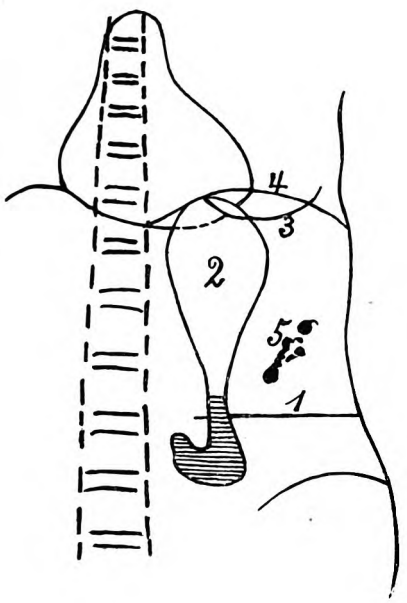

Skizze 4. 1 = Abszeßspiegel. 2 = Magenblase. 3 = Mammaschatten. 4 = Zwerchfell. = 5. Bariumflecken i. d. Abszeßhöhle.

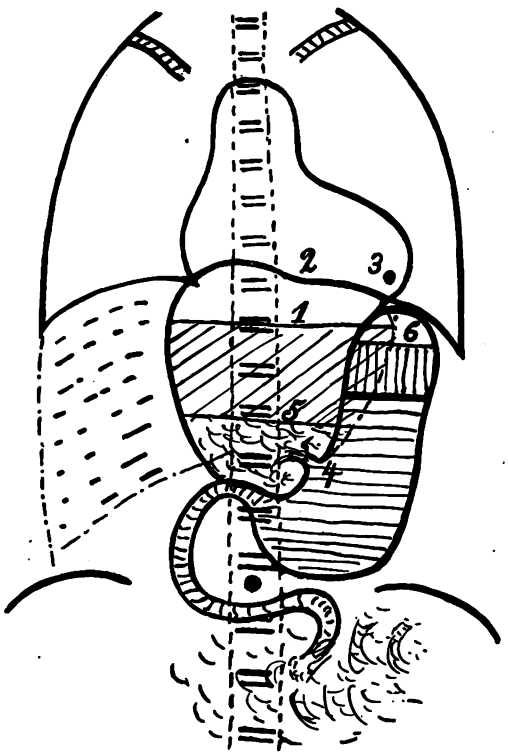

Skizze 5. 1 = Abszeßspiegel. 2 = Zwerchfell. 3 = Brustwarze. 4 = Perforationsstelle. 5 = Bariumspiegel. 6 = Magenblase.

Ohne Zweifel war es hier schwierig, die richtige Diagnose zu stellen. Der über dem linken Epigastrium brettharte Leib und der gelegentliche Brechreiz ließen wohl an eine lokale Peritonitis denken. Über die Verschieblichkeit des linken Zwerchfells wird nichts berichtet. Wahrscheinlich ist es geschont worden. Wichtig wäre bei der Röntgenuntersuchung gewesen, das Abdomen zunächst vor dem Einnehmen der Kontrastmahlzeit eingehend zu untersuchen. Auch bei eingehendem Studium der Platten wäre noch nachträglich ein Hinweis auf den subphrenischen Gasabszeß zu finden gewesen.

Nun zu einem dritten Fall, der ebenfalls große Schwierigkeiten in der Deutung bot: Am 3. 5. 21 wird ein 61jähriger Bierfahrer von mittlerer Größe, blassem Aussehen und mäßigem Ernährungszustande auf die innere Abteilung eingeliefert. Er klagt über Stiche in der Herzgegend. Seit etwa zehn Jahren kurzatmig. In den letzten Monaten habe er auch Magenbeschwerden mit Aufstoßen, jedoch ohne Erbrechen gehabt. Pat. hat in der Kriegszeit sehr unregelmäßig und schlecht gegessen. Oft nur kalte Rüben! Kein plötzlicher Beginn des Leidens festzustellen. Sein Vater ist angeblich ganz überraschend an einem durch Sektion festgestellten, perforierten Magengeschwür gestorben.

Thorax: Faßförmig, untere Lungengrenzen hochstehend, wenig verschieblich. Cor nach links 1½ Querfinger über die Mamillarlinie verbreitert, mäßig nach rechts. Über der Aorta lautes, gießendes diastolisches Geräusch zu hören, ferner ein leises systolisches. Stauungsbronchitis beiderseits. — Wa. + +.

Digitized by Google

Abdomen: Leber überragt den Rippenrand um 2 Querfinger, fühlt sich glatt an, ist wenig druckempfindlich. Sonst Abdomen: o. B.; kein Tumor zu palpieren. Temperatur im Anfang bis 37,9°, später fast fieberfreier Verlauf. Puls 80, ziemlich klein. Leukozyten: 10 000. Hgb. 55%.

Leukozyten 4 Wochen später: 7 100.

Säureverhältnisse des Magens nach Probefrühstück: Freie H Cl —; Gesamtazidität 8; Blut und Milchsäure —; Stuhl: Blut —.

Klinische Diagnose: Aorteninsuffizienz auf luetischer Basis mit Stauungserscheinungen besonders in der Lunge und in der Leber. Ulcus ventriculi aut Carcinoma?

Röntgendurchleuchtung: Magen zeigt Angelhakenform bei geringem Hub. Normale Entfaltung. An der kleinen Kurvatur, die nach links verdrängt ist, findet sich etwa 2 Querfinger oberhalb des Magenwinkels eine $1^1/_2$ cm breite, unscharfe Aussparung ohne deutlichen Druckpunkt. Bei genauer Beobachtung läßt sich außer der Magenblase noch ein zweiter, 1 cm tiefer gelegener, bis etwas über die Wirbelsäule nach rechts reichender Flüssigkeitsspiegel mit schmaler horizontaler Gasblase darüber erkennen, die bei Schütteln Wellenbewegung zeigt. In den Flüssigkeitsspiegel hinein flottieren offenbar Teile des Bariumbreis. Die Gasblase erreicht das Zwerchfell nicht, ist vielmehr von diesem noch 5 cm entfernt (vgl. Skizze 5). Von der linken Thoraxwand ist sie rund 15 cm entfernt. Auch ist die Milz links nicht erkennbar. Bei frontaler Durchleuchtung liegt der Erguß seitlich und hinter dem Magen. Die Untersuchung in Seitenlage wird wegen des schweren Zustandes des Kranken bei schwachem Puls nicht ausgeführt, da Pat. durch die bisherige Untersuchung bereits erschöpft ist. Normales Pylorusspiel. Entleerung des Magens ebenfalls o. B. Am Bulbus duodeni deutlicher Druckpunkt.

Ein rektaler Einlauf mit Bariumsulfataufschwemmung zeigt einen völlig normalen Dickdarm. Also ist ein Spiegel im Querkolon auszuschließen.

Röntgendiagnose: Kallöses Ulkus (oder Ulkuskarzinom) an der kleinen Kurvatur mit Perforation und sekundärem, abgekapseltem Erguß mit Gasblase darüber. Der Erguß liegt offenbar zwischen Magen und linkem Leberlappen bzw. unterhalb desselben (also interhepatostomachal).

Die Operation wird von den Chirurgen wegen des schlechten Allgemeinbefindens abgelehnt. Pat. zeigt im weiteren Verlauf zunehmende Stauungserscheinungen mit Erguß in die Pleuren und mit starken Ödemen der Beine. Bei einer späteren Nachdurchleuchtung findet sich der interhepatostomachale Erguß nicht wieder, er ist offenbar resorbiert. Wegen der Schwere des Krankheitsbildes verbieten sich weitere Röntgenuntersuchungen. Am 6. 10. 21 kommt Pat. unter schweren Stauungserscheinungen infolge Herzschwäche zum Exitus.

Sektionsbefund: Ulkusnarben im Magen und Duodenum, durch Schwielengewebe verschlossen. Ulkusperforation der Magenwand. Schwielige adhäsive Perigastritis und Perihepatitis. Fibröse adhäsive Perikarditis. Hochgradige schwielige syphilitische Sklerose der Brustaorta. Fibröse Myokarditis. Sklerose der Aortenklappen. Hochgradige Herzhypertrophie. Stauungsorgane, Hydrops anasarca.

Epikrise: Fall von alter Lues. Syphilitische Aortensklerose. Die narbigen Verwachsungen der Magenvorderwand, Oberfläche und Unterfläche des linken Leberlappens, des Centrum tendineum und rechts bis zum Ligamentum suspensorium hepatis und Gallenblase zeigen die Ausdehnung des früheren, im Anschluß an die Perforation aufgetretenen subphrenischen und perihepatischen Exsudates und der vorhanden gewesenen Gasansammlung.

Auch in diesem Falle hat die Röntgenuntersuchung erst die Aufmerksamkeit auf die Magenperforation gelenkt, die ziemlich genau lokalisiert werden konnte. Zunächst stand klinisch die Aortenlues im Vordergrund.

Ein vierter Fall ist in mancher anderen Richtung lehrreich: Am 6. 11. 1919 wird eine mittelgroße, 66jährige Frau in reduziertem Ernährungszustande eingeliefert, die einen schwerkranken Eindruck macht. Angeblich hat sie vor 10 und 2 Jahren ein Magengeschwür gehabt. Seit 14 Tagen wieder auftretende Magenbeschwerden. Am Tage der Einlieferung nach dem Mittagessen plötzlich heftige

Digitized by Google

Schmerzen im ganzen Leib. Nachmittags trat Erbrechen auf. Pat. wird mit der Diagnose: „perforiertes Magengeschwür" eingewiesen. Leib gespannt, Oberbauchgegend stark druckempfindlich. Temperatur: 36,9°. Puls 84. Es wird sofortige Operation (Prof. Läwen) vorgenommen, bei der sich in der Bursa omentalis ziemlich reichlicher, bräunlicher Mageninhalt befindet. Das Foramen Winslowii ist verklebt. Die Bauchhöhle ist vollkommen frei. An der Hinterwand des Magens findet sich eine ziemlich hochsitzende, 5—6 cm lange Perforation. Nach Vernähung derselben und Drainage der Bursa omentalis durch das Lig. hepatogastricum folgt Bauchdeckenverschluß bis auf die Stelle zum Durchtritt des Drains. Glatter Heilverlauf, ohne daß wieder Erbrechen aufgetreten ist. Nach 4 Wochen ist Patientin beschwerdefrei und wird als geheilt entlassen.

In diesem Falle bestand also eine gedeckte Perforation in dem Netzbeutel, die aber im Anfang ziemlich stürmische Erscheinungen machte und so die Diagnose: diffuse Peritonitis nahelegte. Daher wurde auch sofort operiert, ohne sich erst mit anderen Untersuchungsmethoden, z. B. einer Röntgenuntersuchung, lange aufzuhalten. Diese Art der Behandlung war entschieden erfolgreich. Die Pat. wurde zwei Jahre nach der Operation von mir nachuntersucht. Sie war völlig beschwerdefrei.

Ähnlich lag der folgende fünfte Fall, der röntgendiagnostisch geklärt werden konnte, da er nicht ganz so stürmische Erscheinungen machte wie der soeben geschilderte. Am 12. September 1922 wird auf die chirurgische Abteilung des Krkhs. St. Georg eine 29jährige Kaufmannsfreau eingeliefert, die plötzlich mit Schmerzen in der Magengrube und Erbrechen erkrankte. Einen ähnlichen Anfall hatte sie schon vor etwa 5 Monaten. Die Patientin sieht blaß, etwas subikterisch und abgemagert aus. Herz o. B. Das linke untere Lungenfeld zeigt Schallverkürzung. Dort entwickelt sich eine Pleuritis exsudativa. Am 30. Sept. werden durch Punktion etwa 250 ccm einer trübserösen Flüssigkeit abgelassen. Im Oberbauch macht sich eine allmählich von rechts nach links zunehmende Resistenz bemerkbar, die druckempfindlich ist. Die Perkussion ergibt unten: Dämpfung, in der Mitte Magenschall; links und oben Tympanie. Der Ikterus hat noch etwas zugenommen, die Resistenz dehnt sich bis unterhalb des Nabels aus. Die Röntgendurchleuchtung ergibt folgenden Befund: Sowohl im linken Brustraum als auch im Abdomen läßt sich je ein Flüssigkeitsspiegel mit Gasblase darüber feststellen. Nimmt die Pat. Kontrastbrei, so staut sich dieser in Höhe der unteren Luftblase in schmaler Straße an, fällt langsam nach unten ab und sammelt sich in einem nach rechts verzogenen, fast horizontalen Schlauchschatten an, der am rechten Ende Peristaltik zeigt und aus dem sich Brei ins Duodenum entleert (vergl. Skizze 6 a). Bei frontaler Durchleuchtung liegt der Brei vor dem Erguß.

Röntgendiagnose: Erguß in der Bursa omentalis, Verdacht auf Perforation an der Hinterwand des Magens. Pleuraempyem.

Die Operation (Prof. Heller) bestätigt diese Diagnose. Der Heilungsprozeß verläuft günstig. Die Röntgennachuntersuchung ergibt nach 4 Wochen noch eine dauernde Einziehung 2 Querfinger links neben der Wirbelsäule an der großen Kurvatur. Auch bilden sich noch 2 Darmspiegel. Diese Erscheinungen werden als postoperative Adhäsionen gedeutet. Nach weiteren 3 Monaten zeigt der Magen eine normale Form und Lage (vgl. die Skizze 6 b). Nur die Beweglichkeit ist noch etwas behindert. Bei frontaler Durchleuchtung ist an der Hinterwand keine Nische nachweisbar. Auch hier ist zu bemerken, daß entgegen der Darstellung von Liebmann und Schinz kein heller linksseitiger Sinus costodiaphragmaticus bestand.

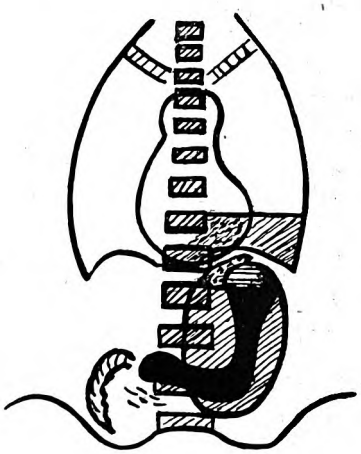

Skizze 6a.

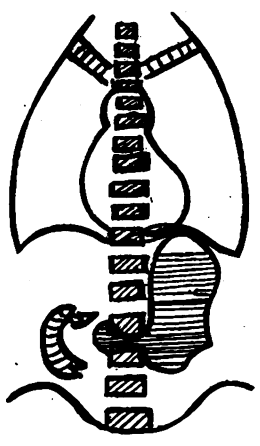

Skizze 6b.

Digitized by Google

Als weiteren 6. Fall bringe ich einen 57jährigen Versicherungsbeamten, der am 3. 11. 1921 wegen „Pleuritis" auf die innere Abteilung eingewiesen wurde. Wegen dieses Leidens war er draußen angeblich schon mehrere Monate behandelt und 2mal punktiert worden. Vor einem Jahre habe er auch bereits an einer Rippenfellentzündung gelitten, die damals ebenfalls punktiert wurde. Nach Ablassen von 1 Liter klarer Flüssigkeit hat er sich angeblich schnell erholt. Anfang Mai 1921 hatte er einen starken Schmerzanfall, der als Appendizitis gedeutet wurde, später hatte er angeblich Beschwerden in der Gallenblasengegend. Seit Ende Mai hat Pat. eine Schwellung im rechten Leibe beobachtet, die allmählich zunahm. Frühere Krankheiten: Gürtelrose, vor mehreren Jahren Gelbsucht. Pat. ist mittelgroß, in leidlichem Ernährungszustand (58 kg) und in verhältnismäßig gutem Kräftezustand. Das Allgemeinbefinden ist auffallend gut.

Thorax: Rechte Seite, besonders in den unteren Partien deutlich vorgewölbt. Sie schleppt bei der Atmung etwas nach.

Lungen: Die unteren Grenzen sind rechts unverschieblich. Das linke Zwerchfell ist verschieblich, während sich das rechte auch bei Rückenlage vorn nicht bewegt. Über der rechten Lunge hinten zeigt sich eine nach unten zunehmende Schallverkürzung von der Mitte der Skapula an, die nach unten zur absoluten Dämpfung wird. Über der schallverkürzten Partie abgeschwächtes Atmen mit einigen R.-G., über der Dämpfung herrscht aufgehobenes Atemgeräusch. Dort Stimmfremitus ebenfalls stark abgeschwächt.

Das Herz ist mäßig nach links verdrängt, sonst o. B.

Das Abdomen zeigt starke, auf Druck empfindliche Vorwölbung im rechten Hypogastrium. Die Leber überragt den rechten Rippenbogen um 4 Querfinger. Ihr Rand ist glatt, auf Druck schmerzhaft. Milz nicht palpabel, Leukozyten: 12100.

Zunächst wird an ein Empyem gedacht und eine Probepunktion vorgenommen. Erst in zirka 8 cm Tiefe ergibt sich etwas graugelblicher Eiter, der wie Koli riecht. Daran anschließend werden etwa 30 ccm Luft eingeblasen. Die Kulturen bleiben steril. Nunmehr wird ein ausgedehnter rechtsseitiger subphrenischer Abszeß angenommen mit Verdrängung des Zwerchfells nach oben und der Leber nach unten. In Anbetracht des verhältnismäßig guten Allgemeinbefindens wird zur Sicherstellung der Diagnose eine Röntgenuntersuchung vorgenommen, bei der ich folgendes fand: Rechtes Zwerchfell steht ungewöhnlich hoch, so daß der rechte Vorhof nicht erkennbar ist; es reicht ungefähr bis zur 4. vorderen Rippe. Die dicht darüber gelegene Lunge ist mäßig getrübt (infolge Kompression). Eine Verschieblichkeit des Diaphragma ist nicht festzustellen. Unterhalb desselben sieht man eine kleine, sehr schmale Luftblase im Anschluß an die Punktion injiziert; darunter zeigt sich ein Flüssigkeitsspiegel, der sich bei Schräghaltung stets wieder horizontal einstellt. In Seitenlage ist der Spiegel nicht erkennbar, offenbar weil zu wenig Luft eingeblasen wurde. Auch das linke Zwerchfell steht ziemlich hoch, so daß ein großer Teil des linken Ventrikels dadurch verschatte nwird. Es ist ziemlich horizontal und leidlich gut verschieblich. Etwa 2 Querfinger tiefer, als das rechte Zwerchfell steht, befindet sich in Deckung mit dem linken Ventrikel ein zweiter Flüssigkeitsspiegel, der ebenfalls subphrenisch ist. Er reicht also erheblich über die Mittellinie nach links.

Röntgendiagnose: Rechtsseitiger, großer, subphrenischer, gasfreier Abszeß (interhepatodiaphragmatisch), der über das Lig. suspensorium hepatis hinausreicht bzw. es nach links verdrängt (vgl. Fig. 4).

Um die Ätiologie festzustellen, wurde eine Magendurchleuchtung mit Citobarium vorgenommen, bei der ich folgenden Befund erheben konnte: Magen zeigt lange, schlanke Form bei geringem Hub. Der Pylorus zeigt insofern Insuffizienzerscheinungen, als er sich außerordentlich schnell entleert. Nach 6 Std. Magen völlig leer, Brei bereits im Colon ascendens und Querkolon.

Zusammenfassung: Die Pylorusinsuffizienz sowie die eigenartige schmale Magenform beruhen wahrscheinlich auf Impression von seiten der tiefstehenden Leber und Gallenblase. Wahrscheinlich ist der subphrenische Abszeß schon mehrere Monate alt. Infolgedessen ist auch die Leukozytose gering. Dafür spricht ebenfalls die niedere Temperatur (37,4°).

Dem Pat. wird die Operation vorgeschlagen. Da er sich einverstanden erklärt, so wird er am zweiten Tage nach der Aufnahme auf die chirurgische Abteilung verlegt. Hier wird die Diagnose rechtsseitiger subphrenischer Abszeß bestätigt, ohne daß die Ätiologie genau geklärt werden kann. Etwa sechs Wochen nach der Operation wird der Pat. auf Wunsch geheilt entlassen. Der Heilverlauf war glatt. Es bestand keine Fistel mehr. Zwischen dem rechten Ober- und Mittellappen ist eine Interlobärschwarte zurückgeblieben.

Digitized by Google

Ähnlich, wenn auch einfacher, lag der folgende, in der Erlanger med. Klinik beobachtete 7. Fall: Ein 43jähriger Maschinenhausgehilfe, der bereits vor 8 Jahren wegen chronischer Obstipation in der Klinik gelegen hatte, klagt über Druckgefühl im Leib, besonders in der rechten Bauchseite. Genau 4 Wochen vor der Aufnahme fühlte er einen „Ballen" in der rechten Bauchseite. Abends bekam er Schüttelfrost und Erbrechen. Der Arzt verordnete ihm einen Einlauf, worauf der Leib bretthart und in seiner Gesamtheit druckempfindlich wurde; erst nach dem dritten Einlauf ging Stuhl ab; darauf wurde ihm leichter. Eine Probepunktion ergab wenig Exsudat. Die Schmerzen lokalisierten sich hauptsächlich am rechten Rippenbogen. Da Pat. immer mehr verfiel, so wurde er in die Klinik geschickt. Das Aussehen ist elend; Pat. ist stark abgemagert. Rechte untere Lungengrenzen von deutlich herabgesetzter Verschieblichkeit, in Höhe des 11. B.W.D. stehend. Temperatur: 28,4°. Etwa in Höhe der 7. Rippe zwischen vorderer und hinterer Axillarlinie zeigt sich ein deutlicher Druckschmerz. Leichtes Streichen über die rechte Bauchseite fühlt sich wie über ein Wasserkissen an.

Die Durchleuchtung und Röntgenaufnahme klären den Fall vollkommen auf. Die rechte Zwerchfellkuppe steht wesentlich höher als die linke. Der rechte obere Leberrand ist von einem Flüssigkeitsspiegel überdeckt. Während der Durchleuchtung sieht man bei Erschütterung Wellenbewegung des Spiegels auftreten. Über dem Spiegel befindet sich eine große subphrenische Luftblase. Die Röntgenaufnahme ist durchaus typisch.

Röntgendiagnose: rechtsseitiger, subphrenischer Gasabszeß. Die am folgenden Tage vorgenommene Probepunktion fördert mehrere Kubikzentimeter dickrahmigen Eiter zutage. Die mikroskopische Untersuchung ergibt zahlreiche Leukozyten. Die Ätiologie konnte auch in diesem Falle nicht geklärt werden. Am Tage darauf wird Pat. zur Operation verlegt. Diese bestätigt die Diagnose.

Pat. wird nach etwa vier Wochen gebessert mit noch etwas fistelnder Wunde in die Behandlung seines Hausarztes entlassen.

Etwas schwieriger in der Deutung lag wiederum folgender 8. Fall: Ein 70jähriger, gewesener Polizeiwachtmeister wird am 12. 1. 1922 wegen „Ileus" ins Krkhs. St. Georg eingewiesen. Bisher war er angeblich stets gesund gewesen. Vor 4 Tagen traten Schmerzen im ganzen Leib auf. Kein Erbrechen oder Aufstoßen, wohl aber Sistieren des Windabganges. Untersetzt gebauter Mann in gutem Ernährungszustande.

Temp. 37°; Puls 86.

Zunge trocken, belegt. Auch nach der Aufnahme zunächst kein Erbrechen oder Aufstoßen.

Die Haut ist leicht subikterisch verfärbt. Thorax gut entwickelt. Rechts hinten unten deutliche Abschwächung des Atemgeräusches ohne R.-G.

Über der ganzen Oberbauchgegend ist eine mehr quer verlaufende Resistenz fühlbar mit leichter Bauchdeckenspannung und starker Druckempfindlichkeit, besonders nach der Medianlinie zu.

Die Leberdämpfung ist verbreitert. Das untere Abdomen ist weich.

Die erste Röntgendurchleuchtung des Subphreniums beiderseits ergibt nichts Besonderes.

Untersuchung des Magensaftes nach Probefrühstück: Freie H Cl 12,5; Gesamtazidität 38,5; Milchsäure: —; Blut im Stuhl: +; Milchsäure: —; Blut: +.

Eine erneute Röntgendurchleuchtung, die zur Untersuchung des Magens vorgenommen wird, zeigt schon vor Einnehmen des Breis einen die rechte Bauchhöhle durchquerenden Spiegel. Auf einem Bilde ist dieser in der Mitte zwischen Zwerchfell und Beckenschaufel, darunter ein zweiter kleinerer (vgl. Fig. 5) auf einem früheren reichlich eine Handbreit unter dem Zwerchfell stehend, offenbar unterhalb der Leber oder in einer abgesackten Tasche (siehe Skizze 7 a). Auch in linker Seitenlage läßt sich feststellen, daß der Spiegel weit nach unten bis zur Beckenschaufel reicht (vgl. Skizze 7 b). Die Untersuchung hat den Patienten sehr angestrengt. Der Puls ist nachmittags klein, kaum fühlbar. Der Leib ist jetzt bretthart gespannt und diffus druckempfindlich. Zunge feucht, belegt. Auffallend ist bei dieser Durchleuchtung das Auftreten mehrerer Flüssigkeitsspiegel, die ihre Lage wechseln.

Es wird sofort die Operation angeschlossen (Prof. Heller). Man gelangt nach oberem Medianschnitt in eine mit saurer Flüssigkeit, feinen Speiseresten und gelben Belägen angefüllte Abszeßhöhle, die nach unten anscheinend fest abgegrenzt ist. Nach rechts oben führt sie um die Leber herum in das Subphrenium. Nach links zu reicht sie nicht bis zur Zwerchfellkuppe. Die untere Begrenzung der Höhle bilden anscheinend ein Konglomerat von sich vorlagernden Darmteilen (Querkolon, Dünndarm), die fest miteinander verklebt sind. Nur an einer Stelle von Stecknadelkopfgröße tritt Exsudat zwischen den Verklebungen heraus, das nach Bacterium coli riecht. Diese werden absichtlich nicht gelöst.

Rechtsseitiger kleiner Pararektalschnitt: aus der Bauchhöhle stürzt in hohem Strahle dünner, säuerlich riechender Eiter und mit Speiseflocken und Schleim versetzte Flüssigkeit von gelblicher

Digitized by Google

Farbe hervor. Linksseitiger Pararektalschnitt. Spülung der Unterbauchgegend mit dem Läwenschen Spülkatheter, Drainage des Douglas von links nach rechts. Bei Revision des Magens ist die Perforationsstelle von der oberen Wunde aus nicht zu fühlen. Am Tage nach der Operation exitus trotz Herzmittel.

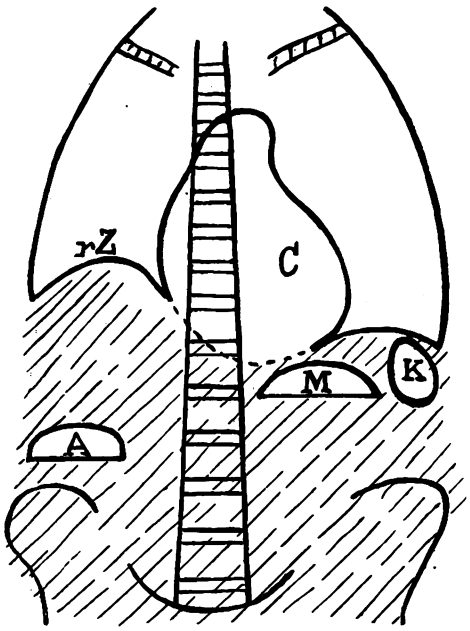

Skizze 7a.

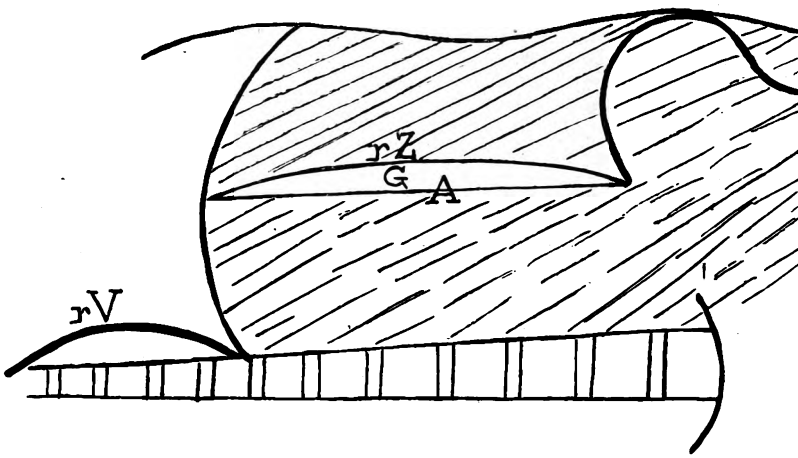

Skizze 7b.

Die Sektion ergibt folgendes: Das kleine Netz ist infiltriert und verdickt. Es bildet mit dem Lig. hepatoduodenale eine ziemlich feste Platte. Durch diese führt dicht am Pylorusring eine etwa 1 cm breite spaltförmige Öffnung in das Duodenum. Letzteres, sowie der Pylorusring sind in diesem Bezirke schwielig verdickt. Das Duodenum zeigt 1 cm distal vom Pylorus ein zirkuläres, siegelringförmiges penetrierendes Ulkus, welches in die subphrenische Höhle eingebrochen ist.

In diesem Falle ist also die Ätiologie restlos zu klären gewesen: Ein pylorusnahes, kallöses Duodenalulkus ist perforiert und hat den subphrenischen Abszeß verursacht. Diesem folgte erst später die diffuse Peritonitis. Möglicherweise ist diese im Anschluß an die Untersuchung in Seitenlage entstanden. Man sollte diese Untersuchung also nur in Fällen vornehmen, in denen man schon fest organisierte Abszeßwände erwarten kann, also nach mindestens tagelangem Bestehen des S.-A. Auch ist auf sorgfältiges weiches Lagern zu achten. Der Pat. soll sich dabei nicht selbst anstrengen, sondern muß schonend gehoben werden.

Jetzt noch in Kürze 2 Fälle, bei denen ein „Ileus" vom einweisenden Arzte angenommen wurde. In beiden Fällen bestand eine diffuse Peritonitis, die im Anschluß an einen subphrenischen Abszeß zum Ausbruch gekommen war.

Eine 61jährige Frau, die früher angeblich stets gesund war, erkrankt 8 Tage vor der Aufnahme ganz plötzlich ohne Prodromalerscheinungen mit heftigen Leibschmerzen und Erbrechen. In den letzten 3 Tagen vor der Aufnahme sind weder Stuhl noch Winde abgegangen. Da die Beschwerden noch zunehmen, wird sie erst jetzt vom Arzt eingewiesen. Die in leidlichem Ernährungszustande befindliche Pat. macht einen schwerkranken Eindruck. Der ganze Leib ist gebläht, die Bauchdecken snd überall sehr gespannt und druckempfindlich.

Die Operation ergibt eine ziemlich frische Peritonitis, die von einem mindestens 8 Tage alten S.-A. ausgegangen ist. Die Patientin verdankt ihr Leben dem äußerst energisch durchgeführten Eingriff (Oberarzt Dr. Sohn). Die Peritonitis wäre bei rechtzeitigem Einweisen wohl vermeidbar gewesen oder jedenfalls in frischerem Zustande zur Operation gekommen.

Ganz ähnlich, wenn auch in seinem Ausgange ungünstiger, verlief folgender Fall:

Am 17. 11 1921 wird ein 58jähriger Dekorationsmaler in schwerkrankem Zustande wegen „Ileuserscheinungen" auf die chirurgische Abteilung eingewiesen. Vor 11 Tagen hatte er heftige Darmkoliken, Erbrechen und Stuhlbeschwerden, die aber vom behandelnden Arzte zunächst nicht richtig gedeutet wurden. Am Tage der Aufnahme trat erhebliche Zunahme der Beschwerden ein. Der Pat. ist stark abgemagert und sieht verfallen aus. Temp.: 36,8°. Puls: 104, klein, unregelmäßig. Es besteht Aufstoßen, kein Erbrechen. Jede Darmperistaltik fehlt. Auf Einlauf folgen weder Stuhl noch Winde. Der Leib ist stark aufgetrieben und mäßig druckempfindlich. Die

Digitized by Google

klinische Diagnose lautet Peritonitis. Durch die anschließende Operation wird diese bestätigt. Die Ätiologie kann erst geklärt werden, nachdem Pat. am nächsten Morgen zum exitus gekommen ist.

Der Sektionsbefund ist folgender: Zwei penetrierende Geschwüre und Ulkusnarben am Magen. Ältere Perforation des Geschwüres an der Magenvorderwand u. infolgedessen Kommunikation des Magens mit einer subphrenischen, abgekapselten Höhle. Perforation dieser subphrenischen Höhle in das Abdomen. Allgemeine, diffus-eitrige Peritonitis. Ältere Verwachsungen an der Leber. Perisplenitis adhesiva. Allgemeine schwere Atherosklerose. Fibröse Myokarditis.

In beiden Fällen wäre ein frühzeitiges Erkennen der gedeckten Perforation sehr erwünscht gewesen. Auf jeden Fall ist es besser, solche Kranke sobald wie möglich in klinische Behandlung zu überweisen. Im ersten Falle waren 8, im zweiten sogar 11 kostbare Tage verloren worden. Die erste Pat., die wochenlang in Lebensgefahr schwebte, wäre viel glatter und schneller geheilt worden. Auch der zweite Pat. hätte voraussichtlich noch gerettet werden können.

Rückblickend ist bezüglich der Röntgendurchleuchtung nochmals hervorzuheben: Stets erst ohne Kontrastmittel das Abdomen sorgfältig absuchen! Findet sich kein Spiegel, obwohl der Verdacht auf S.-A. weiterbesteht, so ist die Probepunktion mit anschließender Lufteinblasung angezeigt. Diese Methode ist erstmalig 1918 von Jakobäus ausgeführt, der in einem Falle auf diese Weise die Diagnose: S.-A. sichern konnte. Er empfiehlt dieses Verfahren zur Differenzialdiagnose zwischen Empyem und S.-A. Zwei Jahre später schlägt Schinz auf Grund theoretischer Überlegungen dieselbe Methode vor, ohne sie indes auszuüben. Offenbar ist ihm die Arbeit von Jakobäus entgangen. Ich selbst habe sie mehrfach ausgeführt und dabei die Erfahrung gemacht, daß man nicht zu wenig Luft einblasen darf; besonders bei größeren Abszessen sollte man nicht unter 1—200 ccm nehmen. Selbstverständlich muß unter allen Umständen vorher eine entsprechende Menge Eiter abgelassen sein. Denn eine Erhöhung des inneren Druckes beim S.-A. ist stets ein Kunstfehler, weil dadurch eine Perforation hervorgerufen werden könnte. Auf die Bedeutung der frontalen Durchleuchtung sowie derjenigen in Seitenlage wurde bereits hingewiesen.

Was nun die röntgenologische Unterscheidung der einzelnen Taschen angeht, so sind sie bis auf den retrostomachalen und interhepatostomachalen ziemlich leicht abzugrenzen. Der interhepatostomachale dürfte in manchen Fällen, so auch bei unserem ersten Pat., die Vorstufe des linksseitigen S.-A. sein.

Als Unterscheidungsmerkmale zwischen dem retrostomachalen und interhepatostomachalen S.-A. schlage ich folgende vor:

1. Der retrostomachale ist größer, d. h. breiter und tiefer. Er reicht nach unten meist bis zum Querkolon oder sogar noch weiter, der interhepatostomachale nur bis zur kleinen Kurvatur des Magens.

2. Der retrostomachale grenzt durchweg weiter nach rechts (und links) als der interhepatostomachale.

3. Der retrostomachale erreicht stets das Zwerchfell, der interhepatostomachale selten.

4. Der retrostomachale wird in der Regel nach unten zu breiter, der interhepatostomachale nach oben zu.

5. Der retrostomachale weist fast stets Dauerfüllung des Duodenums durch Druck auf die Flexura duodenojejunalis auf (nach Dorner, Leipzig), der interhepatostomachale selten.

6. Ferner liegt der retrostomachale, wie ja der Name sagt, hinter dem Magen, der interhepatostomachale mehr seitlich und davor, jedenfalls nicht dahinter. Also soll man gerade in diesen Fällen stets seitlich durchleuchten.

Absolut sichere Regeln sind bei der Mannigfaltigkeit der Formen nicht aufzustellen. Man muß wissen, daß besonders der rechtsseitige S.-A. und der retrostomachale Erguß oft enorme Ausdehnung annehmen können. Der letztere kann in solchen Fällen dem linksseitigen S.-A. sehr ähnlich sehen. Auch dann ist die Entscheidung mit frontaler Durchleuchtung anzustreben,

Digitized by Google

nachdem der Pat. einige Bissen Kontrastbrei genommen hat. Übrigens ist anzunehmen, daß der retrostomachale Erguß bei seiner in Nähe der Bauchaorta befindlichen Lage entsprechend deren Pulsation dauernd leichte Wellenbewegungen erkennen läßt. Tatsächliche Beobachtungen darüber liegen bislang meines Wissens noch nicht vor. Immerhin ist darauf zu achten.

Wir unterscheiden bekanntlich gasfreie und gashaltige S.-A., die sich zahlenmäßig ungefähr gleich gegenüberstehen. Bezüglich des gashaltigen S.-A. gehen meine Beobachtungen dahin, daß bei starkem Gasgehalt mit geringem Erguß die Perforationsstelle häufig noch offen ist. Diese Annahme fand ich auch einmal in einem Fall von gedeckter Perforation des Ileums bestätigt. (Vgl. Kohlmann, Grenzgebiete, Bd. 37.)

Endlich kennen wir noch den sogenannten Pneumothorax subphrenicus, der dem Pneumoperitoneum bei aufrechter Haltung sehr ähnlich sieht. Er entsteht meist nach Perforation eines stark mit Gas gefüllten Magens (Aßmann, Schottmüller).

Ich komme nun zur Differenzialdiagnose, die oft recht schwierig sein kann. Zu denken ist stets an einen Ileus der linken Flexur des Kolons oder distalwärts. Es kann sich in einem solchen Falle ein großer Spiegel mit Gasblase darüber im Querkolon bilden und zu Verwechslungen Anlaß geben. Bittorf hat einmal eine diesbezügliche falsche Diagnose gestellt. Durch Kontrasteinlauf mit Durchleuchtung ist die Situation einfach zu klären. Ferner muß man einen hochsitzenden Ileus, z. B. den arteriomesenterialen Verschluß in Rechnung ziehen. Die Magenblase, die, ebenso wie die Kolonblase an der linken Flexur, die Diagnose des linksseitigen S.-A. erheblich erschweren kann, erreicht dann oft eine erhebliche Größe und drängt das Zwerchfell in die Höhe. Hier kann Kontrastbrei per os die Lage klären. Erwähnen möchte ich noch, daß oft der kindliche Magen, besonders nach einer flüssigen Mahlzeit, eine erhebliche Breite mit Spiegel und großer Gasblase darüber annehmen kann. Auch hier ist im Zweifelsfalle eine Bariumaufschwemmung oder wegen der besseren Bekömmlichkeit Kontrastin per os zu geben.

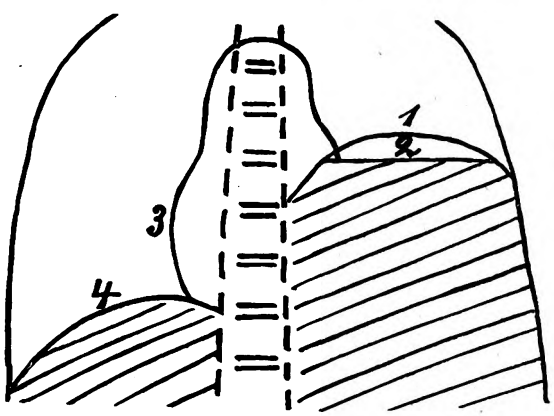

Skizze 8. Hernia diaphramatica sinistra. 1 = Magenwand (nicht Zwerchfell). 2 = Magenblase. 3 = Rechter Vorhof. 4 = Rechtes Zwerchfell.

Differentialdiagnostisch kommt ferner die Relaxatio diaphragmatica bzw. die Hernia diaphragmatica in Betracht. (Vgl. Sohn, Dtsch. Z. f. Chir., Bd. 171, H. 1—2, S. 86, Röntgenbefund von Kohlmann; siehe Skizze 8.) Hier kann vor allem die genaue klinische Untersuchung im Verein mit gründlicher Durchleuchtung, evtl. unter Heranziehung des Pneumoperitoneum, Klarheit schaffen. Die Röntgenuntersuchung mit Kontrastmittel ist ebenfalls stets das Mittel der Wahl. Ferner kommt ein gashaltiger Leberabszeß in Betracht, der besonders dem interhepatorenalen Abszeß täuschend ähnlich sehen kann. Aßmann beschreibt in seinem Lehrbuch einen solchen Fall kurz, ohne indes ein Bild zu bringen (S. 700). Auch an eine Interposition des Dickdarms bei Hepatoptose muß man denken. Ein derartiges Bild bei luetischer Schrumpfleber findet sich im Aßmannschen Lehrbuch auf S. 699. Gelegentlich können diese Interpositionen mehr seitlich auftreten. Der Röntgeneinlauf kann auch hier die sichere Entscheidung bringen. Auch an ein spontanes Spannungspneumoperitoneum ist zu denken, wie es Schinz einmal beobachtet hat. Es handelte sich um eine Magenperforation. Die Pat. wurde sofort operiert und geheilt.

Wichtig und schwierig ist die Differenzialdiagnose zwischen der Pankreaszyste bzw. Pseudozyste und dem retrostomachalen Abszeß (vgl. Skizze 3a). Befindet sich der Erguß bei der Pankreas-Pseudozyste in der Bursa omentalis (s. Bild Nr. 1 auf Tafel XVI im Aßmannschen

Digitized by Google

Lehrbuche!), so ist eine Unterscheidung unmöglich. Aber die Diagnose retrostomachaler Erguß ist ja auch hinreichend genau. Man kann dann nur bezüglich der Ätiologie sagen, daß die Perforation entweder von der Hinterwand des Magens ausgegangen ist oder vom Pankreas.

Endlich möchte ich noch darauf hinweisen, daß man auch stets an den retroperitonealen S.-A. denken muß. Ich hatte einmal Gelegenheit, einen solchen zu beobachten, der seinen Ausgang von einer Perforation an der Hinterwand des Duodenums genommen hatte. Außerdem kommen als Ursprungsstellen die Nieren und Nebennieren, evtl. auch die Ureter in Betracht; seltener sind schon Leber oder Milz, die erst das Zwerchfell nach hinten perforieren müssen. Ferner kommen noch vereiterte, retroperitoneale Lymphdrüsen ätiologisch in Frage. Immerhin ist zu sagen, daß der retroperitoneale S.-A. ein recht seltenes Vorkommnis ist.

Schließlich möchte ich noch das Empyem bzw. den Sero- oder Pyopneumothorax sowie das Pneumoperikard (vgl. Aßmann, S. 113) erwähnen, die alle drei sehr ähnliche Bilder machen können. In einem Fall von Verdacht auf subphrenischen Abszeß konnte nach Punktion und Lufteinblasung einwandfrei nachgewiesen werden, daß sich der Erguß innerhalb der rechten Pleurahöhle befand. Der rechtsseitige subphrenische Raum war mit Sicherheit frei. Auf diese Weise wurde dem Patienten, der bereits auf die chirurgische Abteilung verlegt werden sollte, ein zweckloser Eingriff erspart. Gerade darin liegt oft der Wert dieser Methode (vgl. Fig. 6). Hier muß außerdem die gründliche klinische Untersuchung die Entscheidung bringen. Beim Pneumoperikard sieht man während der Durchleuchtung den Flüssigkeitsspiegel entsprechend der Herzaktion in dauernder Wellenbewegung.

Nunmehr gehe ich kurz auf die wichtigsten klinischen Symptome des subphrenischen Abszesses ein, wie sie sich besonders an der Hand der von mir geschilderten Fälle gezeigt haben:

1. Hochdrängung des in Frage kommenden Zwerchfells und Ruhigstellung desselben bzw. weitgehende Schonung.

2. Besteht gashaltiger S.-A., so ist Tympanie zu erwarten. Allerdings beweist diese links wegen der Magen- und Kolonblase sehr wenig, rechts schon mehr. Nur ist dort an Koloninterposition zu denken.

3. Der Traubsche Raum ist beim linksseitigen gasfreien S.-A. teilweise oder ganz gedämpft, während beim gashaltigen dort Tympanie zu erwarten ist.

4. Die erkrankte Abdominalhälfte ist meist vorgewölbt, manchmal, besonders bei reichlichem Gasgehalt, ballonartig aufgetrieben. Druck auf den betreffenden Rippenbogen ist schmerzhaft.

5. Beim rechtsseitigen S.-A. ist die Leber fast immer nach unten verdrängt und druckempfindlich.

6. Sorgfältige Palpationsuntersuchung. Oft fühlt sich die Haut etwas glatter an und ist vorgewölbt. Dort findet sich meist auch eine Druckempfindlichkeit. Punktiert man an solcher Stelle, so erhält man Pus.

7. Wohl stets besteht eine Défense musculaire. In unseren Fällen 1, 2, 4, 5 und 8 war der Leib über der erkrankten Seite, meist links, bretthart anzufühlen und sehr druckempfindlich.

8. Gelegentlich tritt Schulterschmerz auf, der als ein durch den Sympathikus übergeleitetes Symptom aufzufassen ist, wie ich eingangs schon näher ausgeführt habe. Außerdem bestehen oft noch lokale Schmerzen (durch die Interkostalnerven an der Peripherie vermittelt).

9. Die Leukozytenzahl ist im Anfang stets erhöht, nach längerem Bestehen des S.-A. jedoch kehrt sie zur Norm zurück, wie in unseren Fällen 1 und 2, sowie in denen (2) von Liebmann und Schinz.

10. Auch die Temperatur ist nur im Anfang erhöht, um bald in ein subfebriles Stadium überzugehen. Nach etwas längerem Bestehen wird sie mehr oder weniger normal.

11. Der Puls ist meist ziemlich schlecht. Die Pat. machen oft einen schwerkranken Eindruck. Die Zunge ist fast immer belegt.

12. Erbrechen kann im Anfang bestehen, es kann auch ganz fehlen.

Digitized by Google

13. Im Stuhl findet sich oft okkultes Blut, jedoch nicht stets. Alte Ulkusbeschwerden, eine sogenannte lange Anamnese, müssen stets den Verdacht an eine Perforation nahelegen, können aber ganz fehlen.

14. Auch vermißt man in der Anamnese häufig trotz sorgfältigen Ausfragens die Angabe eines plötzlich eingetretenen, heftigen Schmerzes, wie er beim perforierten Magen- oder Duodenalgeschwür stets vorhanden ist. Mag das zum Teil mit von der individuell sehr verschiedenen Empfindlichkeit der Patienten abhängen, im wesentlichen kommt es darauf an, ob die Perforation ganz allmählich oder plötzlich in größerem Umfange entsteht. Das erstere scheint ebensooft, ja vielleicht noch häufiger vorzukommen. Gerade auf diesen Punkt ist Wert zu legen. Auch könnte das Eintreten der Perforation in der Nacht dem Kranken während des Schlafes entgehen. Tatsache ist jedenfalls, daß die Patienten häufig den genauen Zeitpunkt des Eintritts der Perforation nicht angeben können.

15. Die Zunge ist meist belegt, kann sogar trocken sein. Manchmal findet sich eine Facies abdominalis.

Als besonders wichtig und zum Teil vielleicht weniger bekannt möchte ich nochmals hervorheben: oft geringe oder keine Temperatur bei der Einlieferung, oft keine Hyperleukozytose, kein oder nur geringes Erbrechen. Ferner ist links der Traubesche Raum teilweise oder ganz gedämpft bzw. tympanitisch. Auch die Leber wird meist nach unten gedrängt; der Puls ist gewöhnlich ziemlich schlecht, die Zunge fast stets belegt; die lange Anamnese deutet stets auf Magengeschwür.

Bezüglich der Prognose ist zu sagen, daß sie bei Karzinom — meist handelt es sich um ein sogenanntes Ulcusca — wohl absolut infaust ist. Auch sonst ist sie nicht günstig. Dies liegt einmal daran, daß eben stets eine Anzahl Fälle verschleppt oder nicht richtig erkannt und daher zu spät in die Klinik eingewiesen werden. Ferner ist zu bedenken, daß es sich meist um Kranke handelt, die durch ihr schon seit Jahren bestehendes Ulkusleiden geschwächt sind. Endlich stehen die meisten Patienten in mittlerem, zum Teil sogar im höheren Lebensalter. (Durchschnitt zwischen 40 und 60 Jahren.) Zu vermindern ist die zum Teil noch ziemlich hohe Mortalität in erster Linie durch Verbesserung der Frühdiagnose. Und es ist der Hauptzweck meiner Arbeit, auf diesen Punkt nachdrücklichst hinzuweisen. Auch glaube ich, einige brauchbare Vorschläge zur Verbesserung der Diagnostik gemacht zu haben. Bei dem bloßen Verdacht auf S.-A. soll man den Kranken sofort der Klinik überweisen.

Was die Therapie anlangt, so kommt wohl ausschließlich die sofortige Operation in Betracht. Die wenigen Spontanheilungen, die besonders beim Pneumothorax subphrenicus vorkommen, können an dieser Tatsache nichts ändern.

Nach Sicherstellung der Diagnose, am besten durch Probepunktion, soll man sofort den Chirurgen benachrichtigen und womöglich in schwierigen Fällen zur schnellen Orientierung die Nadel stecken lassen.

Ich komme zum Schluß meiner Ausführungen: Eines ersehen Sie gewiß aus ihnen, nämlich, daß das Gebiet des S.-A. und mit ihm dasjenige der gedeckten Magenperforationen und verwandter Krankheitsbilder ein weites und klinisch sowie röntgenologisch noch nicht erschöpfend durchforschtes ist. Ferner werden Sie zugeben, daß in manchen Fällen die Röntgendiagnostik die überlegene Methode ist, die dem Chirurgen nicht selten durch Klarlegung der Ätiologie den Weg für ein zielbewußtes Operieren weisen konnte.

Literatur.

1. Alwens: Beitrag zur Röntgendiagnostik subphrenischer Prozesse. F. d. Röntg. 1910/11. Bd. 16. S. 213. — 2. Aßmann: Die Röntgendiagnostik der inneren Erkrankungen. 3. Aufl. — 3. Bittorf: Mitt. a. d. Grenzg. 1913. 26, 1. — 4. Brunner: Zur Erkenntnis der akuten Perforation des Ulcus ventriculi aut duodeni. M. med. Woch. Jg. 69. Nr. 3. — 5. Corning: Lehrbuch der topographischen Anatomie. — 6. Jakobäus: Zbl. f. Chir. 1919. S. 364. — 7. Kuttner: Die Erkrankungen des Magens, insbesondere das Magengeschwür, während des Krieges. Dtsch. med. Woch. 1918. Nr. 21. —

Digitized by Google

8. Kloiber: Hochgradige Herzverlagerung bei doppelseitigem subphrenischem Gasabszeß. (Fortschritte d. Med. 1918/19. Nr. 20.) — 9. Lichtwitz: Berl. klin. Woch. 1920. Nr. 24. — 10. Liebleiu und Hilgenreiner: Die Geschwüre und erworbenen Fisteln des Magen-Darmkanals. Stuttgart 1905. Dtsch. Chirurgie. Bd. 46. c. — 11. Liebmann und Schinz: Beiträge zur Kenntuis zirkumskripter Abszeßbaldung im Abdomen (subphr. Abszeß). Dtsch. Zeitschr. f. Chir. Bd. 159. H. 1—6. — 12. Dieselb.: Mitt. a. d. Dr. 1920; 32. 1. — 13. Martens: Berl. klin. Woch. 1920. Nr. 13. — 14. Martinet: Des variétés anatomiques d'abscès sousphréniques (Thèse de Paris 1898). — 15. Naegeli: Röntgenologische Darstellung von Veränderungen am Zwechfell mit Hilfe der abdominellen Lufteinblasung („Fortschritte", Bd. 27. H. 6). — 16. Piquaud: Rev. d. chir. 1909. XXXIX (Literatur bis 1909). — 17. Popovic, Loza: Ein röntgenologisches Symptom der sogenannten gedeckten Perforation des Magengeschwüres. Sijecnicki vijesnits, Jg. 43, Nr. 3. Referat im Zentralorgan f. d. g. chir. u. i. Gr. Bd. XIV. H. 11. S. 509. — 18. Port und Reizenstein: Über Fistula gastrocolica. M. a. d. Gr. Bd. 17. H. 5. — 19. Reinhardt: Über Pankreaspseudozysten (Münch. med. Woch. 1916). Vortrag am 3. 6. 1916 in Leipzig). — 20. Schottmüller: Über den Pneumothorax subphrenicus. Dtsch. med. Woch. 1921. Nr. 31. — 21. Schuhmacher: Beitrag zur transpleuralen Laparotomie. Bruns Beiträge, Bd. 77. — 22. Sohn: Zur Diagnostik und Operation der Hernia diaphragmatica incarcerata. Dtsch. Z. f. Chir. Bd. 171. H. 1—2. — 23. Stahl: Zur Therapie des Ulcus ventriculi perforatum mit Bildung eines subphrenischen Gasabszesses (Pyopneumothorax subphrenicus). Dtsch. med. Woch. Jg. 1922. H. 4. — 24. Strauß: Fettstühle als Symptom der Fistula gastrocolica. Berl. klin. Woch. 1921. Nr. 25. — 26. Sudeck: Münch. med. Woch. 1919, S. 1303. — 26. Unger: Der subphrenische Abszeß; aus spez. Pathologie u. Therapie innerer Krankheiten von Kraus u. Brugsch. Bd. VI. 2. Hälfte; S. 383—404 (dort ausführliche Literatur). — 27. Wagner; Beitrag zur Pankreaszyste. Inauguraldissertation, Leipzig 1913. — 28. Weil: Über die röntgenologische Bedeutung normaler und abnormaler Gasansammlung im Abdomen. F. a. d. G. d. R. 1916/17, Bd. 24. — 29. Derselbe: Berl. klin. Woch. 1920. S. 270. — 30. Kohlmann: Über die Magen-Colon- bzw. die Magen-Jejunum-Colon-Fistel und die gedeckte Darmperforation; Grenzgebiete, Bd. 37.

(Aus dem Röntgenlaboratorium der Charité-Poliklinik in Budapest.
Vorstand: O. A. Dr. Th. Bársony.)

Uber Arthritis deformans im Bereiche der Lungenspitzen.

Von

Dr. **Franz Polgár.**

(Hierzu Tafel XIV und 2 Abbildungen im Text.)

Durch klinische und pathologische Untersuchungen sind mannigfaltige Erscheinungsformen der tuberkulösen Lungenaffektion bekannt geworden; Hilusdrüsentuberkulose, pleurale Form, primärer Infekt der peripheren Lungenteile, juvenile Form bei Erwachsenen usw. sind von kaum unterschätzbarer Wichtigkeit. Die führende, ausschlaggebende Rolle bezüglich der klinischen Manifestation der beginnenden Phthise spielt jedoch die Lokalisation in den Lungenspitzen, wie es gerade in letzter Zeit wieder nachdrücklich hervorgehoben wird. — Unsere Aufmerksamkeit richtet sich mit Recht zuerst auf die Untersuchung der Spitzen, wenn die klinischen Symptome den Verdacht der beginnenden Lungentuberkulose erwecken. — Ein derartiger Verdacht pflegt sich zu verstärken in Fällen, bei welchen Nackenschmerz, „rheumatische" Schmerzen in der Hals- und Schultermuskulatur als direkte Anzeichen irgendwelcher Erkrankung dieses Körperteils auftreten. Es ist jedoch seit Langem bekannt, daß verschiedenste Krankheitszustände der die Lungenspitzen bedeckenden Knochen und Weichteile (welche aufzuzählen sich wohl erübrigt), gerade so, wie eine Affektion der Lungenspitzen, oder der Spitzenpleura, zu ähnlichen Schmerzen Anlaß geben können. Bei Stellung der Differentialdiagnose müssen also fast sämtliche Krankheitsprozesse der oberen Wirbelsäule, der Hals- und Nackenmuskulatur in Betracht gezogen werden, und gar nicht selten entstehen dabei diagnostische Schwierigkeiten. Die Rolle des Schiedsrichters fällt bei unklaren Fällen meist dem Röntgenologen zu. — Jedoch ist auch die Durchleuchtung der Lungenspitzen — ähnlich der klinischen Untersuchung — mit Fehlerquellen behaftet. — Einen derartigen, zu Täuschungen führenden Röntgenbefund wollen wir hier besprechen, welcher Befund gerade bei Nackenschmerzen öfters erhoben werden kann. —

Digitized by Google

Dieses, eine Spitzenerkrankung vortäuschende Röntgensymptom wird durch Arthritis deformans des Rippen-Wirbelquerfortsatzgelenkes (Artic. costotransversaria) hervorgebracht. Wir wollen uns zunächst mit dieser Erkrankung beschäftigen.

Das in Rede stehende Gelenk wird einerseits durch den Querfortsatz des Wirbels, andererseits durch das Tuberculum costae gebildet; mit der Artikulation zwischen Rippenknöpfchen und Wirbelkörper (Artic. capituli costae) zusammen bilden die beiden ein kombiniertes Gelenk mit der Gelenkachse nach hinten und lateralwärts, welche Achse dem Verlaufe des Rippenhalses entspricht. Die Querfortsätze der obersten Brustwirbel verlaufen eigentlich weniger in querer, als vielmehr in einer schräg nach rückwärts zielenden Richtung (ähnlich dem Typus der Halswirbel) und bilden mit der frontalen Ebene einen Winkel von 45 Grad. Die Gelenkfläche sitzt an der Spitze des Fortsatzes, zwischen ventraler und dorsaler Fläche, und verläuft daher fast genau in der Sagittalebene. Die korrespondierende Gelenkfläche wird durch das Tuberculum costae gebildet, welches einen, aus dem Körper des Wirbels nach rückwärts gerichteten Vorsprung darstellt. In ihrem Anfangsteil verlaufen die Rippen auch nicht in lateraler, sondern in dorsaler Richtung. Der Krümmungsradius der Rippen ist in ihrem Anfangsteil der kleinste, welcher Umstand für die obersten Rippen, infolge der geringen oberen Brustapertur, in noch höherem Maße gilt. Der Gelenkspalt zwischen den beiden Gelenkflächen fällt auf solche Weise fast genau in die Sagittalebene und wird daher, an einer anteroposterioren Spitzenaufnahme in Strahlenrichtung getroffen, genau abgebildet. Im medialen Drittel des Spitzenfeldes, an der Stelle, wo der Schatten der Querfortsätze endet, kann ein 2—3 mm breiter, V-förmiger, heller Spalt wahrgenommen werden, welcher sich dem oberen Rande der Rippenschatten anschließt. (Am besten bildet sich der Gelenkspalt bei kranio-kaudal exzentrischer Strahlenrichtung ab, also bei der typischen Einstellung nach Albers-Schönberg.)

Diese kleinen Gelenke zählen zu den am allerstärksten in Anspruch genommenen Gelenken unseres Körpers. Es findet nämlich in diesen und in den Rippenknöpfchen-Wirbelgelenken diejenige rotierende Bewegung der Rippen statt, durch welche die Brust bei jeder Inspiration gehoben und erweitert wird, folglich sind diese unseren kleinen Gelenke Tag und Nacht ununterbrochen in Arbeit. Außerdem muß noch in Betracht gezogen werden, daß die obersten Rippen-Wirbelgelenke am Nacken, d. h. an einem Erkältungs- und traumatischen Schädlichkeiten stark ausgesetzten Körperteile gelegen sind. — Sie sitzen unter einer teils unbedeckten, wechselnden Temperaturen exponierten Hautoberfläche, anderseits werden sie beim Schreiben, Nähen, Lasttragen gleichzeitig mit den Halswirbeln mechanischen Schädlichkeiten (forcierte Inanspruchnahme) andauernd ausgesetzt.

Die erwähnten Umstände, d. h. prädisponierende und aller Wahrscheinlichkeit nach pathogenetische Momente machen es uns verständlich, weshalb die deformierende Arthritis der in Rede stehenden Gelenke — nach unseren Erfahrungen — schon in jungem Alter ein häufiges Vorkommnis bildet. Unter den neun, im Laufe der letzten fünf Monate an unserem Material beobachteten Fällen standen einer im 26., die übrigen im 30.—41. Lebensjahr, Männer und Frauen in fast gleicher Anzahl. Als bemerkenswert muß hervorgehoben werden, daß sich zwischen diesen Fällen ein Schneider, eine Näherin, ein Kellner und ein Schwerarbeiter vorfindet, welcher Umstand die Rolle der mechanischen Schädlichkeiten wohl genügend beleuchtet.

Subjektive Klagen und objektive Symptome werden zweifellos nur in einem Teil der Fälle durch die Erkrankung ausgelöst. Meistens besteht nur ein Krankenbefund und keine Krankheitsgeschichte. Die Beschwerden bestehen in Schmerzen zwischen den Schulterblättern, Nacken- und ausstrahlenden Schulterschmerzen, welche oft bei vornübergebeugter Kopfhaltung (z. B. Nähen) stärker hervortreten. Bei der objektiven Untersuchung findet sich Druckschmerz der Dornfortsätze an den obersten Brustwirbeln, hauptsächlich jedoch neben denselben, also Druckempfindlichkeit der die Lungenspitzen bedeckenden Muskeln, verbunden oft mit verstärktem Tonus und Spasmen dieser Muskulatur (Pottengers Symptom!). Auch Muskelgeräusche, Krepitation in den Gelenken kommen vor. Die Beweglichkeit des Halses bleibt unein-

Digitized by Google

geschränkt, ja es können auch sämtliche hier erwähnten Erscheinungen gänzlich fehlen und die Veränderung wird nur als reiner Zufallsbefund bei der Röntgenuntersuchung entdeckt. In einem unserer Fälle bestand gleichzeitig eine mittelschwere Arthritis deformans der Lendenwirbelsäule (welche — nebenbei erwähnt — äußerst günstig auf die Röntgentherapie reagierte).

Die gemeinsamen Kennzeichen der am Röntgenbilde in allen Fällen der geschilderten Erkrankung sichtbaren Veränderungen sind folgende.

Der oben beschriebene Gelenkspalt wird verengt und ungleichmäßig, die Gelenkkonturen sind uneben und schließlich werden die Gelenkränder regelmäßig von Exostosenbildung befallen. Der letztere Umstand ist unseres Erachtens von allergrößter Wichtigkeit. — Die Exostosen sitzen als zungen- oder dornenförmige, seltener kolbenartig verdickte Fortsätze neben dem Gelenkspalt. Sie entspringen meist den Rippen, manchmal auch den Querfortsätzen, ihre breite Basis sitzt neben dem Tuberculum costae, und enden, nach aufwärts sich allmählich verjüngend, in anderen Fällen abwärts gerichtet und plump verdickt. Ihre Projektion fällt immer in den Zwischenrippenraum, und zwar meistens in den oberhalb, seltener in den unterhalb des Gelenks befindlichen, folglich in jene hellen Bezirke, in welchen wir die intrapulmonalen Herde zu suchen gewöhnt sind. Die Möglichkeit der Verwechslung mit letzteren liegt daher auf der Hand, besonders dann, wenn wir bedenken, daß sämtliche erwähnten Einzelheiten bei der Durchleuchtung kaum erkennbar sind. Ist die Nackenmuskulatur oder das Fettpolster am Halse stärker entwickelt, so stößt schon das Auffinden des gesunden Gelenkspaltes selbst auf Schwierigkeiten, und wieviel mehr erst dasjenige des krankhaft verschmälerten und mit Exostosen bedeckten Gelenkes! Es kann auch vorkommen, daß diese Knochenfortsätze die weiter oben verlaufende Rippe erreichen, d. h. ihre Spitze sich auf den Schatten der Rippe projiziert, dann überbrücken die Exostosen derart quer den Interkostalraum. Wir fanden die Veränderung an den beiden Seiten nie symmetrisch ausgebildet, welcher Umstand die Möglichkeit der Verwechslung mit intrapulmonal gelegenen Herdschatten wohl noch erhöht. Es können nur 1—2 Gelenke befallen sein, in anderen Fällen finden wir die deformierende Arthritis an sämtlichen 3—5 obersten Rippen sowohl rechts, wie links.

Einige Beispiele mögen diese Ausführungen veranschaulichen.

Fall I. B. S. ♂ 26 J. Seit 8 Wochen Stechen im Rücken, rechtsseitige Schulterschmerzen. Allgemeine Muskelempfindlichkeit. Röntgenbefund: Exostosenbildung am IV. r. Kostotransversalgelenk, Gelenkspalt kaum verändert (beginnende Form der Erkrankung). (Tafel XIV, Fig. 1.)

Fall II. Cs. G. ♂ 37 J. Klagt seit 6 Monaten über Schulter- und Lendenschmerzen. Druckempfindlichkeit der Dornfortsätze, sowie der langen Rückenmuskeln. Röntgenologisch: an der III. Rippe links vom Tuberkulum ausgehend keilförmige Exostose, die IV. Rippe rechts trägt eine ähnliche Knochenneubildung, welche den (verschmälerten) Interkostalraum überbrückt, die Spitze derselben fällt in den Schatten der III. Rippe. Gelenkspalt deutlich verschmälert. (Abb. 1.)

Fall III. N. L. ♀ 38 J. Spürt starke Nackenschmerzen beim Nähen. Klopfempfindlichkeit der oberen Dornfortsätze zwischen den Schulterblättern. Röntgenologisch: ähnlicher Befund wie im Fall II. (Tafel XIV, Fig. 2.)

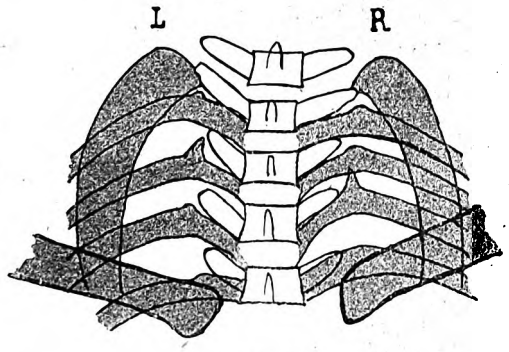

Abb. 1.

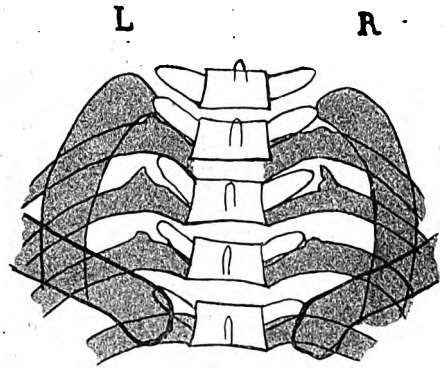

Abb. 2.

Digitized by Google

Fall IV. Sz. R. ♂ 34 J. Schneider. Interskapularschmerz, bei der Arbeit starke Halsschmerzen, Husten. Diffuse Druckempfindlichkeit am Nacken. Röntgenbefund: starke Exostosenbildung an der III. Rippe rechts, Gelenkkontur dortselbst wellenförmig. Auch das III. l. Tuberkulum nicht abgerundet, wie normal, sondern spitz auslaufend. Spitzenfelder wolkig getrübt. (Abb. 2.)

Fall V. B. R. ♀ 30 J. Vor 2 Jahren plötzliche Versteifung des Halses durch Luftzug, seither öfters Nackenschmerzen bei Bewegung des Halses. Hustet jeden Winter. Sehr starke Druckempfindlichkeit am Nacken neben den Dornfortsätzen, Halsbewegungen frei. Deutliches Knattern über den Mm. trapezii. Röntgenbefund: Bei der Durchleuchtung wird im II. und III. Interkostalraum rechts je ein halbkugelförmiger, sehr intensiver Schatten gefunden, welcher am untern Rande der Rippe sitzt. Auch im II. l. Interkostalraum ein ähnliches Gebilde. Aus der deutlichen V-Form des kostotransversalen Gelenkes wird dessen Intaktheit vermutet, jedoch fällt die symmetrische Anordnung der Schatten auf. Aufnahme: schwerste Arthritis deformans sämtlicher oberen Rippenquerfortsatzgelenke. Schnabelartige Knochenfortsätze nach unten gerichtet, welche wohl zwei Randosteophyten darstellen, zwischen welchen die Fortsetzung des Gelenkspaltes sichtbar ist. Sehr starke Wucherungen am III. r. Gelenk, am IV. r. Gelenk sieht man (vom Schlüsselbein gedeckt) einen ähnlichen, schnabelförmigen Ausläufer, auch weiter unten beiderseits Knochenwucherungen. Es stellt sich heraus, daß auch die oberen Ränder des Gelenkspaltes nicht frei von Osteophytenbildung sind (wie bei der Durchleuchtung vermutet wurde); die III. Rippe trägt rechts wie links oben eine kleine stachelförmige, spitze Exostose, ähnlich auch die VI. linke Rippe. (Im Bild nicht mehr dargestellt.) Tafel XIV, Fig. 3.

Im Spitzenfelde können wir auch echte kartilaginäre Exostosen vorfinden, die aus den Rippen so gut wie aus jedem enchondral ossifizierenden Knochen sich entwickeln können. Als äußerste Seltenheit können am rückwärtigen Teile der Rippen neben der Wirbelsäule kleine, exostosenartige Knochenfortsätze auch als anatomische Varietät einmal vorgefunden werden, wie ich es in einer früheren Arbeit als erster beschrieb. In den hier geschilderten Fällen erscheinen jedoch die Exostosen durchwegs als entzündliche Produkte, als Randosteophyten neben dem Gelenk, welches Gelenk sämtliche im Röntgenbilde charakteristischen Eigenschaften der Arthritis deformans aufweist. Pathogenetisch können dieselben also kaum anders, als Verkalkung des gewucherten Gelenkknorpels und der Gelenkkapsel gedeutet werden. Auch an Kalkablagerung in die das Gelenk verstärkenden Ligg. costotransv. ant. et post. muß gedacht werden, welch letztere kleine, mit ihrer Basis am Gelenk sitzende, mit der Spitze nach aufwärts gerichtete Bändchen darstellen. Zur autoptischen Kontrolle bot sich — mit Hinsicht auf die relativ harmlose Natur der Erkrankung — freilich keine Gelegenheit.

Die hier geschilderten Veränderungen sind meistens geringfügig und oft vollkommen harmloser Natur, beanspruchen jedoch sowohl klinisch, wie auch röntgenologisch eine Beachtung. Die klinischen Symptome, subjektive Beschwerden und objektiver Befund gleichfalls, können leicht den Verdacht der beginnenden Spitzentuberkulose erwecken. Auch der Röntgenbefund eignet sich durchaus zur Unterstützung eines solchen Verdachtes und zum Feststellen einer Fehldiagnose. Zur Vermeidung einer irrtümlichen Diagnose genügt oft schon die genaueste Analyse des Durchleuchtungsbildes (wobei wir einen guten Gebrauch von der Spitzenkompression nach Peltasohn machen können), besonders dann, wenn wir in Kenntnis dieses Krankheitsbildes das Aufsuchen des Rippenquerfortsatzgelenkes gewöhnt sind. In anderen Fällen jedoch kan nur die Spitzenaufnahme zur Entscheidung verhelfen, die in letzter Zeit zugunsten der Übersichtsaufnahme — wohl zu Unrecht — vernachlässigt wird.

In der Literatur fand ich ähnliche Beobachtungen kaum erwähnt. Köhler schreibt in seinem Lexikon, daß bei deformierenden Prozessen der Wirbelsäule und als Alterserscheinung am Wirbelende der Rippen kleine Exkreszenzen, Dornen und Stacheln vorkommen.

Als selbständiges, gut charakterisiertes Krankheitsbild scheint jedoch die Arthritis deformans der Rippenquerfortsatzgelenke vollkommen unbekannt zu sein.

Zusammenfassung: In vielen Fällen von Nackenschmerzen haben wir es mit einer Gelenkssystemerkrankung zu tun, welche sowohl klinisch, wie auch röntgenologisch zur fehlerhaften Diagnose eines Lungenspitzenprozesses Anlaß geben kann. Die deformierende Arthritis der Gelenke zwischen Rippen und Wirbelquerfortsätze gibt bei der Durchleuchtung ein Bild, welches leicht mit dem der intrapulmonalen Herdbildung verwechselt werden kann.

Digitized by Google

Aus dem Röntgenlaboratorium der I. chirurgischen Universitätsklinik in Wien
(Vorstand: Prof. Dr. A. Eiselsberg).

Zur Röntgenuntersuchung der Luftröhre, unter besonderer Berücksichtigung der Tracheomalazie[1]).

Von

Dozent Dr. **Max Sgalitzer,** Chef des Röntgenlaboratoriums und
Dr. **Wilhelm Stöhr,** Operateur der Klinik.

(Mit 9 Textabbildungen.)

Durch die Röntgenuntersuchung sind wir imstande, Lage- und Formveränderungen der Luftröhre zu erkennen. Die Untersuchung stützt sich dabei notwendigerweise auf die Darstellung der Luftröhre nicht bloß in einer, sondern in zwei zueinander senkrechten Projektionsrichtungen, also nicht nur auf die anterio-posteriore, sondern auch auf die rein seitliche Aufnahme. Bei geeigneter Technik kann die Luftröhre ihrer ganzen Ausdehnung entsprechend in seitlicher Projektionsrichtung zur Anschauung gebracht werden, wodurch frontale Abplattungen, Kyphosen, Lordosen, Abknickungen nach vorne oder hinten auf der Platte festgehalten werden[2]), während uns das sagittale Bild wieder seitliche Verbiegungen und Einengungen der Luftröhre erkennen läßt. Bei Untersuchung der Luftröhre in diesen beiden Aufnahmsrichtungen sind wir nun imstande, festzustellen, ob die Luftröhre eine Lageveränderung erfahren hat, welchen Grad dieselbe besitzt, ob das Luftröhrenlumen eingeengt ist, an welcher Stelle und in welchem Ausmaße — alles Fragen, welche für die Beurteilung der Pathologie und Therapie des entsprechenden Falles naturgemäß von großer Bedeutung sind.

Neben der Aufnahme — so bedeutungsvoll diese auch ist — behauptet auch die Durchleuchtung eine wichtige Stellung bei der Röntgenuntersuchung der Luftröhre dadurch, daß sie uns die Luftröhre nicht nur in den beiden Hauptrichtungen des Raumes, sondern bei Drehung des Patienten in unendlich vielen Positionen — allerdings nicht in gleicher Schärfe wie die Aufnahme — zur Anschauung bringt. Durch diese kombinierte Untersuchung werden wir nicht selten ergänzende Aufklärungen über das Wesen der Kompression der Luftröhre erhalten können. Eine Luftröhre mit gleichmäßig weitem Lumen wird — gutes Durchleuchtungslicht vorausgesetzt — bei jeder Stellung des Patienten gleich weit erscheinen und in ihren Konturen deutlich zu erkennen sein, da der Luftröhrendurchmesser und demnach die Dicke der Luftschicht in der Luftröhre, die der Zentralstrahl durchsetzt, bei jeder Projektionsrichtung infolge der ungefähr zylindrischen Gestalt der Trachea der gleiche sein muß (bei rein seitlicher Durchleuchtung müssen natürlich ebenso wie bei der seitlichen Aufnahme die Schultern stark nach hinten gedrückt werden, um die Humerusköpfe aus der Projektionsebene der Luftröhre herauszurücken). In anderer Weise gestaltet sich die Durchleuchtung einer Luftröhre mit verschieden weitem Lumen, z. B. einer durch Kropfdruck eingeengten Luftröhre. Angenommen, der Kropfdruck erfolgt von rechts und links, und zwar gleich stark und engt das Luftröhrenlumen auf die Hälfte ein: In diesem Falle wird die für den Zentralstrahl zu durchsetzende Dicke der Luftschicht bei verschiedener Stellung des Patienten naturgemäß eine verschiedene sein. Fig. 1 bringt einen derartigen

[1]) Siehe Sitzung der Ges. d. Ärzte in Wien vom 6. Juli 1923, Heft Nr. 29.

[2]) Max Sgalitzer: Die röntgenographische Darstellung der Luftröhre mit besonderer Berücksichtigung ihrer Veränderungen bei Kropfkranken. Arch. f. klin. Chir. Bd. 110. — Derselbe: Zur Kenntnis der Lage- und Formveränderungen der Luftröhre bei intrathorakalen Erkrankungen auf Grund der Röntgenuntersuchung. Arch. f. klin. Chir. Bd. 115, H. 4.

Digitized by Google

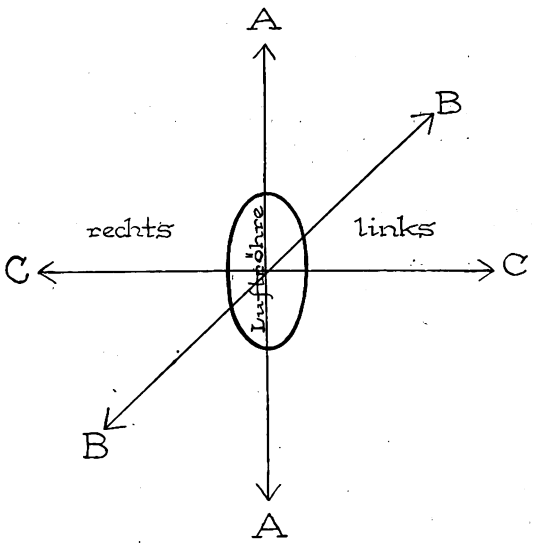

Fig. 1.

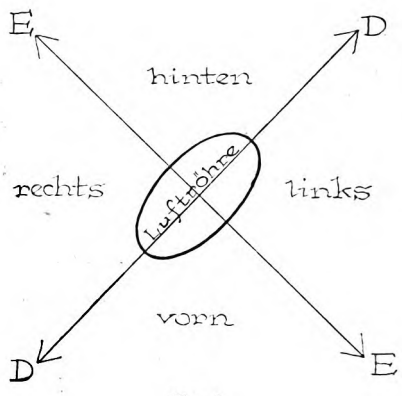

Fig. 2.

Fall zur Darstellung. Sie zeigt den Querschnitt durch eine von rechts und links eingeengte Luftröhre. Die größte Schichtdicke der Luft durchsetzt der Strahl A; eine geringere der Strahl B; die geringste der Strahl C. Es wird demnach bei der Durchleuchtungsrichtung A die Luftröhre am kontrastreichsten und schärfsten erscheinen, weniger deutlich bei der Durchleuchtungsrichtung B, am undeutlichsten bei der seitlichen Durchleuchtungsrichtung C. Es werden demnach die eingeengten Partien der Luftröhre im Durchleuchtungsbild bei jener Strahlenrichtung am schärfsten zur Anschauung gebracht werden, bei der der Zentralstrahl den größten Luftröhrendurchmesser durchsetzt. Es wird z. B. in einem anderen Fall, der durch Fig. 2 veranschaulicht wird, bei dem die Kompression der Luftröhre in schräger Richtung von hinten rechts und vorne links erfolgt, die Luftröhre bei der Strahlenrichtung D am deutlichsten, bei der Richtung E am unschärfsten zur Anschauung kommen. Ist die Einengung des Luftröhrenlumens eine noch stärkere, so wird die Luftröhre bei der Strahlenrichtung D wohl scharf und kontrastreich im Durchleuchtungsbild erscheinen, wird aber bei der Richtung E nicht mehr oder nur sehr undeutlich zu erkennen sein, da die Schichtdicke der Luft zu gering ist, um eine genügende Kontrastwirkung hervorzurufen.

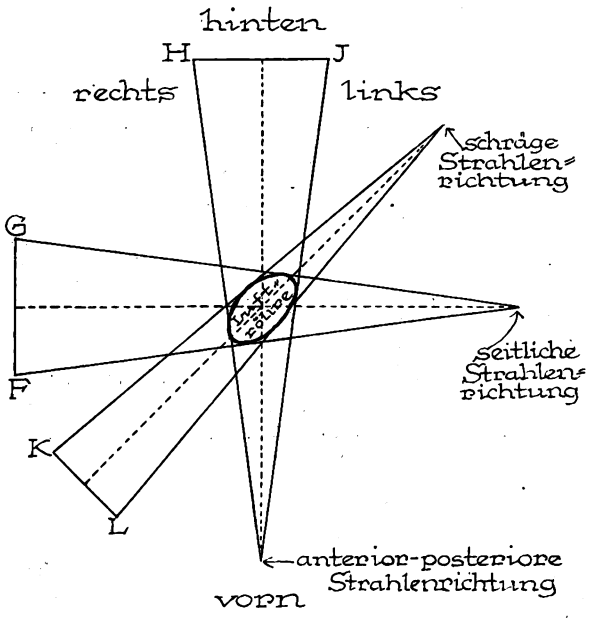

Fig. 3.

In diesem Zusammenhang scheint es uns zweckmäßig, zu untersuchen, in welcher Weise eine Luftröhre, deren Lumen in schräger Richtung eingeengt ist, bei der Aufnahme in den zwei Hauptrichtungen des Raumes, also bei der anterio-posterioren und seitlichen Aufnahme, zur Abbildung kommt. Fig. 3 zeigt eine Luftröhre von gleichem Kompressionstypus wie Fig. 2, eine Einengung in schräger Richtung durch gleichzeitigen Druck von hinten rechts und vorne links. Wie aus Fig. 3 zu ersehen ist, muß die Luftröhre in diesem speziellen und, wie diee Praxis lehrt, aller-

Digitized by Google

dings seltener vorkommenden Fall in den beiden Aufnahmsrichtungen (ant.-post. und seitl.) in gleicher Weite auf der Platte zur Anschauung kommen (H. I. = F. G.), da die Kompressionsrichtung mit der Aufnahmsrichtung genau einen Winkel von 45 Grad einschließt. Es sei betont, daß hier mit Absicht aus der unendlichen Zahl von Möglichkeiten jener Fall ausgewählt wurde (Winkel von 45 Grad zwischen Aufnahms- und Kompressionsrichtung), der sich für die Aufnahme in den beiden Hauptrichtungen des Raumes als ungünstigster erweist. Allerdings wird uns die gleiche Weite der Luftröhrenlumina in den beiden Aufnahmsrichtungen nicht dazu verleiten können, die Luftröhre als normal weit anzusehen. Die Unschärfe und die undeutliche Konturierung des Luftröhrenbildes, der abnorm weite und undeutliche Luftröhrenschatten, die auf die durch die Luftröhrenkompression hervorgerufene Verminderung in der Schichtdicke der Luft zurückzuführen ist, werden uns selbst in diesem absichtlich so ungüstig gewählten Fall zweifellos sofort erkennen lassen, daß das Luftröhrenlumen kein normales ist und uns auf die Durchleuchtung verweisen. Diese soll in keinem Fall von Luftröhrenuntersuchung auch aus anderen Gründen, die später noch erörtert werden sollen, unterlassen werden. Die Durchleuchtung wird uns in einer bestimmten schrägen Strahlenrichtung, die ebenfalls in Fig. 3 eingezeichnet ist, die Luftröhre in scharfen Konturen kontrastreich von der Umgebung abgehoben erkennen lassen. Ihr Projektionsbild KL wird uns über die Art der Kompression, über die tatsächlichen anatomischen Verhältnisse aufklären.

Die soeben erörterten Fragen zeigen, daß wir durch die Durchleuchtung in so manchem Fall wichtige ergänzende Aufklärungen über die Art der Kompression der Luftröhre erhalten können, und dieser Umstand muß uns bestimmen, neben der Aufnahme in den beiden Hauptrichtungen auch die Durchleuchtung nicht zu unterlassen und dies um so mehr, als uns die Durchleuchtung auch andere für die Beurteilung der Pathologie und Therapie wichtige Fragen leicht beantwortet. Bei der Durchleuchtung werden wir bei Kropfkranken auch kleine Anteile der Struma, die in den Thorax hineinreichen, ohne Schwierigkeit nachweisen und uns speziell über den Grad von deren Hebung beim Schlucken und Husten orientieren können, Verhältnisse, welche für die Beurteilung der Indikation zu einem operativen Eingriff bekanntlich von großer Bedeutung sind. Zugleich wird uns die Durchleuchtung über den Zustand des Herzens und der Lunge aufklären, Umstände, die wiederum die Indikationsstellung für einen operativen Eingriff sehr beeinflussen.

Die Durchleuchtung zum Zweck der Beurteilung des Verhaltens der Luftröhre erfolgt in der Weise, daß der Patient vor dem Leuchtschirm langsam gedreht wird, wobei die normale Luftröhre in jeder Stellung gleich weit erscheint. Anders gestalten sich die Verhältnisse bei starken Einengungen des Luftröhrenlumens; hier wird es bei Drehung des Patienten bestimmte Stellungen geben, in denen die Luftröhre im Durchleuchtungsbild infolge zu geringer Dicke der Luftschicht, die der Zentralstrahl durchtritt, überhaupt nicht zu erkennen ist (siehe Fig. 3), andere, in denen sie mehr oder minder deutlich zur Anschauung kommt, und schließlich eine Stellung, in der die Luftröhre am schärfsten und kontrastreichsten hervortritt, das ist jene Durchleuchtungsrichtung, bei der der Zentralstrahl den längsten Durchmesser der eingeengten Luftröhre durchsetzt, also die dickste Luftschicht zu passieren hat. In dieser einen Stellung, die durch langsames Drehen des Patienten vor dem Leuchtschirm unschwer herausgefunden wird, erscheint die Luftröhre naturgemäß am schmälsten und zugleich am schärfsten und läßt uns den Grad der Kompression sowie die Richtung, aus der dieselbe erfolgt, unschwer erkennen.

Die eben beschriebene Technik der Untersuchung gab uns auch die Möglichkeit, das Verhalten stenosierter Luftröhrenabschnitte bei intrathorakalen Druchschwankungen zu untersuchen. Die Erfahrung, daß verschiedene Luftröhrenstenosen von ungefähr gleicher Beschaffenheit sich bei Hustenstößen verschieden verhalten, und zwar die einen eine mäßige, andere eine mächtige Dehnung als Folge der Drucksteigerung innerhalb des Respirationstraktes erfahren, ließen uns das Studium dieser Frage eines lebhafteren Interesses wert erscheinen. Es war naheliegend, bei einer

Digitized by Google

abnorm starken Dehnung des stenosierten Trachealrohres bei intratrachealer Drucksteigerung an abnorme, durch Knorpelschwund bedingte Weichheit (Malazie) der Trachealwand zu denken.

Wenn wir uns bei dieser Gelegenheit kurz die anatomische Beschaffenheit der Trachea vor Augen halten, so besteht die Wandung derselben aus reichlichem elastischem Gewebe (Membrana elastica tracheae), gestützt durch 16—20 Knorpelringe, die, hufeisenförmig gestaltet, die rückwärtige membranöse Wand der Trachea freilassen. Diese enthält an Stelle der Knorpelringe querverlaufende, glatte Muskelfasern.

Diagnostik der Tracheomalazie.

Die Diagnostik der Tracheomalazie erscheint von großer Bedeutung, da sie eine wichtige und gefürchtete Komplikation der Kropfkrankheit darstellt. Ihr Nachweis auf röntgenologischem Wege erscheint um so wichtiger, als die laryngologische Untersuchung, wie noch später erwähnt werden soll, bisweilen Versager aufweist. Die Tracheomalazie besteht in einer Erweichung eines Teiles der Knorpelringe der Luftröhre. Als Folge davon kann es zu einem plötzlichen Zusammenklappen der Luftröhre und damit zu einem plötzlichen Erstickungstod kommen. Ihre Diagnostik erscheint, abgesehen von der prognostischen Bedeutung, von großer Wichtigkeit, da ihr Nachweis eine strikte Indikation für einen operativen Eingriff darstellt. Auch die Art des operativen Eingriffs wird durch den Nachweis einer vorhandenen Malazie in bestimmter Weise beeinflußt. So wird auf der I. chirurgischen Klinik in Wien in diesem Falle die Kropfoperation erst nach Einführung eines Tracheoskops ausgeführt, um gefährliche Komplikationen zu vermeiden, und ein Mantel des Kropfgewebes um die erweichten Luftröhrenpartien als Stütze stehengelassen. Unter Umständen können plastische Operationen in Betracht kommen.

Um der Ursache der differenten Lumenveränderungen stenosierter Luftröhren unter dem Einfluß intratrachealer Drucksteigerung näherzukommen, haben wir nun eine große Anzahl durch Strumen bedingter Kompressionsstenosen untersucht. Es sei gleich bemerkt, daß fast in allen unseren Fällen autoptische Befunde vorliegen. In vielen Fällen wurde auch eine tracheoskopische Untersuchung vorgenommen. Es konnte nun festgestellt werden, daß sich die Trachealstenosen unter dem Einfluß von Hustenstößen stets mehr oder minder stark, abhängig jedenfalls auch von der anatomischen Beschaffenheit des angelagerten Kropfgewebes, erweitern, daß diese Erweiterungen aber bei nicht geschädigten Trachealringen die normale Weite des Trachealumens nicht erreichen. Bei dem häufigsten Fall, der Kompression von zwei Seiten, ist die beim Hustenstoß zu beobachtende Erweiterung eine nach beiden Seiten hin vollkommen gleichmäßige, konzentrische. Die beigegebene Zeichnung (Fig. 4) soll diese Verhältnisse in schematischer Weise veranschaulichen. Die punktierte Linie soll die Erweiterung der Luftröhre unter dem Einfluß des Hustenstoßes zur Darstellung bringen.

Anders verhält sich eine Luftröhrenstenose bei infolge von Knorpelschwund hervorgerufener Weichheit (Malazie) ihrer Wand. Hier konnten wir die Beobachtung machen, daß die Art

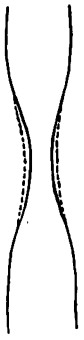

Fig. 4.

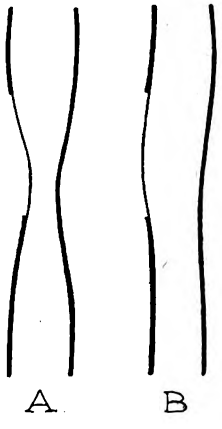

Fig. 5.

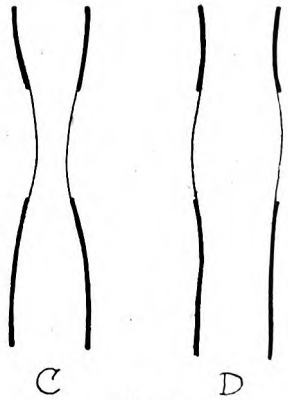

Fig. 6.

Digitized by Google

der Erweiterung der Trachealstenose unter dem Einfluß des Hustenstoßes eine spezifische und in mehrfacher Hinsicht für die Malazie der Luftröhrenwand charakteristische war. Wir sahen in diesen Fällen abnorm starke Erweiterungen des stenosierten Luftröhrenlumens, die die normale Weite der Luftröhre erreichten, in manchen Fällen sogar überschritten. Besonders charakteristisch war bei dem so häufigen Fall der Kompression von zwei Seiten der Umstand, daß die Erweiterung des Trachealumens während des Hustenstoßes keine gleichmäßige, konzentrische war, sondern ungleichmäßig, exzentrisch, fast nur nach der einen Seite hin erfolgte, indem die malazische Stelle der Luftröhrenwand infolge ihrer abnormen Weichheit der intratrachealen Drucksteigerung keinen Widerstand entgegensetzen konnte, während die gesunde, wenn auch durch Kropfdruck eingedellte Gegenwand der Luftröhre sich in ihrem Zustand wenig veränderte. In Fig. 5 sehen wir bei A eine Luftröhre, die von beiden Seiten komprimiert und deren eine Wand (dünn gezeichnet) malazisch ist. Bei intratrachealer Drucksteigerung (B) wird sich diese Wand stark, die andere nur wenig ausbuchten. In Fig. 6 sehen wir wieder eine von zwei Seiten durch Kropfdruck eingeengte, beiderseits malazische Luftröhre (C), die bei intratrachealer Drucksteigerung sich nach beiden Seiten hin weit vorbuchtet (D).

Die Untersuchung der Erweiterungsfähigkeit von Luftröhrenstenosen mittels Husten zum Zweck einer intratrachealen Drucksteigerung bringt den Übelstand mit sich, daß die dadurch erzeugten Veränderungen nur einen kurzen Augenblick andauern, daher einer feineren Beobachtung schwer zugänglich sind und dies um so mehr, als sie kaum im Bild festgehalten werden können. Hierzu kommt noch der Umstand, daß die beim Husten auftretende Hebung der Luftröhre und das dadurch bedingte Aufwärtsrücken tiefergelegener, eventuell nicht stenosierter Luftröhrenpartien unter Umständen eine Erweiterung im Bereich der Trachealstenose vortäuschen kann. Wir waren daher bestrebt, den durch den Hustakt bedingten, nur ganz kurze Zeit anhaltenden Erweiterungszustand der Luftröhre zwecks feinerer Differenzierung der einzelnen Details zu einem längerdauernden zu gestalten, und haben uns dabei des Valsalvaschen Versuches (Exspiration bei geschlossenen äußeren Luftwegen) bedient.

In der Praxis gestaltet sich die Untersuchung derart, daß wir den Patienten vor dem Röntgenschirm langsam so lange drehen, bis die Stenose vom Zentralstrahl in ihrem längsten Durchmesser durchsetzt wird und dadurch am deutlichsten zur Darstellung kommt. In dieser Stellung lassen wir den Patienten im Anschluß an eine vorangegangene tiefe Inspiration die Exspiration bei verschlossener Nase und Mund ausführen, um eine ausgiebige intrathorakale bzw. intratracheale Drucksteigerung zu erzielen. Als zweckmäßig erweist es sich, da wir ja im verdunkelten Zimmer arbeiten, bei weniger intelligenten Patienten, daß der Untersucher selbst mit zwei Fingern der einen Hand die Nase des Patienten verschlossen hält. Dies bietet den Vorteil der Kontrolle darüber, ob der Patient die Weisungen des Untersuchers wirklich befolgt, da bei plötzlichem Freilassen der Nase Luft unter hörbarem Geräusch aus der Nase ausströmen muß.

Bei dieser Art der Untersuchung konnten wir nun tatsächlich, wie in den unten angeführten Krankengeschichten ausführlich gezeigt werden soll, eine aborme und unregelmäßige Erweiterung der stenosierten Luftröhre an der Stelle der bei der Operation verifizierten tracheomalazischen Wandveränderung in einwandfreier Weise beobachten. Deutlich war dabei auch immer ein Zurückschnellen der erweiterten Luftröhre bei Freigeben der verschlossenen äußeren Luftwege in die Ausgangsstellung zu beobachten.

Es war naheliegend, die unter dem Einfluß intratrachealer Drucksteigerung auftretenden Veränderungen der Luftröhrengestalt auch unter dem Einfluß intratrachealer Druckverminderung zu studieren. Zu diesem Zweck verwendeten wir den Müllerschen Versuch (Inspirationsbewegung bei geschlossenen äußeren Luftwegen). Auch vor der Vornahme dieses Versuches lassen wir den Patienten langsam vor dem Röntgenschirm so lange drehende Bewegungen

Digitized by Google

ausführen, bis die Stenose vom Zentralstrahl in ihrem längsten Durchmesser durchsetzt wird und dadurch am deutlichsten zur Darstellung kommt. Die Ausführung des Müllerschen Versuches gestaltet sich in der Weise, daß der Patient nach vorausgegangener tiefer Exspiration eine Inspirationsbewegung bei verschlossener Nase und Mund ausführt, wodurch eine intrathorakale bzw. intratracheale Druckverminderung erzielt wird. Auch hier wird es von Vorteil sein, daß der Untersucher selbst die Nase des Patienten zuhält. Als Kontrolle für die richtige Ausführung unserer Weisungen dient uns das hörbare Einströmen der Luft durch die Nase des Patienten bei plötzlichem Freigeben derselben.

Die Lumenschwankungen der stenosierten Luftröhrenabschnitte unter dem Einfluß des Müllerschen Versuches (intratracheale Drucksenkung) waren nun jenen beim Valsalvaschen Versuch (intratracheale Drucksteigerung) beobachteten entgegengesetzt. Während eine stenosierte Luftröhre bei nicht veränderten Knorpelringen sich unter dem Einfluß einer intratrachealen Drucksenkung nur im geringen Grade weiter verengt, so werden wir bei malazischen Veränderungen der Trachealwand viel stärkere Ausschläge beobachten können, in schwereren Fällen sogar ein fast vollständiges Schwinden des Trachealumens feststellen können. Von besonderer Wichtigkeit ist aber der Umstand, daß bei einer Luftröhrenkompression von zwei Seiten, wie sie ja so häufig zur Beobachtung kommt, die Lumenverengerung bei malazischen Veränderungen der einen Wand keine gleichmäßige, konzentrische ist, wie bei normal erhaltener Trachealwand, sondern eine ungleichmäßige, exzentrische, von der Art, daß die malazische Stelle der Luftröhrenwand tief einsinkt, daß die nicht malazische Gegenwand jedoch nur wenig oder gar nicht beeinflußt wird. Fig. 7 veranschaulicht derartige Verhältnisse: Bei A sehen wir eine von zwei Seiten durch Kropfdruck eingeengte Luftröhre mit Malazie der einen Seitenwand (durch eine dünne Linie gekennzeichnet). Bei B sehen wir dieselbe Luftröhre bei intratrachealer Drucksenkung. Die malazische Seitenwand ist dabei deutlich eingesunken, die andere ist nur wenig in ihrer Form verändert.

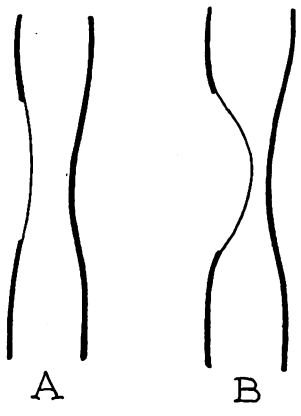

Fig. 7.

Da sowohl beim Müllerschen als auch beim Valsavaschen Versuch die Verengerung bzw. die Erweiterung des Luftröhrenlumens keine momentane ist, sondern einen längeren Zeitraum andauert, sind wir imstande, ohne Schwierigkeiten dieselben auch im Bilde festzuhalten. Zweifellos kommt der Röntgenographie auf diesem Gebiete neben der Durchleuchtung eine entscheidende Bedeutung zu, da Röntgenogramme durch ihre Schärfe den Durchleuchtungsbildern überlegen sind. Auf röntgenographischem Wege, also durch Aufnahmen, konnte festgestellt werden, daß die Lumenschwankungen der normalen Luftröhre beim Müllerschen und Valsahisvaschen Versuch nur sehr geringfügige sind.

Aufgabe der Durchleuchtung ist es, wie dies bereits hervorgehoben wurde, durch Schirmbeobachtung bei langsamem Drehen des Patienten die Art der Luftröhrenkompression festzustellen und nun in jener Stellung des Patienten, bei der die Luftröhrenkompression am deutlichsten hervortritt, die Lumenschwankungen der Luftröhre bei intratrachealer Drucksteigerung resp. -verminderung zu studieren. In schwereren Fällen von Malazie werden die Abweichungen von der Norm bei bloßer Durchleuchtung unschwer zu erkennen sein; in unklaren Fällen ist die Aufnahme unbedingt heranzuziehen. Am zweckmäßigsten wird es erscheinen, die Aufnahme in jener Stellung des Patienten, in der uns die Durchleuchtung die Stenose am deutlichsten zeigt, gleich vor dem Schirm auszuführen. Es kommen dabei drei Aufnahmen in Betracht: Die erste bei normalem intratrachealem Druck, die zweite und dritte während des Valsalvaschen und Müllerschen Versuches. Da der Ausführung des Valsalvaschen und Müllerschen Versuches bei weniger intelligenten Personen eine längere Erklärung und mehrmalige Probe vorangehen muß, wird zur ungefähren Orientierung bei der Durchleuchtung an Stelle des Valsalvaschen

Digitized by Google

Versuches ein Hustenstoß zur intratrachealen Drucksteigerung zweckmäßig verwendet werden. Als Gegenstück zum Husten kann an Stelle des Müller schen Versuches zur ungefähren Orientierung bei der Durchleuchtung eine von Hitzenberger[1]) angegebene Modifikation desselben mit Vorteil Verwendung finden. Sie besteht in einer ganz kurzen Inspiration durch die Nase; man läßt den Patienten „schnupfen". Dabei strömt die Luft nicht so rasch ein, als es der inspiratorischen Hebung des Thorax entspricht, wodurch ein ganz kurzdauernder negativer Druck in den Respirationswegen zustande kommt.

Im folgenden seien auszugsweise einige Krankengeschichten diesbezüglicher Fälle erwähnt, an der Hand derer der Wert der einzelnen Untersuchungsmethoden beleuchtet werden soll.

Fall 1. Herr I. R., 33 Jahre, Beamter.

Anamnese: 1910 wegen Struma operiert. Seit dem Jahre 1913/14 bemerkte Pat. wieder eine Anschwellung seiner Schilddrüse, seit 1918/19 rasches Wachstum und in letzter Zeit Auftreten von Atembeschwerden.

Status praesens: Mittelgroß. Guter Ernährungszustand. Pupillen mittelweit, reagieren prompt auf Lichteinfall, keine Basedowsymptome. — Cor: Normale Herzdämpfungsfigur, der zweite Ton an der Basis etwas klingend, über dem Herzen keine Geräusche, Puls 66, rhythmisch, äqual. — Die Lungen und übrigen Organe ohne pathologische Veränderungen.

Status chirurgicus: Halsumfang 51 cm. Alte Narbe nach Kocher schem Kragenschnitt. Großer Kropf, der sich beim Schlucken gut hebt und vom Jugulum nicht sicher abgrenzbar ist. Der obere Anteil des Sternums leicht gedämpft. Der Larynx und die Trachea sind nach links verdrängt.

Röntgenbefund: Verdrängung der Trachea nach links, mit mäßiger Kompression (um ca. ein Viertel) derselben von rechts her. Die Struma reicht median mit einem hühnereigroßen Segment, das sich beim Schlucken deutlich hebt, in den Thorax. Bei der Untersuchung vor dem Röntgenschirm ist beim Husten eine erhebliche Erweiterung des Tracheallumens infolge einer Ausbuchtung der rechten Trachealwand zu erkennen. Viel deutlicher tritt die Erweiterung beim Valsalva schen Versuch auf, bei dem das Tracheallumen weiter wird, als es einer normalen Trachea entsprechen könnte. Der Müller sche Versuch zeigt eine Einengung der Trachea bis zum fast völligen Verschwinden ihres Lumens im Bereich fast des ganzen Halsteiles der Luftröhre. Bei dem darauffolgenden Einströmen der Luft durch Freigeben der äußeren Luftwege kehrt das Tracheallumen sofort in die Ausgangsstellung zurück.

Zusammenfassung: Geringe Linksverschiebung der Luftröhre mit geringfügiger Kompression von rechts her. Ausgedehnte malazische Veränderungen im Bereiche der rechten Seitenwand des Halsteiles der Luftröhre. Hühnereigroßer retrosternaler Kropfabschnitt.

Operation (Walzel): Rechtsseitiger Billroth schnitt. Struma von ungefähr Dreimannsfaustgröße mit apfelgroßem, substernal gelegenem Kropfanteil. Enukleationsresektion rechts mit Zurücklassung eines fingerbreiten Mantels. Die Palpation der verdrängten Trachealanteile ergibt, daß die ganze rechtsseitige Trachealwand sehr weich und leicht eindrückbar ist, entsprechend dem radiologisch festgestellten Befund der Tracheomalazie.

Epikrise: In diesem Falle konnte auf Grund der hochgradigen Erweiterung der verengten Trachea beim Valsalva schen Versuch und der beim Müller schen Versuch auftretenden Verengerung mit Sicherheit die Diagnose einer Tracheomalazie gestellt werden. Die Operation bestätigte den Röntgenbefund.

Fall 2. Frau B. I., 58 Jahre, Haushalt.

Anamnese: Immer gesund gewesen. Seit zwei Monaten bemerkt Pat. eine Größenzunahme ihres Halses. Ziemlich rasches Wachstum in letzter Zeit. Seit einer Woche auftretende Heiserkeit und neuralgische Schmerzen, die in den Hinterkopf ausstrahlen.

Status praesens: Mittelgroße, kachektisch aussehende Pat. Hautfarbe blaß, Fettpolster gering, Muskulatur reduziert. Pupillen beiderseits mittelweit, reagieren prompt auf Lichteinfall. Der innere Organbefund ohne Besonderheit.

Status chirurgicus: Halsumfang 41 cm. Harter, derber Knotenkropf, der sich beim Schlucken fast gar nicht hebt. Mehrere, bohnengroße, harte Drüsen am Halse beiderseits palpabel. Der oberste Anteil des Sternums leicht gedämpft.

Klinische Diagnose: Struma maligna.

Laryngologischer Befund (Klinik Hajek): Rekurrenslähmung rechts. Die Trachea ist

[1]) Hitzenberger: Die Bedeutung der Physiologie und Pathologie des Zwerchfells für die Untersuchung am Krankenbett. Sonderbeilage der Wien. klin. Woch. Jg. XXXVII, H. 17.

Digitized by Google

vom Beginn an verengt, es ist jedoch indirekt nur bis zum 4. Ring zu sehen. Die tracheoskopische Untersuchung ergibt eine hochgradige Kompression der Luftröhre von rechts, unter den Stimmbändern beginnend. Ringzeichnung daselbst nicht zu sehen. Links deutlich erhalten. Lumen bis auf einen Schlitz verengt. Die Stenose wird nicht mit dem Rohr passiert.

Röntgenbefund: Starke Verdrängung der Luftröhre nach links hinten mit mäßiger, über den ganzen Halsteil der Luftröhre sich erstreckender Kompression von rechts her, die das Luftröhrenlumen um höchstens ein Drittel einengt. Die Struma reicht median mit einem kleinen Segment, das sich beim Schlucken kaum hebt, in den Thorax. Beim Valsalvaschen Versuch starke Erweiterung der Trachealstenose mit unverhältnismäßig starker Vorwölbung der rechten Trachealwand, beim Müllerschen Versuch deutliche Zunahme der Trachealstenose durch erhebliches Einsinken der rechten Trachealwand.

Zusammenfassung: Linksverdrängung der Luftröhre durch Kropfdruck von rechts her. Mäßige Lumeneinengung. Malazische Veränderung im Bereich der rechten Trachealwand, entsprechend dem mittleren Halsabschnitt der Luftröhre. Kleiner retrosternaler Kropfabschnitt.

Epikrise: Die rechtsseitige starke Ausweitung des Tracheallumens beim Valsalvaschen Versuch mit daselbst nachweisbarer sehr ausgesprochener Einengung beim Müllerschen Versuch ließ es berechtigt erscheinen, die Diagnose auf Tracheomalazie der rechten Seitenwand zu stellen, Die tracheoskopische Untersuchung bestätigte unsere Diagnose.

Fall 3. Herr H. A., 57 Jahre, Kaufmann.

Anamnese: Immer gesund gewesen. Seit ungefähr 30 Jahren bemerkt Patient eine allmähliche Größenzunahme seines Halsumfanges, die bis zu Beginn dieses Jahres keine Beschwerden verursachte. Seit letzter Zeit zeitweise Erstickungsanfälle, insbesondere bei Tieflage des Kopfes.

Status praesens: Mittelgroßer Pat., mäßig guter Ernährungszustand. Pupillen auffallend eng, kaum auf Licht reagierend. Keine Basedowsymptome. Lungen ohne pathologischen Befund. — Cor: Herzdämpfungsfigur etwas nach links verbreitert. 2. Aortenton klingend, Puls 90, mäßige Hypertension. — Abdomen ohne Befund. — PSR. fehlen beiderseits.

Status chirurgicus: Halsumfang 41,5 cm. Starke Venektasien am Halse. Vergrößerung der Schilddrüse, namentlich rechts. Beim Schlucken steigt die Struma nach aufwärts, läßt sich jedoch nicht ganz gegen das Jugulum hin palpatorisch abgrenzen. Keine Gefäßgeräusche.

Laryngologischer Befund (Klinik Hajek): Starke Kompression der Trachea von beiden Seiten (Säbelscheidenkompression). Trachea etwas nach rechts deviiert. An der Stelle der Kompression ist die Schleimhaut etwas geschwollen und gerötet, doch sind keine Anzeichen einer Tracheomalazie vorhanden. Die Kompression beginnt beim 4. Ring und erstreckt sich über ungefähr 4—5 Ringe (genau nicht feststellbar, da die Stenose nicht passiert wurde).

Röntgenbefund: Geringe Rechtsverschiebung der Luftröhre mit erheblicher Kompression derselben von rechts und links. Die Struma reicht median mit einem hühnereigroßen Zapfen, der sich beim Schlucken nicht hebt, in den Thorax. Bei der Durchleuchtung tritt beim Husten eine deutliche Erweiterung des Luftröhrenlumens im Bereiche der Stenose ein. Beim Valsalvaschen Versuch ist eine unregelmäßige Erweiterung der Stenose nach beiden Seiten hin zu beobachten. Daselbst starke inspiratorische Einziehung beim Müllerschen Versuch.

Zusammenfassung: Säbelscheidenkompression des Halsteiles der Luftröhre mit malazischen Veränderungen im Bereich der stenosierten Partien.

Operation (Prof. Eiselsberg): Resektion beiderseits. Kocherscher Kragenschnitt und Freilegung der Struma. Rechts wird bis auf einen kleinen Mantelrest reseziert, links wird aus deren Pol ein kleinhühnereigroßer Anteil zurückgelassen. Im Bereiche der säbelscheidenförmig komprimierten Trachea ist beiderseits eine deutliche Erweichung und Nachgiebigkeit der Trachealwand nachweisbar.

Epikrise: In diesem Falle konnte mit Hilfe der Röntgenuntersuchung eine Tracheomalazie diagnostiziert werden, die durch die laryngologische Untersuchung nicht nachgewiesen worden war. Die Ursache hierfür ist vielleicht in dem Umstande zu suchen, daß bei der endoskopischen Untersuchung nur die Innenfläche des Knorpels zur Ansicht kommt und die Malazie den Knorpel vermutlich noch nicht in seiner ganzen Tiefenausdehnung ergriffen hatte.

Fall 4. Frau B. B., 34 Jahre, Haushalt.

Anamnese: Mit 1½ Jahren Diphtherie (Tracheotomie in einem Wiener Spital). Bis zum 14. Lebensjahre Wohlbefinden, dann mußte Pat. wegen auftretender Atembeschwerden infolge von Trachealstenose bougiert werden. Dauer der Behandlung sechs Jahre. Keine nennenswerte Besserung des Zustandes. In den letzten Monaten stärkere Atembeschwerden. Pat. wird daher an die laryngologische Abteilung der Poliklinik (Prof. Marschik) aufgenommen.

Digitized by Google

Status praesens: Mttelgroße, etwas anämische Pat. von mäßig gutem Ernährungszustand. Innerer Organbefund ohne Besonderheiten.

Status chirurgicus: Schilddrüse beiderseitig etwas vergrößert. In der Medianlinie des Halses ungefähr zwei Querfinger über dem Jugulum, eine alte, anscheinend der Trachea adhärente Operationsnarbe nach Tracheotomie.

Röntgenbefund: Mäßige Rechtsverdrängung der Luftröhre mit starker Einengung ihres Lumens infolge einer Einbuchtung eines dreiquerfingerlangen Stückes der linken Trachealwand im Bereich des Halsteiles der Luftröhre. Einengung des Tracheallumens auf ca. ein Viertel. Bei der Schirmdurchleuchtung beim Husten sowohl als auch beim Valsalvaschen Versuch ist eine erhebliche Erweiterung der Trachealstenose als Folge einer starken Vorbuchtung der rechten Trachealwand, einer schwächeren Vorwölbung der linken Trachealwand zu beobachten. Beim Müllerschen Versuch ist eine deutliche Verengung des stenosierten Luftröhrenanteiles nachweisbar.

Zusammenfassung: Starke Lumenverengerung des Halsteiles der Luftröhre. Tracheomalazische Veränderungen im Bereiche der Stenose.

Laryngologischer Befund: normal. Tracheoskopischer Befund (Prof. Marschik): Am 3. Ring erhebliche Stenose bis auf 4 mm Querdurchmesser durch zirkuläre Verengerung. Schleimhautschwellung und Kompression mit Vorwölbung von links, während die rechte Einengung eher konkav ist. Unterhalb der Stenose normale Verhältnisse.

Operation (Prof. Marschik): Die freigelegte Trachea zeigt sich links stärker eingedrückt, deutlich weicher, rechts ebenfalls weicher, aber in geringerem Grade. Die Vorderwand ist durch eine Narbe von mäßiger Derbheit mit der äußeren Haut verbunden. Längsinzision in der erweichten Partie (2.—5. Ring). Da sich die Trachea als genügend weit erweist, wird von einer Resektion abgesehen und die Inzision wieder geschlossen. Je zwei Pircher sche Seidennähte zwischen Trachealwand und Sternocleidomastoidei beiderseits. Glasdrän. Naht.

Epikrise: Der positive Ausfall des Valsalva-schen Versuches, die unregelmäßige Erweiterung des Tracheallumens, ließ in diesem Falle die Annahme einer Tracheomalazie gerechtfertigt erscheinen.

Fall 5. Frau V. Th., 45jährige Wachmannsgattin.

Anamnese: Seit dem 19. Lebensjahre allmähliche Größenzunahme des Halsumfanges. Seit zwei Jahren stärkeres Wachstum, in letzter Zeit Atemnot.

Status praesens: Mittelgroß, kräftig, guter Ernährungszustand. Der innere Organbefund ohne Besonderheiten. — Status chirurgicus: Vergrößerung der Schilddrüse beiderseits. Der linke Anteil ungefähr mannsfaustgroß, der rechte ungefähr walnußgroß, von derb-elastischer Konsistenz und grob-höckeriger Oberfläche. Die Struma hebt sich beim Schlucken deutlich. Die Haut ist normal und gut verschieblich. Venen erweitert. Der obere Anteil des Sternums ist gedämpft.

Röntgenbefund: Starke Verdrängung der Trachea nach rechts hinten mit mäßiger Kompression von links vorn. Die Struma reicht rechts und median mit einem faustgroßen Zapfen, der sich beim Schlucken deutlich hebt, in den Thorax. Bei der Untersuchung vor dem Röntgenschirm wird die Stenose am deutlichsten bei leichter Linksdrehung der Patientin zur Darstellung gebracht. Beim Hustenlassen der Patientin ist eine Erweiterung des stenosierten Tracheallumens zu beobachten. Der Valsalvasche Versuch zeigt, daß die erhebliche Erweiterung des stenosierten Luftröhrenabschnittes ihre Ursache in einer deutlichen seitlichen Vorbuchtung der linken Trachealwand hat. Beim Müllerschen Versuch eine auffallende Einengung der Stenose von links her.

Zusammenfassung: Rechts-hinten Verdrängung der Luftröhre mit mäßiger Kompression. Faustgroßer retrosternaler Kropfanteil. Malazie der linken Trachealwand.

Tracheoskopischer Befund (Klinik Hajek): Hochgradige Säbelscheidenkompression 1.—7. Ring; Lumen auf etwa ¼ verengt. Ringzeichnung normal.

Operation (W. Stöhr): Kocherscher Kragenschnitt, Freilegung des ungefähr kindsfaustgroßen rechten und des ca. mannsfaustgroßen linken Strumaanteiles. Der linke Anteil reicht mit einem großen Zapfen median hinter das Sternum. Beide Strumahälften werden bis auf Walnußgröße reseziert. Die Palpation der freigelegten Trachea ergibt eine deutliche Eindrückbarkeit der linken Trachealwand in einer Ausdehnung von ungefähr 3 cm. Die ganz verdünnt sich anfühlenden Knorpelringe sind daselbst gerade noch zu differenzieren, während die unterhalb gelegenen Knorpelringe normal beschaffen sind. Im Bereich der rechten Trachealwand entsprechend der Höhe der Stenose sind die Knorpelringe in ihrer ganzen Stärke erhalten.

Epikrise: In diesem Falle konnte durch die Röntgenuntersuchung allein eine abnorme Nachgiebigkeit der linken Trachealwand nachgewiesen werden. Der tracheoskopische Befund ergab normale Ringzeichnung, somit keinen Anhaltspunkt für eine Schädigung der Knorpelringe, ebenso wie dies auch bei Fall 3 zu beobachten war. Die vermutlichen Gründe wurden in der Epikrise von Fall 3 ausgeführt.

Digitized by Google

Fall 6. Herr Sch. H., 51jähriger Beamter.

Anamnese: Seit dem 19. Lebensjahre Größenzunahme des Halsumfanges. Seither besteht beim Stiegensteigen Kurzatmigkeit. In letzter Zeit rascheres Wachstum des Kropfes und Zunahme der Atembeschwerden.

Status chirurgicus: Vergrößerung des mittleren und rechten Anteiles der Schilddrüse. Die Konsistenz derselben ist derb, die Oberfläche höckerig. Haut normal, Venen stark erweitert. Trachea in der Mitte palpabel. Beim Schlucken hebt sich die Struma deutlich, Stimme frei, kein Stridor. Auch bei Druck von rechts und links tritt kein Stridor auf. Dämpfung über dem oberen Anteil des Sternums. — Der innere Organbefund ohne Besonderheiten.

Röntgenbefund: Die Luftröhre liegt median und ist stark nach hinten gedrängt, von vorne her stark eingeengt (um $^2/_3$ des norm. Lumens). Die Struma reicht mit einem mannsfaustgroßen Zapfen, der sich beim Schlucken gut hebt, median hinter das Manubrium sterni. Der Valsalvasche Versuch zeigt eine überaus starke Erweiterung der Trachealstenose über das Maß der Weite einer normalen Luftröhre hinaus, als Folge einer sehr erheblichen Vorbuchtung der Vorderwand der Luftröhre. Beim Müllerschen Versuch engt sich die Trachealstenose durch deutliche Eindellung der Vorderwand der Luftröhre noch erheblich ein. Es liegt demnach eine Malazie der Vorderwand der Luftröhre vor.

Zusammenfassung: Luftröhre nach hinten gedrängt, von vorn komprimiert; mannsfaustgroßer retrosternaler Strumaanteil. Malazie der vorderen Trachealwand.

Operation (Breitner): Kocherscher Kragenschnitt. Vom Isthmus ausgehend ein über mannsfaustgroßer Knoten, der weit substernal reicht. Luxation des Kropfes. Es zeigt sich nun, daß der mannsfaustgroße Knoten dem entarteten Isthmus entspricht, während die beiden Seitenlappen von normaler Größe sind und aus normalem Parenchym bestehen. Resektion des Isthmus und beider Seitenlappen mit Hinterlassung eines beiderseits ungefähr nußgroßen Restes von Schilddrüsengewebe. Vernähung der Reste in sich. Die Trachea erscheint durch den vergrößerten medialen Anteil der Struma weit nach rückwärts verlagert, u. zw. insbesondere im Bereich der oberen Thoraxapertur. Die Palpation der Vorderwand der Trachea ergibt in ihrem oberen Anteil noch gut palpable Knorpelringe, während vom 5. Knorpelring abwärts sich die Trachea weich und eindrückbar erweist. Die Knorpelringe fehlen daselbst. Die seitlichen Trachealwände sind normal (Tracheomalazie der Vorderwand). Exakte Blutstillung, Glasdrän, Muskel-Hautnaht. Glatter postoperativer Verlauf. Heilung p. p.

Epikrise: Die röntgenologische Annahme einer Malazie der Vorderwand der Luftröhre wurde durch die Operation vollinhaltlich bestätigt.

Fall 7. Herr Z. G., 20jähriger Student.

Anamnese: Im Jahre 1918 wegen einer seit 8 Jahren bestehenden und seit ca. 3 Jahren Atemnot verursachenden Struma operiert. 2 Tage post operationem mußte Pat. wegen zunehmender Atemnot tracheotomiert werden. Die einige Zeit später vorgenommene laryngologische Untersuchung ergab folgenden Befund: Rekurrensparese rechts im Stadium noch nicht vollständiger Atrophie. Beim indirekten Spiegeln sieht man die Trachealwand des 2.—5. Segmentes vorgewölbt, die Ringzeichnung im Bereiche dieses Abschnittes fehlt. Die linke Wand mäßig lumenwärts verlagert; Weite des Lumens etwa $^1/_3$. — Vier Wochen später konnte die Kanüle entfernt werden, nach weiteren vier Wochen war die Wunde vollkommen geschlossen. Fast 3½ Iahre hatte Pat. keine Atembeschwerden. Wegen neuerlicher Atembeschwerden suchte Pat. das Ambulatorium der laryngologischen Abteilung der Poliklinik (Prof. Marschik) auf, von wo er der I. chirurg. Klinik zur Röntgenuntersuchung überwiesen wird.

Status chirurgicus: Quer über dem Hals verläuft eine Operationsnarbe, die in der Mitte stark verbreitert ist und anscheinend dort mit der Trachea innig zusammenhängt. An der linken Seite eine faustgroße, nach unten gut abgrenzbare Struma.

Röntgenbefund: Median gelagerte von rechts und links in ihrem Halsteil komprimierte Luftröhre mit Einengung ihres Lumens auf ungefähr die Hälfte. Die Struma reicht nicht in den Thorax hinein. Starke Erweiterung des Tracheallumens beim Valsalvaschen Versuch, bedingt durch erhebliche Ausbuchtung der rechten Trachealwand. Deutliche weitere Verengerung der Trachealstenose beim Müllerschen Versuch als Folge einer weiteren Eindellung der rechten Trachealwand. Es liegt demnach eine Malazie der rechten Trachealwand im Bereiche des Halsabschnittes der Luftröhre vor.

Zusammenfassung: Säbelscheidenkompression der Luftröhre. Malazie der rechten Trachealwand.

Tracheoskopischer Befund (Dr. Suchanek): Die Luftröhre von links nach rechts verdrängt und ungefähr in der Höhe des 4. Ringes am stärksten säbelscheidenförmig von beiden Seiten (links mehr als rechts) komprimiert. An der Stelle der früheren Tracheotomie ist eine weiche, ca. 2 cm lange und 1½ cm breite Narbe in der Vorderwand zu sehen, welche, wenn auch etwas, so doch nicht unwesentlich eingezogen wird. Das Lumen an der Kompressionsstelle ungefähr $^1/_3$ des normalen. Die Ringzeichnung ist nicht deutlich sichtbar.

Digitized by Google

Epikrise: Bei dem im Jahre 1918 strumektomierten Patienten mußte zwei Tage nach der Operation wegen einer Malazie der Luftröhre eine Tracheotomie vorgenommen werden. Offenbar handelte es sich um eine Malazie der rechten Trachealwand. Die Tracheomalazie konnte auch jetzt durch die Röntgenuntersuchung nachgewiesen werden.

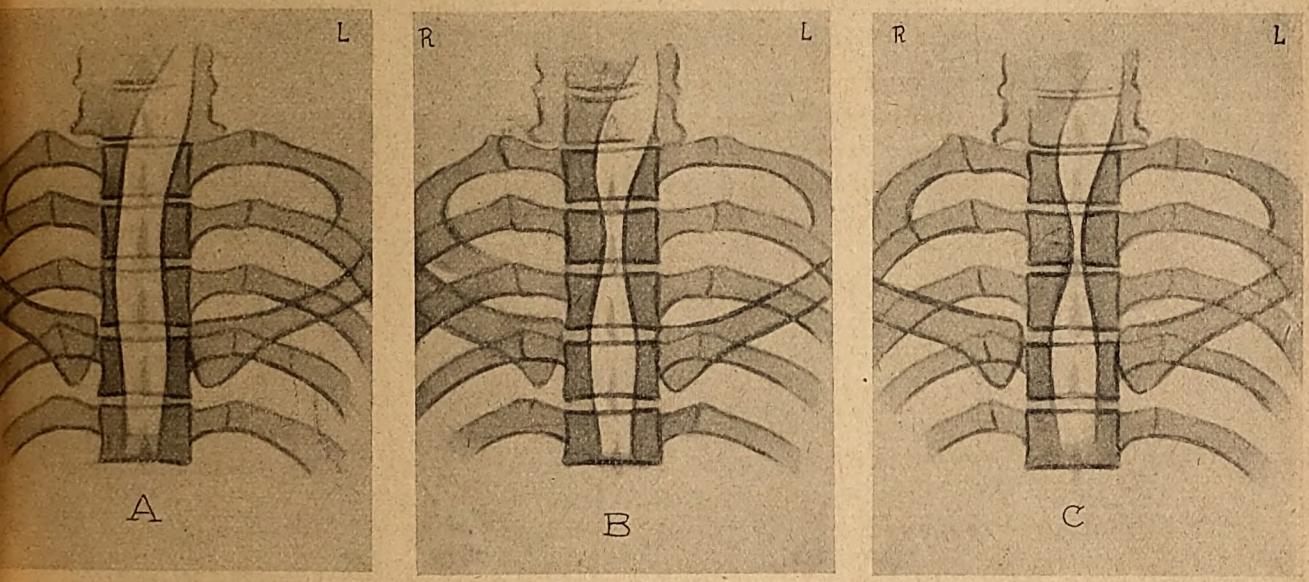

Figur 8. Malazie im Bereich der rechten Trachealwand

Valsalvascher Versuch (intratrache- Drucksteigerung). Erhebliche Erwei- ung der Trachealstenose, vornehmlich olge einer Vorbuchtung der rechten Trachelwand.

B) ant. post. Aufn. einer durch Kropf- druck säbelscheidenförmig von rechts und links eingeengten Luftröhre. (Norm. intratrach. Druck.)

C) Müllerscher Versuch (intratracheale Drucksenkung). Erhebliche weitere Ein- engung der Trachealstenose, vornehmlich infolge weiterer Eindellung der rechten Trachealwand.

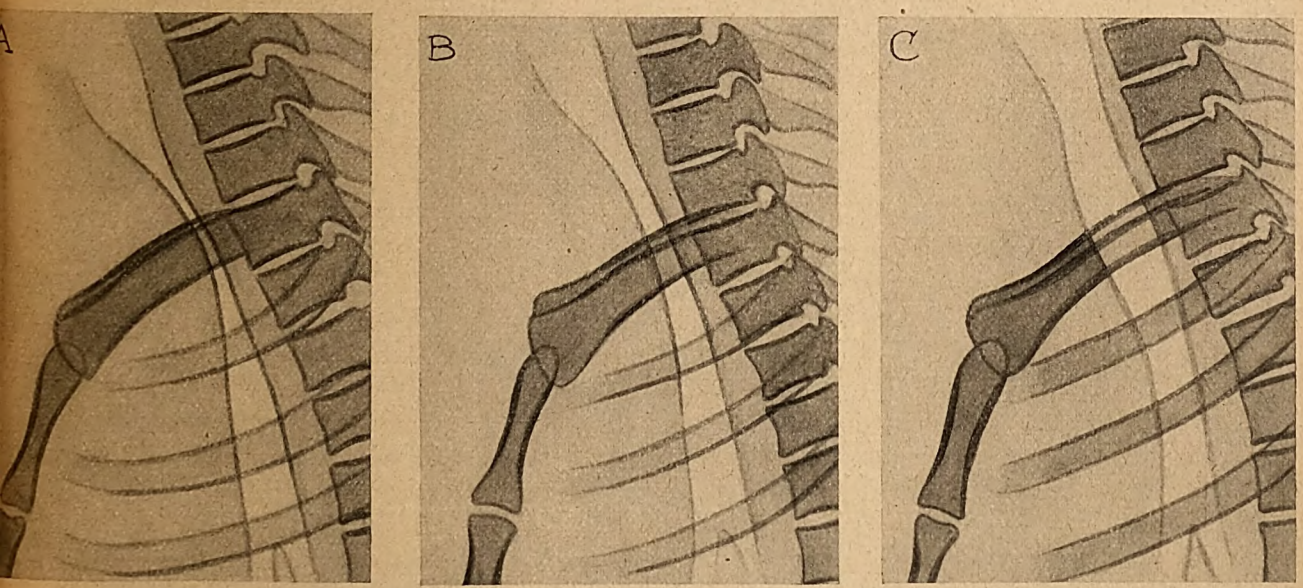

Figur 9. Malazie im Bereich der vorderen Trachealwand

Müllerscher Versuch (intratracheale cksenkung). Erhebliche weitere Ein- ung der Trachealstenose infolge wei- n Einsinkens der vorderen Tracheal- wand.

B) Seitliche Aufnahme einer durch Kropfdruck von vorn her eingebuchteten Luftröhre. (Norm. intratrach. Druck.)

C) Valsalvascher Versuch (intratrache- ale Drucksteigerung). Erhebliche Erwei- terung der Trachealstenose infolge Vor- buchtung der vorderen Trachealwand.

Digitized by Google

Neben zahlreichen Fällen mit klarem eindeutigem Befund einer Malazie, wie sie z. B. in Fig. 8 und 9 zur Darstellung kommt, hatten wir aber auch viele Fälle zu beobachten Gelegenheit, bei denen kein so sicheres Urteil abgegeben werden konnte, Fälle, bei denen die Lumenschwankungen des Trachealrohres bei intratrachealen Druckschwankungen keine so extremen waren, wie wir sie soeben mehrfach beschrieben haben, die aber auch schwer dem Bereich des Normalen eingeordnet werden konnten. Zwischen den unter dem Einfluß von intratrachealen Druckveränderungen zu beobachtenden Lumenschwankungen der Luftröhre bei der ausgesprochenen Malazie und jenen bei Luftröhrenstenosen mit normal erhaltenen Knorpelringen bestehen eben fließende Übergänge. Vom normal erhaltenen Knorpelgerüst bis zum völligen Knorpelschwund im Bereich eines bestimmten Luftröhrenabschnittes ist ein weiter Weg. Zwischen den beiden Endgliedern der Kette liegen viele Übergangsfälle mit beginnenden oder mehr oder minder ausgesprochenen malazischen Veränderungen. Wir haben stets daran festgehalten, nur in ausgesprochenen Fällen mit extremen Ausschlägen eine ausgesprochene Malazie zu diagnostizieren, hingegen in Übergangsfällen mit geringeren Ausschlägen, die aber sicher nicht mehr als normal bezeichnet werden konnten, von verminderter Festigkeit oder herabgesetzter Widerstandskraft der Knorpelringe bzw. beginnender Malazie zu sprechen. Natürlich kommen bisweilen auch Grenzfälle zur Beobachtung, in denen ein sicheres Urteil, ob die Lumenschwankung bei Druckverminderung schon auf beginnende pathologische Veränderungen zurückzuführen ist oder noch ins Bereich des Normalen gehört, nicht gefällt werden kann. Das findet seine Begründung in dem Umstand, daß, wie bereits früher erwähnt, die Lumenschwankungen von Trachealstenosen mit normal erhaltenen Knorpelringen nicht unwesentlich von der anatomischen Beschaffenheit des angelagerten Kropfgewebes beeinflußt werden, eine scharfe Grenze des Normalen demnach nicht gezogen werden kann.

Indes unterlaufen derartige Fälle bei einiger Erfahrung nur selten, wenn wir es uns zur Regel machen, bei den Untersuchungen stets das Verhalten der Luftröhre nicht nur bei intrathorakaler Drucksteigerung (Valsalvaversuch), sondern auch -senkung (Müllerscher Versuch) zu prüfen. Denn es darf nicht vergessen werden, daß die beim Valsalvaversuch der Untersuchung durch einen zu straff das Trachealrohr umschließenden Kropfmantel erwachsenden Nachteile, die in einer relativ geringen Erweiterung bestehen, durch die Vorteile beim Müllerschen Versuch aufgewogen werden, der dann eine um so stärkere Lumenverengerung bei der Drucksenkung erkennen lassen muß. Die umgekehrten Verhältnisse — besonders starke Erweiterung beim Valsalvaversuch, relativ geringe Einengung beim Müllerversuch — werden bei weichem Kropfgewebe zu beobachten sein. Es wird daher von Wichtigkeit sein, stets die Resultate der beiden Versuche bei der Beurteilung von Grenzfällen kritisch gegeneinander abzuwägen, um Fehldiagnosen nach Möglichkeit zu vermeiden. Trotzdem werden der Röntgenuntersuchung auf malazische Veränderungen sicherlich Versager bisweilen nicht erspart bleiben, und dies besonders bei weniger intelligenten Personen, die den Valsalvaschen und Müllerschen Versuch nicht richtig ausführen. Aber auch der Laryngologe stößt bei der Diagnose der Malazie nicht selten auf große und unüberwindliche Schwierigkeiten. Sein Nachweis der Tracheomalazie stützt sich vor allem auf das Schwinden der Ringknorpelzeichnung; nun muß es aber als Schwäche dieser Untersuchung bezeichnet werden, daß eine Schwellung und Hyperämie der Trachealschleimhaut, die im Bereich malazischer Veränderungen häufig zur Beobachtung kommt, ebenfalls die Ringknorpelzeichnung verwischen kann. Es kommt noch hinzu, daß bei hochgradigen Stenosen die Einführung des Tracheoskops nach Möglichkeit vermieden wird, da eine nachfolgende Schleimhautschwellung zu bedrohlichen Erscheinungen führen könnte. Der Laryngologe wird daher die Betätigung der Röntgenuntersuchung auf dem Gebiet der Tracheomalazie gewiß sehr gerne willkommen heißen, da sie ihm eine Verfeinerung der diagnostischen Möglichkeiten entschieden in Aussicht stellt. Ein Zusammenarbeiten der beiden Untersuchungsmethoden wird sich hier ebenso

Digitized by Google

wie auf so vielen anderen Gebieten der Laryngologie als außerordentlich fruchtbringend gestalten müssen, und dies um so mehr, als die beiden Untersuchungsmethoden aus völlig verschiedenen Symptomen ihre diagnostischen Folgerungen schöpfen. Der laryngologischen Untersuchung ist es nur möglich, die Innenfläche der Luftröhre und der durchschimmernden Ringknorpel zu betrachten und aus deren Veränderung ihre Schlüsse zu ziehen; die Röntgenuntersuchung hingegen prüft die Widerstandskraft der Knorpelringe gegen den Einfluß intrathorakaler Druckschwankungen.

Zusammenfassung.

Für die Röntgenuntersuchung der Luftröhre Kropfkranker kommt neben der Aufnahme in zwei zueinander senkrechten Projektionsrichtungen (Sgalitzer) die Durchleuchtung in Betracht, um (neben dem Nachweis in schräger Richtung erfolgender Kompression der Luftröhre sowie der eventuellen Feststellung eines intrathorakalen Kropfes, von Herz- und Lungenveränderungen) eine Malazie der Luftröhrenwand (Knorpelerweichung, die wegen der Gefahr des Erstickungstodes eine strikte Indikation für einen operativen Eingriff abgibt) zu erkennen.

Malazische Luftröhrenveränderungen sind aus der abnorm starken Erweiterung des Luftröhrenlumens bei intrachealer Drucksteigerung (Valsalvascher Versuch) und einer abnorm starken Einengung bei intrachealer Drucksenkung (Müllerscher Versuch) zu erkennen. Schwerere Fälle werden bereits bei der Durchleuchtung aus einer abnorm starken Erweiterung bei der momentanen Drucksteigerung infolge eines Hustenstoßes und abnorm starker Lumenverengerung bei momentaner Drucksenkung infolge einer ganz kurzen Inspiration durch die Nase zu erkennen sein.

(Aus dem Röntgeninstitut [P. D. Dr. H. R. Schinz] der chirurgischen Klinik der Universität Zürich [Prof. Dr. P. Clairmont].)

Form und Lage der Trachea vor und nach Struma-Operation.

Von

Dr. **M. Mukai** und Dr. **D. Karp**[1]).

(Mit 21 Textfiguren und 1 Tabelle.)

Wir beabsichtigen in unserer Arbeit, die Ergebnisse der radiologischen Untersuchungen der Trachea vor und nach der Operation darzulegen und vom chirurgischen Standpunkt aus zu beurteilen. Selbstverständlich wurden auch die anderen Untersuchungsmethoden, nämlich die laryngoskopische und tracheoskopische, nicht außer acht gelassen, und wo dies möglich war, zum Vergleich herangezogen.

Seit Holzknecht im Jahre 1901 zuerst auf die Möglichkeit der Darstellung der Trachea im Röntgenbilde hingewiesen hat, sind bedeutende Fortschritte zu verzeichnen, dank der Arbeiten von C. Pfeiffer aus der Brunsschen und M. Sgalitzer aus der Eiselsbergschen Klinik. Pfeiffer kam bezüglich der Methode der Trachealuntersuchung bei Strumen zu folgenden Schlußsätzen:

1. Das Röntgenbild läßt bei allen, selbst sehr mäßigen Strumen die Trachea in ihrer ganzen Länge erkennen.

2. Man erkennt jede Lage- und Formveränderung, welche die Luftröhre durch Kropfdruck erleidet, was durch keine andere Methode zu erreichen ist. Es läßt sich also auch die Art, die Ausdehnung und der Grad der Einengung, Verbiegung oder Verlagerung genau übersehen. Hieraus kann man weiterhin unmittelbar entnehmen, welches der am meisten stenosierende Teil der Struma ist, der bei der Operation entfernt werden muß.

---

[1]) Die Arbeit war schon vor Erscheinen der ähnlichen Studien von Martin und Denk fertiggestellt, blieb aber aus äußeren Gründen bis heute liegen. Dr. Schinz.

Digitized by Google

3 Die tiefliegenden retrosternalen, retrotrachealen und intrathorakalen Strumen lassen sich im Röntgenbilde nach ihrer Lage und ihrem Umfange mit solcher Sicherheit nachweisen, wie dies bei keiner anderen Untersuchung möglich ist.

Diese Methode der Tracheauntersuchung gab aber ungeachtet ihrer guten Resultate doch nicht in allen Fällen den nötigen Aufschluß, da die Aufnahmen nur in einer Ebene gemacht wurden, entweder dorso-ventral nach Pfeiffer oder ventro-dorsal nach Krause. Eine Verlagerung und Einbuchtung der Trachea von vorn nach hinten z. B. konnte uns diese Methode nicht sichtbar machen, weshalb diesbezüglich auf laryngologischem Wege Aufklärung gesucht werden mußte.

Es gelang nun Sgalitzer, diese und noch andere Mängel zu beseitigen durch Einführung des Zweiplattenverfahrens auch bei Tracheaaufnahmen, d. h. der Aufnahmen in zwei zueinander senkrechten Ebenen. Dank der seitlichen Aufnahme der Trachea ist es möglich, nicht nur die oben angegebenen Mängel zu beseitigen, sondern sogar fast die ganze Trachea bis zur Bifurkation darzustellen. Außerdem können wir uns auch eine räumliche Vorstellung von der Trachea in ihrem normalen oder pathologischen Zustande verschaffen.

Heute ist die röntgenologische Darstellung der Luftröhre ein wichtiger Faktor in der Diagnostik der Trachealuntersuchung geworden, und sie muß wegen ihrer Einfachheit und Bequemlichkeit für Arzt und Patient der tracheoskopischen Methode vorgezogen werden.

Auf Anregung von Prof. Dr. Clairmont, dem wir an dieser Stelle für die Zuweisung der Arbeit, sowie für das uns während unserer Arbeit stets entgegengebrachte warme Interesse unseren ergebensten Dank abstatten, haben wir im Röntgeninstitute der chirurgischen Klinik Zürich alle röntgenologisch untersuchten Strumafälle während eines Zeitraumes von ca. 19 Monaten (Mitte Dezember 1918 bis Anfang August 1920) an Hand der Krankengeschichten und Röntgenplatten zusammengestellt. Dr. Schinz, dem Leiter des Röntgeninstitutes, danken wir auch an dieser Stelle wärmstens für sein Entgegenkommen während unserer Arbeit. Die laryngoskopischen Untersuchungen wurden in der rhino-oto-laryngologischen Klinik der Universität Zürich (Prof. Dr. Nager) ausgeführt.

Insgesamt haben wir 110 röntgenologisch untersuchte und operierte Strumafälle zusammenstellen können, hiervon konnten 31 Fälle röntgenologisch nachkontrolliert werden. Die Kontrollaufnahmen beziehen sich auf verschiedene Zeiträume, von 2 Wochen bis zu $1^1/_2$ Jahren nach der Operation. Dadurch ist uns die Möglichkeit gegeben, den weiteren Zustand der Trachea bezüglich ihrer Form und Lage nach den verschiedensten Zeiträumen post operationem zu beobachten. Die ante operationem vorgenommenen Röntgenaufnahmen sind meist nach der von Pfeiffer angegebenen Methode ausgeführt worden, seitliche Aufnahmen fanden sich ganz wenige. Die inzwischen auch eingeführten seitlichen Aufnahmen nach Sgalitzer, die sich sehr gut bewährt haben, konnten bei unserer Arbeit nicht immer verwertet werden, da keine Möglichkeit bestand, die seitlichen Kontrollaufnahmen (nach Sgalitzer) mit den alten, ante operationem vorgenommenen Platten zu vergleichen. Die Patienten wurden gelegentlich der Röntgenkontrolle auch klinisch untersucht, bezüglich des Verhaltens der Trachea und der Operationsresultate.

Über Geschlecht und Alter der Patienten orientieren uns folgende Zahlen:

Alter	Geschlecht		Total
	M	W	
1—10	—	—	—
11—20	20	12	32
21—30	16	7	23
31—40	7	15	22
41—50	6	6	12
51—60	9	8	17
61—70	3	1	4
	61	49	110

Wie wir aus dieser Zusammenstellung ersehen können, ist die Zahl der operierten Männer bedeutend größer als die der Frauen, im Gegensatz zu vielen anderen Statistiken. Bei Krönlein finden wir, daß von den191 operierten Fällen dreiviertel auf Frauen entfielen. Interessant ist dabei, daß die Statistik aus derselben Gegend stammt. (Zürich und Umgebung.) Wie daraus zu ersehen

Digitized by Google

ist, darf den statistischen Angaben kein allzu großer Wert beigelegt werden. In unserem Falle ist es schwierig, eine Ursache des Unterschiedes zwischen der Krönleinschen und unserer Statistik zu finden. Vielleicht spielt hier der Zeitabschnitt, aus welchem die Statistiken stammen, eine Rolle. Krönlein hat seine 191 Fälle während 6 Jahren gesammelt, während unsere 110 Fälle sich auf 19 Monate verteilen. Was das Alter anbelangt, so sehen wir, daß bis zum 10. Lebensjahr keine Operation ausgeführt worden ist, dafür aber ist das 2. Dezennium weitaus am stärksten beteiligt. Ein Vergleich der Altersverhältnisse bei Kropfoperationen mit dem Krönleinschen Material ergibt die gleichen Resultate. Auf das Jünglingsalter von 14—20 Jahren, mit andern Worten, auf die Pubertät, fällt die größte Zahl der Operationen.

Wenn wir einen Einblick tun in die Krankengeschichten, um die Gründe zu ermitteln, welche die Patienten veranlassen, sich operieren zu lassen, so sehen wir, daß nur in 2 Fällen die Kosmetik der Hauptgrund war, sonst in der überwiegenden Mehrzahl waren es ausgesprochene Atembeschwerden mit mehr oder weniger starker Dyspnoe und zum großen Teil auch Stridor. Aus nur kosmetischen Gründen allein ist keine einzige Operation ausgeführt worden. Unter den 110 Operierten sind drei Patienten ad exitum gekommen, sonst sind alle Operationen glatt verlaufen. Ein Patient ist kurze Zeit nach der Operation gestorben, es betraf ein Spindelzellensarkom der Schilddrüse. Ein zweiter Patient ist während der Operation gestorben, es handelte sich dabei um eine Struma substernalis; beim Versuch, die Struma herauszuluxieren, trat plötzlich Atemstillstand ein und gleich darauf Exitus. Der dritte wurde zweimal operiert unter Verdacht auf substernale Struma; er starb im Anschluß an die zweite Operation unter asphyktischen Erscheinungen. Die Obduktion ergab ein Aneurysma der Arteria anonyma. Der Fall ist von Schinz veröffentlicht worden.

Wenn wir die Veränderungen der Luftröhre unter der Einwirkung des Kropfes im Röntgenbilde betrachten, so können wir zahlreiche Abweichungen von ihrem normalen Verlauf feststellen. Wir können zwei Grundformen unterscheiden:

1. Deviation des Trachealrohres,
2. Kompression des Lumens der Trachea.

Die Deviation kann stattfinden nach rechts oder nach links, in Form einer bogenförmigen Ausbiegung der Trachea; dabei wird die der Struma anliegende Wand etwas stärker ausgebogen als die gegenüberliegende. Wenn die Verschiebung unten und oben durch mehrere Knoten in entgegengesetzter Richtung erfolgt, so finden wir eine S-förmige Krümmung der Trachea. Auch nach vorn oder nach hinten kann die Trachea verlagert sein.

Die zweite Hauptform der Trachealveränderungen (welche man im Röntgenbilde deutlich sieht), die Kompression, kann einseitig von rechts wie von links, von vorn oder von hinten, je nach der Art der Struma und je nach ihrem Sitz, ausgebildet sein. Die Kompression kann auch gleichzeitig von beiden Seiten stattfinden, wir finden dann eine Säbelscheidentrachea. Meistens kommen beide Hauptformen gleichzeitig vor, und dabei finden sich die mannigfaltigsten Formen und Kombinationen der Trachealveränderungen, besonders bei Kröpfen mit Kalkknoten, wenn die letzteren nahe an die Trachea herankommen und einen Druck auf dieselbe ausüben. Die vielfachen Veränderungen der Form und Lage der Trachea sind leicht erklärlich aus der großen Zahl der vorhandenen Strumaarten (Struma parenchymatosa, colloides, cystica, fibrosa, nodosa, vasculosa usw.).

Die zahlreichen Form- und Lageveränderungen der Trachea sind weiterhin noch abhängig nicht nur von der Mannigfaltigkeit der Strumaformen, sondern auch von der Gestalt und Richtung, welche die Struma bei ihrer Vergrößerung einnimmt. Auch die Verwachsungen der Schilddrüse mit der Trachea sind nicht außer acht zu lassen. Alle die verschiedenen Formen der Trachealveränderungen und Verschiebungen können im Röntgenbild zum größten Teil sehr gut dargestellt werden.

Wenn wir unser Material in bezug auf die Erkrankung der Schilddrüse und ihre Einwirkung auf die Lage der Trachea überprüfen, so können wir unter den 110 operierten Patienten folgende Befunde feststellen: Der rechte Lappen allein erkrankte in 32 Fällen (29%), der linke 10 mal (9%), der Isthmus 4 mal (3,6%), rechter und linker Lappen 55 mal (50%), rechter Lappen und Isthmus 3 mal (2,7%). Außerdem alle drei Lappen gleichzeitig 6 mal (5,5%). Es ist zu betonen, daß die oben angegebenen Zahlen nicht durchaus streng zu nehmen sind, da es sowohl bei der klinischen Untersuchung wie bei der Operation schwierig ist,

Digitized by Google

immer mit Sicherheit zu bestimmen, ob der zurückgelassene Schilddrüsenteil normal oder pathologisch ist. Was die Lage der Trachea ante operationem betrifft, so ergibt sich auf Grund der laryngo- evtl. tracheoskopischen und röntgenologischen Untersuchungen folgendes:

Säbelscheidentracheen kamen insgesamt 13mal (12%) vor. Kompression von rechts und links, aber nicht bis zur Säbelscheidenform, sondern etwas stärker rechts und etwas weniger links oder umgekehrt 17mal (15%). Kompression von vorn allein nur 4mal (3,6%), Kompression von links her 10mal (11%) und zuletzt Kompression nur von rechts her 66mal (60%). Was die Deviation der Trachea anbelangt, so konnten wir feststellen, daß eine Verschiebung allein nur 9mal (8,2%) vorkam, bei den übrigen Fällen war sie immer mit Kompression kombiniert. Insgesamt finden sich Verschiebungen der Trachea in mehr oder weniger starker Form ausgeprägt in 68 Fällen (60,2%), darunter Deviation nach links 38mal (34,5%), Verschiebung nach rechts 28mal (25,5%) und S-förmige Verbiegung 2mal (2%). Die Trachealveränderungen entsprechen den pathologischen Zuständen an der Schilddrüse; auch unser Material bestätigt den Satz Kochers, daß in der Regel der rechte Lappen eine stärkere Vergrößerung aufweist als derlinke (dasselbe gibt Schiller auf Grund des Materials der Heidelberger Klinik an).

Die Hauptaufgabe unserer Arbeit war, an Hand von Röntgenaufnahmen Untersuchungen über den Zustand der Trachea post. op. vorzunehmen. Aus äußeren Gründen konnte nur bei 31 Fällen (28%) die röntgenologische Nach-Kontrolluntersuchung durchgeführt werden.

Fall 3: Jakob H., 18 J.

Diagnose: Struma colloides.

Anamnese: Seit dem 13. Lebensjahr ständiges Dickerwerden des Halses Schon vor 1½ Jahren verspürte Pat. Atemnot beim Bergsteigen. Seit 1 Jahr hat er auch Atemnot, wenn er in der Ebene geht.

Status chirurg.: Vordere Halsgegend zeigt 2 umschriebene Vorwölbungen über dem rechten Sterno-Klavikulargelenk resp. Jugulum. Die rechtsseitige Vorwölbung entspricht dem rechtsseitigen Schilddrüsenknoten, welcher mit seinem unteren Ende hinter dem Sterno-Klavikulargelenk hinuntertaucht. Beim Schlucken steigt der untere Pol über das Sternum hinauf. Der Tumor reicht nach oben bis zur Höhe des Schildknorpels und liegt der Trachea mit ziemlich breiter Basis auf. Der linke Knoten liegt hinter dem linken Sternokleidomastoideus, er ist nußgroß, sehr gut verschieblich. Bei gewöhnlichem Atmen starker Stridor. Halsumfang 38 cm.

Laryng. Befund: Kompression der Trachea von beiden Seiten.

Röntgenbefund: 3 Querfinger oberhalb des Jugulum hochgradige Einengung des Tracheallumens von rechts her. Trachea nicht deviiert. (Fig. 1.)

Operation (3. II. 1919): Die Palpation ergibt einen apfelgroßen, teilweise zystischen Knoten, der von rechts und von vorne her auf die Trachea drückt. Medial setzt sich kleinnodöses Gewebe in der Größe einer Walnuß direkt auf die Trachea fort und erstreckt sich ein wenig nach links über sie hinaus; linksseitig in der Tiefe fühlt man dann noch den kleinen Knoten von gut Walnußgröße und etwas derber Konsistenz. Freilegung des oberen Poles. Herausluxierung der ganzen Struma. Resektion des ganzen Knotens bis auf einen kleinen Kapselrest. Der über der Trachea liegende Knoten wird

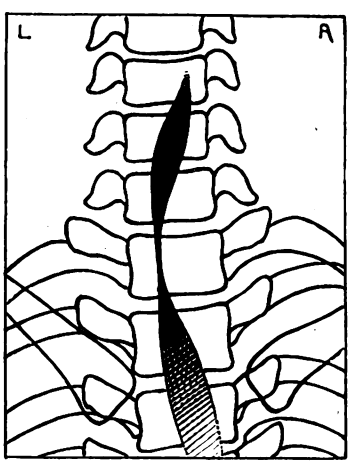

Abb. 1.

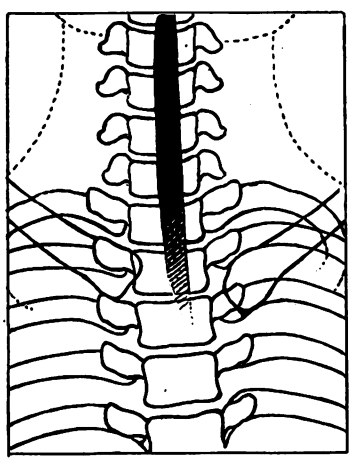

Abb. 2.

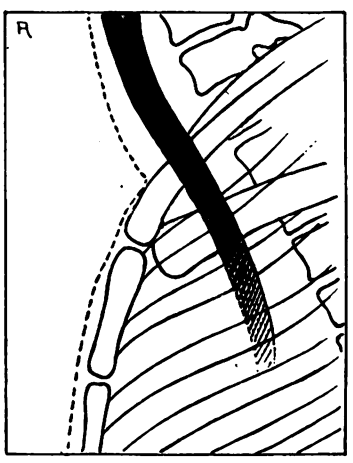

Abb. 3.

Digitized by Google

scharf von der Trachea abpräpariert, so daß diese vollkommen frei liegt. Der mobilisierte Knoten wird nach rechts mit dem Kapselrest vernäht. Er legt sich sehr gut in die Halshöhle rechts und wird mit 2 Katgutnähten an den oberen Teil des Omohyoideus seitlich fixiert.

Laryng. Befund (7 Tage p. op.): Trachea nach vorn und rechts komprimiert.

Röntgenkontrolle (11. VIII. 1920) ergibt eine sehr geringgradige Verschiebung der Trachea nach rechts, aber keine Verengerung. Die seitliche Aufnahme nach Sgalitzer zeigt eine normal weite Trachea von geradem Verlauf. (Fig. 2 und Fig. 3.)

Patient ist von dem Resultat der Operation sehr befriedigt, Atmung frei, Halsumfang 35 cm.

Dieser Fall beweist, daß die Trachea, wenn der äußere Druck beseitigt ist, in ihren normalen Zustand zurückkehren kann, ungeachtet einer ursprünglich sehr hochgradigen Kompression. Weiter lehrt uns dieser Fall, daß die Kompression nicht sofort nach der Operation zurückgeht, sondern erst allmählich. Nach dem laryngoskopischen Befunde bestand sie hier noch 17 Tage nach der Operation.

Fall 6: Albert Sch., 53 J., Gartenarbeiter.

Diagnose: Struma colloides cystica calculosa.

Anamnese: Seit 1½ Jahren bemerkt Pat. nach jeder Anstrengung und schnellem Laufen Atemnot, so daß er sich hinsetzen oder hinlegen muß, bis er wieder genügend Luft bekommt. Hie und da geringe Schluckbeschwerden, hauptsächlich nach Einnehmen von fester Nahrung.

Status chirurgicus: Halsumfang 44 cm, Vergrößerung beider Schilddrüsenlappen. Der linke Lappen ist faustgroß, reicht bis zum oberen Rand der Klavikula, von weicher Konsistenz. Nur im oberen Teil ist eine harte Resistenz zu fühlen. Der rechte Lappen ist kleinfaustgroß, reicht bis zum unteren Rand der Klavikula. Er ist auch von weicher Konsistenz, nur eine 10 cm große harte Resistenz im mittleren Teil zu fühlen.

Laryng. Befund: Trachea von rechts und links zusammengedrückt, leichte Torsion des Larynx von rechts nach links.

Röntgenbefund: Die Aufnahme von vorn nach hinten ergibt eine S-förmige Krümmung der Trachea. Dieselbe liegt im oberen Halsabschnitt medial, biegt dann leicht nach rechts aus, wobei ihr Lumen sich verengt, um dann im Gebiete des I. und II. Brustwirbels stark nach links hinüberzubiegen. Auf beiden Seiten ca. 1 Frankstück große Verkalkungsherde. Halsumfang 44 cm. (Fig. 4.)

Operation (29. III. 1919): Rechts besteht eine tiefe kleine Zyste, daneben ein oberflächlicher verkalkter Knoten und nach hinten zu ein ziemlich gut erhaltener rechter Lappen. Auf der linken Seite große kolloid-zystisch entartete Struma. Enukleation der Zyste auf der rechten Seite, Exstirpation eines Knotens vom rechten Lappen. Abtragung der linken Schilddrüsenhälfte.

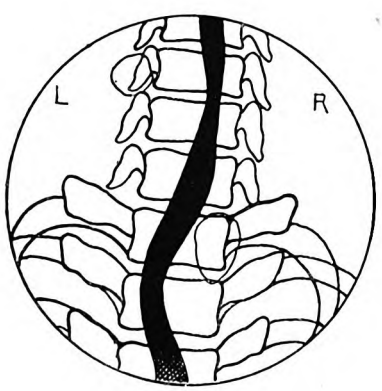

Abb. 4.

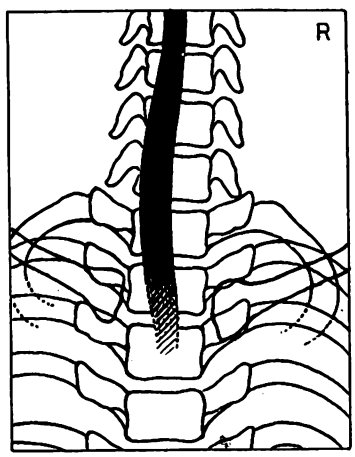

Abb. 5.

Röntgenkontrolle (17. VIII. 1920): Die seitliche Aufnahme zeigt eine normal weite Trachea, die bei Eintritt in die obere Thoraxapertur einen Schatten zeigt (Projektion eines Kalkknotens auf die Trachea). Die Aufnahme dorso-ventral zeigt eine normal weite, aber etwas nach links verschobene Trachea. (Fig. 5.)

Patient fühlt sich vollkommen wohl, hat keine Atmungsstörungen. Halsumfang 38,5 cm.

Digitized by Google

Der Erfolg der Operation besteht, wie wir sehen, in einem vollständigen Rückgang der Kompression und Ausgleichung der Trachea. Die S-förmige Gestalt der Trachea ist verschwunden, nur durch den rechten Lappen ist die Trachea etwas nach links verschoben worden, ohne jegliche Kompression derselben und ohne irgendwelche Funktionsstörungen zu veranlassen.

Fall 8: Georg B., 44 J., Werkmeister.

Anamnese: Seit 17 Jahren bemerkt Patient gleichmäßiges Anschwellen seines Halses. Seit 3 Jahren etwas stärkeres Wachstum und auch Atemnot schon nach leichten Anstrengungen.

Status chirurgicus: Halsumfang 46 cm. Der linke Lappen ist größtenteils weich, enthält einzelne bis pflaumengroße Knoten und ist etwas substernal gelegen. Der rechte Lappen ist bedeutend größer, reicht fast bis zum Kiefer und ist ziemlich substernal gelegen. Er enthält mehrere bis eigroße Knoten, teils Zysten. Substernaldämpfung nicht vorhanden.

Laryng. Befund: Trachea von beiden Seiten komprimiert. Lumen ca. ½ verengt.

Röntgenbefund: Ventro-dorsale Aufnahme: Die Trachea ist in toto etwas nach rechts verdrängt, es besteht ca. 2 Querfinger breit über dem Jugulum eine erhebliche Kompression von beiden Seiten, namentlich aber von rechts her. (Fig. 6.)

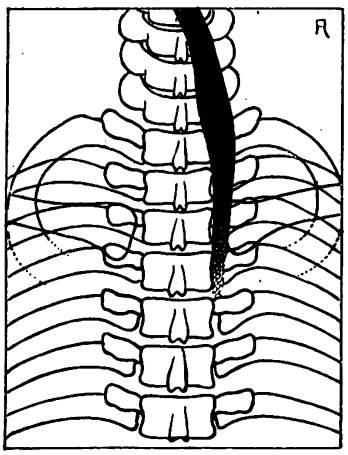

Abb. 7.

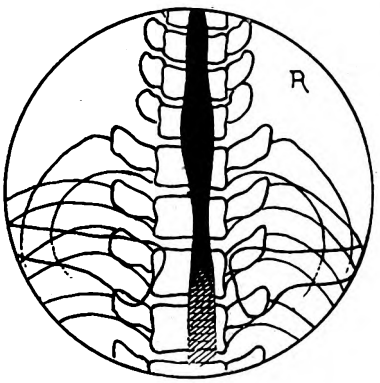

Abb. 6.

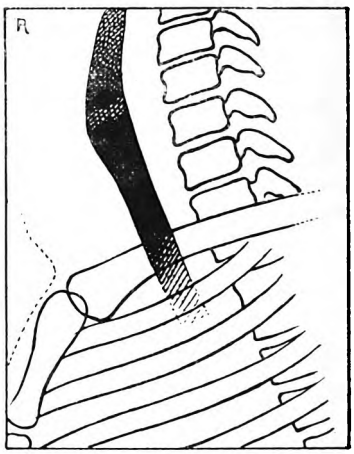

Abb. 8.

Operation (9. V. 1919): Exstirpation der rechten Schilddrüsen hälfte. Die linke Hälfte ist nur mäßig vergrößert und weich, wird daher belassen.

Röntgenkontrolle (2. VIII. 1920): Die Aufnahme zeigt eine hochgradige Verdrängung der Trachea nach rechts. Die Trachea passiert die Brustapertur im Gebiete des rechten Klavikulargelenks. 5 Querfinger oberhalb der Thoraxapertur ist die Trachea von links her komprimiert; das Bild ist total anders als bei der Aufnahme ante operationem. Eine seitliche Aufnahme zeigt keine Kompression. (Fig. 7 und Fig. 8.)

Anamnestisch gibt der Patient an, daß er auf der linken Seite eine Vergrößerung bemerkt habe; sie soll sich drei Monate nach der Operation gebildet haben. Die Atembeschwerden sind seitdem noch stärker als vor der Operation. Die objektive Untersuchung zeigt in der Tat eine stark diffus vergrößerte linke Schilddrüsenhälfte, welche Larynx und Trachea total nach rechts verschiebt. Der Larynx steht fast unter dem rechten Unterkieferwinkel. Halsumfang 44 cm.

Wir haben hier wieder ein Strumarezidiv, welches nach der Operation eingetreten ist und den Mißerfolg derselben verursachte. Durch die einseitige Entfernung der rechten Schilddrüsenhälfte ist der Trachea viel Spielraum gegeben worden, und sie hat durch die Vergrößerung des zurückgelassenen Lappens sich nach der entgegengesetzten Seite verschoben. Aber das schnelle Wachstum der zurückgelassenen Strumahälfte und ihre bedeutende Größezunahme hat doch eine Kompression der Trachea zustande gebracht, welche die starken Atembeschwerden verursacht.

Fall 14: Elise Sp., 41 J. Hausfrau.

Diagnose: Struma nodosa.

Anamnese: Seit Kindesalter Struma; langsames Wachsen; keine Beschwerden. Seit 2 Wochen bemerkte Patientin, daß die Struma stark zu wachsen begann, auch hatte sie öfters Kopfschmerzen und Schwindelanfälle. Morgens öfters Heiserkeit. Seit 2 Monaten auch Atembeschwerden

Digitized by Google

beim Gehen, Arbeiten und auch beim ruhigen Liegen in der Nacht. Hier und da leidet Pat. beim Gehen an Herzklopfen.

Status chirurgicus: Halsumfang 43 cm. Am Halse rechts ein faustgroßer, links und median ein apfelgroßer Tumor. Am mittleren Lappen fühlt man bei der Palpation in seiner oberen Partie kugelförmige Beschaffenheit des Tumors, der etwas nach links geschoben ist, der untere Pol steht in der Medianen und etwas nach rechts. Der Tumor ist von harter Konsistenz und läßt sich ziemlich scharf abgrenzen.

Laryng. Befund: Stimmbänder normal. Trachea von den Seiten, namentlich von rechts komprimiert. Ferner ist rechts eine Struma retropharyngealis zu sehen.

Röntgenbefund: In dem d.-v. Bilde ist die Trachea in ihrem Halsteil nicht verdrängt, sie läuft genau median, keine erhebliche Kompression. Seitliche Aufnahme zeigt ebenfalls eine Trachea mit weitem Lumen und ohne stärkere Kompression. Etwas unterhalb des Larynx besteht eine Einknickung der Hinterwand. (Fig. 9 und Fig. 10.)

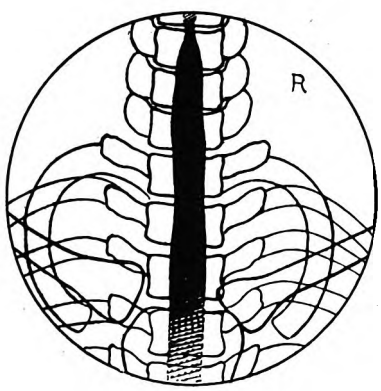

Abb. 9.

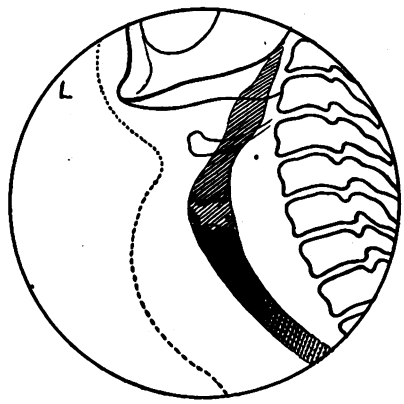

Abb. 10.

Operation (16. IX. 1919): Exstirpation des rechten Lappens. Resektion der halbkugeligen unteren Hälfte des linken Lappens.

Röntgenkontrolle (23. VIII. 20) zeigt bei der d.-v. Aufnahme eine median verlaufende normal weite Trachea. Die seitliche Aufnahme zeigt vor der Trachea einen verdickten Hals. Die Trachea hat einen Knick. (Fig. 11 und Fig. 12.)

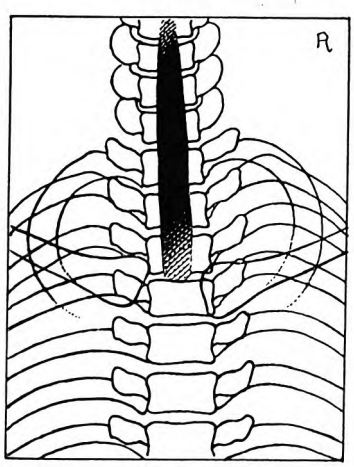

Abb. 11.

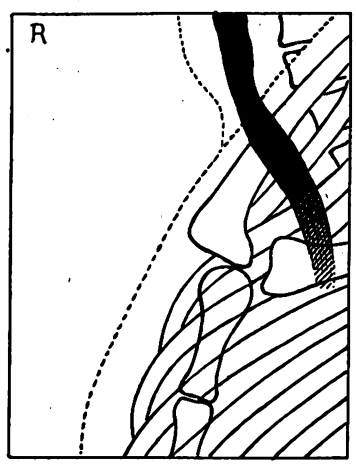

Abb. 12.

Bei der Untersuchung ergibt sich, daß in der Mitte eine kugelige Vorwölbung des Halses vorliegt. Der Tumor ist pflaumengroß, ausgehend vom mittleren Teil der Schilddrüse. Keine Beschwerden von seiten der Atmung. Halsumfang 34 cm.

Fall 18: Hermann M., 54 J. Küfer.

Diagnose: Struma nodosa cystica mit Kompression der Trachea.

Digitized by Google

Anamnese: Pat. glaubt, daß sich erst in den letzten 3—4 Jahren der Kropf stark vergrößert habe, und seit dieser Zeit datiert er auch seine Beschwerden, bestehend in Atemnot und Husten, besonders nachts, so daß er meist nur sitzend schlafen kann. Beschwerden auch bei anstrengender Arbeit.

Status chirurgicus: Die ganze vordere Halspartie wird von einer etwa 2 faustgroßen Vorwölbung eingenommen, welche bis über den hinteren Rand des Sternocleido reicht. In der Mitte über der Trachea ist ein etwa hühnereigroßer Knoten, der sich von dem übrigen Tumor deutlich abhebt. Der ganze Tumor geht bei Schlucken mit, und bei seinem Hinaufrücken ist der untere Pol gut zu umgreifen. Weiche Konsistenz. Halsumfang 44 cm.

Laryng. Befund: Die Trachea ist von rechts her um mehr als die Hälfte komprimiert.

Röntgenbefund: Die d.-v. Aufnahme ergibt eine Verdrängung der Trachea nach rechts und Kompression von links her. Auf beiden Seiten der verengten Trachea Kalkknoten. — Thoraxaufnahme zeigt, daß das Herz etwas nach rechts und links vergrößert ist und daß der linke Strumaknoten bis in die obere Thoraxapertur hineinreichen muß, denn der Kalkherd befindet sich hart am Eingang. (Fig. 13.)

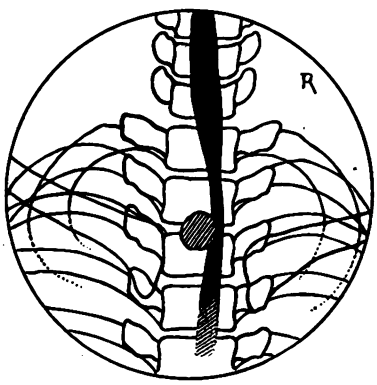

Abb. 13.

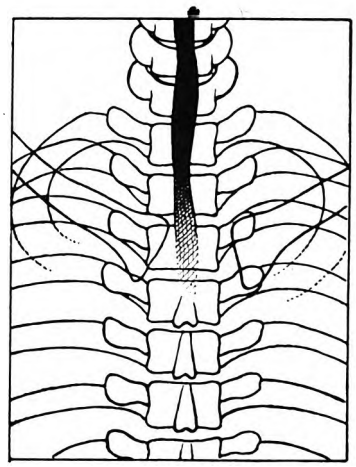

Abb. 14.

Operation (9. I. 1920): Die Struma besteht aus 2 faustgroßen Lappen, die durch einen pflaumengroßen Isthmusknoten verbunden sind. Exstirpation des linken Lappens, Resektion des unteren Poles des rechten Lappens.

Röntgenkontrolle (23. VIII. 1920): Die d.-v. Aufnahme zeigt eine median verlaufende, aber leicht wellenförmig gekrümmte Trachea, die in der Höhe des I. Brustwirbels etwas verengt ist. (Fig. 14.)

Dieser Fall zeigt einen guten Erfolg der Operation. Die Luftröhre hat ihre mediane Stellung wieder eingenommen und die Kompression ist fast zurückgegangen. Keine Atembeschwerden, auch nicht bei anstrengender Arbeit. Halsumfang 40 cm. Auch der Hals hat sich post operationem nicht verändert.

Fall 19: Luise E., 35 J. Fabrikarbeiterin.

Diagnose: Struma nodosa recidivans.

Anamnese: Schon von Jugend auf hatte Pat. einen dicken Hals, mit zunehmenden Beschwerden von seiten des Kropfes ließ sie sich einmal operieren. Nach der Operation war die Atmung viel freier, aber die Stimme hatte sich verändert. Immerhin war Pat. die erste Zeit beschwerdefrei. Erst vor 5—6 Jahren begann sich wieder ein neuer Kropf zu bilden und seit ca. 2—3 Jahren stellten sich von neuem Beschwerden ein. Bei allen Anstrengungen, ja selbst beim bloßen Gehen stellten sich Atembeschwerden ein, beim Essen will Pat. sogar hier und da direkte Erstickungsanfälle gehabt haben. Größere Stücke konnte sie überhaupt nicht schlucken, da sich hierauf sofort ein lästiges Würgen einstellte.

Status chirurgicus: Der mediane Knoten ist ziemlich hart und daher wenig verschieblich, zum Teil an der überdeckenden Haut adhärent (Narbe). Der Knoten reicht nicht unter das Sternum. Beim Schlucken geht die adhärente Haut mit.

Digitized by Google

Laryng. Befund: Man findet eine glatte, subglottische Schwellung unterhalb des linken Stimmbandes. Unterhalb dieser Schwellung ist die Trachea von links her komprimiert, noch weiter unten ist sie von rechts nach vorn komprimiert. Rekurrensparese rechts.

Röntgenbefund: Aufnahme zeigt eine stark nach rechts verdrängte, bleistiftdünne Trachea. Dementsprechend ist auch die linke Spitze dunkler als die rechte. (Fig. 15.)

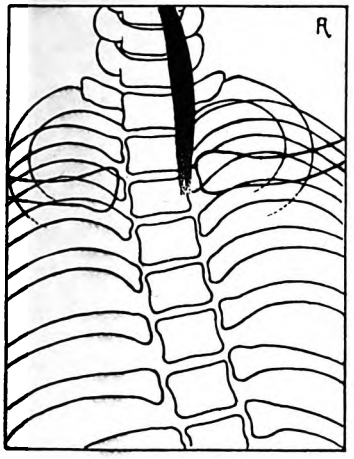

Abb. 16.

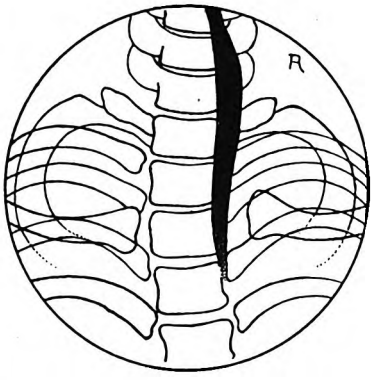

Abb. 15.

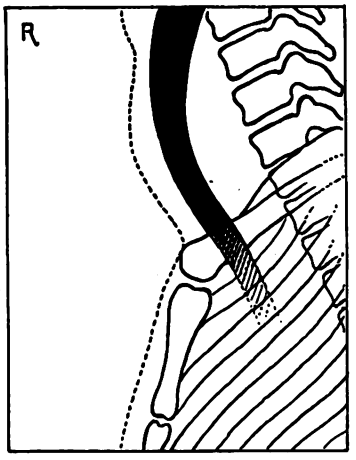

Abb. 17.

Operation (15. I. 1920): Exstirpation des dem Isthmus angehörenden eigroßen Knotens.

Laryng. Befund (15. I. 20): Bewegung der Stimmbänder etwas eingeschränkt. Subglottische Schwellung links geringer. Tiefe der Trachea indirekt nicht zu übersehen.

Röntgenkontrolle (26. VIII. 20): Die d.-v. Aufnahme zeigt eine sehr stark nach rechts bogenförmig verdrängte Trachea. Die seitliche Aufnahme zeigt einen retrotrachealen großen Strumaknoten. Der Abstand der Trachea von der Wirbelsäule ist noch einmal so groß wie der Abstand von dem Hauptknoten. (Fig. 16 und Fig. 17.)

Anamnestisch gibt Patient an, daß Atembeschwerden nur während Bergtouren vorkommen, sonst nie. — Die Operation hat in diesem Falle keine wesentliche Änderung in der Stellung der Trachea gebracht, denn diese ist wahrscheinlich durch die retrotracheale Struma verursacht, die erst jetzt bei der seitlichen Kontrollaufnahme post operationem entdeckt wurde. Die Atembeschwerden waren zum großen Teil verursacht durch den Druck des medianen Knotens; nach der Operation ist die Kompression, wie es scheint, zurückgegangen, und es besteht daher eine bedeutend bessere Atmung. Dieser Fall zeigt auch die Wichtigkeit der seitlichen Trachealaufnahme.

Fall 24: Edmond B., 15 J. Schüler.

Diagnose: Struma parenchymatosa.

Anamnese: Von Geburt an hat der Pat. einen dicken Hals, der hauptsächlich beim Weinen stark anschwoll und Atembeschwerden verursachte. In letzter Zeit wurde die Atmung beschwerlicher.

Status chirurgicus: Halsumfang 35 cm, Schilddrüse bedeutend vergrößert, hauptsächlich der rechte Lappen. Struma überall weich, nicht druckempfindlich. Atmung stridorös, besonders bei Reklination.

Laryng. Befund: Trachea in ihrem mittleren Anteil von beiden Seiten — rechts mehr als links — zur Säbelscheide komprimiert.

Röntgenbefund: Die v.-d. Aufnahme zeigt eine stark nach links verdrängte und hochgradig komprimierte Trachea (Fig. 18). Die seitliche Aufnahme zeigt, daß sich auch retrotracheal Tumorgewebe finden muß.

Operation (11. III. 1920): Resektion des rechten Lappens. Um die Trachea herum wird etwas Tumorgewebe belassen. Der linke Lappen ist etwas über pflaumengroß, übt auf die Trachea in keiner Weise mehr Druck aus, wird daher belassen. Die Trachea liegt nun schön median, zeigt in keiner Weise eine Erweichung.

Laryng. Befund: Trachea von rechts her weniger komprimiert als vor der Operation.

Digitized by Google

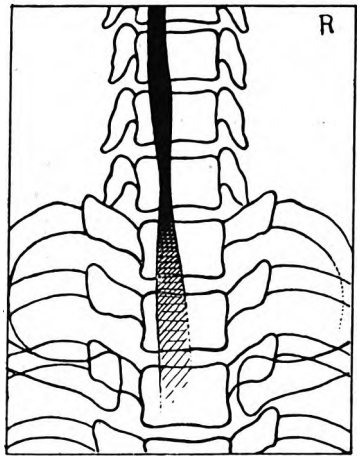

Abb. 18.

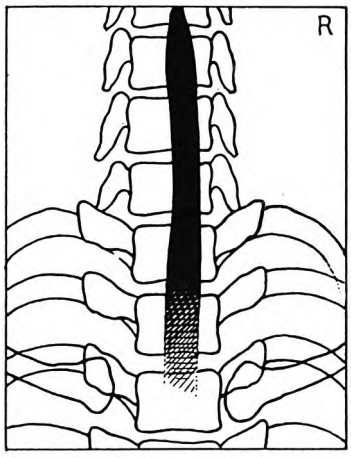

Abb. 19.

Röntgenkontrolle (29. VIII. 20): Die d.-v. Aufnahme zeigt eine geringgradige Verschiebung der Trachea nach rechts ohne nennenswerte Verengerung. (Fig. 19.)

Die objektive Untersuchung bestätigt die Richtigkeit der Kontrollaufnahme. Keine Rezidiverscheinungen post operationem. Auch die Atembeschwerden sind zurückgegangen. Die Wiederherstellung der Trachea in ihre normale Lage, welche schon während der Operation festgestellt wurde, hat sich auch während dieser Zeit erhalten. Ein typischer Fall zur Frage der Wiederherstellung der Trachea post operationem, besonders bei histologisch nicht veränderter Trachea, wie wir sie in diesem Falle vor uns haben.

Fall 31: Albert W., 46 J. Hafner.

Diagnose: Struma intrathoracia permagna dyspnoetica.

Anamnese: Pat. hatte immer einen dicken Hals, der aber im letzten Jahr noch bedeutend zunahm. Seit 2 Jahren bemerkte Pat. beim raschen Treppensteigen Atemnot. Bald darauf traten beim Gehen oder bei Ermüdung krampfartige, in der Herzgegend lokalisierte Schmerzen auf. Auch Schwindelanfälle traten hinzu. Im Februar 1920 trat ein intensiver Schmerz auf, der regelmäßig von der linken oberen Brustseite bis zum Rücken unten ausstrahlte. Starke Zunahme der Atemnot.

Status chirurgicus: Hals mittellang, diffus aufgetrieben. Über Jugulum und sternalem Drittel des Schlüsselbeins eine eigroße, kuppenartige Vorwölbung zu sehen. Der Kehlkopf steht schief, 2½ cm nach rechts von der Mittellinie gedrängt. Die Trachea verläuft im gleichen Abstand. Die in der Brustapertur sichtbare Kuppe wirkt bei der Inspiration deutlich zurück, wird beim Schlukken und Husten nur wenig gehoben und gibt deutlich das Gefühl der Pulsation, ohne Schwirren. Sie ist prall-elastisch, nach unten nicht abgrenzbar. Ein Isthmus ist nicht zu tasten. Rechts von der Trachea sitzt ein ebenfalls nur in seinem oberen Teil zu tastender, ca. gänseeigroßer weicher Knoten. Die Atmung in Ruhe erfolgt ohne Anstrengung, doch mit leisem Stridor, der sich bei Anstrengung steigert.

Röntgenbefund: Aufnahme d.-v. zeigt eine bogenförmige Verdrängung der Trachea und der Wirbelsäule nach rechts. Eine Thoraxübersichtsaufnahme zeigt eine hochgradige, tief in den Thoraxraum herabsteigende Struma. Die Arteria anonyma scheint ganz nach rechts verdängt zu sein. (Fig. 20.)

Laryng. Befund: Trachea nach rechts gezogen, ist indirekt nicht zu übersehen.

Operation (11. VIII. 1920): Versuch der Luxation der Struma nach außen gelingt nicht. Spaltung des Manubrium sterni mit der Knochenschere. Der Knochen klafft nun ca. 1 cm. Beim Versuch der Luxation platzt eine große Zyste, worauf die Luxation gelingt. Der Strumaknoten gehört dem linken Lappen an. Rechter Lappen hühnereigroß. Resektion des rechten Lappens. Stimmbandlähmung.

Röntgenkontrolle (19. VIII. 1920): Die Trachea hat sich bedeutend erweitert, ist noch bogenförmig stark nach rechts verschoben, hat sich aber doch mehr als zur Hälfte der Wirbelsäule genähert, im Vergleich zu der Aufnahme vor der Operation. (Fig. 21.)

Dieser Fall ist klinisch interessant, da es sich um eine intrathorakale Struma handelte, wobei auch die Möglichkeit eines Aortenaneurysma in Betracht kam. Der röntgenologische Befund

Digitized by Google

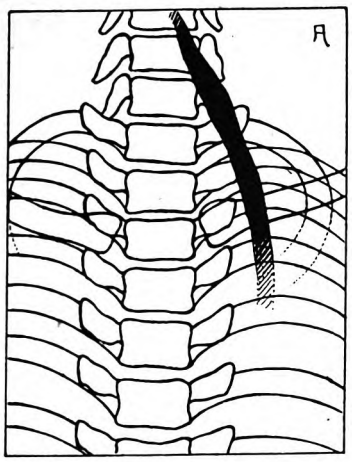

Abb. 20.

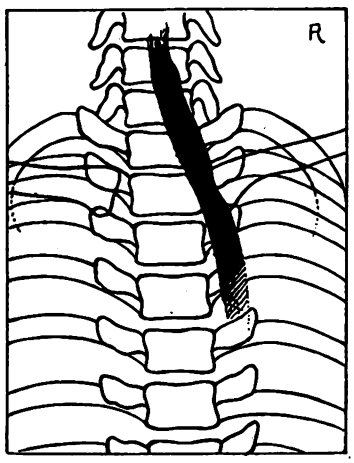

Abb. 21.

und klinische Angaben sprechen jedoch dagegen. Lehrreich ist hier die durch die Struma verursachte Stellung des Kehlkopfes und der Trachea. Wir haben es mit einem Falle zu tun, bei dem die Verschiebung der Trachea unserer Meinung nach ihr Maximum erreicht hat. Acht Tage nach der Operation hat sich die Trachea um die Hälfte ihrer normalen Lage zu genähert und sich bedeutend erweitert.

Die Orientierung über den weiteren Stand der Trachea bei diesem Patienten muß einer späteren Untersuchung überlassen werden.

II. Resultate.

Die Kasuistik und vor allem die Skizzen geben ein eindringliches Bild der vorgekommenen Deviationen, Kompressionen und Restitutionen im Anschluß an die Operation. Wir sind leicht imstande, uns über die Lage und die Form der Trachea nach der Operation ein Urteil zu bilden und die Zweckmäßigkeit dieser oder jener Operationsmethode hinsichtlich der Wiederherstellung normaler Trachealverhältnisse zu beurteilen. Prinzipiell ist wichtig, daß primär für die Verlagerung oder Verengerung der Trachea bei Strumen nur das raumverengernde Wachstum der Schilddrüse vor der Operation ursächlich in Betracht kommt, während postoperativ noch andere Faktoren maßgebend für Form und Lage der Trachea sind. Wenn wir uns a priori die Frage vorlegen: Unter welchen Bedingungen kann die Trachea in ihre normale Lage und Form zurückkehren, so müssen vor allem zwei hauptsächliche Voraussetzungen erfüllt sein: 1. Der Elastizitätsverlust der Trachea bis zur Operation darf kein zu großer sein, 2. der raumverengernde Schilddrüsenteil muß beseitigt sein.

Die Trachea reagiert, wie jedes lebende Gewebe, auf langdauernden Druck von außen. Schon Rose hat in seinen Untersuchungen über die Ursachen des Kropftodes auf Grund von Obduktionsbefunden auf die hochgradige Erweichung der Trachea hingewiesen und ihr einen wesentlichen Anteil beim Erstickungstod zugeschrieben. Unter dem Drucke des Kropfknotens degeneriere der Knorpel fettig und werde atrophisch, wobei die Erweichung von oben nach unten fortschreite, bis der ganze Halsteil der Trachea erweicht sei. Auch Eppinger stellt fettige Degeneration in der Knorpelwand fest, ebenso ist Wölfler auf Grund seiner Untersuchungen wie auch auf Grund der Untersuchungen von Demme der Ansicht, daß die Weichheit der Trachea auf Atrophie der Ringknorpel beruhe, deren Entwicklung in den Fällen einseitiger Kompression besonders leicht durch beträchtliche Dehnung der ganzen Luftröhre zu erklären sei. In der Arbeit von Denk und Hofer wird darüber ausführlich berichtet. Bei älteren Patienten kommt auch die sogenannte Altersäbelscheidentrachea (Simmonds) in Betracht, sie kommt

Digitized by Google

infolge der Erhöhung des intratrachealen Druckes bei Husten, besonders bei chronischen Katarrhen der Luftwege, bei Emphysematikern zustande. Diese pathologischen Veränderungen spielen bei der Trachea post operationem eine große Rolle.

Was nun die Beseitigung des Druckes betrifft, so gelingt es leider nicht in allen Fällen, diesen durch die Operation aufzuheben, da die Feststellung, von welcher Seite der stärkste Druck auf die Trachea einwirkt, intra operationem manchmal schwierig ist. Außerdem können verborgene Knoten bei der Operation übersehen werden und die Trachea nach der Operation weiter komprimieren (vgl. unseren Fall 19). Es ist daher vor der Operation, außer einer Röntgenaufnahme der Trachea in beiden Ebenen, die Vornahme einer genauen Durchleuchtung der Lungen und des Herzens unbedingt nötig, um eine Orientierung über die Lage der Trachea und ihre Beziehungen zu den Nachbarorganen zu ermöglichen. Auf Grund des Röntgenbefundes kann dann der richtige therapeutische Eingriff vorgenommen werden und die Prognose besser gestellt werden.

Sogenannte Strumarezidive kommen vor: erstens als physiologische Hypertrophie der restierenden Thyreoidea nach partieller Exstirpation und zweitens als pathologische Erscheinung, als Rezidiv im engeren Sinne. Nach den Feststellungen v. Wagners, die von v. Eiselsberg bestätigt wurden, tritt bei Rezidiven eine Vergrößerung des Volumens ein. Dieser vergrößerte restierende Schilddrüsenteil kann unter Umständen wieder einen einseitigen Druck auf die Trachea ausüben, der sich in einer Verschiebung oder Kompression äußern kann. So sehen wir bei einseitiger Exstirpation der Schilddrüse und bei Hypertrophie der zurückgelassenen Hälfte meistens hochgradige Verschiebungen der Trachea, was sehr leicht zu erklären ist, denn durch Wegnahme der einen Hälfte bleibt für die Trachea viel Spielraum und sie verschiebt sich bei dem leisesten Druck von seiten der Schilddrüse, um dadurch eine Kompression zu vermeiden. Die Entwicklung neuer Knoten, die wieder einen Druck auf die Trachea ausüben, kommt meistens, außer als Folge der Hypertrophie, nach intraglandulären Enukleationen vor.

Es muß noch betont werden, daß eine völlige Wiederherstellung der Trachea in ihre normale Form und Lage auch verhindert werden kann durch Verwachsungen der Trachea mit dem zurückgelassenen Schilddrüsenrest oder mit der Operationsnarbe. C. Ewald legt sogar das Hauptgewicht bei Zustandekommen der Kompression der Trachea auf Verwachsungen. Es wird heute allgemein angenommen, daß die Trachea dank ihrer Elastizität sich wieder herstellen und ihre normale Form annehmen kann. Kocher, dessen Autorität und Erfahrungen maßgebend sind, beobachtete, daß die von den Seiten abgeplattete Trachea nach Wegnahme des drückenden Kropfes sich mit der Zeit bis zu einem gewissen Grade wieder ausweitet. Nach Chiari bilden sich selbst hochgradige Verengerungen der Trachea gewöhnlich nach Exstirpation des verengernden Anteils der Struma wieder zurück. Die Trachea erhole sich und bekomme ihr normales Lumen, wenn nicht die Erweichung der Knorpel zu ausgiebig und langdauernd gewesen sei. Auch Pieniazeks Beobachtungen gehen dahin, daß es oft gelinge, die Luftröhre vom Druck, der auf ihr laste, durch die Strumektomie zu befreien. Vorausgesetzt, daß die Knorpel ihre Elastizität noch nicht eingebüßt haben, tritt wieder eine Erweiterung der Trachea ein. In anderen Fällen sind die Trachealknorpel aber bereits rigid, unelastisch oder ganz atrophisch geworden, was eine Restitutio ad integrum verhindert. Die Untersuchungen von Eiselsbergs haben ergeben, daß in den meisten Fällen durch partielle Exstirpation oder Enukleation ein vollkommener Erfolg erzielt wurde, selbst eine stark eingedrückte Trachealwand kann nach seinen Erfahrungen wieder ihre ursprüngliche Gestalt annehmen. Die jüngsten Veröffentlichungen von Martin bestätigen diese Annahme. Auch er gibt an, daß nach Entfernung des verdrängenden und komprimierenden Teiles der Schilddrüse in den meisten Fällen eine völlige Wiederherstellung der Trachea herbeigeführt werde.

Die Nachuntersuchungen an unseren Fällen haben nun folgende Resultate ergeben, die wir in Tabellenform zusammenstellen wollen:

Digitized by Google

Fall	Geschlecht	Alter	Lage und Verlauf der Trachea: vor der Operation	nach der Operation	Funktionelles Resultat p. op.	Spätbefund der Struma	Zeit p. op.
1	Weibl.	32	Säbelscheidenform	Kompression v. rechts, leichte Deviat. n. links	Beschwerdefrei	Vergrößerung des rest. rechten Lapp.-Recidiv	20 Mon.
2	Weibl.	52	Starke Deviation in toto nach links	Normal	Beschwerdefrei		10 Mon.
3	Männl.	18	Hochgrad. Kompress. v. rechts, keine Deviat.	Leichte Dev. n. rechts, keine Kompression	Beschwerdefrei		18 Mon.
4	Männl.	27	Kompr. von beiden S., oben auch von vorn	BogenförmigerVerlauf, Knickung	Leichte Beschw. bei Anstrengung	Vergrößerung des rest. linken Lapp.-Recidiv	18 Mon.
5	Weibl.	30	Kompression v. rechts, Deviation nach links	Normal	Beschwerdefrei		17 Mon.
6	Männl.	53	S-förmige Krümmung	Keine Kompr., leichte Deviation nach links	Beschwerdefrei		17 Mon.
7	Weibl.	35	Hochgrad. Kompr. von l., starke Dev. n. rechts	Deviation und Verbiegung nach links	Beschwerdefrei	Vergrößerung des rest. rechten Lapp.-Recidiv	16 Mon.
8	Männl.	44	Kompress. von beiden Seit., Deviation nach r.	Starke Deviation nach rechts, Kompr. v. links	Gesteigerte Atembeschwerd.	Vergrößerung des rest. linken Lapp.-Recidiv	15 Mon.
9	Männl.	43	Leichte Kompression v. beiden Seiten	Leichte Kompression	Beschwerdefrei		15 Mon.
10	Männl.	20	Leichte Kompression, Deviation nach rechts	Normal	Beschwerdefrei		15 Mon.
11	Männl.	14	Säbelscheidenform	Normal bis auf leichten Knick	6Woch.p.op.neuerl.Atembeschw.	Vergrößerung des rest. linken Lapp.-Recidiv	13 Mon.
12	Weibl.	59	Stat. p. Strumektomie vor 24 J. Säbelscheidenkompr., Deviat. n. rechts	Kompression von links, Deviation nach rechts	Beschwerdefrei		11 Mon.
13	Männl.	44	Kompression v. rechts, Deviation nach links	Ganz leichte Deviation nach links	Beschwerdefrei		9 Mon.
14	Weibl.	41	Einknickung d. Hinterwand, sonst normal	Normal, bis auf unveränderte Einknickung	Beschwerdefrei	Rest. kugeliger Tumor, vom mittleren Teil der Schilddrüse ausgehend	11 Mon.
15	Weibl.	62	Stat. n. Strumektomie vor 40-J.-Fistelbildung, Deviation nach rechts	Deviation nach links, geringe Kompression v. rechts	Leiche Atembeschwerden	Leichte Vergrößer. des rest. r. Lapp.-Recidiv?	11 Mon.
16	Männl.	16	Leichte Kompress. von r., Deviation nach links	Normal, bis a. leichten Knick nach vorn	Beschwerdefrei		11 Mon.
17	Weibl.	47	Kompression von links, Deviation nach rechts	Deviation nach links	Beschwerdefrei		20 Mon.
18	Männl.	54	Kompression von links, Deviation nach rechts	Leicht wellenförmige Krümmung	Beschwerdefrei		8 Mon.
19	Weibl.	35	Stat. nach Strumektomie vor Jahren, starke Deviation nach rechts	Starke bogenf. Deviat. nach rechts. Retrotracheale Struma	Atembeschw.nur beim Steigen	Struma retrotrachealis. erst durch Röntgen p. op. festgestellt	8 Mon.
20	Männl.	26	Kompression v. r., Dev. nach l., leichter Knick	Leichte Verbiegung	Atmung zunehm. beeinträchtigt	Vergrößerung des rest. linken Lapp.-Recidiv	8 Mon.
21	Weibl.	41	Kompression von vorn nach hinten	Leichte Deviation nach rechts	Beschwerdefrei		8 Mon.
22	Männl.	18	Deviation nach rechts, Kompression	Leichte Deviation nach links, bogenförmig	Beschwerdefrei	Leichte Vergröß. d. rest. rechten Lapp.-Recidiv	8 Mon.
23	Weibl.	56	Kompr. von beid. Seiten	Starke Deviat. nach r.	Beschwerdefrei		6 Mon.
24	Männl.	15	Hochgr. Kompression, Deviation nach links	Leichte Deviation nach rechts	Beschwerdefrei		5 Mon.
25	Weibl.	28	Bogenförmige Deviat., Kompr. n. hint., Skoliose	Trachea verläuft parallel der Skoliose	Beschwerdefrei		5 Mon.
26	Männl.	31	Maximale Deviation n. r., Kompression v. links	Normal	Beschwerdefrei		4 Mon.
27	Weibl.	13	Deviation in toto nach links	Leicht bogenförmig, rechtskonvexe Krümm.	Beschwerdefrei	Vergrößerung des rest. linken Lapp.-Recidiv	4 Mon.
28	Männl.	17	Bogenförmige Dev. n links, Kompr. v. rechts	Normal	Beschwerdefrei		2 Mon.
29	Männl.	27	Kompression von links, Deviation nach rechts	Kompr. bedeut. zurückgegangen, Dev. n. rechts	Beschwerdefrei		1 Mon.
30	Weibl.	33	Kompr. v. vorn n. hinten	Normal	Beschwerdefrei		1 Mon.
31	Männl.	46	Bogenförmige Deviat. nach rechts, Kompress. Struma intrathoracica	Bedeutende Erweiterung, Deviation aber noch nicht aufgehoben	Beschwerdefrei		8 Tage

Digitized by Google

Eine vollständige Restitutio ad integrum, funktionell und anatomisch, war in 7 Fällen nachzuweisen (Fall 2, 5, 10, 16, 26, 28, 30); und zwar handelte es sich durchwegs um Fälle, die vor der Operation eine mehr oder weniger starke Deviation mit Kompression zeigten. Fast normalen Befund zeigten 10 Fälle (3, 6, 9, 13, 14, 17, 18, 21, 24, 25). In diesen Fällen ist die Kompression meist ganz geschwunden, nur eine leichte Deviation der Trachea — oft in der entgegengesetzten Seite wie vor der Operation — wird durch Druck der zurückgelassenen Schilddrüsenhälfte noch bewirkt (z. B. Fall 17). Insgesamt haben wir also bei 17 Fällen eine einwandfreie funktionelle und fast einwandfreie anatomische Wiederherstellung der Trachea konstatieren können. Unter den 14 noch verbleibenden Fällen sind 5 Rezidive (Fall 4, 8, 11, 15 und 20) mit stärkerer Atmungsbehinderung und 4 Rezidive ohne diese. Als mehr oder weniger gebessert, d. i. mit Verringerung der Deviation und Kompression und hierdurch bedingter Verringerung der Atemnot, können die restlichen 4 Fälle (12, 19, 23, 29, 31) gelten. — Weiter können wir feststellen, daß bei allen Fällen ein Rückgang der Kompression stattfand. Auch die Deviation ging fast überall zurück. Die 9 Fälle von Säbelscheidentrachea zeigen alle eine Erweiterung des Lumens nach der Operation. Fall 31, der eine kolossale Verschiebung der Trachea aufweist, zeigt 8 Tage nach der Operation, daß die Trachea sich erweitert und zur Hälfte ihrer normalen Lage genähert hat. Auch die laryngoskopischen Untersuchungen, 8—11 Tage nach der Operation, beweisen, daß die Kompression allmählich zurückgeht, wahrscheinlich durch die Einwirkung des intratrachealen Druckes, während die Verschiebung meist gleich nach der Operation zurückgeht, wenn nicht unter dem Druck des restierenden Lappens nun eine leichte Deviation nach der entgegengesetzten Richtung stattfindet.

Das funktionelle Resultat war bei 28 von 31 Fällen ein durchaus befriedigendes, die Patienten hatten keine oder nur unbedeutende Atembeschwerden mehr, waren mit der Operation zufrieden und konnten wieder ihrer Arbeit nachgehen.

Die drei Fälle, bei denen die Strumektomie keine Besserung in der Atmung, bei einem Pat. (Fall 8) im Gegenteil eine Verschlimmerung herbeigeführt hat, veranlassen uns zur Besprechung der Frage über die Wirkung der verschiedenen Operationsmethoden auf Lage und Lumen der Trachea.

Das Streben jeder medizinischen Therapie gilt der Beseitigung der kausalen Ursache des Leidens- und — wenn dies nicht möglich ist — wenigstens der symptomatischen Hilfe. Der chirurgische Eingriff der Strumektomie nun ist ein kausaler, mechanisch-kausal, aber gleichzeitig auch symptomatisch, durch Verminderung der Strumastoffwechselprodukte, indem er bezweckt, den Druck, den die vergrößerte Schilddrüse auf die Trachea ausübt, aufzuheben. Die Atmungsstörungen sind ja der hauptsächlichste Beweggrund für die Patienten, sich operieren zu lassen. Dieser ursprünglich mechanisch-kausale Eingriff verwandelt sich nun manchmal in einen symptomatischen, indem durch ihn die Atmungsstörungen nur für kürzere oder längere Zeit aufgehoben werden, die Trachea aber später die ihr bei der Operation zurückgegebene normale Form und Lage nicht beibehält. Um nun die chirurgische Therapie der Struma zu einer durchaus kausalen zu machen, muß in jedem Falle nach genauer Orientierung über die Lage des Kropfes zu seiner Umgebung, besonders mit Hilfe der Durchleuchtung, die für den speziellen Fall geeignetste Operationsmethode angewendet werden.

In unseren Fällen wurde, wie aus den Krankengeschichten zu ersehen ist, meistens die einseitige Exstirpation nach Billroth-Kocher oder eine Kombination von Resektion und Exstirpation, zuletzt Enukleation, vorgenommen. Die Verlagerungsmethode, die von Wölfler und Hofmeister eingeführt und auch von Kocher empfohlen wurde, kam nur selten in Anwendung. Sie wäre unserer Meinung nach, besonders bei einseitiger Exstirpation der Schilddrüse, zu empfehlen, da ja, wie unsere Kasuistik zeigt, eine neuerliche Deviation oder Kompression der Trachea meist durch Druck des restierenden Schilddrüsenlappens zustande kommen.

Digitized by Google

Durch die Verlagerungsmethode können eventuell stattfindende Rezidivkompressionen vermieden werden. R. Eden gibt an, daß es möglich sei, durch freie Fettverlagerung und durch seine besondere Art der Verlagerung eine einseitige Kompression nach Strumektomie zu verhindern. Wir haben diesbezüglich bei unseren Fällen keine Erfahrung.

Zusammenfassung:

Wir fassen die Ergebnisse unserer Untersuchungen an 31 strumektomierten Patienten zusammen und kommen zu folgenden Schlüssen:

1. Die Trachea kann nach der Strumektomie wieder ihre normale Form und Lage annehmen und diese dauernd beibehalten, wenn

a) zur Zeit der Operation noch keine hochgradige Erweichung der Trachea besteht,

b) die Elastizität der Knorpel noch mehr oder weniger erhalten ist,

c) der zurückgelassene Teil der Schilddrüse keinen Druck auf die Trachea mehr ausübt und

d) kein Rezidiv seitens des Restes der Schilddrüse auftritt.

2. Nicht immer nimmt nach der Strumektomie die Trachea wieder völlig normale Form und Lage an, da nicht immer alle oben angeführten Voraussetzungen zutreffen.

3. Hinsichtlich der Trachealstenose und der damit zusammenhängenden Atembeschwerden bringt die Operation fast vollständige Heilung.

4. Die Kompression der Trachea geht postoperationem in den meisten Fällen allmählich, im Verlaufe von Monaten, zurück.

5. Die Deviation schwindet meist rasch nach der Operation. Es kommt nicht selten zu einer leichten Verschiebung in der entgegengesetzten Richtung.

6. Zur Verbesserung der Dauerresultate empfehlen wir, ante operationem außer der unbedingt nötigen Röntgenaufnahme in zwei Ebenen stets eine Durchleuchtung von Lungen und Herz vorzunehmen. Von den Operationsmethoden halten wir die Verlagerungsmethode bei Strumektomie in vielen Fällen von einseitiger Resektion für geeignet.

Literatur.

Beck, K.: Beitrag zur med. Therapie der Struma. Fortschritte auf dem Geb. d. Röntgenstr., 1900, IV, 122. — Beck, K.: Beitrag zur Diagnostik und Therapie der Schilddrüse. Fortschr. auf d. Geb. d. Röntgenstr., VI, 122. — Chiari: Chirurgie des Kehlkopfes und der Luftröhre. Neue deutsche Chirurgie, 1916, XIX. — Demme: Beiträge zur Kenntnis der Tracheostenosis per compressionem. Würzburg. med. Zeitschr., 1861, CX, 401. — Denk, W. und Hofer, G.: Tracheomalazie und Struma. Arch. f. kl. Chirurgie. 1918, CX, 401. — Eden, R.: Beseitigung einer Trachealstenose nach einseitiger Strumektomie durch freie Fettgewebeverpflanzung und eine besondere Art der Verlagerung der Schilddrüse. Berliner med. Wochenschr., 1917, 456. — v. Eiselsberg, A.: Die Krankheiten der Schilddrüse. Deutsche Chirurgie, Lieferung 38, 1901. — Eppinger: Handbuch der pathologischen Anatomie von Klebs, 1880. — Ewald, C.: Mitteilungen aus der Tübinger Klinik, 1888, III. — Hofmeister: Die Knopflochverlagerung des Kropfes. Zentralbl. f. Chir., 1909, Nr. 35. — Holzknecht, G.: Die röntgenologische Diagnostik der Erkrankungen der Brusteingeweide. Fortschr. auf d. Geb. d. Röntgenstrahlen, Ergänzungsheft 6, 1901, 44. — Kahler: Säbelscheidentrachea und Lungenemphysem. Verhandlg. der vereingt. deutschen Laryngologen, 1913. — Kausch: Beiderseitige Resektion oder einseitige Exstirpation des Kropfes. Arch. f. klin. Chir., 1910, XCIII, 829. — Kocher, Th.: Über Kropfexstirpation und ihre Folgen. Arch. f. klin. Chir., 1883, XXIX, 254. — Kocher, Th.: Bericht über zweitausend Kropfoperationen. Langenb. Archiv f. klin. Chir., 1901, LXIV, 451. — Kocher, Th.: Über ein drittes Tausend Kropfoperationen. Chirurgenkongreß 1905. — Kocher, Th.: Über Kropf und Kropfbehandlung. Deutsche med. Wochenschr., 1912, 1265. — Kocher, A.: Kropf. Spezielle Pathologie und Therapie innerer Krankheiten, II, 883. — Krause, P.: Röntgenuntersuchung der Trachea. Groedels Atlas und Grundriß der Röntgendiagnostik in der inneren Medizin, 1914, Verlag Lehmann. — Krönlein, R.: Klinische Untersuchungen über Kropf, Kropfoperation und Kropftod. Bruns Beiträge zur klin. Chir., 1892, IX, 577. — Martin, B.: Über das Verhalten der Tra-

Digitized by Google

chea nach Kropfoperationen. Deutsche Zeitschr. f. Chir., 1920, CLIV, 366. — Pfeiffer, C.: Die Darstellung der Trachea im Röntgenbild, besonders bei Struma. Bruns Beitr. z. kl. Chir., 1905, XLV, 716. — Pfeiffer, C.: Über die Röntgenuntersuchung der Trachea bei Tumoren und Exsudaten im Thorax. Münch. med. Wochenschr., 1906, 352. — Pieniazek: Die Verengerungen der Luftwege. 1901, Verlag Enke. — de Quervain: Zur Technik der Kropfoperation. Deutsche Zeitschr. f. Chir., 1912, CXVI, 374 und 1915, CXXXIV, 475. — Rose: Kropftod und Radikalkur der Kröpfe. Berlin 1878. — Schiller, A.: Über Kropfoperationen an der Heidelberger Klinik, in den Jahren 1888—1898. Bruns Beitr. z. kl. Chir., 1889, XXV, 535. — Schinz, Hans R.: Über einen Senkungsabszeß im vorderen Mediastinum. Deutsche Zeitschr. f. Chir., 159. Bd., 1920, S. 163. — Sgalitzer: Die röntgenologische Darstellung der Luftröhre mit besonderer Berücksichtigung ihrer Veränderungen bei Kropfkranken. Arch. f. klin. Chir., 1918, CX, 418. — Sgalitzer: Röntgenologische Luftröhrenuntersuchung. Monatsschr. f. Ohrenheilkunde und Laryngorhinologie, 1919, 53. Jahrg., Nr. 3. — v. Wagner: Über die Folgen der Exstirpation der Schilddrüse. Wiener mediz. Blätter, 1884, Nr. 25, Nr. 30. — Wild, O.: Die Untersuchung der Luftröhre und die Verwendung der Tracheoskopie bei Struma. Bruns Beitr. z. kl. Chir., 1905, VL, 1. — Wölfler: Über Entwicklung und Bau des Kropfes. Arch. f. kl. Chir., 1883, XXIX, 1 und 755. — Wölfler: Zur chirurgischen Anatomie und Pathologie des Kropfes und Nebenkropfes. Arch. f. kl. Chir., 1891, XL, 146. — Wölfler: Über operative Dislokation des Kropfes. Beiträge zur klinischen Chirurgie, 1898, XXI, 503.

(Aus dem Röntgenlaboratorium der deutschen medizinischen Universitätsklinik [Prof. Jaksch-Wartenhorst] Prag.)

Zur Klinik und Ätiologie der Spalthand.

Von

Dr. **Lilly Pokorny.**

(Hierzu 8 Textfiguren.)

Der Kampf über die Ätiologie der Spalthand — ob endogen oder exogen — ist noch immer nicht entschieden. Nach Paul (1) und vielen anderen, die gleich ihm diese Frage aufgeworfen haben, wird uns „nur eifrigstes Sammeln und genaue Beschreibung jedes einzelnen Falles vielleicht später durch die an Hand vieler Fälle geschaffene Möglichkeit genauer Klassifizierung und strenger Beurteilung der einzelnen von der Type abweichenden Erscheinungen in den Stand setzen, zu erschließen, welcher Art die Ursachen sind". Von diesem Standpunkte aus sei ausführlich über unseren Fall, der Spaltbildungen beider Hände aufweist, berichtet.

Marie S., 26 Jahre alt, wies schon von Geburt an die Mißbildungen an Händen und Füßen auf, die wir später eingehend schildern werden. Außerdem bestand zwischen Daumen und Zeigefinger der rechten Hand eine Weichteilverbindung, die später — allerdings nicht mit bleibendem Erfolg — operativ getrennt wurde. Ebenso waren von Geburt an Veränderungen an den Nägeln der Hände vorhanden. Die Nägel waren längs gestreift, rissen häufig ein oder spalteten sich, so daß das Mädchen infolge der daraus resultierenden Schmerzen arbeitsunfähig wurde. Laut Aussage der Mutter weisen weder ihre Eltern noch die Eltern und Geschwister des Mädchens irgendwelche Abnormitäten auf. Dieses selbst ist sonst körperlich und geistig normal entwickelt. Die Patientin gibt an, bei der Arbeit immer den auffallend stark entwickelten rechten Ringfinger benützt zu haben. Im rechten Zeigefinger soll sie von klein auf immer weniger Kraft gehabt haben. Der rechte Ringfinger ist seit einem vor 12 Jahren erfolgten Trauma steif, seit welcher Zeit auch der kleine Finger in Beugestellung gehalten wird.

Status praesens: 6. 2. 23. Außer Fluor albus nichts Pathologisches nachweisbar.

Rechte Hand (Textfig. 1): Die Ulnarseite des Daumens und die korrespondierende Seite des Zeigefingers weisen eine Narbe (nach Durchtrennung der die Syndaktylie bewirkenden Hautbrücke) auf. Der Mittelfinger fehlt, an der Stelle seines Ansatzes befindet sich ein tieferer Spalt. Die rechts und links von dem Spalt befindlichen Fingerpaare können gut gegeneinander bewegt werden. Der besonders kräftig entwickelte Ringfinger weist Beugestellung unter einem Winkel von 90° im proximalen Interphalangealgelenk auf. Weitere Beugung nur im Ausmaße von 10—20° möglich. Dieselben Veränderungen am kleinen Finger. Sämtliche Fingergelenke verdickt. Die Nägel am Daumen, Zeige- und Ringfinger zeigen trophische Störungen: Sie sind papierdünn, haben Längsfurchen und setzen sich an ihrem freien Ende nicht vom Nagelbett ab, ähneln einer angeklebten, trockenen Fischschuppe.

Digitized by Google

Textfigur 1.

Textfigur 2.

Linke Hand (Textfig. 2): Der Mittelfinger fehlt gleichfalls, der Spalt jedoch weniger tief. Der Zeigefinger ist im Bereiche der Grundphalange auf nahezu das Doppelte seiner Breite verdickt. Man tastet an seiner ulnaren Seite ein schmales, graziles Knochenstück durch. An der Stelle, die ungefähr dem Köpfchen des 3. Metakarpus entsprechen könnte, ist eine knöcherne Prominenz, an der 2 Sehnen inserieren, eine, deren Verlaufsrichtung mit der des 3. Mittelhandknochens zusammenfällt. Eine 2., die schräg von der Strecksehne des Ringfingers abzweigt (siehe Skizze Textfigur 3). Analoge Nagelveränderungen wie rechts.

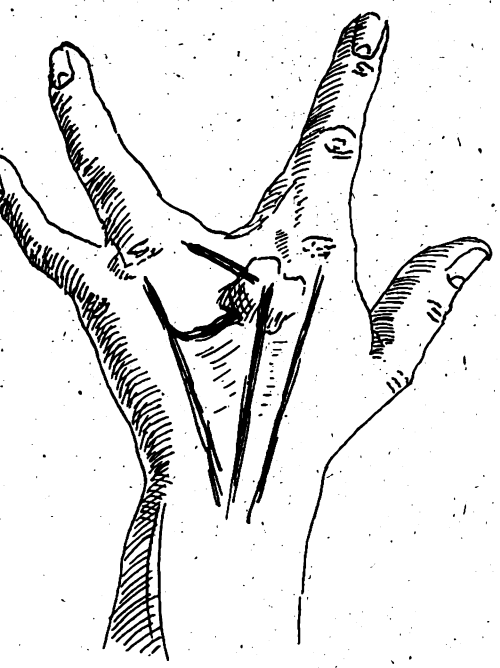

Textfigur 3.

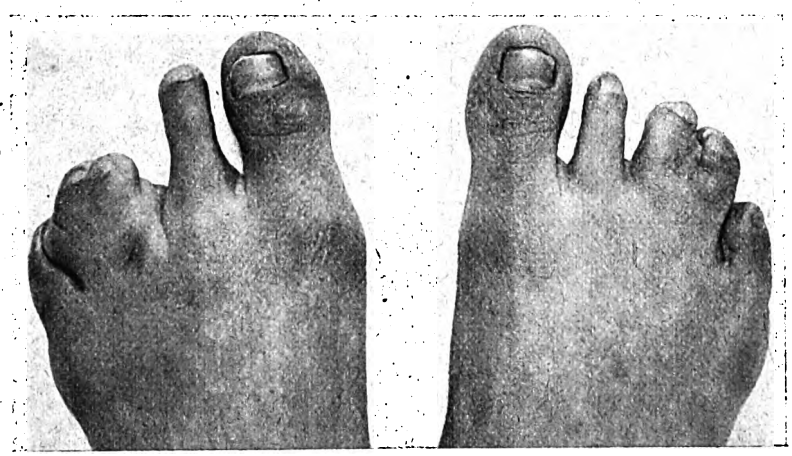

Textfigur 4.

Füße (Textfig. 4): Beide frei von Spaltbildungen. Hingegen beiderseits eine Syndaktylie der 3. und 4. Zehe, die rechts nur die proximalen Weichteile zu betreffen scheint. Die Endphalangen sind frei, beide Zehen tragen vollausgebildete Nägel. Links sind beide Nägel aneinandergewachsen, nur ein Knochen tastbar. An der fibularen Seite der 4. Zehe springt ein Hautbürzel vor.

Röntgenbild der rechten Hand (Textfig. 5.): Handwurzelknochen o. B. Metakarpus 3 verkürzt, das Köpfchen schmal. Sein ulnarer Nachbar hat ein plumpes Köpfchen. Beide stehen in gelenkiger Verbindung mit der Basis der 4. Grundphalange, die eine steilere Gelenkfacette radial für

Digitized by Google

den Metakarpus 3 und eine weniger steile und größere für das verbreiterte Köpfchen des 4. Mittelhandknochens trägt. Die Basis des letzteren ist um die Hälfte der normalen Größe verbreitert. In ihr Projektionsbereich fällt ein Sesambein. Die Diaphyse der Grundphalange des Ringfingers ist abnorm lang und dick, Taille kaum angedeutet, das Köpfchen verplumpt. Die basale Fläche der Mittelphalanx entsprechend deformiert, Randwulstbildung, arthritische Zacken. Die Mittelphalange dicker und kürzer als die der anderen Hand. Im proximalen Interphalangealgelenk des 5. Fingers ähnliche Veränderungen wie am 4.

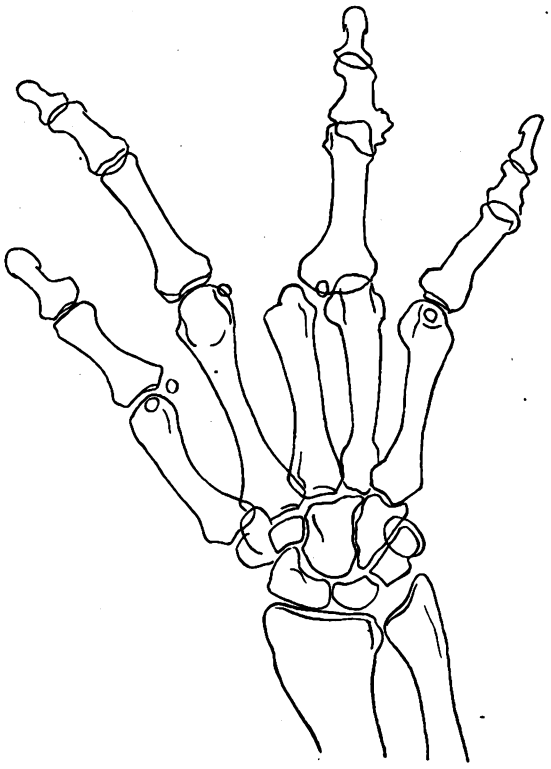

Textfigur 5.

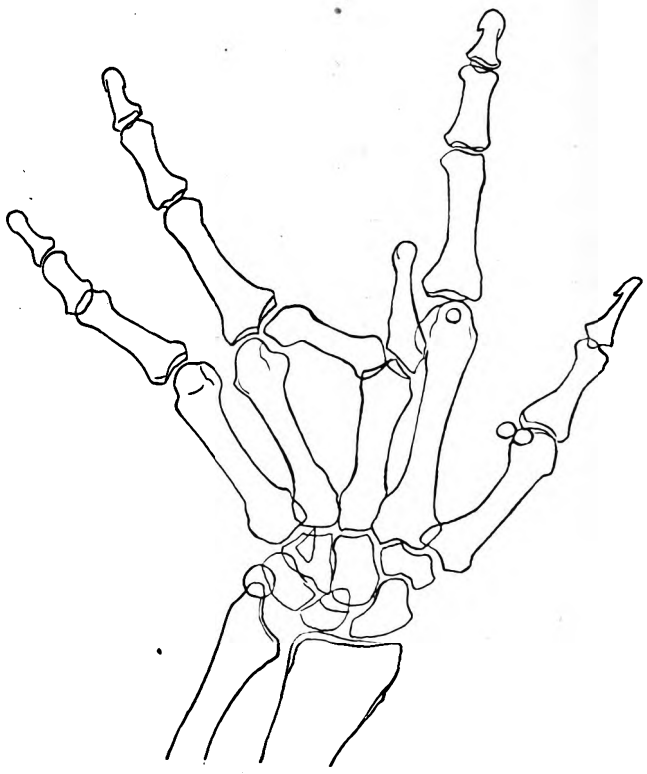

Textfigur 6.

Röntgenbild der linken Hand (Textfig. 6): Handwurzelknochen, Metakarpen normal mit Ausnahme des 3., der plumper als seine Nachbarn, um ein Drittel seiner Länge verkürzt ist. Statt des Köpfchens trägt er eine sattelförmige Gelenkfläche, deren ulnarer Anteil mit einem quergelegten Knochenstück artikuliert, das als Triangel bezeichnet wird. Es ist graziler als die Grundphalange von 2 u. 4, auch kürzer. Es steht ulnar in gelenkiger Verbindung mit dem Köpfchen des 4. Mittelhandknochens einerseits, mit einer Sattelfläche an der Basis der 4. Grundphalanx andererseits. An der knöchernen Prominenz, die man von außen tastet und die im Röntgenbild dem Gelenk zwischen Triangel und Metakarpus 3 entspricht, entspringt noch ein drittes Knochenstück, das — länger als eine Endphalange — mit einer Tuberositas unguicularis versehen ist. An der Basis hat es auch ein Sattelgelenk, dessen ulnare Gelenkfläche für die radiale Gelenkfacette des Köpfchens des 3. Metakarpus bestimmt ist. Seine steilere, radiale Gelenkfläche ist dem Metakarpus 2 nur angelagert, entfernt sich jedoch von diesem bei maximaler Adduktion des radialen an das ulnare Fingerpaar um einige Millimeter.

Röntgenbild des rechten Fußes (Textfig. 7): o. B.

Röntgenbild des linken Fußes (Textfig. 7): Fußwurzelknochen o. B. Der 3. Mittelfußknochen kürzer als die umgebenden, das Köpfchen stark abgeplattet, der Spalt zwischen ihm und der auf ein Drittel ihrer normalen Länge reduzierten 3. Grundphalange verschmälert. Letztere ist nicht nur verkürzt, sondern auch stärker als normal. Zwischen dem 2. Mittelfußknochen und der Grundphalanx 2 einerseits und der Grundphalanx 3 andererseits ein erbsengroßes Sesambein. An Stelle der 4. Grundphalange befindet sich ein plumpes polygonal begrenztes Knochenstück, das aus der stark verbreiterten und verkürzten Grundphalanx 4 und der Mittelphalanx 3 zusammengesetzt erscheint. Fibular und distal trägt es einen dem oben beschriebenen Hautbürzel entsprechenden Vorsprung. Endphalanx 3 und Mittelphalanx 4 wieder frei.

Digitized by Google

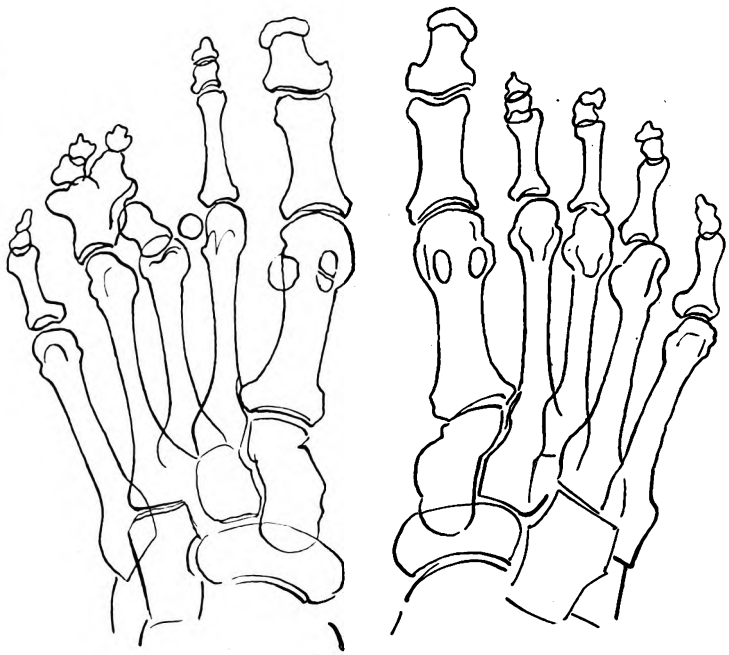

Textfigur 7.

Es handelt sich in unserem Falle um zwei häufig nebeneinander vorkommende Skelettmißbildungen: um Spalthand einerseits, Syndaktylie andererseits. Die knöcherne Syndaktylie des linken Fußes betrifft nur die Verwachsung der 4. Grundphalanx mit der 3. Mittelphalanx. Auffallend ist die abnorme Breite dieses verwachsenen Knochenstückes, und man muß sich auch die Frage vorlegen, ob es sich hier nicht um eine polydaktyle Syndaktylie der 4. Grundphalanx mit sekundärer Verwachsung dieses syndaktylen Knochenstückes mit der Mittelphalange der 3. Zehe handelt. Diese Frage sind wir ebensowenig in der Lage, eindeutig zu beantworten wie die nach der knöchernen Herkunft des Auswuchses an der fibularen Seite dieses Knochens. Handelt es sich hier um eine rudimentäre Anlage einer weiteren überzähligen Zehe oder ist es eine einfache Exostose?

Beide Hände weisen Spaltbildungen auf. Perthes (2) unterscheidet verschiedene Grade dieser Defektbildung: Als Anfangsglied dieser Reihe bezeichnet er Spaltbildung und partiellen Defekt des Mittelfingers, als Endglied seinen extremen Fall, einen Chinesen, bei dem sämtliche Finger nebst Metakarpen, mit Ausnahme von Daumen und kleinem Finger, ausgefallen waren. Gehen wir von seiner Einteilung aus, so handelt es sich bei unserem Mädchen beiderseits um eine Spalthand ersten Grades, nachdem nur die Anlage der Phalangen der Mittelfinger defekt ist.

Rechts liegen die Verhältnisse einfach. Alle drei Phalangen des Mittelfingers fehlen, das Köpfchen des 3. Metakarpus — schmäler und kürzer als seine Nachbarn — artikuliert mit einer dafür ausgeblideten zweiten Gelenkfacette des Ringfingers, dessen überaus kräftige Entwicklung wir durch Arbeitshypertrophie erklären möchten. Die arthritischen Veränderungen der proximalen Interphalangealgelenke von 4 und 5 sind posttraumatischer Natur.

Nicht ganz so eindeutig sind die Verhältnisse links. Das Vorkommen eines quergelagerten, die beiden Mittelhandknochen verbindenden Knochenstücks — Triangelbildung — ist bereits in einigen, allerdings spärlichen Fällen beobachtet worden. (Nicaise [3], Joachimsthal [4], Friedrich [5], Orth [6], Scheffen [7].) Die Deutung des Triangels ist schwierig. Orth, der einen 5jährigen Knaben untersuchte, fand einen Epiphysenkern im Triangel und faßte es auf Grund dieses Befundes als Grundphalange auf. Joachimsthal machte eine ähnliche Beobachtung, doch besaß der Verbindungsknochen

Digitized by Google

an seinen beiden Enden — im Gegensatz zu den normalen Röhrenknochen der Hand — Epiphysenkerne und konnte demnach weder als Metakarpale noch als Phalanx charakterisiert werden. Der gleichen Schwierigkeit bei der Deutung des Triangel wie Scheffen in seinem ersten Fall — es handelte sich um einen 27jährigen Mann — begegnen auch wir, nachdem hier ebenfalls die Epiphysenfugen bereits verknöchert sind. Wichtigen Aufschluß über die Herkunft dieses Verbindungsknochens gibt uns der Sehnenverlauf (siehe Textfig. 3). Die Strecksehnen von 1, 2, 4 und 5 verlaufen normal. Eine Junctura tendinum besteht zwischen den Sehnen des 3. und 4. Fingers. Die Strecksehne des Mittelfingers zieht zu dem stark vortretenden Knochenvorsprung, der von dem Köpfchen des 3. Mittelhandknochens und den proximalen Teilen der mit ihm in Verbindung stehenden Knochenstücken gebildet wird. Von dort geht ein sehniger Strang ulnar in der Richtung des queren Knochenstückes und scheint an dessem ulnaren Ende zu inserieren. Er muß wohl zu recht als die Strecksehne des Mittelfingers und demzufolge das in seiner Verlaufsrichtung gelegene Knochenstück als die Grundphalange des Mittelfingers angesehen werden.

Die Frage nach dem Wesen des gleichfalls mit dem Capitulum metatarsi 3 artikulierenden 2. Knochenstückes muß offen gelassen werden. Der Knochen weist formal große Ähnlichkeit mit dem von den Anatomen erwähnten, jedoch nur von Köhler (8) röntgenologisch beobachteten, zwischen der Basis des Metatarsus 1 und 2 vorkommenden Os intermetatarseum auf. Gegen die Auffassung als Endphalange spricht die mehr als doppelte Länge, gegen die als Mittelphalanx die Ausbildung einer Tuberositas unguicularis. Entweder handelt es sich hier um einen atypischen Knochen, entstanden aus der Verschmelzung einer Mittel- und Endphalange, oder aber wäre an das Vorkommen eines „Os intermetacarpeum" in Analogie mit dem Befund Köhlers (allerdings zwischen den Köpfchen) zu denken.

Was die Funktion der Hände anbelangt, so ist sie eine relativ gute im Verhältnis zur Schwere der Mißbildung. Die trotz der ersten Operation noch bestehende Syndaktylie zwischen Daumen und Zeigefinger der rechten Hand hinderte die Patientin beim Arbeiten, und aus diesem Grunde wurde die operative Trennung mit nachfolgender Plastik an der Klinik Prof. C. Kreibich durchgeführt (A. Pokorny). Die Patientin kann mit der Spalthand alle groben Arbeiten verrichten, indem sie zum Beispiel die Bürste beim Fußbodenreiben zwischen Zeige- und Ringfinger der rechten Hand hält und hierbei eine beträchtliche Kraftleistung entfaltet. Auch für feinere Arbeiten kann sie die mißgebildeten Hände verwenden; so ist zum Beispiel die Schrift ganz exakt. Die linke Hand ist zum Greifen gleichfalls verwendbar. Auch Ab- und Adduktion dieser beiden Fingerpaare ist in ziemlich großem Ausmaße möglich. Von der Exkursionsfähigkeit der in Betracht kommenden Gelenke konnten wir uns vor dem Durchleuchtungsschirm überzeugen. Auch wird das Gelenk, das sich zwischen der 4. Grundphalanx und dem Triangel ausgebildet hat, zu Bewegungen benützt.

Was an unserem Fall besonders bemerkenswert erscheint und zur Klärung der Ätiologie ebenfalls herangezogen werden muß, ist das gleichzeitige Vorkommen von Spalthand, Syndaktylie an einer Hand und Syndaktylie der Füße bei gleichzeitig vorhandenen angeborenen trophischen Störungen der Nägel. Es ist bekannt, daß Spalthand und Syndaktylie häufig kombiniert sind. Auch andere Mißbildungen kommen — wenn auch seltener —, z. B. Polydaktylie, Hasenscharte usw., gleichzeitig mit Spalthand vor. Ferner seien noch die Fälle von Orth und Joachimsthal erwähnt, von denen der erste beiderseitige Spalthand, der zweite einseitige Spalthand, kombiniert mit Pektoralisdefekt, beobachtet hat. Einen Fall jedoch, wo gleichzeitig angeborene trophische Störungen der Nägel an den Spalthänden vorhanden sind, haben wir in der uns zugänglichen Literatur nicht verzeichnet gefunden. Daß in unserem Fall die trophischen Störungen angeboren sind, ist aus dem Umstand zu entnehmen, daß die Patientin seit frühester Kindheit an den durch die Atrophie bedingten Nagelbettbeschwerden litt.

Über die kausale Genese der Spalthand sind in der Literatur mannigfache Ansichten niedergelegt Es erscheint uns notwendig, die verschiedenen Theorien kurz zu rekapitulieren:

Digitized by Google

Einige Autoren ziehen a) innere Ursachen (id est fehlerhafte Beschaffenheit des Keimes) zur Erklärung heran. Andere wiederum vertreten die Ansicht, daß b) äußere Ursachen (id est Schäden, welche im Laufe der Entwicklung auf die vorher normale Anlage einwirken) für die Entstehung der Mißbildung verantwortlich zu machen sind. Innerhalb dieser 2. Gruppe vertritt Kümmel (9) die Ansicht, daß eine Amnionfalte die freie Spitze der Handanlage, die später den Mittelfinger bildet, in früher Fötalzeit getroffen habe, wobei die benachbarten Fingeranlagen seitlich verdrängt worden wären. E. Schwalbe (10) betont jedoch die Schwierigkeiten der strikten Feststellung einer Mißbildung als amniogen und stellt das Postulat auf, daß sich an Ort und Stelle Amnionfäden nachweisen lassen müssen. Außerdem zieht er die Möglichkeit einer sekundären Verwachsung der Mißbildung mit dem Amnion in Betracht. Die symmetrische Anordnung sowie die Vererbbarkeit der Mißbildung lassen uns diese Erklärung unwahrscheinlich erscheinen, da, wie Schwalbe an anderer Stelle selbst mit Recht betont, „amniogene Mißbildungen in gewisser Weise atypisch sind, was ganz selbstverständlich ist, insofern, als die amniotischen Stränge (Simonartschen Stränge) bald hier, bald dort eine Verletzung setzen können". Als weitere Gründe gegen diese Theorie kommen die häufige Kombination mit Syndaktylie bzw. Polydaktylie und die als Hemmungsbildungen zu deutenden Gesichtsspalten (Hasenscharten) in Betracht. Ein weiteres, nach unserer Ansicht sehr bemerkenswertes Moment ist die auffällige Beobachtung, daß eine isolierte Spaltbildung der unteren Extremität noch nicht beschrieben ist, wobei die Hände, die oft schwere Veränderungen aufweisen, gekreuzt flach der Brust des Fötus aufliegen, wodurch sie weiter vom Amnion entfernt sind als die Beine. Müssen sich doch die gekreuzt gelagerten Tibiae zur Wahrung der Eiform der Frucht und aus Raumersparnis sogar krümmen. Aus diesen Gründen kommen die Fußspitzen in viel innigeren Kontakt mit dem Amnion, und doch sind sie nie allein von der Spaltbildung betroffen; wenn sie aber mißgebildet sind, weisen die Hände immer die tiefergehenden Spaltbildungen auf. Frohnhöfer (11), der die Defektbildung durch Spontanamputation erklärt, sind die gleichen Gründe entgegenzuhalten wie Kümmel, nämlich daß eine Spontanamputation des 3. Strahles symmetrisch an Händen und Füßen in einer so großen Anzahl von Fällen kaum denkbar ist.

Eine weitere Erklärung geht dahin, daß bei allgemeiner Enge des Amnion und abnorm wenig Fruchtwasser die prominentesten Teile (also Hände und Füße symmetrisch) geschädigt werden: Perthes bemerkt mit Recht, daß dieser Druck nur flächenhaft wirken könne und daß die nur um Bruchteile von Millimetern entfernten Anlagen des 2. und 4. Fingers bei Schädigung des 3. mitbetroffen werden müßten.

Mit Hinblick auf die bei zahlreichen Fällen von Spalthand nachgewiesene Vererbung (Perthes, Friedrich, Fetscher [12], Scheffen usw.) wurden verschiedene Erklärungsversuche aufgestellt: Scoutetten (13) und Klaußner (14) nahmen eine Vererbung „erworbener Eigenschaften" an, nachdem die Väter zweier Kinder durch Verletzung spalthandähnliche Verstümmelungen einzelner Finger vor der Geburt ihrer Söhne erlitten hatten. Doch sind die Veränderungen der Väter und Söhne zu different, und die Beobachtungen zu wenig eindeutig, um als Beweise einer Vererbung „erworbener Eigenschaften" in Betracht zu kommen.

Was die Erklärung der Spalthand als Atavismus anbelangt, so ist dem entgegenzuhalten, daß in der humanen Ahnenreihe wohl die mehr als 5strahlige Hand (v. Bardeleben, E. Schwalbe) und nicht die 2strahlige als Urform anzusehen ist.

Nun kommen wir auf die bereits früher erwähnte fehlerhafte Anlage der Vererbungssubstanz — das „Vitium primae Formationis" Ammons — zu sprechen. Diese Theorie erscheint uns nicht nur für unseren Fall, sondern auch für die früher in der Literatur niedergelegten Fälle die zutreffendste. Es sprechen für sie: das symmetrische Vorkommen, das gleichzeitige Vorhandensein anderer endogener Mißbildungen, in unserem Falle die Kombination mit Syndaktylie der Füße, und der viel seltener zu beobachtenden Verwachsung zwischen Daumen

Digitized by Google

Stammbaum einer Spalthand nach Fetscher.

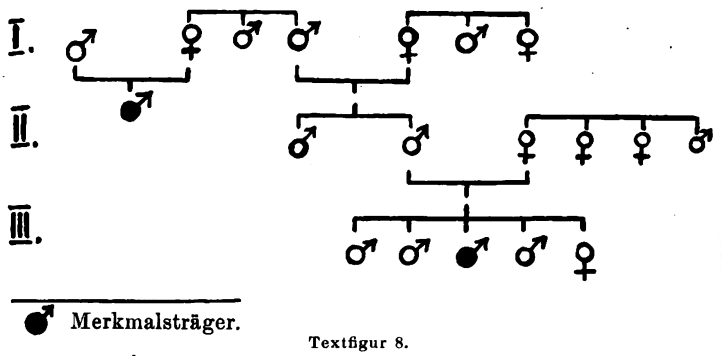

Textfigur 8.

und Zeigefinger (sonst nur ein Fall bei Lallement [15]) der rechten Hand und — was wir besonders betonen möchten — das gleichzeitige Vorkommen trophischer Nagelveränderungen an den mißgebildeten Händen. Man könnte einwenden, daß in unserem Falle eine Vererbung nicht bestehe; wir möchten hingegen sagen, nicht nachgewiesen ist; denn wir besitzen nur Angaben über die Geschwister, Eltern und Großeltern mütterlicherseits. Vergleichen wir damit die nach Fetscher reproduzierte Ahnenreihe (s. Textfig. 8), so sehen wir, daß in Fetschers Fall auch keine Vererbung nachgewiesen worden wäre, wenn die Ahnentafel nicht so umfassend aufgezeichnet worden wäre. Ist doch das Verwandtschaftsverhältnis der beiden Merkmalsträger ein sehr weites.

Aus dem relativ seltenen Vorkommen der Mißbildung möchten wir gleich Fetscher den Schluß ziehen, daß es sich um ein rezessives Merkmal handelt. Auffallend ist die große Zahl der männlichen Individuen unter den Betroffenen.

Steht nun die endogene Ätiologie fest, so wäre noch die Frage zu beantworten, ob der Fehler am Spermium oder Ovulum liegt. Es wäre hier des überaus seltenen Falles von Scheffen zu gedenken, wo eine Frau mit zwei verschiedenen Männern zwei mißgebildete Kinder zeugte, eine Beobachtung, die mehr für eine fehlerhafte Beschaffenheit des weiblichen Keimes spricht.

Zusammenfassend möchten wir die Spalthand als endogene, vererbliche Mißbildung auffassen. Am häufigsten sind männliche Individuen betroffen. Das Merkmal dürfte rezessiv sein. Die Vererbung durch die Mutter erscheint uns glaubhaft.

Literatur.

1. Paul: Eine vierfingrige Hand mit Verbildung der Handwurzel. D. Zeitschr. f. Chirurg. 151. Bd., S. 174. 1919. — 2. Perthes: Über Spalthand. D. Zeitschr. f. Chir. 63. Bd., S. 132. 1902. — 3. Nicaise: zit. nach Lallement: Ein Beitrag zur Kenntnis der Spalthand. Fortschritte a. d. Geb. d. Röntgenstrahlen. XIX, S. 387. — 4. Joachimsthal: Über einen Fall von angebor. Defekt an d. r. Thoraxhälfte u. d. entsprech. Hand. Berl. klin. Woch. XXXIII. S. 804. 1896. — 5. Friedrich: in v. Bergmanns, v. Bruns u. v. Mikulics Handbuch d. prakt. Chir. Bd IV. S. 340. — 6. Orth: Beiderseitiger Spaltfuß und Spalthand, komb. m. partiellem rechtsseitigem Pektoralisdef. Arch. f. klin. Chir. 91. Bd. S. 282. 1910. — 7. Scheffen: 3 Fälle von Extremitätenmißbildungen. D. Ztschr. f. Chir. 112. Bd., S. 206. 1911. — 8. Köhler: Grenzen des Normalen u. Anfänge d. Pathol. i. Röntgenbilde. Lukas Gräfe und Sillem, Hamburg. S. 80. 1920. — 9. Kümmel: Die Mißbildungen der Extrem., Def. usw. Naegele, Stuttgart. Biblioth. med. Abt. E. Heft 3, S. 47. — 10. Schwalbe: in Aschoffs path. Anatom. Fischer, Bd. 1, S. 391. Jena 1919. — 11. Fronhöfer: zit. nach Perthes. D. Ztschr. f. Ch. 63. Bd., S. 132. 1902. 12. Fetscher: Ein Stammbaum mit Spalthand. Archiv f. Rassen- u. Gesellschaftsbiologie. Bd. XIV. S. 2., S. 176. — 13. Scoutetten: zitiert nach Perthes. D. Zeitschrift f. Ch. 63. Bd. S. 132. 1902. 14. Klaußner: zitiert nach Perthes. D. Zeitschr. f. Ch. 63. Bd. S. 132. 1902. — 15. Lallement: Ein Beitrag zur Kenntnis der Spalthand. Fortschr. auf d. Gebiete d. Röntgenstrahlen. XIX. S. 387.

Digitized by Google

(Aus dem Röntgenlaboratorium des Jüdischen Spitales [Direktor: Prof. Dr. H. Benedickt] und des „Adele und Zsigmond Brody" Kinderspitals [Direktor: Priv.-Doz. Dr. J. Groß] in Budapest [Leiter des Röntgenlaboratoriums: Prim. Dr. A. Weiß]).

Beitrag zum Röntgenbilde der universellen Pleuritis[1]).

Von

Dr. **Ernst Schiffer,** Röntgenarzt.

(Hierzu 24 Abbildungen im Text.)

Vor kurzem erst erschien die ausführliche Arbeit von F. Fleischner über „lobäre und interlobäre Lungenprozesse". Diese die Literatur ausführlich besprechende schöne Studie bringt auch zahlreiche eigene Fälle und kommt unter anderem zu dem Schlusse, daß Flüssigkeitsansammlung im Interlobärspalt, zumeist Exsudat, für sich isoliert, in Verbindung mit einem allgemeinen Erguß oder gleichzeitig mit einem solchen, aber getrennt von ihm, vorkommen kann. Es kommen daher Pleuritiden vor, bei denen Flüssigkeitsansammlung nicht nur im freien Pleuraraum, sondern gleichzeitig in den Interlobärspalten vorhanden ist, und zwar in der Weise, daß die Flüssigkeit des Interlobärspaltes mit derjenigen des Pleuraraumes in Verbindung zu stehen scheint. Allerdings ist diese letzte Gruppe ziemlich spärlich in Fleischners Zusammenstellung vertreten.

Rach machte die Beobachtung bei Kindern, an Einzelschlagaufnahmen, daß es wandständige, hoch hinaufreichende und sich allmählich zuspitzende Exsudatschatten gibt, die sich der lufthaltigen Lunge zu scharf abgrenzen. „Wenn die rechte Seite betroffen ist, kann sich der Schatten in Form eines annähernd horizontal gelagerten, dem interlobären Spalt entsprechenden, medialwärts sich zuspitzenden, bald schmäleren, bald breiteren Keiles, zwischen Ober- und Mittellappen erstrecken." Von den mitgeteilten drei Fällen beziehen sich zwei auf die rechte Seite mit nachgewiesener interlobärer Beteiligung, ein Fall war linksseitig, der auf interlobäre Erkrankung nicht untersucht wurde.

Fleischner beschreibt einen Fall (Beobachtung 16) mit rechtsseitigem Pleuraerguß. „Das Bild unterscheidet sich von den gewöhnlichen Exsudatbildern dadurch, daß in Mittelhöhe vom oberen Schattenrand ein Schattensporen medial vorragt."

Aßmann ist es aufgefallen, daß unter der Zahl der Flüssigkeitsschattenfiguren bei Pleuritiden ein mit gewisser Konstanz wiederkehrender Typus vorkommt. „Nicht selten begegnet man bei sagittaler Durchleuchtungsrichtung auffallend steil, lateralwärts ansteigenden, im wesentlichen wandständigen Exsudatschatten." Neben einem solchen, hoch hinaufreichenden, wandständigen Exsudatschatten beobachtete er einmal eine gleichzeitig bestehende „Interlobärschwarte" zwischen Ober- und Mittellappen.

Obige Beobachtungen sprechen für eine Form der Pleuritis exsudativa, bei welcher der wandständige Exsudatschatten bandartig schmal, hoch hinaufragend ist, sich aufwärts allmählich verschmälert und vom lufthaltigen Gewebe scharf abgrenzt. In der Mehrzahl der Fälle wurde gleichzeitig ein interlobärer Prozeß nachgewiesen.

Die Interlobärspalten reichen, von wenigen, ganz vereinzelt vorkommenden Varietäten abgesehen, bis zur thorakalen, diaphragmalen bzw. mediastinalen Oberfläche der Lunge. Der Pleuraüberzug deckt überall auch die Lungenlappenoberflächen der Interlobärspalten. Normalerweise besteht also ein virtueller Spalt zwischen den einzelnen Lungenlappen (die Interlobärspalten). Ein ähnlicher virtueller Spaltraum besteht zwischen thorakaler bzw. diaphragmaler und viskeraler Pleura. Diese virtuellen Spalträume stehen an den Rändern der Interlobärspal-

[1]) Bei der Schriftleitung eingelaufen am 9. Nov. 1923.

Digitized by Google

ten in direkter Verbindung miteinander, d. h. es besteht normal eine offene Kommunikation zwischen ihnen.

Kommt es zu einer exsudativen Entzündung der Pleura, so ist es leicht vorstellbar, daß dieselbe Noxe gleichzeitig auch auf die interlobäre Pleura wirkt. Im Beginnstadium, bevor noch größere Verklebungen zustande kommen, besteht gar kein Hindernis, daß die in den Interlobärspalten exsudierte Flüssigkeit mit derjenigen des freien Pleuraraumes in Verbindung trete.

Es scheint, wie wir weiter unten sehen werden, daß diese Form der Pleuritiden gar nicht so selten vorkommt. Wir hatten wiederholt Gelegenheit, in diese Gruppe gehörende, akut auftretende Pleuritiden zu beobachten, welche gewisse, ganz charakteristisch röntgenologische und klinische Merkmale dargeboten haben.

An Hand einiger Fälle wollen wir die Einzelheiten klarlegen:

V/27. Fall 1. B. J., 8 Jahre alt, hüstelt seit längerer Zeit, sonst bisher gesund gewesen. Seit ca. drei Wochen Schüttelfroste, hohes Fieber, Stechen in der rechten Brusthälfte. — St. pr. Dem Alter entsprechend etwas groß gewachsener, schlecht genährter, blasser Junge. Über der rechten Brusthälfte unten lateral und etwas nach vorne reichend ist eine Dämpfung perkutierbar, entsprechend welcher die Atmung abgeschwächt ist. Im Interskapularraum rechts sind einige kleinblasige Rasselgeräusche hörbar. Übrige Organe ohne Befund. Temperatur 38,3

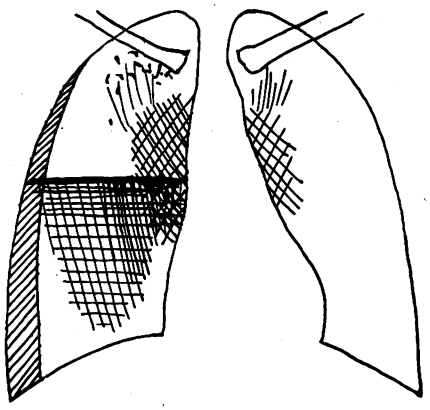

Fig. 1.

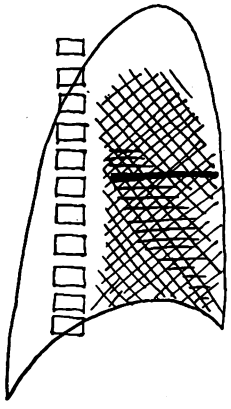

Fig. 2.

Die Röntgendurchleuchtung des Brustkorbes ergab: gleichmäßig helle Lungenspitzen beiderseits. In der rechten Infraklavikulargegend sind mehrere ca. reiskorngroße Herdchen mit unscharfer Konturierung, mittelmäßiger Transparenz. Beide Hili, besonders rechts, stark verdichtet. Mit letzterem hängt ein dichter, in die untere Hälfte des rechten Lungenfeldes hineinragender Schatten zusammen, der nach oben in ca. mittlerem Niveau des Lungenfeldes mit einem horizontalen, scharfen, ca. 1 mm breiten, dichteren Schattenband abgegrenzt ist, nach unten und lateral allmählich an Dichtigkeit abnimmt. Das obere horizontale Schattenband reicht bis zum lateralen Lungenrand und gibt das Eisler sche Fahnenzeichen. Rechts, lateral von der 5. Rippe abwärts, verläuft eine scharfe, steile, nach unten und etwas medial gerichtete Linie, die nach außen einen gleichmäßigen Schatten, von mittlerer Dichtigkeit, von der lufthaltigen Lunge abgrenzt. Dieses nach oben zu sich verschmälernde Schattenband wird bei Inspiration in seiner Gänze wesentlich schmäler, um bei Exspiration sich wieder stark zu verbreitern. (Fig. 1.)

Die Abgrenzungslinie zwischen Exsudat und Lunge rückt bei Exspiration der Thoraxwand näher. Diese mit der Atmung synchrone Verschiebung der Abgrenzungslinie beträgt ca. 2 cm. Das rechte Zwerchfell bewegt sich gut, nur an der medialen Partie des äußeren Drittels, dort, wo die innere Schattengrenze das Zwerchfell trifft, ist eine Zackenbildung sichtbar, die sich bei tiefer Inspiration verstärkt.

Beim Drehen des Patienten kann festgestellt werden, daß sich das Exsudat im Pleuraraume mehr nach vorne und lateral befindet. Im schrägen Durchmesser ist das horizontale Schattenband, als interlobär zwischen Ober- und Mittellappen liegend, sichtbar. Der darunterliegende homogene Schatten wird vom Pleuraraum-Exsudat gedeckt. Die Homogenität dieses Schattens, die Lokalisation und Form spricht für Exsudat im Interlobärspalt, zwischen mittlerem und unterem Lappen. Es kann jedoch eine Infiltration des mittleren Lappens nicht ausgeschlossen werden. (Fig. 2.)

Digitized by Google

Probepunktion in der vorderen Axillarlinie im VI. Interkostalraum resultiert seröses Exsudat, Rivalta positiv; im Sediment viele Lymphozyten.

VI/4. Der Status im wesentlichen unverändert. Temperatur etwas niedriger, 37,5. Röntgenbefund entspricht demjenigen vom V/27 mit dem Unterschiede, daß die steile Grenzlinie zwischen Exsudat im freien Pleuraraume und Lunge bei Atembewegungen keine Verschiebung aufwies.

Nebst der tuberkulösen Erkrankung der Lunge besteht eine Pleuritis exsudativa des freien Pleuraraumes und der Interlobärspalten. — Es wurde angenommen, daß die Flüssigkeitsansammlung im freien Pleuraraum und in den Interlobärspalten miteinander kommunizieren. Nur so ist die starke vertikale Verschiebung der Grenzlinie des Exsudates im freien Pleuraraum verständlich. Bei tiefer Inspiration verflüchtigt sich ein Teil des Exsudates in den Interlobärspalten, und dadurch verschmälert sich das laterale Schattenband. Dies allein würde jedoch zur Erklärung dieser Erscheinung nicht genügen. Die Lunge ist bekanntlicherweise zu aktiven Bewegungen nicht befähigt und daher nicht imstande, einen aktiven Druck auszuüben. Die Lungenbewegung erfolgt ganz passiv, den Brustkorbbewegungen bzw. Zwerchfellbewegungen entsprechend. Gelangt Flüssigkeit zwischen Lunge und Brustkorb, so verhält sich die Flüssigkeit ebenfalls passiv, d. h. sie bewegt sich vollkommen synchron mit der Lunge bzw. mit dem Brustkorb, ohne eine den beiden gegenüber erkennbare Lageveränderung aufzuweisen. Daß die Lunge doch die Flüssigkeit vom Pleuraraum verdrängt, ist den teilweisen Fixationen an der Diaphragma (bei der Durchleuchtung sichtbar) zuzuschreiben. Durch diese wird die Lunge passiv nach unten und lateralwärts gezogen. Die fortschreitenden Verwachsungen und Verklebungen können vermutlich die Kommunikationen mit den Interlobärspalten sperren und dadurch das Verflüchtigen der Flüssigkeit aus dem Pleuraraum nicht mehr ermöglichen. Dies erklärt die Unbeweglichkeit der Grenzlinie bei der zweiten Untersuchung.

Auf die Änderungen des intrathorakalen Druckes bei den Atembewegungen ist die Verschieblichkeit der Exsudatschattenlinie nicht zurückzuführen. Abgesehen davon, daß acht Tage später die Grenzlinie diese Verschieblichkeit nicht mehr aufweist, ist ja der intrathorakale Druck bei Inspiration negativ. Die in dem Thoraxraum befindlichen Gebilde müßten sich daher eher ausdehnen. Bei Exspiration stehen die Verhältnisse verkehrt. Die Höhe des negativen oder positiven intrathorakalen Druckes genügt jedoch bei weitem nicht, eine merkbare Rauminhaltsveränderung einer Flüssigkeitsmenge zu bewirken und müßte ja dann der Flüssigkeitsschatten eben bei Inspiration größer und bei Exspiration kleiner werden. Es geschieht aber eben entgegengesetzt.

Bei Flüssigkeitsmengen, bei denen nur der Sinus phrenicocostalis ausgefüllt ist, kann eine diaphragmale Verschiebung der Flüssigkeit beobachtet werden.

Diesbezüglich schreibt Arnsperger: „Bei der Inspiration senkt sich diese Trübung korrespondierend mit dem Zwerchfell, da nicht nur das Tiefertreten des Zwerchfelles ein Tiefertreten der Flüssigkeit bewirkt, sondern die Abflachung des Zwerchfelles auch die Flüssigkeitsoberfläche breiter und entsprechend niedriger werden läßt.“ (Siehe Figur Arnsperger: Die Röntgenuntersuchung der Brustorgane, 1909, S. 169.)

Fig. 3 u. 4.
Schema des Verhaltens von Flüssigkeit im phrenicocostalen Winkel bei der Atmung. (Nach Arnsperger.) Fig. 3 bei Exspiration, Fig. 4 bei Inspiration.

Bezüglich größerer Exsudate schreibt er: „Auch die Beweglichkeit der oberen Grenze kann bisweilen zur Differenzierung der Natur des Exsudates verwendet werden, da spezifiisch schwerere Exsudate leichter Beweglichkeit der oberen Grenze zeigen als die leichten serösen Exsudate. Sehr groß ist die Beweglichkeit der oberen Grenze überhaupt niemals. Auszunehmen ist dabei natürlich das Exsudat bei Pneumothorax, welches ganz freie Beweglichkeit aufweist.“ (Arnsperger ebendort, S. 168.) Bei Transsudaten ist Verschiebung der Dämpfungsgrenzen infolge von Lageveränderungen bekannt. Diese Verschieblichkeit ist in gewissen Grenzen auch röntgenologisch nachweisbar.“ (Brauer in Groedels Röntgendiagnostik, 3. Aufl., S. 292.) Diese Arten der Beweglichkeit der oberen Grenze des Exsudates sind jedoch wesentlich anders, als die in unserem Falle. — Diese war nämlich hauptsächlich eine Verschmälerung bzw. ein Breiterwerden des Exsudates beim Atmen.

Digitized by Google

Es wurde auch an eine Verschiebung des ganzen Exsudates nach vorne oder nach hinten gedacht. In diesem Falle wäre es zu erwarten, daß das Schattenband bei einer entsprechenden schrägen Durchleuchtung Formveränderungen im entgegengesetzten Sinne aufweist, z. B. wenn sich die Flüssigkeit bei Inspiration mehr nach vorn verschieben würde, müßte das Schattenband bei der Durchleuchtungsrichtung von links vorne nach rechts hinten, während Inspiration breiter werden. Das Schattenband wird aber bei jeder Durchleuchtungsrichtung während der Inspiration schmäler, daher ist diese Annahme nicht haltbar.

Allerdings könnte in diesem Falle nicht mit voller Sicherheit ausgeschlossen werden, ob die Verflüchtigung nicht zum Teil zwischen dem basalen Teil der Lunge und der Diaphragma geschieht. Die basalen Verklebungen, die schon bei der ersten Untersuchung feststellbar waren, machen diese Annahme unwahrscheinlich. Bei linksseitigen Fällen, wie wir solche später auch beobachten konnten, war dank der lufthaltigen Magenblase das Zwerchfellschattenband gut sichtbar. Eine Verbreiterung dieses Schattenbandes, wie es bei der Verschiebung der Flüssigkeit zwischen die basale Lungenoberfläche und der Diaphragma zu erwarten wäre, war jedoch nie zu sehen.

Dafür, daß es sich um eine kommunizierende Pleuritis im geschilderten Sinne handelt, war von besonderer Beweiskraft der Fall 2.

VI/4. Fall 2. T. J., 15 Jahre alt. — Seit vier Monaten krank, fiebert, fühlt sich seither matt. Bruststechen, hauptsächlich rechts, hustet mit wenigem Auswurf, atmet schwer. St. pr. Klein gewachsener, schlecht genährter Junge, auffallend blaß, fiebert (37,5). — An der Herzspitze ist ein blasendes, systolisches Geräusch hörbar, welches liegend sich verstärkt. II. Pulmonalton ist verstärkt. Über der Lungenspitze ist der Perkussionsschall verkürzt. Rechts vorne, von der 4. Rippe abwärts, ist eine Dämpfung perkutierbar, deren obere Grenze nach rückwärts auffallend rasch fällt und paravertebral bei dem 10. Dorsalwirbel endet. Beim tiefen Einatmen ist es auffullend, daß die obere Grenze der Dämpfung mit ca. einem Kostalzwischenraum abwärts steigt. Bei der Auskultation ist über der rechten Lungenspitze rauhes Atmen mit einigen kleinblasigen Rasselgeräuschen hörbar. Im II. und III. Interkostalraum ist das Atmen ebenfalls rauh, der Dämpfung entsprechend abgeschwächt. Stimmfremitus abgeschwächt, erhöhte Bronchophonie. Über der linken Lungenspitze lautes Atmen, im linken Interskapularraum, nebst rauhem Atmen, einige feine Rasselgeräusche. Sonst ohne Befund. Probepunktion vorne ergab seröses, etwas blutiges Exsudat mit zahlreichen Lymphozyten.

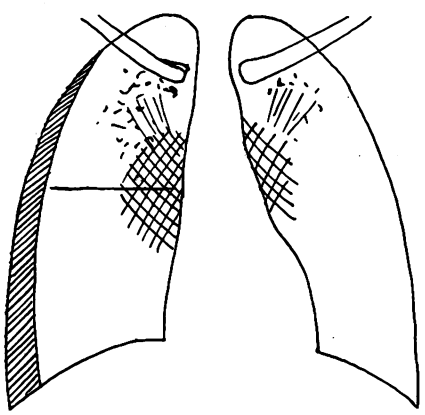

Fig. 5.

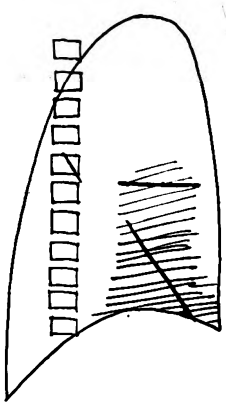

Fig. 6.

Röntgenbefund: Helle Lungenspitzen, Hilus beiderseits, hauptsächlich rechts, verdichtet mit infraklavikular, medial hinaufziehender Strangzeichnung. Dortselbst, besonders rechts, einige Herdchen mit mittelmäßiger Transparenz. In der rechten Thoraxhälfte ist lateral ein wandständiger, homogener Schatten sichtbar mit mäßiger Dichtigkeit. Dieser Schatten ist mit einer, in der Höhe der III.—IV. Rippe einsetzenden, nach unten und etwas medialwärts sich ziehenden scharfen Linie abgegrenzt von der lufthaltigen Lunge. Die steil verlaufende Grenzlinie zeigt bei Atembewegungen starke vertikale Exkursionen. Bei Inspiration rückt die Grenzlinie der Thoraxwand näher, bei Exspiration entgegengesetzt. Das wandständige Schattenband wird daher bei Inspiration schmäler, bei

Digitized by Google

Exspiration breiter. Der Schatten entspricht einer Exsudatflüssigkeit im freien Pleuraraum, und zwar — wie es beim Drehen des Patienten feststellbar ist — etwas nach vorne und lateral gelagert. In der mittleren Höhe der rechten Lunge ist eine horizontale, bis zur Thoraxwand reichende scharfe Schattenlinie sichtbar, etwa 1 mm breit. Bei Verschiebung der Röhre schwindet selbe. (Fig. 5.) Bei schräger Durchleuchtung ist ein interlobärer strangartiger Schatten sichtbar zwischen Mittel- und Unterlappen. (Fig. 6.) Dieser Strang breitet sich an seinem diaphragmalen Ende trichterartig aus. Zwerchfellbewegung normal. Die Oberfläche des rechten Zwerchfells zeigt bei Inspiration einige Unebenheiten.

VI/19. Patient fiebert weiter, klinischer Befund derselbe.

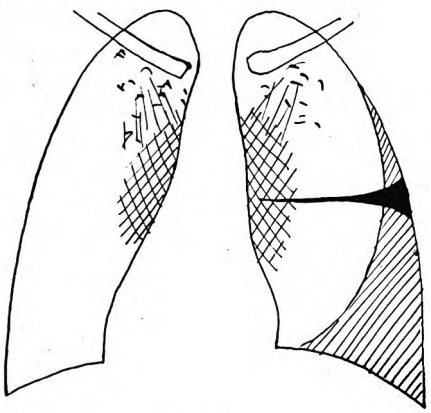

Fig. 7.

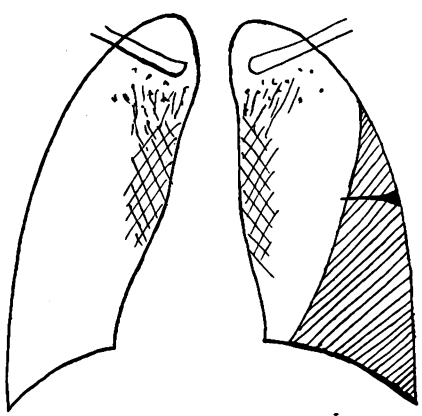

Fig. 8.

Röntgenbefund entspricht im wesentlichen demjenigen vom VI/9, nur die Grenzlinie des Exsudates im rechten Pleuraraum verläuft etwas weniger steil, d. h. der untere Teil des Exsudatschattens ist wesentlich breiter, der Exsudatschatten im ganzen wesentlich dichter (Vermehrung der Exsudatflüssigkeit). Die oben beschriebene Verschiebung der Grenzlinie beim Atmen ist auch diesmal feststellbar. Der Interlobärschatten zwischen Ober- und Mittellappen ist — besonders bei ant.-post. Strahlenrichtung — gut sichtbar und zeigt am lateralen Ende eine trichterförmige Ausbreitung. Dieser lateralwärts sich verbreiternde Interlobärschatten geht in den wandständigen Pleuraexsudatschatten über. Bei näherer Betrachtung dieser Verhältnisse zeigte sich, daß bei tiefer Inspiration diese trichterförmige Ausbreitung des Interlobärschattens breiter wird und sich dem Hilus zu verlängert. Das interlobäre Schattenband nimmt eine Breite von 2—3 mm an. (Fig. 7.) Bei Exspiration, wo der Exsudatschatten im freien Pleuraraum größer wird, wird die trichterförmige Ausbreitung des Interlobärschattens schmäler, kürzer, das interlobäre Schattenband verschmälert sich im ganzen so, daß es fast schwindet. Es sieht bei Exspiration aus, als wenn vom Exsudatschatten nur ein spornartiger Einsprung am Interlobärspaltrand wäre. (Fig. 8.) Im ersten Augenblick macht es den Eindruck, als ob dieses Verschwinden des Interlobärschattenbandes durch unwillkürliches Verschieben der Röhre oder durch Bewegung des Brustkorbes hervorgerufen und es nur das Eislersche Zeichen wäre. Bei exakter Beobachtung dieser Möglichkeit konnte jedoch mit voller Sicherheit festgestellt werden, daß es sich um eine tatsächliche Verbreiterung des interlobären Schattenbandes handelt. Der Interlobärschatten zwischen Mittel- und Unterlappen ist wegen Verdichtung des wandständigen Exsudatschattens diesmal nicht sichtbar zu machen.

Dieser Fall demonstriert uns deutlich den Pathomechanismus der Verschieblichkeit der Exsudatschattengrenzlinie und befestigt völlig unsere, an den Fall 1 angeknüpfte Annahme. Wir sehen förmlich, wie ein Teil der Flüssigkeit bei Inspiration vom freien Pleuraraum in den Interlobärspalt gedrängt wird, um bei Exspiration wieder zurückzukehren. Dies erklärt einerseits die Verkleinerung des Exsudatschattens im freien Pleuraraum, andererseits die Verbreiterung des Interlobärschattens bei Inspiration bzw. bei Exspiration.

VI/9. Fall 3. S. E., 12 Jahre alt, vor vier Jahren Skarlatina, vor zwei Jahren Morbilli. Nach letzterem hustete er monatelang. Vor drei Wochen Schüttelfrost, 39,5 Fieber, seither Mattigkeitsgefühl, erhöhte Temperatur. St. pr. Mittelgroßer, magerer, blasser Junge, am Halse und in beiden Axillarhöhlen, hauptsächlich links, sind mehrere erbsen- bis bohnengroße Drüsen tastbar. Perkussion der Lungen ergibt verkürzten Perkussionsschall, über der rechten Lungenspitze und oberen Drittel des rechten Interskapularraumes. Die unteren Partien rechts ergeben eine Dämpfung, die vorne bis

Digitized by Google

zur 3. Rippe, in der Axillarlinie bis zur 4. Rippe hinauf reicht, um nach rückwärts zu allmählich abwärts zu steigen. Bei tiefer Inspiration sinkt die obere Grenze der Dämpfung um ca. einen Interkostalraum tiefer. Linke Lungenspitze ergibt ebenfalls verkürzten Perkussionsschall. Auskultation ergibt über den Lungenspitzen rauhes Ein- und verlängertes Ausatmen. Über der rechtsseitigen Dämpfung, hauptsächlich vorne, abgeschwächtes Atmen. Herzspitzenstoß ist im 5. Interkostalraum 1½ Querfinger außerhalb der Medioklavikularlinie tastbar, hebend. Daselbst ist systolisches, blasendes Geräusch hörbar. II. Pulmunalton ist akzentuiert. Der untere Pol der Milz ist tastbar. Temperatur 38,4; im Urin Albumen in Spuren, im Sediment wenige ausgelaugte rote Blutkörperchen. Probepunktion in der rechten rückwärtigen Axillarlinie ergibt keine Flüssigkeit.

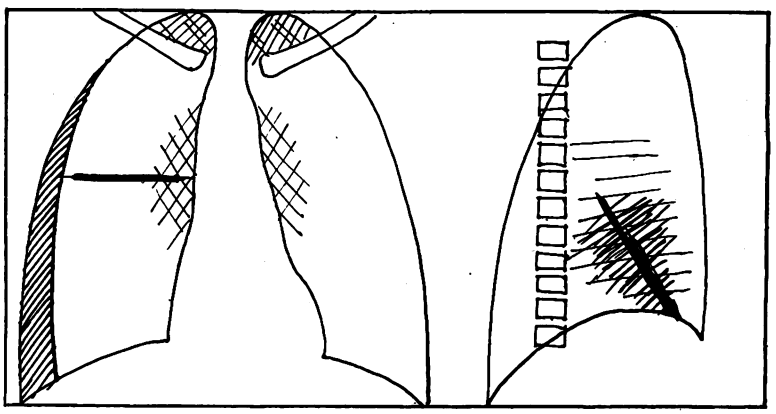

Fig. 9. Fig. 10.

Die Brustdurchleuchtung zeigt verdichtete Hilusschatten beiderseits, welche sich hauptsächlich aufwärts in die Infraklavikulargegenden ziehen. In der rechten Thoraxhälfte ist unten lateral ein wandständiger, bandartiger, aufwärts sich verschmälernder, homogener Schatten sichtbar von mittlerer Dichtigkeit. Den lufthaltigen Lungen zu grenzt sich dieser Schatten scharflinig ab. Bei Inspiration wird der Schatten wesentlich schmäler, bei Exspiration hingegen breiter. Der Schatten spricht für ein Exsudat im freien Pleuraraum, welches sich — wie durch Drehen des Patienten festzustellen ist — hauptsächlich lateral und etwas nach vorne lagert. Im mittleren Niveau des rechten Lungenfeldes ist ein horizontaler, linienartiger Schatten sichtbar, der ca. 1 mm breit und scharf begrenzt ist und vom Mediastinalschatten bis zur lateralen Thoraxwand reicht. (Fig. 9 u. 10.) (Interlobärschatten zwischen Ober- und Mittellappen.) Diaphragma bewegt sich links gut, rechts beschränkt, daselbst einige kleinere Zackenbildungen. Cor bicuspidale.

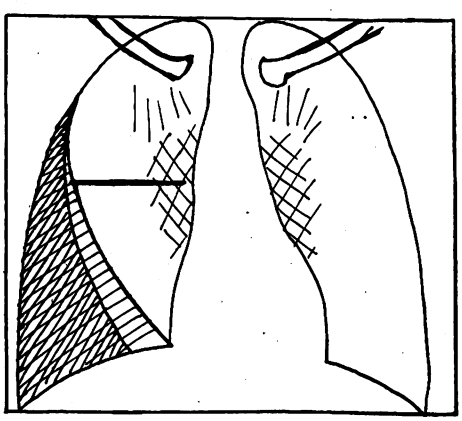

Fig. 11.

Neuerliche Probepunktion im VII. Interkostalraum in der vorderen Axillarlinie ergibt seröses Exsudat. Rivalta +; wenige Lymphozyten im Sediment.

VI/20. Subjektive Beschwerden sind geringer; fieberfrei; die Dämpfung rechts erscheint vorne etwas aufgehellt, hingegen hinten in der Skapularlinie bis zur 4. Rippe hinaufreichend.

Die Durchleuchtung zeigt insofern eine Veränderung, als der Schatten im freien Pleuraraum aus zwei Teilen bestehend erscheint: ein vorderer, etwas transparenter, mit etwas flach verlaufender, oberer Grenzlinie, welche keine Atemverschiebung zeigt, und einem der hinteren, lateralen Thoraxwand anliegenden, steileren, dichteren Schatten, dessen Grenzlinie starke Atemverschiebung aufweist. Interlobärschatten und sonstiger Befund wie oben. (Fig. 11.)

VI/23. Punktion in der rückwärtigen Axillarlinie resultiert ca. 100 cm³ seröse Flüssigkeit. Die neuerliche Durchleuchtung zeigt den dichteren, rückwärtigen Exsudatschatten wesentlich kleiner, die Grenzlinienverschiebung desselben ist deutlich sichtbar.

VI/24. Subjektiv beschwerdenfrei.

Im letzterwähnten Fall besteht ein gleichzeitiges Exsudat der freien Pleurahöhle und des

Digitized by Google

Interlobärspaltes zwischen Ober- und Mittellappen. Die starke Beweglichkeit der Grenzlinie des freien Exsudatschattens weist auf eine direkte Kommunikation der Exsudatflüssigkeiten im freien Pleuraraume und im Interlobärspalt hin. Auffallend ist die Erscheinung, daß das bei der ersten Untersuchung mehr nach vorn liegende Exsudat sich im Laufe von zwei Wochen mehr nach rückwärts gezogen hat, vorne anscheinend kallöse Verdickungen hinterlassend. Die Kommunikation mit dem Interlobärraum scheint jedoch aufrecht erhalten zu sein, wofür die erwähnte Atemverschiebung der Grenzlinie des rückwärtigen Exsudatschattens spricht.

VI/18. Fall 4. B. L., 4 Jahre alt. Vorher keine Erkrankung überstanden, seit einer Woche krank, klagt über Stechen, Fieber. St. pr. Gut entwickelter, gut genährter Junge. Über der linken Thoraxhälfte unten und lateral ist eine Dämpfung perkutierbar, deren obere Grenze so nach vorne, wie nach rückwärts rasch abwärts steigt. Der Dämpfung entsprechend ist das Atmen abgeschwächt hörbar, sonstige Befunde ohne pathologische Veränderung. Probepunktion: 5 cm³ seröse Flüssigkeit, Rivalta +; einige Lymphozyten im Sediment.

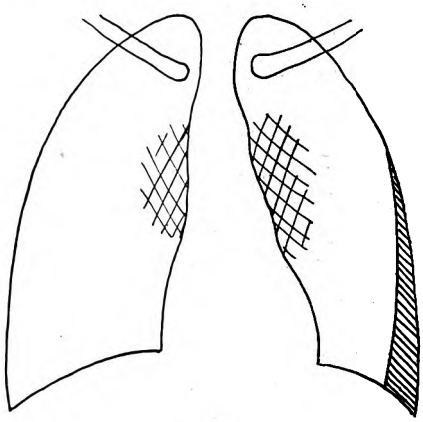

Fig. 12.

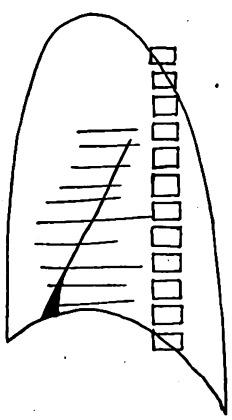

Fig. 13.

Die Röntgendurchleuchtung zeigt beiderseits vergrößerte Hilusdrüsen, hauptsächlich links. Links unten und lateral ist ein schmaler, wandständiger, ziemlich transparenter Exsudatschatten sichtbar, dessen Grenzlinie der Lunge zu scharf ist und eine starke, vertikale, mit dem Atmen synchrone Verschiebung zeigt. Zwerchfellbewegung ist frei. Die linke Diaphragma zeigt jedoch am äußeren Drittel ihrer Oberfläche Unebenheiten. (Fig. 12.) Beim Drehen erscheint ungefähr in der II. schrägen Richtung eine, von oben hinten nach unten vorne sich ziehende scharfe Linie, die bei Röhrenverschiebung schwindet und ihrer Lokalisation nach für einen Interlobärschatten zwischen Ober- und Unterlappen spricht. Das diaphragmale Ende dieses Schattens breitet sich trichterartig aus, um mit der breiten Mündung dem vorderen Drittel der Diaphragma anzuliegen. (Fig. 13.)

VII/1. Subjektive Beschwerden, Fieber unverändert. Dämpfung links wesentlich vergrößert, Punktion resultiert wie am VI/8.

Röntgendurchleuchtung zeigt ein starkes Anwachsen der Exsudatflüssigkeit hauptsächlich in den unteren Partien, wodurch die obere Grenze weniger steil verläuft, nach oben zu etwas konkav ist und deutliche Atemverschiebung aufweist. Der Interlobärschatten ist durch den Exsudatschatten im freien Pleuraraum nur undeutlich sichtbar, jedoch mit Sicherheit festzustellen. (Fig. 14.)

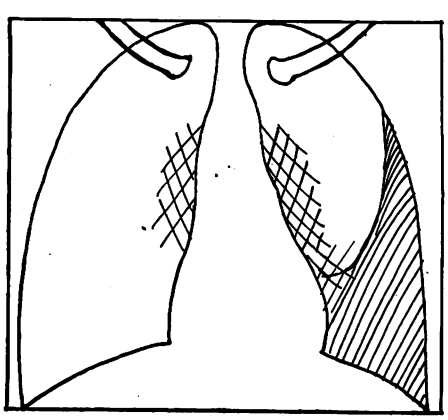

Fig. 14.

VI/24. Fall 5. R. E., 14 Jahre alt. Vor elf Jahren Skarlatina, vor neun Jahren Brustfellentzündung, vor fünf Jahren wegen Lymphoma colli operiert. Seit anderthalb Jahren hüstelt er mit wenig Auswurf. Nächtliches Schwitzen. Im Februar 1923 Spitalsbehandlung wegen Tbc. pulm. St. pr. Etwas hochgewachsener, schwach genährter Junge, an der linken Halshälfte skrofulöse Hautnarbe. Über beiden Lungenspitzen und Interskapularräumen ist der Perkussionsschall verkürzt. Links unten lateral ist eine Dämpfung perkutierbar, die

Digitized by Google

nach vorne und rückwärts rasch abnimmt. Auskultation ergibt rauhes Atmen über beiden oberen Lungenpartien, dortselbst sind zahlreiche, meist kleinblasige Rasselgeräusche hörbar. Der linksseitigen Dämpfung entsprechend, ist das Atmen abgeschwächt. Herzdämpfung nach links vergrößert, dortselbst ein starkes systolisches Schwirren tastbar bzw. systolisches Geräusch hörbar. II. Pulmonalton akzentuiert, sonstige Organe ohne pathologischen Befund.

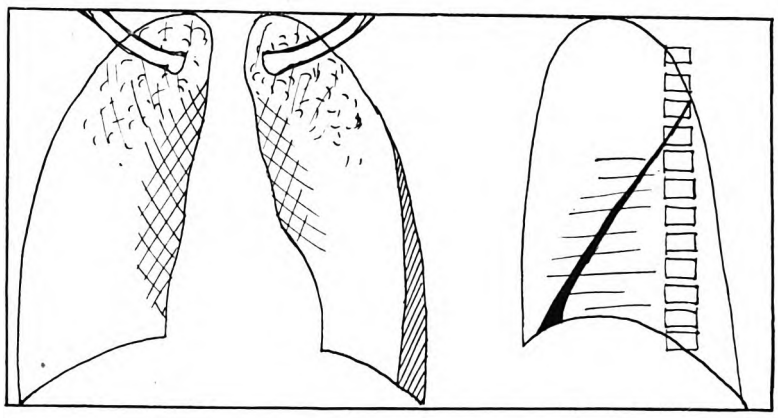

Fig. 15. Fig. 16.

Die Röntgendurchleuchtung zeigt zahlreiche, unscharf begrenzte, mehr weniger transparente Herdschatten in beiden oberen Lungenlappen. Links unten lateral ein schmaler, wandständiger Exsudatschatten steil hinaufragend mit starker vertikaler Atemverschiebung der scharfen Grenzlinie. Das Exsudat ist ziemlich transparent. Die vertikale Verschiebung des Exsudatschattens hebt den Verdacht auf eine interlobäre Beteiligung. Die nähere Untersuchung ergibt einen Interlobärstreifen zwischen Ober- und Unterlappen, der in seiner ganzen Länge nach deutlich sichtbar ist. Das diaphragmale Ende dieses Streifens ist trichterförmig ausgebreitet. An den Zwerchfellen beiderseits einige Unebenheiten. — Cor bicuspidale. (Fig. 15 u. 16.)

VI/10. Fall 6. Sz. J., 18 Jahre altes Mädchen, seit längerer Zeit lungenleidend. Vor drei Monaten wegen Pleuritis exsudat. in Spitalsbehandlung gewesen, während dieser Zeit einmal punktiert und ca. 300 cm^3 Flüssigkeit abgelassen.

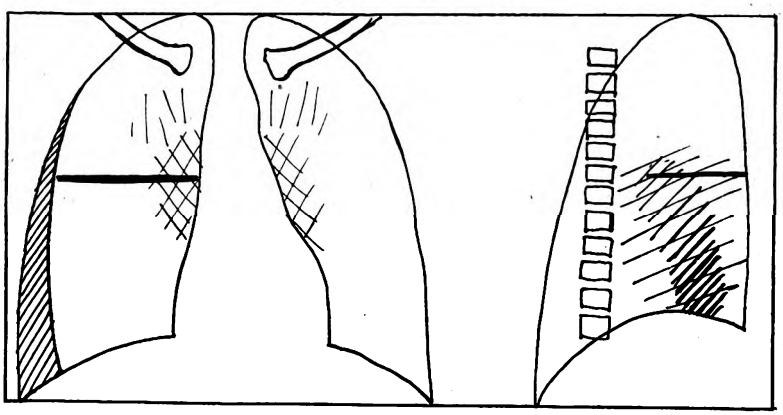

Fig. 17. Fig. 18.

Röntgenbefund: Ungleichmäßig verschattete Lungenspitzen beiderseits. Beide Hili verdichtet. Rechts unten außen ist ein wandständiger schmaler, etwas ungleichmäßiger Schatten sichtbar, der sich aufwärts allmählich verschmälert. Die steile Grenzlinie zeigt keine Atemverschiebung. Zwischen Ober- und Mittellappen und zwischen Ober-Mittel- und Unterlappen sind starke interlobäre Streifen sichtbar. Fixationen am rechten Zwerchfell. Die ungleichmäßige Transparenz des Schattens spricht für eine kallöse Beschaffenheit desselben. Der steile Verlauf jedoch und die Mitbeteiligung sämtlicher Interlobärspalten spricht dafür, daß auch dieser Fall dieser Gruppe angehört, sich jedoch bereits im abgeklungenen Stadium befindet. (Fig. 17 u. 18.)

28/VI. Fall 7. K. J., 13 Jahre altes Mädchen. Familie tuberkulös belastet. Vor drei Jahren Influenza. Seit sechs Monaten Husten, Kopfschmerzen, starke Abmagerung. Vor sechs Wochen

Digitized by Google

Schüttelfrost, der sich seither öfter wiederholte. Seither hohes Fieber (bis 39°). S t. p r. Schlecht entwickeltes, abgemagertes, blasses Mädchen. Tief eingezogene Supra- und Infraklavikulargruben. Über beiden Lungenoberlappen gedämpfter Perkussionsschall. Links unten lateral eine Dämpfung perkutierbar. Über den oberen Lungenhälften rauhes Atmen mit zahlreichen feuchten Rasselgeräuschen. Der linksseitigen unteren Dämpfung entsprechend ist das Atmen abgeschwächt. Im Sputum Koch +.

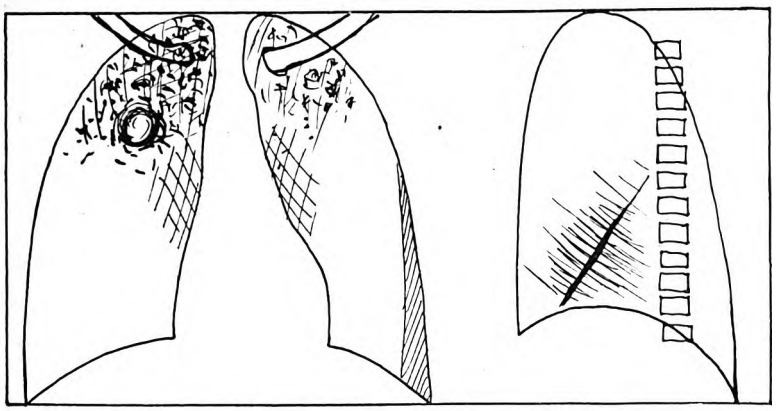

Fig. 19. Fig. 20.

R ö n t g e n b e f u n d : Sehr zahlreiche, zum Teil konfluierende Herdschatten in beiden Lungenlappen. Rechts infraklav. eine ca. nußgroße Kaverne. Links unten lateral ist ein wandständiger schmaler, transparenter Exsudatschatten mit etwas unscharfer Grenzlinie, welche Respirationsverschiebung zeigt. Bei schräger Durchleuchtung ist ein interlobäres Schattenband zwischen Ober- und Unterlappen sichtbar. Diaphragma zeigt links Unebenheiten. (Fig. 19 u. 20.)

23/VI. F a l l 8. N. S., 28 J. alte Frau. Vor fünf Jahren Influenza, seit zwei Monaten Fieber, Mattigkeitsgefühl, Brutstechen, Husten, seither starke Abmagerung. S t. p r. Mittelgroße, schlecht genährte, blasse Frau. Über beiden Lungenspitzen rechts bis zur Spina scapulae, links bis zum oberen Drittel des Interskapularraumes verkürzter Perkussionsschall, dementsprechend rauhes Atmen mit zahlreichen Rasselgeräuschen. Rechts unten Dämpfung mit abgeschwächtem Atmen. Sonst ohne Besonderheiten.

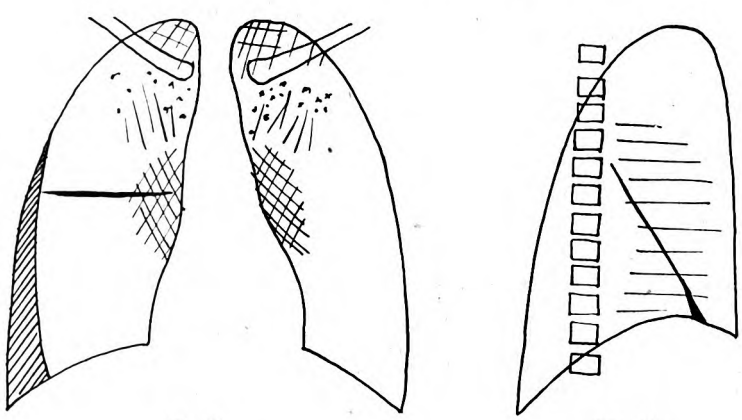

Fig. 21. Fig. 22.

R ö n t g e n b e f u n d : Beide Lungenspitzen, hauptsächlich rechts, sind ungleichmäßig verschleiert. In beiden Infraklavikulargegenden sind zahlreiche, transparente, kleine Herdschatten sichtbar. Starke hilare und perihilare Infiltration. Rechts unten außen ist ein wandständiger, schmaler Exsudatschatten mit scharfer Abgrenzung der Lunge zu. — Atemverschiebung dieser Grenzlinie in der vertikalen Richtung ist sehr deutlich zu beobachten. Bandartige Interlobärschatten sind zwischen Ober- und Mittellappen und zwischen Mittel- und Unterlappen nachweisbar. Letzteres ist am diaphragmalen Ende ausgebreitet. An beiden Zwerchfellen sind zahlreiche Adhäsionen. (Fig 21 u. 22.)

3. Juli. F a l l 9. W. J., 10 Jahre, Junge. Vor Jahren Pertussis. Seit zwei Wochen heftiges Husten, zeitweise Fieber. Abmagerung. S t. p r. Mittelstark entwickelt und genährt, mäßiges Struma.

Digitized by Google

Links unten über dem Thorax ist von der unteren Spitze der Skapula eine Dämpfung perkutierbar, welcher entsprechend das Atmen abgeschwächt und etwas rauh hörbar ist. Sonst ohne Besonderheiten.

Röntgenbefund: Infiltration beider Hili mit starker perihilarer Strangzeichnung, besonders in die Infraklavikulargegenden reichend. Hierselbst einige Herde. Links unten außen erscheint der Sinusphrenico-costalis ausgefüllt, von hier aufwärts steigend ist ein ganz schmales, kaum sichtbares, transparentes Schattenbändchen sichtbar, das bei Inspiration fast ganz schwindet, jedoch bei Expiration wieder merkbar wird. Zwischen Ober- und Unterlappen ist ein nach unten sich verbreiterndes interlobäres Schattenband sichtbar. Zwerchfellbewegung erhalten. (Fig. 23 u. 24.)

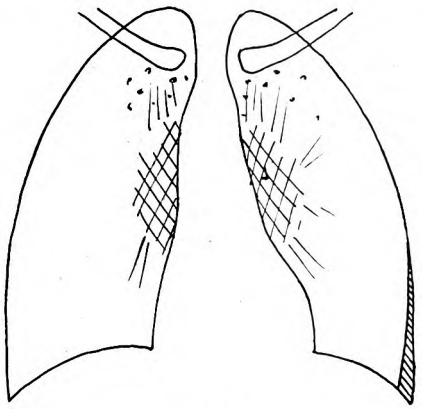

Fig. 23.

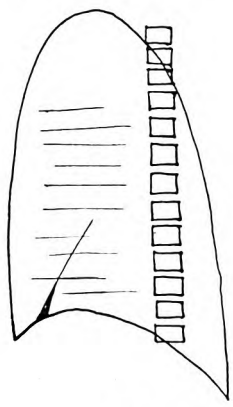

Fig. 24.

Wie die obigen Befunde beweisen, handelt es sich um eine wohl charakterisierbare Form der Pleuritis, deren Symptome bei den einzelnen Fällen große Eindeutigkeit zeigen: Sämtliche Beobachtungen beziehen sich auf akute bzw. subakute Fälle, bei denen die erwähnten Symptome gut ausgeprägt waren. Es handelte sich meist um jugendliche Individuen. Rachs Beobachtungen stammen ebenfalls aus dem Kindesalter. Auffallend ist die gleichzeitig bestehende tuberkulöse Erkrankung, die klinisch und radiologisch fast in jedem Falle nachzuweisen war. In den punktierten Fällen erwies sich die Flüssigkeit stets als Exsudat (Rivalta +) mit vielen Lymphozyten im Sediment. Der Lymphozytenbefund in der Exsudatflüssigkeit spricht auch für den häufigen tuberkulösen Charakter der Erkrankung. Wie bei den einzelnen Fällen bereits beschrieben wurde, lagert sich die Exsudatflüssigkeit zum Teil im freien Pleuraraume und zum Teil in den Interlobärspalten.

Das Vorkommen einer solchen allgemeinen Pleuritis nimmt bereits Gerhardt im Jahre 1893 an. Er teilt einen Fall mit, wo sich bei der Sektion Eiteransammlung rechts einerseits zwischen den Oberlappen, andererseits zwischen den verlöteten Mittel- und Unterlappen vorfand. Nebstbei waren ausgedehnte verdichtete Verwachsungen an der Pleura costalis. „Es ist auffallend," schreibt er, „daß in allen Sektionsberichten von ganz festen Verwachsungen der kostalen und pulmonalen Pleura berichtet wird; da dieselben die ganze Ausdehnung der Lungenoberfläche und nicht etwa bloß die Eiterhöhle benachbarter Teile betreffen, ist anzunehmen, daß sie Folgen einer alten allgemeinen Brustfellentzündung waren. Von einer solchen wird in der Anamnese und Krankengeschichte meist nichts erwähnt, sie muß also ohne Beschwerden für das Individuum verlaufen sein. Es ist nun wohl möglich, daß von einer solchen längst geheilten Krankheit hernach ein kleiner Erguß in der Tiefe zwischen den Lappen unresorbiert liegen blieb, gelegentlich vereiterte und nun als primäres Empyem imponierte. Diese Erklärung würde sich ungezwungen an einer Reihe der publizierten Fälle anwenden lassen."

Ähnlich spricht Clairmont in seiner sehr ausführlichen Studie über „Die interlobäre Pleuritis". Er schreibt: „Nachdem der Rippenfellüberzug sowohl parietal wie viszeral ein Ganzes darstelt und einzelne Abschnitte, auch wenn sie entzündet sind, die Kontinuität nicht verlieren, ist die Beziehung der Pleuritis interlobaris zum großen Pleuraraum eine verschiedene:

a) Die Pleuritis interlobaris ist eine Teilerscheinung der allgemeinen Pleuritis. Die Entzündung nimmt die ganze Oberfläche des Rippenfelles ein. Sie führt zu gleichmäßigen Verwach-

Digitized by Google

sungen (trockene Form) oder zu einem Erguß, der, den ganzen Pleuraraum ausfüllend, sich auch in die Interlobärspalten erstreckt."

„Als Beweis für diese Ansicht, der sich auch Rosenbach anschließt, gilt die auffallende Beobachtung, daß in allen Sektionsberichten von ganz festen Verwachsungen der kostalen und pulmonalen Pleura berichtet wird."

Gerhardt, Clairmont und andere nehmen daher eine auch auf die Interlobärspalten sich ausbreitende allgemeine Pleuritis als Entstehungsursache für gewisse Fälle interlobärer Empyeme an. Die Folgezustände dieser allgemeinen Pleuritis: Die Schwartenbildungen, fanden sie wiederholt bei Sektionen und Operationen und haben damit ihre Annahme erhärtet.

Im akuten Stadium ist diese Art der Pleuritis, wie erwähnt, spärlich beobachtet bzw. beschrieben worden. Die Ursache hierfür möchte ich darin suchen, daß man bei den üblichen Thoraxuntersuchungen im allgemeinen nicht auf alle Interlobärspalten genügend untersucht. Werden linienartige Interlobärschatten beobachtet, so werden sie oft als Schwarten gedeutet, ohne daß dies mit Sicherheit festzustellen wäre. Die mit dem Hauptstrahl tangential durchleuchtete interlobäre Flüssigkeitsplatte muß ja ebenso ein kondenses Schattenband ergeben, wie eine interlobäre Schwarte. Daß man aus der größeren oder geringeren Kondensität dieses Schattenbandes für Schwarte oder für Flüssigkeit soll entscheiden können, wie dies z. B. Arnsperger annimmt, erscheint mir nicht genügend begründet. Die Interlobärspalten sind ja keine ideal geraden Flächen, und da ist leicht vorstellbar, daß nur ein Teil der Spaltfläche in die Ebene der Hauptstrahlsrichtung gelangt. Dies allein kann die Intensität des Schattens ganz wesentlich, ohne Rücksicht, ob es Schwarte, seröse Flüssigkeit oder Eiter ist, beeinflussen.

Die Flüssigkeit im freien Pleuraraum ist oft — besonders bei den akuten Fällen — immer als feines, ganz schmales, transparentes, wandständiges Schattenband sichtbar, dessen Grenzlinie starke vertikale Atemverschiebung aufweist. Diese Atemverschiebung der Grenzlinie verursacht, daß die Radiographierung nur bei Atempause deutliche Bilder geben kann. Dies beweist zum Beispiel, daß Rach seine charakteristischen Bilder an Einzelschlagaufnahmen bekommen hat. Die manchmal äußerst große Transparenz dieser Schatten kann bei Durchleuchtung leicht und sogar manchmal beim Röntgenogramm zum Übersehen führen. In unseren ersten Fällen konnten wir nur mittels Probepunktion mit Sicherheit entscheiden, daß es sich um ein freies Exsudat handelt. Daß diese Schatten selbst am Röntgenogramm leicht zu übersehen sind, weise ich auf ein von Weihe mitgeteiltes Bild (Zeitschrift für Kinderheilk., Originale Bd. XIII, S. 128, Taf. IV) hin, welches er als Illustration für eine interlobäre Pleuritis zwischen rechtem Ober- und Mittellappen bringt. Rechts unten außen ist ein äußerst zartes, transparentes, schmales Schattenband sichtbar, der lateralen Thoraxwand anliegend und an der Diaphragma beginnend, steil aufwärts steigend. Dieser zarte Schatten wird weder vom Autor erwähnt, noch von dem das Bild gründlich überprüfenden Fleischner. Daß die auf die Interlobärspalte gerichtete Probepunktion negativ war, ist leicht zu verstehen, da sie zu hoch ausgeübt wurde. Fleischner mag wohl recht haben, wenn er den von Weihe als Interlobärschatten beschriebenen Schatten zum Teil als Infiltration der unteren Partien des rechten Oberlappens hält. Die nach der Heilung zurückgebliebene schmale, interlobäre Schattenlinie an Stelle des anfangs fingerbreiten Schattens spricht für eine interlobäre Beteiligung, andererseits das transparente schmale Schattenband im freien Pleuraraum erinnert an das Bild der kommunizierenden Pleuritis. — Besonders bei den frühzeitig zur Beobachtung gelangten Fällen ist die schmale, wandständige Schattenschicht, die verhältnismäßig hoch hinaufreichende Lagerung der Exsudatflüssigkeit auffallend. Dies könnte man weder mit der Schwerkraft der Flüssigkeit, noch mit der verschiedenartigen Retraktibilität der Lungenlappen erklären. Aßmann, dem diese völlig einander gleichenden, steilen Exsudatschatten bereits aufgefallen sind, hält „hierfür die Erklärung durch zufällig entstandene Adhäsionen für nicht genügend". Die Entwicklung dieser Lagerung der Flüssigkeit ist durch konstant eingehaltene Seitenlage des Patienten nicht zu erklären, da es ja auch bei anderen, nicht bettlägerigen Patienten feststellbar war. Normaler-

Digitized by Google

weise wird bei Flüssigkeitsansammlungen im freien Pleuraraum erfahrungsmäßig die Flüssigkeit in erster Reihe den Unterlappen verdrängen, was man der Schwerkraft der Flüssigkeit und der größeren Retraktibilität des Unterlappens zuschreibt. Um diese abweichende, wandständige Flüssigkeitsansammlung zu erklären, nimmt Aßmann an, daß es zu einer frühzeitigen Verklebung der Interlobärspalten kommt und dadurch nur eine gleichmäßige Retraktion der ganzen Lunge erfolgen kann. Für diese, „aus theoretischen Überlegungen hergeleitete Erklärung" führt er eine Beobachtung an, wo neben einem solchen schmalen, wandständigen Exsudatschatten eine „Interlobärschwarte" zwischen Ober- und Mittellappen zu beobachten war. Die geschilderte Erklärung stellt er jedoch „als noch nicht feststehend" hin.

Ich glaube dieser Frage auf Grund meiner Beobachtungen nähertreten zu können. Bei Exsudation in die freie Pleurahöhle ohne Beteiligung der Interlobärspalten wirkt der Druck bloß von der thorakalen bzw. diaphragmalen Oberfläche der Lunge. In diesem Falle ist es vorstellbar, daß die einzelnen Lungenlappen, ihrer anatomischen Lage und Form entsprechend, verschiedene Retraktibilität aufweisen. Wenn wir uns aber vorstellen, daß, wie in unseren Fällen, die Flüssigkeit auch in die Interlobärspalten hineinragt, so sind die einzelnen Lungenlappen von Flüssigkeit umhüllt. Der in der Flüssigkeit herrschende Druck wirkt daher nicht nur von der thorakalen und diaphragmalen Oberfläche, sondern auch von den interlobären Oberflächen. Alle Lungenlappen stehen unter konzentrischem, gleichmäßigem Druck und das Lungenparenchym wird in ihnen gleichmäßig zusammengedrückt. Es erfolgt daher die Kompression der Lunge im gleichen Maße, die Flüssigkeit umhüllt schalenförmig die Lunge. Es wirken noch formbeeinflussend die Schwerkraft der Flüssigkeit und die eventuellen Verwachsungen an der Pleura. Dies macht — meines Erachtens — das Vorkommen dieser wandständigen, hoch hinaufragenden, unten mäßig breiten Schattenbänder erklärlich. Ähnlich sind die von Rach mitgeteilten Fälle, und hierher glaube ich auch die von Aßmann erwähnten einreihen zu dürfen. Wie erwähnt, glaubt Aßmann die Verklebung des Interlobärspaltes beschuldigen zu müssen und führt als Beweis einen Fall an, wo er eine „Interlobärschwarte" zwischen Ober- und Unterlappen beobachtete. Linienartige Interlobärschatten können jedoch auch durch eine dünne interlobäre Flüssigkeitsschicht bedingt sein. Dies scheint mir für diese Fälle viel wahrscheinlicher. Wird das Exsudat größer, so kommt es zu den gewohnten typischen Exsudatschatten, nämlich die Grenzlinie verläuft weniger steil von oben außen nach unten medial. In den lateralen oberen Partien verläuft die Linie gewöhnlich auch dann steiler, als in den unteren medialen Partien, wodurch die Grenzlinie nach oben zu etwas konkav eingebuchtet erscheint.

Daß eine Kommunikation zwischen freiem Pleuraraum und Interlobärspalten tatsächlich besteht, dafür spricht auch der häufige Befund, daß das thorakale bzw. diaphragmale Band der Interlobärspalten sich keilförmig ausbreitet. Ähnlich verhalten sich die von Arnsperger als wandständige Interlobärexsudate beschriebenen Fälle, wo es jedoch durch Abkapselung der sich vermehrenden Flüssigkeit zu viel breiteren Interlobärschatten kommt, als bei der universellen Pleuritis.

Die Arnspergersche Form kann als Zwischenform zwischen abgesackter interlobärer Pleuritis und kommunizierender Pleuritis gelten. Unser Fall 2 zeigt deutlich, daß die Flüssigkeit durch die klaffenden Spalträndern bei Inspiration von dem Pleuraraum in den Spalt strömt, um bei Exspiration von dem Spalt in den Pleuraraum zurückzuströmen.

Der Pathomechanismus der hauptsächlich vertikalen Atemverschiebung der Grenzlinie des freien Exsudates wurde bereits, bei Fall 1 bzw. Fall 2 anknüpfend, ausführlich besprochen. In den meisten unserer Fälle waren auch partielle Verwachsungen mit der Pleura nachweisbar. Am häufigsten sind die Adhäsionen am äußeren Drittel der diaphragmalen Oberfläche der Lunge und dadurch wird letztere bei Inspiration nach unten und außen gezogen. Für teilweise Verwachsungen sprechen auch bald mehr nach vorne, bald mehr hinten oder lateral liegende Exsudate. Mitunter kommt es zu Verklebungen der Interlobärspalten bzw. der Kommunikationen mit dem freien Pleuraraume, was sich durch Fixbleiben der Grenzlinie beim Atmen manifestiert.

Digitized by Google

Kommt es frühzeitig zur Heilung, so bleiben fixe Pleuraschwarten und interlobäre Schattenlinien, die auf das beschriebene Bild hinweisen. (Fall 6.) Jedoch kann es auch zur vollständigen Resorption kommen.

Daß sich auf der Grundlage der universellen Pleuritis später abgesackte bzw. interlobäre Empyeme entwickeln können, beweisen die Fälle von Gerhardt, Clairmont u. a.

Die beschriebenen Fälle kamen in verhältnismäßig kurzer Zeit zur Beobachtung bei einer Röntgenambulanz mit täglicher Frequenz von ca. 30—40 Untersuchungen. Die universelle Pleuritis scheint daher gar nicht so selten vorzukommen. Die Ursachen, daß die universelle Pleuritis verhältnismäßig selten beobachtet wurde, haben wir bereits vorgehend erwähnt.

Meines Erachtens nach gehört hierher die von Fleischner erwähnte Erscheinung, daß „bei Erguß in den freien Pleuraraum die Flüssigkeit häufig in dünner Schicht in die Lappenspalte tritt". Er erwähnt auch einen solchen Fall (Abb. 1, Taf. XX), ohne aber näher auf die Einzelheiten einzugehen. Er übergeht das Studium dieser Bilder vollständig, da die Beteiligung der Lappenspalt-Pleura bei einer allgemeinen Pleuritis von „klinisch untergeordneter" Bedeutung sei. Unsere Fälle zeigten bereits im Beginnstadium die interlobäre Beteiligung.

Die nähere Beobachtung dieser Bilder bringt so manche Einzelheiten für den Röntgenologen und auch für den Kliniker, die mindestens zum Verstehen des Pathomechanismus gewisser Erscheinungen beitragen.

Die klinischen Untersuchungsmethoden, speziell die Perkussion gibt mitunter interessante Resultate. Die mehr oder weniger atypisch verlaufende obere Grenzlinie der Exsudatdämpfung zeigt manchmal mit dem Atmen synchrone Verschiebung. Bei Inspiration ist die obere Grenze tiefer als bei Exspiration. Diese Erscheinung entspricht vollkommen den Beobachtungen am Durchleuchtungsschirme.

Zusammenfassung.

Es kommen nicht selten Pleuritiden vor, wo neben Exsudat im freien Pleuraraum auch eine Beteiligung der Interlobärspalten besteht. Im akuten bzw. subakuten Stadium dieser Fälle kommt es zu einer Kommunikation zwischen Exsudat im freien Pleuraraum und demjenigen in der Interlobärspalte. Diese Kommunikation gestattet, daß unter gewissen Umständen (bei teilweisen Fixationen der Lunge an der Diaphragma) ein Teil der Flüssigkeit bei Inspiration vom freien Pleuraraum in die Interlobärspalten strömt, um bei Exspiration wieder zurückzuströmen. Dieser Umstand ist selten direkt nachweisbar (Fall 2), jedoch meist indirekt gekennzeichnet durch:

a) schmale, bandartige, wandständige Beschaffenheit des Exsudatschattens im freien Pleuraraume, der meist ziemlich hoch hinaufragt, nach oben sich allmählich verschmälernd;

b) meist scharfe, steile Grenzlinie der lufthaltigen Lunge zu;

c) deutliche vertikale Verschiebung dieser Grenzlinie beim Atmen. Bei Inspiration rückt die Grenzlinie der Thoraxwand näher, der Exsudatschatten verschmälert sich. Bei Exspiration verschiebt sich die Grenzlinie entgegengesetzt, der Schatten wird breiter; manchmal können die fortschreitenden Verklebungen zum Sperren der Kommunikationen führen, was sich im Aufhören der Verschiebung der Grenzlinie manifestiert;

d) stets nachweisbare interlobäre Schattenbänder, die sich den Rändern zu, oft keilförmig, ausbreiten;

e) meist nachweisbare geringere Fixationen der diaphragmalen Oberfläche;

f) manchmal perkutorisch nachweisbare Verschiebung der oberen Dämpfungsgrenze, selbe steigt bei Exspiration etwas höher.

Bei Fortschreiten des Leidens verbreitert sich der Exsudatschatten in den unteren Partien und geht allmählich in das gewohnte, typische Röntgenbild des Exsudatum pleuriticum über.

Diese Form der Pleuritis wurde vorwiegend bei jugendlichen Individuen und meist bei Tuberkulösen beobachtet.

Digitized by Google

Klinisch-radiologische Untersuchungen über die Malariamilz.

Von

Prof. Dr. **Karl Gläßner**, Prim. Dr. **Wolfgang Wieser** (Wien) und Doz. Dr. **K. Barrenscheen.**

(Mit 16 Figuren im Text.)

Obwohl der Milztumor als eines der Kardinalsymptome der Malaria von jeher gilt, gibt es überraschenderweise kaum exakte Untersuchungen über das physikalische Verhalten des Organs bei dieser Krankheit. Die kasuistischen Mitteilungen über dieses Thema beschäftigen sich meist nur mit der Feststellung eines besonders großen oder abnorm beweglichen Milztumors, oder sie heben die Diskrepanz zwischen Heftigkeit der Affektion und kleiner Milz hervor, ohne jedoch auf die näheren Bedingungen dieses Verhaltens systematisch einzugehen. Wir haben es uns nun zur Aufgabe gemacht, systematisch das Verhalten der Milz bei der Malaria klinisch und radiologisch zu verfolgen, und wollen im folgenden unsere Erfahrungen darüber mitteilen.

In 98 Untersuchungen wurden sowohl normale Individuen als auch sämtliche Formen von Malariainfektion in dieser Richtung geprüft. Davon waren 75 Malariakranke, von denen mehrere wiederholt untersucht wurden. In der Statistik wurden immer nur die Resultate der e r s t e n Untersuchung berücksichtigt.

Die Untersuchung bezog sich:

a) auf den klinischen Milzbefund,

b) auf die radiologische Verifizierung desselben.

Zur Technik unserer Untersuchungen bemerken wir, daß klinisch folgende Gesichtspunkte uns leiteten:

1. Perkussion und Palpation, sowie Messung der Größe des Organs,
2. respiratorische Verschieblichkeit,
3. Druckempfindlichkeit, Reibegeräusche,
4. Verhalten der Bauchdeckenreflexe und Défense musculaire,
5. Verhalten der Leber.

Radiologisch verwendeten wir nach mehrfachen Vorversuchen folgende Technik: Zur Sichtbarmachung des Organs bedienten wir uns der rektalen Lufteinblasung, die sich uns sehr bewährt hat, und der Anlegung eines Pneumoperitoneums für unsere Zwecke wohl ebenbürtig ist, dabei die Gefahren und Unannehmlichkeiten desselben vermeidet. Die klinischen Untersuchungen bezogen sich auf die perkutorische Größe der Milz, den unteren und oberen und medialen Milzrand im Liegen, gelegentlich auch im Stehen. Meist wurde in rechter Seitenlage und in Rückenlage die Milz ausperkutiert, mit Lapislösung umgrenzt und diese Untersuchung jede Woche wiederholt, so daß man die Veränderungen der Milzgröße feststellen konnte. Neben der Milzvergrößerung wurde auch die Lebervergrößerung klinisch bestimmt, größten Wert legten wir auf die Auskultation der Milz- und Lebergegend. Dieselbe gab in den als Perisplenitis angegebenen Fällen deutliche Reibegeräusche bzw., wo solche fehlten, deutliche Zonen von übermäßiger Druckempfindlichkeit, hyperästhetische und Druckzonen, welche in das Schema eingetragen wurden. Sehr charakteristisch ist das sogenannte Reibegeräusch bei Perisplenitis, das an verschiedenen Punkten der Oberfläche der Milz seinen Ursprung hat, und demgemäß auch an verschiedenen Stellen der vorderen Abdominalwand auskultiert werden kann. Gelegentlich, aber selten, kommt es auch in der hinteren Axillarlinie bzw. Skapularlinie vor. Das Reibegeräusch ist sehr charakteristisch, erinnert an ein pleurales Reibegeräusch, ist aber zarter, höher und hat einen mehr den Geräuschen bei fibrinöser Pleuritis ähnlichen Charakter. Die heftigen Schmerzen, welche die Perisplenitis meist begleiten, sind nicht nur das Exsudat, sondern durch Kapselspannung und Hyperämie bedingt. Ein sehr charakteristisches Symptom bei Perisplenitis bietet das Verhalten des linken oberen Bauchdeckenreflexes. Die oberen Bauchdeckenreflexe, welche dem VII. bis X. Brustsegment ihre nervöse Versorgung verdanken, fehlen bei Affektionen sol-

Digitized by Google

cher innerer Organe, welche selbst von diesen drei Wurzelsegmenten versorgt werden. So konnte der eine von uns feststellen, daß bei Erkrankungen der Gallenwege der rechte obere Bauchdeckenreflex verschwindet. In unseren Fällen fehlte der linke obere Bauchdeckenreflex fast immer, wenn es sich um eine echte Splenitis bzw. Perisplenitis handelte. Daß dies nicht nur eine Schmerzhemmung der Reflexe war, geht daraus hervor, daß diese Reflexe auch bei schmerzlosen Affektionen fehlen, andererseits von einer Rektusspannung oder einer willkürlichen Défense in vielen Fällen gar nicht die Rede war, obwohl der Bauchdeckenreflex verschwunden war. Wie aus den Gruppeneinteilungen hervorgeht, haben wir eine Reihe von Fällen auch wiederholt untersucht und konnten klinisch wichtige Veränderungen progressiver und regressiver Natur feststellen.

Unser Material zerfällt in vier große Gruppen: 1. Normale Milz, 6 Fälle, 2. Malariamilz rein, ohne perisplenitische Veränderungen, 33 Fälle, 3. Malariamilz mit akuter Perisplenitis, 19 Fälle, 4. mit chronischer Perisplenitis, 19 Fälle, zusammen 77.

1. Normale Milz. Klinisch ist das Verhalten der normalen Milz wohlbekannt, radiologisch fanden wir bei mehrfacher Untersuchung, daß orthodiagraphisch die Milzgröße folgende Maße aufweist: Länge—Entfernung der beiden Milzpole zwischen 8 und 12 cm schwankend; die Breite bewegt sich zwischen 3 und 6 cm. Die Verschieblichkeit bei der Respiration beträgt zwischen 3 und $4^1/_2$ cm, entsprechend der normalen Zwerchfellverschieblichkeit. Der Bewegungstypus ist ein senkrechtes Absteigen, ein inspiratorisches Breiterwerden von $1^1/_2$ bis 2 cm. Nie wurde eine Abweichung von der senkrechten Achse der respiratorischen Verschiebung festgestellt. Wir verfügen über sechs derartige Fälle, von welchen Fig. 1 die Verhältnisse näher charakterisiert.

Gruppe 1.

Normale Milz.

1. Name A. J. Prot. Nr. 3995. Klinischer Befund o. B. Radiologischer Befund: Milzgröße Inspiration 10/7,5, Exspiration 10/6, Milzverschieblichkeit Inspiration 3½, Exspiration 3, Zwerchfellverschieblichkeit 4, Milz zu Zwerchfell wie 1 : 1. Charakteristik der Milzbewegung: Senkr. n. abw., Inspiration breiter. Anmerkung: Normalfall. Type IV.

2. Schw. P. Nr. 4016. Klinischer Befund o. B. Radiol. Bef.: MGr. 8/5,4—8/6, MV. 4—3,5, ZwV. 4, M. : Zw. 1 : 1, Charakt. d. Milzbew. Senkr. n. abw. Anm.: Normalfall. Type IV. (Figur 1.)

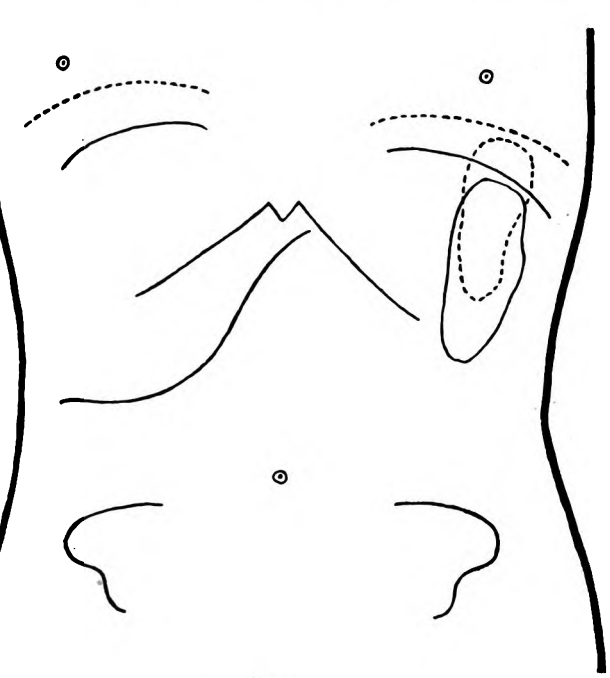

Fig. 1.

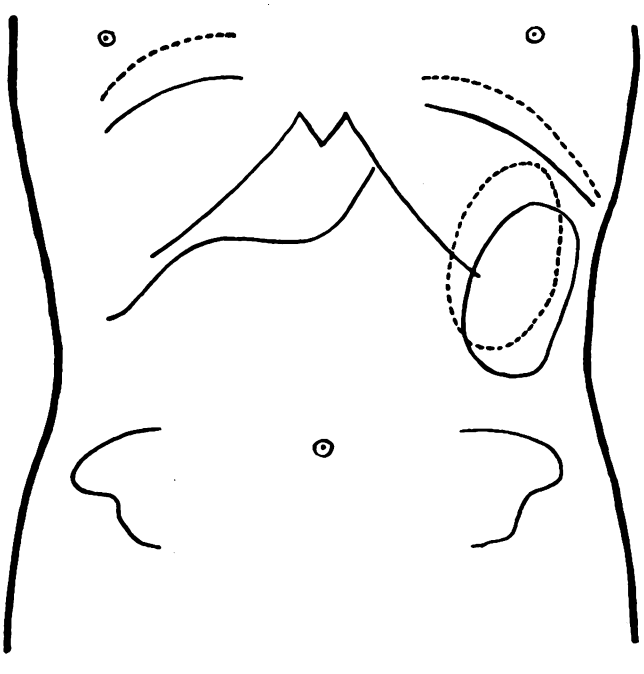

Fig. 2.

Digitized by Google

Die Milz ohne Perisplenitis und ohne Milztumor, wie sie bei der Malaria zu finden ist, ist erstens plumper, die Maße sind vergrößert, aber auch ihre Verschieblichkeit ist nicht ganz normal, d. h. sie geht in verkehrter Richtung vor sich. Es kommt im Gegensatz dazu zu seitlicher Innen- oder Außeninklination.

Die Ursache dieser Inklination dürfte darin gelegen sein, daß die vergrößerte Milz eben wegen ihrer Größe in dem Milzbett oft wenig Platz hat, und bei ihrer respiratorischen Verschieblichkeit Drehbewegungen ausführen muß.

Gruppe 1 A.

Malaria ohne Milztumor und ohne Perisplenitis.

3. T. J. Nr. 4034, tertiana. Klin. Bef.: VII. IKR. v. A. L. 16 cm. Radiol. Bef.: MGr 9/5—9/5, MV. 2—2, ZwV. 2, M.: Zw. 1:1, Charakt. d. Milzbew. b. Außendrehung Insp. Type I. (Fig. 2.)

4. B. K. Nr. 4033, tert. Klin. Bef.: n. vergr. n. tastbar. Radiol. Bef.: 8,6—8,6, MV. 2—2, ZwV. 4, M.: Zw. 1:2, Charakt. d. Milzbew. Ptose, senkr. abw. Type II.

5. G. N. Nr. 3831. Trop. Klin. Bef.: V. IKR. v. A. L., 3 Querf. 22 cm.

— — Klin. Bef.: VIII. IKR. Rb. 9 cm. Bauchdeckenrefl.: l. o. abgeschw. Radiol. Bef.: 9/4,5 bis 9/4,5, MV. 5 — —, ZwV. 5, M.: Zw. 1:1, Charakt. d. Milzbew. Senkr. n. unten. Type IV.

Noch intensiver kommt uns das Pathologische der Milzverschiebung bei der Malariamilz mit Perisplenitis, wie wir es in Fig. 3 sehen, zum Bewußtsein.

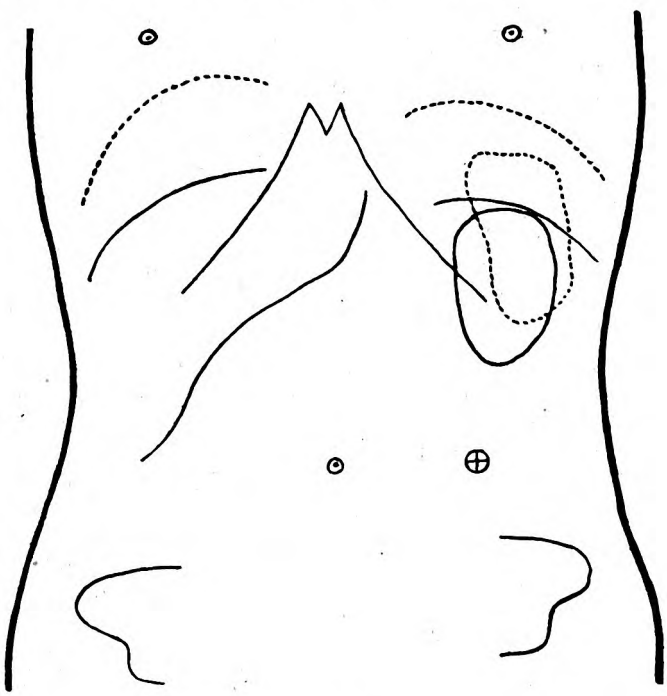

Fig. 3.

Gruppe 1 B.

Malaria ohne Milztumor mit Perisplenitis.

6. R. A. Nr. 3844, tert. trop. Klin. Bef.: Schmerzpunkt außerhalb. MGr. Perkussion normal, n. tastb. Radiol. Bef.: MGr. 9/5—9/5, MV. 3 — —, ZwV. 5, M.: Zw. 3:5, Charakt. d. Milzbew. Rotation medial. Anm.: Latenzstadium. Type fast IV. (Fig. 3.)

2. Milztumor bei Malaria. Hier sind im großen und ganzen drei Gruppen zu unterscheiden, welche sowohl neben- als hintereinander vorkommen. Es handelt sich um

a) die Malariamilz ohne Perisplenitis, d. h. die einfach vergrößerte oder schon rückgebildete Milz,

Digitized by Google

b) die perisplenitische Milz im akuten Stadium,

c) die chronisch perisplenitische Milz, d. h. jene Milz, die infolge einer überstandenen Perisplenitis ihre Beweglichkeit zum Teil eingebüßt hat.

I. Typus. Die Verschieblichkeit der Milz und des Zwerchfells ist in gleichem Maße aufgehoben. Das Maximum der Exkursionsgröße beträgt 1 bis 2 cm, die Verschiebung erfolgt entweder senkrecht noch abwärts, oder mit einer Drehung nach innen oder außen.

II. Typus. Die Zwerchfellverschieblichkeit ist größer als die Milzverschiebung, im Verhältnis 1 : 2 bis 1 : 5. Die Milzbewegung ist meist mit einer Drehung um die sagittale Achse verbunden.

III. Typus. Die Milzbewegung ist größer als die Zwerchfellbewegung, im Verhältnis 2 : 1, 5 : 3 oder 3 : 2. Die Bewegung besteht meistens in einer senkrechten Bewegung nach abwärts.

IV. Typus. Zeigt normale Zwerchfell- und Milzverschieblichkeit und ist meistens mit einer Drehung um die Längsachse verbunden.

Zu a). Milztumor bei Malaria ohne Perisplenitis 33 Fälle, d. i. 44%. Im Anfall und nach Abklingen des Anfalles unterscheidet sich die Milz bei den ganz unkomplizierten Fällen lediglich durch die Größenverhältnisse. Um ein Beispiel aus unseren 98 Beobachtungen anzuführen, so finden wir klinisch: Die Milz ist perkutorisch vom VIII. Interkostalraum (IKR.) bis zum Rippenbogen (Rb.) nachweisbar, die Bauchdeckenreflexe (BDR.), speziell die oberen, auf deren Bedeutung wir noch zu sprechen kommen werden, sind vorhanden und beiderseits gleich lebhaft. Reiben fehlt, ein Schmerzpunkt ist nicht nachweisbar. Radiologisch ist die Milzgröße 9 : 5,7, wobei die erste Zahl die Länge, die zweite die größte Breite darstellt, im Exspirium 9 : 5,z. Die Milzgröße entspricht hier also den Größenverhältnissen der normalen Milz. Die respiratorische Verschieblichkeit der Milz beträgt $3^1/_2$ cm, die des Zwerchfells 4 cm. Die Milzbewegung ist inspiratorisch senkrecht nach abwärts gerichtet, oder geht mäßig nach außen mit geringer Drehung um die Sagittalachse. Der hier geschilderte Typus entspricht einer Malariamilz im Latenzstadium zwischen zwei Anfällen oder nach erfolgreicher Kur. Sehr schön ist nun zu beobachten, wie Milzen, die im Anfall vergrößert sind, oder die akut oder chronisch perisplenitische Veränderungen aufweisen, in den Typus, der eben geschildert wurde, übergehen.

Davon soll später ein Beispiel gebracht werden. Im Anfall zeigt nun die nicht durch Perisplenitis komplizierte Malariamilz folgendes Bild: Klinisch: Größe der Milz 12 cm, sie reicht vom VII. Interkostalraum in der vorderen Axillarlinie bis 2 Querfinger unterhalb des Rippenbogens. Reiben fehlt, Bauchdeckenreflexe beiderseits gleich, kein Schmerzpunkt; radiologisch ist die Milzgröße im Inspirium 15 : 5, im Exspirium 16 : 6, Verschieblichkeit der Milz 4 cm, des Zwerchfells 5 cm, die Verschiebung der Milz erfolgt senkrecht nach unten. Dieser Typus ist ebenso wie der vorhin geschilderte sehr selten. Wir haben den Typus I und III in je 3%, II in 33%, IV in 61% der Fälle gefunden.

Gruppe 2.

Milztumor bei Malaria ohne Perisplenitis.

7. W. J. Nr. 4010, trop. tert. Klin. Bef.: u. R. VII. — v. A. L., Querf., Verschiebl. 2 Querf. MGr. 13/9—13/9, MV. 2—2, ZwV. 2, M. : Zw.. 1 : 1, Charakt. d. Milzbew. Senkr. n. abw. Typus I. (Fig. 4.)

8. F. J. Nr. 4035. trop. tert. Klin. Bef.: VII. IKR. v. A. L., 3—4 Querf. Radiol. Bef.: MGr. 19/9 — —, MV. 2½—½, ZwV. 2½, M. : Zw. 1 : 1, Charakt. d. Milzbew. Versch. n. unten geringer als Zwerchfell. Typus II.

9. G. J. Nr. 3878, trop. Klin. Bef.: MGr, VI. IKR. v. A. L., unter d. Rb. tastb., Insp. 3 Querf. unter d. Rb. tastb. Radiol. Bef.: MGr. 14/7½—15/6, MV. 2½ — —, ZwV. 3½, M.: Zw. 2½ : 3½, Charakt. d. Milzbew. Rot. außen vorne. Typus II.

10. S. L. Nr. 3883, tert. Klin. Bef.: MGr. VI. IKR. v. M. L., 2 Querf., 17 cm. Radiol. Bef.: 16/3—16/3, MV. 2—1½, ZwV. 4, M. : Zw. 1 : 2, Charakt. d. Milzbew. Insp. Rot n. außen. Typus II. (Fig. 5.)

Digitized by Google

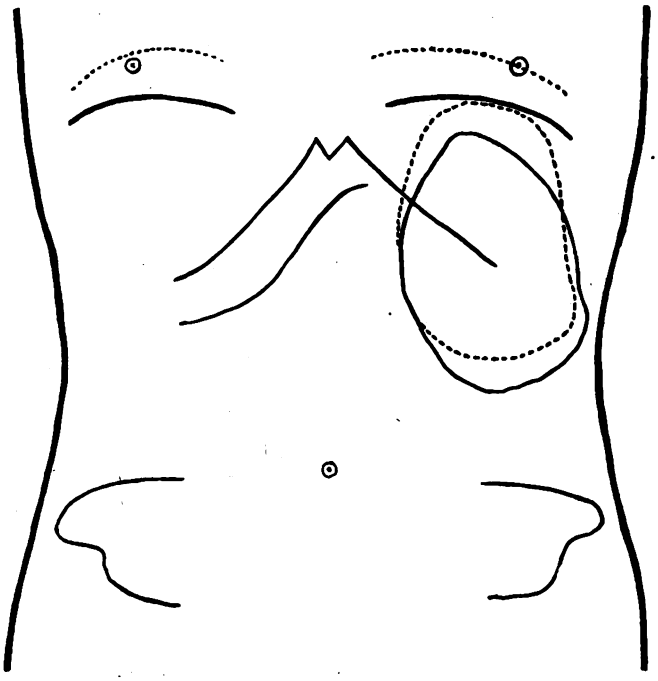

Fig. 4.

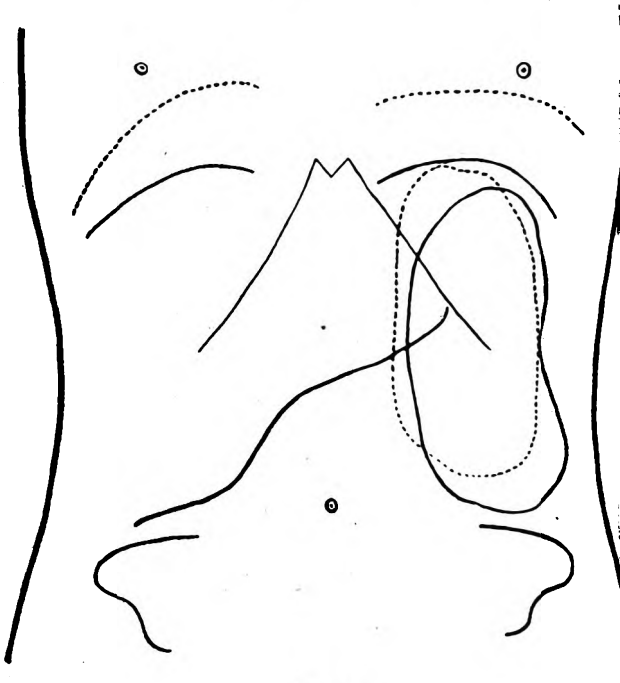

Fig. 5.

11. F. A. Nr. 3884, trop. Klin. Bef.: MGr. 14½ cm, VII. IKR v. A. L., 3 Querf. Versch. 1½ cm. Radiol. Bef.: MGr. 12/6—13/6, MV. 2½—1, ZwV. 5, M. : Zw. 1 : 2, Charakt. d. Milzbew. Insp.-Bewegung nach außen. Typus II.

12. R. J. Nr. 3883a. Klin. Bef.: MGr. u. R. VIII — Nabelhöhe Insp. 2 Querf. u. Nabellinie. Radiol. Bef.: MGr. 12/8—21/9, MV. 0—2½, ZwV. 2½, M. : Zw. 0 : 2½. Charakt. d. Milzbew. Bewegung nach unten mit Schmäler- und Längerwerden. Typus II.

13. K. A. Nr. 3987, tert. Klin. Bef.: MGr. u. R. VII. v. A. L. 4 Querf. Wenig versch. 17cm. Radiol. Bef.: MGr. 16/10—16/9, MV. 2½ : 2, ZwV. 5, M. : Zw. 1 : 2, Charakt. d. Milzbew. Senkr. n. unten. Typus II.

14. F. F. Nr. 4052, trop. tert. Radiol. Bef.: MGr. 17/9 — —, MV. 2—1½, ZwV. 4½, M. : Zw. 1 : 2, Charkt. d. Milzbew. Verschiebung dem Zwerchfell entsprechend. Typus II.

15. F. A. Nr. 4030, trop. tert. Klin. Bef.: VII. IKr. v. A. L. handbr. u. Rb. Bei tiefer Insp. 2 Querf. u. Nabellinie. Radiol. Bef.: MGr. 18/11 — —, MV. 2 — —, ZwV. 3, M. : Zw. 1 : 1½, Charakt. d. Milzbew. Rot. n. außen. Typus II.

16. O. F. Nr. 3960, tert. Klin. Bef.: MGr. u. R. VIII — Nabelhöhe, wenig verschiebl. Radiol. Bef.: 16/8—16/9, MV. 2—2½, ZwV. 3, M. : Zw. 1 : 1½, Charakt. d. Milzbew. Versch. n. außen. Senkr. n. unten. Typus II.

17. F. L. Nr. 3994, tert. Klin. Bef.: MGr. 20 cm VII. IKR. v. A. L. 2 Querf. u. d. Nabelhöhe. Radiol.Bef.:M Gr. 17/7 — —, MV. 0 — —, ZwV. 5, M. : Zw. 0 : 5, Charakt. d. Milzbew. Keine Versch. Außenbewegung. Rot. um die Längsachse. Type II.

18. F. J. Nr. 3768, trop. tert. Klin. Bef.: MGr. u. R. VII — 3 Querf. Radiol. Bef.: MGr. 15/6 — —, MV. 2—2, ZwV. 5, M. : Zw. 1 : 2½, Charakt. d. Milzbew. Entsprechend Zwerchfell verringerte Drehung um Längs- u. Sagittalachse, unt. Pol nach außen. Typus II.

19. B. J. Nr. 4008, trop. tert. Klin. Bef.: MGr. o. R VII — 3 Querf. 20 cm. Radiol. Bef.: MGr. 19/10½—19/10, MV. 3—3, ZwV. 4, M. : Zw. 1½ : 2, Charakt. d. Milzbew. Senkr. Versch. Außendrehung, in Expiration kürzer. Typus fast IV.

20. F. J. Nr. 4032, tert. Klin. Bef.: MGr. VII IKR. 1 Querf. 20 cm. Radiol. Bef.: MGR. 15/6 bis 15/5, MV. 5 : 5, ZwV. 3½, M. : Zw. 5 : 3½. Charakt. d. Milzbew. Senkr. abw. Typus III. (Fig. 6.)

21. H. R. Nr. 3937, tert. Klin. Bef.: MGr. VI. IKR. — 3 Querf. Proj. Gr. Radiol. Bef.: MGr. 18/10—20/11, MV. 3—5, ZwV. 4, M. : Zw. 3 : 4, Charakt. d. Milzbew. Vorne außen. Typus fast IV.

22. K. M. Nr. 3977, trop. Klin. Bef.: MGr. VII. IKR. v. A. L. 3 Querf. 15 cm. Radiol. Bef.: MGr. 19/10—16/11, MV. 4—6, ZwV. 5, M. : Zw. 4 : 5, Anm.: Relativer Zwerchfellhochstand links. Typus IV. (Fig. 7.)

Digitized by Google

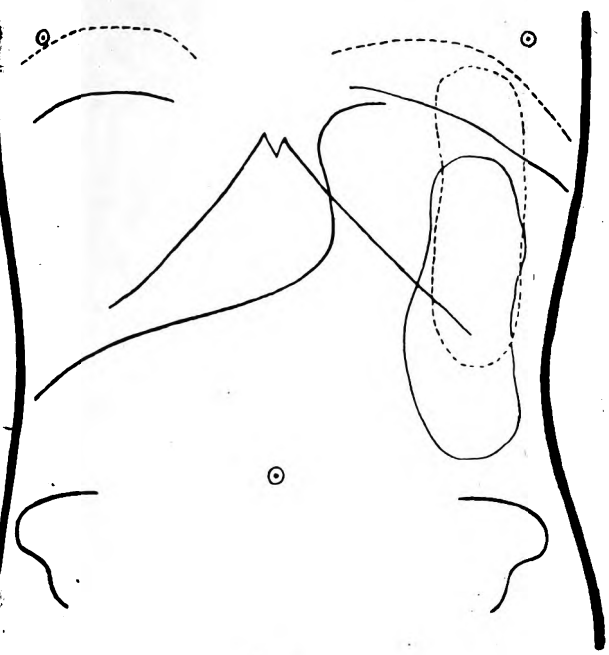

Fig. 6.

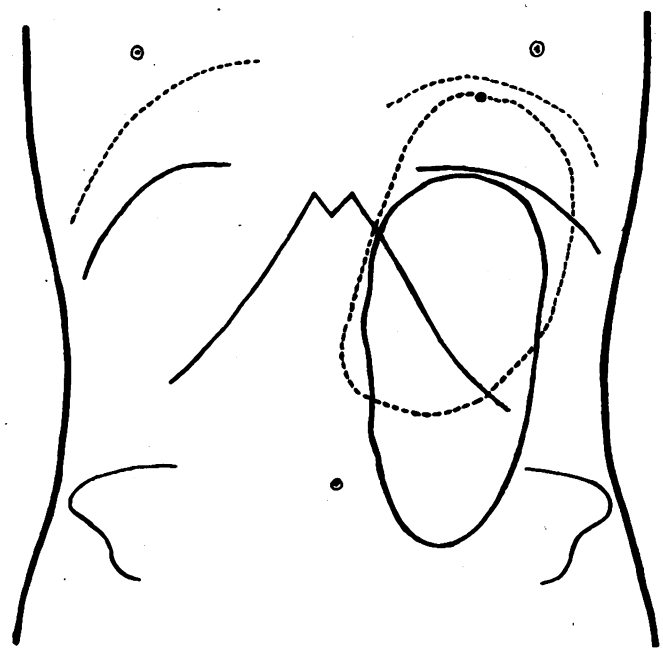

Fig. 7.

23. G. M. Nr. 3830, trop. tert. Klin. Bef.: MGr. VI. R. v. A. L. 3 Querf. 21 cm. BDR. gleich. Radiol. Bef.: MGr. 17/10 — —, MV. 3½ — —, ZwV. 3½, M. : Zw. 1 : 1. Charakt. d. Milzbew. Schmäler werden und Kippung in der Längsachse n. außen. Anm.: Zwerchfelltiefstand links. Typus IV.

24. R. L. Nr. 3877, tert. Klin. Bef.: MGr. VII. IKR. v. A. L., 2 Querf. Radiol. Bef.: MGr. 15/6 — —, MV. 4 — —, ZwV. 5, M. : Zw. 1 : 1, Charakt. d. Milzbew. Normale Verschiebl. Typus IV.

25. E. T. Nr. 3832, tert. trop. Klin. Bef.: MGr. o. R. VII. m. A. L. 4 Querf. 19 cm. Radiol. Bef.: MGr. 16/6—14/6, MV. 4¼ : 6½, ZwV. 4, M. : Zw. 1 : 1, Charakt. d. Milzbew. Verschm. u. Verlängg. Typus IV.

26. F. J. Nr. 3993, tert. Klin. Bef.: MGr. VII. IKR. v. A. L. derb, druckempf., Versch. 1½ cm, Länge 13. Radiol. Bef.: MGr. 14/8—16/6½, MV. 5—3½, ZwV. 4½, M. : Zw. 1 : 1. Charakt. d. Milzbew. Senkr. n. unten. Drehung um die Längsachse mit leichter Kippung n. vorne. Typus IV.

27. S. G. Nr. 3984. Klin. Bef.: MGr. u. R. VII, 3 Querf. 23 cm. Radiol. Bef.: 18/7½—18/7, MV. 5—5½, ZwV. 5, M. : Zw. 1 : 1, Charakt. d. Milzbew. Senkr. Versch. m. leichter Drehung um die Längsachse. Typus IV.

28. W. H. Nr. 3926, tert. Klin Bef.: MGr. VI. IKR. v. A. L. Insp. 3 Querf. Radiol. Bef.: 16/10 bis 16/10, MV. 4—4½, ZwV. 6½, M. : Zw. 4 : 6½, Charakt. d. Milzbew. Senkr. Versch. n. unten. Typus IV.

29. F. A. Nr. 3963, tert. Klin. Bef.: MGr. VIII. IKR. v. A. L. 2 Querf. Insp. 3 Querf. 15½ cm. Radiol. Bef.: MGr. 15/5—QR/5½, MV. 3—3, ZwV. 4½, M. : Zw. 3 : 4½, Charakt. d. Milzbew. Senkr. Versch. um die Längsachse, Typus fast IV.

30. L. K. Nr. 3998, tert. Klin. Bef.: MGr. o. R. VII — Nabelhöhe 16½ cm. Radiol. Bef.: MGr. 18/8—17/8, MV. 3½—3, ZwV. 5½, M. : Zw. 3½ : 5½, Charakt. d. Milzbew. Versch. nach unten u. außen. Typus IV.

31. G. L. Nr. 3964, tert. Klin. Bef.: MGr. VII. IKR. 2 Querf. Insp. 4 Querf. 14 cm. Radiol. Bef.: MGr. 14/7—16/6, MV. 3—2, ZwV. 4½, M. : Zw. 3 : 4½, Charakt. d. Milzbew. Senkr. Versch. n. unten. Rot. um die Längsachse. Kippung nach vorne. Typus fast IV.

32. T. M. Nr. 4013, trop. tert. Klin. Bef.: MGr. VI. IKR. v. A. L. 2 Querf. u. d. Nabell. 18 cm. Radiol. Bef.: MGr. 18/9—16/8, MV. 3—5, ZwV. 4, M. : Zw. 3 : 4, Charakt. d. Milzbew. Senkr. n. unten. Rot. um die Längsachse. Typus fast IV.

33. H. K. Nr. 4000, tert. Klin. Bef.: MGr. u. R. VI. 2 Querf. unter Nabelhöhe. 23 cm. Radiol. Bef.: MGr. 19/9 — —, MV. 4½—4½, ZwV. 5, M. : Zw. 1 : 1, Charakt. d. Milzbew. Mäß. Drehung um d. Längsachse. Typus IV.

34. M. J. Nr. 3996, tert. Klin. Bef.: MGr. O. R. VI—Pol in Nabelhöhe, 20 cm. Radiol. Bef.: MGr. 18/9 — —, MV. 4—4, ZwV. 4, M. : Zw. 1 : 1, Charakt. d. Milzbew. Kippung um d. Querachse. Typus IV.

Digitized by Google

35. V. J. Nr. 4014, tert. Klin. Bef.: MGr. o. R. VIII — 3 Querf. 18 cm. Radiol. Bef.: MGr. 14/7—18/8, MV. 5—2, ZwV. 4, M. : Zw. 1 : 1, Charakt. d. Milzbew. Versch. n. außen, kleiner. Typus IV.

36. G. J. Nr. 3876, tert. trop. Klin. Bef.: MGr. VII. IKR. v. A. L. 3 Querf. 19 cm. Radiol. Bef.: MGr. 17/9 — —, MV. 4½—4½, ZwV. 5, M. : Zw. 1 : 1, Charakt. d. Milzbew. Normale nach unten, Drehung um Längsachse n. außen. Typus IV.

37. G. K. Nr. 4012, tert. Klin. Bef.: MGr. VII. IKR. v. A. L., unt. Rb. tastb. 13 cm. Radiol. Bef.: MGr. 11/5—11/5,4, MV. 4—4, ZwV. 4, M. : Zw. 1 : 1, Charakt. d. Milzbew. Senkr. n. abw. Typus IV.

38. E. L. Nr. 4007. Klin. Bef.: MGr. VIII. IKR. v. A. L. 1½ Querf. 14 cm. Radiol. Bef.: MGr. 9/4,5—9/4,5, MV. 3½—3, ZwV. 4, M. : Zw. 1 : 1, Charakt. d. Milzbew. Senkr. n. abw. Typus IV.

39. B. J. Nr. 3902. Klin. Bef.: MGr. nicht tastb. Radiol. Bef.: MGr. 11/6 — —, MV. 4 — —, ZwV. 4, M. : Zw. 1 : 1, Charakt. d. Milzbew. normal. Anm.: Nachuntersuchung. Typus IV.

Gruppe 2 A.

Ein Fall einer Verschlechterung aus obiger Gruppe.

16. O. F. Nr. 3960, tert. Klin. Bef.: MGr. o. R. VIII. — Nabelhöhe, wenig versch. Radiol. Bef.: MGr. 16/8—16/9, MV. 2—2½, ZwV. 3, M. : Zw. 2 : 3, Charakt. d. Milzbew. Versch. n. außen. Typus II.

Spätere Untersuchung. Klin. Bef.: MGr. VII. IKR. unt. d. Rb. tastbar. Radiol. Bef.: MGr. 12/6—13/5, MV. 5, ZwV. 3, M. : Zw. 5 : 3, Charakt. d. Milzbew. Senkr. n. unt. Typus III.

Gruppe 2 B.

Fälle von Verbesserung aus obiger Gruppe.

13. K. A. Nr. 3987, tert. Klin. Bef.: MGr. o. R. VII. v. A. L. 4 Querf. wenig versch. 17 cm. Radiol. Bef.: 16/10—16/9, MV. 2½—2, ZwV. 5, M. : Zw. 1 : 2, Charakt. d. Milzbew. Senkr. n. unt. Typus II.

Spätere Untersuchung. Radiol. Bef.: MGr. 12/7½—12/7½, MV. 4½—4½, ZwV. 4½, M. : Zw. 1 : 1, Charakt. d. Milzbew. Senkr. n. unt. Typus IV.

15. F. A. Nr. 4030, trop. tert. Klin. Bef.: MGr. VII. IKR. v. A. L. handbr. Rb. Insp. 2 Querf. u. Nabelhöhe. 18 cm. Radiol. Bef.: MGr. 18/11 — —, MV. — —, ZwV. 3, M. : Zw. 2 : 3, Charakt. d. Milzbew. Rot. n. außen. Typus II.

Spätere Untersuchung. Radiol. Bef.: MGr. 13/6 — —, MV. 3—3, ZwV. 6, M. : Zw. 1 : 2, Charakt. d. Milzbew. Nach außen. Typus II. (Fig. 8, 9, 10.)

Spätere Untersuchung. Radiol. Bef.: MGr. 11/6 — —, MV. 5 — —, ZwV. 5, M. : Zw. 1 : 2, Charakt. d. Milzbew. Keine Rot. n. außen. Typus IV.

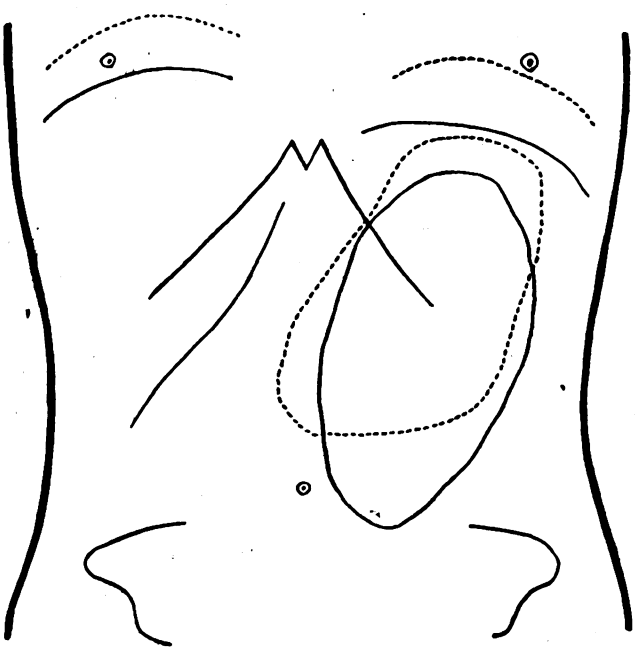

Fig. 8.

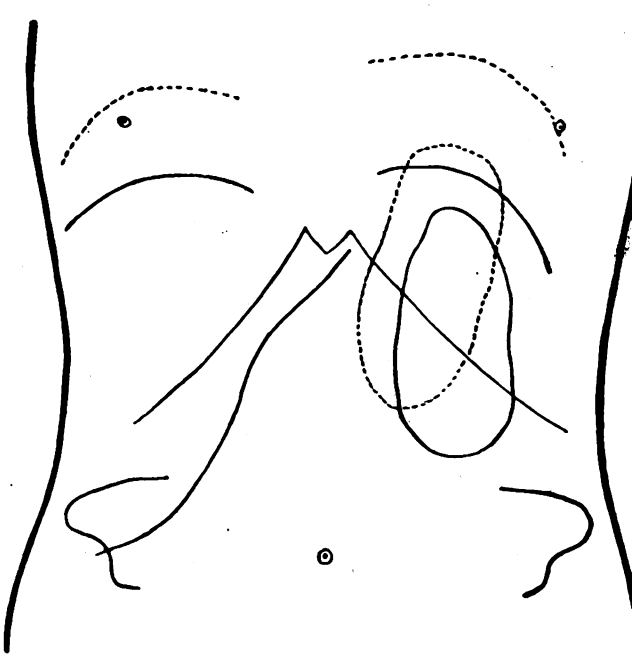

Fig. 9.

Digitized by Google

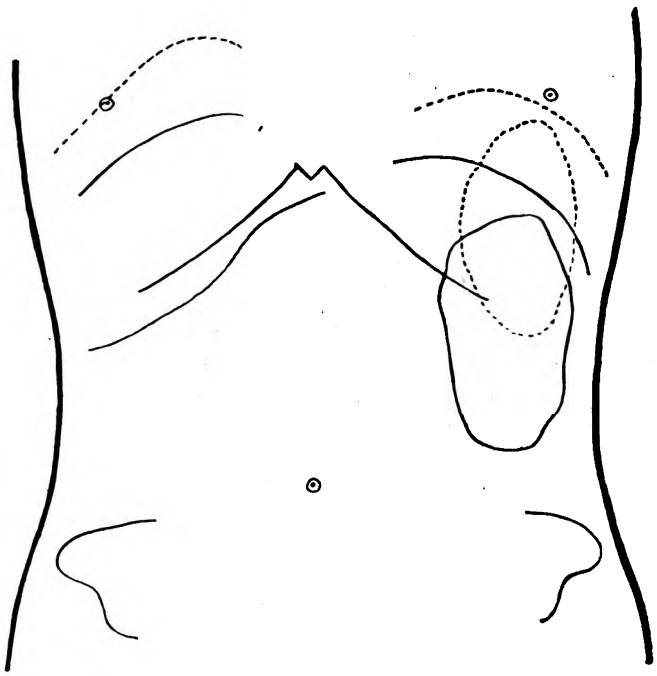

Fig. 10.

17. F. L. Nr. 3994, tert. Klin. Bef.: MGr. 29 cm. VII. IKR. v. A. L. 2 Querf. unter Nabelhöhe. Radiol. Bef.: MGr. 17/7——, MV. 0——, ZwV. 5, M.: Zw. 0 : 5, Charakt. d. Milzbew. Keine verschg. Außenbew. Rot. um die Längsachse. Typus II.

Spätere Untersuchung. Radiol. Bef.: MGr. 13/5——, MV. 2½—2½, ZwV. 3½, M.: Zw. 2½ : 3½, Charakt. d. Milzbew. normal. Typus

Gruppe 2 C.

Gleichgebliebene Fälle aus obiger Gruppe.

19. B. J. Nr. 4008, trop. tert. Klin. Bef.: MGr. o. R. VII—3 Querf. 20 cm. Radiol. Bef.: MGr. 19/10½—19/10, MV. 3—3, ZwV. 4, M.: Zw. 3 : 4, Charakt. d. Milzbew. Senkr. Versch. Außendrehung. Typus fast IV.

Spätere Untersuchung. Radiol. Bef.: MGr. 16/7—13/7, MV. 4—1, ZwV. 2½, M.: Zw. 4 : 2½, Charakt. d. Milzbew. In Expiration kürzer. Typus fast IV.

32. T. M. Nr. 4013, trop. tert. Klin. Bef.: VI. IKR. v. A. L. 2 Querf. unt. Nabelh. 18 cm. Radiol. Bef.: MGr. 18/9—16/8, MV. 3—5, ZwV. 4, M.: Zw. 3 : 4, Charakt. d. Milzbew. Senkr. n. unt. Rot. um d. Längsachse. Typus fast IV.

Spätere Untersuchung. Radiol. Bef.: MGr. 16/7—16/7, MV. 3—2, ZwV. 4½, M.: Zw. 3 : 4½, Charakt. d. Milzbew. Senkr. n. unt. Rot. n. außen. Typus fast IV.

35. V. T. Nr. 4014, tert. Klin. Bef.: MGr. o. R. VIII—3 Querf. 18 cm. Radiol. Bef.: MGr. 18/7—18/8, MV. 5 : 2, ZwV. 4, M.: Zw. 1 : 1, Charakt. d. Milzbew. Versch. n. außen, kleiner. Typus IV.

Spätere Untersuchung. Radiol. Bef.: MGr. 18/9—17/9, MV. 4½—4½, ZwV. 4½, M.: Zw. 1 : 1, Charakt. d. Milzbew. normale Versch. Typus IV.

Zu b) Perisplenitische Milz. Wir konnten die Perisplenitis im akuten Stadium in 19 von 75 Fällen, d. s. 25,3% der Fälle, beobachten. Sie ist im Verein mit den chronischen Folgeerscheinungen das häufigste Bild der Malariamilzerscheinungen und recht eigentlich für diese charakteristisch. Was für Veränderungen finden wir nun bei der akuten Perisplenitis? Zunächst klinisch: Die Milz ist fast ausnahmslos vergrößert, die Größe schwankt zwischen 10 und 25 cm, regelmäßig findet sich Reiben oder zumindest ein typischer Schmerzpunkt im VII. und VIII. Interkostalraum, in der Mamillar- oder vorderen Axillarlinie. Die oberen Bauchdeckenreflexe zeichnen sich durch eigenartiges Verhalten aus, das unseres Wissens bisher noch unbekannt ist. Es fehlt nämlich der linke obere Bauchdeckenreflex, resp. er ist gegenüber der rech-

Digitized by Google

ten herabgesetzt. Sehr interessant gestalten sich die radiologischen Untersuchungen bei akuter Perisplenitis. Wie aus der Gruppe 3 hervorgeht, fällt zunächst auch hier auf, daß zwischen klinischer und radiologischer Milzgröße eine scheinbare Diskrepanz besteht. Sie ist auf die Art der Messung zurückzuführen, indem die klinische Messung im Liegen vorgenommen wird, und nur den der Körperwand angehörigen Dämpfungsbezirk mißt, während die radiologische Untersuchung den orthodiagraphischen Milzschatten in aufrechter Stellung als Objekt vorfindet.

Bezüglich der Verschieblichkeit der Milz kann man mehrere Typen unterscheiden. Es gibt Fälle, bei welchen die Verschieblichkeit der Milz und des Zwerchfells nahezu ganz aufgehoben ist.

Ihre Exkursionsbreite ist 1 bis 2 cm, das Verhältnis zwischen Milz- und Zwerchfellverschieblichkeit ist 1 : 1. Wir haben diesen Typus unter 19 Fällen 5 mal, d. i. in 29%, angetroffen. Die Milzbewegung erfolgt dabei entweder im Sinne einer senkrechten Verschiebung nach abwärts, meist aber mit Drehung um den Schmerzpunkt als Achse. Diese Drehung erfolgt entweder nach innen oder nach außen.

Der zweite Typus zeichnet sich dadurch aus, daß die Milzverschieblichkeit gegenüber der Zwerchfellbeweglichkeit gehemmt ist.

Das Verhältnis der Milz- zur Zwerchfellbewegung ist 1 : 2 oder noch größer (1 : 5). Die Milzbewegung ist meist mit Drehung um die sagittale Achse verbunden. Solcher Fälle finden wir 8 unter 19, d. s. 46½%.

Der dritte Typus (Fig. 13) zeigt das verkehrte Verhalten, indem die Milzbewegung ausgiebiger erfolgt, als es der Zwerchfellbewegung entspricht. Die Werte sind hier 4 : 2 oder 5 : 3 oder 3 : 2. Solcher Fälle haben wir 3 unter 19, d. s. 17½%, beobachtet.

Dem vierten Typus (Fig. 14) endlich entsprechen jene Fälle, welche trotz der Perisplenitis normale Zwerchfell- und Milzverschieblichkeit aufweisen. Wir können hier von 3 aus 19, d. s. wieder 17½%, berichten. Die hier schon öfters gestreifte Charakteristik der Milzbewegung ist wechselvoll. Eins scheint allen Fällen von akuter Perisplenitis gemeinsam zu sein, daß sich nämlich eine Rotation oder Kippung um den Schmerzpunkt oder den Punkt des größten Reibens herum vollzieht. Ob diese nach innen oder außen, nach oben oder unten, vorne oder hinten stattfindet, dürfte von den Nachbarorganen und deren Füllungszustande oder von der Art der Adhäsionen abhängen. Wie schon oben erwähnt, gelang es uns in einer Reihe von Fällen durch wiederholte Beobachtungen, die regressiven oder progressiven Milzveränderungen zu studieren. Aus Gruppe 2 A resp. 3 A geht hervor, daß die fortschreitende Verschlechterung des Zustandes charakterisiert wird durch Verkleinerung der Milzverschieblichkeit, im Gegensatz zur Zwerchfellverschieblichkeit, welche sogar zunimmt. Die Besserung des Zustandes wird charakterisiert durch größere Exkursionen der Milz, während sich die Zwerchfellverschieblichkeit ebenfalls bessert bzw. gleichbleibt.

Gruppe 3.

Malariamilztumor mit Perisplenitis akut.

40. K. R. Nr. 3801, tert. Klin. Bef.: Reiben und Schmerzpunkt: VIII. IKR. m. A. L. MGr. VII. IKR. — 4 Querf. unterh. d. Rb. 19 cm. BDR. beiders. r. größer l. Radiol. Bef.: MGr. 15/5—14/5, MV. 1 (unt. Pol 0) — —, ZwV. 1, M. : Zw. 1 : 1, Charakt. d. Milzbew. Rot. n. außen. Anm.: Reiben am lateralen Rand. Typus I.

41. N. F. Nr. 3770, trop. Klin. Bef.: Reiben und Schmerzp. VI. IKR. M. L. Höhe des X. Dorns. MGr. V. IKR. A. L. 4 Querf. 23½ cm. Radiol. Bef.: MGr. 21/8 — —, MV. 1 — —, M. : Zw. 1 : 1, Charakt. d. Milzbew. Senkr. Versch. Anm.: Reiben in d. Mitte der Milz. Typus I.

42. R. S. Nr. 3767, trop. Klin. Bef.: Reiben u. Schmerzp. Mittl. u. hint. A. L. MGr. 19 cm. VI. R. m. A. L. Nabelhöhe 20 cm. Radiol. Bef.: MGr. 15/8 — —, MV. 1 — —, ZwV. 1, M. : Zw. 1 : 1, Charakt. d. Milzbew. Senkr. Versch. Typus I.

Digitized by Google

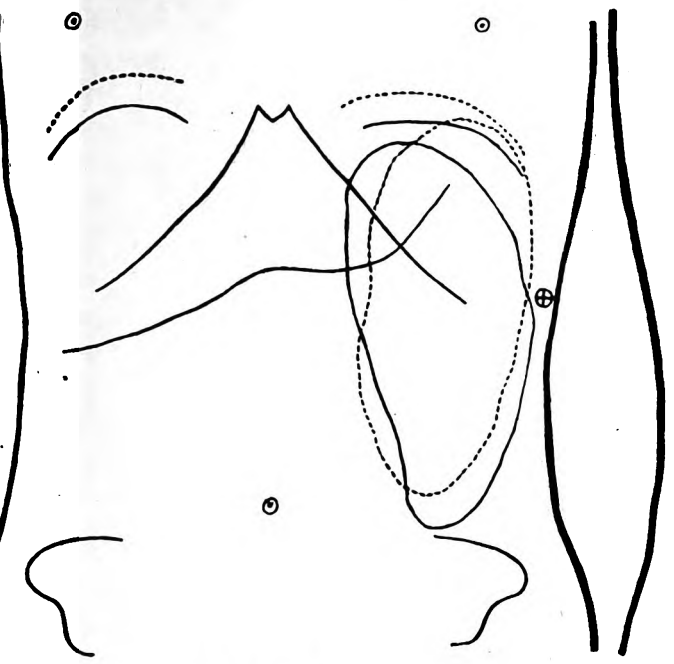

Fig. 11 (Typus I).

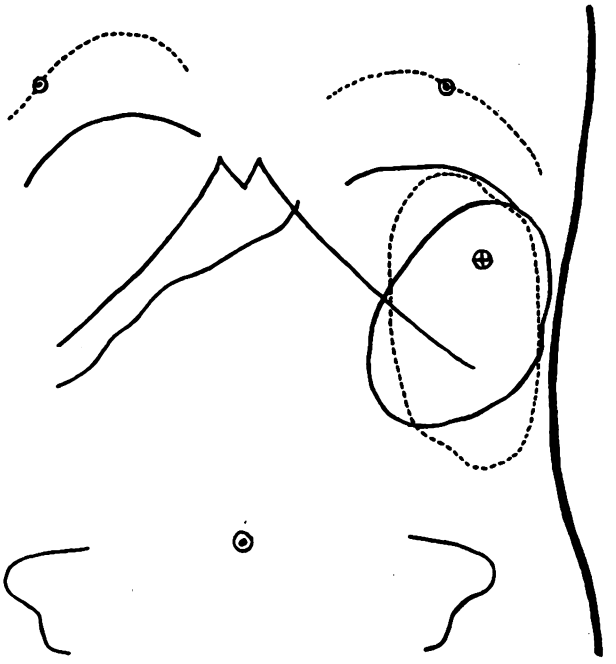

Fig. 12.

43. S. A. Nr. 3870, trop. Klin. Bef.: Reiben u. Schmerzp. VIII. IKR. v. M. L. MGr. V. IKR. M. L. 3 Querf. BDR. l. o. abgeschwächt. Radiol. Bef.: MGr. 12/8—19/8, MV. 1½, ZwV. 1½, M. : Zw. 1 : 1, Charakt. d. Milzbew. Drehung um d. sog. Achse, Kippung um d. Längsachse um den Schmerzp. Anm.: Schmerzp. lat. Typus I. (Fig. 11.)

44. K. S. Nr. 3776, trop. Klin. Bef.: Reiben u. Schmerzp. V. IKR. v. A. L. 3 Querf. 20 cm. MGr. v. A. L. Rb. VIII. IKR. Radiol. Bef.: MGr. 15/5—14/6, MV. 2—2½, ZwV. 2½, M. : Zw. 1 : 1, Charakt. d. Milzbew. Senkr. n. unt., Drehung. Typus I.

45. E. M. Nr. 3821, trop. tert. Klin. Bef.: Reiben. MGr. 23 cm. BDR. l. o. r. + . Radiol. Bef.: MGr. 17/6—17/6, MV. ½ — —, ZwV. 2, M. : Zw. 1 : 4, Charakt. d. Milzbew. Senkr. Versch. Anm.: Reiben am ob. lat. Pol. Typus II.

46. D. Nr. 3824, trop. tert. Klin. Bef.: Reiben u. Schmerzp. VII. IKR. M. L. MGr. V. IKR. v. A. L. 2 Querf. geringe Versch. BDR. l. o. herabges. Radiol. Bef.: MGr. 15/8—12/9, MV. 2 — —, ZwV. 4, M. : Zw. 1 : 2, Charakt. d. Milzbew. Drehung um d. sag. Achse, Punkt des Reibens als Achse. Typus II. (Fig. 12.)

47. O. L. Nr. 3802, trop. Klin. Bef.: Reiben u. Schmerzp. VII. IKR. M. L. X. Dorn. MGr. V. R. 3 Querf. B DR. l. o. Radiol. Bef.: MGr. 20/6 — —, MV. 0 — —, ZwV. 2, M. : Zw. 0 : 2, Charakt. d. Milzbew., leichte Drehung um die sag. Achse nach außen. Anm.: Schmerzp. lat. Typus II.

48. S. A. Nr. 4001. Klin. Bef.: MGr. u. R. VIII — 2 Querf. 16 cm. Radiol. Bef.: MGr. 16/9—16/9, MV. 0 — —, ZwV. 2½, M. : Zw. 0 : 2½, Charakt. d. Milzbew. keine. Typus II.

49. B. F. Nr. 4002, trop. Klin. Bef.: MGr. o. R. VIII — v. A. L. ½ Querf. Radiol. Bef.: MGr. 13/8—14/6, MV. 1 — —, ZwV. 2, M. : Zw. 1 : 2, Charakt. d. Milzbew. Breiterwerden. Anm.: Schmerzp. lat. Typus II.

50. W. L. Nr. 4036, trop. tert. Klin. Bef.: Reiben u. Schmerzp. 2 Querf. o. d. Rb. MGr. o. R. VIII — Nabelhöhe. 20 cm. Radiol. Bef.: MGr. 17/7—16/8, MV. 2 — —, ZwV. 4, M. : Zw. 1 : 2, Charakt. d. Milzbew. Rot. n. vorne außen. Typus II.

51. Z. H. Nr. 3809, trop. Klin. Bef.: Reiben u. Schmerzp. v. A. L. VII. IKR. Schmerzp. entspr. dem Reiben. MGr. VI. IKR. v. A. L. 4 Querf. u. Nabelh. BDR. l. o. abgeschwächt. Radiol. Bef.: MGr. 15/7—15/7, MV. 1½ — —, ZwV. 3, M. : Zw. 1 : 3. Anm.: Reiben am lat. Rand. Typus II.

52. B. S. Nr. 3793, trop. Klin. Bef.: Reiben u. Schmerzp. VII. IKR. M. L. VIII. Dornf. MGr. o. R. IV. v. A. L. 2 Querf. 20 cm. Radiol. Bef.: MGr. 11/10—11/10, MV. 1 — —, ZwV. 5, M. : Zw. 1 : 5 Anm.: Schmerzp. ob. l. Pol. Typus II.

53. G. A. Nr. 3820, trop. Reiben u. Schmerzp. VII. IKR. v. A. L. Skap. X—XI Dornf. MGr. u.

Digitized by Google

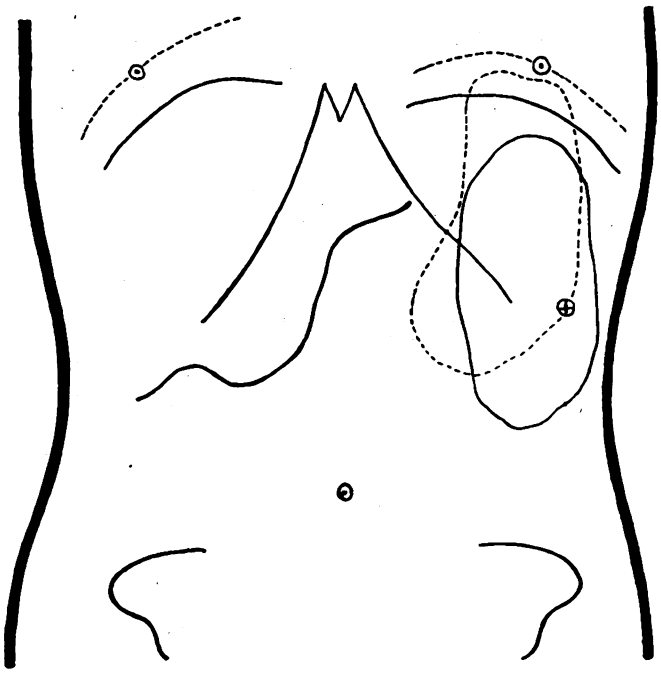

Fig. 13.

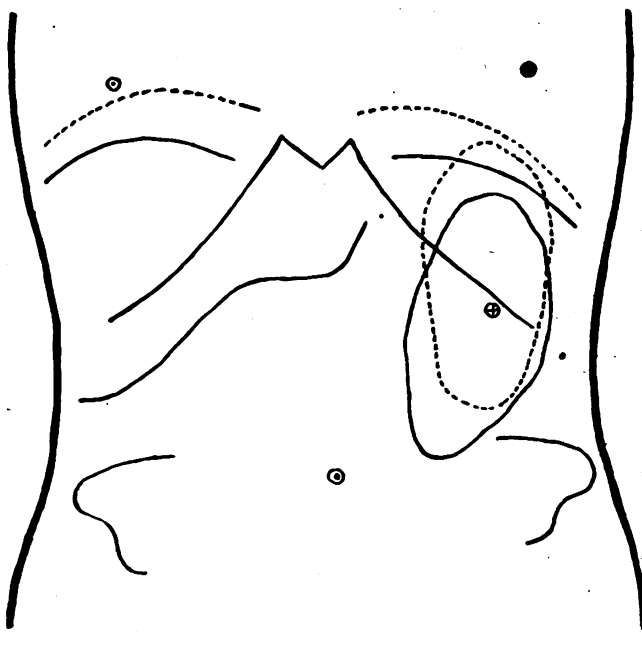

Fig. 14.

R. VII. v. A. L. Rb. BDR. l. o. herabges. Radiol. Bef.: MGr. 16/7 — —, MV. 4 — —, ZwV. 2, M. : Zw. 2 : 1, Charakt. d. Milzbew. Geringe Rot. um d. Längsachse. Drehung um d. Schmerzpunkt als sag. Achse. Geringe Bewegl. nach außen. Anm.: Schmerzp. lat. Typus III.

54. G. J. Nr. 3765, trop. Klin. Bef.: Reiben u. Schmerzpunkt. Vorne u. hinten große Druckempf. MGr. IV. R. 2 Querf. 21 cm. Radiol. Bef.: MGr. 16/7—16/7, MV. 5 — —, ZwV. 3, M. : Zw. 1 : 0,6, Charakt. d. Milzbew. Senkr. Versch. Anm.: Schmerzp. lat. Typus III.

55. L. Nr. 3822, trop. Klin. Bef.: Reiben u. Schmerzp. VII. IKR. m. A. L. 3 Querf. MGr. I. IKR. BDR. l. o. abgeschwächt. Radiol. Bef.: MGr. 15/8—15/8, MV. 3 — —, ZwV. 2, M. : Zw. 3 : 2, Charakt. d. Milzbew. Rot. n. außen um d. Schmerzp. als sag. Achse. Anm.: Schmerzp. lat. Typus III. (Fig. 13.)

56. H. J. Nr. 3775, trop. Klin. Bef.: Reiben u. Schmerzp. 1 Querf. o. Rb. v. A. L. MGr. VI. IKR. v. A. L. 1 Querf. 13 cm. Radiol. Bef.: MGr. 17/7—17/7, MV. 5 — —, ZwV. 5, M. : Zw. 1 : 1, Charakt. d. Milzbew. Versch. entspr. Zwerchfell, Kippung n. außen. Anm.: Schmerzp. entspr. d. sag. Kippungsachse, dem kl. Reiben entsprechend. Typus IV.

57. H. F. Nr. 3819, tert. trop. Klin. Bef.: Reiben u. Schmerzp. M. L. Rb. MGr. V. IKR. M. L. Rb. BDR. l. o. Abgeschwächt. Radiol. Bef.: MGr. 16/7—13/7, MV. 3½ — —, ZwV. 3, M. : Zw. 1 : 1, Charakt. d. Milzbew. Drehung um d. sag. Achse am Punkt d. stärkstens Reibens. Anm.: Schmerzp. lat. Typus fast IV. (Fig. 14.)

58. E. R. Nr. 4031. Klin. Bef.: MGr. u. R. VIII. 1 Querf. 10 cm. Radiol. Bef.: MGr. 15/6—16/6, MV. 4½—2, ZwV. 4, M. : Zw. 1 : 1, Charakt. d. Milzbew. Mediale Verschiebung u. Drehung um frontale Achse n. vorne. Typus IV.

Schön läßt sich z. B. die Rückbildung eines Falles dieses Typus zur Norm verfolgen, wenn die Milzgröße von 16 : 9 auf $11^1/_2$: 5 zurückgeht, die Milzverschieblichkeit sich von 0 auf 4 bessert.

Gruppe 3 A.

Fälle von Verschlechterung aus obiger Gruppe.

53. G. A. Nr. 3820. Klin. Bef.: Reiben u. Schmerzp. VII. IKR. v. A. L. Skap. X—XI. Dornf. MGr. u. R. VII. v. A. L. Rb. BDR. l. o. herabges. Radiol Bef.: MGr. 16/7 — —, MV. 4 — —, ZwV. 2, M. : Zw. 2 : 1, Charakt. d. Milzbew. Geringe Rot. um d. Längsachse. Drehung um d. Schmerzp. als sag. Achse. Geringe Bewegl. n. außen. Anm.: Schmerzp. lat. Typus III.

Spätere Untersuchung. Klin. Bef.: MGr. VIII. IKR. BDR. bds. gleich. Radiol. Bef.: MGr. 10/6 — —, MV. 1 — —, ZwV. 3, M. : Zw. 1 : 3. Typus II.

Digitized by Google

54. G. J. Nr. 3765, trop. Klin. Bef.: **Reiben u. Schmerzp. Vorne u. hinten große Druckempf. MGr. IV. R. 2 Querf. 21 cm. Radiol. Bef.: MGr. 16/7—16/7, MV. 5 — —, ZwV. 3, M. : Zw. 1 : 0,6, Charakt. d. Milzbew. Senkr. Versch. Anm.: Schmerzp. lat. Typus III.**

Spätere Untersuchung. Radiol. Bef.: **MGr. 11/7 — —, MV. 1 — —, ZwV. 4, M. : Zw. 1 : 4, Charakt. d. Milzbew. Kippung um Schmerzp. unt. Pol außen. Typus II.**

57. H. F. Nr. 3819, tert. trop. Klin. Bef.: **Reiben u. Schmerzp. M. L. Rb. MGr. V. IKR. M. L. Rb. BDR. l. o. abgeschwächt. Radiol. Bef.: MGr. 15/7—13/7, MV. 3½ — —, ZwV. 3, M. : Zw. 1 : 1, Charakt. d. Milzbew. Drehung um d. sag. Achse am Punkt d. stärksten Reibens. Anm.: Schmerzp. lat. Typus fast IV.**

Spätere Untersuchung. Radiol. Bef.: **MGr. 13/8—13/8, MV. 1 — —, ZwV. 3½, M. : Zw. 1 : 3½, Charakt. d. Milzbew. Insp. Rot. n. außen. Typus II.**

Aber auch umgekehrt können wir die Entwicklung bei einem Fall verfolgen. Fall 53 (3820), in dem die Milzgröße zwar von 16 : 7 auf 10 : 6 sich rückbildet, dagegen die normale Milzverschieblichkeit von 4 auf 1 zurückgeht. Während im ersten Fall die Norm sich hergestellt hat, ist im zweiten Fall aus einer akuten eine chronische Perisplenitis zur Entwicklung gekommen.

Gruppe 3 B.

Fälle von Verbesserung aus obiger Gruppe.

48. S. A. Nr. 4001. Klin. Bef.: **MGr. u. R. VIII — 2 Querf. 16 cm. Radiol. Bef.: MGr. 16/9—16/9, MV. 0 — —, ZwV. 2½, M. : Zw. 0 : 2½, Charakt. d. Milzbew. keine. Typus II. (Fig. 15.)**

Spätere Untersuchung. Radiol. Bef.: **MGr. 11½/5—11½/5, MV. 4 — —, ZwV. 4, M. : Zw. 1 : 1, Charakt. d. Milzbew. normal. Typus IV. (Fig. 16.)**

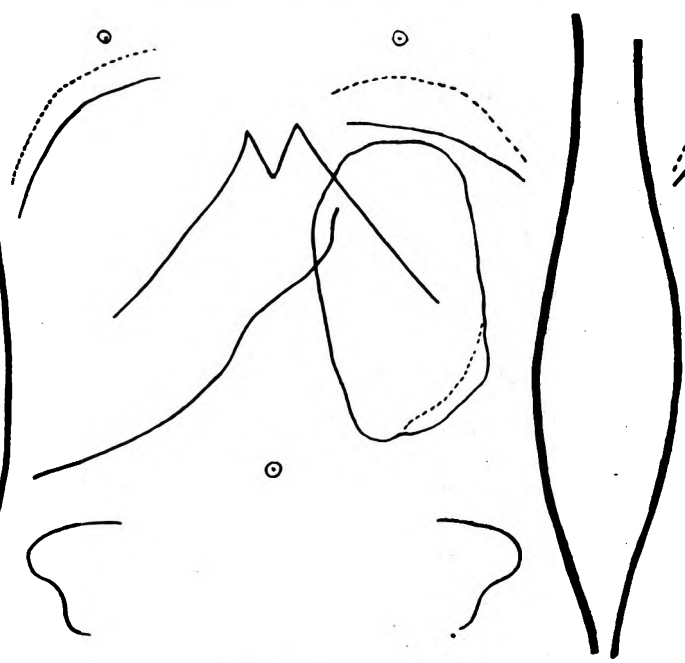

Fig. 15.

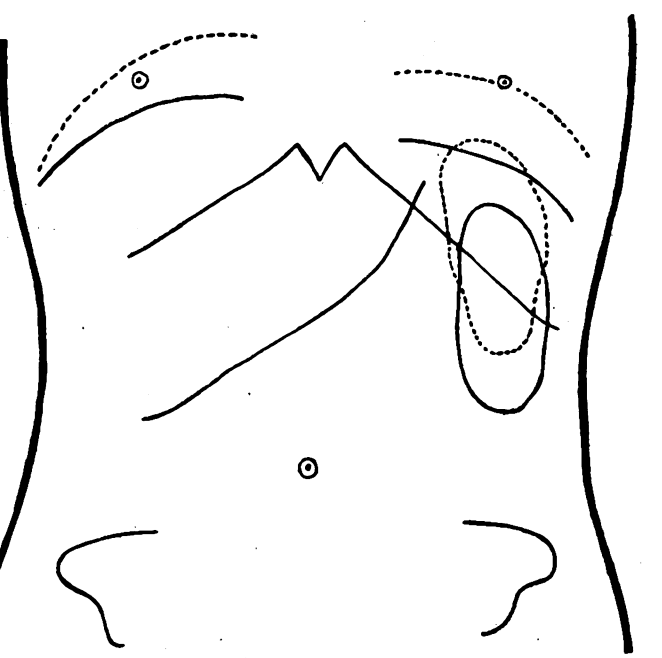

Fig. 16.

49. B. F. Nr. 4002, trop. Klin. Bef.: **MGr. o. R. VIII — v. A. L. ½ Querf. Radiol. Bef.: MGr. 13/8—14/6, MV. 1 — —, ZwV. 2, M. : Zw. 1 : 2, Charakt. d. Milzbew. Breiterwerden. Anm.: Schmerzp. lat. Typus II.**

Spätere Untersuchung. Radiol. Bef.: **MGr. 12/6—12/6, MV. 3 — —, ZwV. 3, M. : Zw. 1 : 1, Charakt. d. Milzbew. l. Medianversch. Typus fast IV.**

50. W. L. Nr. 4036, trop. tert. Klin. Bef.: **Reiben u. Schmerzp. 2 Querf. o. d. Rb. MGr. o. R. VIII — Nabelhöhe 20 cm. Radiol. Bef.: MGr. 17/7—16/8, MV. 2 — —, ZwV. 4, M. : Zw. 1 : 2, Charakt. d. Milzbew. Rot. n. vorne außen. Typus II.**

Digitized by Google

Spätere Untersuchung. Klin. Bef.: MGr. o. R. VIII—3 Querf. 15 cm. Radiol. Bef.: MGr. 15/9 bis 16/7, MV. 3——, ZwV. 4, M. : Zw. 3 : 4. Typus fast IV.

Gruppe 3 C.

Ein gleichgebliebener Fall aus obiger Gruppe.

45. E. M. Nr. 3821, trop. tert. Klin. Bef.: Reiben. MGr. 23 cm. BDR. l. o. r. +. Radiol. Bef., MGr. 17/6—17/6, MV. ½——, ZwV. 2, M. : Zw. 1 : 4, Charakt. d. Milzbew. Senkr. Versch. Anm.: Reiben am ob. lat. Pol. Typus II.

Spätere Untersuchung. Klin. Bef.: MGr. 21 cm. Radiol. Bef.: MV. 1——, ZwV. 2, M. : Zw. 2 : 4. Typus II.

Zu c). Chronische Perisplenitis. Ein Großteil der Milzformen bei der Malaria ist durch chronisch-adhäsive perisplenitische Veränderungen charakterisiert. Wir selbst konnten bei unseren Fällen ca. 25,3% derartige Veränderungen nachweisen. Daß es sich nicht durchaus um irreparable Zustände handelt, dafür spricht der Umstand, daß wir an Hand der Röntgenuntersuchung die Rückbildung dieser chronischen Perisplenitiden verfolgen, andererseits aber auch beobachten konnten, wie eine normale Milz allmählich ihre Beweglichkeit einbüßte.

Wir konnten hier zwei Typen feststellen, je nachdem es sich um adhäsive Veränderungen bei einer Milz von normaler Größe oder bei einer vergrößerten Milz handelte.

Bei Typus Gruppe 1B finden wir also eine normal große Milz, resp. eine rückgebildete, welche weder Reiben noch Schmerzpunkte aufweist; die Bauchdeckenreflexe sind normal, jedoch besteht eine Diskrepanz in dem Sinne, daß die Verschieblichkeit der Milz entweder allein oder der Milz und des Zwerchfells gelitten hat, d. h. es ist infolge der entwickelten Adhäsionen oder Exsudate eine Behinderung von Milz- und Zwerchfellbewegung eingetreten. Auch hier erfolgt die Milzbewegung nicht senkrecht nach abwärts, wie es der Norm entspricht, auch hier finden wir Drehungen der Milz nach innen oder außen um eine Achse, die offenbar dem Punctum maximum der Adhäsionen entspricht, statt.

Bei Typus Gruppe 3 und 4, dem allerhäufigsten bei chronischer Malaria, findet sich eine vergrößerte Milz mit perisplenitischen Adhäsionen. Hier finden sich sehr häufig jene sonderbaren Formen, bei welchen die Milz bei Inspiration breiter wird (scheinbar), oder länger zu werden scheint, da Kippungen und Rotationen um die Achsen der Drehungen sehr häufig sind. Auch hier lassen sich die vorher aufgestellten vier Typen unterscheiden. (Fig. 11 bis 16.)

Gruppe 4.

Malariamilztumor mit Perisplenitis chronisch.

59. S. M. Nr. 3846, trop. tert. Radiol. Bef.: MGr. 14/7—13/8, MV. 2½—3, ZwV. 3½, M. : Zw. 2½—3½, Charakt. d. Milzbew. Drehung um d. Längsachse, Kippung n. vorne außen. Anm.: Schmerzp. lat. unt. Typus II.

60. H. K. Nr. 3845, trop. Radiol. Bef.: MGr. 15/8——, MV. ½—½, ZwV. 5, M. : Zw. ½ : 3, Charakt. d. Milzbew. Geringe u. entspr. Versch. n. unt. Drehung n. außen in Schmerzp. Rot. um die Längsachse. Anm.: Schmerzp. unt. Pol. Typus II.

61. W. F. Nr. 3794. Klin. Bef.: Reiben u. Schmerzp. Pol. MGr. o. R. VIII — m. A. L. 3 Querf. 16 cm. Radiol Bef.: MGr. 14/10—13/10, MV. 2—2, ZwV. 4, M. : Zw. 1 : 2, Charakt. d. Milzbew. Rot. um frontale Längsachse. Typus II.

62. B. M. Nr. 3828. Klin. Bef.: MGr. V. IKR. v. A. L. 4 Quegrf. 20 cm. BDR. gleich. Radiol. Bef.: MGr. 15/12——, MV. 3 : 4, ZwV. 6, M. : Zw. 1 : 2, Charakt. d. Milzbew. Ger. Versch. n. unt. um d. Quer- u. Längsachse im unt. Pol außen um den Schmerzp. Anm.: Leber vergr. Typus II.

63. G. J. Nr. 3823, trop. Kl. Bef.: Reiben u. Schmerzp. Außen unt. MGr. VI. R. m. A. L. 2 Querf. unt. d. Rb. 18 cm. Radiol. Bef.: 20/9—19/9½, MV. ½—2, ZwV. 3, M. : Zw. ½ : 3, Charakt. d. Milzbew. Rot. n. außen. Typus II.

64. H. G. Nr. 3792. Klin. Bef.: MGr. o. R. VIII — m. A. L. 2 Querf. 14 cm. Radiol. Bef.: MGr. 13/5——, MV. 2½——, ZwV. 3, M. : Zw. 2½ : 3, Charakt. d. Milzbew. Insp. Drehung n. innen. Anm.: Schmerzp. lat. Typus II.

Digitized by Google

65. S. A. Nr. 3807. Klin. Bef.: Schmerzp. v. A. L. MGr. VI. IKR. m. A. L. 1 Querf. Radiol. Bef.: MGr. 14/7——, MV. 3—3, ZwV. 7½, M.: Zw. 1:2, Charakt. d. Milzbew. Bew. n. unt. entspr. Drehung n. außen. Anm.: Schmerzp. unt. Pol. Typus II.

66. S. F. Nr. 3962, trop. tert. Klin. Bef.: MGr. o. R. VII — v. A. L. 2 Querf. unt. d. Nabell. 21 cm. Radiol. Bef.: MGr. 19/7, bei Insp. breiter, MV. 2——, ZwV. 1, M.: Zw. 2:1, Charakt. d. Milzbew. Drehung n. vorne. Anm.: Schmerzp. unt. Pol. Typus III.

67. S. J. Nr. 3990. Klin. Bef.: MGr. o. VIII — 2 Querf. 15 cm. Radiol. Bef.: MGr. 11/5——, MV. 3½—3, MV. 4½, M.: Zw., 3½:4½, Charakt. d. Milzbew. Normale Versch. Anm.: Große Leber. Typus fast IV.

68. N. F. Nr. 3843. Klin. Bef.: MGr. VIII. IKR. m. A. L. 1 Querf. 16 cm. Radiol. Bef.: MGr. 15/8—15/8, MV. 3:2, ZwV. 3, M.: Zw. 1:1, Charakt. d. Milzbew. Abw. Bew. geringer als Zwerchfell. Rot. um alle drei Achsen. Anm.: Schmerzp. unt. lat. Typus fast IV.

69. N. T. Nr. 3806, trop. Klin. Bef.: Reiben u. Schmerzp. Pol druckempf. MGr. VIII. R. m. A. L. 1 Querf. Rb. 1 cm. Radiol. Bef.: MGr. 14/7——, MV. 4—4½, ZwV. 3, M.: Zw. 4:3, Charakt. d. Milzbew. Entspr. d. Zwerchfell. Anm.: Schmerzp. unt. Pol med. Typus fast IV.

70. M. F. Nr. 3791. Klin. Bef.: Reiben u. Schmerzp. VII. u. VIII. IKR. 16 cm, rückw. XI. Brustw. in d. Skap. Linie. MGr. IV. IKR. 16 cm. Radiol. Bef.: MGr. 13/6——, MV. 3—2½, ZwV. 3½, M.: Zw. 3:3½, Charakt. d. Milzbew. Rot. med. u. innen. Anm.: Schmerzp. außen oben. Typus fast IV.

71. K. R. Nr. 3958, tert. Klin. Bef.: MGr. o. R. VIII — 3½ Querf. 20 cm. Radiol. Bef.: MGr. 18/9—19/7, MV. 4:3, ZwV. 3½, M.: Zw. 4:3½, Charakt. d. Milzbew. Senkr. Versch. Breiterw. bei Insp. Anm.: Perisplenitis. Typus fast IV.

72. H. W. Nr. 3976, tert. Reiben u. Schmerzp. 3 Querf. o. d. Rb. MGr. 12 cm. VII. IKR. v. A. L. 2 Querf. 2 cm. Versch. Radiol. Bef.: MGr. 17/6—16/8, MV. 3—4, ZwV. 4, M.: Zw. 3:4, Charakt. d. Milzbew. Senkr. Versch. Typus fast IV.

73. F. J. Nr. 3766, trop. Tert. Klin. Bef.: Reiben u. Schmerzp. VIII. IKR. v. A. L. XI. Brustw. Skap. Linie. MGr. 24 cm unt. V, R. v. A. L. 4 Querf. Radiol. Bef.: 19/8—19/8, MV. 3——, ZwV. 5, M.: Zw. 3:5, Charakt. d. Milzbew. Senkr. n. unt., Rot. um d. Längsachse. Typus fast IV.

74. M. O. Nr. 3842, tert. Klin. Bef.: Medialer Schmerzp. MGr. 28 cm. Radiol. Bef.: MGr. 15/9 bis 16/6, MV. 3—2½, ZwV. 3, M.: Zw. 1:1, Charakt. d. Milzbew. Normale Abwärtsbew. Typus fast IV.

75. V. L. Nr. 4015. Klin. Bef.: MGr. VII. IKR. 2 Querf. Radiol. Bef.: MGr. 9/5,7—9/5,6, MV. 3½—3, ZwV. 4, M.: Zw. 3½—4, Charakt. d. Milzbew. Insp. n. abw. außen bei ger. Drehung um d. sag. Achse. Typus fast IV.

76. S. L. Nr. 3961, trop. Klin. Bef.: Reiben u. Schmerzp. Hint. A. L. Rb. MGr. o. R. Vi — v. A. L. Rb. Insp. 2 Querf. 17 cm. Radiol. Bef.: MGr. 16/8—16/8, MV. 5—5, ZwV. 6, M.: Zw. 1:1, Charakt. d. Milzbew. Norm. Versch. n. unt. Drehung um d. unt. Pol n. innen. Anm.: Schmerzp. oben außen. Typus IV.

77. R. A. Nr. 3827. Klin. Bef.: Reiben u. Schmerzp. Pol druckempf. MGr. u. R. VI x — 3 Querf. 17 cm. Radiol. Bef.: MGr. 16/8½—17/8, MV. 5:3, ZwV. 5, M.: Zw. 1:1, Charakt. d. Milzbew. Senkr. Versch. Anm.: Große Leber. Typus IV.

Bei der chronischen Perisplenitis kann man ebenso wie bei der akuten Verschlechterungen und Verbesserungen beobachten. Wie aus der Gruppe 4A und 4B hervorgeht, so zeigt Fall 68 (3843) eine teilweise Verschlechterung der Milzgröße von 15:8 auf 18:7, die Milzverschieblichkeit sinkt von 3 auf 2, die des Zwerchfells weist aber auch bei der zweiten Untersuchung dieselbe Größe auf.

Gruppe 4 A.

Fälle von Verschlechterung aus obiger Gruppe.

68. N. F. Nr. 3843. Klin. Bef.: MGr. VIII. IKR. m. A. L. 1 Querf. 16 cm. Radiol. Bef.: MGr. 15/8—15/8, MV. 3:2, ZwV. 3, M.: Zw. 1:1, Charakt. d. Milzbew. Abw. Bew. geringer als Zwerchfell. Rot. um alle drei Achsen. Anm.: Schmerzp. unt. lat. Typus fast IV.

Spätere Untersuchung. Radiol. Bef.: MGr. 18/7——, MV. 2——, ZwV. 3, M.: Zw. 1:1½. Typus II.

75. V. L. Nr. 4015. Klin. Bef.: MGr. VII. IKR. 2 Querf. Radiol. Bef.: MGr. 9/5,7—9/5,6, MV. 3½—3, ZwV. 4, M.: Zw. 3½:4, Charakt. d. Milzbew. Insp. n. abw. außen bei ger. Drehung um d. sag. Achse. Typus fast IV.

Spätere Untersuchung. Radiol. Bef.: MGr. 9/5,6—9/5,5, MV. 2—1, ZwV. 4, M.: Zw. 1:2, Charakt. d. Milzbew. Senkr. n. unt. Typus II.

Digitized by Google

76. S. L. Nr. 3961, trop. Klin. Bef.: Reiben u. Schmerzp. Hint. A. L. Rb. MGr. o. **R. VI — v. A. L. Rb. Insp. 2 Querf.** 17 cm. Radiol. Bef.: MGr. 16/8—16/8, MV. 5—5, ZwV. 5, M. : Zw. 1 : 1, **Charakt. d. Milzbew. Normale** Versch. n. unt. Drehung um d. unt. Pol n. innen. Anm.: Schmerzp. oben außen. **Typus IV.**

Spätere Untersuchung. Radiol. Bef.: MGr. 16/6 — —, MV. 3—3, ZwV. 5, M. : Zw. 3 : 5, **Drehung n. innen. Typus fast II.**

Diesen einigen Verschlechterungen steht ein Fall einer Verbesserung gegenüber. Es ist dies **Fall 65 (3807)**, der eine Verbesserung der Milzgröße von 14 : 7 auf 10 : 7 aufweist, während die Milzverschieblichkeit hier auf 3 konstant bleibt, die Zwerchfellverschiebung aber eine Verringerung von $7^1/_2$ auf $3^1/_2$ erfährt.

Gruppe 4 B.

Fall einer Verbesserung aus obiger Gruppe.

S. A. Nr. 3807. Klin. Bef.: Schmerzp. v. A. L. MGr. VI. IKR. m. A. L. 1 Querf. Radiol. Bef.: MGr. 14/7 — —, MV. 3—3, ZwV. 7½, M. : Zw. 1 : 2, **Charakt. d. Milzbew.** Bew. n. unt. entspr. Drehung n. außen. **Anm.:** Schmerzp. unt. Pol. **Typus II.**

Spätere Untersuchung. Radiol. Bef.: MGr. 10/7 — —, MV. 3—3½, ZwV. 3½, M. : Zw. 1 : 1, **Charakt. d. Milzbew.** Normale Versch. **Typus fast IV.**

Die vorliegenden Untersuchungen geben ein Bild von der großen Mannigfaltigkeit der Veränderungen der Milz bei dem ziemlich einförmigen Bilde der Malariaerkrankung. Sie lassen erkennen, welche hohen Bedeutungen die sekundären Veränderungen dieses Organs auf Verschieblichkeit, Drehung, Exkursionsbreite haben, aber auch, daß die Schmerzpunkte bzw. die Zonen der Reibegeräusche innige Beziehungen zu der Art der Dislokation der Milz bei der Atmung aufweisen. Ähnliche Verhältnisse sind wahrscheinlich auch bei der Leber vorhanden, und bedürfen näheren Studiums. Wir haben in einer kürzlich erschienenen Arbeit auf die Bedeutung der Leberschwellung bei Malaria hingewiesen, auch konnten wir in der vorliegenden Studie in jedem Falle von Malariamilz eine kongruente Vergrößerung der Leber mit Hilfe unseres Röntgenverfahrens feststellen. Wenn wir aus unseren Versuchen einige Schlußfolgerungen ziehen wollen, so wären sie etwa folgende:

1. Die normale Milz hat eine orthodiagraphische Größe von 8 : 5 bis 10 : 7 cm. Sie verschiebt sich senkrecht nach abwärts. Die Exkursionsbreite des Zwerchfells und der Milz sind gleich groß und betragen etwa 3 bis 4 cm.

2. Bei der Malariamilz findet sich neben der Vergrößerung des Organs eine Reihe charakteristischer Veränderungen, welche verschieden sind, je nachdem eine einfache Hypertrophie, eine akute oder chronische Perisplenitis vorhanden ist. Für die einfache Hypertrophie ist das Abweichen von der axialen Bewegung charakteristisch. Bei der akuten und chronischen Perisplenitis sind eine hochgradige Einschränkung der Verschieblichkeit und Drehungen an Adhäsionen bzw. perisplenitischen Auflagerungen und Ausschwitzungen als Achse vorhanden.

3. Sowohl akute als auch chronische perisplenitische Veränderungen können sich funktionell zurückbilden.

4. Das Studium der perisplenitischen Reibegeräusche, das Verhalten des linken oberen Bauchdeckenreflexes ist für die Diagnose bei akuter oder chronischer Perisplenitis bedeutungsvoll.

Digitized by Google

Über die Erreichung günstiger Strahlenverteilung in der Röntgentiefentherapie[1])

Von

Dr. **Vladimir Altmann,** Spezialarzt für Röntgenologie.

I.

Während die exakte Dosierung der Strahlenverabreichung in der Hauttherapie schon frühzeitig einen verhältnismäßig hohen Grad von Verläßlichkeit erreicht hatte, mußte dieselbe bei Tiefenbestrahlungen — als viel schwieriger — erst eine stufenweise Entwicklung durchmachen. Bei der Unmöglichkeit, die Strahlenmengen in der Körpertiefe direkt instrumentell zu messen, müssen diese auf irgendeine Art aus der an der Haut gemessenen ermittelt werden. In den Anfängen der Entwicklung verzichtete man darauf, durch eine alle physikalischen Faktoren berücksichtigende Berechnung zu exakten Werten zu gelangen. Man begnügte sich damit, rein erfahrungsgemäß (aus den Heileffekten) die Methodik der besten Tiefenapplikation zu erlernen, indem man gewisse Bestrahlungsbedingungen beobachtete, von welchen die Tiefenmengen abhängig sind: neben der gemessenen Oberflächendosis die Strahlenhärte (Filter, Spannung), die Fokushautdistanz, die Feldgröße und vor allem die Anzahl der Einfallsfelder, durch die man den Tiefenherd ins Kreuzfeuer nahm. Diese Faktoren wurden nun bei verschiedener Tiefenlage des Herdes und unter Berücksichtigung seiner erfahrungsgemäß größeren oder geringeren Strahlenempfindlichkeit in jedem Falle so modifiziert, daß der Tiefenherd mehr oder weniger intensiv bestrahlt wurde. Auf zahlenmäßige Angaben der dabei in Betracht kommenden Strahlenmengen verzichtete man, in der Annahme, daß es wegen der großen Reaktionsbreite der günstigen Strahlenwirkung bei den meisten Krankheitsprozessen gar nicht darauf ankomme, eine auf Prozente gehende Exaktheit zu erreichen. Auch heute wird diese Methodik, die empirische Tiefentherapie, von der Mehrzahl der Therapie betreibenden Röntgenärzte benützt. Und wenn ein so Erfahrener wie Holzknecht (20) seine vor 2 Jahren erschienene Dosierungstabelle für Tiefentherapie auf diesem Prinzip aufbaut, so beweist das die Tatsache, daß sich alle bisherigen praktischen Erfolge der Tiefentherapie auf diese Weise erreichen lassen. Es fällt auf, daß Holzknecht die Versuche, sich in der Tiefendosierung durch Berechnungen zahlenmäßige Kenntnis der verabreichten Strahlenmengen zu verschaffen, totschweigt, wohl aus der praktischen Erfahrung heraus, daß die sog. physikalische Richtung in der Tiefentherapie zu einer schematischen Vereinfachung der biologischen Fragen sowie zur Ablenkung des ausübenden Arztes von der klinisch-kasuistischen Beobachtung führt.

Die Notwendigkeit der zahlenmäßigen Dosierung in der Tiefentherapie entstand, nachdem Seitz und Wintz (25) für die spezifische Strahlensensibilität der verschiedenen normalen und pathologischen Gewebe zahlenmäßige fixe Angaben einzuführen suchten, mit der praktischen Konsequenz, daß bei homogener Applikation der betreffenden spezifischen Dosis auf den Krankheitsherd in jedem Falle die Vernichtung des kranken Gewebes, also die Heilung, eintreten muß. Sie brachten die Begriffe „Karzinomdosis", „Sarkomdosis", „Ovarialdosis", „Darmdosis" usw. in Umlauf, alles fixe Strahlenmengen, die in zahlenmäßiger prozentualer Beziehung zur „Hauteinheitsdosis" ausgedrückt werden. Wintz selbst hat durch die Ermittlung seiner Standart-prozentualen Tiefendosis (= die am Phantom in 10 cm Tiefe im Zentralstrahl des Strahlenbündels bei 23 cm Fokushautabstand und einem Hauteinfallsfeld von $^6/_8$ cm gemessene und zur Oberflächenintensität in prozentualem Verhältnis ausgedrückte Strahlenmenge) die praktische Handhabe eingeführt, die Strahlenmenge zu berechnen, die der Krankheitsherd, in welcher Tiefe er auch liege, erhält. Zu dieser Berechnung stehen Tabellen zur Verfügung, die es

[1]) Nach einer Ende 1923 auf den Referierabenden des Zentralröntgenlaboratoriums des Allgem. Krankenhauses in Wien gehaltenen Vortragsserie (siehe Holzknecht: Röntgentherapie, Vortrag VIII).

Digitized by Google

ermöglichen, auch bei anderen als den Standartbedingungen, die entsprechenden Werte zu finden: Das Verfahren ist technisch einfach ausführbar. — Das Wintzsche Meßverfahren beschränkt sich darauf, die Strahlenmengen zu ermitteln, welche die im Zentralstrahle liegenden Punkte des betreffenden Gebietes erhalten, sagen also nichts über den übrigen bestrahlten Raum, was ja dem Bestreben genügt, dem Krankheitsherd seine „spezifische Dosis" zu verabreichen, die übrigen normalen Gewebe aber davor zu schützen, daß sie ihre „spezifische Schädigungsdosis" erreichen.

Aus zwei Gründen jedoch konnte dieser Grad von Exaktheit der Tiefenmessung nicht genügen, wenn man konsequent auf dem Standpunkte der biologischen Einheitsdosen blieb:

1. Erstens entstand durch diese Bestrebungen bald eine neue (in der Entwicklung zweite) Welle von schweren Röntgenschädigungen, und zwar meistens innerer Organe. Die Lehre von den spezifischen Schädigungsdosen mußte konsequent annehmen, daß in diesen Fällen trotz kunstgerechten Arbeitens, diese Dosis an der Verbrennungsstelle überschritten wurde, und zwar aus dem Grunde, weil wir die Strahlensummationen, welche bei der Kreuzfeuertechnik in der Tiefe entstehen, nicht genügend beherrschen. Die „Karzinomdosis" ist nämlich eine große Strahlenmenge. Sie liegt weit höher als die Schädigungsmengen empfindlicher Organe (des Blutes, der blutbildenden Organe, der Keimdrüsen, aller innersekretorischen Drüsen usw.) und reicht schon nach der Empfindlichkeitstabelle von Seitz und Wintz knapp an die sonst weniger empfindlichen Gewebe heran (Darm, Blasenwand, Bindegewebe, Muskeln usw.). Es ist daher klar, daß es einer äußerst subtilen Technik bedarf, hier zwischen Skylla und Charybdis glücklich dazwischenzukommen, d. h. dem Karzinom seine spezifische Dosis (denn darunter gibt es keine Wirkung) zu geben, und der nur wenig höheren Menge, die schon Darm, Blase u. a. nekrotisiert, auszuweichen.

Diese Not schuf die räumliche Tiefendosierung.

2. Der zweite Grund für ihre Entstehung war in dem Prinzip der räumlichen Homogenität (dem zweiten Teil von Dessauers Homogenitätslehre (5)) gegeben Diese fordert eine absolut homogene Beschickung des ganzen Krankheitsherdes (besonders bei den malignen Neoplasmen) mit seiner spezifischen Dosis, da sonst eine ungünstige Wirkung die Folge sein muß. Bei ungleichmäßiger Verteilung im Krankheitsherd ist nach dieser Lehre Unterdosierung (beim Ca) von Herdstellen gefährlicher als die Überdosierung, da Mengen, die unterhalb der angenommenen spez. Dosis liegen, zunächst Karzinomnester lebensfähig belassen und dann weil durch kleine Strahlenmengen das maligne Gewebe sogar zum rascheren Proliferieren gereizt wird. — Diese zuerst für die Karzinomtherapie aufgestellten Forderungen wurden dann auch auf das gesamte Indikationsgebiet der Tiefentherapie ausgedehnt. — Die räumliche Homogenität ist aber auch nur durch exakte räumliche Dosimetrie zu erreichen.

Nach dem bisher Gesagten wäre es also die Aufgabe der Tiefentherapie in jedem Falle:

1. auf den Krankheitsherd die für seine Gewebsart spezifische Dosis zu bringen;

2. so eine Intensitätsverteilung über die übrigen getroffenen Organe und Gewebe zu bewirken, daß keines von diesen seine spezifische Schädigungsdosis erreicht.

Um das zu erreichen, muß die Tiefendosierung folgendes anstreben:

1. Nicht nur mit wenigen orientierenden Punkten (im Zentralstrahle) des Strahlenbündels die Mengenberechnung auszuführen, sondern mit der genauen Kenntnis der über den ganzen Raum einer Strahlenpyramide verstreuten Strahlenmengen zu arbeiten.

2. Durch die Überkreuzung mehrerer Pyramiden in der Körpertiefe entsteht ein recht kompliziertes stereometrisches Raumgebilde, das je nach den Einfallswinkeln, in denen die Pyramiden sich treffen, und der Entfernung vom Fokus, in der das geschieht, äußerst variabel ist. Die Strahlenmenge aber, welche für die einzelnen Stellen des Körperinneren dabei resultiert, ist ganz abhängig von der Anzahl der Pyramiden, die sie treffen, und von der (räumlichen) Stelle der einzelnen Pyramiden, die gerade auffallen. Die Summe ergibt ihre richtige Dosis.

Die Methodik hat also die Aufgabe: 1. mit Kenntnis der räumlichen Intensitätsverteilung der einzelnen Pyramiden zu arbeiten und 2. mit Kenntnis der Art, wie sich die Pyramiden

Digitized by Google

räumlich topographisch im Körperinneren verteilen, den Bestrahlungsplan im Einzelfalle aufzustellen.

Auf welche Weise wird nun die räumliche Dosimetrie ermöglicht?

Es ist das Verdienst Dessauers (6, 7, 9), den Weg gewiesen zu haben. Er ging von der Tatsache aus, daß die räumliche Intensitätsverteilung in der Strahlenpyramide bei ihrem Durchgang durch den Körper restlos bestimmt ist durch 4 Kardinalfaktoren:

1. der Strahlenqualität,
2. der Größe und Form des Einfallsfeldes,
3. der Fokushautdistanz (FHD),
4. der physikalischen Beschaffenheit des durchstrahlten Mediums in bezug auf Absorption und Streuung.

Diese Abhängigkeit ist so absolut, daß zwei Bestrahlungen, bei denen die genannten vier Faktoren übereinstimmen, auch eine absolut identische Energieverteilung im Pyramidenraume aufweisen. Die einmal unter allen physikalischen Kautelen durchgeführte Messung der Intensitätsverteilung des ganzen Raumes kann demnach dem behandelnden Arzte als Grundlage der Dosisberechnung dienen in allen Fällen, in denen die Bestrahlung unter denselben Verhältnissen vorgenommen wird. Dessauer und Vierheller haben eine große Reihe solcher Messungen ausgeführt, um den verschiedenen praktisch in Betracht kommenden Varianten dieser Bedingungen nachzukommen und diese Resultate für den praktischen Gebrauch für Tiefenberechnung und Ausführung von Bestrahlungsplänen in den bekannten Dosierungstabellen mit Isodosenkurven herausgegeben. Hier wird die Berechnung der räumlichen Intensitätsverteilung in einer (oder zwei senkrecht zueinanderliegenden) Ebenen längs des Zentralstrahles ausgeführt, was ja für die Kenntnis des übrigen Raumes vollauf genügt.

Diese auf den genannten biologischen Grundlagen fußende und mit diesem Rüstzeug für die ärztliche Praxis ausgestattete Richtung wird als die physikalische in der Tiefentherapie bezeichnet; mit Recht, denn — nachdem die biologischen und klinischen Fragen (nicht ohne Zwang) auf ein großes Maß von Einfachheit gebracht wurden — scheint der Erfolg des tiefentherapeutischen Eingriffes nur ein Problem der Überwindung physikalischer Schwierigkeiten zu sein. Dessauer war es in erster Reihe neben Seitz und Wintz u. a., der dieses Prinzip mit aller Präzision hervorgehoben und populär gemacht hat.

Für ihn ist nach dem Gesagten das Bestrahlungsproblem in erster Linie ein physikalisches und stereometrisches. Der menschliche Körper (bzw. der zu bestrahlende Abschnitt) ist ein Raumgebilde von bestimmter Form und Größe, in dem unter Benützung der Verteilungstabellen eine Intensitätsverteilung zu erreichen ist, die den oben angeführten zwei Prinzipien der Strahlenverteilung entspricht. Ebenso wie die biologischen Fragen der Strahlenwirkung für das praktische Vorgehen auf ein vereinfachtes System gebracht wurden, vereinfacht er auch die räumliche und Oberflächenvielgestaltigkeit des Körpers. Denn einmal ist ihm „das blinde Zielen“ auf den in der Tiefe verborgenen Krankheitsherd mit kleinen Einfallsfeldern zu unsicher, er empfiehlt daher das Arbeiten mit großen Einfallsfeldern. Dann aber stellt sich auch der Benützung der Verteilungstabellen, die mit planen Einfallsfeldern versehen sind, die Vielgestaltigkeit der Körperoberfläche als Hindernis entgegen. — Er verwandelt deshalb den — meist ungefähr zylindrischen — Körperteil mit lokalen Niveaudifferenzen in ein einfaches stereometrisches Gebilde, den Kubus. An diesem kann die Bestrahlung so vereinfacht vorgenommen werden, daß ein exaktes Vorgehen resultiert. — Das praktische Resultat ist also die Verwendung großer Einfallsfelder und des Umbaues (mit Wassersäcken, wassergetränktem Zellstoff, Radioplastin o. ä.) in der Mehrzahl der tiefentherapeutischen Aufgaben. — Diese Forderungen (8, 10) sind vom Standpunkte der physikalischen Exaktheit wohlberechtigt; durch Beseitigung vieler Varianten und Vereinfachung des praktischen Vorgehens in einem dem Arzte ohnehin fremden Gebiet erhöht sich bedeutend das Maß an Exaktheit.

Hier aber zeigt sich sehr deutlich die Schädlichkeit einseitiger Bevorzugung der einen

Digitized by Google

Seite des Bestrahlungsproblems, der physikalischen, auf Kosten der klinisch-biologischen. Ganz abgesehen von den biologischen Grundlagen dieses Systems, den von Seitz und Wintz eingeführten Einheitsdosen, der Forderung nach einzeitiger Verabreichung der ganzen „Karzinomdosis" usw., die hier nicht Gegenstand der Erörterung sein können, kann die Behandlung des menschlichen Körpers lediglich als stereometrisch-physikalisches Problem vom ärztlichen Standpunkte nicht akzeptiert werden. Es werden bei dieser Methodik ganze Körperabschnitte mit ganz großen Strahlenmengen durchsetzt. Derartige Strahlenmengen, einem großen Körpervolumen einverleibt, wirken, wie wir heute genügend orientiert sind, schwer zerstörend auf den Gesamtorganismus. Und gerade beim Karzinom, für das diese Methodik in erster Reihe gefordert wird, muß diese Schädigung die schwersten Folgen aufweisen; einem schwer kranken Organismus werden dadurch die letzten Kräfte, seine Abwehrfähigkeit, genommen, aus der Annahme, daß man imstande wäre, die ganze Neubildung zur Vernichtung zu bringen. Die eben stark ins Rollen gekommene Frage nach dem Mechanismus der Strahlenwirkung auf das Karzinom hat bisher trotz der gegenteiligsten Ansichten in den Detailfragen soweit Klarheit gebracht, daß zunächst wohl eine direkte Schädigung auf die Karzinomzelle gesichert erscheint, aber auch, daß inerhalb des Organismus die Heilwirkung nicht auf der direkten primären Nekrotisierung aller Karzinomzellen beruht — also einer Art Röntgenresektion. Das Karzinom ist kein lokaler Prozeß, ist eine Allgemeinerkrankung, ähnlich wie die chronischen Infektionskrankheiten. Der Gesamtorganismus nimmt lebhaftesten Anteil am Krankheitsprozeß. Wir wollen von dem anderen Extrem absehen, welches den lokalen Prozeß ganz übersieht, aber soviel ist sicher, daß bei einem Uterus- oder Prostatakarzinom die Hypophyse, die Thyreoidea, die Milz, das Knochenmark, der Mesenchymabwehrapparat usw. ihre normale Tätigkeit ändern, um sich den neuen Bedürfnissen des Organismus im Abwehrkampf anzupassen. Der Name Karzinom ist zu lokal bestimmend, er sollte durch Karzinose (zum Unterschied von der Karzinomatose) ersetzt werden. Die Einzelfragen nach dem Mechanismus der Abwehr, besonders die Frage, ob einer direkten günstigen Strahlenbeeinflussung des umgebenden Bindegewebes beim Heileffekt eine Rolle zuzusprechen ist (Koek und Vorländer (21, 22), sind noch in lebhaftester Diskussion begriffen. Aber abseits von diesen Diskussionen verdichtet sich immer mehr die Erfahrung, daß die topographische Umgebung des Herdes, besonders die Drüsen mit innerer und äußerer Sekretion, einen bedeutenden Anteil am ganzen Krankheitsprozeß hat. Ohne in eine Diskussion über die Pathophysiologie dieser Zusammenhänge von Karzinomherd und Umgebung einzugehen, soll dieser wichtige Zusammenhang hier nur auf die Ergebnisse der praktischen Erfahrung am Kranken gestützt werden, und davon seien nur einige Tatsachen angeführt.

Zunächst scheint es, daß das so verschieden günstige Ansprechen der Karzinome verschiedener Lokalisation auf Strahlen in engstem Zusammenhange mit ihrer topographischen Lage ist, und gerade da spielt (außer vielleicht noch dem lokalen Blut- und Lymphkreislauf) die Beziehung zu den Nachbarorganen eine bedeutende Rolle. Es ist wenigstens für die Karzinome des Uterus, der Mamma, der Schilddrüse, des Magens, der Haut usw. für die andere Möglichkeit ihrer unterschiedlichen Sensibilität, nämlich ihre verschiedene histologische Beschaffenheit gemäß ihren verschiedenen Ursprungsorganen, keine genügende Stütze vorhanden. Eine direkte gesetzmäßige Abhängigkeit der Strahlensensibilität von der histologischen Beschaffenheit hat sich nicht nachweisen lassen. Es hat deshalb die Annahme viel für sich, daß hier die Beziehung des Karzinoms zu seiner topographischen Umgebung eine bedeutende Rolle spielt. So ist es uns wenigstens verständlich, weshalb das Uteruskarzinom z. B. eine so viel bessere Indikation darstellt als das Magenkarzinom. Daß hier physikalische Ursachen verschiedener Intensitätsverteilung eine Rolle spielen, ist heute mit Sicherheit auszuschließen. In dem einen Falle in der Umgebung des Herdes Mastdarm und Blase, deren Strahlenbeeinflussung nur dann von Bedeutung zu sein scheint, wenn große Strahlenmengen eine schwere Schädigung hervorrufen. Der Magen dagegen eingebettet zwischen Milz, Leber, Nebenniere, Pankreas, Plexus und die Bauchaorta (große bestrahlte Blutmengen), alles hoch strahlenempfindliche Organe. Alle diese Organe müs-

Digitized by Google

sen mitbestrahlt werden. Ihre Schädigung durch große Strahlenmengen wird wohl den Endeffekt der Karzinomkrankheit stärker beeinflussen, als die direkte günstige Wirkung der Strahlen auf die Karzinomzellen selbst. Diese Tatsache drängt sich dem ärztlich Denkenden so auf, daß sie schon zu Versuchen geführt hat, das Magenkarzinom zum Zwecke der Bestrahlung aus seiner topographischen Lage durch operative Vorlagerung zu heben (Finsterer), ein Verfahren, das kaum geeignet erscheint, die Frage zu lösen. Auch versuchte es Hohlfelder (16), durch eine besondere schräge Strahlenrichtung wenigstens die ihm besonders gefährlich erscheinende Mitbestrahlung der Nebenniere zu umgehen. — Ein weiteres geeignetes Beispiel ist das Zungenkarzinom. Es ließen sich durch die Röntgenbestrahlung hier keine Erfolge erzielen; es ist „refraktär". Dagegen hat die Radiumapplikation viel bessere Erfolge zu verzeichnen. Daß hier die verschiedene Strahlenqualität ursächlich bestimmend sein könnte, kann man aus anderen Beobachtungen über Röntgen- und Radiumwirkung abweisen. Dagegen ist es eher plausibel, anzunehmen, daß die Schädigung des gesamten Drüsenapparates der Mundhöhle und des Oberhalses bei der Röntgenbestrahlung bestimmend ist, was bei Radiumapplikation wegen der viel lokalisierten Wirkungsweise weit weniger in Betracht kommt. Im Zusammenhang damit sei auf die Kasuistik von Brock (4) über die Strahlenerfolge an Hautkrebsen des Kopfes mit besonderer Berücksichtigung ihrer Lokalisation hingewiesen. Diese Kasuistik bringt Anhaltspunkte dafür, daß von diesem sonst ausgezeichneten Indikationsgebiet diejenigen Krebse eine Ausnahme bilden, bei deren Bestrahlung die großen Drüsen (Parotis, Submaxillaris, Sublingualis) wegen ihrer Lokalisation mitbestrahlt werden müssen. Die Erfahrung hat Brock sogar gegen eine Mit- und Nachbestrahlung regionärer Lymphdrüsen Stellung nehmen lassen, soweit diese nicht sicher metastatisch erkrankt sind. — Es sei weiter auf den statistischen Vergleich über die Nachbestrahlung der operierten Mammakarzinome hingewiesen, die Perthes (23) aus eigener und anderer Kliniken vieljähriger Erfahrung an der Krebstagung in Heidelberg 1923 gebracht hat. Es geht aus diesem Vergleich hervor, daß die mit alten, wenig leistungsfähigen Apparaten und wenig penetranten Strahlen vorgenommenen Nachbestrahlungen früherer Jahre ein weit besseres Endresultat geben, als die mit moderner Apparatur vorgenommenen Durchstrahlungen nicht nur des Krankheitsbettes selbst, sondern des ganzen Thorax. Daß solche Erfahrungen auch anderenorts sich aufgedrängt haben, zeigt das Bestreben mancher Radiotherapeuten, bei primärer Bestrahlung des Mammakarzinoms die Strahlenrichtung nicht senkrecht gegen den Thorax zu wählen, sondern das erkrankte Gebiet (Mamma, Axilla, sub- und supraklavikulares Gebiet) durch tangentiale Erfassung so zu bestrahlen, daß das Thoraxinnere verschont bleibt.

Diese und andere ähnliche Erfahrungen sprechen alle in dem Sinne, daß beim Karzinom die gesunde Umgebung vor Strahlenschädigung zu schonen ist. Es sei an dieser Stelle gestattet, ganz kursorisch den Begriff „Strahlenschädigung" zu umgrenzen. Die Seitz-Wintzschen „Einheitsdosen" für Strahlenempfindlichkeit verschiedener Gewebe verführen leicht zu der Annahme, daß — vorausgesetzt auch, daß sie in dieser Form für Zerstörung der betreffenden Gewebsarten aufrechterhalten bleiben könnten — es unterhalb dieser Strahlenmengen keine in Betracht kommende Schädigung der Gewebe gibt. Diese Annahme drängt sich dem oberflächlich Beobachtenden besonders durch die Beobachtungen an der Haut, die er ja sieht, auf. Die Erythemdosis ist eine (verhältnismäßig) fixe Strahlenmenge. Die neuesten ausgezeichneten Untersuchungen von Miescher (27) über das Röntgenerythem zeigen eine so stark individuell schwankende Erythemdosis, daß sich auch dieser Begriff, wenigstens als exaktes biologisches Strahlenmaß, wird nur schwer aufrechthalten lassen. Verabreichung einer kleineren als dieser Quantität ruft zunächst keine sichtbare Veränderung auf der Haut hervor, daher die Annahme, daß dieser Quantität keine große Bedeutung zukommt, die Strahlen nur von einem Schwellenwert an wirken. Eine solche Ansicht ist wohl nirgends in dieser Form ausgesprochen, sie drängt sich aber aus dem ganzen Vorstellungskomplex, das den genannten biologischen Lehren zugrunde liegt, auf, auch wenn ihre Autoren sie nicht vertreten sollten. Es braucht ihr wohl nicht erst

Digitized by Google

ernstlich entgegengehalten zu werden, daß die Erscheinungen der Strahlensummation, der Spätschädigungen durch wiederholte kleine Strahlenmengen genügend Anhaltspunkte für die Annahme abgeben, daß biologische Vorgänge, und zwar schädigende Einflüsse, auch unterhalb des „Schwellenwertes", der Erythemdosis, bestehen. Eine noch viel größere Bedeutung kommt dieser Tatsache für innere Organe bei Tiefenbestrahlungen zu. Hier kann ja schon die an sich nicht irreparable Funktionsschädigung wichtiger Organe entscheidend einwirken, und zwar liegt hier die Bedeutung dieser Beeinflussung weniger in der Schädigung dieser Organe, als im ungünstigen Endeffekt des strahlentherapeutischen Eingriffes selbst. — Die Aufmerksamkeit von diesen unterschwelligen Schädigungen abgelenkt zu haben, darin scheint dem Verf. der Hauptfehler der genanten strahlenbiologischen Lehren und ihrer therapeutischen Konsequenzen zu sein.

Das Karzinom war uns hier nur ein Beispiel. Was für dieses gilt, ist ebenso auch für viele andere Krankheitsprozesse gültig, vor allem für die Tuberkulose.

Wir sind in Röntgentherapie leider nicht in der glücklichen Lage, wie in der Chirurgie und meist in der Pharmakotherapie, die Heilwirkung auf das kranke Gewebe bzw. Organ elektiv zu beschränken. Die räumliche Ausbreitungsart der Strahlen bringt die notwendige Mitbestrahlung anderer Organe mit sich. Was wir können, ist: die Intensitätsverteilung in der Tiefe so zu gestalten, daß eine richtige günstige Wirkung auf den Krankheitsprozeß der Endeffekt ist. — Nach dem Gesagten müssen wir es also aus zwei Gründen ablehnen, Dessauer (8, 10) in der geforderten Vereinfachung der geometrischen und physikalischen Körperverhältnisse (zusammengefaßt als Großfernfelder- und Umbaumethode) zu folgen, und zwar:

1. Weil das durchstrahlte Körpervolumen viel zu groß und die Einverleibung derartiger Strahlenmengen für den Gesamtorganismus schwer schädigend ist;

2. weil auf die Schonung der topographischen Umgebung des Krankheitsherdes dabei keine Rücksicht genommen wird.

II.

Es ist andererseits aber ein hohes Verdienst Dessauers, uns in den Intensitätstabellen ein ausgezeichnetes Mittel in die Hand gegeben zu haben, die Tiefenverteilung der Strahlenmengen willkürlich günstig beeinflussen zu können: Die von ihm begründete Methodik der exakten räumlichen Tiefendosierung ist eben nicht an die Befolgung seiner sonstigen Lehren und Forderungen gebunden, sondern kann jeder anderen Bestrahlungsart zugrunde gelegt werden. Es gibt genug Aufgaben der Tiefentherapie, die ohne eine exakte räumliche Dosierung nicht gut ausgeführt werden können. Schon die hier betonte Schonung der herdumgebenden Organe ist eine schwierige Aufgabe, weil die verschiedenen Teile eine ganz verschiedene Bedeutung haben, weil die topographische Lokalisation trotz der von Holfelder (17) und von Pohle und Jarre (29) herausgegebenen Hilfsatlanten noch keine gänzlich überwundene Schwierigkeit ist und weil unsere Kenntnisse über die Strahlenempfindlichkeit der inneren Organe eben aus dem Grunde so gering sind, weil wir die Effekte bisher in Ermangelung einer exakten Meßmethode auf keine Zahlenwerte beziehen konnten. Aber hier liegt auch nicht die einzige Aufgabe der willkürlichen Intensitätsverteilung. Es kommt für manche Prozesse evtl. auch auf eine günstige Wirkung der gleichzeitigen Mitbestrahlung von Organen und Geweben der Umgebung an, wobei die Mengenverhältnisse entscheidend sind. Auch die von Holzknecht (19) neuerdings für bestimmte Indikationen als günstig befundene „absichtlich inhomogene Bestrahlung" kann nur mit Beherrschung der Intensitätsverteilung erreicht werden, zu mindestens bei umschriebenen Prozessen.

In ähnlichem Sinne hat sich auch Holfelder (14, 15, 17) bemüht, in seinem „Felderwähler) eine Modifikation der Dessauerschen Tabellen zu geben. Auch er verwirft die Großfernfeldmethode und bemüht sich, den Krankheitsherd bei der Bestrahlung eng umschrieben zu treffen. Um das zunächst technisch sicher ausführen zu können, bedient er sich einer Reihe lokalisatorischer Hilfsmittel. (Siehe Holfelder l. c.) Durch die Durchsichtigkeit der Farbenschablonen erreicht er ferner eine Übersichtlichkeit und rasche Handhabung des

Digitized by Google

Verfahrens, wodurch es für die ärztliche Praxis geeigneter wird. Er bemüht sich auch, durch eine Reihe anderer Modifikationen des praktischen Vorgehens die Methode leicht anwendbar und „beweglich" zu machen.

Seine Schablonen unterscheiden sich auch dadurch von den Dessauerschen Tabellen, daß sie andere Werte führen, indem Holfelder (15, 18) die Dessauerschen Werte anzweifelt. — Da diese Differenzen nicht nur rein wissenschaftliches, sondern ein hohes praktisches Interesse haben und geeignet erscheinen, in weiteren Kreisen das Vertrauen in die Möglichkeit dieser wichtigen Methodik überhaupt zu untergraben, sei es gestattet, auf diesen Punkt hier einzugehen. Dabei kommen wir um eine kurze Besprechung der Grundlagen sowohl Dessauers Methode als auch der Holfelderschen Modifikation nicht herum. — Verf. fühlt sich zu dieser Besprechung dadurch berechtigt, weil er durch seine Arbeit „Direkte Messung reiner Streustrahlung inner- und außerhalb der Strahlenpyramide" Resultate erzielt hat, die bei der Lösung dieser Fragen mitsprechen könnten.

Wir haben als die vier Kardinalfaktoren die Strahlenhärte, Feldgröße, FHD und die physikalische Beschaffung des Mediums kennen gelernt, welche die Intensitätsverteilung in der Tiefe restlos bestimmen. Alle diese Faktoren wirken sich durch die Vermittlung ihres Einflusses auf Absorption und Streuung auf die Strahlenmenge aus, die auf jedem Punkt wirksam wird; bei der FHD kommt noch die Divergenz hinzu. Jeder der vier Faktoren hat seine besondere Art, wie er die Absorption und die Streuung beeinflußt. Die zugrunde liegenden Gesetzmäßigkeiten sind bisher für die Streustrahlenintensitätsverteilung im Zentralstrahle von Borrel (3) studiert, für den gesamten durchstrahlten Raum von Altmann (1), für die resultierende Gesamtintensität von verschiedenen Autoren, Dessauer und Vierheller (6, 9) Friedrich und Glasser (11), besonders exakt aber von Glocker, Rothacker und Schönleber (13). Bezüglich der Einzelheiten müssen wir hier auf diese Arbeiten verweisen, wo auch die übrige hierhergehörende Literatur zu finden ist. Als Resultat aller dieser Studien müssen wir ziehen, daß die Änderung auch eines einzelnen der vier Kardinalfaktoren die Intensitätsverteilung im Pyramidenraume ändert, auch wenn die übrigen drei Faktoren gleich geblieben sind. Da jeder dieser Faktoren seinen eigenen gesetzmäßigen Einfluß auf die Intensitätsverteilung hat, kann es auch keinen kompensatorischen Ausgleich durch entsprechende Änderung eines zweiten Faktors geben. Die Konsequenz für die therapeutische Praxis ist: für jede Bestrahlungsanordnung gilt nur eine Kombination von den vier Kardinalfaktoren (also eine Tabelle), und bei Änderung auch nur eines Faktors ist der Berechnung ein anderes Meßresultat (andere Tabelle) zugrunde zu legen.

Ein prinzipieller Fehler der Dessauerschen Methodik liegt bloß darin, daß sie den vierten der Kardinfaktoren, die Beschaffenheit des Mediums, unberücksichtigt läßt. Die verschiedenen Körperteile haben nicht nur eine verschiedene Zusammensetzung aus Knochen, Weichteilen, Luft, sondern sind in ihrer Zusammensetzung (Luftgehalt der Lunge und des Bauches) einigermaßen wechselnd. Das ist sicher eine ernste Schwierigkeit, die ein intensives Studium der Intensitätsverteilungsverhältnisse unter diesen Varianten nötig macht. Sie aber als allzu hoch einzuschätzen, wäre übertrieben. Die Absorptionsdifferenz von Knochen und Weichteilen beträgt nach Friedrich (12) bei mäßig harter Therapiestrahlung 13%. Nur für den Thorax muß die Benützung dieser Methodik solange beiseite gelegt werden, bis für diesen (auch bei wechselndem Luftgehalt) besondere Meßergebnisse zur Verfügung stehen. Für die übrigen Körperteile kann sie ruhig schon jetzt in der Form, in der sie heute besteht, in Anwendung kommen, und wird noch genauer sein, wenn die Knochenteile der einzelnen Körpergegenden mitberücksichtigt werden. Der wechselnde Luftgehalt des Bauches läßt sich aber meistens steuern, eine Forderung bei tiefentherapeutischen Bestrahlungen überhaupt.

Der Holfeldersche Felderwähler hat dagegen außer diesem noch andere Fehler gegen die oben gestellten Prinzipien. Diese stammen von dem Bestreben des Autors, die praktische Handhabung der Methode zu vereinfachen und den willkürlichen Einfluß auf die Intensitäts-

Digitized by Google

verteilung zu erleichtern. Als erste Vereinfachung führt H. eine Standartisierung der Strahlenhärte im Betriebe des Laboratoriums ein, um den einen variablen Faktor auszuschalten. Bleibt die Variabilität von Feldgröße und FHD. Diese Variabilität läßt nun H., um das System beweglicher zu machen, in gewissem Sinne zu. Seine Schablonen tragen nicht wie die Dessauerschen Tabellen an ihrem Kopfe die Kardinalfaktoren verzeichnet, für welche ihre Intensitätsverteilung gültig ist, sondern ihre prozentuale Tiefendosis. Damit ist nicht etwa die Wintzsche Standart-prozentuale T.D. gemeint, sondern einfach die Strahlenmenge dieser Schablone in 10 cm Tiefe im Zentralstrahle; die dazu gehörende Feldgröße und demnach auch die FHD werden den praktischen Bedürfnissen des Einzelfalles angepaßt und nach Aufstellung des Bestrahlungsplanes bestimmt. Dieser wird auf Grund einer Durchschnittsskizze der betr. Körperregion so ausgeführt, daß geeignete Strahlenpyramiden versinnbildlichende Schablonen dieser so aufgelegt werden, daß die richtige Strahlenverteilung resultiert. Die Prinzipien, die H. bei der letzteren verfolgt, sind ärztlich durchaus zu begrüßen. Er legt großen Wert auf isolierte Bestrahlung des Herdes und Schonung der Umgebung. Da er an keine fixen Bestrahlungsbedingungen von vorhinein gebunden ist, sucht er zuerst optisch die richtige Strahlenverteilung zu erreichen, und bestimmt erst danach die dazugehörenden Bestrahlungsbedingungen. Bei der Bestimmung der FHD und der Feldgröße, mit denen die Intensitätsverteilung der als geeignet befundenen Schablonen beim Patienten zu erreichen ist, macht er jedoch einen Prinzipfehler. Von der Ansicht ausgehend, die in 10 cm Tiefe im Zentralstrahle vorhandene Strahlenmenge die ganze Intensitätsverteilung des übrigen Pyramidenraumes (praktisch) genügend exakt bestimmt, läßt er eine variable Kombination von Feldgröße und FHD zu in dem Sinne, daß bei Änderung des Einfallsfeldes die entsprechende kompensatorische Änderung der FHD in Kraft tritt. — „Wir möchten aber betonen, daß sie (die gemessenen Strahlenkegel) ... vor allen Dingen auch quantitativ mit fortschreitendem Fokushautabstand sowohl wie mit fortschreitender Feldgröße eine systematisch faßbare Steigerung der Tiefenwirkung aufweisen. Es war uns auf diese Weise möglich, die Abhängigkeit der prozentualen Tiefendosis bei einer bestimmten Strahlenqualität von Feldgröße und Fokushautabstand in einem festen System tabellarisch darzustellen." (Holfelder usw. (15).) Das ist für die prozentuale T.D. (in 10 cm Tiefe im Zentralstrahle) sicher richtig und läßt sich schon aus den Voltzschen Tabellen (26) ersehen. Diese „systematisch faßbare Abhängigkeit" ist auch noch (praktisch) einigermaßen für die übrigen Quantitäten im Zentralstrahle vorhanden. Je mehr wir uns jedoch von diesem gegen die Peripherie des Pyramidenraumes entfernen, um so mehr macht sich der Einfluß der FHD und der Feldgröße gesondert fühlbar. — Ein System, welches sich sein Ziel in der exakten Tiefendosierung steckt, kann nicht bewußt solche Ungenauigkeiten annehmen. Es resultiert sonst eine scheinbare Exaktheit und verschafft eine ungerechtfertigte Beruhigung.

Es ist übrigens nicht einzusehen, weshalb H. diese seinem sonst für die ärztliche Praxis und für Unterrichtszwecke in der Tiefentherapie sehr geeigneten Felderwähler diese Ungenauigkeiten anhängen mußte. Es ist wohl richtig, daß das Arbeiten mit einer kleineren Anzahl von Schablonen weniger verwirrend ist, als wenn der Felderwähler, wie es uns nötig erscheint, alle in Praxi vorkommenden Kombinationen von Feldform und -größe sowie FHD enthält und daß die Fabrikation und der Anschaffungspreis dadurch erleichtert werden. Das hätte aber dem „Felderwähler" weniger geschadet, als die gemachten Konzessionen. Die freie Felderwahl wäre durch eine große Schablonenzahl in keiner Weise eingeschränkt, nur wäre die Methode noch eher zum Gebrauche des engsten Kreises von Fachleuten beschränkt, was sie ja ohnehin sein sollte, da die systematische Anwendung einer Methode, deren Prinzipien und möglichen Fehlerquellen nicht in jeder Hinsicht klar sind, ohnehin nur verhängnisvoll werden kann.

Noch eine weitere Reihe von Fehlerquellen entstehen bei der praktischen Handhabung dadurch, daß H. bei schrägem Einfallswinkel der Strahlen auf die Körperoberfläche die bei der Bestrahlung entstehende Substanzlücke durch Anwendung des Seitzschen Kompressionstubuse nur sehr unvollkommen ausfüllt, und weiter dadurch, daß er bei Entwurf des Bestrahlungsplanes

Digitized by Google

auf der topographischen Körperdurchschnittsskizze die Schablonen, wenn eine bessere optische Intensitätsverteilung dadurch resultiert, nicht mit ihrer Oberflächenkante der Hautlinie des Körpers anlegt, sondern unter Benützung eines approximativen Korrekturfaktors diese Kante über das Oberflächenniveau hebt, was sich durch Strahlen in keiner Weise immitieren läßt. Alles Fehlerquellen, die jedoch nicht seinem System als solchen anhängen.

Der Hauptpunkt, in dem sich die Holfelderschen Schablonen von den Dessauerschen Tabellen unterscheiden, entspringt nicht einem prinzipiellen Unterschied des Systems, sondern einem verschiedenen Meßergebnis beider Autoren. Die Werte, die Dessauer und Vierheller für die Streustrahlenquantitäten außerhalb der Pyramidenrandstrahlen fanden, sind nach Holfelder viel zu hoch, in Wirklichkeit vielmehr so klein, daß er sie für praktisch unbedeutend findet und in seinen Schablonen auch einfach wegläßt. Auch die Form der Isodosenkurven dieser Streustrahlen, wie sie Dessauer und Vierheller in ihren Tabellen verzeichnen, konnte Holfelder nicht bestätigen. Die beiden erstgenannten Autoren fanden meist ein starkes (tellerförmiges) Auseinanderweichen der Streustrahlenisodosen gegen die Oberfläche, so daß sehr weit außerhalb der Grenzen des Einfallsfeldes noch sehr beträchtliche Strahlenmengen vorhanden sind. Das würde für die Bestrahlungspraxis die Konsequenz bringen, daß man die Einstrahlungsfelder an der Haut sehr weit voneinander anlegen müßte. Holfelder findet im Gegensatz dazu ein Konvergieren der Isodosen von einer faßförmigen Ausbauchung in der Tiefe gegen die Oberfläche hin, so daß um die Grenzen des Einstrahlungsfeldes nur noch ganz kleine Quantitäten wirksam sind.

Die erwähnte Arbeit des Verfassers hatte die Aufgabe, die Gesetzmäßigkeiten der Streustrahlenverteilung inner- und außerhalb der Strahlenpyramide zu ermitteln. Von der angewandten Methodik sei hier bloß des Verständnisses halber erwähnt, daß eine Bleiblende in Anwendung kam, die in Distanzen von 1 zu 1 cm Ausschnitte von $^1/_2$ cm führte, durch welche Primärstrahlen in das Phantomwasser durchdringen konnten. Im „Schatten" der bleigedeckten Abschnitte konnten dann die Streustrahlenquantitäten innerhalb des ganzen Gebietes direkt gemessen werden. Es entstand das in Abbildung resultierende Bild mit Streustrahlen-„Isodosen".

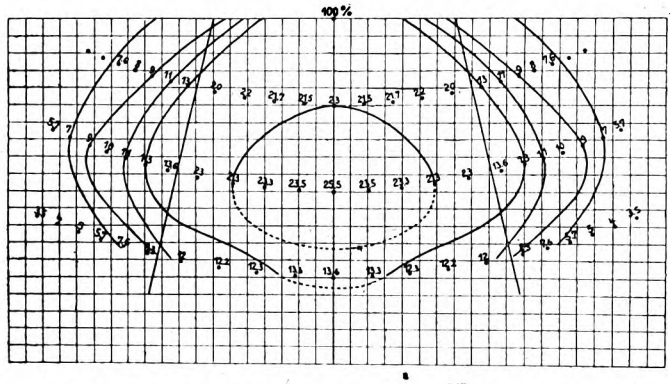

Es ist aus der Abbildung ersichtlich, daß es ein Maximum im Zentralstrahle gibt, deren Tiefe mit den Kardinalfaktoren wechselt. Die „Isodosen" ordnen sich konzentrisch um das Maximum an, und zwar so, wie die Schalen einer Zwiebel, der eine Kalotte (hier gegen das Einstrahlungsfeld) abgeschnitten wurde. Es ist eine gesetzmäßige Übereinstimmung mit der von Borrel (3) gefundenen Kurve für die Quantitäten im Zentralstrahle vorhanden. Die Gesetzmäßigkeit dieser Verteilungsart ist aus physikalischen Gründen sehr gut verständlich, was jedoch nicht in den Raum dieser Erörterung gehört. Hier interessiert jedoch die Feststellung:

1. Daß die Holfeldersche Form des Streustrahlenmantels auch von uns gefunden wurde, was vielleicht in Übereinstimmung unserer Versuchsanordnung mit der Holfelders gegenüber die Dessauers seine Erklärung findet (Blendenstellung).

2. Daß die außerhalb der Randstrahlen gefundenen Streustrahlenwerte wohl kleiner sind

Digitized by Google

als die Dessauers, jedoch zu groß, um vernachlässigt werden zu können. Übrigens finden wir, daß das auch für die etwas kleineren Werte von Holfelder zutrifft, wenn zu den vielen Ungenauigkeiten, die er bewußt einführt, nicht noch eine hinzukommen soll.

Die Differenz unserer Werte zu denen Dessauers und Vierhellers finden wohl ihre Erklärung in den verschiedenen Versuchsbedingungen (= Blendenstellung, genügender Bleischutz sowohl der Blende als auch der Seitenwände, Entwicklung der Filme nach der Bestrahlung und nicht im Bestrahlungswasser mit Entwicklerzusatz usw.). Die nicht sehr beträchtliche Differenz zu Holfelders Werten erklärt sich aber in der Verschiedenheit der Meßmethoden. Uns will es doch scheinen, daß der Siemens-Dosis-Messer sowie alle Ionisationsmesser für diesen Spezialfall der Tiefenmessung nicht genügend exakt ist, da es neben anderen allgemeinen Fehlern der Ionisationsmessung hier noch den hat, daß es für Punktquantitäten zu groß ist. Jedenfalls ist es die Pflicht der Exaktheit, Parallelmessungen mit zwei oder mehreren Methoden auszuführen.

Man kann aus dem Gesagten die Beruhigung ziehen, daß die entstandene Diskussion nicht auf prinzipiellen Gegensätzen beruht, und die Methodik selbst, die eine ausgezeichnete Handhabe der willkürlichen Intensitätsverteilung auf rationeller Basis darstellt, aus dieser wissenschaftlichen Diskussion nur den Nutzen ziehen wird, daß die Fehler der ersten Versuchsanordnungen nun ausgeschaltet und der ärztlichen Praxis nun neue verläßliche Berechnungsschemata übergeben werden.

Zusammenfassend

sei hervorgehoben, daß Verfasser die Bedeutung der exakten räumlichen Dosierung im Gegensatz zu ihrem Autor nicht in der durch sie ermöglichten räumlich homogenen Verabreichung der von Seitz und Wintz angenommenen Einheitswirkungsdosen für verschiedene Krankheitsprozesse sieht. Vielmehr, eher in Übereinstimmung mit Holfelder in der Schonung der Umgebung durch die eingetretene Möglichkeit die Intensitätsverteilung weitgehend willkürlich zu steuern.

Die isolierte Beeinflussung des Krankheitsherdes ist in vielen Fällen von entscheidender Bedeutung für den Effekt des strahlentherapeutischen Eingriffes. Es erscheint auch deshalb die Radiumapplikation wegen ihrer lokalbeschränkten Wirkungssphäre in gewissen Fällen geeigneter als die Röntgenbestrahlung. Verfasser hat eine Modifikation der Radiumapplikation für die Tiefentherapie in Vorschlag gebracht, welche diese Fähigkeit des Radiums, den Krankheitsherd isoliert zu umfassen, noch beträchtlich vervollkommnet und die Kreuzfeuermethode bei diesem möglich macht (2).

Literatur.

1. Altmann: Strahlenther. (im Erscheinen begriffen). — 2. Altmann (im Erscheinen begriffen). — 3. Borrel: Strahlenther. 1922. Untersuchungen über Therapie mit harten Röntgenstrahlen. — 4. Brock: Strahlenther. 1922. — 5. Dessauer: Verschiedene Schriften zur Homogenitätslehre ab 1904. — 6. Dessauer und Vierheller: Strahlenther. 11, H. 4 und 12, H. 3. — 7. Dessauer: D. med. W. 1921, Nr. 39. — 8. Dessauer: Therapie des Karzinoms mit Röntgenstrahlen. Sammlung Steinkopf. 1922. — 9. Dessauer und Vierheller: Physik. Zeitschr. 1920, H. 21/22. — 10. Dessauer und Warnekroß: Strahlenther. 1921. — 11. Friedrich und Glasser: Strahlenther., Bd. 14, H. 3. — 12. Friedrich und Krönig: Die physikalischen und biologischen Grundlagen usw. Strahlentherapie-Sonderband 1. — 13. Glocker, Rothacker und Schönleber: Strahlenther. 1923, Bd. 14, H. 2. — 14. Holfelder: In Salzmanns Röntgentherapie innerer Krankheiten. — 15. Holfelder, Bornhauser und Yaloussis: Strahlenther., Bd. XVI, H. 3/4, 1924. — 16. Holfelder: Strahlenther. 1923. — 17. Holfelder: Atlas. Springer, Berlin. — 18. Holfelder: Refer. auf dem Röntgenkongreß in München 1923. — 19. Holzknecht: Röntgentherapie. Urban u. Schwarzenberg 1922. — 20. Holzknecht: Dosierungstabelle. 1922. — 21. Kock und Vorländer: Strahlenther. 1923. — 22. Opitz: Refer. an der d. Krebstagung in Heidelberg 1923. Strahlenther. 1923, H. 6. — 23. Perthes: Refer. an der d. Krebstagung 1923. Strahlenther. 1923, H. 6. — 24. Pohle und Jarre: Atlas. 1922. — 25. Seitz und Wintz: Unsere Methode usw. 1921. — 26. Voltz: Tabellen usw. Lehmann, München 1921. — 27. Miescher: Strahlenther. 1924, Bd. XVI, H. 3/4.

Digitized by Google

(Aus dem Universitätsinstitut für physikalische Grundlagen der Medizin, Frankfurt a. M.)

Über die biologische Strahlenwirkung.

Von Professor Dr. **Fr. Dessauer,** Frankfurt a. M.

Vor etwas über Jahresfrist hat der Verfasser eine Hypothese über das Wesen der destruktiven biologischen Strahlenwirkung aufgestellt und begründet, die in der Zwischenzeit von seinen Mitarbeitern und ihm ausgearbeitet worden ist. (Literaturverzeichnis Nr. 1—6.) In der medizinischen Literatur ist die Hypothese einige Male besprochen worden. Dabei sind unter anderem Einwände gemacht worden von Voltz (7), Strauß (10), Holfelder (11), ferner mehr nebenbei von Opitz (12) und von Bier (13). Um das Ergebnis vorweg zu nehmen: Es scheint kein stichhaltiger Einwand darunter zu sein; sie dürften vielmehr zum Teil auf Mißverständnissen, zum Teil auf Irrtümern beruhen. Der Klärung der Frage und der Prüfung der Einwände soll dieser Aufsatz dienen.

Zunächst — brauchen wir denn Klärung dessen, was geschieht, wenn Strahlen in biologisches Gewebe eindringen? Ist es nicht schon bekannt? Die Frage ist eigentlich überflüssig; denn wer mit den Dingen vertraut ist, weiß, daß die Unkenntnis des Prozesses, in welchem der physikalische Vorgang der Strahlenabsorption in die destruktiven biologischen Vorgänge übergeht, ein Haupthindernis für die Radiologie und ihren Fortschritt ist. Die Wirrnis der Literatur über Röntgenstrahlenwirkung — direkte, indirekte, Reizwirkung, zerstörende Wirkung, lokale, Allgemeinwirkung —, die Frage, über welche Wege im Biologischen die Wirkung geht, die Empfindlichkeitsfrage, die Probleme der Therapie (warum die Wirkung sooft bis zu einem gewissen Grade geht, aber dennoch nicht ganz zum Ziele führt), damit die Aussichten der Therapie, die Frage nach der gleichen oder verschiedenen Wirkung weicher und harter Strahlung, das Dosierungsproblem und andere Fragen hängen mit dem Mechanismus der biologischen Wirkung zusammen. Alle diese Dinge dürften nicht unabhängig davon sein, daß man weiß, wie Röntgenstrahlen wirken.

Es ist nicht möglich, die Frage damit vorläufig zu beantworten, daß man mit Holfelder (11) schreibt: „Soviel scheint schon heute sicher, daß die Röntgenstrahlen einen katalytischen Einfluß auf den Kolloidalzustand der Zellen ausüben, und durch diese Tatsache allein erscheint die geringe Kalorienarbeit, die zur Erreichung des biologischen Effektes benötigt wird, nicht mehr verwunderlich."

Also Katalyse! Darunter versteht man Wirkungen eines Stoffes (oder einer Energie) auf Reaktion zwischen anderen Stoffen ohne merkbaren Verbrauch des wirkenden Stoffes (Katalysators). Eine katalytische Wirkung kann das Wesentliche der biologischen Strahlenwirkung also keinesfalls sein. Denn es besteht eine quantitative Beziehung zwischen der einverleibten Strahlendosis und der biologischen Reaktion. Ein Katalysator löst einen Ablauf aus, der dann ohne Verbrauch des Katalysators zu Ende gelangt. Die doppelte oder dreifache Menge des zureichenden Katalysators oder seine wiederholte Anwendung bringt keine Vervielfachung der Reaktion. Aber wohl bringt die doppelte oder dreifache oder wiederholte Strahlendosis eine Vervielfältigung der biologischen Reaktion. Man kann nicht ausschließen, daß Röntgenstrahlen auch einmal katalytische Wirkungen ausüben, aber man kann ausschließen, daß die biologische Strahlenwirkung wesentlich katalytisch ist. Dagegen kann man sehr wohl daran denken, daß an den Vorgängen, die im Anschluß an die durch die Röntgenstrahlen gesetzten Veränderungen eintreten, katalytische Reaktionen beteiligt sind. (Nekrohormone — Fermentwirkung.)

Es sind drei Arten von sachlichen Einwänden gegen meine Vorschläge über den Grundvorgang der biologischen Strahlenwirkung möglich. Erstens physikalische, dann kolloidchemische und schließlich biologische. Um diese Einwände prüfen zu können, scheint es notwendig, den Ideeninhalt der Hypothese kurz darzustellen. Es ist der folgende:

Digitized by Google

I. Es ist experimentell fast sichergestellt, daß nicht die Röntgenstrahlen selbst, sondern die bei Absorption von Röntgenenergie freigemachten und beschleunigten Elektronen die biologische Wirkung herbeiführen.

II. Berechnungen und Messungen ergeben, daß äußerst geringe Energiemengen von Röntgenstrahlen die schwersten Schädigungen herbeiführen. Die gesamte, dem Körper etwa bei der gesamten Bestrahlung eines Uteruskarzinoms inkorporierte Energie beträgt nur wenige Grammkalorien. In Form von Wärme würde die gleiche Energiemenge dem Körper eine nicht mehr meßbare Temperaturerhöhung bringen — oder, ein Schluck heißes Wasser gibt dem Körper mehr Energiezufuhr als eine unter Umständen tödliche Bestrahlung.

III. In Luft erregen die Elektronen Ionisation. In Elektrolyten ist durch Versuche von Janitzky (3) festgestellt, daß keinerlei meßbare und mit der absorbierten Röntgenstrahlenenergie vergleichbare Leitfähigkeitsänderung eintritt. Man kann ausschließen, daß die Strahlenwirkung auf eine Leitfähigkeitsänderung zurückgeführt werden kann, obwohl dies bis jetzt die verbreitetste, weil einfachste, Vorstellung war.

Demnach bleibt zu fragen, wie das im Körper bei Strahlenabsorption in Bewegung gebrachte Elektron an den biologischen Bausteinen anpacken kann. Die Physik gibt dafür einige Anhaltspunkte. Zunächst den einen, daß nicht der Weg des direkten mechanischen Stoßes (Impulses) des Elektrons auf ein Molekül (geschweige denn auf eine Zelle) gegeben ist. Nach dem Impulssatz der Mechanik vermag das Elektron, dessen Masse ja 1800mal kleiner ist als die Masse des Wasserstoffatoms, dem getroffenen Molekül keine nennenswerte Geschwindigkeit zu erteilen [1]).

Es bleibt dem Elektron weiter die Möglichkeit, seinerseits aus getroffenen Teilchen Elektronen zu befreien und Ionen zu bilden (in Gasen). Jedoch eine wirkliche Ionisierung, welche eine veränderte Leitfähigkeit zur Folge hätte, kommt, wie die Versuche (3) zeigen, im Körper nicht zustande.

Ferner vermag das bewegte Elektron ein getroffenes Atom zu „erregen". Darunter versteht man, daß seine Energie von einem getroffenen Atom aufgenommen wird. Das Atom benutzt sie, um eines seiner Elektronen in einer höheren Bahn laufen zu lassen. Der heutigen Kenntnis vom Atombau entspricht ja die Vorstellung, daß der positive Atomkern von Elektronenschalen umgeben ist, deren äußerste die Valenzelektronen enthält. Wird ein Elektron auf eine äußere mögliche Bahn gehoben, so sind die chemischen Eigenschaften des Atoms zugleich etwas verändert. Es hat Energie aufgenommen, und vermag während sehr kurzer Zeit, der Verweilzeit (Bruchteile von Millionstel Sekunde), während deren das Elektron auf der äußeren Bahn bleibt und also Energiespeicherung im Atom stattgefunden hat, unter günstigen Umständen (wenn es während dieser Zeit mit einem mit ihm reaktionsfähigen Atom zusammenkommt) Reaktionen einzugehen, zu denen es im nicht angeregten Zustand nicht fähig wäre. Solche Vorgänge sind besonders wichtig in der Photochemie, im Pflanzen- und Tierleben; denn sicher sind sie grundlegend für gewisse Aufbauprozesse. Es handelt sich ja um Aufspeicherung von Energie, die zu sonst nicht eintretenden Reaktionen führt, so wie z. B. eine Pflanze unter der Wirkung ihres Chlorophylls Strahlenenergie bei den Assimilationsvorgängen ihres Aufbaues verwendet. Aber die meisten für uns in Frage kommenden strahlenden biologischen Prozesse, etwa in der Röntgentherapie, sind destruktiv; vielleicht kann auch durch erregte Atome eine chemische Reaktion zustande kommen, die zu Dissimilationen führt. Indessen, daß während der kurzen Verweilzeit immer die Voraussetzung des Zusammenstoßes mit solchen Atomen, die reaktionsfähig sind und zum Abbau führen, erfüllt werde, scheint unwahrscheinlich. Wir haben aber bei Strahleneinwirkung, gleichviel, ob Radium-, Röntgen-, Kathoden- oder Ultraviolettstrahlung

[1]) Das übersieht (unter anderem) Pordes in seiner inzwischen erschienenen Arbeit, worin er sich den Gedanken der Punktwärmen unter dem Namen mikromechanischer Stoß zu eigen macht, aber über die Entstehung und Art dieser physikalischen Möglichkeit in Irrtümer gerät. (Würfelzuckerbeispiel.) [Nachtrag bei der Korrektur.]

Digitized by Google

verwendet wird, und schließlich bei jedem lebenden Gewebe, wenn nur die Dosis hinreicht, destruktive Prozesse. Diese Allgemeinheit des Destruktiven der Strahlenwirkung bei allen Arten von Gewebe legt es nahe, daran zu denken, ob die Elektronen nicht eine Wirkung auszuüben vermöchten, welche immer eintritt, unabhängig von besonderen Umständen, wie Nachbarschaft reaktionsfähiger Atome, und die so beschaffen wäre, daß sie ganz allgemein in jedem Gewebe destruktive Prozesse einleiten könnte. Eine solche Wirkung können aufprallende Elektronen in der Tat ausüben.

Es ist die bekannteste und allgemeinste Wirkung, die überhaupt entsteht, wo immer Elektronen (oder auch α-Strahlen) gebremst werden. Wir kennen sie von jedem Kathodenstrahlrohr, von jeder Röntgenröhre. Die von Kathodenstrahlen getroffenen Partien werden erhitzt.

Der Vorgang dieser Erhitzung war in den Einzelheiten noch wenig geklärt, als ich die Hypothese aufstellte. Es ist zwar ein sehr allgemeiner Vorgang, aber es war (und ist noch) nicht völlig klar, wie die Elektronen ihre Geschwindigkeitsverluste in Wärme umsetzen. Denn Wärme ist Bewegungsenergie (Translationsenergie) der Moleküle. Wir sahen aber oben, daß das fliegende Elektron dem getroffenen Moleküle wegen der Massenverhältnisse keinen erheblichen Antrieb geben kann.

Tatsächlich entsteht aber überall, wo Elektronen ihre Geschwindigkeit einbüßen, Wärme. Inzwischen haben Frank (15) und seine Schüler einen derartigen Vorgang aufgeklärt, indem sie zeigten, daß erregte Atome die von ihnen aufgenommene Energie als Stoß auf andere Atome zu übertragen vermögen — denn das Eintreten chemischer Reaktionen im Erregungszustand ist ja nur unter besonderen Umständen möglich. Es gibt vielleicht noch andere Wege des Überganges von Elektronenenergie in Beschleunigung von Molekülen, d. h. in Temperaturerhöhung. Andererseits läßt sich nicht verkennen, daß hinreichende Temperaturen in allen lebenden Organismen Quelle von Zerstörungen werden.

Es fragt sich also: Können die Elektronen, welche bei der Absorption der Strahlen im Gewebe gebildet werden, auf ihrer Bahn bis zum Verlust ihrer Energie genügende Wärme erzeugen, daß auf diese Weise destruktive Prozesse eingeleitet werden? Der erste Eindruck scheint zu verneinen, denn wir sahen oben, daß die gesamte absorbierte Röntgenenergie bei einer Bestrahlung sehr klein ist. In der Tat ist dies die entscheidende Frage.

Ihre Prüfung ergibt: Wenn an der erhöhten Translation (Wärmebewegung) eine größere Anzahl von Bausteinen des Körpers beteiligt ist, so wird die Energie zu klein. Wenn sie aber auf einen geringeren Komplex, sagen wir, um irgendein Beispiel zu nennen, auf ein Eiweißmolekül oder einige davon kurze Zeit lokalisiert bleibt, so kann die Temperatur für diese Zeit um 100, ja um 1000 und mehr Grad über die Umgebung steigen. So groß ist die Energie, welches ein fliegendes Elektron trägt, wenn es von einer kurzwelligen (ultravioletten oder noch kürzeren) Welle ausgetrieben wurde. Daß trotzdem die Gesamtenergie der absorbierten Strahlung so klein ist — nur einige Grammkalorien —, sieht man leicht bei einem Vergleich der Anzahl ausgesandter Elektronen in einem Kubikzentimeter Gewebe und der Anzahl von Zellmolekülen in dem gleichen Raum.

Die quantitative Untersuchung der Frage, welche in den zitierten Arbeiten erfolgt ist, führt zu zwei Ergebnissen: Erstens, die Energie eines solchen Elektrons reicht aus, um etwa einen Stoffkomplex von beispielsweise einem bis zu einigen Eiweißmolekülen um 100 bis 1000 (und weit darüber) Grad Celsius über seine Umgebung zu erwärmen. Zweitens: Es ist ungemein wahrscheinlich, ja fast sicher, daß die Wärmebewegung zunächst innerhalb eines der sehr großen Moleküle des Gewebes sich ausbreitet und erst in einer späteren Zeit von einem Molekül zu anderen übertragen wird. (Näheres in Arbeit Nr. 4.) Man muß sich erinnern, daß die als Beispiel herangezogenen Eiweißmoleküle Molekulargewichte von 5000—20 000 und darüber haben, daß sie aus Bausteinen von gewisser Selbständigkeit bestehen, und daß diese Bausteine gewisse Bewegungsfreiheiten haben.

Diese Erscheinung des Auftretens von hohen, lokal ganz eng begrenzten Temperaturen ist

Digitized by Google

in der letzten Zeit und unabhängig von mir von Kapitza (14) (einem Mitarbeiter von Rutherford) gleichfalls gefunden worden. Er kommt zu dem Ergebnis, daß da, wo α- oder β-Strahlen einprallen, Temperaturen von der Größenordnung 10 000° Cels. entstehen. Ich habe diese — nach allem, was jetzt bekannt ist, wohl sichere — Erscheinung „Punktwärme" genannt. „Punkt", um die enge Lokalisierung anzudeuten, „Wärme" statt, wie vielleicht näher lag, „Erschütterung", weil die biologische Wirksamkeit hoher Temperaturen geläufig ist, weil ich in Wärme hoher Temperatur das gemeinsame Prinzip der allgemeinen destruktiven Wirkungen vermutete. Bei einem biologischen Riesenmolekül, dessen Masse 1000 Wassermolekülen gleich sein kann und das aus Bausteinen erheblicher Selbständigkeit besteht, kann man wenigstens ebensogut von Wärme und Temperatur reden, wenn diese Bausteine in Translation sind, wie beim Kristall, der ja physikalisch auch nur ein Molekül ist.

Die Vorstellung der Punktwärme ist nun von meinen Mitarbeitern und mir in ihre physikalischen, mathematischen und (insbesondere auch von Herrn Kollegen Caspari vom Institut f. exp. Therapie) biologischen Konsequenzen verfolgt worden. Für die Diskussion der kolloid-chemischen Folgerungen sind wir unserem Freunde und Mitarbeiter Dr. Raphael Ed. Liesegang, der die Entwicklung des Gedankenganges in allen Stadien mitverfolgte, besonders dankbar.

Ich will hinsichtlich dieser Konsequenzen auf die Arbeiten (Literaturverzeichnis 1—6, 16 und 17) verweisen und nunmehr zu den Einwänden übergehen.

Zunächst physikalisch. In der Literatur ist bis jetzt von physikalischer Seite kein Einwand gemacht worden. Zwar sagt Holfelder (11) über die Punktwärmehypothese wörtlich: „So geistvoll dieser Erklärungsversuch auch sein mag, er hält weder der physikalischen Kritik (Madelung, Gerlach [3]), noch einer biologischen Nachprüfung stand." Holfelder, der auch sonst manchmal in seinen verschiedenen Angriffen gegen meine Arbeiten irrige Darstellungen gab, zitiert unter „3." seines Literaturverzeichnisses (S. 1169 der Medizin. Klinik von 1923): „3. Madelung und Gerlach. Verhandlungen der Mittelrheinischen physikalischen Gesellschaft Frankfurt a. M., Juni 1922." Danach muß wohl jeder annehmen, daß in den Verhandlungsberichten eine Arbeit, eine Notiz oder irgend etwas von Madelung und Gerlach über meine Hypothese stehe. Es steht aber kein Wort davon weder in den „Berichten" noch sonst irgendwo. Das Literaturzitat Holfelders ist eine Fiktion. Ich habe in einer Gausitzung, in welcher die Physiker von Marburg, Gießen, Frankfurt und Darmstadt zusammenzukommen pflegen, um über ihre eigenen Arbeiten sich auszusprechen, kurz über meine Gedanken berichtet. Im Laufe der Diskussion sind Einwände, Fragen und Erwiderungen darauf, wie das üblich ist, erfolgt. Von irgendeinem schlüssigen Einwand dabei, oder einem „Nichtstandhalten gegenüber der physikalischen Kritik" konnte naturgemäß gar keine Rede sein. Das pflegt in ernsten physikalischen Dingen innerhalb einer halben Stunde gar nicht möglich zu sein. Eine Publikation hat überhaupt nicht stattgefunden.

Die mündlichen Anfragen in dieser Besprechung richteten sich nach drei Dingen: Einmal nach den Leitfähigkeitsversuchen, dann nach der Höhe der Energie, welche zur Verfügung gestellt wird, und drittens nach der Ausbreitung der Translation und damit nach der Temperatur, welche lokal entstehen kann. Die erste Frage ist in der dritten Arbeit, die beiden anderen Fragen sind in der vierten Arbeit des Literaturverzeichnisses vollständig geklärt. Inzwischen sind die erwähnten, den Vorgang bestätigenden Arbeiten von anderen (Literaturverzeichnis Frank [15], Kapitza [14]) Autoren erschienen, so daß über die physikalische Seite der Hypothese augenblicklich Klarheit herrschen dürfte.

Ich gehe nun zu den kolloidchemischen Einwänden über; Dr. Liesegang hatte die Freundlichkeit, wie während des ganzen Aufbaues der Hypothese, so auch jetzt, bei der Prüfung der Einwände Punkt für Punkt mit mir sachlich durchzugehen.

Es handelt sich um folgende, mir bekannt gewordene Literaturstellen:

Voltz (7) sagte auf dem 14. Deutschen Röntgenkongreß in München (April 1923): „Zu

Digitized by Google

der Dessauerschen Theorie, die wir eben von Happel gehört haben, möchte ich nur kurz bemerken, daß es für die Erklärung der biologischen Wirkungen der Strahlen nicht einer so weitschweifenden Theorie bedarf, wie es die Theorie des Dessauer ist. Ich glaube, und hier werden mir alle diejenigen zustimmen, die in Kolloidchemie Bescheid wissen, wir kommen vollkommen mit den kolloidchemischen Erklärungen aus. Es handelt sich bei der Strahlenwirkung um reine Ionisationswirkungen."

Eine Spezifikation dieser Bemerkung fand ich nirgends. Es mag wohl sein, daß die kolloiden Bestandteile bei der Strahlenwirkung sehr, aber nicht allein in Frage kommen. Ich halte das für wahrscheinlich. Aber ich vermag keine Schwierigkeit daraus für meine Hypothese zu erkennen, im Gegenteil, das Verständnis der kolloiden Vorgänge scheint mir durch die Punktwärmevorstellung erleichtert. Darüber sind in meinen Arbeiten einige Hinweise. (Literaturverzeichnis 1—6.)

Weitere Einwände macht Strauß. Er hat auseinandergesetzt (Literaturverzeichnis Nr. 9), die Wirkung der Strahlung beruhe auf einer Verringerung der dispersen Phase. In einer neueren Arbeit (Literaturverzeichnis Nr. 10) hat er diese engere Ansicht widerrufen und sie dahin erweitert, daß es auf alle Fälle sicher bleibe: Der Angriffspunkt für die Bestrahlung liege in den Zellkolloiden. Nun, ich sehe keinen Grund, den primären Strahleneinfluß auf die Zellkolloide zu beschränken, ebensowenig, wie man ihn leugnen kann. Aber das hat mit der Punktwärme nichts zu tun.

Strauß präzisiert aber in der gleichen Arbeit (10) eine Reihe von Einwänden und Fragen über meine Hypothese. Zunächst vermißt er das Beweismaterial über das Wegbleiben der Leitfähigkeitsveränderungen bei Absorption von Strahlenenergie. Dieses Material findet sich in der Arbeit von A. Janitzky (3), wo auch die Arbeiten anderer Untersucher diskutiert sind mit dem gleichen Ergebnis. Strauß fährt dann fort: „Warum die kinetischen Vorgänge sich nur auf so wenige Moleküle erstrecken sollen, und warum man infolgedessen berechtigt ist, von einer Punktwärme zu sprechen, erscheint mir unverständlich, ganz abgesehen davon, daß die durch Röntgenstrahlen ausgelöste Temperaturzunahme nach physikalischen Feststellungen eine äußerst minimale ist (hierüber liegen unter anderem Mitteilungen, ja auch Berechnungen von Dessauer selbst vor)."

Ich will versuchen, diese Fragen so einfach wie möglich zu beantworten: Die gesamte Energie der absorbierten Strahlung ist gering, so daß sie den bestrahlten Körper nicht merklich erwärmt. Etwas ganz anderes ist aber der Einzelprozeß, in welchem die Strahlungsenergie an bestimmten Orten im Körper abgebaut, d. h. in „Translation", d. i. Wärmebewegung kleinster Teilchen, verwandelt wird. Die einfallende Röntgenstrahlung beschleunigt Elektronen. Man kennt aus Messungen recht gut die Geschwindigkeit dieser Elektronen und damit ihre Energie, und man kann infolgedessen ausrechnen, wie viele solcher schneller Elektronen etwa in jeder Sekunde der Bestrahlung im durchstrahlten Gewebe auftreten. Da ergibt sich (was übrigens auch durch Messungen gestützt wird), daß diese Elektronenbewegung etwas Seltenes ist. Könnte man eine ungeheure Vergrößerung benutzen, so daß man die einzelnen Moleküle sehen könnte, so würde man zählen, daß zwischen Millionen und Millionen von Molekülen in jeder Sekunde nur eines von einem fliegenden Elektron berührt wird. Denken wir uns etwa ein Gewitter über der Provinz Berlin-Brandenburg, so mögen in einer Minute vielleicht 10 Blitzschläge zur Erde gehen: in Bäume, Häuser, Äcker. Zählt man alle Häuser, Äcker, Bäume in der Provinz zusammen, so ist die Zahl der getroffenen in dieser Zeit sehr klein gegenüber der Gesamtzahl. Auch ist die Gesamtenergie dieser Blitzschläge sehr klein gegenüber der Fläche der Provinz. Aber im Einzelprozeß ist die Energie groß gegenüber dem getroffenen Gegenstand und vermag ihn zu zerstören.

Man kann mit einer gewissen Annäherung die kurzen Bahnen schneller Elektronen, in welche die absorbierte Röntgenenergie übergeht, mit solchen Blitzschlägen vergleichen — sie sind selten gegenüber der Zahl der Moleküle, und ihre Energie ist sehr groß gegenüber dem, was

Digitized by Google

ein Molekül verträgt, obwohl die Gesamtenergie sehr klein ist gegenüber dem durchstrahlten Gebiet. Aber es besteht besonders ein großer Unterschied gegenüber dem Beispiel. Der Blitz schlägt nicht ganz zufallsmäßig da oder dort ein, sondern er läuft gewissen elektrischen Bedingungen gemäß, so daß es Orte gibt, wo er häufig einschlägt. Im Falle der Elektronen haben wir es (bei einem praktisch gleichmäßig absorbierenden Medium) mit zufallsmäßiger Verteilung der Elektronenbahnen und somit der Einschläge zu tun.

Nun kennt man die Gesetze der Geschwindigkeitseinbußen von Elektronen in verschiedenen Medien hinreichend, um zu wissen, daß sie nach sehr kurzen (und dabei stark gekrümmten) Bahnen stillgelegt sind, d. h. also ihre kinetische Energie abgegeben haben. Aufgenommen haben diese Energie zunächst jedesmal wenige sehr kleine Teilchen. Diese geben sie dann weiter, so daß schließlich eine sehr geringe allgemeine Erwärmung herauskommt. Das ist beim Blitzschlag genau so. Ein Blitz vermag allein, d. h. mit seiner eigenen Energie, keinen Acker zu erhitzen oder keine Stadt zum Zusammenfall zu bringen. Hat sich seine Energie vom Orte des Einschlags einmal verteilt, so ist sie unmerklich gering geworden. Die Frage ist nun die: Bleibt die vom Elektron an ein Teilchen abgegebene Energie so konzentriert und so lange an diesem Teilchen (wie beim Blitz), daß es geschädigt wird, oder geht die Verteilung so schnell weiter, daß das Teilchen unbeschädigt bleibt.

Diese Frage ist in meiner Arbeit (Literaturverzeichnis Nr. 4) beantwortet für das Beispiel, daß das getroffene Teilchen ein schweres Molekül, etwa ein Eiweißmolekül, sei. Die Elektronenenergie geht — z. B. über den Weg der Erregung, s. oben — in Bewegung (Translation) über. Nach welchen Gesetzen breitet sich diese Bewegung aus? Diese Frage ist von der Physik geklärt. Es hängt von den „Koeffizienten der Reibung", und zwar der „inneren" und der „äußeren" Reibung ab, wie die Weiterleitung vor sich geht. Auch dies sei an einem Beispiel erläutert. Angenommen, der Blitz, oder besser vielleicht jetzt eine Granate fährt in ein starr gebautes Haus, etwa aus Steinen. Wir betrachten die Ausbreitung des mechanischen Stoßes. Es erscheint uns selbstverständlich, daß die furchtbare Erschütterung sich zunächst und am stärksten in diesem Hause ausbreitet, das vielleicht einstürzt, und nicht oder nur abgeschwächt auf Nachbarhäuser, auf die ganze Stadt. Die Teile des festgefügten Hauses sind eben sehr eng miteinander verbunden und die Erschütterung kann nur sehr abgeschwächt auf die weniger starr damit verbundenen Häuser der Stadt übergehen. Nun, ein solches Molekül, etwa ein Eiweißmolekül, ist gegenüber dem Elektron ein großes Haus. Am Molekulargewicht des Wassermoleküls (18) gemessen, kann das Eiweißmolekül gut tausendfach schwerer sein. Ein Elektron kann innerhalb eines einzigen solchen Molekülriesen so viele Zusammenstöße erleiden, daß es seine ganze Bewegungsenergie oder doch einen erheblichen Teil davon dort einbüßt. Das ist genug Energie, um das Molekül um 100 ja 1000° Cels. und darüber zu erwärmen. Diese Energie wird sich zunächst innerhalb des Moleküls ausbreiten, denn seine Bestandteile sind ja miteinander verknüpft, sonst wäre es kein einheitliches Molekül — jedenfalls ist diese innere Bindung viel fester, als etwa die mechanische Verknüpfung eines solchen „Molekülhauses" mit den Millionen anderer Molekülhäuser zur Molekülstadt, zur Zelle. Deswegen breitet sich die Translation zunächst in den wenigen Molekülen aus (wegen der inneren Reibung ihrer Bestandteile), und erst in zweiter Linie und stark abgeschwächt in die Nachbarschaft. Deswegen scheint mir auch der Name „Punktwärme" berechtigt. Denn es handelt sich um sehr kleine Orte hoher Temperatur. Im Elementarprozeß fällt beim Molekül der Begriff der Wärme mit dem Begriff der Translation zusammen. Aber man spricht auch beim Kristall, der physikalisch ein Molekül ist, von Temperatur, und die hier in Frage kommenden biologischen Moleküle sind Riesen, deren Bestandteile gewisse Bewegungsfreiheiten haben. Damit sind die Fragen — nach der Verteilung und der Größe der Energie —, wie ich glaube, geklärt.

Strauß erhebt an der gleichen Stelle noch folgende Bedenken: „Auch vermag ich nicht dem Dessauerschen Gedankengang bei seiner Erörterung über die Gründe zu folgen, warum innerhalb einer durchstrahlten Zone (z. B. beim Karzinom) gewisse Zellen nicht ausreichend

Digitized by Google

von der Bestrahlung getroffen werden, und noch weniger überzeugen mich die Dessauerschen Ausführungen, wenn er auf Grundlage seiner Punktwärmetheorie für die Rezidivbildungen eine physikalische Erklärung zu geben sucht. Es ist natürlich unschwer, hierüber Wahrscheinlichkeitsrechnungen nach mathematischen Grundsätzen aufzustellen, es dürfte aber um so schwieriger sein, für ein solches Vorgehen triftige biologische Voraussetzungen mit in Rechnung zu stellen."

Die Wirkung in einem gleichmäßig bestrahlten Gebiet stellte man sich früher wohl durchweg so vor, daß etwa alle gleichartigen und im gleichen Zustand befindlichen Zellen im Maßstabe der fortschreitenden Einwirkung vom Anfangszustand A in einen irgendwie anderen Endzustand B übergehen. Mit anderen Worten, waren im Beginn der Bestrahlung innerhalb einer gleichmäßig durchstrahlten Zone eine bestimmte Anzahl Zellen in einem gleichen Zustand, so ist ihr Zustand am Ende wieder gleich, sie unterscheiden sich nicht, sie haben die gleiche Änderung erlitten.

Diese Auffassung ließe sich vielleicht halten, wenn es Leitfähigkeitsveränderungen wären, die gleichmäßig im durchstrahlten Gebiete aufträten. Aber die treten nicht auf. Auch sonst tritt nicht eine biologisch wirksame, gleichmäßig verteilte Energieform im durchstrahlten Gewebe auf. Wenn die absorbierte Energie im Körper gleichmäßig verteilt ist, hat sie die Form von Wärme sehr geringer Temperatur, ist also biologisch unwirksam. Da, wo die Energie der Strahlen groß genug ist, um wirken zu können, da ist sie nicht gleichmäßig verteilt, sondern befindet sich an „Absorptionspunkten". Diese verteilen sich nach den „Gesetzen des Zufalls". Das sind aber ganz bestimmte Gesetze, die zwar nicht gestatten, zu sagen, welches Schicksal ein einzelnes Molekül im durchstrahlten Gebiet erlitt, wohl aber anzugeben, welche prozentuale Verteilung stattfindet. Das heißt also, wenn wir uns zur Vereinfachung vorstellen, in ein Kubikzentimeter Gewebe seien 10^{10} gleichartige Zellen, jede Zelle bestehe aus 10^{10} großen Molekülen, so läßt sich prinzipiell sehr genau angeben, wie viele Moleküle nach 10 Minuten oder einer Stunde Elektronenenergie (analog den Blitzschlägen) von einer bestimmten Größe erhalten haben. Dabei stellt sich heraus, daß nach eben den Gesetzen dieser Zufallsverteilung in einem Teil der Zellen in einer bestimmten Zeit schon sehr viele zerstörende Einschläge in die Zellmoleküle erfolgt sein müssen, während zur gleichen Zeit in anderen Zellen wenige „Punktwärmen" erfolgten.

Es darf hier nicht übersehen werden, daß hierin keinerlei willkürliche Annahme steckt. Tatsächlich steckt nur darin, was wohl allgemein zugegeben wird, daß die Gesetze der Physik im Biologischen weitergelten. Biologische Annahmen kommen erst hinein, wenn wir speziellere Voraussetzung über Art, Größe, Empfindlichkeit, Zahl der Teilchen machen. Die Hypothese enthält nichts als das physikalische Geschehen und die Annahme, daß Moleküle da sind, wie etwa Eiweißmoleküle. Sie stellt völlig frei, ob auf solche Punktwärmen in den Molekülen Änderungen in Gewebsflüssigkeit, Blutkörpern, Serum, Kolloidsubstanz auftreten — das alles wird ja wohl der Fall sein. Sie zeigt nur, daß die Energie der Strahlen in den Absorptionspunkten gegenüber den fraglichen Molekülen von zerstörender Größe ist —, sie zerstören müssen, setzt hierin den Anfang der biologischen Strahlenwirkung und zeigt die mathematisch-physikalischen Konsequenzen hinsichtlich der Verteilung dieser „Einschläge". Es ist eben unausweichliche Tatsache, daß diese sich zufallsmäßig verteilen. Ich kann hier die mathematischen Konsequenzen nicht ableiten — das ist an anderer Stelle geschehen (Literaturverzeichnis Nr. 1 und 2), aber es geht daraus hervor, daß nach einer Bestrahlungszeit manche Zellen wenig, andere viele getroffene Moleküle haben. Darauf fußend habe ich die Woodsche Tierexperimente gedeutet. Wood hat gefunden, daß bei steigender Dosis zwar die Zahl positiver Impfungen von Tiertumoren sinkt, daß aber auch bei übertriebener Dosis einige Impfungen noch angehen, also noch vermehrungsfähige Tumorzellen erhalten bleiben. Das muß physikalisch so sein. Es bleiben bei den höchsten möglichen Dosen immer einige Zellen, die wenig Punktwärme erlitten haben, übrig. Von ihnen können prinzipiell Rezidive ihren Anfang nehmen. Diese Möglichkeit besteht physikalisch. Mehr als diese Möglichkeit ist aus der Physik nicht abzuleiten. Eine „Erklärung der Re-

Digitized by Google

zidivbildung", wie Strauß sagt, möchte ich es nicht nennen. Wohl aber einen Beweis der physikalischen Möglichkeit. Diese Möglichkeit würde weniger leicht zuzugeben sein, wenn bei der Bestrahlung alle Zellen gleichen physikalischen Einflüssen ausgesetzt wären. Man müßte dann schon sehr viel größere Empfindlichkeitsunterschiede der gleichartigen Zellen heranziehen, da doch z. B. festgestellt ist, daß selbst vielfache Überschreitung der „Karzinomdosis" die Überimpfbarkeit nicht ganz aufhebt. Die Physik zeigt eben, daß es nicht notwendig ist, solch enorme Empfindlichkeitsunterschiede anzunehmen, denn auch bei annähernd gleicher Empfindlichkeit müssen wenig geschädigte Zellen übrig bleiben.

In einer Arbeit „Der Reizverzug" erhebt Professor Bier (13) mit folgenden Worten Bedenken gegen meine und Prof. Casparis Arbeiten: „Die Röntgenkunde ist noch immer der Meinung, daß die Reizwirkung in dem eben geschilderten Sinne nur durch eine große reizende Energiemenge ausgelöst werde. Auch die neuesten Arbeiten sind noch in diesem Irrtum befangen (Dessauer, Caspari). Der Reiz hat mit Energie nichts weiter zu tun, als daß er ruhende in wirksame Energie umsetzt. Deshalb können die in bezug auf eigene Energie allergeringsten Reize die heftigsten Wirkungen auslösen, und ungeheure Energiemengen brauchen die Reizschwelle gar nicht zu erreichen, so daß sie spurlos am lebenden Körper vorbeigehen. Diese Erscheinung ist in der Biologie durchaus geläufig. Man nennt das Disproportionalität zwischen Reizursache und Reizwirkung (der oft angewandte Vergleich mit den Funken am Pulverfaß). Die Theorie Dessauers von der Punktwärme als ausschlaggebend für die Wirkung des Röntgenlichtes ist also eine durchaus überflüssige Annahme. Überhaupt scheint mir, daß man in der Röntgenkunde zu viel mathematisch und physikalisch und zu wenig biologisch denkt."

Ich glaube, es wird mir gelingen, mich über diese Punkte mit dem Verfasser zu verständigen. Denn was uns im Wege steht, ist wohl hauptsächlich ein Mißverständnis meiner Arbeit auf seiner Seite und eine verschiedene Sprache.

Meine von Bier zitierte Arbeit geht nämlich nicht, wie der Verfasser irrig bemerkt, davon aus, daß „große reizende Energiemengen" die Reizwirkung auslösen, sondern im Gegenteil von der Tatsache (nicht Meinung), daß die Energiemenge von Röntgenstrahlen, deren Absorption schwere, ja tödliche Gewebszerstörungen zur Folge haben kann, minimal ist. Die Tatsache war allerdings der Radiologie wohl bisher entgangen.

Nun enthebt uns aber gewiß diese Tatsache nicht der wissenschaftlichen Aufgabe, zu untersuchen, wie die absorbierte Energie im Biologischen anzupacken vermag. Bier sagt, durch Reize, die mit Energie nichts weiter zu tun haben, als daß sie vorbereitete, paratliegende und darum ganz disproportionale Energie auslösen, wie ein Funken das Pulverfaß entzündet. Hier ist wichtig, sich darüber zu einigen, was man unter einem Reiz verstehen will. Wenn es etwas ist, wie der Funken am Pulverfaß, so besteht die Schwierigkeit, daß nach diesem Funken das Pulverfaß endgültig zerstört wird. Ein zweiter, dritter Funke daran vermag nichts mehr zu ändern, denn die aufgespeicherte potentielle Energie ist einmalig und endgültig erschöpft. Aber bei der Strahlentherapie gibt es einen Gang der Wirkung mit der Größe der einwirkenden Energie. Dieser Gang ist die Grundlage der Dosierung.

Wenn ich mich nun der Bierschen Definition des „Reizes" bediene, so sind die Schlüsse der Punktwärmehypothese folgendermaßen auszusprechen. Aus der Kleinheit der gesamten Energie und aus den obenerwähnten (und anderen) physikalischen Tatsachen ist zu folgern, daß der Reiz physikalisch nicht gleichmäßig die ganze durchstrahlte Zone betrifft, etwa so, wie wenn sie gleichmäßig etwas erwärmt würde, sondern der Reiz muß in Elementarprozessen bestehen, die im bestrahlten Gebiet nach bestimmten Verteilungsgesetzen, und zwar an sehr kleinen Orten, auftreten. Meine Arbeiten untersuchen dann, welche Elementarprozesse in Frage kommen, welche Energie für diese Elementarprozesse zur Verfügung steht. Also in dem Bierschen Beispiel gesprochen: Eine gleichmäßige Erwärmung der Gesamtmasse um $^1/_{200}$ Grad entzündet das Pulver nicht, obwohl das viel mehr Energie bedeuten kann, als ein zündender Funke sie zu besitzen braucht. Die „Reizenergie", absolut genommen, ist klein; bezogen auf den

Digitized by Google

Angriffspunkt, stellt sie sich nach den heutigen Versuchsergebnissen als recht beträchtlich heraus. Das explodierende Pulverfaß ist zunächst der Ablauf des Elementarprozesses, der auf eine geringe Anzahl Moleküle beschränkt bleiben kann. Die Häufung dieser „Einzelreize" zieht immer mehr Elementarbestandteile in das Geschehen hinein, so daß der fortschreitende Gang der Wirkung mit der steigenden Dosierung erklärlich wird. Aber darüber hinaus zeigt die Kenntnis des Elementarprozesses auch die bisherigen Grenzen der Strahlentherapie.

Ergebnisse der letzten Zeit bestätigen Folgerungen der Hypothese. Eine englische Arbeit (Literaturverzeichnis Nr. 18) prüft erneut die Frage, ob harte und weiche Strahlung biologisch dasselbe bedeuten. Es ist durchaus möglich, daß die Elementarprozesse bei Absorption von Röntgenstrahlen verschiedener Härte verschieden sind, weil verschiedene Energiequanten dabei in Frage kommen können. Hierüber habe ich ausführlich an verschiedenen anderen Stellen (z. B. Literaturverzeichnis Nr. 19) geschrieben. Die englischen Autoren (Ruß und Inst) kommen nun auf Grund ihrer Messungen (die allerdings nicht ganz einwandfrei sind) zum Ergebnis, daß die Haut zu einer bestimmten Reaktion von einer Strahlung bestimmter Härte ($\lambda = 0{,}168$ A E) sechsmal mehr Energie absorbieren müsse als von weicherer Strahlung ($\lambda = 0{,}45$—$0{,}30$ A E), dagegen Karzinomzellen bei nur der 3,2fachen absorbierten harten Strahlung (gegenüber der einfachen weichen) zum Erliegen kämen. Das würde bedeuten, daß die Sensibilitätsdifferenz Karzinom—Haut bei harten Strahlen wesentlich größer ist — ein Ergebnis, das in der alten Röntgenliteratur oft erwähnt ist. Aber es bedeutet zugleich, daß der „Reiz" in beiden Fällen verschieden wäre.

Entscheidender und sicherer ist der Befund, daß oberhalb einer bestimmten Wellenlänge, welche im Ultraviolett liegt, kein Strahlenerythem mehr auftritt. Mit wachsender Wellenlänge nimmt die Energie der Strahlung ab und damit auch die Energie, welche dem Elementarprozeß zur Verfügung gestellt wird. Unterhalb einer gewissen Grenze ist sie zu klein, um Moleküle des biologischen Gewebes zu zerstören. Die Rechnungen, welche in meinen früheren Arbeiten (Literaturverzeichnis Nr. 1 u. 4) hierüber angestellt sind, führen zu der gleichen Grenze der Wirkung. Natürlich kann man auch mit langwelligen Lichtstrahlen schließlich ein Erythem erzeugen — aber ebensogut durch eine zu heiße Kompresse ohne Licht. In beiden Fällen handelt es sich nicht um Lichterytheme, sondern um eigentliche Wärmewirkungen, d. h. um gleichmäßige Einwirkungen auf die Haut (physikalisch: Erhöhung der mittleren Geschwindigkeit der molekularen Translationsbewegung). Beim eigentlichen Lichterythem kann die Haut kalt bleiben.

Holfelder (11) hat — außer dem obenerwähnten und widerlegten Einwand physikalischer Art — hauptsächlich kolloidchemische Betrachtungen angestellt. Er findet, das Problem der Strahlenwirkung im Biologischen sei gelöst. Es ist seiner Ansicht nach sicher ein „katalytischer" Prozeß. Darüber ist oben das Nötige gesagt. Im übrigen bezieht er sich, wie schon erwähnt, auf Strauß: „Strauß hat eine klare Darstellung unserer heutigen Kenntnisse über die kolloidalen Verhältnisse im röntgenbestrahlten Gewebe gegeben, aus denen der Mechanismus der Röntgenstrahlenwirkung sich zwanglos erklärt. Es ist sicher mit einer Verminderung des Dispersitätsgrades bei bestrahlten Kolloiden zu rechnen. Da der Stoffwechsel einer Zelle in hohem Maße von dem Gleichgewicht abhängt, welches zwischen Osmose einerseits und Oberflächenspannung andererseits besteht, und da bei katalytischer Störung dieses Gleichgewichtes der veränderte Dispersitätsgrad, im Sinne des Ausschlages der Störung sich selbst steigernd, wächst, so genügt eben eine ganz geringe Beeinflussung des Dispersitätsgrades, oder der dispersen Phase, um zu dem Endstadium jener Zellveränderung zu führen, die wir als biologische Wirkung beobachten."

In dieser Darlegung Holfelders ist zunächst falsch, daß die Röntgenbestrahlung stets die Dispersität vermindert. Das von Strauß (Strahlentherapie, Bd. 14, S. 81, 1923) gewählte Beispiel ist deshalb nicht geeignet zur Begründung seiner Ansicht, weil der in organischen Lö-

Digitized by Google

sungsmitteln molekulardispers gelöste Schwefel oder Phosphor bei der Belichtung in eine andere Modifikation übergeht. Diese ist in jenen Lösungsmitteln unlöslich, deshalb muß Ausscheidung eintreten. Vor der Belichtung war das System gar nicht kolloid. (Liesegang.) Strauß selbst hat dies inzwischen nicht aufrecht erhalten.

Was den Passus von der Störung des Gleichgewichtes zwischen osmotischem Druck und Oberflächenspannung und deren Einfluß auf den Dispersitätsgrad anlangt, so ist damit nichts anzufangen. Was ist gemeint? Woher die Behauptung von einem solchen Einfluß? Ich glaube, daß wir diese kaum begründete Deutung außer acht lassen können, bis sie deutlich ausgesprochen und durch irgend etwas begründet wird. Holfelder geht aber weiter und schließt aus Versuchen von Hirsch und Petersen (veränderte Wasserstoffionenkonzentration im Serum nach mittleren Röntgendosen) und Voltz (8) (Galvanisation von Pflanzenkeimlingen gab Wachstumshemmungen, Kombination von Röntgenstrahlung und Galvanisation), daß es sich bei den Röntgenstrahlen, wie bei dem galvanischen Strom um den gleichen kolloidchemischen Mechanismus handelt, der nur auf verschiedene Weise bestätigt wird.

Auf solche Weise kann man vieles beweisen, was nicht richtig zu sein braucht. Zweifellos kann man auf die verschiedenste Weise gleich erscheinende Wachstumshemmungen und Zellschädigungen herbeiführen. Wenn Keimlinge zu scharf erwärmt, getrocknet, zu grellem Lichte ausgesetzt, stark abgekühlt, mit Röntgenstrahlen bestrahlt, galvanisiert werden, oder wenn ihrem Keimboden irgendwelche schädliche Stoffe zugesetzt werden — so wird immer eine Reaktion eintreten, die so ist, wie sie eben sein kann, eine Wachstumshemmung. Damit ist noch nicht gesagt, daß Verderben des Erdbodens und Temperaturstörungen und Faradisation oder Galvanisation dasselbe bedeuten. Hinsichtlich der Galvanisation ist jedenfalls zu sagen, daß die hier benutzte Energie hunderte, ja tausende Male größer ist als die absorbierte wirksame Strahlenenergie in den Wirkungszonen, und ferner, daß eben nachgewiesen ist (durch Janitzky [3]), daß irgendwie in Frage kommende Leitfähigkeitsveränderungen bei Absorption von Röntgenstrahlen in elektrolytischen Lösungen nicht stattfinden. Daß hinreichend starke Galvanisation schon wegen der Konzentrationsveränderungen in den Geweben verheerend wirken muß, ist selbstverständlich. Daraus zu schließen, daß Röntgenstrahlen nichts anderes machten als Ionisationseinflüsse auf Kolloide, scheint mir unzulässig.

Literatur.

1. Dessauer: Über einige Wirkungen von Strahlen I. Zschr. f. Phys., 1922, S. 38—47. — 2. Blau u. Altenburger: Über einige Wirkungen von Strahlen II. Zschr. f. Phys., 1922, S. 315 bis 329. — 3. Janitzky: Über einige Wirkungen von Strahlen III. Zschr. f. Phys. 1923, S. 280 bis 287. — 4. Dessauer Über einige Wirkungen von Strahlen IV. Zschr. f. Phys., 1923, S. 288—298. — 5. Dessauer: Zur Erklärung der biol. Strahlenwirkungen. Strahlentherapie XVI, 1923, S. 209 bis 222. — 6. Dessauer: Über das Wesen der Strahleneinwirkung im Körper. Mediz. Klinik 1924. — 7. Voltz: Diskussionsbemerkg. auf dem 14. Dt. Röntgenkongreß, München, 1923 (s. Fortschritte auf d. Geb. d. Röntgenstrahlen, Bd. 31, Kongreßheft, S. 78). — 8. Voltz: Sensibilität und Sensibilisierung in der Strahlentherapie. Münch. m. W. 1922, S. 782. — 9. Strauß, Otto: Exper. Studien über gewisse biol. Strahlenwirkungen. Strahlentherapie XIV, 1923, S. 89. — 10. Strauß, Otto: Über d. Einfluß d. Röntgenstrahlen auf endozelluläre u. Stoffwechselvorgänge. Strahlentherapie XVI, 1923. — 11. Holfelder: Die derzeitigen Ergebnisse der exper. Strahlenforschung. Med. Klinik 1923, Nr. 32 u. 33/34. — 12. Opitz: Über d. Biol. der Strahlenbehdlg. des Krebses. Strahlentherapie XV, S. 755. — 13. Bier: Der Reizverzug. Münch. m. Woch. 1923, S. 1006. — 14. Kapitza: Phil. Mag. 46, S. 473, 1923. — 15. Frank u. Cario: Physik. Zeitschr. XI, 1922, S. 101. — 16. Caspari: Biol. Grundlagen zur Strahlentherapie d. bösartigen Geschwülste. Strahlentherapeut. Monograph. III. Steinkopff, Dresden, 1922. — 17. Caspari: Theoretisches zur Strahlenwirkung. Dt. m. W. 1923, Nr. 9. — 18. Ruß u. Inst.: The Effect of X-Rays of different Wave-Lengths upon some animal Tissues. Proof of differential Action. The Lanzet 1923, Septemberheft. — 19. Dessauer: Dosierung u. Wesen der Röntgenstrahlenwirkung. Bd. II der Strahlentherapeutischen Monographien (Steinkopff, Dresden 1923). — 20. Pordes: 1. „Der Mechanismus der Röntgenwirkung", Fortschritte auf d. Geb. d. Röntgenstrahlen. XXXI, 1923. 2. Die Wirkung der Röntgenstrahlen und der Aufbau der Materie. W. klin. W. 1924/8.

Digitized by Google

Aus dem Laboratorium für medizinische Physik der Göttinger chirurgischen Universitätsklinik.
Direktor: Prof. Stich.

Quantitatives über Filterschutz gegen Verbrennungen in der Röntgendiagnostik.

Von
Privatdozent Dr. **Hans Küstner.**

(Hierzu 18 Abbildungen im Text.)

Die Röntgenstrahlenschädigungen, die von diagnostischen Durchleuchtungen und Aufnahmen herrühren, sind heute nach Zahl wie nach Schwere recht erheblich. Eine Hauptursache ist die, daß die Schutzwirkung des Filters vielfach in ungenügender Weise, ja bisweilen sogar überhaupt noch nicht ausgenutzt wird, sei es, daß der Arzt kein Vertrauen zu ihr hat, sei es, daß er durch Verwendung des Schutzfilters einen Verlust an Feinheiten der Zeichnung und an Kontrast auf Fluoreszenzschirm und photographischer Platte fürchtet. Demgegenüber kann auch eine Überschätzung der Schutzfilterwirkung zu Verbrennungen führen. Der Grund liegt darin, daß Quantitatives über Schutzfilterwirkung bisher noch nicht bekannt ist. Der Verfasser hat es daher übernommen, die Schutzfilterwirkung theoretisch und experimentell zu untersuchen.

Diese Untersuchung hat, aus den soeben dargelegten Gründen, zwei Fragen zu beantworten. Diese lauten:

1. Auf das Wievielfache darf eine Dosis bei Verwendung eines Schutzfilters gesteigert werden?

2. Um wieviel Prozent muß bei Verwendung eines Schutzfilters die Dosis erhöht werden, um die gleiche diagnostische Wirkung hervorzubringen wie bei Weglassen des Filters?

Wenn hier das sonst nur in der Therapie übliche Wort „Dosis" gebraucht wird, so hat das seine Berechtigung deshalb, weil auch in der Diagnostik nur bei Überschreitung der Hauteinheitsdosis eine Verbrennung hervorgerufen werden kann und weil auch die photographische Platte eine bestimmte Dosis Rötgenstrahlen erhalten muß, um eine bestimmte Schwärzung zu zeigen.

1. Theoretische Untersuchung.

Behnken[1]) hat die von einer Wolfram-Glühkathodenröhre ausgehende Strahlung mit dem Spektralapparat zerlegt und die Ionisation gemessen. Die von ihm bei 27,25 und 57,5 kV Scheitelspannung gewonnenen Ionisationsspektra sind in Fig. 1 punktiert wiedergegeben. Da es eine Eigentümlichkeit aller Spektralapparate ist, die einzelnen Wellenlängen des Spektrums durch Wiederholung in „zweiter, dritter usf. Ordnung" an anderen Stellen desselben vorzutäuschen, an denen sie in Wirklichkeit nicht vorhanden sind, so mußten diese experimentell gewonnenen Kurven noch korrigiert werden, was in Fig. 1 bei den ausgezogenen Kurven geschehen ist. Diese werden den Verlauf des kontinuierlichen Ionisationsspektrums in sehr gu-

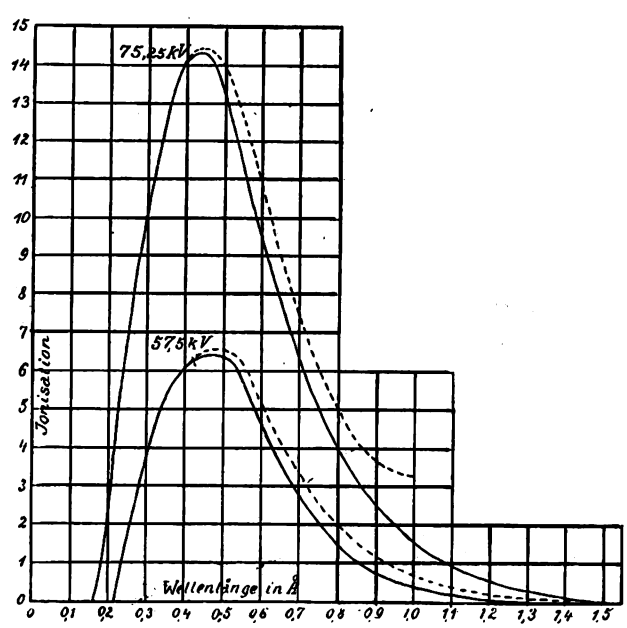

Fig. 1

[1]) H. Behnken: Zeitschr. f. Phys. 3, 48, 1920 und 4, 241, 1921.

Digitized by Google

ter Annäherung darstellen, und sie sollen deshalb als zwei in der Diagnostik übliche Strahlengemische unseren theoretischen Betrachtungen zugrunde gelegt werden.

In Wirklichkeit ist außer diesen Strahlengemischen noch das Linienspektrum des Wolframs vorhanden. Seine Intensität ist indessen bei den in der Diagnostik üblichen Spannungen so gering, daß es neben dem kontinuierlichen Spektrum nicht in Frage kommt.

Durchsetzt Röntgenstrahlung Materie, so wird sie geschwächt: ein Teil derselben geht durch Absorption, ein Teil durch Streuung dem Strahlenbündel verloren. Richtmyer[1]), Hewlett[2]) und Duane und Mazumder[3]) haben diese Vorgänge an spektral zerlegter, monochromatischer Röntgenstrahlung für eine große Reihe chemischer Elemente quantitativ untersucht. Ihre Ergebnisse können wir zur Berechnung der Filterwirkung von Aluminium und Kupfer heranziehen. Aus ihren Versuchen konnte der Verfasser[4]) auch den bekannten experimentellen Befund rechnerisch bestätigen, daß sich Absorption und Streuung von Blut und Muskeln genau, von Fettgewebe sehr angenähert so verhalten wie diejenigen von Wasser. Wir werden deshalb für Körpergewebe die von obigen Forschern an Wasser gewonnenen Zahlenwerte heranziehen.

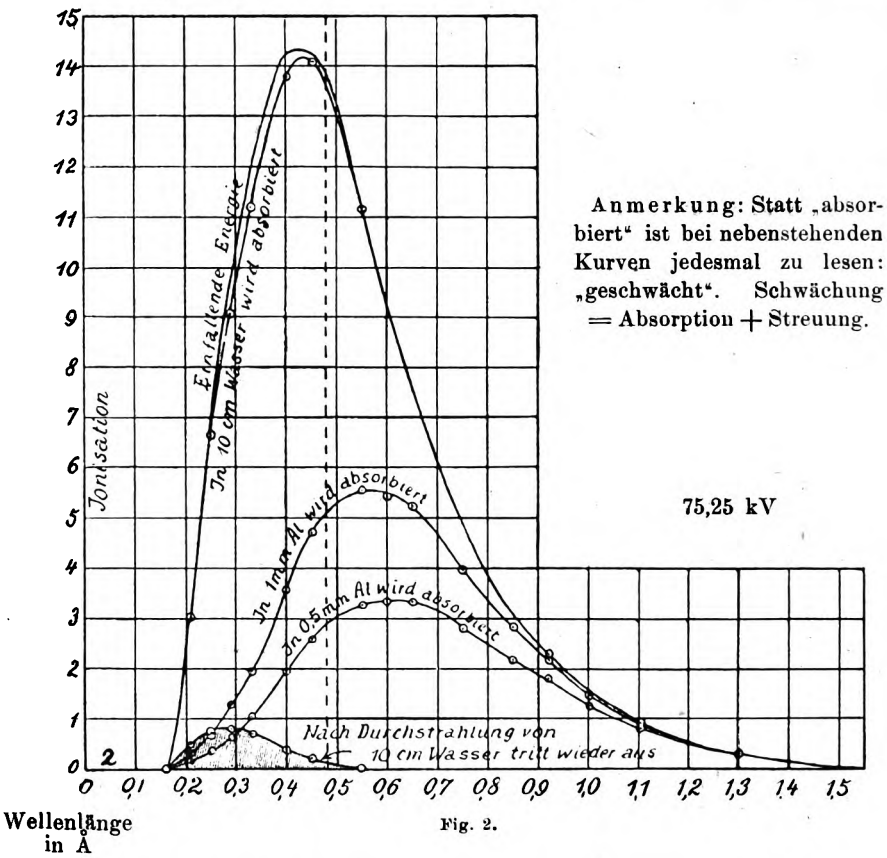

Anmerkung: Statt „absorbiert" ist bei nebenstehenden Kurven jedesmal zu lesen: „geschwächt". Schwächung = Absorption + Streuung.

Fig. 2.

In Fig. 2 ist noch einmal das kontinuierliche Ionisationsspektrum für 75,25 kV eingetragen; außerdem aber ist dargestellt, welcher Teil der einfallenden Strahlung durch Schwächung verloren geht, wenn die Strahlung 10 cm Wasser, 1 mm Aluminium und 0,5 mm Aluminium durchsetzt. Der Verlauf der beiden oberen Kurven dicht nebeneinander lehrt, daß selbst bei der für die Diagnostik verhältnismäßig hohen Spannung von 75,25 kV der weitaus größte Teil der Strahlung im durchleuchteten Objekt teils durch Absorption verloren geht, teils in Streu-

[1]) F. K. Richtmyer: Phys. Rev. (2) 17, 1921. Phys. Ber. 1921, 644.
[2]) C. W. Hewlett: Phys. Rev. (2) 17, 284, 1921. Phys. Ber. 1921, 773.
[3]) W. Duane und K. C. Mazumder: Proc. Nat. Acad. Amer. 8, 45, 1922. Phys. Ber. 1922, 689.
[4]) H. Küstner: Fortschr. d. Röntgenges. 30, 13, 1922. Natwiss. 11, 97, 1923.

Digitized by Google

strahlung umgesetzt wird, die die Kontrastwirkung herabsetzt. Der wieder austretende Rest der eingetretenen Strahlung, der dem Zwischenraum zwischen beiden Kurven entspricht, ist in Fig. 2 ebenfalls noch einmal gesondert zur Darstellung gebracht. Der Flächeninhalt beider Kurven lehrt, daß bei 75,25 kV nur 2,6 %, bei 57,5 kV nur 1,7 % der einfallenden Strahlung unabsorbiert und ungestreut die Gewebsschicht von 10 cm Dicke wieder verläßt, um auf Fluoreszenzschirm oder Platte wirksam zu werden!

In Fig. 2 ist, ebenso wie in den folgenden, bei einer Wellenlänge von 0,48 Å eine punktierte Linie eingetragen. Sie entspricht der sogenannten Absorptionsbandkante des Silbers: wegen ihres Silbergehalts ist die photographische Platte im wesentlichen nur empfindlich auf Strahlen, die kurzwelliger sind als 0,48 A, d. h. also in dem Spektralbereich links der punktierten Geraden. Da diejenige Strahlung, die 10 cm Gewebe wieder verläßt, allein in dieses Gebiet fällt, so werden wir bei Aufnahmen ohne Verstärkerschirm die photographische Wirkung nicht herabsetzen, wenn wir das nutzlos im Körper zur Absorption gelangte Strahlengemisch rechts der punktierten Geraden nach Möglichkeit von vornherein ausschalten, wobei wir unser Augenmerk darauf zu richten haben, hierdurch das links derselben befindliche, härtere Strahlengemisch möglichst wenig zu schwächen.

Betrachten wir, welcher Bruchteil der einfallenden Röntgenenergie in 1 mm bzw. 0,5 mm Aluminium durch Schwächung ausscheidet, so zeigt sich (Fig. 2), daß dies ein beträchtlicher Bruchteil ist im weichen, photographisch unwirksamen Spektralbereich, dagegen ein verschwindend kleiner im harten, photographisch wirksamen. In Fig. 3 und 4 ist für 75,25 und für

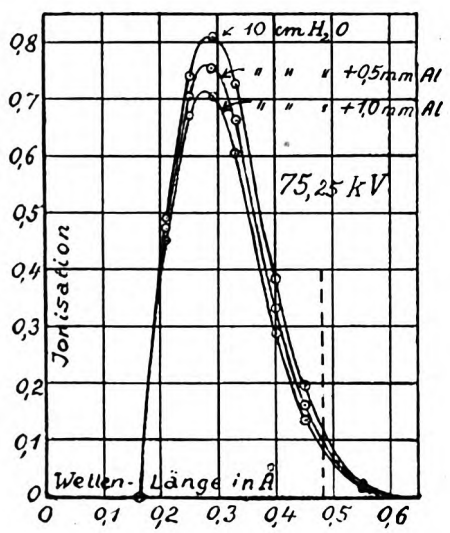

Fig. 3.

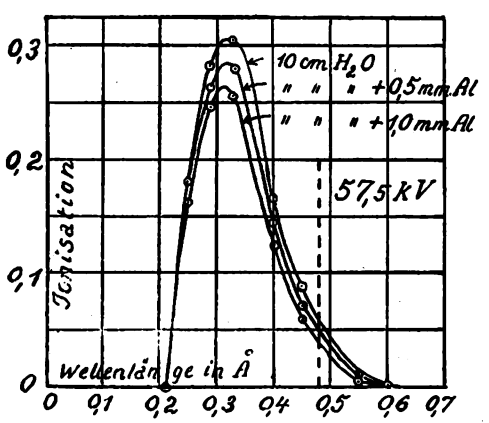

Fig. 4.

57,5 kV derjenige Bruchteil der einfallenden Strahlung, der unabsorbiert und ungestreut aus 10 cm Gewebe wieder austritt, noch einmal in vergrößertem Maßstabe gezeichnet. Gleichzeitig ist zur Darstellung gebracht, welchen Verlust man durch Verwendung von 0,5 mm und 1 mm Aluminium erleidet: berechnet man die Flächeninhalte der Kurven, so ergeben sich durch die Filterwirkung die in Tab. I zusammengestellten Intensitätsverluste der ungefilterten, aus 10 cm Gewebe wieder austretenden Strahlung. Um diese Anzahl Prozente hätte man bei Benutzung eines Filters die Dosis zur Erzielung derselben Wirkung zu erhöhen, die man unter Verzicht auf ein Filter erhält.

Tabelle I.

	75,25 kV		57,5 kV	
	Berechnet	Gemessen	Berechnet	Gemessen
0,5 mm Al	9%	9%	10,0%	10,5%
1,0 mm Al	17%	16%	19,1%	18,0%

Digitized by Google

Wie der Verfasser[1]) gezeigt hat, kann man, bei gleicher Filterwirkung im kurzwelligen Spektralbereich, im langwelligen eine stärkere Filterwirkung erzielen, wenn man Kupfer statt Aluminium verwendet. In Fig. 5 ist die Wirkung verschieden starker Kupferfilter auf das Strahlengemisch dargestellt, das bei 75,25 kV Röhrenspannung aus 10 cm Gewebe wieder austritt. Man erkennt, daß Aluminiumfiltern von 0,5 bzw. 1 mm Dicke Kupferfilter von 0,02 bzw. 0,04 mm Dicke entsprechen. Wir werden im folgenden auch die Wirkung dieser Filter untersuchen.

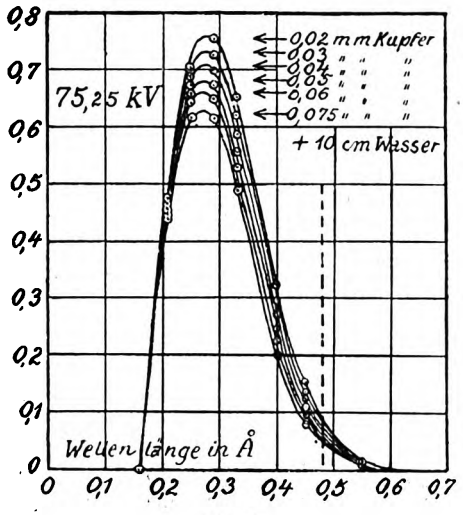

Fig. 5.

Nachdem so der Verlust an Strahlenenergie berechnet worden ist, den die Verwendung von Filtern mit sich bringt, ist es von Interesse, zu erfahren, welche Vorteile man zur Herabminderung der Verbrennungsgefahr durch sie erzielt.

Das für Strahlengemische gültige Röntgensche Absorptionsgesetz sagt aus, daß die Strahlung mit zunehmender Tiefe, in die sie eindringt, immer härter wird. Das bedeutet aber, daß eine Strahlung in um so oberflächlicheren Schichten absorbiert wird, je weicher sie ist. In der Tat haben auch die von Durchleuchtungen herrührenden Ulzera ihren Sitz nahe der Hautoberfläche. In den Fig. 6 und 7 ist für 75,25 und 57,5 kV dargestellt, welche Röntgenenergie mit und ohne Verwendung von

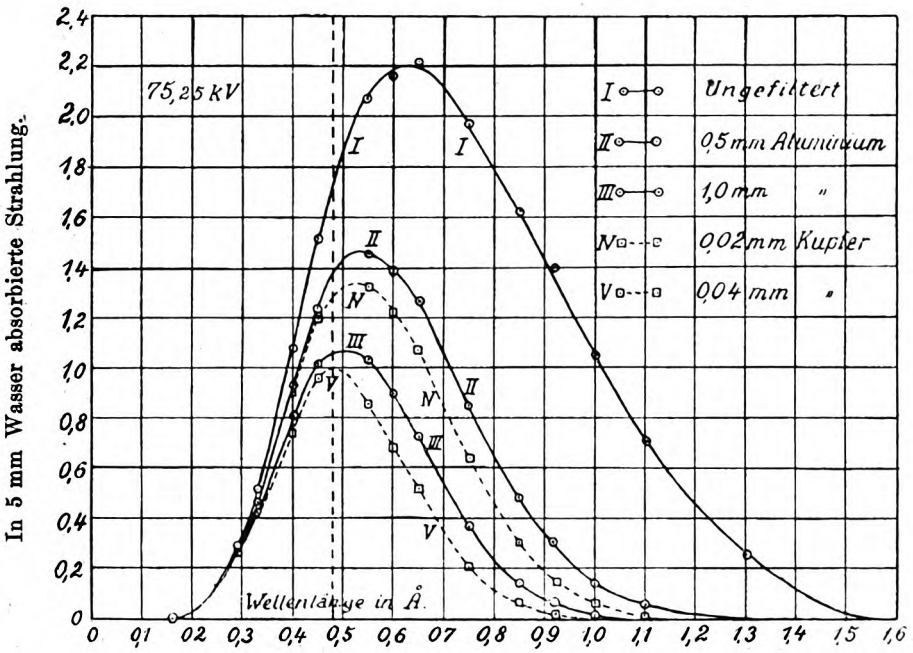

Fig. 6.

Filtern in der obersten Schicht von 5 mm Wasser absorbiert wird. Es zeigt sich, daß diese Röntgenenergie bei direkter Bestrahlung sehr beträchtlich ist und daß sie durch die Filter stark herabgesetzt wird. Die Wirkung ist, wie zu erwarten war, für die Kupferfilter stärker als für die Aluminiumfilter.

Bildet man das Verhältnis aus den Flächeninhalten der ungefilterten und einer gefilterten Kurve, so gibt dieses an, das Wievielfache der ungefilterten Dosis man bei Verwendung eines

[1]) H. Küstner, l. c.

Digitized by Google

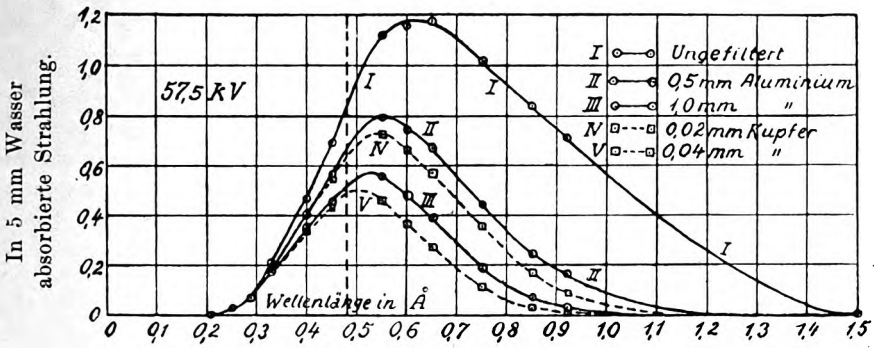

Fig. 7.

Filters geben darf, bis die gleiche Röntgenenergie in der obersten Gewebsschicht von 5 mm Dicke absorbiert ist, d. h. auf das Wievielfache man die Dosis bei Filterbenutzung steigern darf, ohne eine Verbrennung hervorzurufen. Das Röntgensche Absorptionsgesetz legt nun die Vermutung nahe, es könne unter sonst gleichen Bedingungen dieser Sicherheitskoeffizient K ein anderer sein, je nach der Dicke der Oberflächenschicht, die man betrachtet. Aus diesem Grunde wurde dieser Sicherheitskoeffizient K für oberste Wasserschichten von 1, 2, 3, 4 und 5 mm Dicke für verschiedene Filter und Spannungen berechnet. Die Ergebnisse sind in Fig. 8 dargestellt. Diese lehrt:

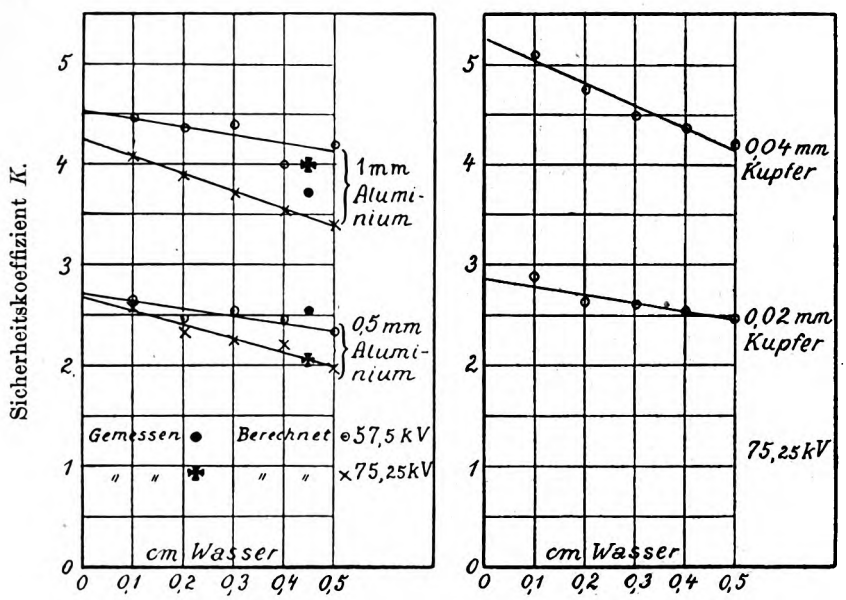

Fig. 8.

1. Der Sicherheitskoeffizient K nimmt mit der Dicke der Oberflächengewebsschicht, für die man ihn berechnet, etwas ab.

2. Er ist, extrapoliert auf eine Oberflächengewebsschicht der Dicke Null, von der Spannung nahezu unabhängig.

3. Er beträgt für eine Oberflächengewebsschicht von 5 mm Dicke für die in der Diagnostik üblichen Spannungen etwa

2 bei 0,5 mm Aluminiumfilter,
4 bei 1 mm Aluminiumfilter,
2,5 bei 0,02 mm Kupferfilter,
4,5 bei 0,04 mm Kupferfilter.

Eine weitere Frage ist die, ob die vom Filter ausgehende Streustrahlung so groß sein kann, daß sie merklich eine Verschleierung der Aufnahme hervorrufen kann. Sie läßt sich indessen rechnerisch nicht scharf genug fassen und soll daher experimentell geprüft werden.

Digitized by Google

2. Experimentelle Untersuchung.

Zur Ionisationsmessung dienten zwei fast gleiche Kohlekammern von etwa 26 cm Länge und 6,4 cm Durchmesser in Verbindung mit je einem Einfadenelektrometer. Nähere Einzelheiten hierüber wurden in der Strahlentherapie bekanntgegeben [1]). Bei der stets vorhandenen Sättigung war der Ausschlag im ganzen Meßbereich der Ionisation streng proportional. Die die Ionisationskammern durchsetzenden Strahlenbündel hatten nur einige Millimeter Durchmesser. Beide Kammern wurden stets gleichzeitig bestrahlt, weil sich herausstellte, daß allein auf diesem Wege Betriebsschwankungen während der Messung unschädlich gemacht werden können (Zwei-Elektrometer-Methode).

Für die bei verschiedenen Stellungen des primären Kilovoltmeters erhaltenen ungefilterten Strahlengemische wurde, zu ihrer genaueren Definition, die Halbwertschicht in Aluminium [2]) nach dieser Methode bestimmt. Fig. 9 zeigt die Messung derselben: als Abszissen sind die Aluminiumfilterdicken, als Ordinaten die Verhältnisse: Gefilterte Strahlung J_f (Elektrometer II) zu Ungefilterte Strahlung J_0 (Elektrometer I) aufgetragen. Die Ergebnisse sind in Fig. 10 zu-

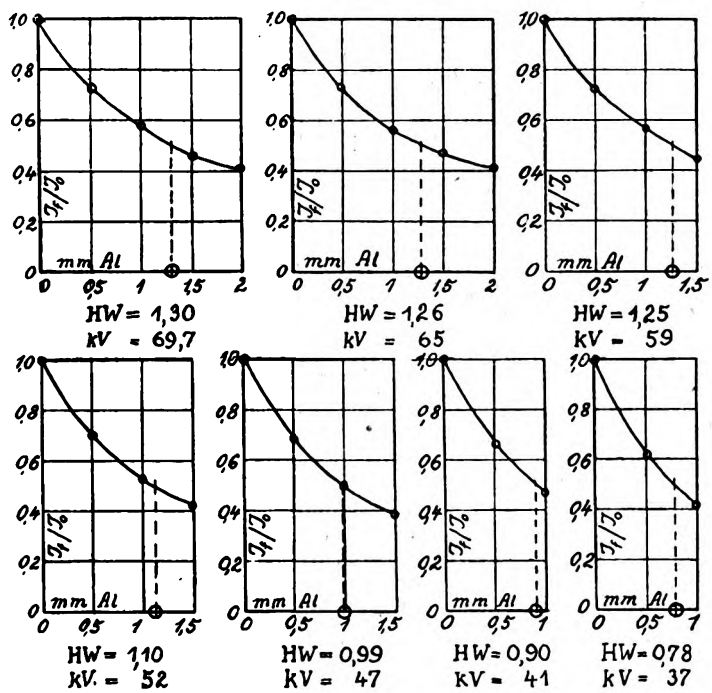

Fig. 9.

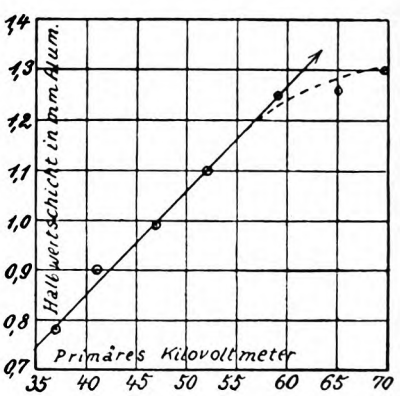

Fig. 10.

sammengestellt. Für niedrige Spannungen ist die Beziehung zwischen den Halbwertschichten und den Angaben des primären Kilovoltmeters linear; für höhere nicht mehr. Da den Angaben desselben infolgedessen ein gewisses Mißtrauen entgegengebracht wurde, so sind die Halbwertschichten mitgeteilt.

Zur Prüfung der Frage, welcher Prozentsatz der einfallenden Intensität bei verschiedenen Spannungen und Wasserphantomdicken ungestreut und unabsorbiert wieder austritt, wurden die Kurven der Fig. 11 aufgenommen. Um zu vermeiden, daß ein nennenswerter Betrag an Streustrahlung im Elektrometer mit zur Messung gelangte, wurde das Strahlenbündel auf 2 qcm Quer-

[1]) H. Küstner, Strahlentherapie 17, 1, 1924.

[2]) Die vom Verfasser in der Strahlentherapie verfochtene Ansicht, daß man Strahlengemische durch ihre Halbwertschicht in Kupfer zu definieren habe, gilt nur für die harten, stark streuenden Strahlen der Tiefentherapie. Für die Diagnostik ist nach wie vor Aluminium geeigneter.

Digitized by Google

schnitt ausgeblendet und so der Entstehungsort der Streustrahlung auf ein Minimum beschränkt. Außerdem stand der Wasserkasten in der Mitte zwischen Fokus und Ionisationskammer, da nach Berechnungen Glockers [1]) die Streustrahlung alsdann ebenfalls ein Minimum ist. Aus den Messungen bei 7,3 und bei 9,5 cm Wasser kann man extrapolatorisch auf 10 cm Wasser schließen. In Fig. 11 ist diese Kurve gestrichelt eingetragen. Die bereits oben mitgeteilten Ergebnisse der Berechnung sind ebenfalls durch Kreuze eingetragen: man erkennt, daß die Übereinstimmung zwischen Theorie und Experiment vorzüglich ist.

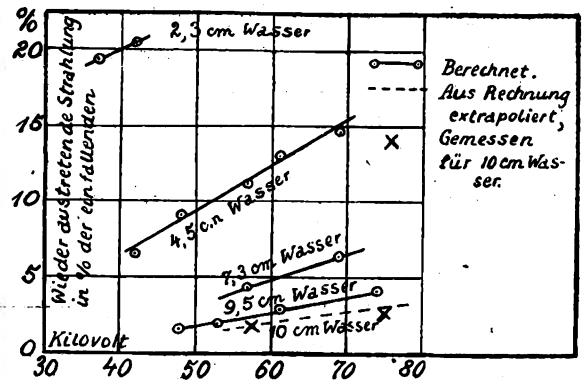

Fig. 11.

Um zu prüfen, welchen Verlust die aus dem Körpergewebe wieder austretende Strahlung durch Einschalten eines Filters erleidet, wurden außer den Wasserkästen Aluminiumfilter verschiedener Dicke eingeschaltet. Die Fig. 12 und 13 zeigen die Ergebnisse. Sie geben für verschiedene Spannungen die Verluste in Prozenten an. Die in Tabelle I als gemessen aufgeführten Zahlenwerte sind diesen Kurven entnommen. Auch hier ist die Übereinstimmung zwischen Theorie und Experiment vorzüglich. Man erkennt, daß bei höheren Spannungen nur geringe Abhängigkeit von der Spannung besteht.

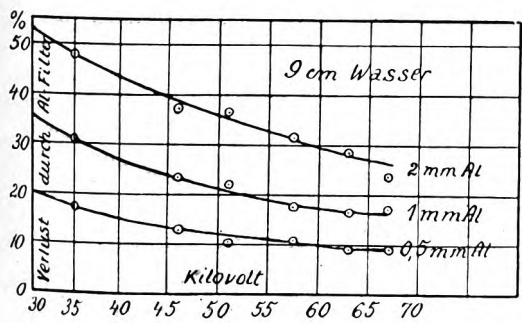

Fig. 12.

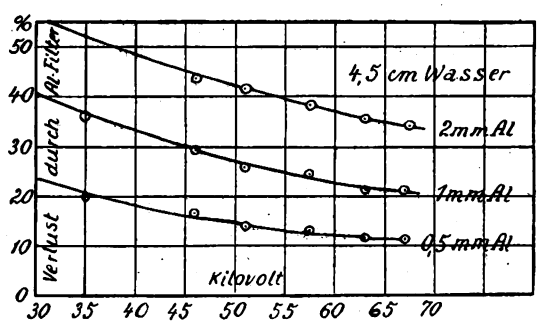

Fig. 13.

Von besonderer Wichtigkeit war die experimentelle Nachprüfung der oben für die verschiedenen Filter berechneten Zahlenwerte der Sicherheitskoeffizienten K. Hierzu wurden, mit und ohne Zusatz von Aluminiumfiltern verschiedener Dicke, kleine Wasserphantome in den Weg der Röntgenstrahlen gebracht. Zur Unterdrückung ungewollter Streuung wurden dieselben Vorsichtsmaßregeln angewandt wie oben. Die Dicke der Wasserschicht bei beiden Phantomen betrug 4,4 mm; das dünne Strahlenbündel trat ein und aus durch je eine Zelluloidfolie von 0,2 mm Dicke.

Tabelle II.

K'	74 kV		56 kV	
	4,5 mm H_2O	9 mm H_2O	4,5 mm H_2O	9 mm H_2O
2 mm Al . .	3,88	3,70	4,89	4,39
1 mm Al . .	2,70	2,40	3,09	2,73
0,5 mm Al .	1,75	1,64	2,28	2,01

[1]) R. Glocker: Phys. Zeitschr. 19, 66, 1918.

Digitized by Google

Mißt man die Intensität einer Strahlung vor und nach Einschalten eines Filters, so entspricht der Intensitätsverlust der Schwächung, die sich aus Absorption und Streuung zusammensetzt. Einen dieser beiden Faktoren allein zu messen, ist nicht möglich: was man mißt, ist Schwächung. Vernachlässigt man diese Tatsache, so erhält man die in Tabelle II mitgeteilten Sicherheitskoeffizienten K'. Wie man erkennt, unterscheiden sich diese wesentlich von den theoretisch berechneten. Das nimmt nicht wunder, wenn man sich auf Grund des Zahlenmaterials von Richtmyer und Hewlett (l. c.) ausrechnet, welchen Prozentsatz der Schwächung die Streuung ausmacht. Dieser beträgt für dünne Wasserschichten, um die es sich in der vorliegenden Messung handelt, z. B. bei 75,25 kV-Strahlung ohne Filter, mit 0,5 und mit 1 mm Aluminiumfilter 62 %, 53 % und 42 %! Bringt man diese entsprechenden Korrekturen für Streustrahlung an den Werten der Tabelle II an, so ergeben sich die in Tabelle III mitgeteilten Sicherheitskoeffizienten K. Zunächst erkennt man in Übereinstimmung mit der Theorie das Ansteigen von K mit abnehmender Wasserschichtdicke. Trägt man die Ergebnisse in Fig. 8 ein, so ist die Übereinstimmung zwischen Theorie und Experiment wiederum als sehr gut zu bezeichnen. Daß dabei für 1 mm Aluminium die experimentell gewonnenen Punkte vertauscht auftreten, kann bei der Umständlichkeit der Berechnung der Streustrahlenkorrektur nicht wundernehmen; der Unterschied ist auch so klein, daß er nicht ins Gewicht fällt.

Tabelle III.

K'	74 kV		56 kV	
	4,5 mm H_2O	9 mm H_2O	4,5 mm H_2O	9 mm H_2O
2 mm Al . .	—	—	—	—
1 mm Al . .	3,98	3,54	3,71	3,28
0,5 mm Al .	2,05	1,92	2,56	1,97

Die Herabsetzung der photographischen Wirkung durch die Aluminiumfilter wurde ohne und mit Verstärkerfolie experimentell untersucht. Theoretisch läßt sich dieser Einfluß nicht erfassen, da die Rechnung die Kenntnis der bisher unbekannten Wellenlängenempfindlichkeit der photographischen Platte voraussetzt.

Die Strahlung der Röntgenröhre fiel durch eine rechteckige Öffnung in einen mit Blei ausgeschlagenen Holzkasten (Fig. 14), an dessen Rückwand sich die in doppeltes, schwarzes Papier gepackte photographische Platte befand. Ihr Fokusabstand betrug 60 cm. Ein Wasserphantom konnte im halben Fokusabstand eingeschaltet werden. Unmittelbar vor die Platte ließ sich ein Schieber einrücken. Bestand er aus Blei, so blendete er die Röntgenstrahlung ganz oder teilweise ab. Ein anderer bestand aus Pappe und trug auf je $^1/_4$ seiner Fläche eine Platte von 2 mm starkem Blei, von 2 mm und von 1 mm starkem Aluminium. Das vierte Feld blieb frei. Hierdurch ließen sich Plattenschwärzungen erzielen, wie sie Abb. 16 zeigt. Diese wurden in der Weise erhalten, daß zunächst eine Probeplatte durch stufenweises Zurückziehen des Bleischiebers eine Schwärzungsskala erhielt. An einem Ionisationsgerät wurde gleichzeitig die Ionisation für jede Belichtungsstufe gemessen. Nach Entwicklung von genau 3 Minuten wurde die Schwärzungsskala mit je 2 Platten verglichen, deren Schwärzung durch voraufgegangene Photometrierung genau bekannt

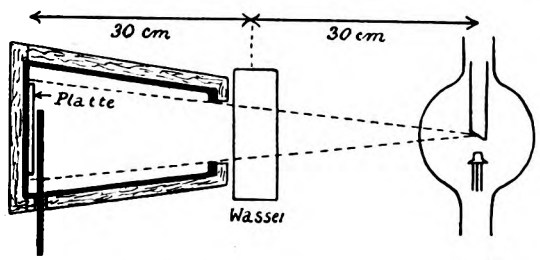

Fig. 14.

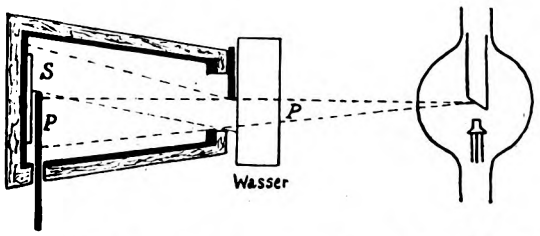

Fig. 15.

Digitized by Google



Fig. 16.

war. Die Versuchsplatte wurde alsdann so lange exponiert, bis die gleichzeitig beobachtete Ionisation derjenigen entsprach, die zu der gewählten Schwärzungsstufe gehörte. Dieses Verfahren war das gleiche mit oder ohne Verstärkerschirm.

Um die vom Wasserphantom ausgehende Streustrahlung zu messen, wurde die rechteckige Kastenöffnung zur Hälfte mit Blei abgedeckt (Fig. 15) und der Bleischieber so weit eingeschoben, daß die Platte nicht mehr vom direkten Strahlenbündel P getroffen werden konnte. Ihre unbedeckte Hälfte wurde alsdann durch die vom Wasserphantom ausgehende Streustrahlung S belichtet.

Als Verstärkerfolie diente eine Gehlerfolie.

Alle Platten waren Hauff-Röntgenplatten und wurden in Glyzin-Entwickler je 3 Minuten lang entwickelt.

Die Photometrierung der Platten wurde mit Hilfe einer Elster- und Geitelschen lichtelektrischen Kaliumzelle durchgeführt. Als Lichtquelle diente eine 50kerzige Glühlampe, die zur Erzielung konstanter Helligkeit von Akkumulatoren gespeist wurde. Ihr Abstand von der Alkalizelle ließ sich durch eine Feinregulierung verstellen. Um, entsprechend der Kurve der Fig. 17, ins Sättigungsgebiet zu kommen, wurde eine Spannung von 40 Volt an die Zelle gelegt, die eine Akkumulatorenbatterie lieferte. Der lichtelektrische Strom wurde durch ein hochempfindliches Galvanometer von Hartmann & Braun gemessen. Die Genauigkeit der Photometrierung war im allgemeinen größer als 1%.

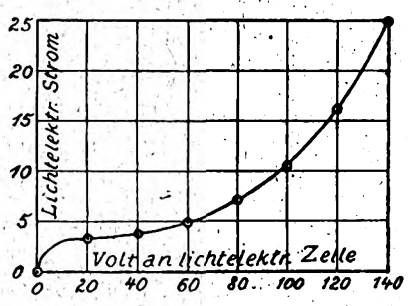

Fig. 17.

Vermöge des mit Blei abgedeckten und unbelichteten Feldes konnte die Schleierschwärzung in Abzug gebracht werden, was stets geschah.

Die Schwärzung S wurde definiert durch die Gleichung

$$S = \log_{10} \frac{J_0}{J} = \log_{10} \frac{i_0}{i},$$

wohin J_0 die auf die fertige Platte auffallende, J die von ihr hindurchgelassene Lichtmenge und i_0 und i die entsprechenden Galvanometerströme bedeuten.

Digitized by Google

Tabelle IV.

Kilovolt			61			60			58		
cm Wasser			4,5			9			4,5		
Ionisation			7,0	11,0	15,0	6,8	10,0	12,9	14,5	19,0	22,2
Schwärzungsverlust	bei	2 mm Al	0,50	0,64	0,78	0,47	0,79	0,84	0,63	0,75	0,81
		1 mm Al	0,52	0,68	0,93	0,57	0,74	0,93	0,71	0,73	0,97
		ungef.	0,62	0,78	1,08	0,71	0,81	1,04	0,75	0,83	1,04
	Mittel in %	2 mm Al	21			18			16		
		1 mm Al	14			13			8		
Platte			106	104	105	109	108	110	116	114	115

Nach Glocker[1]) ist, je nach Entwicklung, bei einer Thoraxaufnahme für die

Lungenpartien $S = 1$
Rippenschatten $S = 0{,}5$
starken Schwärzungen der Randpartien außerhalb der Thorax $S = 2$

Aus diesem Grunde wurden die Schwärzungen zwischen 0,5 und 1,5 variiert. Bei allen Versuchen wurden unter denselben Bedingungen stets je 3 Platten verschieden stark belichtet.

Die Ergebnisse zeigt Tabelle IV. Sie lehrt, daß die photographische Platte, im Vergleich zum Ionisationsgerät, ein außerordentlich ungenaues Reagens ist. Denn wenn auch im allgemeinen, wie es zu erwarten ist, die stärkste Schwärzung der ungefilterten Strahlung, mittlere Schwärzung 1 mm Aluminium und geringste Schwärzung 2 mm Aluminium entsprechen, so treten doch auch häufig Umkehrungen auf, wie bei den Platten 108, 114 und 137. Diese Abweichungen sind auf unregelmäßigen Guß der Bromsilberschicht zurückzuführen. Selbst dann, wenn man aus je 3 unter sonst gleichen Bedingungen verschieden stark belichteten Platten das Mittel für den Schwärzungsverlust in Prozenten der Schwärzung bei ungefilterter Strahlung bildet, sind die Schwankungen noch beträchtlich. Erst Mittelwertbildung aus allen Messungen liefert das Ergebnis:

Bei 2 mm Aluminium 18 % Schwärzungsverlust,
bei 1 mm Aluminium 12 % Schwärzungsverlust,
bei 0,5 mm Aluminium 7 % Schwärzungsverlust,

wobei die letzte Zahl durch Interpolation gewonnen wurde. Hiernach wird man durch Erhöhung der Expositionszeit um 7 bzw. 12 % den Schwärzungsverlust zwar im Mittel ausgleichen; immerhin sind diese Schwärzungsverluste aber auch nicht größer als die normalen Schwärzungsschwan-

Tabelle V.

Mit Verstärkerfolie.

Kilovolt			62			56			50			45			37,5		
cm Wasser			9			9			6,8			4,5			2,3		
Ionisation			3,6	6,0	8,7	7,6	10,3	13,3	6,8	10,0	13,3	4,8	8,2	10,8	5,0	8,2	11,0
Schwärzungsverlust	bei	2 mm Al	0,53	0,83	0,75	0,85	1,11	0,87	66	86	0,95	0,36	0,56	0,34	0,26	0,45	0,49
		1 mm Al	0,61	0,80	0,82	0,88	1,17	1,08	74	96	0,92	0,46	0,56	0,69	0,35	0,55	0,66
		ungef.	0,67	0,86	1,06	0,93	1,15	1,27	80	1,18	1,18	0,54	0,71	0,85	0,56	0,81	0,94
	Mittel in %	2 mm Al	18			11			24			38			49		
		1 mm Al	13			3			16			18			33		
Platte			224	225	226	219	220	221	213	214	215	208	209	210	203	204	205

[1]) R. Glocker: Fortschr. d. Röntgenges. 29, 100, 1922.

Digitized by Google

Ohne Verstärkerfolie.

59			50			50			43,5			38		
9			4,5			9			4,5			2,3		
10,5	19,8	28,0	17,7	29,2	33,2	14,5	26,5	38,5	19,0	35,0	56,5	40,7	48,0	55,7
0,72	0,85	1,27	0,52	0,77	0,79	0,54	0,72	0,92	0,47	0,69	0,84	0,67	0,64	0,80
0,76	0,97	1,34	0,53	0,78	0,94	0,55	0,78	0,96	0,45	0,75	0,98	0,81	0,81	0,98
0,78	1,15	1,41	0,59	0,95	1,06	0,67	0,83	1,06	0,55	0,79	1,06	0,97	1,06	1,15
15			19			15			16			26		
8			14			11			10			18		
118	119	120	126	127	128	130	131	132	137	138	139	142	143	144

kungen bei Einzelaufnahmen, die in der Ungenauigkeit der photographischen Platte als Reagens ihre Ursache haben.

Man wird nebenbei hieraus den Schluß ziehen können, daß der photographischen Methode zu Dosierungszwecken, im Vergleich zur Ionisationsmethode, nur recht geringe Genauigkeit zukommt.

Die Ergebnisse mit Verstärkerfolie zeigt Tabelle V. Auch hier treten Umkehrungen in der Schwärzung auf, wie z. B. bei Platte 220. Die Mittelwertbildung für den prozentigen Schwärzungsverlust aus je 3 unter sonst gleichen Bedingungen verschieden stark belichteten Platten zeigt hier einen gewissen systematischen Gang mit der Härte der Strahlung, wie Fig. 18 lehrt. Das Wiederansteigen der Kurven bei höheren Spannungen ist möglicherweise auf den Sprung des Verstärkungsfaktors an der Silberabsorptionsbandkante zurückzuführen, den Glocker[1]) gefunden hat. Der prozentige Schwärzungsverlust kann hie offenbar höhere Werte annehmen als bei Aufnahmen ohne Verstärkerfolie.

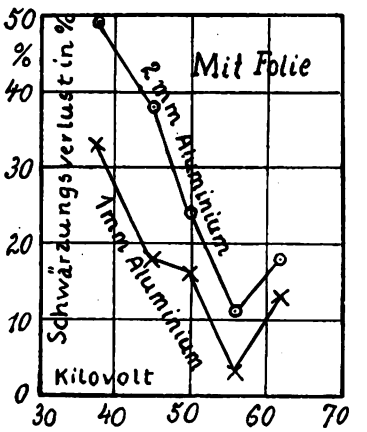

Fig. 18.

Zu Untersuchung des vom Wasserphantom ausgehenden Streustrahlungszusatzes war die Exposition die gleiche wie bei der mittelsten von je 3 Platten. Die Schwärzung war hierbei höchstens so stark wie die Schleierschwärzung. Bezogen auf gleiche einfallende Energie (Ionisation) zeigt die Schwärzung durch Streustrahlungszusatz die zu erwartende Abnahme mit dem Sinken der Spannung. Der Streustrahlungszusatz ist jedenfalls so gering, daß er auf die soeben besprochenen Ergebnisse keinen merklichen Einfluß auszuüben vermag.

Um schließlich zu untersuchen, ob vom Aluminiumfilter selbst eine merkliche Streuzusatzstrahlung ausgehen kann, wurde in die Mitte zwischen Röntgenröhre und die eine Ionisationskammer eine Bleiblende mit einem quadratischen Loch von 10×10 cm² Öffnung gebracht und ein Wasserphantom von 7,3 cm Dicke vor dieses gesetzt. Eine kleine in der Mitte des Strahlenbündels befindliche Bleischeibe von 2 cm Durchmesser schützte die Ionisationskammer vor direkter Strahlung. Nachdem die so von dem Wasserphantom ausgehende Streustrahlung nach der Zwei-Elektrometer-Methode gemessen worden war, wurde auf der der Röntgenröhre zugekehrten Seite des Wasserphantoms noch ein Aluminiumfilter in den Strahlengang gebracht und die Ionisation wieder gemessen. Es zeigte sich indessen bei allen Versuchen, die sich über Filter von 0,5 bis 2 mm Aluminium und Spannungen von 57 bis 70 kV erstreckten, daß die Streustrahlung bei Einschalten des Aluminiumfilters stets abnahm. Das Aluminiumfilter vermag demnach keinen nachteiligen Einfluß als Streustrahler auszuüben.

[1]) R. Glocker: Fortschr. d. Röntgenges. 29, 100, 1922.

Digitized by Google

Zusammenfassung.

1. Um die Vorteile und Nachteile der Schutzfilterwirkung in der Diagnostik quantitativ zu erfassen, wurden theoretisch und experimentell folgende Fragestellungen untersucht:

I. Auf das Wievielfache darf eine Dosis bei Verwendung eines Schutzfilters gesteigert werden?

II. Um wieviel Prozent muß bei Verwendung eines Schutzfilters die Dosis erhöht werden, um die gleiche diagnostische Wirkung hervorzubringen wie bei Weglassen des Filters?

2. Zwischen den Ergebnissen der Rechnungen und Versuche besteht überall qualitativ und quantitativ vorzügliche Übereinstimmung.

3. Durch Verwendung von Filtern kann bis zum Eintreten einer Schädigung die Dosis erheblich gesteigert werden, und zwar

bei 0,5 mm Aluminiumfilter auf das Doppelte,
bei 1,0 mm Aluminiumfilter auf das Vierfache.

4. Diese Faktoren sind von der angewandten Spannung nahezu unabhängig.

5. Bei 10 cm Gewebsschicht erleidet man durch Einschalten von

0,5 mm Aluminium etwa 10 % Intensitätsverlust,
1,0 mm Aluminium etwa 18 % Intensitätsverlust.

Für Gewebeschichten anderer Dicke ändern sich diese Werte.

6. Auch hier besteht nur geringe Abhängigkeit von der Spannung.

7. Bei Aufnahmen ohne Verstärkerfolie erleidet man durch Einschalten von

0,5 mm Aluminium etwa 7 % Schwärzungsverlust,
1,0 mm Aluminium etwa 12 % Schwärzungsverlust,

der durch Erhöhung der Exposition um diese Prozentsätze auszugleichen ist.

8. Eine Abhängigkeit von der Spannung ließ sich hier ebenfalls nicht nachweisen.

9. Die durch das Filter hervorgerufenen Schwärzungsverluste sind nicht größer als die Schwärzungsunterschiede, die ein und dieselbe Platte infolge nicht ganz gleichmäßigen Gusses der lichtempfindlichen Schicht aufweisen kann.

10. Bei Aufnahmen mit Verstärkerfolie sind die durch das Aluminiumfilter hervorgerufenen Schwärzungsverluste von der Spannung anscheinend stark abhängig und teils kleiner, teils aber auch größer als bei der Aufnahme ohne Folie.

11. Von Aluminiumfiltern geht keinerlei wirksame Streuzusatzstrahlung aus.

12. Die während der photographischen Aufnahme erfolgte Ionisationsmessung und die nachfolgende Ausphotometrierung der Platte zeigte, daß diese für dosimetrische Zwecke weitaus ungenauere Ergebnisse liefert als das Ionisationsverfahren.

Die Mittel zur Durchführung dieser Arbeit wurden dem Verfasser zum Teil vom Universitätsbund zur Verfügung gestellt, wofür diesem herzlichster Dank ausgesprochen sei.

Digitized by Google

(Aus dem Zentral-Röntgen-Laboratorium des Wiener Allg. Krankenhauses.
Vorstand: Prim. Prof. Holzknecht.)

Vergleichende Messungen beim Betrieb des Coolidge-Therapie-Rohres am Induktor und Transformator.

Von

Dr. **Gottfried Spiegler**, Physik. Mitarbeiter am Zentral-Röntgen-Laboratorium
und **Josef Rosner**, Instituts-Techniker.

Auf die Verschiedenheit der Betriebsart eines Coolidgerohres am Induktor und am Transformator wurde in der Literatur hingewiesen. So hat Fritz im XXIX. Band (Heft 3) dieser Zeitschrift dargelegt, daß zur Erzielung gleicher Schwärzung (Dosis) die Elektronen-Röhre (Lilienfeld-Röhre) bei allen angelegten Spannungen (ca. 35—100 kV) mit anähernd dem doppelten Röhrenstrom beschickt werden müsse als am Transformer.

Wir haben iontometrische Messungen am Coolidge-Therapierohr angestellt, die merkwürdigerweise allerdings folgendes ergaben:

	Abfallszeit	MA	Filter
Induktor:	11	2	0
	30	2	0,3 Zn
Neo-Intensiv-Apparat:	10	2	0
	30	2	0,3 Zn

Parallel-Funkenstrecke bei beiden Apparaten 28 cm.

Von einem schlechteren Wirkungsgrad des Coolidge-Rohres am Induktor gegenüber dem Transformator war also nichts zu bemerken. Im völligen Einklange hiermit steht, daß bei einigen Stichproben die Überlegenheit des Gasrohres gegenüber dem Coolidge-Rohr am Induktor sich als ca. doppelt ergab, während die Überlegenheit der Gasröhre gegenüber den Lilienfeld-Röhren am Induktor (infolge des schlechten Wirkungsgrades derselben beim Induktorbetrieb) der eingangs zitierten Arbeit zufolge das Vierfache betrug als am Transformator.

Bestand also in der Strahlenausbeute des Coolidge-Therapierohres am Transformator und am Induktor unter den benutzten Verhältnissen kein Unterschied, so bestand ein solcher in der Heizleistung, wie aus folgendem hervorgeht:

Während am Transformer zur Erzielung eines Röhrenstromes von 2 Milliampere (Therapie-Rohr am Neo-intensiv-Apparat) der Heizstrom in der Höhe von 3,3 Amp. bei einer Funkenstrecke von 30 cm gewählt werden muß, genügt bei Induktorbetrieb erst eine Heizung von 4 Amp. zur Erzielung gleicher Verhältnisse. Muß am Transformer zur Erzielung eines Röhrenformers von 1 Milliamper der Heizstrom in der Höhe von 3 Amp. genommen werden, so genügen am Induktor erst 3,5 Amp. (wieder unter einer Röhrenspannung von 30 cm parallel Funkenstrecke).

Der Übersichtlichkeit halber seien diese Zahlen im folgenden Schema niedergelegt.

	Röhrenstrom	Heizstrom	Spannung
Neo-Intensiv:	2 MA	3,3 A.	30 cm
	1 „	3 „	30 „
Induktor:	2 „	4 „	30 „
	1 „	3,5 „	30 „

Vielleicht regen diese Zeilen eine weitere Klärung und Mitteilung von Erfahrungen an.

Übrigens dürften die Betriebsverhältnisse am Induktor wesentlich vom Unterbrecher (z. B. seiner Tourenzahl) abhängig sein.

Digitized by Google

Aus dem Zentral-Röntgen-Institut des Wiener Allgemeinen Krankenhauses
(Vorstand: Primarius Professor Holzknecht).

Die Notwendigkeit eines Heizstrom-Amperemeters bei Coolidgeröhrenbetrieb.

Von
Dr. **Gottfried Spiegler,** physikalischem Mitarbeiter am Institut.

Es ist an sich ein sinnloser Zustand, daß die Coolidgeröhren von den Röhrenfabriken mit einem Vermerk über die maximale Heizstromstärke versehen sind, während die Besitzer jener großen Anzahl von Apparattypen, an denen kein Heizstrom-Amperemeter angebracht ist, gezwungen sind, die Größe des Heizstromes zu ignorieren. Da aber zur Sicherung der Glühspirale die Kenntnis der Größe des Heizstromes erforderlich ist, so führt die Lösung des besprochenen Widerspruches über die Forderung: Ein Heizstrom-Amperemeter sollte an keiner Coolidgeapparatur fehlen.

Hierfür spricht noch ein zweiter, bisher meines Wissens nicht beachteter, wichtiger Grund: Es ist hinlänglich bekannt, auf welche Schwierigkeiten die Messung der sekundären Spannung führt. Neben der spektrometrischen Methode, die für den täglichen Betrieb zu kompliziert ist, stehen Kilo-Voltmeter und Funkenstrecke im Gebrauche; verschiedener Unannehmlichkeiten der Funkenstrecke halber beschränken sich die meisten Röntgenologen auf Ablesung des Kilo-Voltmeters zur Kontrolle der sekundären Spannung. Nun ist das Kilo-Voltmeter aber ein parallel der primären Wicklung des Transformators belegtes Voltmeter; seine Kilo-Voltangaben sind aus dem Übersetzungsverhältnis des Transformators errechnet und um so weniger richtig, je stärker der Transformator belastet ist. Tritt vollends auf der sekundären Seite des Transformators irgendein Defekt ein, der die sekundäre Spannung erniedrigt, so zeigt das Kilo-Voltmeter als primär angeschlossenes Instrument die Erniedrigung nicht an; wohl aber geht das Milliamperemeter zurück; dieser Rückgang aber ist nur bei richtiger Deutung, wie ich noch ausführen werde, ein wertvoller Fingerzeig und nur in Verbindung mit der Ablesung eines Heizstrom-Amperemeters. Der Praktiker, der die Härte der Röntgenstrahlen nur nach dem Kilo-Voltmeter beurteilt, bleibt im Falle eines sekundären Defektes im Glauben, mit höherer Röhrenspannung zu arbeiten, als es der Fall ist; im Falle der Therapie wird eine erniedrigte Spannung unter Umständen bei schwacher Filterung zu schwerem Schaden führen können, liegt doch bekanntlich die Toleranzgrenze der Haut bei weicherer Strahlung — niedrigerer Spannung — wesentlich tiefer; dieser Schädigung der Haut tritt die eventuelle Nutzlosigkeit der Strahlenwirkung in der Tiefe an die Seite, da die erweichte Strahlung bekanntlich die verminderte Tiefenwirkung hat.

Die angedeuteten Defekte auf der sekundären Seite sind keine Fiktion, sondern treten ab und zu in Wirklichkeit ein, sei es in der sekundären Wicklung des Transformators, sei es als Verstellung der Nadeln des Gleichrichters.

Ich bringe ein instruktives Beispiel aus der Erfahrung: Der Neo-Intensivapparat der Veifawerke hat eine unterteilte sekundäre Wicklung; sie kann durch Umlegung von Schalthebeln halbiert werden, zu Zwecken der Diagnostik und Aufnahmen. Zufälligerweise waren diese Schalthebel einmal bei Therapiebetrieb auf „Diagnostik" gestellt, resp. während des Betriebes auf die Niederspannungs-Kontakte gefallen. Das Kilo-Voltmeter zeigt dies nicht an. Man bekäme die gleiche Dosis wie bei höherer Spannung in längerer Zeit, und diese Dosis wäre eventuell eine Über-Dosierung.

Trotzdem kann man bei Therapieröhren diese Spannungsverminderung erkennen, wenn — wie es beim Neo-Intensivapparat der Fall — ein Heizstrom-Amperemeter angebracht ist. Bei verminderter Spannung muß zur Erzielung eines gleichen Röhrenstromes (Milliampere) der Heiz-

Digitized by Google

strom vergrößert werden; die notwendig gewordenen, am Heizstrom-Amperemeter erkennbare Vermehrung des Heizstromes ist also ein Kennzeichen einer Spannungsverminderung, wobei wohl zu beachten ist, daß unter Heizstromvermehrung nur eine Vermehrung gegenüber dem normalen Strom an der gleichen Apparatur und an der gleichen Röhre gemeint ist.

In der Kontrolle von Milliamperemeter und Heizstrom-Amperemeter besteht also ein bisher nicht angewandtes Mittel zur Kontrolle der Konstanz der Röhrenspannung. Dem Prinzipe der doppelten Sicherung (Holzknecht) bezüglich des so wichtigen Faktors Spannung haben wir uns somit um einen weiteren Schritt genähert, wenn beide Instrumente beachtet werden.

Darum fehle keiner Coolidgeapparatur das Heizstrom-Amperemeter.

Die theoretische Begründung setzt elektrotechnische Spezialkenntnisse voraus; sie sei ganz kurz angedeutet: die Therapieröhren arbeiten im Gebiete der verwendeten Spannungen nicht im Sättigungsstrom. Die Änderung der Röhrenspannung bewirkt daher eine Änderung des Röhrenstromes. Zur Erzielung des gleichen Röhrenstromes muß die Erhöhung der Glühspiralen-Temperatur (des Heizstromes) die Kompensation bilden.

Ich verdanke die Anregung zur Erklärung zur Klärung der besprochenen Verhältnisse Herrn Assistenten Dr. Pordes.

Eichung des Friedrichschen Iontoquantimeters mit Radium.

Von

Otto Glaßer, Cleveland, Ohio.

Friedrich und Krönig zeigten an Experimenten mit menschlichem, tierischem und pflanzlichem Gewebe, daß der biologische Effekt auf bestimmte Dosen von Röntgenstrahlen und Gammastrahlen des Radiums parallel verläuft mit der Stärke des von diesen Strahlen in der kleinen Hornkammer hervorgerufenen Ionisationsstromes. Diese Feststellung erstreckte sich über den ganzen Wellenlängenbereich praktisch verwendeter Strahlen. Die kleine Hornkammer war von Friedrich mit einer größeren Luftkammer geeicht und wurde später von Friedrich und Glaßer mit einer großvolumigen Faßkammer verglichen. Der biologische Effekt verlief also parallel mit dem in einem bestimmten Luftvolumen produzierten Ionisationsstrom. Wenn auch nach mehreren in der Zwischenzeit erschienenen Arbeiten Bedenken über die Richtigkeit dieser Resultate für weiche Strahlen bestehen, so ist doch den heute vorliegenden Erfahrungen nach zu schließen, daß für Strahlen von kürzerer Wellenlänge als 0,2 A die Krönig-Friedrichschen Feststellungen zu Recht bestehen.

Um einerseits eine weitere Bestätigung dieser Resultate zu bekommen und andererseits einen im H. A. Kelly-Hospital, Baltimore, neu eingestellten Röntgentransformator mit den bei Radium gewonnenen Dosen zu eichen, wurden Vergleichsmessungen mit dem Friedrichschen Iontoquantimeter angestellt. Ähnliche Messungen sind schon von Gaylord und Stenström ausgeführt.

Von den 5 g Radiumelement in Lösung im Kellyhospital wird täglich die Emanation abgepumpt und in kleine Glaskügelchen resp. Kapillarröhrchen eingeschmolzen. Bei genügender Sorgfalt wird etwa 90% der theoretischen Emanationsmenge (also etwa 740 Millicurie pro Tag) in diese Röhrchen gebracht; beim Zusammenstellen aller Röhrchen von mehreren Wochen hat man eine Emanitionsmenge von nahezu $4^1/_2$ g Radiumelement äquivalent zur Verfügung. Das Eichen der neugefüllten Röhrchen geschieht täglich durch Vergleich der Gammaausfallstrahlung mit der eines vom „Bureau of Standards" geeichten Standardpräparates; für jeden weiteren Tag wird die jeweilige Stärke aus der Abklingungszeit berechnet.

Für unsere Eichversuche wurden die Röhrchen gleichmäßig in einen Bleizylinder verstaut, dessen innere Öffnung einen Durchmesser von 4 cm hatte, die Wandstärke betrug 4 cm. Die Röhr-

Digitized by Google

chen waren in dem Zylinder möglichst symmetrisch verteilt und während der Versuche wurde außerdem die Ebene, in der die Präparate lagen, dauernd gedreht. Aus mehrjähriger Erfahrung gab Dr. C. F. Burnam für diese Anordnung die Erythemdosis an mit 5000 Millicuriestunden für die folgenden Bedingungen: Abstand Filter—Haut: 5 cm, Filter: $^1/_4$ mm Blei + 1 mm Messing + 1 mm Al. Bei Verwendung geringer Mengen Emanation m. a. W. bei langen Bestrahlungszeiten mußte dem natürlichen Zerfall durch entsprechende Verlängerung der Bestrahlungszeit Rechnung getragen werden.

Zunächst wurde an einer Reihe von praktischen Fällen an der menschlichen Haut die Richtigkeit dieser Angabe noch einmal bestätigt. Dann wurde die menschliche Haut durch ein Paraffin-Wachs-Phantom ersetzt und die gleiche Bestrahlungsanordnung gewählt. In die Mitte des Bestrahlungsfeldes wurde die Hornionisationskammer des Friedrich schen Iontoquantimeters eingebettet, und zwar so, daß ihre Oberfläche einen Abstand von 5 cm von dem Filter hatte. Sorgfältige Maßnahmen waren nötig, um das Anzeigeelektroskop gegen direkte und ungewollte Strahlung zu schützen. Es wurde deshalb aus dem Versuchsraum herausverlegt und durch eine 30 cm dicke Steinmauer sowie eine 5 cm dicke Bleiwand gegen ungewollte Strahlung geschützt. Trotzdem betrug deren Einfluß 11 % und wurde zur Korrektur herangezogen.

Aus einer Reihe von Messungen wurde der Mittelwert genommen. Ein Beispiel illustriere die Messung. Bei einer Emanationsmenge von 3120 MC im Bleizylinder betrug der korrigierte Ablauf der Elektrometernadel über die ganze Skala (10 Div.) für die oben gegebenen Bedingungen 11 Min. 44 Sek. Nach obigen Angaben wäre mit 3120 MC die Erythemdosis in 1 St. 36 Min. erreicht. Die Iontoquantimeternadel muß also bei dem von uns verwandten Instrument 8,2mal über die 10 Skalenteile laufen, um die ganze Erythemdosis anzuzeigen. Nach der Friedrichschen Eichung würde also der Ablauf über die Skala unseres Instrumentes einer Dosis von 21 ℮ entsprechen. (Unseren Eichungsmessungen nach würde ein Ablauf etwa 167 elektrostatischen Einheiten entsprechen, da nach unseren Messungen etwa 1350 ℮ eine Dosis angeben, deren Applikation ein Erythem ersten Grades verursacht.) Dasselbe Experiment mit Radium und Kammer wurde am Patienten wiederholt und biologisch ein Mittelwert von etwa 8 als Faktor für das Instrument recht gut bestätigt.

Mit dem dergestalt geeichten Iontoquantimeter gingen wir an die Eichung des neueingestellten Tiefentherapieapparates heran. Für die verschiedensten Strahlungsbedingungen, besonders für verschiedene effektive Wellenlängen bis 0,18 A hinauf wurden Dosierungen mit dem Faktor 8,2 vorgenommen. Das Ergebnis aus einem Mittelwert von etwa 100 Bestrahlungen gab eine sehr gute Übereinstimmung mit den mit Radium erzeugten Hauterythemen. Als Beispiel sei erwähnt, daß bei Benutzung des Wapplertransformators für die Bedingungen: 200 kV, 1 mm Cu + 1 mm Al, 50 cm FHA, 20×20 cm Feld, 5 mA der Zeiger des Instrumentes in 12 Min. 0 Sek. über die Skala lief. Mit 8,2 multipliziert ergab sich die Zeit 95 Min., d. h. 490 Milliamperenminuten für die Erythemdosis.

Mit genügender Radiummenge läßt sich also die Eichung des Iontoquantimeters gut durchführen. Außerdem zeigen die gegebenen Versuche wieder, daß die Hornionisationskammer für einen Wellenlängenbereich Gammastrahlen bis etwa 0,18 Å Röntgenstrahlen die Dosis praktisch unabhängig von der Strahlenhärte mißt.

Herrn Dr. C. F. Burnam, Baltimore, bin ich für sein Entgegenkommen bei der Ausführung dieser Untersuchungen sehr zu Dank verpflichtet.

Digitized by Google

(Aus der Strahlenabteilung des Krankenhauses Bethesda in Duisburg [Leiter: Dr. P. Heß].)

Messung und Dosierung von Röntgenstrahlen mit einem einfachen und praktischen Ionimeter.

Von

Dr. **P. Heß.**

(Hierzu 3 Kurven.)

Nachdem durch eine Reihe von wissenschaftlichen Untersuchungen die relative Brauchbarkeit der ionometrischen Methode zur Messung von Röntgenstrahlen innerhalb der in der Tiefentherapie gebräuchlichen Wellenlängen erwiesen ist, sind eine Reihe von guten Meßinstrumenten auf den Markt gekommen, die auch dem physikalisch nicht vorgebildeten Röntgenologen gestatten, die früher nur größeren Instituten vorbehaltene Methode selbst auszuüben. Für den Tiefentherapie treibenden Arzt erhebt sich damit die unabweisliche Forderung, die aus dem wissenschaftlichen Versuchsstadium herausgetretene, der Praxis übergebene Ionometrie auch für seinen Betrieb in Anwendung zu bringen, wenn er Anspruch erheben will auf exaktes, physikalisch kontrolliertes Arbeiten, zumal es kaum eine andere in gleichem Maße zuverlässige Dosierungsmethode gibt.

Steht somit die Notwendigkeit eines Ionimeters für den Röntgentherapiebetrieb heute außer Frage, so handelt es sich nur noch darum, die Wahl zu treffen unter den verschiedenen im Handel befindlichen Instrumenten. Bei gleicher Zuverlässigkeit der Meßresultate, die bei allen Instrumenten vorausgesetzt werden kann, wird neben anderen Erwägungen unter den heutigen Verhältnissen der Kostenpunkt eine nicht unwesentliche Rolle spielen. Neben Anschaffung eines teuren Tiefentherapieinstrumentariums werden wohl die wenigsten Institute noch in der Lage sein, sich den zweifellos vorzuziehenden automatischen Dosismesser der Siemens-Werke zu leisten.

Dieser Gesichtspunkt war für mich in der Zeit der schärfsten Geldentwertung zunächst maßgebend bei Anschaffung des Ionimeters von Grebe-Martius. Weiterhin bestimmte mich aber die durch die Anordnung dieses Elektrometers, meines Wissens, bei keinem anderen der einfachen Instrumente in gleich einfacher Weise gegebene Möglichkeit, selbst alle Tiefendosen ohne Änderung der Anordnung in schneller und zuverlässiger Weise messen zu können.

Das Instrument selbst ist mit einem Schlitten leicht verschieblich auf einem 20×30 cm messenden Wasserkasten angebracht und ragt mit einem kurzen Stiel, dessen Ende die kleine Aluminiumkammer trägt, bis zur Mitte des Kastens herab. Für Aufladung und Beleuchtung der Ableseskala wird das Instrument an das Gleichstromnetz angeschlossen, für Wechselstrom ist eine besondere Bauart mit einer durch eine Kurbel zu betätigenden Elektrisiermaschine vorgesehen[1]). Im übrigen sei zur genauen Orientierung über die Einrichtung beider Instrumente auf die Beschreibung von Martius[2]) verwiesen.

Zur praktischen Verwendung des Ionimeters ist eine strahlensichere Schutzwand mit mindestens 4 mm Bleischutz, Blendenöffnung und Schiebefenster in passender Höhe erforderlich zum Schutz vor ungewollten Strahlen, der trotz des Eigenschutzes des Instrumentes und ja auch im Interesse des Beobachters exakt durchgeführt werden muß. Bei geschlossener Blende und Aufladung des Fadens darf jedenfalls nach Einschaltung der Röhre kein Ablauf erfolgen. Zur Praxis des Messens, das wohl auch bei der einfachsten Handhabung noch immer ein gewisses Maß von Übung und Einarbeiten erfordert, ist genau zu beachten, daß

[1]) Herstellung für Gleichstrom: C. F. Müller, Hamburg. Herstellung für Gleich- und Wechselstrom, F. Kohl, Leipzig. Alleinvertrieb C. F. Müller.

[2]) Strahlentherapie, Bd. XVI.

Digitized by Google

der Platinfaden im maximal aufgeladenen oder im entladenen Zustand immer auf den gleichen Skalenstrich eingestellt ist, und die Ablesung ebenfalls immer zwischen den gleichen Skalenstrichen vorgenommen wird. Unter genauer Einhaltung dieser Regel ergeben sich bei konstanten Betriebsbedingungen stets gleiche Ablaufszeiten, und bei Änderung dieser konnten von mir immer Betriebsveränderungen, meistens ungleiche Tourenzahl des Unterbrechers, nachgewiesen werden.

Zur eigenen Messung der Tiefendosen bestimmten mich, da mir die Messungen von Martius (l. c.) noch nicht bekannt waren, die Unstimmigkeiten in den bisherigen Dosierungskurven. Die Differenzen zwischen den bekannten Messungen von Dessauer[3]), Friedrich[4]) und Voltz[5]) sind so eklatant, daß man hier in begreifliche Zweifel geraten kann, welche von den Kurven der Dosierung am zweckmäßigsten zugrunde zu legen sind. Glocker[6]) macht darauf aufmerksam, daß bei Berechnung zweier in bestimmter Tiefe sich kreuzender Strahlenkegel zwei ganz extreme Werte sich ergeben können, indem einmal unter Benutzung der Dessauerschen Tabellen kaum die unterste Grenze der eben wirksamen Karzinom-Dosis nach Wintz erreicht wird, während nach Friedrich diese Dosis schon weit überschritten und die Gefahr einer Verbrennung in greifbare Nähe gerückt ist. Bei meinen eigenen Messungen konnte ich nun den Rat, den Glocker gibt, im Zweifelsfalle lieber die Friedrichschen Kurven zu benutzen, vollauf bestätigen. Es ergab sich eine bemerkenswerte Übereinstimmung mit diesen nach dem gleichen Verfahren bestimmten Kurven, während die Voltzschen und Dessauerschen Tabellen beide in mehr oder weniger ausgeprägter Weise die gleichen Abweichungen zeigten.

Qualitätsbestimmung.

Gemessen wurde am Symmetrieapparat unter folgenden Bedingungen: Spannungshärtemesser 108—12, Tourenzahl des Unterbrechers 1000—1100 Umdrehungen pr. Min., S.H.S.-

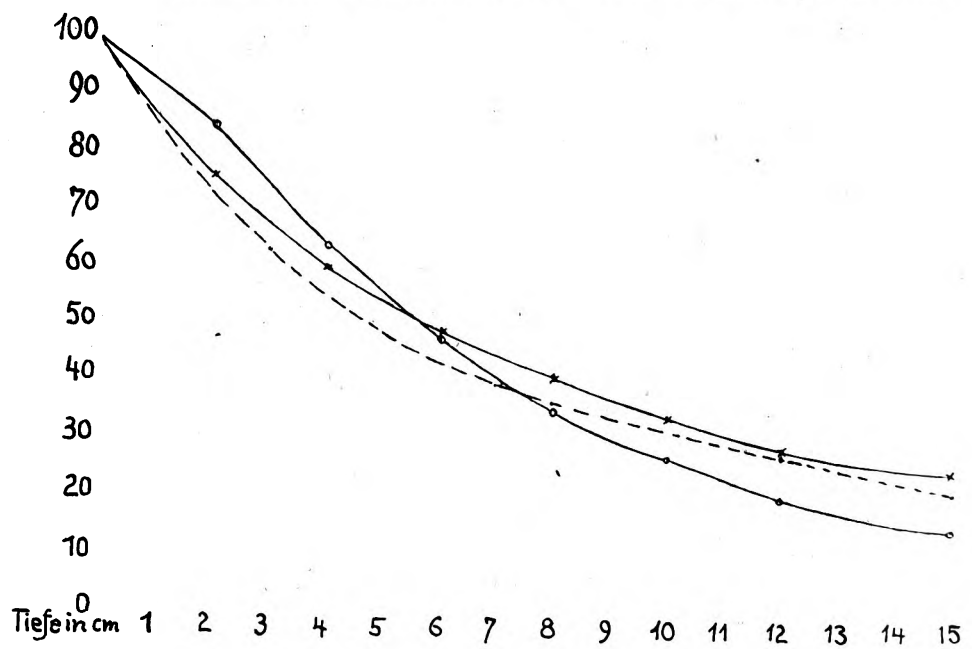

Abb. 1. Fokushautabstand 60 cm, Feldgröße 10×15 cm
Ionimeterkurve —o—o—o Voltzsche Kurve —×—×—× Dessauersche Kurve —•—•—

[3]) Dessauer u. Vierheller, Strahlentherapie, Bd. XII.
[4]) Friedrich u. Körner, Strahlentherapie, Bd. XI.
[5]) Voltz, Dosierungstafeln, J. F. Lehmann, München.
[6]) Glocker, Rothacker und Schönleber, Strahlentherapie, Bd XIV.

Digitized by Google

Röhre, 0,5 Zinkfilter. Nach Qualitätsmessungen ergibt sich unter genannten Betriebsbedingungen eine Strahlung von 15% Abschwächung pro cm Wasser. Eine Aufführung sämtlicher gemessenen Tiefendosen von 1—15 cm bei allen gebräuchlichen Feldgrößen und Abständen kann hier selbstverständlich nicht erfolgen, es sei hier wieder auf die Kurven von Martius (l. c.) verwiesen, die von mir ohne vorherige Kenntnis in genau entsprechender Form mit ganz geringen Differenzen in den Tiefendosen gefunden wurden.

Zur Veranschaulichung der charakteristischen Unterschiede, die sich zwischen den Kurven von Dessauer und Voltz und den mit dem Ionimeter gemessenen ergeben, dient Abb. 1. Von Dessauer wurde die bei entsprechender Spannung gewonnene Tabelle 2 von $^1/_4$ Volumen benutzt unter Umrechnung auf einen Fokus-Hautabstand von 60 cm. Die geringe Differenz von 4% in der Feldgröße spielt sicher keine wesentliche Rolle. Die Voltzsche Kurve wurde aus dem bekannten Tabellenwerk vermittelst der gemessenen prozentualen Tiefendosis von 16% abgelesen. Die Kurven zeigen einen Unterschied, der sich für alle Abstände und Feldgrößen in gleicher Weise wiederholt. Die Dosen der genannten Autoren sind in den oberen Schichten zum Teil erheblich kleiner, während die Tiefendosen höher liegen. Gegenüber dem Intensitätsminimum in den oberen Schichten, auf das Dessauer seine Theorie der Überdeckungsschichten aufbaute, zeigt die Ionimeter-Kurve ein Intensitätsmaximum in Form einer Ausbauchung nach oben, das eine Überdeckungsschicht nicht nur überflüssig, sondern untunlich erscheinen läßt.

Den Verlauf der Ionimeter-Kurven bei gleicher Feldgröße und verschiedenen Abständen einerseits, gleichem Abstand und verschiedenen Feldgrößen andererseits illustrieren Abb. 2 u. 3. Hier zeigt sich einmal, daß die Zunahme

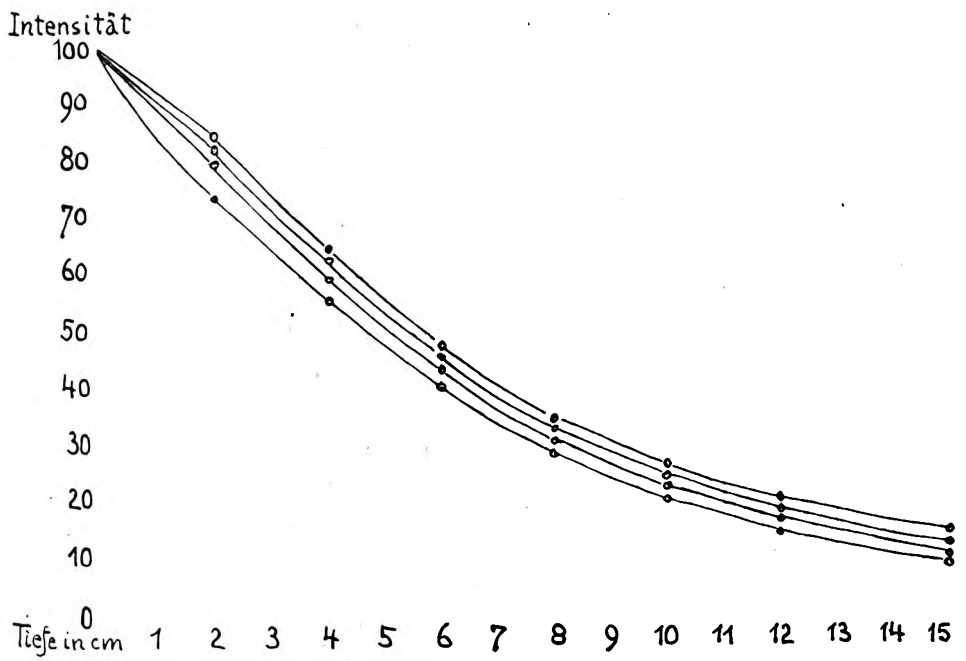

Abb. 2. Feldgröße 10×15 cm, Ionimeterkurve bei Fokushautabstand 60 cm, 50 cm, 40 cm, 30 cm

der Dosis mit verändertem Abstand nicht so ausgesprochen ist, wie zu erwarten wäre. Da das durchstrahlte Volumen hier mit zunehmendem Abstand kleiner wird, erklärt sich ein derartiges Verhalten wohl mit der Abnahme der Streustrahlung, die der günstigeren Quadratabnahme entgegenwirkt. Da in der Praxis, bei Abdeckung des Einfallfeldes, wie meist, auf der

Digitized by Google

Haut des Patienten, wohl durchweg bei Änderung des Abstandes, wegen der umständlichen Berechnung, kaum Rücksicht auf Innehalten des gleichen Volumens genommen wird, geben die Kurven ein anschauliches Bild von der Wirkung des vergrößerten Hautabstandes bei gleicher Feldgröße, und werden bei Kenntnis der Verhältnisse die Frage leichter entscheiden helfen, ob der Zuwachs an Tiefenwirkung durch Vergrößerung des Hautabstandes zu dem entsprechend größeren Zeitaufwand im richtigen Verhältnis steht.

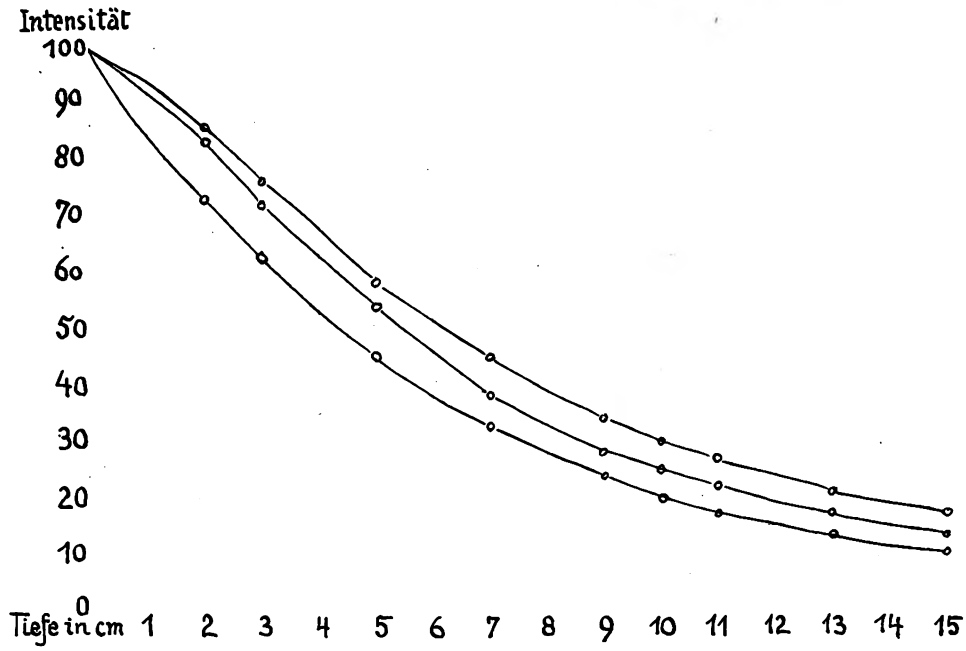

Abb. 3. Fokushautabstand 50 cm, Ionimeterkurve bei Feldgröße 18×18 cm, 10×15 cm, 6×8 cm.

Abb. 3 zeigt, daß die Wirkung des Streuzusatzes bei Veränderung der Feldgröße bedeutender ist.

Da es sich bei diesen Kurven um ein gesetzmäßiges, von Apparaten und Röhren unabhängiges Verhalten handelt, erübigt es sich, in jedem einzelnen Falle die Tiefendosen für alle vorkommenden Feldgrößen und Abstände zu bestimmen. Es genügt, die Betriebsbedingungen den benutzten Strahlungen von Friedrich oder Martius anzupassen, um alle übrigen Werte ablesen zu können. Diese Bestimmung der Qualität geschieht am besten in 50 cm Röhren-Wasserkastenabstand und 6×8 cm Blende bei 0 und 10 cm Tiefe; es wird so lange einreguliert, bis sich die unter der gleichen Bedingung gewonnene Tiefendosis der Strahlung, die man benutzen will, ergibt. Unter der Voraussetzung der praktischen Homogenität sind jetzt alle anderen Werte an den bereits gemessenen Kurven ablesbar. Will man sich über diese Voraussetzung orientieren, was meist allerdings nicht erforderlich sein wird, so kann auch diese Bestimmung in einfacher Weise durchgeführt werden. Es kann bei gleichem Abstand und sorgfältiger Abblendung auf 1,5×1,5 cm in Höhe der Kammer die praktische Homogenität dadurch bestimmt werden, daß man hintereinander je zwei oder mehr Al.-Filter von 2 mm Dicke in den Strahlengang einschaltet. Das Verhältnis der jeweils vor und hinter den Filtern gemessenen Intensitäten ist bei erreichter Homogenität dann stets gleich. Für die von mir benutzte Strahlung ergab sich beispielsweise in der beschriebenen Weise gemessen:

$$\frac{J_1}{J_0} = \frac{t_0}{t_1} = \frac{26}{32} = 0{,}81, \qquad \frac{J_2}{J_1} = \frac{t_1}{t_2} = \frac{32}{40} = 0{,}80.$$

wobei t_0 die Ablaufszeit des Ionimeters ohne Filter, t_1 und t_2 jeweils hinter 2 und 4 mm Al.-Filter bedeutet.

Digitized by Google

Zum Anschluß an die bekannte Qualitätstabelle von Dessauer[7]) läßt sich in gleicher Weise eine Bestimmung vor und hinter einem 1 cm Al.-Filter durchführen. Die Messung dieses Verhältnisses ergab genau 2,0. Unter Benutzung der von Wacker[8]) ausgeführten Eichung auf das Dessauersche Elektroskop läßt sich aus der genannten Tabelle eine Strahlung von 15% Abschwächung pro cm Wasser ablesen.

Für die Sicherheit des Erfolges ist es gewiß nicht gleichgültig, auf diese Weise genau und eindeutig über die physikalischen Qualitäten seiner Strahlung orientiert zu sein. Zum Vergleich der verschiedenen Methoden und Statistiken wäre es außerdem wünschenswert, eine gewisse Normalisierung der Qualitäten auszuführen, vielleicht auf 13,5 und 15% Abschwächung pro cm Wasser. Gerade heute erhebt sich bei den sich diametral gegenüberstehenden Ansichten, ob Zerstörungsdosis des Krankheitsherdes oder Reizdosis des umgebenden Gewebes mehr zu erstreben sei, dringlicher denn je die Forderung nach exakter physikalischer Definition der verwendeten Strahlung. In dieser Richtung ist auch der Vorschlag von Jüngling[9]) zu begrüßen, der bei Vereinheitlichung der Strahlenqualitäten durch eine leichte Rechnung mit einer einfachen Zahl die gesamte absorbierte Energie anzugeben gestattet. Die ermittelten Raumdosen geben so in denkbar kürzester Form, implizite alle bisher mühsam aufgezählten Einzelheiten über Anordnung, Betriebsweise und Dosen enthaltend, eine brauchbare Übersicht und einheitliche Grundlage.

Intensitätsbestimmung.

Eine weitere wichtige Bestimmung, die ebenfalls mit dem Ionimeter in einwandfreier und einfacher Weise durchzuführen ist, bildet die Bestimmung der Erythemzeit. Hier genügt es, unter bestimmter Anordung und bei bestimmter Filterung der in der Tiefentherapie verwendeten Strahlungen, den Ablauf des Ionimeters zu bestimmen, und diese Ablaufszeit in Relation zu setzen zu der bei gleicher Strahlung und Filterung am Patienten ermittelten Erythemzeit. Ein so biologisch geeichtes Ionimeter zeigt für die im Bereich der Tiefentherapie gebräuchlichen Strahlungen und Filterungen ohne weiteres die richtige Erythemzeit an. Als Beispiel sei folgende, für meine Betriebsweise zutreffende Bestimmung angeführt. Bei Fokus-Kammerabstand 50 cm, Blende $1{,}5 \times 1{,}5$ ergibt sich für 0,5 Zink-Filterung eine Ablaufszeit des Ionimeters über gleiche Skalenbreite von 27″, die empirisch bestimmte Erythemdosis beträgt bei 23 cm Abstand und 6×8 Tubus 45 Min. Hieraus ergibt sich die Relation $\frac{45}{27} = 1{,}66$. Dieser Faktor 1,66 bildet nun die Konstante, mit der alle anderen Ablaufszeiten multipliziert die richtige Erythemzeit angeben. Es läßt sich so bei Wahl einer anderen Röhre, einer anderen Filterung und Strahlung in wenigen Minuten die neue Erythemzeit bestimmen, wenn nur die gleiche Meßanordnung stets genau eingehalten wird.

Wie bekannt, zeigt aber das Ionimeter nur im Bereiche der harten Strahlen weitgehende Parallelität mit der biologischen Wirkung. Bei Übergang zu weicherer Strahlung und Leichtmetallfilterung läßt sich hier ohne weiteres keine gültige Beziehung herstellen, da mit abnehmender Spannung eine zunehmende Unstimmigkeit zwischen Ionimeterablauf und biologischer Wirkung besteht. Die Verschiebung der Relation, die hierbei eintritt, zeigt am besten Tabelle 2. Gemessen wurde bei vier verschiedenen Spannungen und sieben verschiedenen Filterungen.

Es wurden die Strahlungen und Filterungen gewählt, die in meinem Betrieb, wo Oberflächen- und Tiefenbestrahlungen in bunter Reihenfolge abwechseln, täglich gebraucht werden. Die Werte für H_1 usw. ergeben sich aus Tabelle 1.

---

[7]) Dessauer, Strahlentherapeutische Monograph., Bd. 2. S. 24.
[8]) Wacker, Fortschr. d. R., Bd. XXXI.
[9]) Jüngling, M. m. W. 1924, Nr. 5.

Digitized by Google

Tabelle 1.

	Spannungshärtemesser	Funkenstrecke in cm	Spannung in kV maximal
H_1	108—12	36	180
H_2	104—08	32	160
H_3	92—96	24	120
H_4	88—92	20	100

In Tabelle 2 und 3 gibt die Spalte 3 die nacheinander sich ergebenden Ablaufszeiten an für die gewählten Filterungen und Spannungen. Spalte 4 gibt die errechnete Erythemzeit an unter Benutzung der oben angegebenen Relation. Spalte 5 enthält die empirische, am Patienten ermittelte Erythemzeit. Spalte 6 gibt die berechnete Dosis in Prozenten der biologischen Dosis wieder, wobei diese, wie üblich, gleich 100% gesetzt ist. Tabelle 3 ist unter den gleichen Bedingungen gewonnen mit Streuzusatz durch Füllung des Wasserkastens.

Tabelle 2.

Härte	Filter	Ablaufz. d. Ionimeters in Sekunden	berechnete Erythemzeit in Minuten	biolog. Erythemzeit	berechn. E. D. in % d. biolog. E. D.
H_1	1,0 Cu	54″	90′	90′	100
	0,5 Zn	27″	45′	45′	100
H_2	4 Al	14″	23′	22′	105
H_3	2 Al	14″	23′	21′	110
	1 Al	12″	20′	13′	154
	0,5 Al	10″	17′	7′	243
H_4	0	9″	15′	5′	300

Tabelle 3.

Härte	Filter	Ablaufz. d. Ionimeters in Sekunden	berechnete Erythemzeit in Minuten	biolog. Erythemzeit	berechn. E. D. in % d. biolog. E. D.
H_1	1,0 Cu	40″	90′	90′	100
	0,5 Zn	20″	45′	45′	100
H_2	4 Al	12″	27′	22′	123
H_3	2 Al	12″	27′	21′	129
	1 Al	10″	22,5′	13′	173
	0,5 Al	8″	18′	7′	257
H_4	0	7,5″	16′	5′	320

Aus den Tabellen, besonders aus Spalte 6, läßt sich ohne weiteres ablesen, daß das Ionimeter mit zunehmender Wellenlänge vom biologischen Standpunkt aus eine zu langsame Ablaufszeit gegenüber den harten Strahlen zeigt. Stellt man sich auf den physikalischen Standpunkt und nimmt das Ionimeter als absolutes Maß an, so würde man daraus eine stärkere, bei den weichen ungefilterten Strahlen bis dreifach stärkere biologische Wirkung der weichen Strahlen ablesen müssen.

Daß dieser letztere Standpunkt den tatsächlichen Verhältnissen nicht entspricht, ist durch die Untersuchungen von Holthusen[10]) und Friedrich[11]) hinreichend bewiesen. Auf die rein physikalischen Verhältnisse soll hier nicht näher eingegangen werden. Die Resultate der genannten Autoren lassen sich kurz dahin zusammenfassen, daß die zu geringe Ausmessung der kleinen Kammer im Vergleich zur Reichweite der gebildeten Elektronen im Bereich der harten Strahlen einen zu langsamen Ablauf des Elektrometers bewirkt, während bei mittlerer Wellenlänge durch vermehrte Wandstrahlung der Kammer zuviel Elektronen, d. h. ein zu schneller Ablauf gemessen wird, bezogen auf die absolute Anzahl der gebildeten Ionen.

Diese nur für reine Abschwächungsmessungen geltenden Verhältnisse werden nun, wie Friedrich (l. c.) gezeigt hat, in praxi durch Streustrahlung weitgehend ausgeglichen. Daß diese auch bei den Resultaten der Tabelle 2 eine Rolle spielt, läßt sich noch um einige Grade verdeutlichen durch Tabelle 3, die nach Füllung des vorher leeren Wasserkastens gewonnen ist. Hier beginnt der relativ viel stärkere Streuzusatz der härteren Strahlen sich schon bei H_2 störend geltend zu machen. Der wichtigste Grund dafür, daß mit dem Abfall der Spannung sich eine unverhältnismäßige Zunahme der Ablaufszeit bemerkbar macht, wird aber hier wohl in der relativ vermehrten Absorption der Kammerwände zu suchen sein.

[10]) Holthusen, F. d. Röntg. 27.
[11]) Friedrich u. Glasser, Strahlenther., Bd. XIV.

Digitized by Google

Diese Untersuchungen zeigten nun einen Weg, wie sich das Ionimeter für Dosierung der in Oberflächen- und Tiefentherapie verwendeten Strahlenqualitäten doch noch nutzbar verwenden läßt. Es müßte, um eine rein empirische Angleichung der Resultate zu erzielen, der Streuzusatz im Bereich der harten Strahlen möglichst verringert, im Bereiche der weichen Strahlen bis zum Maximum sukzessive vermehrt werden. Unter diesen Bedingungen wurden die Resultate der Tabelle 4 gewonnen.

Tabelle 4.

Härte	Filter	Feldgröße	Streuzusatz	Ablaufzeit d. Ionimeters in Sek.	berechnete Erythemzeit in Min.	biolog. Erythemzeit in Min.	berechnete E. D. in % d. biolog. E. D.
H_1	1,0 Cu	1,5×1,5	ohne	54″	90′.	90′	100
	0,5 Zn	1,5×1,5	„	27″	45′	45′	100
H_2	4 Al	1,5×1,5	„	14″	23′	22′	105
H_3	2 Al	18×18	„	12″	20′	21′	95
	1 Al	8×10	mit	8″	13′	13′	100
	0,5 Al	18×18	„	6″	10′	7′	143
H_4	0	18×18	„	6″	10′	5′	200

Spalte 3 und 4 lassen erkennen, unter welchen veränderten Bedingungen die neuen Resultate gewonnen wurden. Mit und ohne Streuzusatz bedeutet mit und ohne Füllung des Wasserkastens.

Jetzt läßt sich nun tatsächlich bis H_3 1 mm Al. eine in hohem Grade genaue Übereinstimmung erzielen, während für die beiden unteren Werte sich der Streuzusatz nicht in wünschenswertem Maße erhöhen läßt. Hier kann aber, da es sich wieder um ein gesetzmäßiges, unter gleichen Bedingungen stets gleiches Verhalten handelt, durch Division der berechneten Werte durch 1,5 bzw. 2 der physikalisch nicht mögliche Anschluß an die biologischen Werte mit hinreichender Genauigkeit erreicht werden.

Diese umständlichen und durch genaues Ausdosieren der passenden Zusatzdosis zeitraubenden Untersuchungen lassen sich nun nach den Angaben der Tabelle ebenfalls in einigen Minuten durchführen. Wenn auch zugegeben werden muß, daß in der Oberflächentherapie die Bestimmung der Erythemzeit mit der Sabouraudtablette für Betriebe, die darauf eingestellt sind, einfacher, bequemer und gleich zuverlässig ist, so scheint mir dies Verfahren praktisch deshalb doch nicht ohne Wert, weil es nun möglich ist, in einem allgemeine Röntgentherapie treibenden Institut das Ionimeter für alle vorkommenden Strahlungen zu einem brauchbaren Meßinstrument zu machen; und gerade im Oberflächentherapie-Betrieb ist wegen des geringen Spielraumes zwischen Dosis tolerata und toxica eine besonders sorgfältige Kontrolle notwendig.

Zusammenfassung: Das Ionimeter von Grebe-Martius ist ein zuverlässiges, für den praktischen Röntgenbetrieb vollkommen ausreichendes Instrument. Bei größtmöglicher Einfachheit und Schnelligkeit der Messungen besitzt es den Vorteil der Billigkeit.

Bei den mit dem Ionimeter ermittelten Dosen ergeben sich Resultate, die es geraten erscheinen lassen, der Tiefendosierung nur die von Friedrich oder Martius gemessenen Kurven zugrunde zu legen.

Durch entsprechende Abänderungen der Meßanordnung gelingt es, die Erythemzeiten sämtlicher in der Oberflächen- und Tiefentherapie verwendeten Strahlungen am Ionimeter zu bestimmen.

Digitized by Google

Aus der Universitäts-Frauenklinik Tübingen (Vorstand: Prof. Dr. A. Mayer).

Uber das Wesen der Photoaktivität[1]).

Von

Dr. med. **Theo Brandess,** Assistenzarzt der Klinik.

Als wir die von Schläpfer zuerst beschriebene Photoaktivität zur Grundlage einiger Versuchsanordnungen machten, gedachten wir uns vorzugsweise mit der Lösung zweier Fragen zu beschäftigen. Wir wollten erstens mit Hilfe der Photoaktivität Aufschlüsse zu gewinnen versuchen über die Strahlenresorption und Abgabe in den menschlichen Exkrementen bestrahlter Patientinnen, indem wir hofften, auf diesem Wege dem Problem der Entstehung des Röntgenkaters näherzukommen; und zweitens beabsichtigten wir, uns mit der immer noch nicht geklärten Frage: Was ist Photoaktivität? zu befassen und zu diesem Zweck weiter zurückliegende Versuche von A. Mayer, die infolge des Krieges unterbrochen waren und noch zu keinem Resultat geführt hatten, wieder aufzunehmen.

Es stellte sich nun sehr bald heraus, daß es sich bei der Photoaktivität um einen Prozeß handelt, der — wenigstens bei unseren Bedingungen — nicht immer so klar und eindeutig verlief, wie ihn Schläpfer, Wermel, Glaubermann, B. Schweitzer, J. Plesch u. a. beschrieben haben.

Dieser Umstand gab uns Veranlassung, zuerst einmal die bisher von anderen Autoren bereits ausgeführten Experimente mit bestrahltem Blut nachzuprüfen und dann nach dieser Richtung hin neue Versuche vorzunehmen. Wir änderten unsere Problemstellung also vorerst dahingehend um, daß wir die Frage aufwarfen: Gibt es überhaupt eine Photoaktivität? und wie ist sie zu erklären?

Alle zur Klärung der ersten Frage angestellten Versuche im einzelnen anzuführen, dürfte hier zu weit führen. Erwähnen möchten wir nur, daß wir die von Eden und Pauli angegebenen Versuchsbedingungen ebenfalls z. T. durchgeführt haben[2]), und zwar deshalb, weil sie uns von den bisher beschriebenen die physikalisch exaktesten und einwandfreiesten zu sein schienen. Das Resultat entsprach in wesentlichen Punkten dem der beiden letztgenannten Autoren, obschon wir gerade hinsichtlich einer Erklärung der Photoaktivität uns zu einer anderen Stellungnahme entschließen mußten. Die Beantwortung der Frage: Gibt es eine Photoaktivität? basiert auf folgenden Feststellungen:

In jedem Falle, wo wir Blut, Urin, Kot oder Gewebe von bestrahlten Patienten auf die Platte einwirken ließen und einen positiven Ausschlag bekamen, haben wir mit den gleichen Stoffen der gleichen Patienten vor der Bestrahlung ebenfalls Schwärzungen der Platten gesehen. Bei Urin allerdings nur minimalste Reaktion. Die Schwärzungen waren bei bestrahlten Stoffen im allgemeinen intensiver als bei unbestrahlten. Die gleichen Ergebnisse erhielten wir bei Versuchen in vitro. Daß hierbei auf gleichen Entwickler, gleiche Temperaturen, exakte Zeitmessung mittels Stoppuhr usw. der größte Wert gelegt wurde, bedarf wohl keiner Erwähnung[3]).

Wir dürfen hier gleich bemerken, daß Wermel die Tatsache der Photoaktivität unbestrahlter Substanzen auch schon beobachtet hat. Er fügt aber hinzu, daß der durch unbestrahltes Serum auf der Platte erzeugte Fleck bei längerer Entwicklungszeit verschwindet. Nun ist es für den Photographen eine bekannte Tatsache, daß man auch unbelichtete Platten solange ent-

[1]) Vortrag auf der gemeinsamen Versammlung der Oberrheinischen und Mittelrheinischen Gesellschaft für Geb. u. Gyn. in Heidelberg am 6. Juli 1924.

[2]) Um längere Wiederholungen zu vermeiden, empfehlen wir, dieselben dort nachzulesen.

[3]) Wir benutzten „Ultra-Rapid"-Platten der Firma Hauff, Feuerbach i. W.

Digitized by Google

wickeln kann, bis sie schwarz sind. Hier dürfte das von Wermel beobachtete Phänomen seinen Grund finden. Die Schwärzung selbst führt er auf eine Gerbwirkung (?) auf die Platte zurück.

Die ganzen biologischen Versuche, daß z. B. Tiere, die mit dem bestrahlten Serum anderer Tiere eingespritzt waren, selbst photoaktives Serum aufweisen (s. Wermel), sind natürlich durch die obigen Feststellungen stark in Frage gestellt.

Wir konstatierten weiter: war der zu untersuchende Stoff durch eine Paraffinschicht von ¼ mm Dicke — dünnes Papier in flüssiges Paraffin getaucht und auf den erhitzten Rand des Gefäßes aufgeklebt — garantiert luft-, aber nicht lichtdicht von der Platte abgeschlossen, so erfolgte kein Ausschlag. Auch durch luftundurchlässige Glasgefäße hindurch erfolgte keine Schwärzung. Wir legen auf diese Feststellung im Hinblick auf die später noch zu erörternden Fragen großen Wert.

Ferner beobachteten wir mit der Vergrößerung der Entfernung zwischen dem zu untersuchenden Stoff und der photographischen Platte ein Undeutlicherwerden des Bildes auf der Platte, deren Umrisse verschwommener und größer als die durch das Blei abgeblendete Öffnung wurden. Dies scheint uns gleich dem Versuch von Eden und Pauli mit schrägem Strahleneinfall ebenfalls dafür zu sprechen, daß es sich nicht um einen den Röntgenstrahlen ähnlichen, gradlinig verlaufenden Strahlungsvorgang handelt, sondern um einen chemischen Prozeß, der einer größeren seitlichen Ausdehnung fähig ist.

Für diese Annahme spricht auch die eben erwähnte Tatsache des Ausbleibens von Photoaktivität bei Luftabschluß. Weiter muß es sich auf Grund unserer Feststellungen um einen Vorgang handeln, der durch Röntgenbestrahlung verstärkt wird, wie die stärkere Schwärzung der Platten beweist. Welche Umwandlungen können hierfür in Frage kommen? Diese Frage führt uns auf die bekannten Versuche Werners zurück, die nachher durch Experimente Schlachtas im wesentlichen bestätigt wurden und dem es mit anderen Autoren gelang, mittels Einspritzungen wässeriger Lösungen des Cholins Reaktionen zu erzielen, die einer Röntgenstrahlenwirkung sehr ähnlich waren. Weiter sahen Werner und v. Lichtenberg durch Choleininjektionen an graviden Tieren die gleichen Veränderungen im Sinne einer fötalen Entwicklungshemmung, wie sie v. Hippel und Pagenstecher durch Röntgenbestrahlung hervorgerufen haben, und die sie sich durch das Freiwerden von Cholin im Blut durch die Röntgenstrahlen erklären, das sekundär die Föten schädigt. Man sprach von einer Röntgenstrahlenimitation und erklärte sich dieselbe so, daß das Cholin ein Zersetzungsprodukt des Lezithins ist, welches vor allem dann entsteht, wenn Lezithin, sei es durch Bestrahlung oder Oxydation, in seinen Molekülen erschüttert wird. In ähnlichem Sinne äußert sich Bordier, wenn er schreibt, daß die Röntgenstrahlen, wenn sie von lebendem Gewebe absorbiert werden, die bekannten, biologischen Wirkungen nicht durch einen reinen, direkt chemischen Mechanismus hervorbringen, sondern durch molekulare Dissoziation analog der Gasionenbildung, welche dann in den kolloidalen Eiweißkörpern der lebenden Zellen tiefgreifende Veränderungen bewirkt.

Die ionisierende Wirkung der Röntgenstrahlen auf das Lezithin konnte Schwarz nachweisen. Ebenso gelang es Benjamin und v. Reuß, nach der Röntgenbestrahlung im Blut Cholin nachzuweisen. Ferner konnten Perthes und Schaper zeigen, daß das Lezithin durch die ionisierende Wirkung des Radiums zersetzt wird und die Zersetzungsprodukte weiterhin schädigend auf die übrigen Zellsubstanzen einwirken.

Demgegenüber stehen allerdings Versuche von M. Gähwyler, der nach Bestrahlung lezithinreicher Organe (Hoden, Ovarien) keine Cholinvermehrung im bestrahlten Organ nachweisen konnte gegenüber dem nichtbestrahlten Kontrollorgan desselben Tieres. Auch im Harn fand er nach Bestrahlung keinen vermehrten Cholingehalt. Er hält hiernach die Hypothese des Freiwerdens von Cholin in den Organen unter dem Einfluß von Röntgenstrahlen für nicht gerechtfertigt. Die Feststellungen dieses Verfassers können u. E. nach natürlich nicht als Gegenbeweis für die Tatsache angesehen werden, daß Benjamin und v. Reuß Cholin im Blut nachwiesen.

Digitized by Google

Wahrscheinlich ist allerdings, wie Opitz erwähnt, der Angriffspunkt der Strahlen am Atom und nicht am Molekül, aus dem dann einzelne Elektronen herausgeschleudert werden, und die chemischen Umwandlungen sind erst als Folge der Atomveränderungen aufzufassen.

Radziszewsky will nun gefunden haben, daß eine Reihe von Körpern, darunter die Lezithine und Terpene bei langsamer Oxydation in alkalischem Medium selbstleuchtend werden. Bisher konnte jedoch keine Bestätigung für diese Annahme beigebracht werden. Von Werner angestellte Versuche ergaben keinerlei Anhaltspunkte dafür. Unserer Ansicht nach ist der Ausdruck „selbstleuchtend" nicht sehr glücklich gewählt; man sollte sagen, daß diese Substanzen unter den genannten Bedingungen imstande sind, die photographische Platte zu schwärzen — ein Vorgang, der auf Grund eines chemischen Prozesses auch ohne Belichtung gerade so gut vor sich gehen kann. Daß wir aber auf die Tatsache, daß mit Cholin behandeltes Tumorgewebe photoaktiv ist, keinen großen Wert legen dürfen, beweist uns der Umstand, daß nicht mit Cholin behandeltes und unbestrahltes Tumorgewebe auch photoaktiv ist. Es handelt sich jedenfalls bei den meisten Versuchen um Stoffe, die durch eigne Fermentbildung im Auflösungszustande und Abbau begriffen sind, ein dem Degenerationsprozeß, dem die Zellen unter Röntgen- und Radiumwirkung erliegen, sehr ähnlicher Prozeß. Auf diese Zusammenhänge wies schon Neuberg hin und Heile fand, daß die Röntgenstrahlen den Abbau der fermentativen Spaltungsprozesse intra vitam begünstigen. Auch die Versuche von Behring und Meyer zeigen, daß die autolytischen Vorgänge in der Zelle durch den Einfluß der Strahlung eine Förderung erfahren. — Alles Tatsachen, die, wie wir später zeigen werden, zwanglos die von uns und anderen beobachtete, stärkere Schwärzung der Platte bei Einwirkung bestrahlter Stoffe erklären.

Für diese Annahme spricht auch noch folgendes Moment: Das zu unseren Versuchszwecken entnommene Blut und der Urin waren durchweg steril, während der Kot zweifellos massenhaft Bakterien enthielt. Nun war es auffallend, daß die Platten, auf die Kot, bestrahlt und unbestrahlt, eingewirkt hatte, immer viel intensiver und schneller geschwärzt wurden als die übrigen. Die Anwesenheit der Bakterien und die bereits im Beginn befindliche Zersetzung der organischen Bestandteile mußten natürlich hier den Prozeß wesentlich stärker ausfallen lassen.

Wenn wir nun festgestellt zu haben glauben, daß die Photoaktivität auf einer rein chemischen Einwirkung auf die Platte beruht, so ist mit dieser Behauptung das „Wie" dieses Vorganges noch nicht geklärt. R. v. Neupauer ist der Ansicht, daß es sich bei der Photoaktivität um „Chemilumineszenz", d. h. Umwandlung chemischer Energie in strahlende, handelt, genau, „wie es an faulendem Holz beobachtet wird". Demgegenüber müssen wir darauf verweisen, daß nach neueren Untersuchungen das Leuchten von faulendem Holz und Blättern auf einer Lichtwirkung leuchtender Pilzarten beruht, die intrazellulär erfolgt (Molisch). Die Art und Weise der Entstehung der Neupauerschen Chemilumineszenz dürfte also durch diesen Vergleich nicht geklärt sein. Auch Werner spricht sich für eine Chemilumineszenz aus. Für ihn bedeutet die Tatsache der Photoaktivität der Gewebe nur, daß diese eine lichtartige Strahlung aussenden. Als Quelle der Photoaktivitätssteigerungen sowohl nach Bestrahlungen wie nach Imitationsversuchen sieht er eine vermehrte Oxydation des Lezithins und ähnlicher Körper der Zelle an.

Demgegenüber müssen wir nochmals auf unsere eingangs bereits aufgestellte Behauptung zurückkommen, daß bisher eine Lichtwirkung überhaupt nicht bewiesen ist, sondern bewiesen ist lediglich die Schwärzung der photographischen Platte, ein rein chemischer Vorgang, der durch Belichtung, aber auch durch andere chemische Einflüsse bewirkt werden kann, die imstande sind, das metallische Silber auf der Platte freizumachen, das dann durch die nachherige Behandlung mit reduzierenden Mitteln (Entwickler) einen Niederschlag bildet. Auch eine elektrische Wirkung oder Sekundärstrahlung des Gewebes, wie es behauptet wurde, kommt nach den Untersuchungen von Eden und Pauli kaum in Frage. Bestrahltes und unbestrahltes Gewebe gaben gleiche Ablaufszeiten am Elektrometer.

Wir haben uns nur zu fragen, welche chemischen Substanzen werden frei bei der fermentativen Autolyse organischer Substanzen, die wir auch in ihrer Abhängigkeit von der Bestrahlung

Digitized by Google

und von der Behandlung mit Cholin nach den Untersuchungen vor allem Neubergs und Werners als bewiesen ansehen möchten? Welche dieser Substanzen sind imstande, die photographische Platte zu schwärzen? und welche sind gleichzeitig in einem Zustand, der es ihnen gestattet, den Raum vom Gewebe zur Platte zu passieren und sich auszubreiten, d. h. welche sind gasförmig? Es kommt nur der Schwefelwasserstoff in Frage, ein Gas, das bekanntlich bei Fäulnis und Zersetzung von Eiweißstoffen entsteht und, wie man sich leicht durch Versuche überzeugen kann, das schon bei ganz geringer Einwirkung auf die photographische Platte auch durch Papier hindurch eine intensive Schwärzung hervorruft. Die Stärke der Photoaktivität — wenn wir diesen nicht mehr zutreffenden Ausdruck beibehalten wollen — hängt also von der Menge des gebildeten Schwefelwasserstoffs und damit von der Menge des abgebauten Eiweißes ab. Wir haben damit auch eine Erklärung dafür, daß Urin nur kaum sichtbare Spuren hinterließ. Er enthält eben nur wenig oder gar keine Eiweißkörper. Auch die starke Schwärzung bei Kot erhält hierdurch eine neue Erklärung. — Die Tatsache, daß Eden und Pauli in Kohlensäureatmosphäre fast keine Photoaktivität erhalten konnten, spricht insofern nicht gegen unsere Annahme, als wir glauben, daß die Verfasser ihre Versuche in strömender Kohlensäure resp. durch Einleiten von Kohlensäure in ein Gefäß vorgenommen haben. Die geringen Mengen gasförmigen Schwefelwasserstoffs sind auf diese Weise gleich im Entstehen mit fortgerissen worden, ohne erst auf die Platte einwirken zu können. Die Verbindung von Schwefelwasserstoff und Kohlensäure zu flüssigem Schwefelkohlenstoff dürfte unter den geschilderten Versuchsbedingungen wohl ausgeschlossen sein.

Im Hinblick auf unsere Feststellungen sind wir der Überzeugung, daß sich die vielen und sehr weitgehenden Hoffnungen, die man nach der Entdeckung der „Photoaktivität" an diese knüpfte und die sich auf die Erforschung der biologischen Röntgenstrahlenwirkung richtete, nicht erfüllen werden und können. Es handelt sich bei der Photoaktivität um einen alltäglichen chemischen Vorgang — eine Zersetzung von Eiweiß und eiweißähnlichen Substanzen, der durch Bestrahlung mit Radium- oder Röntgenstrahlen oder auch durch Einwirkung bestimmter Körper, z. B. Cholin, das bereits ein solches Zersetzungsprodukt darstellt, eine Intensitätssteigerung erfährt und der durch das hierbei freiwerdende Schwefelwasserstoffgas imstande ist, eine Schwärzung der photographischen Platte hervorzurufen.

Die beschriebenen Erfolge und Beobachtungen bei Einspritzungen bestrahlten Blutserums beruhen z. T., was die photoaktive Wirkung des Serums des behandelten Tieres oder Menschen betrifft, auf dem Trugschluß, daß unbehandeltes Serum nicht photoaktiv sei, zum anderen Teil, was die biologische Wirkung betrifft, darauf, daß das bestrahlte Serum und sein infolgedessen schon etwas stärker zum Abbau neigendes Eiweiß eine stärkere Proteinkörperwirkung ergibt als das unbestrahlte (?). Viel eher noch scheint uns bei diesen, eigentlich nur subjektiv feststellbaren, feinen Unterschieden das suggestive Moment das ausschlaggebende zu sein.

Von unserem Vorhaben, mit Hilfe der Photoaktivität der Entstehungsursache des Röntgenkaters auf dem geplanten Wege näherzukommen, haben wir auf Grund unserer Untersuchungen Abstand genommen.

Literatur.

1. Behring: zit. nach Wetterer. — 2. Benjamin, E., und A. v. Reuß: Röntgenstrahlen und Stoffwechsel. Münch. med. Woch. 1906, Nr. 38, S. 1860. — 3. Bordier (Lyon): Biochemische Wirkung der Strahlen, insbesondere der Röntgenstrahlen. Strahlentherapie 1913, Bd. 2, S. 368. — 4. Eden und Pauli: Über die vermeintliche Eigenstrahlung des Blutes nach vorausgegangener Röntgenbestrahlung. Fortschr. a. d. Geb. d. Röntgenstr. Bd. 22, S. 411. — 5. Gähwyler, M.: Experimenteller Beitrag zur chemischen Wirkung der Röntgenstrahlen. Fortschr. a. d. Geb. der Röntgenstr. Bd. 25, S. 41. — 6. Glaubermann, J. (Moskau): Experimentelle Untersuchungen über die Wirkung von röntgenisiertem Serum (X-Serum) auf das Blut. Münch. med. Woch. 1914, Nr. 35, S. 1867. — 7. Heile: zit. nach Wetterer. — 8. v. Hippel und Pagenstecher: Über den Einfluß des Cholins auf die Gravidität. Naturhist. med. Ver. Heidelberg, 24. 7. 1906. Ref. Münch. med. Woch. 1906. Nr. 38, S. 1891. —

Digitized by Google

9. v. Lichtenberg und Werner: Zur Beeinflussung der Gravidität mit Cholininjektionen. Deutsche med. Woch. 1906, Nr. 39. S. 1583. — 10. Meyer: zit. nach Wetterer. — 11. Molisch: Leuchtende Pflanzen. Eine physiologische Studie. C. Fischer, Jena 1904. — 12. Neuberg, C.: zit. nach Wetterer. — 13. Neupauer, R. v.: Photoaktivität der Gewebe als Faktor biologischer Strahlenwirkung. Münch. med. Woch. 1906. Nr. 8. S. 365. — 14. Opitz, E.: Über die Biologie der Strahlenbehandlung des Krebses. Strahlentherapie, Bd. 15, Heft 6. — 15. Pagenstecher und v. Hippel: Siehe unter v. Hippel. — 16. Pauli und Eden: Sieh unter Eden. — 17. Perthes: Versuche über den Einfluß der Röntgenstrahlen und Radiumstrahlen auf die Zellteilung. Deutsch. med. Woch. 1904. Nr. 17. S. 634. — 18. Plesch, J.: Über die Verteilung und Ausscheidung radioaktiver Substanzen, Berl. klin. Woch. 1914. Nr. 34. S. 1573. — 19. Radziszewsky: Über die Phosphoreszenz der organischen und organisierten Körper. Liebigs Annalen der Chemie. Bd. 203. Zit. nach Werner. — 20. v. Reuß und Benjamin: Siehe unter Benjamin. — 21. Schaper, A.: Experimentelle Untersuchungen über die Wirkung des Radiums auf embryonale und regenerative Entwicklungsvorgänge. Deutsch. med. Woch. 1904. Nr. 39. S. 1434. — 22. Schlachta: Zur chemischen Imitation der biologischen Strahlenwirkung. Münch. med. Woch. 1905. Nr. 19. S. 911. — 23. Schläpfer, V.: Die Photoaktivität des Blutes. Berl. klin. Woch. 1905. Nr. 37. S. 1185. — 24. Schläpfer, V.: Über die Photoaktivität des Kaninchenblutes. Pflügers Archiv für d. ges. Physiol. 1905. — 25. Schwarz, G., und E. Benjamin und A. v. Reuß und E. Sluka: Beiträge zur Frage der Einwirkung der Röntgen strahlen auf das Blut. Wien. klin. Woch. 1906. Nr. 26. S. 789. — 26. Schwarz, G.: Pflügers Archiv 1903. Bd. 100. S. 352. — 27. Schweitzer, B.: Verbreitung von Mesothoriumenergie im Körper der therapeutisch Bestrahlten, nachgewiesen durch Photoaktivität. Münch. med. Woch. 1916. Nr. 16. S. 560. — 28. Wermel, S. (Moskau): Über die Eigenschaften des Blutes bzw. Serums nach Einwirkung der Röntgenstrahlen. Münch. med. Woch. 1914. Nr. 6. S. 299. — 29. Wermel, S. (Moskau): Physikalische und biologische Eigenschaften des Blutes und Blutserums nach Röntgenbestrahlung. Zeitschr. für Elektrochemie. 1913. Nr. 20. — 30. Werner, R., und v. Lichtenberg: Siehe unter v. Lichtenberg. 31. Werner, R.: Zur lokalen Sensibilisierung und Immunisierung der Gewebe gegen Röntgenstrahlen. Deutsch. med. Woch. 1905. Nr. 27 und 28. S. 1072. — 32. Werner, R.: Erworbene Photoaktivität der Gewebe als Faktor der biologischen Strahlenwirkung und ihre Imitation. Münch. med. Woch. 1906. Nr. 1. S. 11. — 33. Werner, R.: Zur Kenntnis und Verwertung der Rolle des Lezithins bei der biologischen Wirkung der Radium- und Röntgenstrahlen. Deutsch. med. Woch. 1905. Nr. 2. S. 61. — 34. Werner, R.: Über die chemische Imitation der biologischen Strahlenwirkung. Münch. med. Woch. 1905. Nr. 15. — 35. Werner, R.: Über die chemische Imitation der Strahlenwirkung und ihre Verwertbarkeit zur Unterstützung der Radiotherapie. 1. Teil. Strahlentherapie Bd. 1. S. 442. — 36. Werner, R., und L. Aschner: Gleicher Titel. 2. Teil. Strahlentherapie. Bd. 1. S. 452. — Werner, R.: Experimentelle Untersuchungen über die Wirkung der Radiumstrahlen auf tierische Gewebe und die Rolle des Lezithins bei derselben. Zentralblatt f. Chir. 1904. Nr. 43. — 38. Wetterer: Handbuch der Röntgen- und Radiumtherapie. Bd. 1 ab Seite 300. Keim & Nemmich, Leipzig-München 1922.

(Aus der Chirurgischen Univ.-Klinik Tübingen [Vorstand: Prof. Perthes].)

Zur Technik der Röntgenaufnahmen mit der Glühkathodenröhre

(zugleich Bemerkungen zu der Arbeit von F. Gaßmann: Erfahrungen über kurzzeitige Magenaufnahmen mit der Glühkathodenröhre d. Z. Bd. 31, 4, S. 455, 1924).

Von

Dr. **Erich Schempp**, Assistenzarzt der Klinik.

Die zunächst mit viel Mißtrauen aufgenommene Diagnostik-Glühkathodenröhre hat sich sehr rasch die Röntgenlaboratorien erobert. In der Tat sind die unmittelbaren Vorteile groß: Mit einer einzigen scharfzeichnenden und genügend belastbaren Röhre beherrscht man im Prinzip alle von der Diagnostik geforderten Aufgaben, während bis dahin zu einem halbwegs genügenden Arbeiten an gashaltigen Röhren mindestens 4 bis 6 Stück verschiedener Härtegrade notwendig waren. Die Ersparnis an Anschaffungskosten ist somit sehr beträchtlich; zudem hat die Glühkathodenröhre bei einer die konstruktiv bedingten Grenzen nicht übersteigenden Belastung eine Lebensdauer, welche der einer gashaltigen Röhre zum allermindesten gleichkommt, sie aber meist um ein Mehrfaches übertrifft.

Digitized by Google

Doch zeigen sich im praktischen Gebrauch der Glühkathodenröhre Schwierigkeiten, die man von der gashaltigen Röhre her nicht kannte. Jede halbwegs eingearbeitete Röhre des klassischen Typs ist ein ziemlich gut charakterisiertes Individuum, das seine Eigenschaften (Härte und Menge der gelieferten Strahlung bei gleicher Belastung an der gleichen Apparatur) mit einiger Zähigkeit, wenn verständig behandelt, festhält. Ausgesprochene Fehlaufnahmen sind für den, der seine Gasröhren gut kennt, sehr selten. Anders bei der Coolidgeröhre: Schon die Erzielung gleichmäßig guter Zeitaufnahmen ist schwieriger, als man angesichts der unabhängig von der Härteregulierung zu bewerkstelligenden Einstellung der Röhrenstromstärke eigentlich denken sollte. Welcher Diagnostiker hat nicht schon erlebt, daß ihm die Glühkathodenröhre, war zum Zweck der Abkürzung der Belichtungsdauer die mA-Zahl durch Verstärkung des Heizstromes erhöht worden, eine unbrauchbar weiche Platte lieferte, die selbst in den nicht vom Aufnahmeobjekt bedeckten Teilen kaum eine Schwärzung zeigte? Und das bei unveränderter Spannungseinstellung!

Gaßmann hat in seiner kürzlich erschienenen Arbeit auf Beobachtungen dieser Art hingewiesen und ihren Ursachen nachgeforscht. Vergleichsaufnahmen einer Wehneltskala, die er bei konstanter niedriger, mittlerer und höherer Sekundärspannung (jeweils am Kilovoltmeter abgelesen) und steigenden Milliamperezahlen anfertigte, brachten ihm folgendes Ergebnis: Bei niedriger Spannung (immer gemessen mit dem Kilovoltmeter) stieg von 2 nach 6 mA die Intensität der Strahlung (die offenbar nach dem Grad der Plattenschwärzung beurteilt wurde) geradlinig[1]) an, um bei Steigerung von 10 auf 20 und 30 mA geradlinig abzusinken; dabei nahm zugleich die Härte der Strahlung ab. Wurde eine hohe Spannung gewählt, so stieg von 10 nach 20 und 30 mA die Intensität geradlinig an. Unter den mittleren Spannungen fand G. bei im ganzen mehr horizontalem Verlauf der Intensitätslinien einmal eine zunächst ansteigende Kurve, die einen deutlichen Knick aufwies, von dem ab die Intensität nach der größeren mA-Zahl hin abfiel. Ein Steigen der Intensitätslinien mit steigender Röhrenstromstärke fand sich im allgemeinen dann, wenn dabei die mA-Zahl nicht höher stieg, als einem Drittel der zugehörigen Spannung (in kV ausgedrückt) entsprach.

Zunächst geneigt, als Ursache dieser Erscheinung ein Sinken der Sekundärspannung seines Hochspannungsgleichrichters als Folge des Anwachsens der Röhrenstromstärke anzunehmen, kommt G. dann doch zu einer Ablehnung dieser Annahme, weil das Sinken der Plattenschwärzung und damit der Strahlungsintensität nur bei niedriger, nicht bei höherer Spannung beobachtet wurde; seiner Ansicht nach hätte eine Verminderung der Spannung in jedem Falle, war die Ausgangsspannung hoch oder nieder, dieselbe Wirkung haben müssen. Er stellt deshalb die Hypothese auf, daß in der Glühkathodenröhre mit zunehmender Heizstromstärke ein durch die sogenannte „Raumladung" verursachter Widerstand auftrete, der den Röhrenstrom fast ganz abdrossele; ähnlich, wie in der Verstärkerröhre eine Widerstandserhöhung durch die Raumladung beobachtet wird. Erst wenn die Spannung so hoch gesteigert werde, daß sie diesen Widerstand überwinde („Sättigungsspannung"), nehme die Intensität der Strahlung mit zunehmender Röhrenstromstärke wieder zu.

Gegen diese Erklärung des Vorganges, die einem der Materie fernerstehenden Leser annehmbar erscheinen möchte, erheben sich bei genauerem Zusehen Bedenken. Es erscheint befremdend, daß mit zunehmender Heizstromstärke eine Vermehrung des Röhrenwiderstandes auftreten soll, der den Strom fast völlig abzudrosseln imstande sein soll, während doch die Röhrenstromstärke, wie das mA-Meter zeigt, ansteigt. Das ist ein Widerspruch in sich selbst. Überdies ist es sehr fraglich, ob es zulässig ist, den Begriff der „Raumladung", auf deren Exi-

[1]) Das von Gaßmann gegebene Intensitätskurvenschema ist entschieden zu schematisch ausgefallen. Die meisten seiner Intensitätskurven verlaufen „geradlinig". Auf Grund welcher Messungen wurde die Geradlinigkeit ihres Verlaufes festgestellt? Dabei ergibt eine einfache Überlegung, daß jede seiner Intensitätslinien bei 0 mA mit dem Werte 0 beginnen und mit steigender mA-Zahl ein Maximum erreichen muß, um von hier aus abzufallen.

Digitized by Google

stenz der Physiker aus anders gearteten Beobachtungen schließt, ohne weiteres von der Verstärkerröhre auf die mit sehr viel höheren Spannungen arbeitende Glühkathoden-Röntgenröhre zu übertragen.

Der Schlüssel zur Erklärung der fraglichen Erscheinung liegt in G.s Beobachtung, daß die Strahlung seiner Röhre mit dem Sinken der Plattenschwärzung zugleich weicher wurde. Es ist bekannt, daß zwischen wirksamer Röhrenspannung und Härte der Röntgenstrahlung ziemlich konstante Beziehungen bestehen, Beziehungen von solcher Regelmäßigkeit, daß man — wenigstens war das bis vor kurzem der Fall — zu Spannungsmessungen hochgespannter Ströme am besten gerade die Härte- bzw. Wellenlängenmessung der in der Glühkathodenröhre erzeugten Röntgenstrahlung ausführt. Wurde die Strahlung bei zunehmender Röhrenstromstärke, abnehmender Schwärzungsintensität zugleich weicher, so kann die Kilovoltmessung mit der tatsächlichen Röhrenspannung nicht übereingestimmt haben.

Ähnliche Beobachtungen, wie sie Gaßmann beschreibt, hatten wir an unseren Instrumentarien (Blitzinduktor und Reformapparat der Veifa-Werke) längst gemacht und die Erklärung dafür gefunden. Sie liegt, wie schon angedeutet, einfach darin, daß die Angaben des Kilovoltmessers[1]) nur für ein und dieselbe mA-Zahl, bei der das Meßinstrument geeicht wurde, gültig sind. Steigert man nämlich die sekundäre Stromstärke, so zeigt das Instrument wegen der induktiven Rückwirkung der sekundären auf die primäre Spule höhere Werte an, als der wahren Spannung entspricht. Besonders stark ausgeprägt ist die Erscheinung bei Transformatoren mit nicht geschlossenem Kern; aber auch beim eisengeschlossenen Kern kann sie beträchtliche Fehler verursachen. Nimmt man zur Kontrolle der tatsächlichen Röhrenspannung außer dem Kilovoltmeter noch die parallele Funkenstrecke zu Hilfe, so wird dies ohne weiteres deutlich. Wie Gaßmann machten wir einige Plattenaufnahmen: Die Plattenschwärzung nahm bei einer Ausgangsspannung von etwa 40 kV von 10 auf 15 mA etwas, von 15 auf 20 mA stark ab, so daß sich bei 20 mA nur noch ganz schwache Belichtungsspuren auf der Platte fanden. Die gleichzeitige Messung der parallelen Funkenstrecke ergab, daß diese bei 10 mA 6,5 cm, bei 20 mA nur noch 3,5 cm betrug. Zu gleicher Zeit hatte die Härte der Strahlung von 3—4 Benoist (bei 10 mA) abgenommen auf 1—2 B. (bei 20 mA). Der Befund ist also eindeutig: Es kann sich nicht darum handeln, daß durch die vermehrte Heizstromstärke eine Erhöhung des inneren Widerstandes der Röhre aufgetreten wäre. Dann hätte die an der Röhre liegende Spannung und damit die Strahlenhärte eher ansteigen müssen. Vielmehr hatte die Ablesung der Spannung am Kilovoltmeter irregeführt.

Wie ist es nun möglich, daß die Plattenschwärzung trotz stärkeren Röhrenstromes infolge des Sinkens der wirksamen Röhrenspannung in diesem kolossalem Maße abnehmen kann? Rechnen wir die Werte der parallelen Funkenstrecke auf kV um, so finden wir in unserem oben gegebenen Beispiel, daß die Spannung von etwa 43 kV bei 10 mA auf etwa 26 kV bei 20 mA gesunken ist. Da nun nach Carter (Annalen der Physik 21, 955, 1906) die in einer Röntgenröhre erzeugte Röntgenstrahlenenergie mit dem Quadrat der Röhrenspannung wächst, so ergibt für unseren Fall eine einfache Rechnung, daß gegenüber der bei 10 mA erzeugten Röntgenenergie bei 20 mA nur noch wirksam sein konnte $\frac{26^2}{43^2} \cdot \frac{20}{10}$ = ungefähr $^2/_3$. Berücksichtigt man noch, daß diese bei 20 mA erhaltene Strahlung so weich ist, daß die Absorption in der Glaswand der Röhre und in der Luft ihren größeren Teil verschlingt; ferner, daß die Schwärzung der Röntgenplatte bei gleicher Strahlenenergie mit sinkender Strahlenhärte abnimmt, schließlich, daß überhaupt die Schwärzung der Platte durchaus nicht der in ihr absorbierten Strahlungs-

[1]) Wegen der Unterteilung der Primärspule unserer Apparate hatten wir unser Kilovoltmeter nicht an die Primärklemmen direkt, sondern an eine der Primärspule aufgeschobene Hilfswickelung angeschlossen. Prinzipiell macht dies keinen Unterschied.

Digitized by Google

energie parallel geht (Gradation, Schwellenwert), so dürfte das Versuchsergebnis verständlich sein.

Jetzt ist es auch zu verstehen, warum die Steigerung des Röhrenstroms auf dieselben mA-Zahlen dann keine Verminderung der Plattenschwärzung zur Folge haben muß, wenn von einer höheren Spannung ausgegangen wurde. Diese sinkt zwar ebenfalls bei höherer sekundärer Belastung, unter Umständen sogar prozentual noch mehr. Sie sinkt jedoch nicht so tief, daß die Strahlungsqualität in einen Bereich unbrauchbarer Weichheit gerät; so vermag die Steigerung der mA-Zahl die verminderte Strahlenausbeute in der Röhre zu kompensieren bzw. überzukompensieren, obgleich auch jetzt die Strahlung beträchtlich weicher wird. Erst bei noch weiter gesteigerter Heizstromstärke bzw. mA-Zahl kommt man nunmehr in das Gebiet der unbrauchbar weichen Strahlung.

Damit ist zugleich gesagt, daß die Ursache der fraglichen Erscheinungen im letzten Grunde am Apparat, nicht an der Glühkathoden-Röhre liegt. Je nach der Bauart des Apparates, je nach Dimensionierung der Primärkerne und der Wicklungen, je nach der Stärke der Netzzuleitungen wird der Meßfehler größere oder geringere Grade annehmen; als praktisch vorhanden kann man ihn bei allen bisher gebauten Instrumentarien annehmen.

Wollen wir unter Ausschaltung der besprochenen Störungen arbeiten, so dürfte es sich empfehlen, sich zur Bestimmung des jeweiligen Härtegrads der Röhre der parallelen Funkenstrecke zu bedienen. So wenig die parallele Funkenstrecke zu genauen Spannungsmessungen brauchbar ist, so gut eignet sie sich für unsere Zwecke; diese Eignung wird noch begünstigt durch den besonderen Charakter der Elektronenröhre, bei der ja nicht eine Durchbruchsspannung, sondern die Scheitelspannung der Röhre von der parallelen Funkenstrecke gemessen wird. An Induktorapparaten mit Wehneltunterbrecher steht uns ja, da das Kilovoltmeter hier nicht verwendet werden kann, ohnehin kaum ein anderes Mittel zu Gebot; sofern es sich um Zeitaufnahmen handelt, wird man hier die Funkenstrecke wenig höher, als der gewünschten Röhrenspannung entspricht, einstellen und die Spannung so hoch einregulieren, daß die Funkenstrecke eben noch nicht anspricht, was leicht durch das Gehör festzustellen ist. Feinere Spannungsregulierung erzielt man (wegen der schon erwähnten induktiven Rückwirkung der sekundären auf die primäre Spule) am besten durch geringe Veränderungen der Heizstromstärke.

Beim Transformatorapparat ist es, statt bei der Aufnahme ständig die Parallelfunkenstrecke zu benutzen, viel bequemer, das Kilovoltmeter für wechselnde Belastungen nach der Parallelfunkenstrecke zu eichen. Dazu trägt man in einem Raster auf der Ordinate die Skalenteile des Kilovoltmeters, auf der Abszisse im passenden Abstand die mA-Zahlen, soweit die Belastbarkeit der Röhre reicht, ab. Die Funkenstrecke wird nun z. B. auf 6 cm eingestellt, bei geringer Heizstromstärke die Spannung eben bis zum Ansprechen der Funkenstrecke gesteigert, die zugehörigen Werte des Milliampere- und des Kilovoltmeters, am besten auch gleich die genaue Heizstromstärke, abgelesen und in das Netz eingetragen. Es folgt in derselben Weise die Bestimmung mehrerer (insgesamt 4 genügen) koordinierter Punkte bei derselben Funkenstrecke und wechselnd hohen, aber beliebigen mA-Zahlen. Die Verbindung der Punkte ergibt die Kurve für einander zugeordnete Werte der Kilovoltmeterskala und des Milliamperemeters bei 6 cm Funkenstrecke. Dieselbe Bestimmung wird gemacht für andere Funkenstreckenlängen, z. B. für 8, 10 cm usw. bis 18 oder 20 cm, wobei natürlich von der Interpolation Gebrauch gemacht werden kann. Mit einem Blick liest man nun auf der einer gewünschten Röhrenspannung entsprechenden Kurve für jede während der Aufnahme abgelesene mA-Zahl den mit der Regulierkurbel einzustellenden Wert der kV-Meterskala ab.

Ist der Apparat mit Schaltvorrichtung zur Wahl verschiedener Übersetzungsverhältnisse zwischen Primär- und Sekundärspule eingerichtet, so ist natürlich für jede dieser Schaltungen eine besondere Kurvenschar zu bestimmen. Zur Bestimmung, die ziemlich rasch auszuführen ist, wähle man möglichst eine Röhre mit breitem Fokus, um sie zu schonen. Zum praktischen

Digitized by Google

Gebrauch wird man die so gewonnenen genauen Werte in eine Tabelle übertragen, die für die meistbenutzten mA-Zahlen (z. B. 10, 20, 30 usw. mA) die verschiedenen, in Länge der Parallelfunkenstrecke ausgedrückten Härtegrade enthält. Notiert man noch die einer bestimmten mA-Zahl zugeordneten Heizstromstärken, die natürlich bei jeder einzelnen Röhre verschieden sind, so enthält die Tabelle alles, was zur Einstellung der Strahlungsqualität und -intensität einer Aufnahme notwendig ist[1]).

Ist unsere oben gegebene Erklärung richtig, so muß der Verlauf der Parallelfunkenstrekken-Kurven für verschiedene am gleichen Apparat gebrauchte Röhren gleich sein. Unsere Messungen an 6 durch Form und Größe ihres Fokus unterschiedenen Diagnostik-Coolidgeröhren ergaben völlige Übereinstimmung der Kurven. Wir können Gaßmann also nicht beistimmen, wenn er hinsichtlich der besprochenen Erscheinung jede Röhre für ein Individuum erklärt. — Es läßt sich außerdem die Richtigkeit unserer Erklärung direkt beweisen. Eine Serie von Bildern einer Benoist-Skala, auf ein und derselben Platte mit zunehmender mA-Zahl und gleicher Einstellung des Kilovoltmeters angefertigt, ergab uns, wie es in Gaßmanns Versuchen der Fall war, von einer gewissen Belastung ab Verminderung der Plattenschwärzung bei zunehmender Weichheit des Strahlengemisches. Als wir in ähnlicher Weise auf die gleiche Platte eine Serie Aufnahmen der B.-Skala mit steigender mA-Zahl, abnehmender Belichtungsdauer (so daß die Milliamperesekundenzahl bei jeder Aufnahme dieselbe war) und Einstellung der Härte auf die nach der Funkenstrecke korrigierten Kilovoltmeterzahlen machten, zeigte sich kein nennenswerter Unterschied der Plattenschwärzung und der Strahlenhärte. Die Röhrenspannung war also tatsächlich konstant geblieben.

Es soll nicht verschwiegen werden, daß die Eichung nach der Funkenstrecke manchmal gewissen Schwierigkeiten begegnet, besonders wenn es sich um die Bestimmung kleiner Funkenstrecken bei hoher Milliamperezahl handelt. Unter Umständen bildet sich dann eine Art Lichtbogen statt des gewöhnlichen Funkenüberganges; dieser Funkenbogen erlischt, wenn er einmal übergeht, erst bei einer Spannung, die weit unter der Spannung liegt, die dem Abstand der Elektroden eigentlich entspricht. Dem ist so zu begegnen, daß man, von geringerer Spannung ausgehend, nach dem Einschalten die Spannung mit der Regulierkurbel rasch eben bis zum Ansprechen der Funkenstrecke steigert und die unmittelbar vor diesem Augenblick abgelesenen Werte benutzt; oder, indem man (was auf dasselbe herauskommt) die Heizstromstärke zunächst ein wenig zu hoch einstellt und sie nach dem Einschalten bis zum Ansprechen der Funkenstrecke vermindert.

---

[1]) Günstige Strahlenhärte gibt z. B. für die Aufnahme der Hand eine Spannung von 6 cm Parallelfunkenstrecke, des Ellbogens 8—9 cm, der Schulter, des Kniegelenks 9—12 cm, der Hüfte 12—14 cm, des Schädels 14—18 cm, der Lunge 7—10 cm. Magenaufnahmen machen wir maximal hart (etwa 18—25 cm); nur so läßt sich die notwendige Verkürzung der Belichtungszeit erzielen, die Härte des Bildes schadet nichts, da es sich ja um die Wiedergabe einer Silhouette des fast völlig undurchsichtigen ganz nahe der Platte anliegenden Magens gegen den Hintergrund des Körperschattens handelt. — Die sogenannte „Hart-Weich"-Aufnahmetechnik Schützes (Deutsche Med. Woch. 1922, Nr. 39, S. 1314), auf die wir seinerzeit, als wir die exakte Härteeinstellung der Coolidgeröhre noch nicht beherrschten, unabhängig von ihm gekommen waren, haben wir ganz verlassen. Sie gibt wohl Aufnahmen, die in jedem Fall brauchbar sind, ihre Qualitiät reicht jedoch nach unserer Erfahrung lange nicht an die Güte der Bilder heran, die sich bei Einstellung auf eine bestimmte geeignete Strahlenhärte bei Wahl der geeigneten mA-Sekundenzahl erzielen lassen.

Digitized by Google

Aus der Universitäts-Frauenklinik in Bonn am Rhein (Direktor: Geheimrat v. Franqué).

Bohnenversuche an Röntgenstrahlen.

a) Die Abhängigkeit der Strahlendosis von der Intensität.
b) Die Messung der prozentualen Tiefendosis[1]).

Von

Professor **Heinrich Martius,** Bonn.

(Hierzu 4 Abbildungen im Text.)

M. H.! Schon mehrfach durfte ich an dieser Stelle über Untersuchungen an Röntgenstrahlen berichten, bei denen die einfache Pferdebohne, die Vicia faba equina, nach dem Vorgange von Jüngling als biologisches Objekt benutzt worden war. Auch bei den Versuchen, die ich heute mitzuteilen habe, bildete die Pferdebohne das biologische Testobjekt für die Röntgenstrahlenwirkung. Wie ausgezeichnet die Schädigung des Wurzelwachstums dieser Pflanze durch Röntgenstrahlen dazu geeignet ist, quantitative Unterschiede in der biologischen Röntgenstrahlenwirkung kenntlich zu machen, möchte ich Ihnen — bevor ich auf den eigentlichen Inhalt meines Vortrages eingehe — an einigen Vorversuchen zeigen, die ich zuerst von Gante und später von Matoni anstellen ließ.

Wenn man die bereits gekeimten Pferdebohnen verschiedenen Röntgenstrahlenmengen aussetzt, so kann man die dadurch zustande kommende, verschieden starke Wachstumsschädigung erstens an dem verschiedenen Längenwachstum der Wurzelkeime, und zweitens besonders gut an dem Zeitpunkt des Auftretens der Seitenwurzeln feststellen. Je stärker die benutzte Strahlendosis ist, um so später erscheinen die Seitenwurzeln und umgekehrt. Matoni konnte nun zeigen, daß schon Unterschiede in der Bestrahlungszeit bis hinunter auf 5 % an der verschieden starken Wachstumsschädigung der Bohnenkeimlinge kenntlich werden. Man kann also mit der Pferdebohne verschieden starke Strahlenwirkungen, die sich nur um $^1/_{20}$ voneinander unterscheiden, zum Nachweis bringen (Abb. 1).

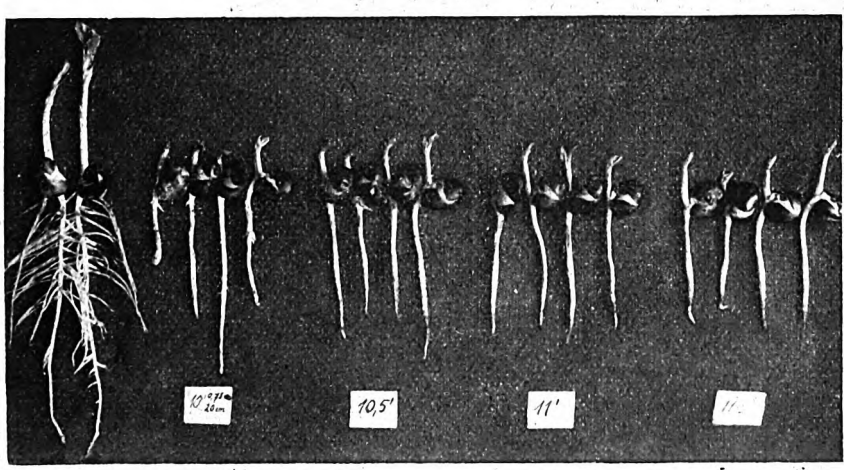

Abb. 1.

Weitere Vorversuche bezogen sich darauf, wieweit man mit der Bestrahlungszeit bei verschiedenen Strahlenhärten und verschiedenen Strahlenintensitäten heruntergehen kann, um überhaupt noch eine Schädigung zu erzielen. Ich greife einen Versuch mit ungefilterten Strahlen von

[1]) Vortrag in der Bonner Röntgenvereinigung am 19. Mai 1924.

Digitized by Google

großer Intensität (130 kV und 4 mA) heraus, der zeigte, daß bereits eine Bestrahlungszeit von 1,9 Sek. bei einem Fokusabstand von 10 cm genügte, um eine deutliche Schädigung des Wurzelwachstums hervorzurufen (Abb. 2).

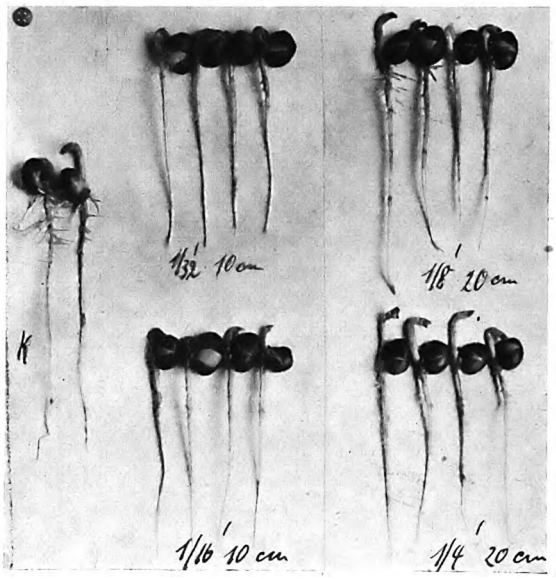

Abb. 2.

Auch bei den heute mitzuteilenden Versuchen diente die Vicia faba nur dazu, quantitative Unterschiede in der Strahlenwirkung zu ermitteln. Es handelt sich um zwei ganz verschiedene Fragen, die untersucht werden, die aber, wie Sie sehen werden, in einem gewissen Zusammenhang miteinander stehen.

Die erste Versuchsreihe beschäftigt sich mit der Abhängigkeit der Strahlenwirkung von der Strahlenintensität. Sie wurde gemeinsam mit Herrn Matoni durchgeführt. Bekanntlich haben Krönig und Friedrich bereits im Jahre 1918 nachgewiesen, daß die biologische Wirkung der Röntgenstrahlen auf die menschliche Haut abnimmt, wenn man eine bestimmte Strahlendosis nicht in einer Sitzung, sondern mit Bestrahlungspausen appliziert. Neben dieser sogenannten „Verzettelung der Strahlendosis" wurde von den genannten Autoren ebenfalls an der Haut bereits gezeigt, daß das Hauterythem verschieden stark auftritt, je nachdem man dieselbe Strahlendosis zwar in einer Sitzung, aber das eine Mal mehr zeitlich konzentriert und das andere Mal auf eine längere Zeit verteilt einwirken läßt.

Diese Abhängigkeit der Strahlendosis von der Intensität der Strahlen machte sich an der menschlichen Haut in den Versuchen von Krönig und Friedrich schon bei Intensitätsunterschieden von 1 : 8 bemerkbar. Das Hauterythem war also merklich geringer, wenn bei gleichbleibenden Produkt aus Zeit und Intensität die Bestrahlungszeit auf das Achtfache verlängert wurde, und jeder Röntgenologe weiß ja auch, daß er nicht dasselbe, sondern ein geringeres Hauterythem bekommt, wenn er den Fokushautabstand vergrößert und dafür entsprechend der Abnahme der Strahlenintensität mit dem Quadrate der Entfernung die Bestrahlungszeit verlängert.

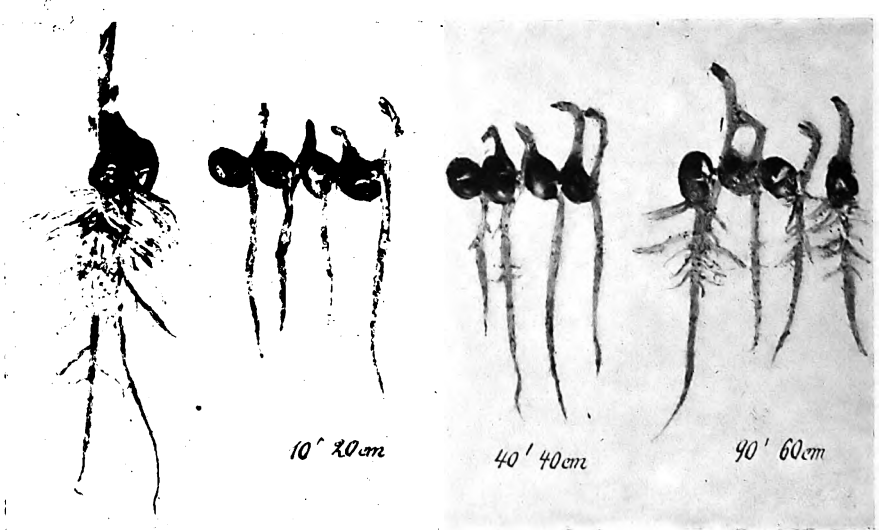

Abb. 3.

Digitized by Google

Bei den Bohnenversuchen ließ sich nun dieselbe Erscheinung bereits bei Intensitätsunterschieden von 1:4 erkennen. Die betreffenden Versuche wurden so angestellt, daß die Intensitätsunterschiede durch die Veränderung des Fokusabstandes bewirkt wurden. Wenn man also mit einer bestimmten Strahlung einmal eine Minute lang in 20 cm Entfernung und das andere Mal 4 Minuten in 40 cm Entfernung bestrahlt, so ist die Schädigung des Wurzelwachstums im zweiten Falle schwächer (Abb. 2 bis 3).

Mit anderen Worten ausgedrückt: das Bunsensche Gesetz, das aussagt, daß die Wirkung des Lichtes bei gleichem Produkt aus Lichtintensität und Einwirkungszeit stets dieselbe ist, gilt für die biologische Wirkung der Röntgenstrahlen nicht. Es macht sich vielmehr ein Effekt geltend, der als Schwarzschildsches Gesetz von der Einwirkung des Lichtes auf die photographische Platte bekannt ist, und zwar an der Pferdebohne nachweislich bereits bei Intensitätsunterschieden von 1 : 4.

Ich habe diese Versuche im einzelnen bisher noch nicht mitgeteilt, da sie nur einen graduellen Unterschied, dagegen nichts prinzipiell Neues gegenüber den Feststellungen von Krönig und Friedrich ergeben hatten; ich hole die Veröffentlichung aber heute nach, da Glocker, Rothacker und Schönleber[1]) dieselben Untersuchungen an der Vicia faba angestellt haben und bei einer Verringerung der Intensität bis zum 10fachen und entsprechend längerer Bestrahlungszeit keine Unterschiede in der Strahlenwirkung nachweisen konnten. Und da ferner unsere Resultate für die Untersuchungen, die ich Ihnen nunmehr mitzuteilen habe, von Bedeutung sind.

Es handelt sich dabei um die biologische Messung der prozentualen Tiefendosis mit Hilfe der Pferdebohnen. Derartige Messungen sind zuerst von Jüngling angestellt. Es wurde von ihm so vorgegangen, daß in einem Wasserphantom vermittelst eines Rahmens an der Oberfläche des Wassers und in 10 cm Tiefe Gaze ausgespannt wurde. Nehmen wir beispielsweise an, daß bei einer bestimmten Spannung, Filterung und Feldgröße und bei einem bestimmten Abstand, die in 10 cm Tiefe ionimetrisch gemessene Strahlenintensität 25 % beträgt, dann muß die Schädigung derjenigen Bohnen, die sich in der Wasseroberfläche befinden, und der in 10 cm Tiefe liegenden Bohnen die gleiche sein, wenn man die letzteren viermal so lange bestrahlt, sofern dieses biologische Meßverfahren mit dem ionimetrischen übereinstimmt. Die Resultate zeigten nun aber, daß die Schädigung der Bohnen in der Tiefe immer wesentlich geringer auftritt, als der ionimetrischen Messung entspricht. Unsere eigenen Nachprüfungen führten zu demselben Resultat, und auch Glocker, Rothacker und Schönleber fanden, daß eine auf diese Weise gewonnene Tiefendosiskurve zwar dieselbe Form wie die ionimetrisch gewonnene Intensitätskurve hat, aber immer tiefer liegt, und die biologisch gemessenen Werte stets um etwa 20 % kleiner sind als die ionimetrisch bestimmten Werte.

Folgende Meßtabelle aus der Arbeit von Glocker, Rothacker und Schönleber läßt das Gesagte deutlich erkennen. In ihr (Tabelle 1) ist die biologische Messung mit den Re-

Tabelle I.

(Aus Strahlen-Therapie, Bd. 14, 1923, Glocker, Rothacker u. Schönleber.)

Strahlenhärte (Schwäch. Koeff.) μ	Fokusdistanz	Feld	Tiefe in cm	Chemische Messung	Biologische Messung
0,180	25	6·8	5	—	42 %
0,172	25	10·10	10	23 %	19,5 %
0,172	30	13·13	10	29 %	23 %
0,172	40	17·17	10	36 %	27 %
0,180	50	21·21	5	80 %	70 %
0,180	50	21·21	10	38 %	30 %

[1]) Str.-Th. 1923. Bd. XIV. S. 389.

Digitized by Google

sultaten der von den genannten Autoren ausgearbeiteten, äußerst genauen, photochemischen Meßmethode verglichen, die ihrerseits wieder eine hochgradige Übereinstimmung mit unseren Messungen mit Hilfe des Ionimeters zeigt (Str. th. 1923, Bd. 16, S. 283).

Bisher bestand also eine Lücke zwischen den Resultaten der beiden verschiedenen Meßmethoden der prozentualen Tiefendosis, die erst durch unsere Untersuchungen über die Abhängigkeit der biologischen Strahlenwirkung von der Strahlenintensität auszufüllen möglich war. Es lag nämlich der Gedanke nahe, ob nicht vielleicht der Unterschied zwischen den biologischen und ionimetrischen Messungen darauf beruhte, daß die Bohnen in der Tiefe zwar dieselbe Strahlendosis, aber mit verschiedener Intensität und entsprechend längerer Bestrahlungszeit erhielten. Um das zu ermitteln, wurden zunächst Parallelversuche angestellt, und zwar wurde folgendermaßen vorgegangen:

Außer den Oberflächenbohnen und den Bohnen in 10 cm Wassertiefe wurde eine weitere Portion Bohnen so bestrahlt, daß die beispielsweise vorhandene Intensitätsverringerung in der Tiefe um 75 % durch eine entsprechende Vergrößerung des Abstandes erreicht wurde. Es wurde also eine Portion Bohnen in der Oberfläche der Wasserschicht, eine Portion bei den oben angeführten Bedingungen, viermal länger in 10 cm Wassertiefe und eine Portion wieder an der Oberfläche des Wassers ebenso lange wie die 2. Portion, aber in doppelter Entfernung wie die 1. Portion bestrahlt. Denn nach dem Quadratgesetz ist bei doppelter Entfernung nur der 4. Teil der Intensität vorhanden. Bei derartigen Versuchen zeigte sich dann, daß die Bohnen 2 und 3 gleichstark und etwas weniger als die Bohnen 1 geschädigt waren (Tabelle 2).

Tabelle II.

2. Dezember. 780 kV. Feld 9·12 cm. Fokusabstand 23 cm: prozent. Tiefenintensität mit Ionimeter gemessen in 10 cm Tiefe = 16,7 %.

	Kontrollen	Oberfläche 23 cm 4,3 Min.	10 cm Tiefe 25,8 Min.	Oberfläche 56,4 cm 25,8 Min.
5. XII.	5 cm	5 cm	5 cm	5 cm
6. „	5,5 „	5,5 „	5,5 „	5,5 „
7. „	7,5 SW	6,5 „	7,2 „	7 „
9. „	10 „	9 „	8,2 SW	9 SW
10. „	10 „	9 SW	9 „	9 „
12. „	12 „	9 „	11 „	11 „

SW = Seitenwurzeln.

Auf diese Weise wurde also der Beweis geführt, daß die bisher unverständlichen Unterschiede in den Resultaten der biologischen und der ionimetrischen Messungen darauf beruhen, daß die in der Tiefe des Wasserphantoms befindlichen Bohnen zwar dieselbe Strahlendosis, aber mit geringerer Intensität und in entsprechend längerer Zeit erhielten.

Ein weiterer Beweis für die Richtigkeit dieser Annahme konnte in noch einfacherer Weise durch Untersuchungen geliefert werden, die ich gemeinsam mit Herrn Wynen anstellte. Um die Versuche von der Einwirkung der geringen Intensität der Strahlen unabhängig zu machen, wäre es am zweckmäßigsten gewesen, von vornherein die in 10 cm Wassertiefe befindlichen Bohnen entsprechend der physikalisch gemessenen Tiefenintensität von 25 % der Oberflächenintensität nicht viermal länger zu bestrahlen, sondern einer viermal stärkeren Strahlenintensität auszusetzen; also an der Oberfläche mit 1 Milliampère und in der Tiefe mit 4 Milliampère eine gleiche Zeit lang zu bestrahlen. Ein solches Vorgehen ließen aber früher die Röntgenapparate nicht zu, weil sich bei ihnen mit der Veränderung der Milliamperebelastung auch die Strahlenhärte änderte, die Versuchsbedingungen also von Grund auf andere wurden. Erst der Neo-Intensivapparat der Veifawerke setzte uns in die Lage, eine derartige Versuchsanordnung durchzuführen. Denn bei diesem Apparat besteht, wie uns ausgedehnte Abschwächungsmessungen mit dem Ionimeter zeigten, eine hochgradige Unabhängigkeit zwischen Milliamperebelastung und

Digitized by Google

Strahlenhärte. Durch diese Tatsache ließen sich nun die Versuche insofern sehr vereinfachen, als es bloß nötig war, die Oberflächenbohnen mit der zu untersuchenden Strahlung, beispielsweise bei 1 Milliampere eine bestimmte Zeit zu bestrahlen und die Tiefenbohnen die gleiche Zeit derselben Strahlung bei 4 Milliampere auszusetzen, um — eine physikalisch gemessene prozentuale Tiefenintensität von 25% vorausgesetzt — an der Oberfläche und in der Tiefe die gleiche Dosis zu erhalten. Als Beispiel eines solchen Versuchs sehen Sie die Abb. 4. Tatsächlich ist die Wachstumsschädigung an der Oberfläche und in der Tiefe gleich groß, so daß also bei diesen Versuchen das Resultat der biologischen und der physikalischen Messung vollständig übereinstimmt.

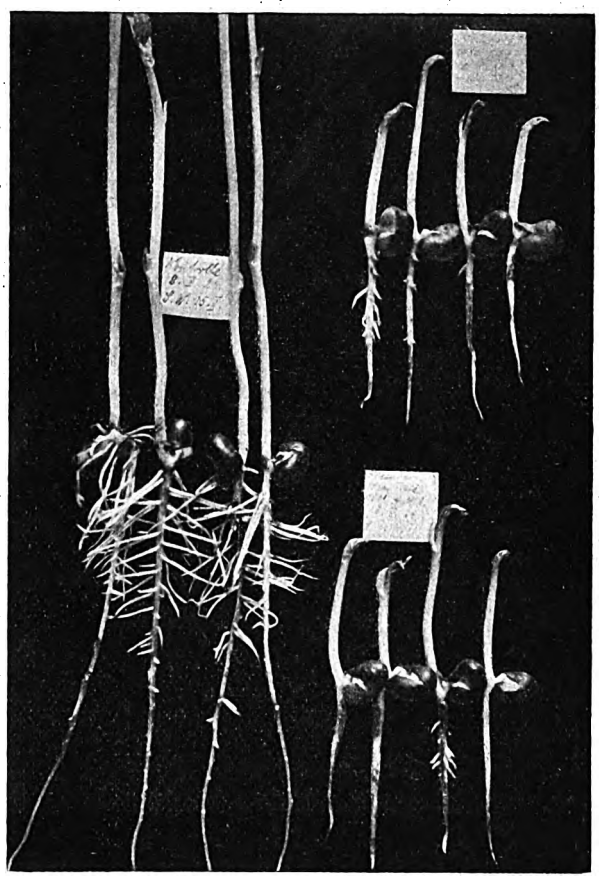

Abb. 4.

Für die praktische Strahlentiefentherapie können wir aus dem ersten Teil unserer Untersuchungen den Schluß ziehen, daß jede Intensitätserhöhung der zur Verfügung stehenden Strahlung nicht nur vom allgemeinen klinischen Standpunkt aus zu begrüßen ist, da sie die Bestrahlungszeit verkürzt und die Bestrahlung weniger anstrengend macht; sondern auch über das Verhältnis der Zeitersparnis hinaus wird die biologische Wirkung der Röntgenstrahlen durch die Steigerung der Strahlenintensität verstärkt. Deshalb ist die höhere Belastbarkeit der Röhren an den modernen Röntgenapparaten bis zu 4 oder sogar 8 Milliampere als großer Fortschritt anzusehen, während mir das weitere Heraufsetzen der Strahlenhärte aus den verschiedensten Gründen nicht erstrebenswert zu sein scheint.

Der zweite Teil der Untersuchungen zeigt, daß man als Grundlage für die Praxis die prozentuale Tiefenintensität besser durch physikalische als durch biologische Messungen bestimmt, da man bei den ersteren von der Einwirkung der Intensitätsunterschiede unabhängig ist.

(Aus der I. mediz. Klinik der Kgl. ungarischen Universität in Budapest
[Direktor: Prof. R. Bálint].)

Über eine einfache Zeichenschrift bei der internen Röntgen-Diagnostik.

Von Dr. **Erwin Kolta.**

(Hierzu 4 Textabbildungen.)

Der Zweck vorliegender Veröffentlichung ist, eine einfache Zeichenschrift bekanntzugeben. Dieselbe ist vom Assistenten der Klinik, Dozenten E. Rosenthal, eingeführt worden und hat sich durch viele Jahre tadellos bewährt. Ihr Vorzug liegt in ihrer Einfachheit und raschen Übersichtlichkeit, was hauptsächlich in größeren Instituten von Vorteil ist, wo in verhältnismäßig kurzer Zeit über sehr zahlreichen Patienten ein Befund abgegeben werden muß und die oft zeitraubende Notierung des Befundes erleichtert.

Digitized by Google

In folgendem möchte ich den Vorgang kurz schildern, der bei den Befunden an obiger Klinik befolgt wird.

Vor dem Durchleuchten wird auf jedem Befund von dem zur Durchleuchtung bestimmten Organ jene kleine Skizze verfertigt (Thorax-Magen), in welche dann die pathologische Veränderung hineinskizziert wird. Auch können fertige Stampiglien mit den normalen Organ-Skizzen gebraucht werden, welche den Vorgang noch mehr vereinfachen.

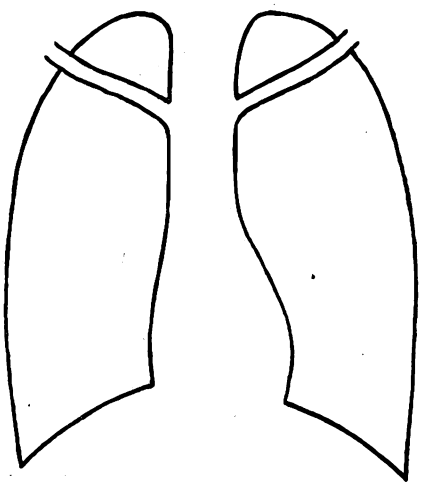

Abb. 1.

Die Patienten werden dann durchleuchtet; nach jedem wird eine kleine Skizze verfertigt, die dann am Schlusse der ganzen Durchleuchtung in einem geschriebenen Befund umgestaltet wird.

Thorax:

Die normale Thorax-Skizze zeigt uns Fig. 1. In dieselbe werden nun die pathologischen Befunde hineinskizziert. Es muß schon hier bemerkt werden, daß außer den gebrauchten Zeichen — hauptsächlich bei komplizierten Fällen — auch kurze Andeutungen zur Skizze geschrieben werden, so z. B. über Größen- und Längenmaße.

Die einzelnen, am meisten gebrauchten Zeichen sind die folgenden:

Leichte, schwache Trübung der Lungenspitze	in die betreffende Stelle der Skizze der Buchstabe „S".
Größere Trübung	Schraffierung mit ein bis zwei Strichen
Dichte Hilenstränge	ein Längsstrich.
Sehr dichte Hilen	zwei Längsstriche.
Starke Zeichnung (Aderung) um die Hilen	divergierende kleine Striche an der betreffenden Stelle.
Tuberkulöse Herde	Punkte.
Verkalkte Herde	kleiner Kreis (in der Mitte ein Punkt).
Kaverne	leerer Kreis (mit ein bis zwei Worten neben der Skizze die Größe beschreiben. Bei mehreren Kavernen mit einem Pfeile die Betreffende bezeichnen).
Trübung in der Lunge	Schraffierung.
Trübung mit scharfem Rande (Tumor)	dasselbe, der Rand wird auch in die Skizze hinein gezeichnet.
Exsudat[1])	den oberen Rand zeichnen, den dunklen, undurchsichtigen Teil mit längslaufenden Strichen schraffieren.
Exsudat (Callus), wenn die Rippen ausnehmbar sind	dasselbe, die Striche der Schraffierung in der Richtung der Rippen.
Diaphragma-Verwachsung	kleines Kreuz an der betreffenden Stelle der Diaphragma-Linie der Skizze.
Diaphragma-Unebenheit	gewellte Linie durch das Diaphragma.
Verflachung	gerade Linie tangential zum Diaphragma.
Unbeweglichkeit	ein Strich durch das Diaphragma.
Schwache, oder träge Bewegung	ein „S" durch das Diaphragma.
Hochstehende Diaphragmen	nach oben gerichtete Pfeile unter die Diaphragma-Linie.
Tiefstehende Diaphragmen	nach unten gerichtete Pfeile über die Diaphragma-Linie.

[1]) Bei Pneumothorax wird die komprimierte Lunge mit ein bis zwei Strichen schraffiert, eventuell neben der Skizze eine kleine Andeutung angebracht.

Digitized by Google

Die Veränderungen des Herzens werden auch in die Thorax-Skizze hineingezeichnet. Da bei der Herz-Diagnostik ohnedies in den meisten Fällen Orthodiagramme verfertigt werden, führen wir hier nur die folgenden Zeichen an.

Bei Veränderung der Herzgröße wollen wir daher als Maß nur die Querfingerbreite gebrauchen. Wenn sich das Herz nach links über die Medioklavikularlinie ausdehnt, so werden wir von dem Zeichen der Medioklavikularlinie, die in der Skizze mit einem kleinen Kreise (Mamilla) dargestellt wird, auswärts so viele Längsstriche anbringen, mit wie vielen Querfingerbreiten die linke Herzspitze über die Medioklavikularlinie reicht. Nach rechts ist der Vorgang der gleiche, nur daß her der rechte Sternalrand als normale Grenze angesehen wird. Verschiebungen (z. B. bei Pneumothorax) werden mit einem Pfeile bezeichnet.

Vergrößerung des Aorten-Pulmonal- oder Vorhof-Schattens wird mit einem geraden Striche — tangential zur Herzkontur — bezeichnet, daneben wird mit einer römischen Zahl, die Nummer des bei normalen Vrehältnissen sichtbaren Schattenbogens[1]) geschrieben.



a. Hakenform. Fig. 2. b. Stierhornform.

Magen:

Bei dem Magen kommen zwei Formen am häufigsten vor: der Hakenmagen und der Stierhornmagen. Beide Typen sehen wir auf Fig. 2a und b.

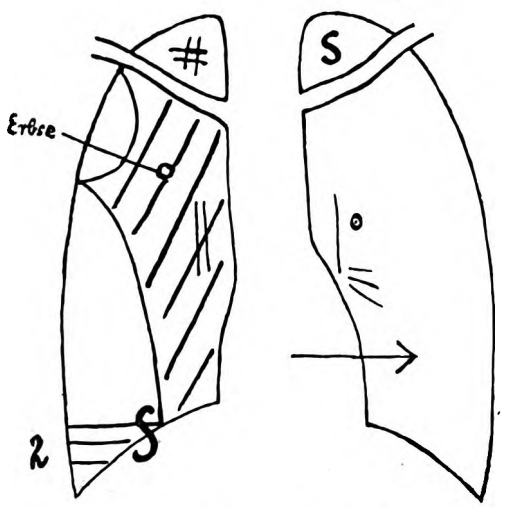

Fig. 3. Der Befund lautet: Linke Lungenspitze schwach getrübt; dichte Hilenstränge links mit starker Zeichnung nach unten. Im Bereiche des linken Hilus eine verkalkte Drüse. Rechts: Lungenspitze stark getrübt, Seropneumothorax. Die Lunge ist nicht vollständig komprimiert, unterhalb der Clavicula Verwachsung mit der Pleura. Im oberen Bereich unterhalb der Clavicula eine erbsengroße Kaverne. Hilus sehr dicht. Das Exsudat, welches einen wagerechten oberen Rand zeigt, ist zwei Querfinger hoch. Diaphragmen: links am äußeren Ende eine Verwachsung, rechts Bewegung sehr minimal. Herz: nach links dislociert.

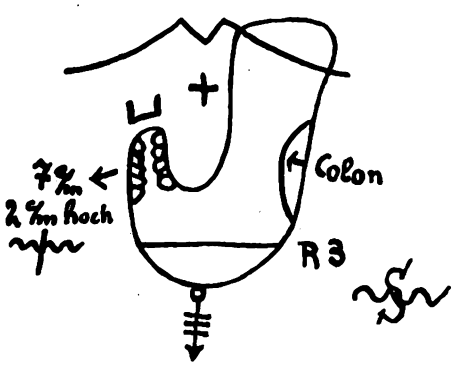

Fig. 4. Der Befund lautet: Hakenförmiger Magen, dessen unterster Pol drei Querfingerbreiten über den Nabel reicht. Im oberen Bereiche der großen Kurvatur eine von Kolon verursachte Einbuchtung. Nächst dem Antrum Pylori ein 7 cm langes, 2 cm hohes zirkuläres Füllungsdefekt, dessen oberer Rand uneben ist und wo keine Peristaltik wahrnehmbar ist. Die Peristaltik ist ansonsten sehr gering. Duodenum-Füllung normal. Druckempfindlichkeit im mittleren Teile des Epigastriums, außerhalb des Magenschattens. Im Magen befindet sich ein dreifingerbreiter Rest des Konstrastbreies.

[1]) Aorta I. Pulmonalis II. Linker Vorhof III. Bogenschatten.

Digitized by Google

Wir verzeichnen:

Lageveränderung (nach rechts, links)	großer Pfeil (nach rechts, links).
Spastische Einziehung (Sanduhrmagen)	halbkreisförmige Linie nach innen an der Stelle der spastischen Einbuchtung mit einem kleinen Pfeile.
Einbuchtung, verursacht durch ein Nachbar-Organ	dasselbe, neben dem Pfeile wird eine Anmerkung angebracht (z. B. Kolon).
Unterster Pol (Nabel) normal	kleiner Kreis.
Unterster Pol unter dem Nabel	kleiner Kreis mit einem Pfeile nach unten, so oft durchstrichen wie viele Querfingerbreiten der untere Pol unter dem Nabel liegt.
Unterster Pol über dem Nabel	dasselbe, nur Pfeil nach oben.
Restierung des Kontrastbreies	Strich in dem untersten Teil des Magens nach Größe des Restes, neben der Skizze der Buchstabe „R" mit der Zahl der Querfingerbreiten des Restes. Bei großem Rest wird die Größe in einem Bruch angegeben, der dann den Teil des verzehrten Kontrastbreies angibt [1]).
Restierung des ganzen Mageninhaltes	„TR" (totaler Rest).
Normale Peristaltik	— (wird nicht angegeben).
Erhöhte Peristaltik	kleine Wellenlinie neben der Skizze.
Überaus erhöhte Peristaltik	zwei Wellenlinien.
Keine Peristaltik	die Wellenlinie neben der Skizze wird mit einem Striche durchstrichen.
Schwache, kaum wahrnehmbare Peristaltik	die Wellenlinie wird mit einem „S" durchschrieben.
Zähnelung der große Kurvatur	Wellenlinie parallel zur großen Kurvatur.
Ulkus-Nische	Halbkreis an der betreffenden Stelle nach außen mit einem Punkte in der Mitte, neben der Skizze mit Worten die Größe.
Karzinom	Halbkreis oder ovale Linie mit gezacktem Rande nach innen (wenn der Rand nicht unregelmäßig aussieht, mit ungezackter Linie); dieser Füllungsdefekt wird etwas schraffiert.
Karzinom (zirkulär)	auf die gegenüberliegende Wand dasselbe Zeichen. Neben der Skizze mit Worten die Länge usw. angeben.
Stelle der Druckempfindlichkeit	kleines Kreuz an der betreffenden Stelle der Skizze.
Duodenal-Füllung	kleines „U"-förmiges Zeichen nächst dem Antrum pylori.
Deformitäten, überaus große Duodenal-Füllung	möglichst wahrheitsgetreu dieselben skizzieren.
Restierung in dem Duodenum	kleine wagerechte Linie, daneben der Buchstabe „R".

Zum Schlusse wollen wir noch bemerken, daß für die hier nicht angegebenen Veränderungen — nach den Bräuchen der verschiedenen Instituten — leicht Zeichen geschaffen werden können, da diese Veröffentlichung nur die Bekanntgabe der Methodik zum Ziele hatte.

[1]) Z. B. ¾R heißt drei Viertelteile des Kontrastbreies befinden sich noch im Magen.

Digitized by Google

Über eine neue Methode zur röntgenchirurgischen Extraktion von Nadelstücken[1]).

Von

Dr. **Carlos Santos** (Sohn), Lissabon.

Mit 14 Textabbildungen.

Meine neue Methode[2]) wird durch den Gebrauch eines besonders gebauten Instrumentes gekennzeichnet, das durch die Abbildungen 1—3 dargestellt ist.



Abb. 1.

Das Extraktionsinstrument besteht im wesentlichen aus einem Stilett a und aus einer Kanüle b, welche zusammen ein sogenanntes Troikart darstellen. Das Stilett hat, wie üblich, eine stechende Spitze und besitzt in unmittelbarer Nähe derselben einen Haken c. Von dem Einschnitt d des Hakens laufen nach dem zylindrischen Teil des Stiletts zwischen Haken und Spitze zwei schräge Rillen e. Die Kanüle b umgibt das Stilett und beide Teile können, wie üblich, zueinander eine Drehung bzw. Verschiebung ausführen. Der Rand f der Kanüle und der Rand g h i des Stiletthakens sind so geformt, daß die Gewebe, die zwischen beide kommen, zerschnitten werden.

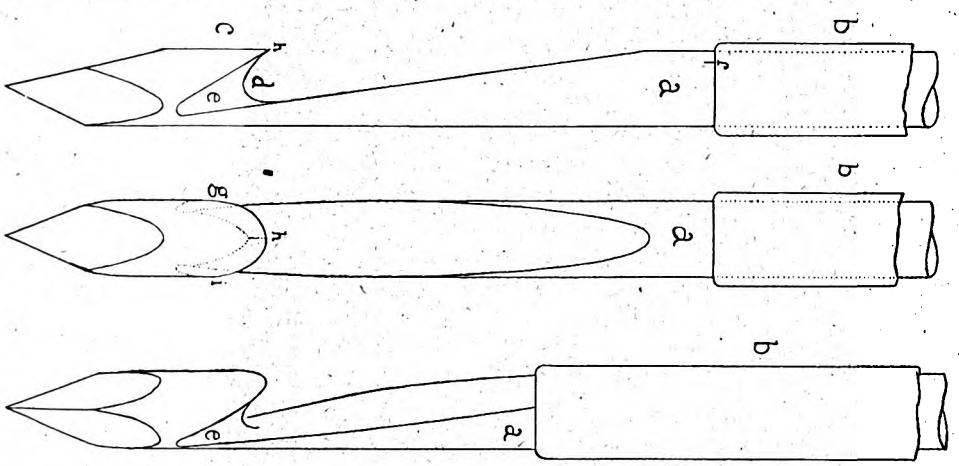

Abb. 2.

Die praktische Ausführungsform des Instrumentes soll später beschrieben werden. Zunächst wollen wir davon absehen und möge die Handhabung und Arbeitsweise des Instumentes näher erläu-

[1]) Aus einem Vortrag, der am 9. Juni 1923 vor der Lissaboner medizinischen Gesellschaft gehalten wurde.

[2]) Vgl. die „Fremdkörperpunktion" von Perthes und die „Fremdkörperharpunierung" von Holzknecht und Grünfeld. Die Schriftleitung.

Digitized by Google

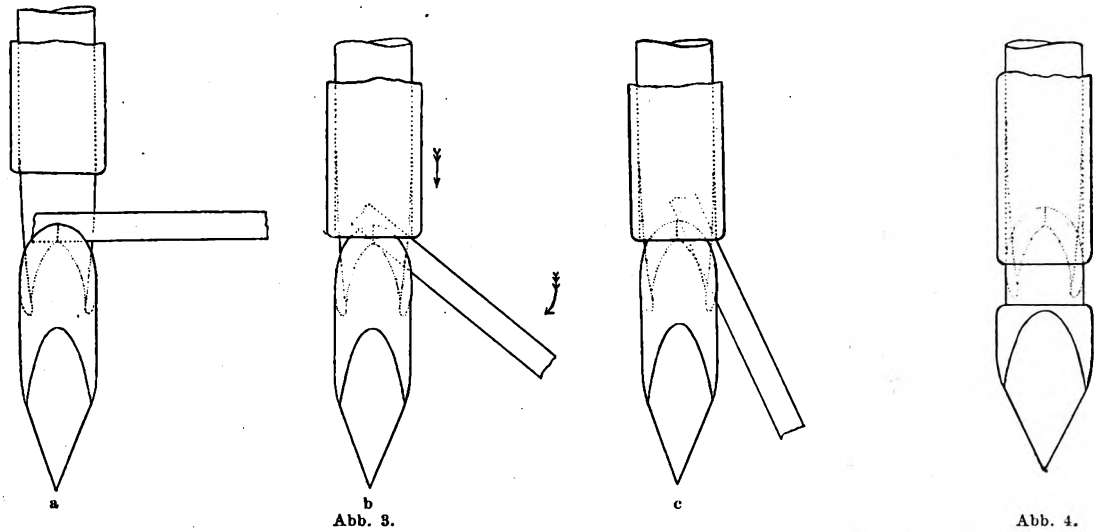

Abb. 3. Abb. 4.

tert werden. Bei der Operation wird das Troikart unter röntgenoskopischer Kontrolle in der Weise in den Körper eingeführt, daß der Haken c innerhalb der Kanüle bleibt und nur die Spitze des Stiletts herausragt. Es wird in der Weise eingeführt, daß es nach einem Ende der zu extrahierenden Nadel zielt, und zwar senkrecht zu derselben; sobald die Nadel erreicht ist, wird die Kanüle in der Weise bewegt, daß der Haken frei wird. Dann versucht man, die Nadel zwischen dem Hakeneinschnitt d und dem Kanülenrand anzufassen, wie dies die Abb. 3a zeigt. Das Anfassen der Nadel an einem Ende derselben muß in der Weise geschehen, daß sich das Nadelende in die Kanüle hineinbewegt, wenn die Kanüle nach unten geschoben wird. Der Rand der Kanüle zwingt dann die Nadel, eine Drehung um etwa einen Viertelkreis zu machen in der Richtung des gezeichneten Pfeiles (Abb. 3b). Die Nadel wird also gezwungen, sich ungefähr in die Richtung des Stiletts zu stellen. Nachdem die Nadel durch die Kanüle in dieser Weise festgeklemmt und eingelagert ist, wie dies Abb. 3c zeigt, kann die Extraktion leicht erfolgen. Da der Rand des Hakens g h i schneidend ist, so werden beim Herunterschieben der Kanüle die kleinen Gewebsstücke, welche das Ende der Nael umgeben und welche sonst das Herausnehmen verhindern könnten, zerschnitten, so daß beim Herausnehmen er Nadel keine Hemmung im Gewebe eintritt.

Die einzelnen Teile können in verschiedener Weise ausgestaltet werden. Das Ende des Stiletts kann an der Spitze ungefähr ebenso dick wie die Kanüle gestaltet sein, so daß beim Einführen des Troikarts in die Gewebe der Kanülenanfang wegen des gleichen Durchmessers kein Hindernis darstellt. Vermittelst dieser Modifikation brauchen wir auch in der dicksten Haut keinen Schnitt zu machen. Das Troikart dringt auch in solchen Fällen glatt und langsam ohne Hemmung durch die Haut in die Tiefe ein (Abb. 4).

Die praktische Ausgestaltung ist durch Abb. 1 dargestellt. Ein metallischer Griff j besitzt an seinem schmalen Ende eine zylindrische Bohrung, in die ein rohrförmiges Stück k eingesetzt ist. Dieses rohrförmige Stück hat ungefähr in der Mitte 4 Vertiefungen, rund um den Umfang gleichmäßig verteilt, in die ein Nocken hineinspringt, der an einer Feder l befestigt ist, und der durch die Wand des Führungszylinders hindurchragt.

Durch eine Schraube m wird das Stilett a innerhalb des rohrförmigen Stückes k fixiert. Durch Drehung des Rohres k kann das Stilett somit um die eigene Achse gedreht und in 4 stabile Stellungen gebracht werden, die durch das Einspringen des federnden Nockens in die Vertiefungen des Zylinders leicht einstellbar sind. Diese Ausgestaltung dient dazu, den Haken in die bequemste Stellung relativ zur Nadel zu bringen und diese je nach ihrer Lage im Gewebe, also entweder von der rechten oder von der linken Seite, von vorne oder von hinten anfassen zu können. Man kann auch sehr leicht auf dem Durchleuchtungsschirme feststellen, in welcher Lage sich der Haken relativ zum Griff befindet, selbst wenn er innerhalb der Kanüle liegt, wie dies beim Einführen des Troikarts der Fall ist, da an der Schraube m eine kleine Spitze vorgesehen ist, welche die Rotationsbewegung des Stiletts mitmacht, und die auf dem Durchleuchtungsbilde leicht zu erkennen ist. Die Kanüle b besitzt zwei ringförmige Ansätze und wird zwischen diesen Ansätzen von einem Hebel n umfaßt. Durch Betätigung dieses Hebels kann die Kanüle längs des Stiletts bewegt werden. Der Hebel ist um die Achse o drehbar. Eine Endstellung wird durch die Feder p selbsttätig bei losgelassenem Hebel erreicht, während die Gesamtbewegung der Kanüle längs des Stiletts durch die Schraube s begrenzt wird.

Diese Anordnung des Griffes im rechten Winkel zur Richtung der Kanüle ist insofern bequem,

Digitized by Google

als die Hand des Operateurs nicht das Untersuchungsfeld beschatten kann, wodurch die Durchleuchtung erleichtert wird. Ferner kann bei enger Abblendung des Untersuchungsfeldes die Hand des Operateurs hierdurch vor den Röntgenstrahlen geschützt werden.

Die technische Zweckmäßigkeit des Verfahrens und des Instrumentes geht aus folgender Überlegung hervor: Bei einer Nadelextraktion kommen zwei Abschnitte in Frage, erstens das Suchen der Nadel und das Anfassen derselben, und zweitens das Herausnehmen.

Versucht man, eine Nadel aus dem Körper herauszunehmen in der Weise, daß man das Extraktionsinstrument so in die Gewebe einführt, daß seine Achse ungefähr in der Verlängerung der Achse der Nadel steht, so kann es leicht vorkommen, daß durch die Bewegung des Instrumentes die Nadel noch tiefer in die Gewebe hineingeschoben wird. Um dies zu vermeiden, ist es notwendig, daß das Instrument senkrecht zur Nadelachse eingeführt wird, so daß die Nadel von der Seite angefaßt werden kann. Dagegen ist es nötig, um das Herausnehmen leicht zu gestalten, daß die Nadel an einem ihrer Enden angefaßt wird, und daß die Extraktion in der Richtung ihrer Länge geschieht. Im anderen Falle würde sich die Nadel beim Herausziehen an dem Gewebe festhaken und könnte nur mit Gewalt und starker Zerreißung der Gewebe herausgenommen werden.

Wie oben geschildert wurde, genügt unsere Vorrichtung vollständig für diese beiden Bedingungen. Die Nadel wird in der Weise gesucht, daß ihre Achse senkrecht zum Suchapparat steht. Sie wird dann an einem Ende gefaßt und dabei gezwungen, etwa eine Viertelkreisbewegung zu beschreiben, wodurch sie in die Richtung des Anfaßapparates kommt, so daß die Extraktion in der Längsrichtung der Nadel erfolgen kann. Dabei ist die Verstümmelung der Gewebe ganz minimal. Außerdem ist das Instrument sehr leicht zu handhaben. Die für seinen Gebrauch erforderlichen Handbewegungen sind sehr einfach, so daß man bei der Operation auch Schutzhandschuhe verwenden kann, ohne daß das für die Handhabung dieses Instrumentes nötige Tastgefühl verloren geht.

Das Röntgenbild ist nur ein Schattenbild, d. h. es hat nur zwei Dimensionen. Auf dem Schirme kann man sehen, ob das Troikart sich rechts oder links von der Nadel befindet, aber wenn beide Schatten zusammenfallen, so kann man nicht ohne weiteres erkennen, ob sich das Troikart vor oder hinter der Nadel befindet, oder ob es schon mit ihr in Berührung steht. Infolgedessen kann die Einführung des Troikarts und seine Handhabung nicht aufs Geratewohl geschehen. Meine Erfahrung hat mich dahin geführt, eine gewisse Reihenfolge bei den verschiedenen Phasen der Extraktion zu beobachten und hierdurch kürzeste Zeitdauer der Operation zu erreichen. Um dies näher zu erläutern, nehmen wir an, daß es sich um eine Nadel im Handteller handelt, welcher Fall am häufigsten vorkommt. Ich mache zuerst die Durchleuchtung, um die Lage der Nadel festzustellen, sowie ihr Verhältnis zu den anatomisch wichtigen Teilen der Region und auch den Abstand zwischen ihren beiden Enden und der Hautoberfläche abzuschätzen usw. Vermittelst dieser Untersuchung kann ich den Plan des Eingriffs festlegen und den Punkt der Haut bestimmen, wo das Troikart eingeführt werden soll. Dabei muß man z. B. in Betracht ziehen, daß die Spitze des Stiletts bis zur Nadel und noch ein paar Millimeter darüber hinaus eingeführt werden muß, damit die Nadel bis zum Haken kommt. Also wenn der Fremdkörper sich in der Nähe von knöchernen Teilen befindet, so muß das Stilett in der Weise eingeführt werden, daß seine Spitze nicht gegen diese stößt und dadurch das Anfassen der Nadel unmöglich macht. Die Lage, die die Hand des Patienten während der Extraktion einnehmen muß, wird so gewählt, daß die Nadel selbst möglichst horizontal bleibt, damit das Troikart, welches von oben vertikal eingeführt wird, eben senkrecht zur Nadel steht.

Die Stelle, wo das Troikart eingeführt werden soll, wird vermittelst eines Fettstiftes auf der Haut markiert, und dann die Hand mit Jodtinktur desinfiziert.

Es hat sich mir als besonders zweckmäßig erwiesen, die Hautmarkierung folgendermaßen vorzunehmen: Es werden zwei lange, sich in ihrer Mitte kreuzende Striche auf der Haut gezeichnet, deren Kreuzungspunkte genau der zu operierenden Stelle entsprechen. Die Desinfektion mit Jodtinktur wird nur in einem Kreis von ca. 4 cm Durchmesser um den Kreuzungspunkt vorgenommen. Hierbei wird der mittlere Teil der gezeichneten Striche verwischt. Da aber die Enden der Striche aus dem desinfizierten Kreis herausragen, so kann man sich mit genügender Annäherung ohne weiteres ihren Kreuzungspunkt feststellen und die Anästhesie an dieser Stelle vornehmen. Zur Lokalanästhesie gebrauche ich eine Novocain-Suprarenin-Lösung, womit ich die Haut und die tiefergelegenen Gewebe durchtränke.

Um dabei möglichst schonend vorzugehen, pflege ich folgendermaßen zu verfahren: Zuerst wird die Hälfte der Kanüle (etwa 1 ccm) von der Seite her unter die Haut eingespritzt, so daß an der Stelle, wo operiert werden soll, eine ein Zehnpfennigstück große Flüssigkeitsblase kommt. Dann wird hier die Injektionsnadel senkrecht zur Haut eingestochen und unter Röntgenkontrolle soweit eingeführt, bis sie in Berührung mit der späterhin anzufassenden Spitze des Fremdkörpers kommt, und dann noch etwas weiter eingeführt. Dann wird die Spritze fast ganz entleert. Die übrige Flüssigkeit

Digitized by Google

wird unter fortdauerndem Zurückziehen der Spritze in den Geweben hinterlassen. Auf diese Weise erreiche ich eine komplette Anästhesie aller der Stellen, wo das Troikart sich zu bewegen hat, und zwar mit einer minimalen Menge Anästhesikums. Eventuell wird durch leichtes Massieren das Durchtränken der Gewebe noch befördert.

Ich mache dann eine kleine, etwa 4 bis 6 mm lange Inzision der Haut, welche nur die Epidermis und Kutis zu betreffen hat. Es hat sich in einigen Fällen als vorteilhaft erwiesen, die Stelle der Inzision vermittelst Röntgenkontrolle genau festzulegen. Für diesen Zweck wird der Apparat noch einmal eingeschaltet, die Hand wird in die Stellung gebracht, in welcher operiert werden soll, und das Messer wird so auf der Haut placiert, daß der Schatten der Messerspitze mit demjenigen des Nadelendes zusammenfällt.

Die Inzision darf nur die oberflächlich liegenden Gewebe betreffen. Es ist mir nämlich im Anfang vorgekommen, daß ich tiefer schnitt mit der Absicht, die Einführung des Troikarts zu erleichtern. Die Folge war aber die, daß sich dabei die Nadel bewegte und dann ihr Suchen und Anfassen im Gegenteil erschwert wurde.

Wie oben erwähnt, mit der in Abb. 4 angegebenen Modifikation brauche ich überhaupt keinen Schnitt in der Haut zu machen. Das Troikart wird ohne weiteres in die Gewebe eingeführt.

Jetzt fängt die eigentliche Extraktion an, die nach folgendem Schema durchzuführen ist:

Das vorher nach üblicher Art sterilisierte Troikart wird jetzt so gehandhabt, daß seine Spitze in die Mitte der Hautinzision kommt, indem das Instrument etwas schräg gehalten wird. Jetzt fängt die Durchleuchtung an, und zwar wird zuerst danach gesehen, ob der Schatten der Spitze des Stiletts mit dem Schatten des anzufassenden Nadelendes zusammenfällt. Ist dies nicht der Fall, so wird die Hand des Patienten ein wenig hin- und hergedreht, bis beide Schatten zusammenfallen, wobei das Stilett selbstverständlich an der Inzisionslinie nicht verschoben werden darf, bis beide Schatten zusammenkommen. In diesem Moment sieht das Röntgenbild ungefähr so aus, wie in Abb. 5 angegeben. (Abb. 5 bis 12 stellen halbschematisch dar, was auf dem Schirme zu sehen ist.)

Sobald das Zusammentreffen beider Schatten erreicht ist, wird der Griff des Instrumentes allmählich erhoben (wobei die Spitze immer an derselben Stelle bleibt), bis der Schatten des Troikarts unter dem Schatten des vorderen Endes des Griffes ganz verschwindet. In diesem Moment kann man sicher sein, daß das Troikart senkrecht über der Nadelspitze und nach dieser hinzielend steht. Der



Abb. 5.



Abb. 6.



Abb. 7.

Schatten, der in diesem Moment auf dem Röntgenschirm zu sehen ist, wird durch die Abb. 6 und 7 dargestellt (je nachdem die Achse der Nadel in der Verlängerung des Griffes oder senkrecht zu diesem steht). Ist man im Zweifel, ob das Troikart genau vertikal steht oder nicht, so wird dieses etwas nach der Seite geneigt, bis sein Schatten zum Vorschein kommt, dann kann man gut sehen, ob die Achse seines Schattens senkrecht zum Griffschatten steht oder nicht.

Das Troikart wird dann vertikal in die Gewebe gedrückt, und zwar immer nach der Nadel zielend. Dies ist der Fall, wenn der auf den Schirm projizierte Schatten immer derselbe wie auf den Abb. 6 bzw. 7 bleibt.

Nachdem das Troikart eine kleine Strecke eingeführt worden ist, ist es nötig, festzustellen, ob es schon mit der Nadel in Berührung steht oder nicht. Diese Feststellung kann auf eine dreifache Weise geschehen:

1. Wenn das Troikart die Nadel berührt, so hat man im allgemeinen an der den Griff anfassenden Hand das Gefühl eines Widerstandes, eines metallischen Kontaktes. Dieses Gefühl fällt jedoch fort, falls man Schutzhandschuhe gebraucht, und ohne diese kann es inkonstant sein.

2. Wenn das Troikart die Nadel berührt, so bewegt sich diese ein wenig, hauptsächlich wenn man das Troikart nach beiden Seiten hin ein wenig hin und her verschiebt. Aber auch dieses Merkmal kann unter Umständen irreführend sein, da nämlich die Nadel zuweilen anfängt, sich zu bewegen, ehe das Troikart sie berührt hat, da die Bewegungen des Troikarts bis zu ihr durch die Gewebe übertragen werden.

3. Die zuverlässigste Orientierungsmöglichkeit und die exakteste Weise, um die relative Lage

Digitized by Google

des Nadelziehers und der Nadel festzustellen, besteht darin, daß das Ganze unter einem Winkel untersucht wird, der ungefähr senkrecht ist zu demjenigen, unter welchem bis dahin untersucht wurde. Um das zu erreichen, läßt man die Hand ungefähr eine Viertelkreisbewegung machen (im Sinne der Pronation oder Supination, je nachdem), indem das Instrument die Bewegung der Hand genau mitmacht, und relativ zu dieser unbeweglich bleibt. Hat man die Viertelkreisbewegung gemacht, so sieht



Abb. 8.



Abb. 9.



Abb. 10.

das Röntgenbild auf dem Durchleuchtungsschirm wie in Abb. 8 resp. 9 aus (je nachdem die Nadel in der Verlängerung des Griffes des Instrumentes sich befindet oder senkrecht zu diesem und falls das Troikart noch entfernt von der Nadel steht).

Ist dagegen die Nadel schon innerhalb des Hakens, so sieht das Röntgenbild wie in Abb. 10 bzw. 11 aus. Hat man diese Stellung erreicht, so ist das gewissermaßen Schwierige schon vorbei. Dann bleibt nur das Anfassen der Nadel und Herausnehmen derselben übrig. Für diesen Zweck läßt man die Hand wieder in die erste Stellung zurückdrehen und führt die Kanäle herunter, indem man den Hebel betätigt. Dabei ist es vorteilhaft, das Stilett etwas gegen die Nadel zu pressen. Auch muß man vorher feststellen, daß die Nadel sich auf der Seite des Stiletts befindet, an der der Hakeneinschnitt liegt. Sollte dies nicht der Fall sein, so dreht man das Stilett, bis es in die richtige Lage kommt.



Abb. 11.



Abb. 12.

Ist alles bis dahin richtig durchgeführt worden, so wird die Nadel dann ohne weiteres angefaßt, und man sieht sie auf dem Schirme eine Viertelkreisbewegung machen. Dies ist sehr charakteristisch und zeigt, daß die Nadel richtig angefaßt worden ist.

Untersucht man wieder die Hand in der zweiten senkrechten Stellung, so sieht das Bild auf dem Schirm wie in Abb. 12 aus.

Hat man die Nadel nicht genau an ihrer Spitze angefaßt, so kann diese nicht die nötige Viertelkreisbewegung machen und würde in den Geweben festhaken, falls man sie herauszunehmen versuchte. Sollte dies der Fall sein, so vermindert man den Druck auf den Hebel und versucht, das Stilett an der Nadel seitlich etwas gleiten zu lassen, bis es die Spitze erreicht, damit diese in die Kanüle hineinbewegt werden kann. Dieser kleine Griff gelingt fast immer.

Schließlich zieht man das Troikart nach außen und nimmt so die festgeklemmte Nadel heraus.

Die oben beschriebene Orientierungsmethode ist nach meinen Erfahrungen die zweckmäßigste. Man ist sehr leicht geneigt, das Troikart in die Gewebe schräg einzuführen, weil man auf diese Weise seinen Schatten auf dem Schirm beobachten kann und also glaubt, sich besser orientieren zu können. Die Erfahrung hat mir aber gezeigt, daß dies eine Täuschung ist, und daß man viel eher zum Ziele kommt, wenn man an der oben beschriebenen Methode streng festhält. Diese ist zwar sehr umständlich zu beschreiben, aber doch leichter durchzuführen, als der Beschreibung nach anzunehmen ist.

Nach der Extraktion pflege ich das operative Feld mit Äther abzuwaschen und dann zuletzt wieder mit Jodtinktur zu desinfizieren. Die Wunde habe ich nur in Ausnahmefällen vermittelst „Agrafes“ zugemacht, sonst habe ich sie immer offen gelassen, ohne je davon den geringsten Nachteil gesehen zu haben. Zuletzt habe ich weiter nichts als einen aseptischen Verband gemacht.

Die Extraktion kann auf irgendeinem gut gebauten Trochoskop gemacht werden. Die meisten meiner Extraktionen wurden auf dem Durchleuchtungsgerät gemacht, welches ich für die gewöhnlichen Durchleuchtungen gebrauche (Victor-Tisch Nr. 7). Ich habe es aber für vorteilhafter und eleganter gehalten, einen besonderen Tisch bauen zu lassen, der bei den Extraktionen an der Hand und

Digitized by Google

Unterarm (sowie auch evtl. für den Fuß) gebraucht werden kann — der also für die meisten in der Praxis vorkommenden Fälle dient.

Diesen Tisch will ich auch hier beschreiben, wobei ich besonders betonen möchte, daß er keinen großen Anspruch auf Originalität erhebt, da er sich aus Elementen zusammenstellt, die, soviel ich glaube, schon an anderen Tischen existieren.

Der Tisch setzt sich aus folgenden Teilen zusammen: Am unteren Teil befindet sich ein Kasten, der an seiner oberen Wand und auf der vorderen Hälfte der Außenwände mit 1 mm dickem Blei, auf

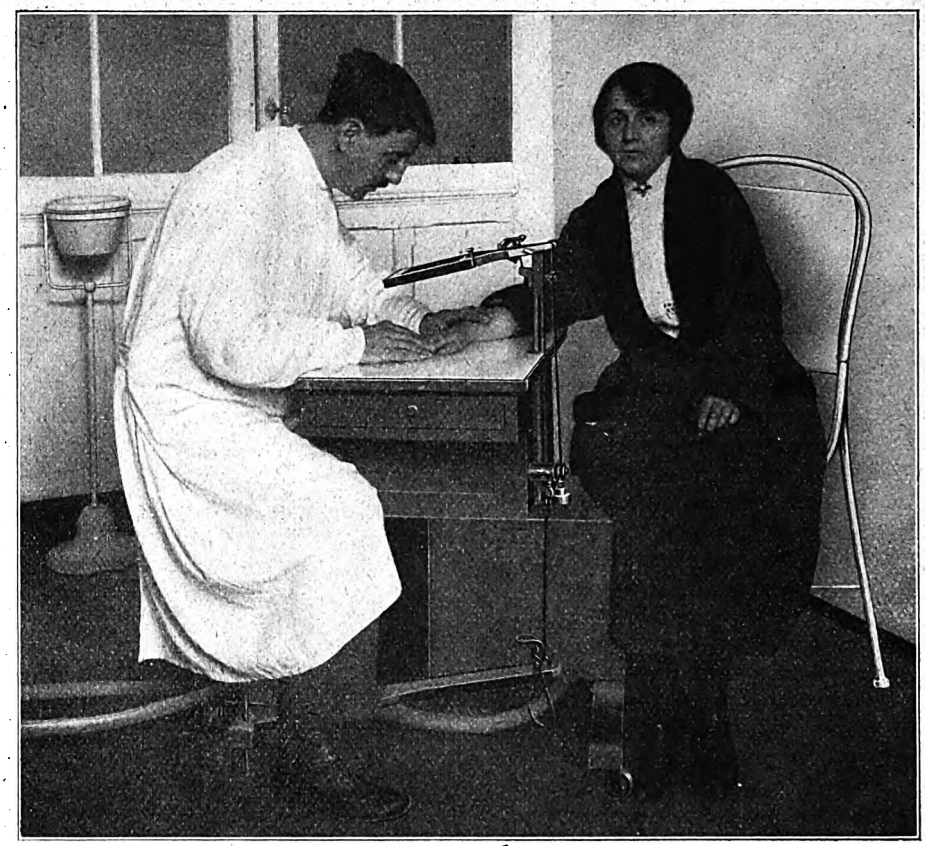

Abb. 13.

den übrigen Wänden mit 3 mm dickem Bleigummi bedeckt ist. Im Innern dieses Kastens befindet sich die Röhre. Die Hochspannungsführungen hierzu kommen inerhalb hoch isolierter Kabel, die auf dem Boden liegen. Eine sich in der oberen Wand befindliche viereckige Aussparung mit 2 cm Seitenlänge läßt das erforderliche Strahlenbündel nach oben herauskommen.

Die hölzerne Tischplatte ist rechteckig und hat ihre Längsrichtung senkrecht zur Längsrichtung des Kastens, wodurch ein guter und bequemer Halt für den Unterarm und Ellenbogen des Operateurs gesichert wird. In der Mitte der Tischplatte befindet sich eine metallene Platte, die eine rechteckige 4 cm × 4 cm Aussparung hat, also eine richtige Blende für die Röntgenstrahlen darstellt. Durch diese und die in der oberen Wand des Kastens befindliche Öffnung kann man die Röntgenröhre sehen, was für ihre Zentrierung vorteilhaft ist. Auf die Tischplatte kommt eine Bedeckung mit schwarzem Papier, dann ein weißer Karton und schließlich eine dünne Glasplatte, welche sich sehr leicht sauber halten läßt und gleichzeitig als Filter für die weichsten Strahlen dient, um den Patienten und den Arzt gegen diese zu schützen.

Zwischen dem Kasten und der Tischplatte befinden sich zwei Schubladen und ein kleiner Schrank, in dem zwei Trockenelemente Platz finden, deren Zweckmäßigkeit weiter unten erwähnt werden soll. In der Mitte befindet sich ein hölzernes Rohr, das mit Bleigummi bedeckt ist, damit der Arzt gegen die Glasstrahlung der Röhre geschützt wird, sowie gegen die Streustrahlung der Luft, die sich zwischen Kasten und Tischplatte befindet.

Am Ende des Kastens befindet sich ein Schemel, der nach oben und unten beweglich ist. Der Kasten und der Schemel ruhen auf Rollen. Am vorderen Ende des Kastens sind auch zwei Bremsvorrichtungen vorhanden.

Digitized by Google

Oberhalb des Tisches befindet sich der Röntgenschirm, welcher auf seiner oberen Fläche mit dem gebräuchlichen Bleiglas versehen, auch auf der unteren Seite zwei Bleistreifen trägt, zwischen welche ein freier rechteckiger Raum von ungefähr 5 cm Breite kommt, der den unumgänglich notwendigen Raum für das kleine Durchleuchtungsfeld darstellt.

Der Schirm ist an dem Ende eines Hebels befestigt, der um eine an einem vertikalen Arm befindliche Achse drehbar angeordnet ist, so daß er nach oben aufgeklappt werden kann. Die Bewegung des Hebels, der den Schirm hält, wird vermittelst eines Pedals betätigt. Der vertikale Arm ist verschiebbar angeordnet und seine Stellung kann in verschiedenen Höhen vermittelst einer Sperrfeder fixiert werden.

Abb. 14.

Bei den gewöhnlichen Durchleuchtungen hält man den Schirm normalerweise senkrecht zum Röntgenstrahlenbündel. Für die vorliegenden Zwecke halte ich es aber für vorteilhaft, den Schirm etwas nach vorne zu neigen, ihn also schräg zu halten, und zwar aus folgendem Grunde: Der Beobachter hat immer die Neigung, seinen Kopf so zu stellen, daß sein Blick senkrecht zum Schirme steht. Ist der Schirm also parallel zur Tischebene, so kommen die Augen des Arztes in den Bereich des vertikal verlaufenden Röntgenstrahlenbündels. Ist der Schirm aber schräg gestellt, so stellt sich der Arzt automatisch von selbst so, daß seine Augen außerhalb des Strahlenkegels bleiben.

Die leichte Verzerrung des Bildes, die durch die Schrägstellung des Schirmes zustandekommt, stört keinesfalls bei der Orientierung für die Extraktion.

Neben dem horizontalen Hebel, der den Schirm trägt, befindet sich eine kleine 4-Volt-Lampe innerhalb eines beweglichen Reflektors, dessen Achse nach der Mitte der Tischplatte orientiert werden kann. Diese Lampe wird von den zwei oben erwähnten Trockenelementen gespeist und ist nur dann eingeschaltet, wenn der Hebel nach oben bewegt ist. In dieser Stellung wird ein Kontakt gemacht, der die Lampe einschaltet. Kommt der Hebel nach unten, so wird die Lampe wieder ausgeschaltet.

Vermittelst dieses Tisches habe ich folgende Vorteile erreicht:

1. Infolge der entsprechend gewählten Abmessungen habe ich eine bequeme Lage für den Patienten und für den Arzt gesichert, sowie einen guten Halt für die Arme des letzteren während des Eingriffes, wodurch dieser erleichtert wird.

2. Zwischen Tischplatte und Patient befindet sich nur der den Schirm tragende vertikale Arm, so daß nichts im Wege ist, das den Patienten hindert, seinen Arm so auf den Tisch zu stellen, wie es für die Extraktion am vorteilhaftesten ist. Der Patient kann ebensowohl links wie rechts vom Tische sitzen, etwas mehr nach vorne oder nach hinten rücken und dabei die Hand so auf dem Tisch halten, wie es für die Extraktion am bequemsten ist, ohne daß ihn irgend etwas daran hindert.

3. Der Röntgenstrahlenschutz für den Operateur ist der denkbar beste. Dieser wird gegen die Strahlen, die ihn direkt treffen könnten, durch 1 mm Blei geschützt, und gegen die Streustrahlung durch 3 mm Bleigummi. Auch seine Augen werden durch die Schrägstellung des Schirmes von der Primärstrahlung ferngehalten.

4. Will der Arzt während der Extraktion das Operationsfeld direkt betrachten, und dabei irgend etwas vornehmen, ohne daß der Schirm ihn stört, so braucht er nur auf das Pedal zu drücken, dann kommt der Schirm in die Höhe und wird die Hand des Patienten durch die kleine Lampe belichtet, wobei der Arzt mit seinen Händen gar keine Bewegung zu machen hat. (S. Abb. 14.)

Ich gebrauche auch einen Fußkontakt, der mit dem linken Fuß betätigt wird, um die Röntgenröhre ein- und auszuschalten. Auf diese Weise bin ich für diese Extraktionen ganz selbständig und brauche nicht einmal eine Röntgenschwester dafür.

Dieser Tisch ist also für alle Extraktionen an der Hand höchst praktisch und bei einem Be-

Digitized by Google

trieb, wo oft solche röntgenchirurgischen Eingriffe vorkommen, scheint er mir sehr empfehlenswert. Wie gesagt kann man aber auch ohne ihn auskommen.

Ich habe ihn auch für Extraktionen am Fuße gebraucht. Der Patient liegt für diesen Zweck auf einem Bett, das nebenan steht, und streckt seinen Fuß auf den Röntgentisch.

Wir wollen jetzt die Statistik der von uns operierten Fälle angeben. Auf eine Wiedergabe von Einzelheiten, größeren Tabellen usw. muß ich leider wegen Raummangels verzichten. Die wesentlichen Ergebnisse finden sich am Schlusse in der „Zusammenfassung".

Um ein endgültiges Urteil über mein Verfahren fällen zu können, fehlt noch die Erfahrung anderer. Mein persönlicher Eindruck über die Methode ist aber entschieden günstig gewesen.

Es wäre mir höchst angenehm, wenn die anderen Ärzte, die sich mit dieser Methode befassen werden, mir ihre Erfahrungen und Anregungen mitteilen möchten, worum sie hierdurch gefälligst gebeten werden.

Zusammenfassung.

1. Die Extraktion von Nadelstücken ohne Röntgenkontrolle ist bekanntlich öfters ein unangenehmer, langdauernder, im Erfolg unsicherer Eingriff. Um die Röntgenkontrolle zu gebrauchen, ist es erforderlich, daß das angewandte Verfahren dermaßen gewählt wird, daß der Röntgenschutz der beste denkbare ist, und daß die Dauer der Extraktion sich möglichst kurz gestaltet.

2. Es wird ein Instrument, sowie ein Extraktionstisch beschrieben, die den oben erwähnten Bedingungen Genüge leisten. Bei Anwendung des Instrumentes ist die Verstümmelungsgefahr des Patienten auf ein Minimum reduziert.

3. Ich habe das Verfahren bis jetzt in 79 Fällen angewandt, wobei ich Nadelstücke (Nähnadeln, Platinnadeln, eine sehr dünne Reibahle und ein Stück Eisendraht) aus allen möglichen Körperregionen, allerdings meist aus der Hand (62 Fälle), herausoperiert habe.

4. Es ist mir gelungen, in allen mit meiner Methode operierten Fällen die Extraktion vollständig auszuführen, bis auf zwei winzig kleine Nadelstücke, die wohl kaum als Fehlschläge zu werten sind.

5. Ich halte das Verfahren aber als kontraindiziert in den Fällen, in denen die Nadel bei der Durchleuchtung schlecht sichtbar ist und in denen es gleichzeitig unmöglich oder wenigstens sehr schwer ist, sie in zwei ungefähr senkrecht zueinander stehenden Richtungen zu betrachten. Diese Kontraindikation kommt allerdings in den wenigsten Fällen vor.

6. Die Extraktion ist am leichtesten und schnellsten am Handkörper durchzuführen, also in den am häufigsten vorkommenden Fällen, und also gerade bei denjenigen Fällen, die für die Chirurgen bei den gewöhnlichen Extraktionsmethoden die größten Schwierigkeiten darbieten.

7. Die Gesamtdauer der Extraktionszeit unter Durchleuchtung betrug im schwierigsten Fall 9 Min. 0,7 Sek., in den drei schnellsten Fällen 17 Sek. Die durchschnittliche Extraktionszeit (unter Durchleuchtung) ist bei sämtlichen Fällen 2 Min. 11 Sek. gewesen. Bei den Nadeln im Handkörper betrug die durchschnittliche Extraktionszeit (unter Durchleuchtung) 1 Min. 29 Sek., davon 50% unterhalb einer Minute.

8. Klinisch habe ich bis jetzt keine unangenehmen Nebenerscheinungen oder schlechte Folgen erlebt. Zwei Fälle von Sehnenversteifungen sind auf die Infektion, die schon vor dem Eingriff bestanden hat, zurückzuführen. Hämorrhagien, Anästhesien, motorische oder trophische Störungen habe ich nie erlebt. In einigen Fällen war einige Tage nach dem Eingriff ein leichtes Gefühl des Eingeschlafenseins an zirkumskripten Stellen der Hand vorhanden. Die objektive Untersuchung ergab aber keine Empfindlichkeitsunterschiede. In einigen Fällen, in denen wir die Fälle wieder zu sehen bekamen, war auch dies kleine unangenehme Gefühl verschwunden.

9. Es fehlt uns die Erfahrung anderer, um ein endgültiges Urteil über die Methode fällen zu können. Meiner Erfahrung nach ist sie durchaus günstig und glaube ich, daß damit ein wirksamer Fortschritt in dieser Frage erreicht worden ist.

Der Nadelzieher sowie der Tisch wird von der Firma Dr. Erich Henschke (Berlin-Charlottenburg 1), Spezialfabrik für Röntgen- und elektromedizinische Apparate, hergestellt.

Digitized by Google

(Aus der Röntgenabteilung des Städtischen Rudolf-Virchow-Krankenhauses zu Berlin [Dirigierender Arzt: Prof. Dr. Levy-Dorn].)

Die Lagerung des Patienten unter den unbeweglichen Bestrahlungen für Tiefentherapie von Siemens & Halske.

Von

Dr. **Erich Bescht**, planmäßiger Volontärarzt.

(Hierzu 6 Abbildungen.)

Bei den bisher gebräuchlichen therapeutischen Röntgenapparaten waren die statischen Beziehungen zwischen Röntgenröhre und Patienten stets derart, daß der Patient auf einer Unterlage fixiert wurde und die Röhre auf einem Stativ angebracht war, das bei allen seinen Nachteilen doch eine nach allen Seiten und in allen Ebenen freie Beweglichkeit der Röhre gegen den Patienten hin ermöglichte. Man hatte es völlig in der Hand, ohne wesentliche Lageveränderungen mit dem Patienten vornehmen zu müssen, den Strahlenkegel von oben oder von unten, von vorn oder von hinten, von links oder von rechts auf die zu bestrahlende Körperstelle zu richten. Anders liegen die Dinge dagegen bei den fest eingebauten, unbeweglichen Bestrahlungskästen für Tiefentherapie, wie sie von der Firma Siemens und Halske konstruiert worden sind (Multivolt- und Stabilivolt-Apparat). Diese Kästen haben zweifellos gegenüber den alten Stativen überaus große Vorzüge. Ich erinnere nur an den vollkommenen Schutz des Patienten und aller im Raum befindlichen anderen Personen gegen die Strahlenwirkung, ferner an den sicheren Schutz des Patienten gegen die Hochspannung, an den Wegfall der Nitrosegase (geringere Katererscheinungen), an das Fehlen des „elektrischen Windes" sowie an das fast geräuschlose Laufen der Röhre. Außerdem fällt der Zwang weg, bei jeder neuen Einstellung des Patienten die Röhre auszuschalten und von neuem einlaufen zu lassen. Demgegenüber scheint auf den ersten Blick ein gewisser Nachteil darin zu bestehen, daß die Lagerung des Patienten unter den Kästen erschwert wird, einmal dadurch, daß die Röhre in vertikaler Richtung unbeweglich ist und infolgedessen der Patient mit seiner Unterlage von untenher gegen die Röhre hin auf den jeweils nötigen Fokus-Hautabstand angenähert werden muß. Das läßt sich leicht erreichen mittels der von der Firma S. & H. konstruierten fahrbaren Lagertische, deren Platte durch Handkurbel gehoben und gesenkt und außerdem noch in horizontaler Ebene verschoben werden kann. Der zweite Nachteil der festen Bestrahlungskästen gegenüber den beweglichen Röhren liegt in der beschränkten Beweglichkeit der Röhre um ihre eigene Achse. Der Zentralstrahl tritt bei normaler Stellung der Röhre durch den Tubus senkrecht nach unten aus (Tubusstellung I, vgl. Figur 1) und kann im Höchstmaß um etwa 60° nach oben gedreht werden (Tubusstellung II, vgl. Figur 2), und zwar nur nach einer Seite hin.

Da ist es nun Aufgabe des Arztes, das Minus in der Beweglichkeit der Röhre auszugleichen durch



Fig. 1.



Fig. 2.

Digitized by Google

geeignete Lagerung des Patienten. Dabei erweckt es zunächst für einen Röntgentherapeuten, der bisher nur mit beweglichen Röhren zu arbeiten gewohnt war, den Anschein, als ob die Möglichkeit der Bestrahlung mancher Körperstellen und Organe, die durch besonders ungünstigen Sitz die Einstellung der Röhre bzw. die Lagerung des Patienten erschweren, überhaupt in Frage gestellt wird oder zum mindesten bei der Auswahl der zweckmäßigsten Lagerung sich nicht unerhebliche Schwierigkeiten ergeben. Doch die Erfahrung — wir arbeiten in unserem Institut jetzt seit etwa 9 Monaten mit einem Siemens-Stabilivolt-Tiefentherapie-Apparat — hat uns gezeigt, daß eigentlich jede Körperstelle und jedes noch so versteckt sitzende Organ durch geeignete Lagerung des Patienten in Verbindung mit zweckmäßiger Tubusstellung der Strahlenwirkung zugänglich gemacht werden kann.

Aus Gründen der Raumersparnis will ich im folgenden nur an Hand eines kurzen Schemas auf die Stellungen eingehen, die sich uns nach unseren Erfahrungen als die zweckmäßigsten erwiesen haben und die ich als typisch für die einzelnen Körperregionen kennzeichnen möchte.

Typische Stellungen.

I. Kopf und Hals.

Die zu bestrahlende Körperstelle	Lage des Patienten	Stellung des Tubus vgl. Figur 1 u. 2
1. Gesicht und vordere Halspartie	Rückenlage	I.
2. Hinterhaupt und hintere Halspartie	Bauchlage	I.
3. Seitliche Kopf- und Halspartien	a) Völlige Seitenlage oder	I.
	b) Rückenlage mit Drehung des Kopfes nach rechts oder links. Dabei Kissen unter Schulter und Gesäß der zu bestrahlenden Seite. (Doch Stellung b unbequemer, weil Halsmuskulatur leichter ermüdet)	I.
4. Oberes Schädeldach	a) Horizontale Rückenlage mit bis zu 45° erhöhtem Oberkörper (durch Unterlegen von Keilkissen).	II.
	b) Senkrechter Sitz in einem Lehnstuhl, Unterstützung des Kopfes durch Kopfhalter.	I.
5. Regio submentalis	Lagerung des Patienten wie bei Herausnahme des Gehirnes nach der pathologischen Sektionstechnik, d. h Kissen unter die Schulerblätter, dadurch Absinken des Kopfes nach hinten und Freiwerden des Submentum. Rolle in den Nacken zur Unterstützung der Muskulatur sowie Sandsäcke zur Ruhigstellung des Kopfes links und rechts von diesem (vgl. Figur III).	II.
6. Regio submaxillaris	Stellung 5, nur Kopf etwas seitlich nach links bzw. rechts gedreht.	II.

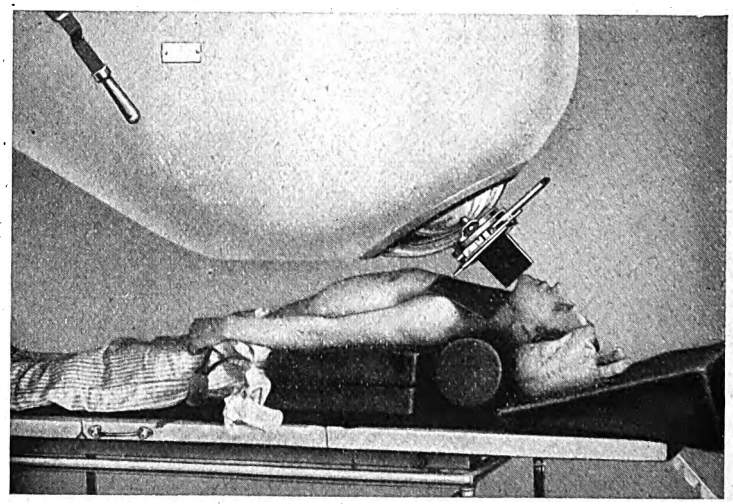

Fig. 3.

Digitized by Google

II. Brust, Bauch, Rücken.

Die zu bestrahlende Körperstelle	Lage des Patienten	Stellung des Tubus vgl. Figur 1 u. 2
1. Brust, Bauch	Rückenlage	I.
2. Rücken	Bauchlage	I.
3. Linke bzw rechte Brust- od. Bauchseite	Rechte bzw. linke Seitenlage	I.

III. Schulter, Achselhöhle, obere Extremität.

Die zu bestrahlende Körperstelle	Lage des Patienten	Stellung des Tubus vgl. Figur 1 u. 2
1. Schulter		
a) vordere Partie	Rückenlage	I.
b) seitliche „	Rechte bzw. linke Seitenlage	I.
c) hintere „	Bauchlage	I.
d) obere „ (Akromiongegend)	Rückenlage mit bis zu 45° erhöhtem Oberkörper	II.
2. Achselhöhle	Seitenlage, Beckenerhöhung durch Kissen, dadurch leichte Abwinkelung des Oberkörpers im Ileosakralgelenk, Abduktion des Oberarmes; Unterarm im Ellenbogenlenk gebeugt, liegt am Hinterkopf oder noch besser über dem Holztubus (vgl. Fig. IV). Der Holztubus und dessen Metallteile sind so gut isoliert, daß der Patient ohne Gefahr eines elektrischen Schlages diese berühren kann.	
3. Obere Extremität	Alle denkbaren Kombinationen möglich. Oft am zweckmäßigsten Rückenlage, auf dem Bauch eine Bleischutzdecke, darauf lagert die obere Extremität. Dadurch 1. Ruhigstellung der Extremität, 2. Schutz des übrigen Körpers gegen unbeabsichtigte Strahlenwirkung. Vielfach auch sitzende Stellung zweckmäßig, dabei Auflegen des Armes auf einen Tisch (ähnlich wie bei den beweglichen Röhren.	I.

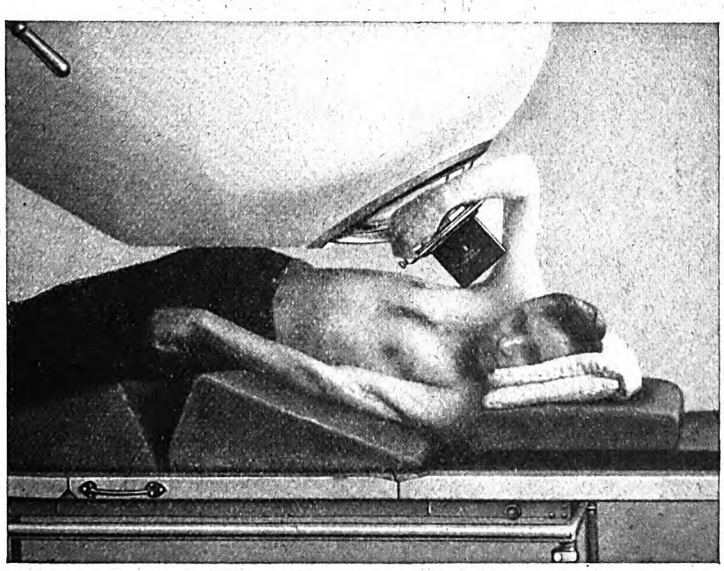

Fig. 4.

Digitized by Google

IV. Regio perinealis und genitalis.

Die zu bestrahlende Körperstelle	Lage des Patienten	Stellung des Tubus vgl. Figur 1 u. 2
1. beim Manne		
a) Vorderfläche des Scrotum u. Dorsum penis	Rückenlage	I.
b) Hinterfläche des Scrotum u, Unterfläche d. Penis	Rückenlage, Hochbinden der Genitalien	I.
2. bei der Frau Labien Vagina Portio	Beckenhochlagerung auf einem Operationstisch mit stark an den Leib herangezogenen Oberschenkeln, Befestigung der Oberschenkel an den Beinhaltern. Aufhängen der Beine mittels der an der Zimmerdecke befestigten Bindenzügel, die um die Fußgelenke geschlungen werden. Bei Bestrahlung der Portio und des Scheidengewölbes Öffnen der Vagina durch Entenschnabelspekulum (vgl. Figur V)[1]).	II.
3. Perineum	Die gleiche Lagerung für Mann und Frau	II.

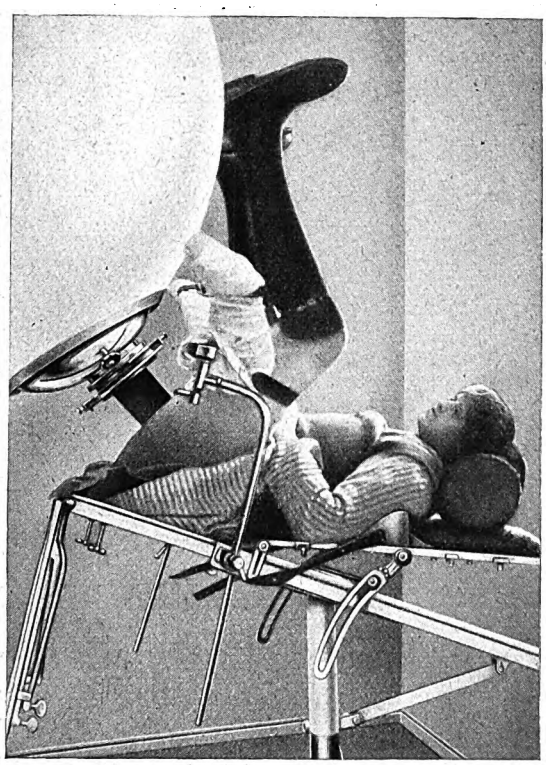

Fig. 5.

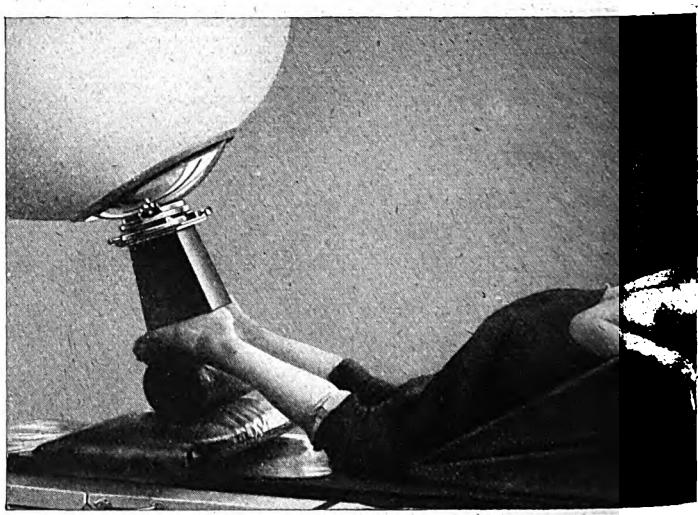

Fig. 6.

[1]) Aus äußeren Gründen waren zur Zeit der Aufnahme obiger Stellung die an der Decke befestigten Bindenzügel zum Aufhängen der Beine noch nicht vorhanden.

Digitized by Google

V. Untere Extremität.

Die zu bestrahlende Körperstelle	Lage des Patienten	Stellung des Tubus vgl. Figur 1 u. 2
1. Vorderfläche des Ober- und Unterschenkels	Rückenlage	I.
2. Hinterfläche der unter. Extremität	Bauchlage –	I.
3. Seitliche Partien	Seitenlage	I.
4. Dorsum pedis	Rückenlage, Plantarflexion des Fußes	I.—II.
5. Planta pedis	Bauchlage, mäßige Beugung des Unterschenkels im Kniegelenk, Unterstützung des Fußrückens durch Kissen bzw. Rolle, Anlegen der Planta pedis an die Tubusunterfläche (vgl. Figur VI).	

Neben dem ungünstigen Sitz mancher Körperstellen und Organe sind es sehr häufig auch klinische Krankheitserscheinungen selbst (Dyspnoe, Dekubitus, Neuralgien, arthritische Beschwerden usw.), die die Lagerung des Patienten bisweilen außerordentlich erschweren und den Röntgentherapeuten zwingen, in vielen Fällen von den oben angeführten typischen Stellungen abzuweichen und den Patienten in eine Lage zu bringen, die den jeweils obwaltenden Krankheitssymptomen Rechnung trägt, wie ich es an einigen Beispielen im folgenden erläutern möchte:

Fall 1: Esa handelte sich um einen ziemlich korpulenten, 43jährigen Kranken, der uns wegen eines Mediastinaltumors zur Bestrahlung überwiesen worden war. Er bot schon äußerlich die Zeichen ausgesprochener Lymph- und Venenstauung im gesamten Gebiet der Vena cava superior und hatte bei der geringsten körperlichen Bewegung, ganz besonders aber bei dem Versuch einer Horizontallagerung des Oberkörpers unter stärkster Atemnot zu leiden. Nach Sitz und Art des Wachstums des Neoplasma erschien eine 2-Felderbestrahlung mit je einer vollen H.E.D. von der Brust- und Rückenseite her als am zweckmäßigsten. Da aus den eben genannten Gründen eine Horizontallagerung des Patienten sich als unmöglich erwies, blieb als einzige Möglichkeit übrig, den Kranken so zu lagern, daß der Oberkörper in passiv erhöhter Rückenlage fixiert wurde. Der eingangs schon erwähnte Bestrahlungstisch von S. & H. gestattet dies in vollkommenster Weise. Er ist etwas länger als ein normaler, ausgewachsener Mensch, und die Lagerplatte, auf der der Patient ruht, besteht aus 3 gleichgroßen Teilen (Kopf-, Mittel- und Fußplatte), die gegeneinander durch Scharniergelenke beweglich sind. Das Kopfdrittel kann mittels Stellhaken bis zu einem Winkel von 45° erhöht werden, Wir nutzten diese Verstellbarkeit voll aus, legten den Patienten gegen die bis 45° erhöhte Rückenlehne, fixierten ihn in dieser Lage durch Anbinden mit Wollbinden oder breiten Riemen in der Hüftbeuge und lagerten die Knie über die winklig zueinander gestellte Mittel- und Endplatte des Tisches. In dieser Lage konnte dann der Patient trotz seiner schweren Dyspnoe unter äußerlich leidlichen Bedingungen die zur Bestrahlung nötige Zeit — wir brauchen zur Verabfolgung einer H:E.D. 60 Minuten — unter dem Tubus ausharren. Dem Tubus selbst gaben wir einen Ausschlag von 45°, d. h. brachten ihn annähernd in Stellung II (vgl. Figur 2), so daß, da auch die Achse des Oberkörpers des Patienten einen Winkel von 45° mit der Unterlage bildete, der Strahlenkegel genau senkrecht zur Thoraxwand auffiel.

Wenn man auch im allgemeinen annehmen kann, daß in einem Röntgeninstitut, das mit unbeweglichen Bestrahlungskästen arbeitet, die zur Apparatur gehörigen Bestrahlungstische zur Verfügung stehen, so möchte ich doch nicht unerwähnt lassen, daß man statt dieser bei dem oben erwähnten klinischen Fall ebensogut einen Stuhl benutzen könnte, wofern er nur eine Rückwärtsneigung des Oberkörpers gestattet, wie das z. b. bei einem zahnärzlichen Behandlungsstuhl, bei jedem gynäkologischen Untersuchungsstuhl oder bei dem einfachsten chirurgischen Operationsstuhl der Fall ist. Und selbst mit einer noch primitiveren Hilfsapparatur kann man, wie wir uns überzeugt haben, zum Ziele gelangen. Wir haben in unserem Institut noch einen zu einer älteren Apparatur gehörigen, mit Rücken- und Armlehne und Kopfhalter versehenen Stuhl, dessen Sitzfläche mittels Spiralgewinde hoch und niedrig gestellt und so dem Tubus genähert werden kann. Die Rückenlehne ist unbeweglich mit der Sitzfläche verbunden und bildet mit dieser einen Winkel von 90°. Bei Benutzung dieses anscheinend völlig ungeeigneten Stuhles erreichten wir die Neigung des Oberkörpers nach hinten dadurch, daß wir die Sitzfläche des Stuhles nach vorn vergrößerten durch Vorstellen eines zweiten Stuhles gewöhnlicher Art, beide durch Polsterkissen verbunden, den Patienten rittlings darauf setzten und nun zwischen Rücken des Kranken und Stuhllehne so viel Kissen legten, bis die Neigung des Oberkörpers nach hinten etwa 45° betrug. Der Kopf wurde dabei durch den am Stuhl befindlichen Kopfhalter gestützt.

Digitized by Google

Die Bestrahlung des Rückenfeldes gestaltete sich wesentlich einfacher. Es wurden 2 Stühle gewöhnlicher Art mit niedrigen Lehnen so zusammengestellt, daß die Lehnen voneinander abgekehrt waren. Dann wurde der Kranke rittlings darauf gesetzt, mit dem Gesicht der einen Lehne zugewandt, auf die er sich mit beiden Armen stützen konnte. Durch Zurückschieben des Gesäßes wurde die Neigung des Oberkörpers nach vorn bis auf 45° erreicht. Horizontale Bauchlage auf einem Bestrahlungstisch war wegen der Dyspnoe unmöglich, auch die versuchte Hochstellung des Kopfdrittels der Lagerplatte hielt der Patient wegen der dadurch bedingten Rückwärtsbeugung des Oberkörpers auf die Dauer im Hüftgelenk nicht aus.

Fall 2: Eine 41jährige, außerordentlich korpulente Frau, die uns wegen unstillbarer klimakterischer Metrorrhagien zur Kastration zugeschickt worden war. Die Patientin litt außerdem seit Jahren an einer schweren Arthritis chronica des rechten Hüft- und beider Kniegelenke, die wegen heftiger Schmerzen die Bewegung in den befallenen Gelenken sehr erschwerte und teilweise unmöglich machte. Zwecks Kastration wurde die 4-Felderbestrahlung gewählt (beide Ovarien von vorn und von hinten). Die Bauchfelderbestrahlung konnte in horizontaler Rückenlage mit leicht erhöhtem Oberkörper bei Tubusstellung I ohne besondere Beschwerden für die Kranke vorgenommen werden. Bei der Bestrahlung der Rückenfelder ergaben sich jedoch Schwierigkeiten, da die Patientin die Bauchlage wegen der starken arthritischen Beschwerden in beiden Kniegelenken als zu schmerzhaft ablehnte und auch die rechte Seitenlage wegen der rechtsseitigen heftigen Hüftgelenksschmerzen nicht in Frage kam. Es blieb also als letzte und einzige Möglichkeit die Bestrahlung in linker Seitenlage bei Tubusstellung II übrig, wobei durch Kissen und Sandsäcke der Rücken, Bauch und die Kniegelenke bei der Hilflosigkeit der Kranken weitgehendst unterstützt werden mußten. In dieser Stellung konnte dann auch ohne wesentliche Beschwerden für die Kranke die Bestrahlung des linken und rechten Ovariums vom Rücken her vorgenommen werden.

Bei der Mannigfaltigkeit der klinischen Krankheitserscheinungen und bei den zahlreichen objektiven und subjektiven Beschwerden der Patienten, die bei jeder atypischen Einstellung individuell berücksichtigt werden müssen, würde es zu weit führen, auch nur andeutungsweise auf die in jedem Einzelfalle notwendigen Maßnahmen einzugehen. Obige beiden Beispiele mögen daher genügen.

Zusammenfassend läßt sich also sagen, daß nach unseren Erfahrungen die scheinbaren Nachteile der festen Bestrahlungskästen für Tiefentherapie, die in der Hauptsache in der völligen Unbeweglichkeit der Röhre in vertikaler Richtung sowie in der beschränkten Beweglichkeit der Röhre um ihre eigene Achse liegen, praktisch nicht in Frage kommen und wir nicht nötig haben, deswegen auf die großen Vorteile, welche sie bieten, zu verzichten.

(Aus dem Röntgenlaboratorium der I. anatomischen Lehrkanzel der Universität Wien.
[Vorstand: Prof. Dr. Julius Tandler.])

Eine einfache Vorrichtung zur genauen Messung der Röhreneignung (Zentralstrahlgoniometer).

Von

Dr. **Karl Goldhamer,** Assistent.

Eine genau bestimmte Neigung der Röntgenröhre zur Platte ist eine unerläßliche Bedingung für das Gelingen der meisten Aufnahmen. In den Büchern und Vorschriften über die Aufnahmetechnik wird diese Tatsache gewürdigt und eine ganz genaue Einstellung des Zentralstrahlanzeigers zur Platte vorgeschrieben. Diese Notwendigkeit besteht bei den gangbarsten, „alltäglichen" und gilt ganz besonders für sog. „Spezial"-Aufnahmen.

Wenn wir die von L. Lilienfeld[1]) angegebene Aufnahmetechnik durchsehen, so fällt uns auf, daß in einer ganzen Reihe von Aufnahmen eine genaue Einstellung der Röhre notwendig ist, um die entsprechende Region richtig, d. h. möglichst übersichtlich und auseinanderprojiziert auf die Platte zu erhalten. So ist z. B. bei einer anteroposterioren Aufnahme des Unterschenkels eine Neigung lateralwärts um 22° nötig, um die Tibia von der Fibula bildlich zu trennen. Die angegebene Anzahl von Graden (22) ist das Optimum, bei welchem die beiden Unterschenkelknochen nicht ineinanderprojiziert auf der Platte erscheinen. Bei der üblichen Aufnahmetechnik wird die Röhren-

[1]) L. Lilienfeld: Anweisung zur Ausführung der gangbaren Aufnahmen für Verletzungen und Erkrankungen in Holzknechts Radiologie, II. Teil.

Digitized by Google

neigung nur nach dem Augenmaß bestimmt. Man kann aber nicht einmal einem erfahrenen Ingenieur, geschweige denn einer Laborantin zumuten, eine Neigung von 22° nach dem Augenmaß genau zu treffen! Es könnte zwar der Einwand erhoben werden, daß auch eine weniger genaue Einstellung meist gute Resultate ergibt. Das ist wohl richtig; wenn man aber durch eine einfache und dabei präzise Vorrichtung ohne Zeitverlust das Optimum der Einstellung erreichen kann, so kann es die Ausnützbarkeit der Aufnahme nur erhöhen.

In höherem Maße gilt das Gesagte für etwas schwierigere Aufnahmen, wie z. B. für die anteroposteriore Aufnahme des Kreuzbeins, bei welcher die Röhre um 22° kranialwärts geneigt werden muß, die posteroanteriore Sternum-Aufnahme mit einer Neigung lateralwärts um 30°, die einseitige, anteroposteriore Schulteraufnahme nach Kienböck, bei der eine Neigung der Röhre kranialwärts um 20° und medial um 10° notwendig ist, die axiale Aufnahme des Kalkaneus nach Holzknecht, bei welcher die Röhre eine Neigung dorsalwärts um 35° erfahren soll u. m. a. Bei den Aufnahmen des Kopfes ist eine präzise Einstellung um so wichtiger, als schon eine geringe Abweichung von der optimalen Neigung des Zentralstrahlanzeigers die Übersichtlichkeit des Bildes erfahrungsgemäß stark herabsetzt und die Bildanalyse durch Hervortreten ungewohnter Schatten in hohem Grade erschwert. Die von Eisler angegebenen Aufnahmen für den aufsteigenden und horizontalen Ast des Unterkiefers verlangen eine ganz bestimmte Neigung der Rö-Röhre in beiden Ebenen: die eine 30° kaudal- und 10° kinnwärts, die andere 30° kaudal- und 22° kinnwärts. Auch bei der „Lochaufnahme" des kontralateralen Unterkieferköpfchens nach Pordes[2]) ist der Zentralstrahl „ganz wenig, etwa 5°, nach hinten und oben geneigt". Die posteroanteriore Aufnahme der Orbitae nach Lilienfeld muß in einem kranialwärts geneigten Winkel von 60°, die axiale Gesichtübersichtsaufnahme in okzipitoparietosubmentalem Strahlengang in einem dorsalwärts offenen Winkel von 30° gemacht werden. Bei den Aufnahmen des Canalis nervi optici muß die Einstellung sehr genau erfolgen, damit derselbe in seiner Längsrichtung getroffen wird. Ebenso ist bei den verschiedenen Aufnahmen des Gehörorgans (Schüller, Stenvers, Mayer usw.) eine sehr genaue Einstellung der Röhre, die notwendige Voraussetzung für die Möglichkeit einer Plattenanalyse.

Die Vorrichtung zur Messung der Neigung des Zentralstrahlanzeigers, welche im Röntgenlaboratorium der I. anat. Lehrkanzel ausprobiert wurde und sich sehr gut bewährt hat, ist so einfach, daß es sich nach einem Blick auf die beiliegende Figur 1 erübrigt, sie eingehender zu beschreiben. Wie die Figur zeigt, werden an einem gewöhnlichen, in jedem Röntgeninstitut vorhandenen Zentralstrahlanzeiger zwei Transporteure in zwei aufeinander normalen Ebenen senkrecht auf seine Längsachse befestigt. Der in der Mittellinie des Kreisbogens in einem Kugelgelenk angebrachte Transporteur-Zeiger ist unten beschwert, so daß er immer vertikal steht. Befindet sich der Zentralstrahlanzeiger auch in vertikaler Lage, so weisen die Zeiger an beiden Transporteueren auf 0; wird er geneigt, so erlauben die leicht beweglichen, stets in vertikaler Lage befindlichen Zeiger eine direkte, genaue Ablesung der Neigung in beiden Ebenen. Die Zeiger umgreifen an ihren Spitzen gabelartig die Transporteure, damit bei der Neigung in einer Ebene der der anderen entsprechende Zeiger sich nicht abhebt, sondern in der Ebene des Transporteurs bleibt. Selbstverständlich müssen die beiden Goniometer in den vorgeschriebenen Aufnahmerichtungen eingestellt werden, also z. B. bei der Aufnahme des Unterschenkels in seiner Längsachse und in der Senkrechten darauf oder bei der Unterkieferaufnahme nach Eisler in der Sagittalebene des Körpers und in der darauf Senkrechten usw. Die Ausführung der Goniometerskala muß natürlich präzis sein und die Zeiger müssen möglichst wenig Reibung im Gelenk besitzen, damit sie bei gleichzeitiger Neigung in zwei Ebenen in jeder Richtung leicht folgen können. Es ist selbstverständlich, daß das Material der Goniometer nicht zu schwer sein darf, da durch die einseitige Beschwerung des Zentralstrahlanzeigers seine Fixation in der Stativ- bzw. Kästchen-Blende leiden könnte.

Ebenso wie für die Reproduktion gangbarer Aufnahmen eignet sich diese Vorrichtung auch zu Versuchen zwecks Angabe neuer Aufnahmerichtungen und zu ihrer endgültigen Normalisierung.

Auch in der Röntgentherapie kann der Zentralstrahlgoniometer mit großem Vorteil verwendet werden, wenn der Strahlenkegel ein in seinen topographischen Beziehungen aus der normalen Anatomie bekanntes oder in seiner Lage vorher bestimmtes pathologisches Gebilde unter einem bestimmten Winkel treffen soll. Da die therapeutischen Bestrahlungen in der Regel länger dauern und der Patient deswegen möglichst bequem gelagert werden muß, muß die Röhre öfter unter einem Winkel eingestellt werden, welcher manchmal in beiden Ebenen von einem rechten erheblich abweicht. Es kann daher die Normalisierung, sowie die Reproduktion dieser Verhältnisse mit Hilfe des Zentralstrahlgoniometrs mit großer Präzision ausgeführt werden.

---

[1]) Fritz Pordes: Röntgenologie der Kieferverletzungen in Holzknechts Radiologie, I. Teil.

Digitized by Google

Figur 2 zeigt den Zentralstrahlgoniometer am Stativ-Kästchen angebracht bei einer Unterkieferaufnahme nach Eisler.

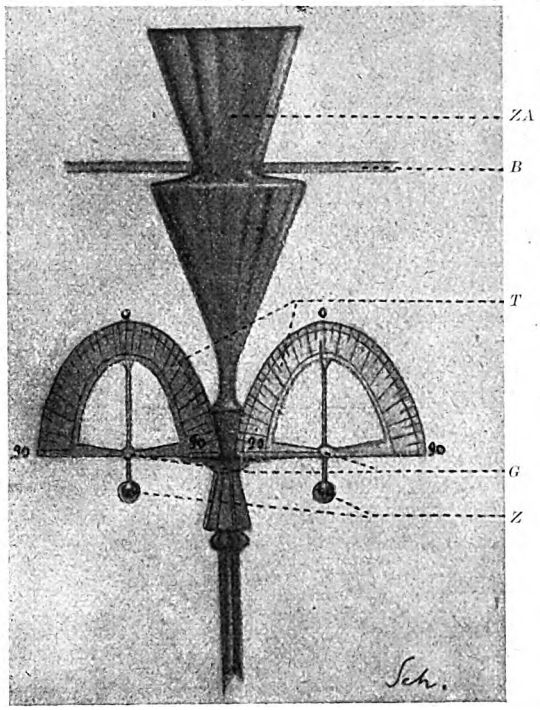

Fig. 1. *ZA* = Zentralstrahlanzeiger, *B* = Blende, *T* = Transporteure, *G* = Kugelgelenke, *Z* = unten beschwerte Zeiger.

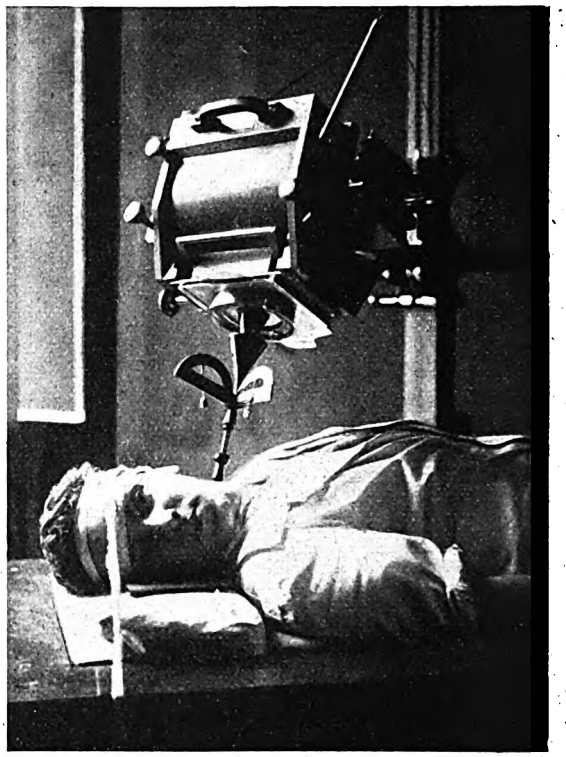

Fig 2. Zentralstrahlgoniometer bei der Einstellung einer Unterkieferaufnahme.

Zusammenfassung:

1. Der Zentralstrahlgoniometer besteht aus zwei senkrecht aufeinander an einem Zentralstrahlanzeiger befestigten Goniometer, auf welchen die unten beschwerten Zeiger in Kugelgelenken leicht beweglich angebracht sind.

2. Die Vorrichtung kann bei den Röntgenaufnahmen mit Vorteil verwendet werden:

a) bei allen Einstellungen (namentlich von Anfängern),

b) bei Spezialaufnahmen, bei welchen jede Abweichung von der Norm atypische, schwer deutbare Bilder liefert,

c) für Versuche zu neuen Aufnahmerichtungen und für ihre endgültige Normalisierung.

3. Die sub 2a—c angeführten Vorteile gelten mutatis mutandis auch für die Röntgentherapie.

Digitized by Google

(Aus der Medizinischen Klinik der Universität Leipzig [Direktor: Geheimrat Prof. Dr. v. Strümpell].)

Der hintere Herzrand im Röntgenbild in normalen und kranken Fällen und Veränderungen des Tracheobronchialbaumes durch Erweiterung des linken Vorhofs.

Von

Dr. **E. Gäbert,** Assistent der Klinik.

(Hierzu Tafel X, Xa und 14 Textabbildungen.)

Die Röntgendiagnostik hat nach Einführung der Durchleuchtung des Thorax bei wechselndem Strahlengange die Untersuchung des hinteren Herzrandes ermöglicht. Bei den verschiedenen Schrägstellungen finden sich über die einzelnen randbildenden Teile des normalen und des kranken Herzens jetzt in der Literatur und in den entsprechenden Lehrbüchern im allgemeinen gleichlautende Ansichten, während über die randbildenden Herzhöhlen bei frontalem Strahlengange noch keine Übereinstimmung herrscht.

Groedel (6) beschreibt am hinteren Schattenrande des Herzens zwei Bogen, von denen der obere vom linken Vorhof, der untere vom linken Ventrikel gebildet wird; er betont aber, daß der letztere nicht immer sichtbar ist, während die Vena cava inferior fast stets zur Darstellung kommt. Aßmann (2), der die Notwendigkeit der Untersuchung des Herzens bei frontalem Strahlengange in seiner „Klinischen Röntgendiagnostik" besonders betont, nimmt an, daß die Randbildung am hinteren Herzrand hauptsächlich vom linken Vorhof und der Vena cava inferior vorgenommen wird, während nach Dietlen (4) der linke Vorhof am oberen, der linke Ventrikel am unteren Anteil des hinteren Herzrandes grenzbildend ist; Zehbe (10) gibt eine ähnliche Beschreibung. Vaquez und Bordet (9), welche die Umrandung des Herzens in den Schrägstellungen eingehend beschrieben haben, sprechen sich über die randbildenden Teile in den Seitenstellungen nicht aus. Letzthin hat sich Attinger (3) in einer Arbeit mit der Interpretation des hinteren Herzrandes beschäftigt; er glaubt, daß der linke Vorhof für die Form des hinteren Herzrandes keine prominierende Bedeutung hat, und kommt zu dem Schluß, daß „die schwache untere Hälfte" des hinteren Umrisses der Herzfigur „vom linken Ventrikel geliefert wird, das gute oberste Viertel" von einem beschriebenen „Gefäßbindegewebspaket, und nur was dazwischen noch vom hinteren Herzrand übrig bleibt, vom hinteren Umriß des linken Vorhofs selbst gebildet wird". Attinger wendet diese Interpretation sowohl für das gesunde als auch für das kranke Herz an.

Ich habe mich auf eine Anregung von Aßmann hin mit der Frage der randbildenden Teile am hinteren Herzen in normalen und kranken Fällen beschäftigt und möchte im folgenden die darüber bestehenden Meinungsverschiedenheiten zu klären versuchen. Sie beziehen sich vor allen Dingen auf die Frage, ob und inwieweit der linke Ventrikel an der Randbildung bei frontalem Strahlengange beteiligt ist und in welchem Maße der linke Vorhof die Randbildung vornimmt.

Die Grundlage für die richtige Bewertung der röntgenologischen Befunde bildet eine genaue Kenntnis der Lagebeziehungen, welche die Herzhöhlen einmal zueinander, zum anderen zu den sie umlagernden Gebilden des hinteren Mediastinums beim normalen und kranken Herzen haben.

Der retrokardiale Teil des Mediastinums erfährt im Röntgenbild in den Seiten- und Schrägstellungen infolge seines geringen Absorptionsvermögens gegenüber den Röntgenstrahlen und infolge des großen Querschnittes der bei diesem Strahlengange getroffenen Lungenfelder eine Aufhellung, die eine Abgrenzung gegenüber der schattentieferen Herzfigur gestattet.

Digitized by Google

Von den Gebilden, die uns bezüglich ihrer Lage zur hinteren Herzfläche besonders wichtige Leitlinien für das Röntgenbild geben können, kommt vor allen Dingen die Trachea an ihrer Teilungsstelle und die Hauptbronchien sowie der Ösophagus in Betracht. Sie ermöglichen unter bestimmten Untersuchungsbedingungen indirekte Schlüsse über den hinteren Herzrand im Röntgenbild. Dem Bronchialsystem soll daher bei der Beschreibung der normalen und pathologischen Verhältnisse des Herzsitus besondere Aufmerksamkeit gewidmet sein. Über die Lagebeziehung des Ösophagus zum hinteren Herzrand werde ich aus technischen Gründen in einer besonderen Arbeit berichten (5).

Die Lage der mediastinalen Organe bei der üblichen Obduktion von vorn ist so hinreichend bekannt, daß sich eine Beschreibung hier erübrigt. Dagegen dürfte der Situs, wie er sich bei einer Eröffnung des Thorax vom Rücken her darbietet, nicht jedermann geläufig sein. Da er für die Beurteilung der hinteren grenzbildenden Teile des Herzens im Röntgenbilde von grundlegender Bedeutung ist, erscheint eine eingehendere Beschreibung gerechtfertigt.

Die beste mir bekannte, ausführliche anatomische Darstellung der Verhältnisse findet sich bei Stoerk (8), an die ich mich hier halten will und die ich auf Grund eigener Untersuchungen am Material des Leipziger Pathologischen Institutes[1]) vollauf bestätigen kann.

Zur Technik möchte ich bemerken, daß sofort nach eingetretenem Tode das Blut möglichst vollkommen aus dem Herzen entfernt und durch eine 10prozentige Formollösung ersetzt wurde. Bei der Obduktion wurde die Leiche mit dem Gesicht nach abwärts gelegt und die Haut, die Rückenmuskulatur und die Brustwirbelsäule mit den benachbarten Rippenabschnitten im Bereich vom 4. (5.) bis 9. (10.) Brustwirbel entfernt. So wurde ein Fenster hergestellt, das gerade groß genug war, um eine zureichende Orientierungsmöglichkeit bei Erhaltung der Lagebeziehung der Organe zueinander zu schaffen.

Nach Abtragung der Wirbel und Rippen fällt in dem Fenster die links der Medianlinie gelegene Aorta descendens und der rechts und etwas vor ihr nach abwärts ziehende Ösophagus, der die Aorta vor seiner Zwerchfelldurchtrittsstelle allmählich überkreuzt, in die Augen. Von

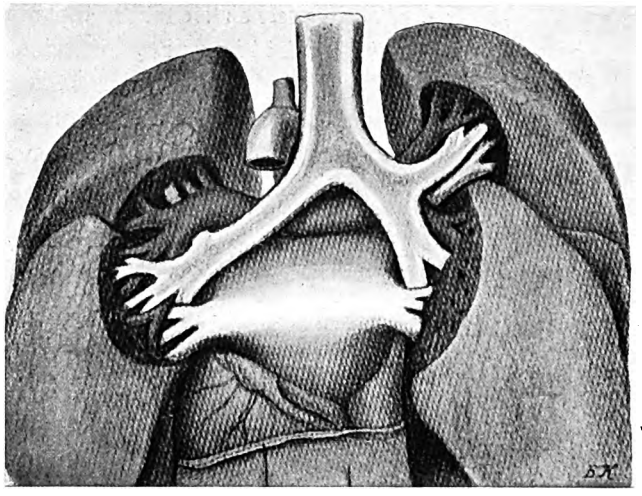

Herzbeutel Zwerchfell

Fig. 1 (nach Stoerk). Ansicht der Brustorgane von rückwärts nach Fortnahme der hinteren Brustwand, der Aorta desc, des Ösophagus und des Herzbeutels; arcus aortae ein wenig abgehoben; Präparation der Gefäße und Bronchien eine Strecke weit in das Lungenparenchym. Unterlappen auseinandergedrängt. (Härtung in toto durch Injektion; 3jähriges Kind.)

[1]) Herrn Prof. Hueck danke ich für die freundliche Überlassung des Materials, Herrn Dr. Singer für die bereitwillige Ausführung der gewünschten Sektionstechnik.

Digitized by Google

der Trachealbifurkation abwärts bis zur Zwerchfellhöhe überlagern Aorta und Ösophagus den dorsalen Teil des Herzbeutels (Pars pericardiaca oesophagi); es ist dies eine wichtige Lagebeziehung, deren theoretischer und praktischer Wert anderen Ortes (5) auseinandergesetzt werden soll.

Die Aorta und der Ösophagus wurden nach Präparation am unteren Ende des freigelegten Fensters abgebunden und nach oben umgeschlagen. Nachdem die infrabifurkalen Lymphdrüsen abgetragen waren, wurde der jetzt vorliegende dorsale Teil des Herzbeutels eröffnet. Dann bot sich folgender Situs, der an der Hand der beigefügten Abbildungen (Fig. 1 und 2) des normalen Herzens leicht zu übersehen ist.

Der linke Vorhof liegt mit seiner Rückseite in weiter Ausdehnung vor und nimmt den größten Teil des Feldes ein. Er zeigt eine annähernd plankonvexe Form, deren stärkste dorsal-

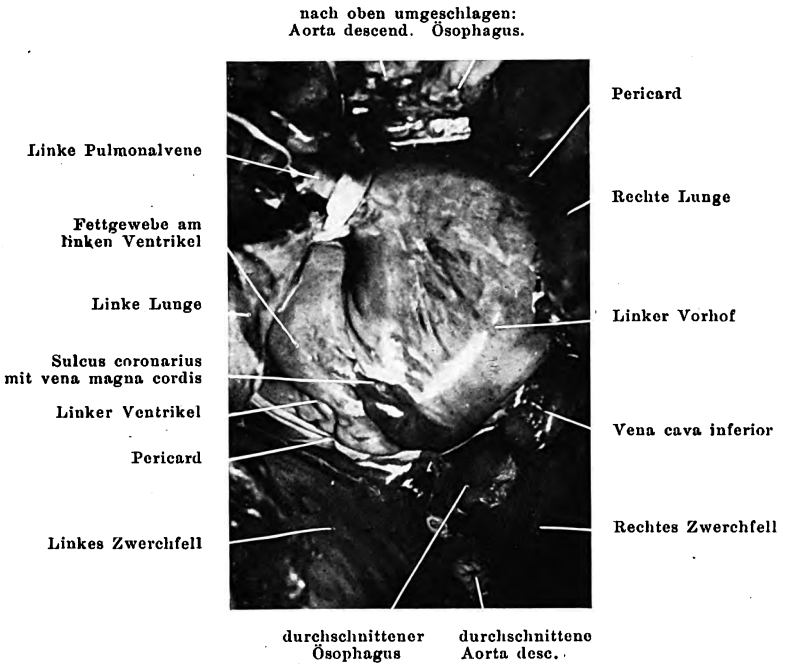

Fig. 2. Die hintere Herzfläche in situ. (Der Thorax ist nach Entfernung des 4.—10. Brustwirbels und der entsprechenden Rippenabschnitte vom Rücken her eröffnet; Ösophagus und Aorta descend. oberhalb des Zwerchfells abgebunden und nach oben umgeschlagen, das Pericard in dem vorliegenden Abschnitt abgetragen.) Normales Herz einer 39 j. ♀. Tod infolge geplatzter Tubarschwangerschaft.

wärts gelegene Erhebung sich wenig unterhalb der Einmündungsstelle der hinteren Pulmonalvenen findet. Nach unten und etwas lateral von der Medianlinie läuft die Hinterfläche in einen stumpfen Winkel zu; an dessen linken Schenkel, der von der linken, hinteren Pulmonalvene in leicht konvexem Bogen nach rechts und unten zieht, legt sich in dem Sulcus coronarius zunächst die Vena cordis magna kaudalwärts an. Unterhalb und längs von dieser Vene kommt in geringer Ausdehnung ein Teil des dorsalen Abschnittes des linken Ventrikels, und zwar der, welcher dem linken Zwerchfell noch nicht angelagert ist, zum Vorschein. Er ist nach oben bis unter die hintere linke Pulmonalvene in schmaler Ausdehnung zu verfolgen. An den rechten Schenkel des oben erwähnten stumpfen Winkels schließt sich nach rechts und unten die Vena cava inferior an, die, was für das Röntgenbild von besonderer Bedeutung ist, mit ihrer Rückfläche offensichtlich weiter dorsalwärts als die hintere Fläche des linken Ventrikels und der kaudale Teil des linken Vorhofes reicht.

Wenig oberhalb der mittleren Höhe des linken Vorhofs münden zu beiden Seiten die Pulmonalvenen aus dem Hilus der Lungen; diese kommen ebenso wie die Arterien und Bronchien

Digitized by Google

des Lungenstumpfes auf der von Stoerk (8) entnommenen Abbildung (Fig. 1), in der ein Teil der hinteren Lungenränder abpräpariert ist, gut zur Darstellung.

Auch der unterhalb der Teilungsstelle der Trachea und zwischen den beiden Hauptbronchien gelegene Bezirk wird zum größten Teil vom linken Vorhof ausgefüllt; lediglich unterhalb der Bifurkation schiebt sich der anfangs nahezu horizontal verlaufende rechte Ast der Arteria pulmonalis ein.

Soviel von dem normalen Situs; einige Bemerkungen sollen noch zur Verlaufsrichtung der Hauptbronchien gegeben werden, da sie beim pathologischen Herzen, im besonderen bei den Mitralfehlern, typische, fast regelmäßig wiederkehrende Verlagerungen erleiden. Es liegt nicht im Sinne der Arbeit, die Lagebeziehungen zwischen Bronchien und Lungenhilusgefäßen im einzelnen zu erörtern; eine eingehende anatomische Beschreibung findet sich darüber bei Stoerk (8).

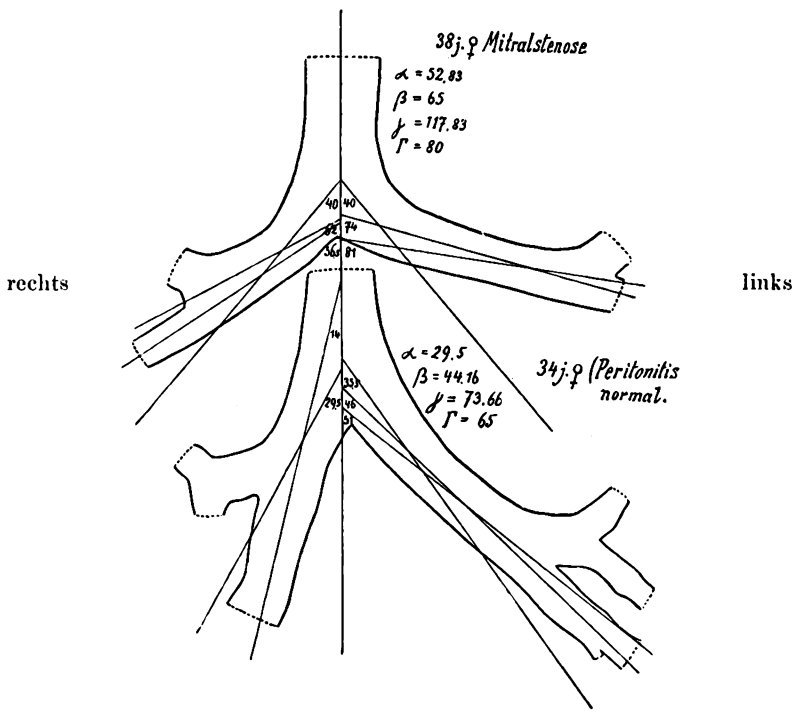

Fig. 3 (nach Stoerk). Oben: Tracheobronchialausguß bei hochgradiger Vorhofsvergrößerung links. (Projektionsbild auf die Frontalebene.) Unten: Normales Vergleichsobjekt.

Hier soll nur von der Lage der Hauptbronchien zu der des linken Vorhofs das wichtigste, praktisch für das Röntgenbild in Frage Kommende gesagt werden.

Die Trachea liegt in Höhe ihrer Teilungsstelle nicht in der Medianlinie, sondern etwas rechts von ihr (die Beschreibung bezieht sich immer auf die Dorsalansicht); an sie lagert sich links der Aortenbogen an, der den linken Hauptbronchus überkreuzt. Von besonderer Bedeutung ist es nun, daß der Verlauf der beiden Hauptbronchien kein symmetrischer ist, sondern daß der linke Bronchus bald nach der Teilungsstelle eine mehr horizontale Richtung einschlägt im Gegensatz zu dem rechten, der einen mehr senkrechten Verlauf nimmt und sozusagen die Fortsetzung der Trachea bildet. Diese Verhältnisse sind eingehend von Aeby (1) an Metallausgüssen der Trachea samt Bronchien untersucht und von Stoerk (8) mit leichten, nicht metallischen Ausgüssen nachgeprüft und bestätigt worden.

Aeby und Stoerk berechneten dabei einen Neigungswinkel (vgl. Fig. 3), unter welchem sie den Winkel zwischen der über die Bifurkation abwärts verlängerten Trachealachse und der Bronchialachse verstehen, für jeden Stammbronchus besonders; die beiderseitigen Neigungs-

Digitized by Google

winkel ergeben den Divergenzwinkel. Für die Messungen beschränkten sie sich auf den Bronchialabschnitt rechts bis zum Mittellappenbronchus, links bis zum Oberlappenbronchus. Bei bogigem Verlauf der Bronchien nahmen sie mehrere Bestimmungen vor und berechneten aus diesen Mittelwerte. Stoerk bestimmte außerdem noch den Teilungswinkel der Trachea (Γ).

Stoerk berechnete aus seinen Untersuchungen an 15 Erwachsenen bei normalen Fällen ein Verhältnis des rechten Neigungswinkels zum linken gleich 10 : 18,41. Aeby (1) faßt das Ergebnis seiner Untersuchungen folgendermaßen zusammen:

„Der linksseitige Neigungswinkel erscheint individuell auf beinahe das Vierfache des rechtsseitigen ausgeweitet und ihm durchschnittlich fast um das Doppelte (84%) überlegen. Der Divergenzwinkel beider Bronchien kann über die Hälfte seines Wertes asymmetrisch nur der linken Körperhälfte zugute kommen lassen, so daß der rechtsseitige Stammbronchus nahezu in die unmittelbare Verlängerung der Trachea zu liegen kommt."

„Verweilen wir schließlich noch einen Augenblick bei der absoluten Größe des Divergenzwinkels beider Stammbronchien. Wir begegnen einem Anfangswerte von 39 bis 92 (Mittel 64,1) und einem Endwerte von 56 bis 101 (Mittel 77) Graden. Der einheitliche Durchschnittswert umfaßt 56 bis 90 (Mittel 70,4) Grade. Die individuelle Schwankung ist mithin eine ungemein beträchtliche und wir gehen wohl kaum fehl, wenn wir hierfür wiederum in erster Linie das Herz verantwortlich machen, dessen Umfang notwendigerweise für den gegenseitigen Abstand der beiden Lungen und somit auch die Divergenz der Stammbronchien von entscheidendem Einflusse ist. Im ganzen dürfen wir annehmen, daß mit der Verkleinerung des Herzens die Größe des Divergenzwinkels abnimmt, mit der Vergrößerung zunimmt."

Es wurden diese Untersuchungen eingehender erwähnt, da sie für die Schlüsse, die aus der Lageveränderung der Bronchien auf Vergrößerungen einzelner Herzteile gezogen werden können, von erheblicher Bedeutung sind.

Der linke Hauptbronchus gewinnt nämlich für unsere Beobachtungen eine besondere Bedeutung dadurch, daß er von der Stelle an, wo er von der Aorta überlagert wird, bis zur Abgangsstelle des linken Oberlappenbronchus dem linken Vorhof direkt an- oder, besser gesagt, seiner kranialen Oberfläche aufliegt. Und Stoerk (8) vertritt die durchaus einleuchtende Ansicht, daß der nach der Bifurkation anfangs steilere Verlauf des linken Hauptbronchus durch den linken Vorhof zu einem horizontaleren wird. Daß dann eine linksseitige Vorhofsvergrößerung auf die Verlaufsrichtung des Bronchus nicht ohne Rückwirkung bleiben kann, werden wir weiter unten sehen.

Der rechte Stammbronchus tritt mit dem linken Vorhof normalerweise in keine Berührung; er zieht zwischen den rechten oberen und unteren Lungenvenen nach unten und außen (vgl. Fig. 1).

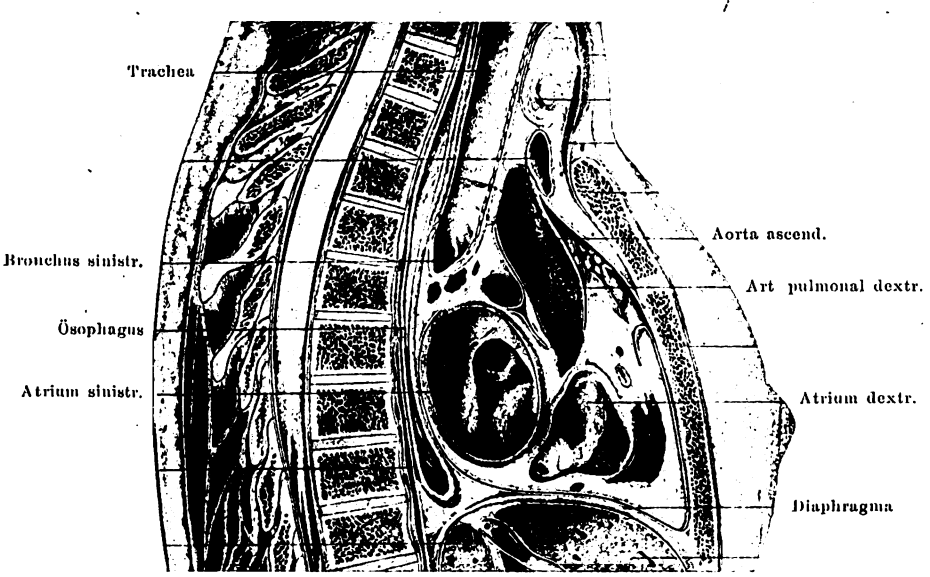

Fig. 4 (nach Braune). Sagittalschnitt bei normalem Organbefund.

Digitized by Google

Zur weiteren Orientierung über die topographischen Verhältnisse füge ich einen Sagittalschnitt durch die Medianebene des Körpers bei (Fig. 4), der von einer Brauneschen Tafel der Leipziger Medizinischen Klinik stammt. Er ist zum Vergleich mit dem Röntgenbilde bei frontalem Strahlengange von maßgebender Bedeutung. Die ausgedehnte Lage des linken Vorhofs im hinteren Herzabschnitt, seine Beziehung zum Ösophagus, zur Trachealbifurkation, zur rechten Arteria pulmonalis und zu dem rechten Vorhof kommen treffend zur Darstellung.

Bezüglich eines Horizontalschnittes durch den Brustkorb in Höhe des 7. Brustwirbels verweise ich auf Fig. 5, die eine gute Übersicht und vor allen Dingen über die Ausdehnung des linken Vorhofs nach vorn gegenüber den anderen Herzhöhlen bei normalen Verhältnissen Aufschluß gibt. Der Vorhof bildet hier den gesamten hinteren Herzabschnitt. Die Lagerung des Ösophagus und der Aorta desc. hinter dem Vorhof ist ebenfalls zu beachten.

Attinger (3) bedient sich zur anatomischen Interpretation des hinteren Herzrandes eines aus Cornings Lehrbuch der topographischen Anatomie skizzierten Bildes (Fig. 2 in Attingers Arbeit), das er dann auch zur Bestätigung seiner röntgenologischen Befunde heranzieht. Daß dies zu Fehlerquellen führen mußte, ist verständlich; denn die Abbildung stellt keinen Schnitt durch die Ebene des Körpers dar, die den am weitesten nach hinten ausladenden Teil des linken Vorhofs zur Darstellung bringt, wie er zum Vergleich des röntgenologischen Herzrandes gefordert werden muß. Der Vorhof kommt in der Abbildung, welche die linkslaterale Fläche der mediastinalen Organe nach Entfernung der linken Lunge an ihrem Stumpfe und eines Teiles der Pleura mediastinalis plastisch darstellt, nur mit seiner linken seitlichen Fläche zum Vorschein; und diese wird zum großen Teile von den in ihn einmündenden linksseitigen Lungenvenen durchlöchert. Bei einer solchen Betrachtung des hinteren Herzrandes wird aber der nach unten und etwas nach rechts ausladende Teil des Vorhofs durch die Aorta teilweise verdeckt und dadurch von der Beurteilung ausgeschaltet. So kann man auch zu keinem Resultat kommen, das die Tiefenfolge der dorsalen randbildenden Herzflächen berücksichtigt. Und gerade diese Niveaufolge ist für das Röntgenbild das Entscheidende. Sie stellt sich nach meinen Beobachtungen an normalen Fällen bei seitlicher und dorso-ventraler Betrachtung folgender-

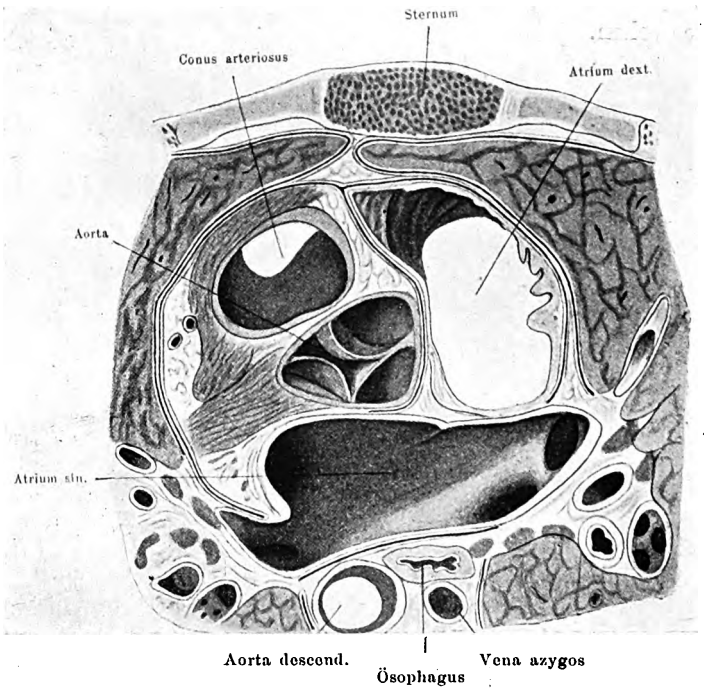

Fig. 5 (nach Zuckerkandl). Horizontalschnitt durch den Brustkorb, entsprechend dem Sternalansatze der dritten Rippe und dem hinteren Anteile des siebenten Brustwirbels.

Digitized by Google

maßen dar (vgl. Fig. 6): Den höchsten Spiegel vieler, in kleinen Abständen durch den Körper gedachter Frontalebenen erreicht der linke Vorhof ungefähr in Höhe der ventral vom Spiegel gelegenen hinteren Pulmonalvenen. Er überragt auch die folgenden Ebenen allein, wie ein kleiner Fels den Wasserspiegel, bis bei weiterem Ablassen des Wassers — um den Vergleich weiter auszuführen — die dorsale Fläche der Vena cava inferior zutage tritt. Vorhof und Vene fließen allmählich in eine fortlaufende Linie zusammen, die in ihrem Scheitelpunkt einen stumpfen Winkel bildet. An diesem Scheitelpunkt kommt nun bei Betrachtung von links nach rechts bei weiterem Ablassen des Wassers allmählich die linke Kammer zum Vorschein. Ich habe diesen Vergleich auch rein praktisch am normalen Leichensitus in die Tat umgesetzt, indem ich das vorliegende, oben beschriebene Fenster teilweise mit Wasser füllte und dann das Wasser kubikzentimeterweise mit der Spritze wieder anzog.

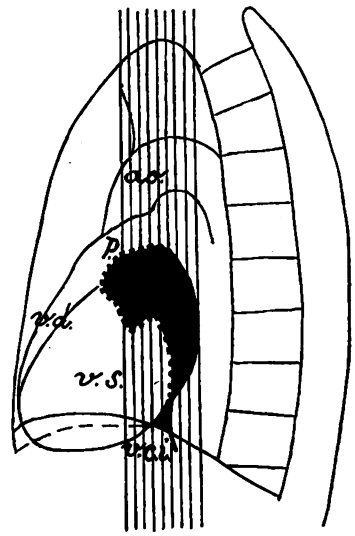

Fig. 6. Bild bei seitlicher Betrachtung von links (cf. Text). Linker Vorhof: schwarz, *v. c. i.* = vena cava inf.: schwarz, *v. s.* = ventriculus sin., *v. d.* = ventriculus dext., *p.* = arteria u. conus pulm., *ao.* = aorta.

Wenn ich das Ergebnis der anatomischen Betrachtungen, welche nicht nur den hinteren Herzrand, sondern die gesamte hintere Herzfläche berücksichtigen, zusammenfasse, so ist folgendes zu sagen:

In normalen Fällen ist an der Bildung der hinteren Herzfläche in erster Linie der linke Vorhof, in geringer Ausdehnung der linke Ventrikel beteiligt. Bei einer Betrachtung, welche die am weitesten dorsalgelegene Grenzlinie des Herzens gegenüber dem auspräparierten Retrokardialraum ins Auge faßt, nimmt der linke Vorhof die Randbildung in leicht dorsal-konvex gebogener Linie vor; diese geht nach unten in die dorsale Linie der Vena cava inferior über. Die linke Herzkammer wird bei seitlicher Betrachtung von links durch die Vena cava inferior nach hinten überragt und ist daher an der Bildung des hinteren Herzrandes bei seitlicher Betrachtung nicht beteiligt.

So nimmt der linke Ventrikel wohl in geringem Maße an der Bildung der hinteren Herzfläche, aber nicht an der Randbildung der am weitesten dorsal gelegenen hinteren Grenzlinie des Herzens teil; er wird daran durch die Vena cava inferior verhindert.

Diese muß meines Erachtens bei einer Erörterung der hinteren randbildenden Teile des Herzens, die auf das Röntgenbild Bezug nehmen will, mit berücksichtigt werden.

Die Ausführungen geben für das Normalherz die Verhältnisse wieder, die für das Röntgenbild bei frontalem Strahlengange grundlegend sind.

Daß die gewonnenen Leichenbilder nicht vollständig den wirklichen Verhältnissen im Leben entsprechen können, habe ich mir natürlich immer vergegenwärtigt. Die Bauchlage der Leiche und die durch die Thoraxeröffnung veränderten Druckverhältnisse habe ich nicht unberücksichtigt gelassen. Weiter fehlen die physiologischen Grundlagen des lebenden Herzens, die Aktion der Vorhöfe und Kammern, die Blutzirkulation, und weiter das Spiel des Zwerchfells vollkommen. Das sind alles Faktoren, die ich keineswegs unterschätze. Und doch glaube ich nach zahlreichen vergleichenden röntgenologischen und anatomischen Untersuchungen, daß die Differenzen am lebenden und toten Herzen nur geringfügige sind und daß die Form und Lage des formalingehärteten Herzens einer frischen Leiche im wesentlichen den Verhältnissen entspricht, die auch im Leben bestanden haben.

Pesondere Beachtung verdient bei der Röntgendurchleuchtung die Herzaktion, auf die ich bei Besprechung der Pulsationsphänomene zurückkomme, und der Zwerchfellstand.

Digitized by Google

Bei frontalem Strahlengange (1. Seitenstellung, Röhre links des Patienten) und gewöhnlicher Zwerchfellbewegung bietet sich dem Beobachter ein Bild, das ein Spiegelbild der Fig. 6 darstellt. Vom Zwerchfell steigt die randbildende Vena cava inferior auf, an die sich der mehr oder weniger dorsal-konvex gebogene Schatten des linken Vorhofs anschließt; er ist gewöhnlich, je nach Thoraxform und Transparenz, in einer Ausdehnung von 3—4 Querfinger oberhalb des Zwerchfells vom unteren Retrokardialraum abzugrenzen. Der Schattenrand verliert sich dann oberhalb in einer vom Lungen-Hilusgebiet gebildeten diffusen Trübung, in der Einzelheiten bei der Durchleuchtung meist nur schwer zu differenzieren sind. Am ehesten ist bei guter Lichtquelle noch ein rundlicher bis ovalärer Schattenfleck abzugrenzen, welcher direkt unterhalb und wenig vor der durch die Luftsäule aufgehellten Bifurcatio trachae und in der Verlaufsrichtung der Arteria pulmonalis gelegen ist; er entspricht der im Profil getroffenen rechten Arteria pulmonalis (vgl. Fig. 1 und 4). Der Schattenfleck sitzt dem oberen, hinteren Herzrand auf und gibt einen guten Orientierungspunkt. Die unterhalb dieses Schattenringes orthoröntgenograd getroffenen Gefäßschatten zu isolieren, ist kaum möglich und dürfte wohl auch der Mühe nicht lohnen; dies muß dem Plattenstudium vorbehalten bleiben.

Nur so viel möchte ich betonen, daß die Gefäßschatten an der Randbildung des hinteren Herzrandes keinen direkten Anteil haben. Denn sie müssen zum größten Teile, wie die oben gebrachten anatomischen Betrachtungen zeigen, und wie auch die von Attinger (3) zu seinen Untersuchungen benutzte Corningsche Abbildung (Fig. 3) beweist, in dem Schatten des linken Vorhofs gelegen sein. Die orthoröntgenograd getroffenen Gefäße treten nur durch die Summation ihrer Schattentiefe mit der des linken Vorhofs stärker hervor. Die hintere obere Grenze des linken Vorhofs erleidet außerdem durch die luftgefüllten Hauptbronchien samt den Lungen eine Aufhellung und geht bei gewöhnlicher Atmung in dem Schattendurcheinander, an dem außerdem noch die retrokardialen Lymphdrüsen teilnehmen, verloren. Hierdurch ist eine klare Abgrenzung des oberen, hinteren Herzrandes meist kaum möglich.

Ein klareres Bild liefert die Durchleuchtung im forcierten, tiefen Inspirium, die deshalb zur Untersuchung des hinteren Herzrandes empfehlenswert ist. Man muß sich nur vergegenwärtigen, daß Verhältnisse geschaffen werden, die den normalen anatomisch-physiologischen nicht vollkommen entsprechen. Bei tiefer Inspiration kommt der hintere mittlere und untere Herzrand faßt regelmäßig zu guter Darstellung, und bei starker Lichtquelle kann man auch oft die wenig dorsal-konvexe randbildende Linie des linken Vorhofs bis zu dem oben erwähnten Schattenring der Pulmonalis verfolgen. Kontrollaufnahmen bestätigten uns diesen Befund.

Einer besonderen Erwähnung bedürfen beim tiefen Inspirium noch die Verhältnisse an dem randbildenden Winkel, der von der Linie des Vorhofs und derjenigen der Vena cava inferior gebildet wird.

Bei tiefem Zwerchfellstand erfährt das Herz eine Lageveränderung, indem es eine steilere Stellung (sog. Steilform) annimmt. Die zuführenden Hauptvenen werden angespannt, infolgedessen wird der Winkel zwischen linkem Vorhof und Vena cava inferior stumpfer, ja er kann zu einem solchen von 180 Grad ausgezogen werden.

Ähnliche Verhältnisse liegen schon bei gewöhnlicher Atmung in Fällen von langem, schmalem Thorax mit Tropfenherz, von Asthma bronchiale (besonders im Anfall) und von stärkerem Emphysem (vgl. Fig. 7) vor; bei den letzten beiden Zuständen kommt oft nur noch eine Hypertrophie des rechten Ventrikels hinzu.

Diese Lageveränderung des Herzens kann nun dazu führen, daß in manchen sonst normalen Fällen und bei den soeben erwähnten Zuständen der linke Ventrikel in geringer Ausdehnung am hinteren unteren Herzen randbildend wird. Er schiebt sich mit leicht konvexem Bogen in den ausgezogenen Winkeln zwischen linken Vorhof und Vena cava inferior ein; seine untere, im Kavaschatten verlaufende Linie ist bei gutem Licht oft deutlich zu differenzieren. Wenn man nun eine Linksdrehung über 90 Grad hinaus vornimmt, wird der linke Ventrikel in größerer Ausdehnung am unteren Rande des Herzens grenzbildend; die Vena cava inferior verschwindet

Digitized by Google

bei diesem Durchleuchtungswechsel vom hinteren Herzrand. Es ist dies bei solchem Strahlengange, der nicht mehr frontal ist, eine bekannte Tatsache, die eine entsprechende Darstellung von Aßmann in seiner „Klinischen Röntgendiagnostik“ (II. Aufl., S. 12) erfahren hat.

Bei der sogenannten zweiten Seitenstellung (Drehung um 90 Grad, die Röhre rechts vom Patienten, der Schirm an der linken Schulter) finden sich im großen ganzen dieselben Verhältnisse wie bei der ersten Seitenstellung. Oft ist nur hierbei der bogenförmig begrenzte, intensive Schatten des linken Ventrikels in dem Schatten der Vena cava inferior besser zu differenzieren als in der ersten Seitenstellung. Auch kommt die hintere Ventrikelpulsation in dieser Stellung meist besser zum Ausdruck; davon später noch mehr.

Folgendes ist gegenüber den Darstellungen Attingers (3) noch hervorzuheben. Er empfiehlt zur Feststellung des hinteren Herzumrisses die Rechtsdrehung über die zweite Seiten-

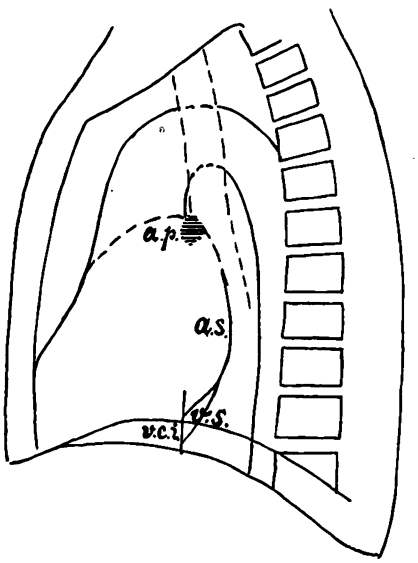

Fig. 7. Lungenemphysem. Fernaufnahme (1,5 m) bei 2. Seitenstellung im tief. Inspirium. Der linke Ventrikel schiebt sich zwischen link. Vorhof und vena cava inf. am hinteren unteren Herzen randbildend ein.

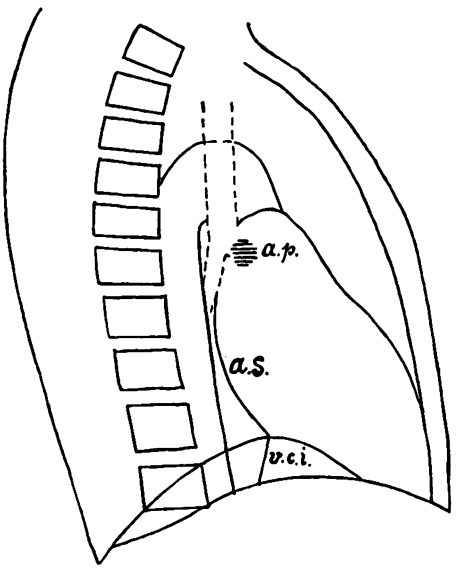

Fig. 8. Fernaufnahme (1,5 m) eines gesunden, mittelkräftigen Mannes in 1. Seitenstellung; mittlere Atemphase.

stellung hinaus bis zu einem Winkel von 100 bis 105 Grad, also eine Strahlenrichtung, die sich dem umgekehrten ersten schrägen Durchmesser nähert, und betont auch hierbei die Randbildung des linken Ventrikels. Das ist unmöglich; denn bei dieser Rechtsdrehung nimmt der linke Vorhof unter allen Umständen die Randbildung des Herzens vollkommen bis zum Schatten der Vena cava inferior vor, bis er bei weiterer Rechtsdrehung in der Randständigkeit teilweise wieder vom rechten Vorhof abgelöst wird.

Hier möchte ich noch kurz darauf hinweisen, daß der normale hintere Herzrand sowie der zu diesem in bezug auf seine Größe und Form in einem gewissen Verhältnis der Abhängigkeit stehende retrokardiale Raum Variationen unterworfen ist, die von der Thoraxform und der entsprechenden Herzkonfiguration abhängig sind.

Ich werde auf diese Verhältnisse bei der Abgrenzung des physiologischen von dem pathologischen Herzrand näher eingehen.

Die Fig. 8, 9 und 10 geben einige Beispiele der verschiedenen physiologischen Variationsbreiten.

Digitized by Google

Es bleibt noch einiges über die Pulsationsphänomene des Herzens zu sagen, auf die Attinger (3) in erster Linie seine Untersuchungen über die randbildenden hinteren Herzteile aufbaut.

Durch die pulsatorischen Bewegungen der Herzteile eine Abgrenzung des linken Vorhofs vom linken Ventrikel am hinteren Herzrand vorzunehmen, stößt von vornherein auf größere Schwierigkeiten, da die dorsale Vorhofs- und Ventrikelfläche, wie aus den anatomischen Abbildungen (Fig. 1 und 2) hervorgeht, in den unteren Partien teilweise nebeneinander gelagert sind und die kräftige systolische Kammerkontraktion mit nachfolgender Diastole diejenige des linken Vorhofs in unvergleichlicher Weise überwiegt.

Abgesehen davon wird es auch dem erfahrenen Röntgenologen, der sich von Autosuggestionen frei hält, nur in einer beschränkten Zahl von Fällen möglich sein, die automatischen Be-

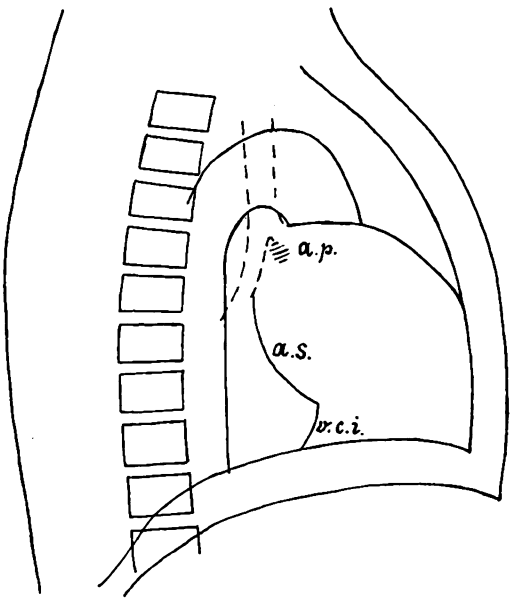

Fig 9. Nahaufnahme eines sehr muskulösen, gesunden Mannes mit breitem, tiefen Thorax und muskelkräftigem Herzen in 1. Seitenstellung; tiefes Inspirium.

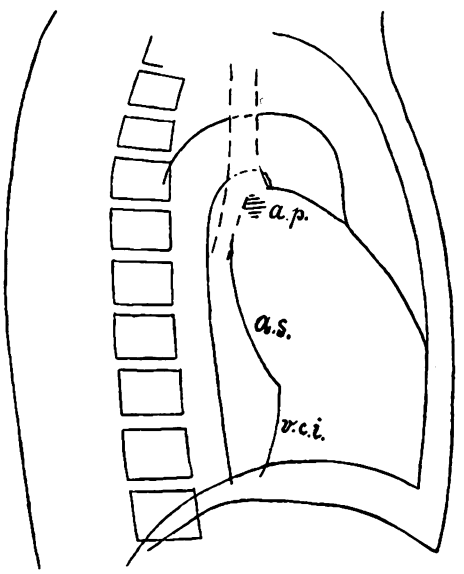

Fig. 10. Nahaufnahme eines jungen Mannes mit langem, schmalen Thorax in 1. Seitenstellung; Pendelherz; Spitzentuberkulose der Lungen. Tiefes Inspirium.

wegungen des linken Vorhofs am hinteren Herzrand zu verfolgen, geschweige denn durch die Beobachtung eine exakte Abgrenzung des linken Vorhofs vom linken Ventrikel vornehmen zu können.

Die Vorhofsbewegungen sind noch am ehesten zu beobachten, wenn man folgendes Hilfsmittel zur besseren Darstellung der Verhältnisse anwendet, auf das ich bei der Verfolgung der an anderer Stelle (5) beschriebenen Ösophagusverdrängung durch ein vergrößertes Herz aufmerksam wurde. Läßt man Kontrastbrei schlucken und beobachtet man während der Ösophaguspassage den hinteren Herzrand, so kann man fast regelmäßig an der Stelle, wo der Ösophagus dem linken Vorhof anliegt, die der Breisäule vom linken Vorhof mitgeteilten Bewegungen gut wahrnehmen, und sie dann auch von den systolischen Kammerkontraktionen oberhalb des Zwerchfells deutlich unterscheiden.

Die Kammerkontraktionen sind bei frontalem Strahlengang, man kann sagen regelmäßig, in dem Schattenband der Vena cava inferior sichtbar und erstrecken sich bei gewöhnlichem Schlagvolumen meist bis ungefähr 2 Querfinger oberhalb des Zwerchfells; dabei sind sie bei der 2. Seitenstellung, bei welcher der linke Ventrikel dem Beobachter zunächstgelegen ist, meist

Digitized by Google

deutlicher wahrzunehmen als in der ersten Seitenstellung, wo die Vena cava inferior dem Beschauer näher liegt. Es ist nun gar nicht so selten, daß man besonders im tiefen Inspirium auch an dem unteren Anteil des leicht dorsal-konvex gebogenen hinteren Herzrandes, der vom linken Vorhof gebildet wird, systolische Kontraktionen wahrnehmen kann. Daraus die Folgerung zu ziehen, daß deshalb der linke Ventrikel randbildend sei, halte ich für zu weitgehend und irrig. Es sind dies wohl immer dem zwischen linken Ventrikel und Aorta descend. gelegenen linken Vorhof, der in seinem unteren Anteil nur eine mäßige Tiefe aufweist, von der Kammer mitgeteilte Bewegungen.

Es ist dies ein Vorgang, wie er ganz analog nicht so selten bei der Betrachtung der Pulsationen des rechten Herzrandes im Sagittalbilde verfolgt werden kann. Beobachtet man hier am rechten unteren Herzbogen systolische Bewegungen, so ist man bekanntlich, wie Aßmann (2) betont, allein deshalb nicht zu dem Schluß berechtigt, daß der rechte Ventrikel randbildend ist. Es handelt sich auch hierbei meist nur um eine dem rechten Vorhof mitgeteilte Bewegung.

Besonders zu erwähnen sind die Pulsationen am hinteren Herzrand noch in den Fällen, bei welchen sich der linke Ventrikel an dem zwischen linkem Vorhof und Vena cava inferior geformten, im tiefen Inspirium mehr oder weniger gestreckten Winkel leicht bogenförmig in kurzer Ausdehnung randbildend einschiebt. Hier sind dann besonders bei großem Schlagvolumen oft kräftige Kontraktionen wahrnehmbar, von denen man aber auch nach dem eben Angeführten nicht allein auf die Größe der Randbildung des Ventrikels schließen darf.

Ich kann nach all diesen Ausführungen Attinger (3) nicht folgen, wenn er auf Grund eines „der Anatomie“ angeblich „schon immer geläufigen Befundes“ darauf „bestehen“ zu müssen glaubt, daß röntgenologisch bei frontalem Strahlengange im tiefen Inspirium normalerweise „regelmäßig die ungefähre untere Hälfte des hinteren Herzrandes durch den linken Ventrikel gebildet“ ist (vgl. hierzu S. 65, Fig. 3 seiner Arbeit). Attinger gewährt hier einerseits der Vena cava inferior überhaupt keine Daseinsberechtigung, andererseits schrumpft der linke Vorhof am hinteren Herzrand, da Attinger ihm auch im oberen Drittel bis Viertel jede Randbildung abspricht, nach der Figur fast in ein Nichts zusammen.

Tatsächlich bildet der Vorhof dagegen in allen normalen Fällen den weitaus größten Teil der hinteren Grenzlinie des Herzens.

Übrigens ist die Angabe Attingers (3), Aßmann (2) habe im Gegensatz zu Vaquez und Bordet (11) behauptet, daß der linke Ventrikel am hinteren Umfange der Herzfigur nicht randständig sei, unrichtig. Aßmann hat vielmehr geschrieben, daß an der Bildung des hinteren Randes der Herzfigur sich hauptsächlich der linke Vorhof und die Vena cava inferior beteilige. Bei seiner knappen Darstellung, welche nur die hauptsächlichsten Punkte berücksichtigt, ist Aßmann auf den linken Ventrikel, der in der Tat an der Bildung des hinteren Herzrandes keineswegs immer und, wenn überhaupt, so nur unwesentlich beteiligt ist, im Text nicht eingegangen. Aus der dem Text beigegebenen Fig. 11 (II. Aufl.) des Frontalbildes ergibt sich aber, daß der linke Ventrikel an der hinteren Herzfläche gelegen, hier aber größtenteils von der Vena cava inferior an der Randbildung verhindert wird.

Attinger betont noch, daß seine Ansicht mit der von Dietlen (4) über den Aufbau des hinteren Herzumrisses fast völlig übereinstimmt. Aber gerade in der von Attinger erwähnten Fig. 28 in Dietlens Lehrbuch ist der linke Vorhof am hinteren Herzrand bis zur Vena cava inferior als randbildend gekennzeichnet. Der Text steht freilich in gewissem Widerspruch zu der Figur.

Zusammenfassend ist zu sagen, daß normalerweise an der hinteren Randbildung des Herzens im Röntgenbilde bei frontalem Strahlengange der linke Vorhof den größten Anteil hat. Seine Form gibt im oberen und mittleren Bilde dem Herzen das Gepräge, bis die Vena cava inferior ihn oberhalb des Zwerchfells in der Randbildung ablöst.

In einzelnen Fällen kann sich bei tiefem Inspirium der linke Ventrikel zwischen Vorhof und Vene auf eine kurze Strecke randbildend einschieben.

Digitized by Google

Den Pulsationsphänomenen ist am hinteren Herzrand für die exakte Abgrenzung zwischen Vorhof und Ventrikel nur ein sehr bedingter Wert zuzuerkennen.

Ich komme nun zu den pathologischen Fällen, die zu besonderen Veränderungen der Form und Lage der einzelnen Herzhöhlen am hinteren Herzrande im Röntgenbilde führen.

Es ist eine kaum erwähnenswerte, bekannte Tatsache, daß die einzelnen Klappenerkrankungen sich nicht nur in Form- und Lageveränderungen der ihnen vorgelagerten Herzhöhlen geltend machen, sondern daß sie sich bei stärkeren Veränderungen sehr bald auch auf die übrigen benachbarten Höhlen auswirken. Immerhin führen die auf einzelne Klappenostien beschränkten Krankheitsprozesse im Röntgenbild zu allgemein typischen Formveränderungen der Herzfigur, so daß es schon lohnt, auch für den hinteren Herzrand Richtlinien allgemeinerer Art aufzustellen.

Die hintere Herzfläche wird im anatomischen Situs, wie wir oben gesehen haben, in normalen Fällen zum größten Teile vom linken Vorhof, in geringem Ausmaße vom linken Ventrikel und der Vena cava inferior gebildet. Form- und Lageveränderungen dieser Herzfläche werden also hauptsächlich durch die Klappenerkrankungen des linken Vorhof-Kammersystems hervorgerufen.

Der Anteil des grenzbildenden linken Ventrikels wird in erster Linie in Mitleidenschaft gezogen bei der Hypertrophie und der Dilation der linken Kammer infolge Aortenklappenerkrankungen (Stenose oder Insuffizienz) oder infolge anderer Ursachen, die an die Kammermuskulatur erhöhte Anforderungen stellen (Gefäßerkrankungen, Nierenerkrankungen) oder zu Veränderungen der Muskulatur selbst führen (Myodegeneratio u. a.); der Anteil des linken Vorhofs wird zuerst in Mitleidenschaft gezogen bei Erweiterung desselben infolge von Veränderungen des Mitralostiums (Mitralstenose). Die reine Mitralinsuffizienz, sei sie nun primär oder relativ, wird beide grenzbildenden Teile beeinflussen.

Im folgenden seien die Veränderungen besprochen, wie sie sich einerseits bei der Hypertrophie und Dilatation des linken Ventrikels und andererseits bei der des linken Vorhofs darstellen. Sie beide fassen im allgemeinen das für den hinteren Herzrand im Röntgenbild wesentlichste in sich zusammen.

Zunächst sei der anatomisch-topographische Situs bei Hypertrophie und Dilatation des linken Ventrikels mitgeteilt, welcher nach der oben angeführten Technik gewonnen wurde. Es handelt sich in diesem Beispiel um einen 39jährigen Mann, der klinisch eine schwere reine Aorteninsuffizienz (Endocarditis lenta) mit einer subchronischen embolischen Glomerulonephritis geboten hatte.

Anatomisch fand sich bei einer schweren ulzerösen Endokarditis der Aortenklappen ein sehr großes Herz (Gewicht 650 g), das neben einer mächtigen Hypertrophie des linken Ventrikels (Muskulatur ohne Trabekel 14 mm dick) eine Dilatation mittleren Grades bot. Die rechte Kammer hatte eine Dicke von 5 mm, der linke Vorhof zeigte keine auffallende Dilatation. An den Mitralklappen fanden sich vereinzelte verrucöse Auflagerungen; eine deutliche Erweiterung des Mitralostiums war nicht vorhanden.

Das beigegebene Photogramm (Fig. 11) des Thoraxsitus von hinten erübrigt eine ausführlichere Beschreibung. Die Verhältnisse bieten gegenüber denen des normalen Situs (Fig. 1, 2) nur mäßige Unterschiede. Auffallend ist die scharfe, gerade verlaufende Grenzlinie zwischen linkem Vorhof und linkem Ventrikel. Der Sulcus coronarius mit der Vena magna cordis nimmt nur einen schmalen, strichförmigen Raum ein und ist etwas nach rechts und oben abgedrängt. Der auch auf dem Bilde kräftig imponierende Herzmuskel erstreckt sich nach oben wie im normalen Fall bis unter die hintere linke Pulmonalvene. Den größten Teil der hinteren Herzfläche nimmt auch hier der linke Vorhof, obwohl er keine auffallende Dilatation bot, ohne eine besonders verstärkte plankonvexe dorsale Wölbung ein. Er wird also von der mächtigen linken Kammer, die sich freilich bei Dilatation auch immer gegenüber der nachgiebigen Lunge nach links seitlich (man vergegenwärtige sich das Röntgenbild bei sagittalem Strahlengange) und nur

Digitized by Google

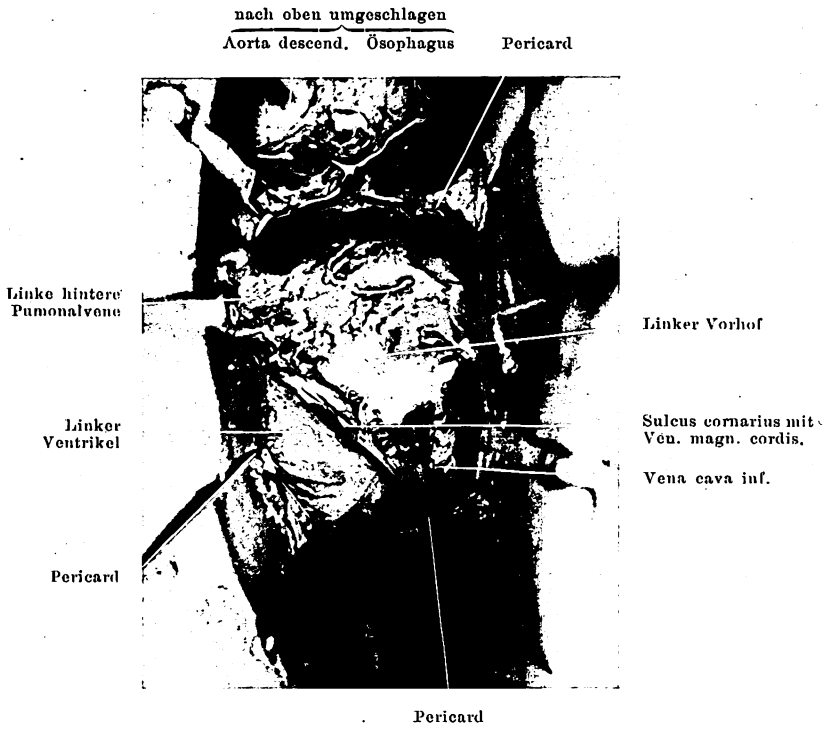

Fig. 11. Die hintere Herzfläche in situ bei schwerer Aorteninsufficienz (vgl. Text). Die unregelmäßige, faserige Zeichnung der Vorhofsfläche ist durch eine fibrinöse Pericaditis hervorgerufen.

wenig nach oben ausgedehnt, nicht wesentlich verdrängt. Der Ventrikel erreicht im besonderen zum Unterschied vom normalen Fall dorsalwärts in seinem seitlichen grenzbildenden Bereich das Hönhenniveau des linken Vorhofs. Die Vena cava inferior wird in nahezu gewöhnlicher Ausdehnung im rechten unteren Winkel sichtbar. Besonders zu betonen ist nur, daß sie hier den linken Ventrikel dorsalwärts nicht überragt, sie liegt in gleicher Höhe mit ihm.

Diese letzten beiden Punkte sind das wesentliche für Vergrößerung des linken Ventrikels ohne besondere Vorhofsdilatation. Aber auch in diesen Fällen behält der linke Vorhof seine Bedeutung für die Randbildung am hinteren Herzen.

Wir kommen nun zum Röntgenbefund bei Hypertrophie und Dilatation der linken Kammer bei frontalem Strahlengang.

Ich möchte vermeiden, hier alle Beobachtungen einzeln aufzuzählen, und beschränke mich darauf, den Befund einiger Fälle wiederzugeben. Die Schlußfolgerungen bilden aber das Ergebnis zahlreicher Untersuchungen.

Fall 1: 53jähriger Maler. Größe 1,55 m, Gewicht 41,5 kg. Klinische Diagnose: (Blei-)Schrumpfniere. Hypertonie: Blutdruck R. R. 195/105. Hypertrophie und mäßige Dilatation der linken Herzkammer.

Durchleuchtungsbefund: Bei sagittalem Strahlengange zeigt das Herz Schuhform; die Herzbucht ist sehr tief ausgeprägt. Linker Ventrikelrand ist von vermehrter Rundung. Herz nicht nach rechts, stark nach links verbreitert. Im 1. schrägen Durchmesser springt beim tiefen Inspirium der Bogen des hinteren Herzrandes nicht stärker als normal in den Holzknechtschen Raum vor. Auch bei weiterer Drehung bis zum frontalen Strahlengange ist eine besondere Ausbauchung nicht sichtbar. Der Vorhofsbogen ist in nahezu gleichmäßig dorsalkonvex geformter Linie von der Gegend der Trachealbifurkation bis zum Schatten der Vena cava inferior zu verfolgen; in den Winkel zwischen linken Vorhof und Vena cava inferior schiebt sich in mäßiger Ausdehnung ein weiterer dorsalkonvex geformter Schatten von stärkerer Intensität ein, der eine deutliche systolische Pulsation zeigt und vom linken Ventrikel gebildet wird; die Pulsation ist auch im Schatten der Vena cava inferior zu verfolgen und erstreckt sich bis 3 Querfinger oberhalb des Zwerchfells. Bei weiterer Drehung nach links über die

Digitized by Google

erste Seitenstellung hinaus kommt der linke Ventrikel mit starker Pulsation ausgedehnter zum Vorschein.

Orthodiagraphische Herzmaße: Mr. = 4,55 cm, Ml. = 8,65 cm, Tr. = 13,20 cm. Bei frontalem Strahlengange: t (nach Aßmann [2]) = 8,3 cm (= Lmax nach Rohrer [9]).

Das Seitenbild des Herzens (Nahaufnahme im tiefen Inspirium vgl. Figur 19 und 19a) ist im besonderen in seinen unteren Partien im Vergleich mit dem einer durchschnittlichen Herzkonfiguration (vgl. Fig. 8 und 15) etwas vergrößert. Die Verbreiterung des Herzens fällt auch gegenüber der Herzkonfiguration der Fig. 9 auf, die von einem sehr muskelkräftigen Manne mit breitem tiefem Thorax stammt; sie erstreckt sich freilich auch bei diesem Vergleich nur auf die direkt oberhalb des Zwerchfells gelegenen Partien und führt hier zu einer gewissen Verschmälerung des retrokardialen Raumes.

Der sich an die Aorta ascendens nach unten anschließende vordere Herzrand springt mit etwas vermehrter Rundung in den Retrosternalraum vor und engt ihn in geringem Maße, aber deutlich ein. Der hintere Herzrand springt im tiefen Inspirium mit seinem oberen und mittleren, mäßig dorsal-konvexem Bogen, der zweifellos dem linken Vorhof angehört, nicht mehr als gewöhnlich in den retrokardialen Raum vor, wie auch schon bei der Durchleuchtung hervorgehoben wurde. Der Bogen des linken Vorhofs ist auf der Platte sehr deutlich bis zum Schatten der Vena cava inferior zu verfolgen. Er wird im unteren Anteil von einem zweiten, dem linken Ventrikel angehörigen Bogen überholt, der den linken Vorhof-Cava-Winkel ausfüllt (s. Fig. 19 u. 19a).

In dem Falle ist also folgendes besonders hervorzuheben: Starke Hypertrophie und mäßige Dilatation des linken Ventrikels mit stärkerer Vergrößerung der Herzfläche bei sagittalem Strahlengange und mit geringerer Vergrößerung der Herzfläche bei frontalem Strahlengang.

Der hintere Herzrand ist, soweit er vom linken Vorhof gebildet wird, nicht ausgebaucht; die Hauptbronchien sind nicht gespreizt, der durch Kontrastbrei zur Ansicht gebrachte Ösophagus ist nicht verdrängt; also weder eine Vergrößerung des linken Vorhofs, noch eine röntgenologisch nachweisbare Verdrängung desselben durch den vergrößerten linken Ventrikel oder infolge der im Tiefendurchmesser verbreiterten Herzfigur.

Der vergrößerte linke Ventrikel hat sich also in erster Linie nach links, in geringem Maße direkt oberhalb des Zwerchfells nach hinten und ebenfalls nur in geringer Ausdehnung nach vorn und oben Raum gesucht, wobei nicht sicher zu entscheiden ist, ob die rechte Kammer eine mäßige, rein passive Verdrängung erfahren hat, oder ob die Vorwölbung mit durch eine gleichzeitige, allerdings nach dem klinischen Befunde nicht zu erwartende oder auch nachweisbare Hypertrophie bedingt ist.

Es ist auch verständlich, daß sich die linke Kammer gemäß ihrer Lage bei Vergrößerungen zunächst gegen das am meisten nachgiebige Lungengewebe ausdehnt, da der sowohl zwischen die Trachealbifurkation und die Hauptbronchien als auch zwischen die Aorta und anderen großen Gefäße eingekeilte Vorhof ohne eigene besondere Vergrößerung gegen Verdrängungen durch den linken Ventrikel widerstandsfähiger ist als das Lungengewebe.

Ein vergrößerter linker Ventrikel führt also im Röntgenbilde zu keiner nachweisbaren Formveränderung des linken Vorhofs, so lange der Vorhof selbst keine Erweiterung erfährt.

Es entspricht dies auch den erhobenen anatomischen Befunden (vgl. Fig. 11), wo bei sehr großer linker Kammer weder eine wesentliche Dislokation des linken Vorhofs, noch eine stärkere plankonvexe Ausbauchung gefunden wurde.

Denselben Befund habe ich röntgenologisch bei der Durchleuchtung und vergleichenden Plattenaufnahme an zahlreichen Aortenklappenfehlern mit Hypertrophie und mäßiger Dilatation der linken Kammer ohne Mitralinsuffizienz erheben können. Der Holzknechtsche Raum war in diesen Fällen im tiefen Inspirium in dem dem linken Vorhof anliegenden Bezirk nie auffallend eingeengt, der hintere Herzrand hier nie besonders ausgebaucht. Der linke Ventrikel wirkt also bei Vergrößerungen, die zunächst ihn allein betreffen, auf den randbildenden Teil des linken Vorhofs im Gegensatz zur Behauptung Attingers (3) nicht nachweislich dislozierend; er macht ihm und der Vena cava inferior am unteren Anteil des hinteren Herzrandes nur die Grenzbildung in mäßiger Ausdehnung streitig und führt hier zu einer geringen Verschmälerung des Retrokardialraumes.

Digitized by Google

Einige kurze Bemerkungen möchte ich über die Fälle von Attinger (3) einfügen, in denen er bei isolierter linker Ventrikelvergrößerung eine viel stärkere dorsale Ausbauchung des hinteren Herzrandes annimmt, als in den Fällen von Mitralfehlern. Seine Fig. 18 läßt erkennen, daß bei reiner Vergrößerung der linken Kammer der retrokardiale Raum viel freier vorliegt als in den Fällen von Mitralfehlern (Fig. 30, 33, 35, 38 seiner Arbeit), wo er mehrfach den hinteren Herzrand kaum von dem Wirbelsäulenschatten abgrenzen konnte. Es geht schon daraus hervor, daß für die Einengung des retrokardialen Raumes eben der linke Vorhof von ausschlaggebender Bedeutung ist; ich gehe darauf und auf die Stärke der dorsal-konvexen Ausbauchung des hinteren Herzrandes später ein. Zur Interpretation der Fig. 20 von Attinger möchte ich nur noch bemerken, daß nicht einzusehen ist, warum die Beteiligung des linken Vorhofs am Aufbau der verstärkten dorsal-konvexen Wölbung des hinteren Herzrandes nur eine rein passive sein soll. Nach dem übrigen mitgeteilten allgemeinen Befund muß man auch eine Vorhofsvergrößerung erwarten, die sicher auch in dem Falle für die Randbildung am hinteren Herzen eine größere Bedeutung hat, als ihr Attinger zuerkennt. Die systolischen Ventrikelkontraktionen geben nach den obigen diesbezüglichen Erörterungen keinen eindeutigen Beweis gegen die Mitbeteiligung des linken Vorhofs an der Randbildung in den mittleren Partien des hinteren Herzens.

Ich lasse jetzt einen weiteren Fall von Aorteninsuffizienz mit Hypertrophie und Dilatation des linken Ventrikels folgen, der aber gleichzeitig mit einer linken Vorhofsvergrößerung infolge einer Mitralinsuffizienz kombiniert ist.

Die anatomischen Verhältnisse veranschaulicht ein Sagittalschnitt von Stoerk (8), Fig. 12, der von einer 39jährigen Frau mit Aorteninsuffizienz und Mitralstenose stammt. Der dilatierte Vorhof reicht nahezu bis zur Wirbelsäule und erstreckt sich nach unten bis in die Höhe des 8. Brustwirbelkörpers. An ihn schließt sich kaudalwärts der linke Ventrikel an. Der rechte Vorhof kommt infolge seiner Verdrängung durch den linken Vorhof und den linken Ventrikel

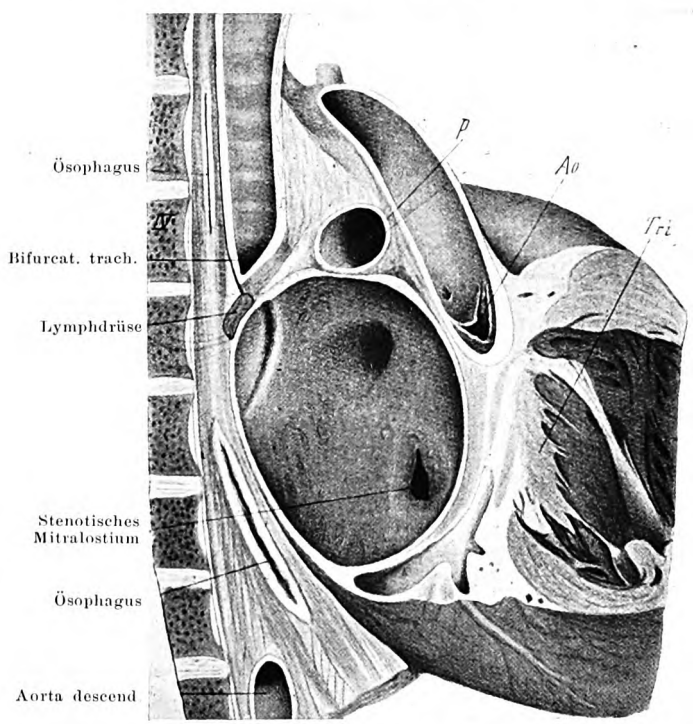

Fig. 12 (nach Stoerk). Sagittalschnitt; 39jährige Frau (Mitralstenose, Aorteninsuffienz). *P* = Arteria pulmonalis dextra. *Ao* = Aortenostium. *Tr* = Trikuspidalklappe.

Digitized by Google

nur in geringem Maße zur Darstellung (vgl. dazu den normalen Sagittalschnitt in Fig. 4, bei dem wiederum der dorsale Anteil der linken Kammer überhaupt nicht zum Vorschein kommt). Die Vena cava inferior ist infolge ihrer rechtslateralen Lage nicht sichtbar.

In unserem Fall handelt es sich um einen 20jährigen Markthelfer (1,61 m groß, 49 kg schwer), der nach einem akuten Gelenkrheumatismus seit 1921 Herzbeschwerden hat.

Klinisch war das Herz nach rechts und links verbreitert. Der Spitzenstoß im 5.—6. ICR. 2 Querfinger außerhalb der Medioklavikularlinie stark hebend sichtbar. Starke epigastrische Pulsation im Inspirium (Harzers Phänomen). Über der Spitze lautes systolisches neben leisem diastolischem Geräusch, über der Herzbasis lautes gießendes diastolisches Geräusch. Pulsus celer. Stauungsbronchitis, Herzfehlerzellen im Sputum, Stauungsorgane, keine Ödeme. Klinische Diagnose: Aorteninsuffizienz und Mitralinsuffizienz nach akuter Polyarthritis rheumatica. Hypertrophie und Dilatation des linken Ventrikels und Hypertrophie des rechten Ventrikels.

Durchleuchtungsbefund: Herz nach rechts und links verbreitert. Der rechte Herzrand zeigt etwas unterhalb des rechten Hilus einen in das mittlere Lungenfeld keilförmig vorspringenden Schatten, dem sich nach unten ein weiterer, die Wirbelsäule um 1—2 Querfinger überragender, bogenförmiger Schatten anschließt. Der linke Herzrand zeigt etagenförmige Gestaltung. Die Herzbucht ist ausgeglichen, dabei springt der 2. Herzbogen mäßig stark ins Lungenfeld vor. Der Ventrikelbogen ist von vermehrter Rundung. Im 1. schrägen Durchmesser kommt der Pulmonalisbogen stark vor; der hintere Herzrand springt weit bogenförmig in den Holzknechtschen Raum vor. Bei frontalem Strahlengange ist der retrokardiale Raum fast völlig verschattet, er eröffnet sich nur wenig beim tiefen Inspirium. In Inspirationsstellung sind bis 2 Querfinger oberhalb des Zwerchfells deutliche Pulsationen zu erkennen, die aber im Schatten der Vena cava inferior gelegen sind. Der intensivere Schatten des linken Ventrikels hebt sich im matten Schatten der Vena cava inferior deutlich ab, am Vorhof sind keine deutlichen präsystolischen Pulsationen zu beobachten. Bei Linksdrehung über die erste Seitenstellung hinaus verschwindet der Vena cava-Schatten, es wird der linke Ventrikel oberhalb des Zwerchfells randbildend; die systolische Pulsation ist bei weiterer Drehung 3—4 Querfinger oberhalb des Zwerchfells zu verfolgen. Im umgekehrten 1. schrägen Durchmesser ist der Vorhof randbildend; systolische Pulsationen sind nicht am Herzrand, sondern nur innerhalb des Vorhofsschattens sichtbar; durch sie ist der intensivere im Vorhofschatten gelegene Ventrikelschatten annähernd abzugrenzen; der letztere kommt bei Annäherung in die 2. Seitenstellung in den untersten Partien allmählich an den Herzrand heran. Im 2. schrägen Durchmesser ist der linke Ventrikel oberhalb des Zwerchfells randbildend.

Fernaufnahme (1,5 m) bei sagittalem Strahlengang in mittlerer Atemphase (s. Fig. 17 u. 17 a): Mr. in Höhe des linken Vorhofs 5,9 cm; in Höhe des rechten Vorhofs 4,1 cm; Ml. = 10,5 cm.

Die Plattenaufnahme zeigt im wesentlichen dieselben Verhältnisse wie die Durchleuchtung, insbesondere ist am rechten Herzrand der stark verbreiterte linke Vorhofsbogen deutlich sichtbar. Herz besonders nach links verbreitert. Am linken Rande ist der mittlere Bogen, der wahrscheinlich dem linken Herzohr angehört, besonders ausgeprägt. Beträchtliche Erweiterung der Hilusgefäßzeichnung.

Es sind freilich noch weitere interessante Einzelheiten auf der Platte zu differenzieren.

Zuerst sei auf den Bronchialverlauf hingewiesen, der bei genauer Betrachtung in diesem Bilde in sehr ausgedehnter Weise zu verfolgen ist. Die Trachealbifurkation befindet sich in Höhe des 5. Brustwirbels. Der rechte Hauptbronchus nimmt, obwohl auch sein Neigungswinkel offensichtlich vergrößert ist (vgl. hierzu S. 388), einen steileren Verlauf als der linke und ist nicht nur bis zu der am oberen Rand des Hilus-(Pulmonalis-) Schattens gelegenen Abgangsstelle des Oberlappenbronchus, sondern auch noch bis zu seinen Teilungsstellen, die am und im sichtbaren linken Vorhofschatten liegen, zu verfolgen.

Auch der linke Hauptbronchus kommt gut zur Darstellung und zeigt eine Verlaufsrichtung, wie sie oben an Hand der Fig. 3 gekennzeichnet ist. Nach anfänglich steilerem wird er sehr bald zu einem horizontalen Verlauf abgebogen, der bis zu seiner ampullenartig gestalteten Teilungsstelle sichtbar ist. Das Bronchiallumen leuchtet hier den vom Pulmonalisbogen gebildeten Herzrand fast vollständig fort. Die Abgangsstelle des Bronchus für den Oberlappen ist ebenso wie die verschiedenen für den Unterlappen zu sehen; dabei kommt ein abwärts ziehender Bronchus innerhalb des Herzschattens besonders zum Ausdruck.

Die Folgerung, die wir aus dem Verlauf der Bronchien ziehen können, ist die, daß ihre Neigungswinkel, also der Divergenzwinkel der Trachealbifurkation, deutlich vergrößert ist; die

Digitized by Google

Hauptbronchien sind gespreizt. Auch dieses Symptom gestattet auf Grund der obigen Ausführungen den Schluß auf eine stärkere Vergrößerung des linken Vorhofs. Es ist nun fraglich, ob die im Röntgenbild von den Bronchien am oberen Herzen gebildete Grenzlinie dem wirklichen obersten Rand des linken Vorhofs entspricht, oder ob nicht eine mäßige Ausdehnung des Vorhofs, welche die untere Grenze der Hauptbronchien seitlich überragt, noch von der Luftsäule weggeleuchtet wird. Eine wesentliche Fehlerquelle kann dieser Einwurf aber nicht darstellen.

Die Platte gewährt nun noch einen weiteren Einblick in die Ausdehnung des Vorhofs nach seitlich und unten. Von dem weit nach rechts in einen spitzen Winkel auslaufenden Teil des linken Vorhofs läßt sich unschwer ein Schatten bis zum rechten Wirbelsäulenrand, und zwar dem unteren Rand des 9. Brustwirbels verfolgen, dessen untere Grenze bogenförmig die Fortsetzung des unteren Winkelschenkels bildet. Ergänzt man sich diese schematisch bis zum unteren Rand des linken Herzohres, so kann man zu einer annähernden Schätzung der Höhenausdehnung des linken Vorhofs kommen. Bei Betrachtung des Schattens liegt der Gedanke sehr nahe, seine untere Grenze in Beziehung zur Höhe des rechten Zwerchfells zu setzen. Wenn man sich aber vergegenwärtigt, daß beide Schattenränder in verschiedenen Frontalebenen des Körpers gelegen sind, kann man den rechten höchsten Zwerchfellstand nicht als Fixationspunkt benutzen. Dafür geben die deutlich kenntlichen Wirbelkörper einen besseren Anhaltspunkt.

(Die Aufnahme bei sagittalem Strahlengange ist übrigens in mittlerer Atemphase gemacht, während des Bild bei frontalem Strahlengang in tiefem Inspirium aufgenommen ist.)

Noch ein weiterer intensiver Schatten ist in dem diffusen Herzschatten abzugrenzen, der leicht bogenförmig die Fortsetzung des rechten unteren Herzrandes bildet und bis über den linken Wirbelsäulenrand zu verfolgen ist, wo er fast rechtwinkelig abschneidet. Es ist möglich, daß der Schatten einem nach unten ausladenden Bezirk des linken Vorhofs entspricht, wie er von Stoerk (8) bei seinen anatomischen Untersuchungen stärkerer Vorhofsvergrößerung nicht selten beobachtet wurde (vgl. S. 403).

Die Nahaufnahme (Fig. 18 u. 18a) im tiefen Inspirium bei frontalem Strahlengange zeigt eine beträchtliche Verbreiterung des Herztiefendurchmessers sowohl in den direkt oberhalb des Zwerchfells als auch in den unterhalb der Trachealbifurkation gelegenen Partien. Der retrosternale und der retrokardiale Raum ist stark eingeengt; in den letzteren springt der hintere Herzrand mit stark dorsal-konvexem Bogen vor. Die Spreizung der Hauptbronchien ist auch hier deutlich zu erkennen.

Es unterliegt nach dieser Aufnahme und nach der bei sagittalem Strahlengange keinem Zweifel, daß der Bogen vom linken Vorhof gebildet wird. Er reicht auch bei tiefem Inspirium nahezu bis in die Höhe des Zwerchfells herab; wenig oberhalb des Zwerchfells wird der hintere Herzrand von einem wenig intensiven, nicht scharf abgrenzbaren Schatten gebildet. Die Aufnahme allein läßt keine sichere Entscheidung darüber zu, ob der Schatten von dem linken Ventrikel oder der Vena cava inferior geliefert wird. Im Zusammenhang mit dem Durchleuchtungsbefund (s. o.), bei welchem eine Differenzierung des linken Ventrikels innerhalb des Kavaschattens festgestellt wurde, ist aber anzunehmen, daß der hintere unterste Herzrand, obgleich es sich in dem Falle gleichzeitig um eine Vergrößerung der linken Kammer handelt, vom Schatten der Vena cava inferior geliefert wird.

Ähnliche Befunde wie diesen ausführlicher beschriebenen habe ich auch bei Fällen von Aorteninsuffizienz erheben können, die mit einer relativen Insuffizienz der Mitralklappen einhergingen. Das Röntgenbild hängt natürlich immer von der Schwere der Erkrankung und der graduellen Vergrößerung der einzelnen Herzhöhlen ab.

Zusammenfassend läßt sich sagen, daß bei gleichzeitiger Vergrößerung der linken Kammer und des linken Vorhofs in erster Linie der Vorhof formgebend für den hinteren Herzrand im Röntgenbild bei frontalem Strahlengange ist. Zu betonen ist schließlich noch, daß durch eine stärkere linksseitige Vorhofsvergrößerung der rechte Vorhof unter Anspannung der beiden Venae cavae nach vorn gedrängt wird (s. u.!); diese Anspannung und Verdrängung der Vena

Digitized by Google

cava inferior kann dazu führen, daß bei gleichzeitiger starker Vergrößerung des linken Ventrikels dieser in geringer Ausdehnung direkt oberhalb des Zwerchfells randbildend wird.

Es bleibt noch übrig, Beispiele für die Veränderungen am hinteren Herzrand anzuführen, die durch eine vornehmliche Vergrößerung des linken Vorhofs ohne Erweiterung der linken Kammer, wie es hauptsächlich bei der Mitralstenose der Fall ist, hervorgerufen werden.

Es scheint mir angezeigt, zunächst einige Erörterungen über die Ausdehnungsmöglichkeit, die der linke Vorhof entsprechend seiner Lage am hinteren Herzen überhaupt hat, einzuschieben, bevor ich zur Besprechung des anatomischen Situs bei der linksseitigen Vorhofsvergrößerung ohne Ventrikelvergrößerung übergehe. Die Ausführungen fußen sowohl auf den wichtigen anatomischen Untersuchungen von Stoerk (8) als auch auf eigenen Beobachtungen.

Normalerweise ist der linke Vorhof fast überall von Teilen der mediastinalen Organe und Gebilde umgeben; er bildet sozusagen das „Zentrum des Mediastinums". Vor und teilweise unter ihm liegt zunächst die Ventrikelmuskulatur des Herzens mit den abgehenden großen Gefäßen (Aorta ascendens und Arteria pulmonalis), zum Teil auch der rechte Vorhof mit der Vena cava inferior; hinter ihm ist nächst dem Perikard die Aorta descendens und der Ösophagus angelagert; rechts und links von diesen legt sich auf eine kurze Strecke die Lunge an; über und zu beiden Seiten neben dem linken Vorhof verzweigt sich das komplizierte Gefäß- und Bronchialsystem des Herzens und des Lungenstumpfes.

Ein freier Spielraum steht dem linken Vorhof somit gemäß seiner zentralen Lage zur Vergrößerung direkt überhaupt nicht zur Verfügung. Überall wird er auf einen mehr oder minder großen Widerstand stoßen. Auch der häufig erwähnte, sogenannte retrokardiale Raum, den sich erst die Röntgenkunde geschaffen hat, ist kein freier Raum. Die retrokardial gelegenen Gebilde des Mediastinums, die Aorta, der Ösophagus, die Lymphdrüsen und das sie umgebende Bindegewebe haben gegenüber den Röntgenstrahlen ein weit geringeres Absorptionsvermögen als die Wirbelsäule, das Herz und das Zwerchfell mit der anliegenden Leber; zu dem geringen Absorptionsvermögen tritt bei Durchleuchtungen in den schrägen und seitlichen Stellungen noch die Aufhellung durch das lufthaltige Lungengewebe, welche den röntgenologischen Raum entstehen läßt. Für eine Vergrößerung des linken Vorhofs steht aber dieser zunächst nicht ohne weiteres zur Verfügung; der Vorhof muß sich auch hier erst Platz schaffen.

Es scheint selbstverständlich, daß sich der linke Vorhof zunächst nach der Richtung bei Vergrößerungen ausdehnt, in welcher ihm von seiner Umgebung der geringste Widerstand entgegengesetzt wird. Freilich ist dabei meines Erachtens immer zu erwägen, ob der Vorhof nicht infolge der Blutströmung der zuführenden Lungenvenen und des durch das Mitralostium evtl. zurückgeworfenen Blutes in den den Strömungen entsprechenden Richtungen eine gesetzmäßige Erweiterung erfährt, oder ob sich der infolge eines Abflußhindernisses geschaffene erhöhte Innendruck nach allen Gegenden gleichmäßig auswirkt. Verschiedene Formveränderungen und die an den immerhin starren Widerlagern bei stärkerer Vergrößerung hervorgerufenen Verdrängungserscheinungen (wie z. B. an den Hauptbronchien, der rechten Lungenhilusgegend und anderen) lassen schon daran denken, daß die von den verschiedenen Einmündungsstellen gelieferten Blutsäulen, die sich wahrscheinlich zu Wirbelströmungen vereinigen, immer wieder an bestimmten Stellen der Vorhofswandung anprallen. Eine systematische anatomisch-histologische Untersuchung der gedehnten Vorhofswand, die vor allen Dingen die den Venen-Einmündungsstellen gegenüberliegenden Bezirke zu berücksichtigen hätte, müßte schließlich über diese Frage Auskunft geben können.

Den geringsten Widerstand bieten bei Vergrößerungen des Vorhofs die in lockeres Bindegewebe eingebetteten elastischen Gebilde des retrokardialen Mediastinums, der Ösophagus und die Aorta, an die sich nach rechts und links hinten die Lunge in kurzer Ausdehnung anschließt. Für eine Erweiterung des Vorhofs kommt also in erster Linie die im ventrodorsalen Durchmesser in Betracht. Der Vorhof baucht sich in der Richtung gegen die Aorta und

Digitized by Google

den Ösophagus vor und führt hier sehr bald gegenüber der Speiseröhre, wie aus meiner Arbeit über „Die Lagebeziehung des Ösophagus zur dorsalen Herzfläche" usw. (5) zu ersehen ist, bereits bei mäßiger Vorhofsvergrößerung zu nachweisbaren Verdrängungserscheinungen. Er drängt sozusagen den Ösophagus wie ein Keil von der Aorta ab, indem sich, wie bei Stoerk (8) nachzulesen ist, ein longitudinaler Wulst der hinteren Vorhofswand wirbelsäulenwärts ausbildet. Dieser Wulst kommt auch in den Röntgenbildern mit Ösophaguskontrastfüllung noch dorsal von der Speiseröhre deutlich zum Ausdruck. Bei stärkeren Vergrößerungen bewirkt die Bauchung des Vorhofs nach rückwärts, wie Stoerk (8) auf Grund autoptischer Befunde schreibt, „gewissermaßen ein Überhängen der hinteren Vorhofswand, so daß nunmehr deren unterster Abschnitt mit dem Zwerchfell in Berührung tritt und die normalerweise über dem Zwerchfell sichtbare schmale Zone des dorsalen Anteils des linken Ventrikels (knapp unterhalb des Sulcus coronarius) für die Betrachtung von rückwärts verschwindet. Stets wird bei hohen Graden linksseitiger Vorhofsdilatation auch bis zu einem gewissen Grade die Cava inferior knapp über ihrem Durchtritt durch das Zwerchfell ein wenig komprimiert".

Durch eine Ausdehnung des linken Vorhofs im queren Durchmesser wird der Abstand der rechten Lungenvenenmündungen von den linken vergrößert. Wird diese Ausbauchung besonders groß, so bildet sich an der zwischen den vorderen und hinteren Venenmündungen gelegenen lateralen Vorhofsfläche jederseits eine Ausbauchung, die sich rechts, dann evtl. zwischen rechtem Vorhof und rechtem Lungenhilus einzwängt und den rechten Vorhof von hinten nach vorn umgreift. Dabei wird der rechte Vorhof unter Anspannung beider Venae cavae nach vorn gedrängt. Diese seitliche Ausbauchung des linken Vorhofs ist im Röntgenbilde in rechter Hilushöhe in entsprechenden Fällen deutlich nachweisbar (vgl. Fig. 17).

Es bleibt noch die Vergrößerung des Vorhofs im kranio-kaudalen Durchmesser zu erörtern, die sich hauptsächlich in Wechselbeziehungen zwischen dem linken Vorhof einerseits und der Trachealbifurkation und den Hauptbronchien andererseits geltend macht. Über die normalen Verhältnisse ist oben bereits eingehender berichtet, und es sollen nur noch einige Bemerkungen zu dem pathologischen Situs, der durch den Fall von Aorten- und Mitralinsuffizienz (Fig. 17, 18) bereits eine Illustration im Röntgenbilde erfahren hat, eingefügt werden.

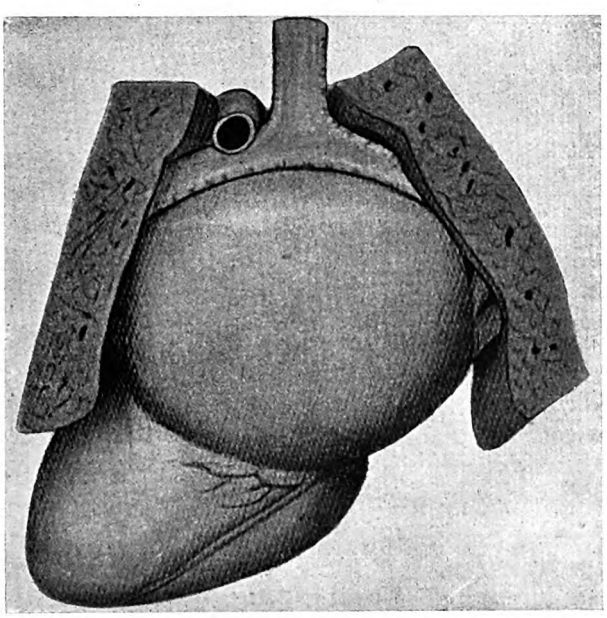

Fig. 13 (nach Stoerk). 38jährige Frau: Mitral- u. Aortenstenose. Mächtige Dilatation des linken Vorhofs mit entsprechender Spreizung der Hauptbronchien. Dorsalansicht.

Digitized by Google

Es ist nur eine Frage der graduellen Vorhofsvergrößerung, in welchem Maße das normalerweise unter der Bifurkation von den beiden Hauptbronchien und der oberen Vorhofsdecke gebildete Dreieck (vgl. Fig. 1), in dem die rechte Arteria pulmonalis sichtbar wird, in pathologischen Fällen vom linken Vorhof eingeengt oder zum Verschwinden gebracht wird. Dadurch wird die rechte Arteria pulmonalis nach vorn, die meist unterhalb der Bifurkation gelegene bronchiale Lymphdrüse nach hinten oben abgedrängt, und die Hauptbronchien erfahren eine Spreizung, wie sie S. 388 eingehender beschrieben ist (vgl. hierzu Fig. 3, 12, 13 und 17, 18, 20). Diese Abdrängung der Hauptbronchien erstreckt sich meist bis zur Abgangsstelle der Oberlappenbronchien, d. h. auf einen Bereich, welcher der Berührungsstelle der Bronchien mit dem linken Vorhof entspricht.

Durch die Ausdehnung des Vorhofs nach oben werden gleichzeitig die oberen Lungenvenen mit gehoben; sie erleiden dadurch eine Kompression (die rechte zwischen rechtem Bronchus und Vena cava superior, die linke zwischen linkem Stammbronchus und linkem Herzohr), die wahrscheinlich im Röntgenbild zu der bekannten diffusen Trübung der oberen Lungenfelder infolge erhöhter Stauung mit beiträgt. Auch die Pulmonalarterie und die Aorta können eine Verlagerung erfahren, auf die hier nicht näher eingegangen werden soll.

Die Ausdehnung des Vorhofs in kaudaler Richtung ist oben bereits erwähnt.

Der nach der Technik der Thoraxsektion von hinten gewonnene Situs findet sich in Fig. 14.

Das Photogramm stammt von einer 42jährigen Frau, die nach einem früheren Gelenkrheumatismus seit ihrem 34. Lebensjahre an Herzbeschwerden litt; sie war mehrfach wegen Dekompensationserscheinungen in Krankenhausbehandlung, zuletzt seit dem 9. VII. 1923. Klinisch bestanden die typischen Symptome der Mitralstenose; daneben waren starke Stauungserscheinungen (u. a. Anasarka der Bauch- und Rückenhaut und der unteren Extremitäten

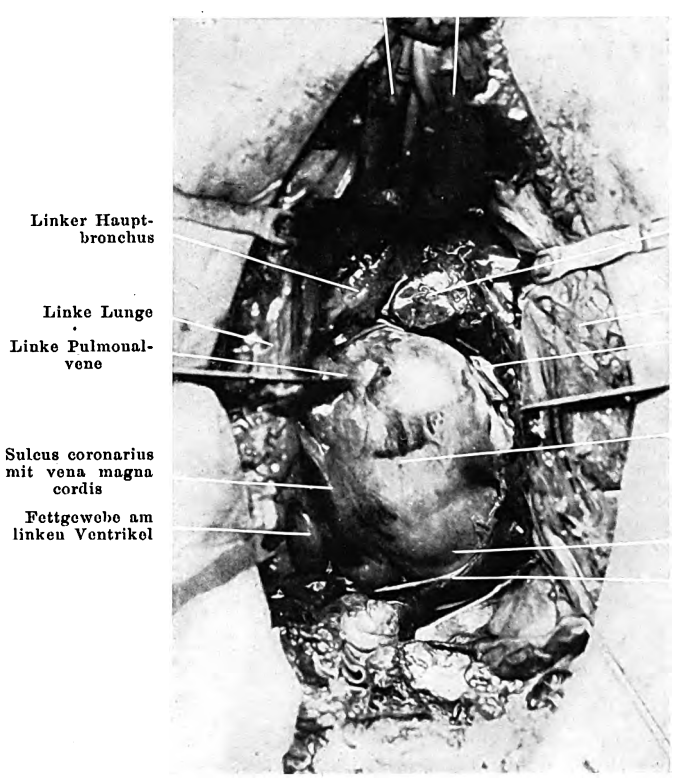

Fig. 14. Die hintere Herzfläche in situ bei schwerer Mitralstenose (vgl. Text).

Digitized by Google

und Aszites) vorhanden. Bei der Obduktion fand sich eine chronisch fibröse Endokarditis der Mitralklappen mit Verkalkungen am Klappenringe; das Mitralostium war hochgradig verengt, strichförmig-ovalär, gerade noch für einen dünnen Bleistift durchgängig. Sehr starke Erweiterung des linken Vorhofs; Atrophie der linken Kammer: Kammerwand ohne Trabekel 6 mm dick; Hypertrophie und Dilatation der rechten Kammer: Muskelwand ohne Trabekel 8 mm dick. Relative Erweiterung des Trikuspidalostiums, Erweiterung des rechten Vorhofs.

Bei der Thoraxsektion von hinten nimmt der linke Vorhof nahezu die gesamte Fläche des vorliegenden Herzabschnittes ein (vgl. Fig. 14) und wölbt sich in stark plankonvexer Form nach hinten vor; die große Bifurkationslymphdrüse ist nach hinten und oben aus dem Divergenzwinkel der Hauptbronchien herausgedrängt; auch links unterhalb der einmündenden linken hinteren Pulmonalvene ist die ausgebauchte Vorhofswand sichtbar. Nach links und unten seitlich schließt sich die prallgefüllte Vena magna cordis in dem abgedrängten Sulcus coronarius an. Ihr parallel verläuft ein kleiner Fettgewebswulst, der dem linken Ventrikel aufsitzt. Kammermuskulatur ist überhaupt nicht zu sehen. Nach rechts und unten kommt die ebenfalls prall gefüllte Vena cava inferior in ziemlich großer Ausdehnung zur Darstellung; sie hat vor ihrer Einmündungsstelle eine bulbusähnliche Form.

Ich möchte nach diesen Ausführungen nicht im einzelnen auf die anatomische Interpretation, die Attinger (3) im besonderen auf Grund eines Autopsiebefundes von „schwerer Dehnungsinsuffizienz bei arteriosklerotischer Myodegeneratio cordis“ über die stärkere Vorhofsvergrößerung gibt, eingehen. Eine Kritik der oft rein spekulativen Erörterungen erübrigt sich nach den obigen Untersuchungen. Allein darauf möchte ich hinweisen, daß man nach der Skizze von Attinger (Fig. 13 seiner Arbeit) nicht dazu berechtigt ist, eine hauptsächlich alleinige Vergrößerung des Vorhofes nach rechts anzunehmen, wie dies Attinger tut; aus der schraffierten oberen Vorhofsgrenze und der entsprechenden Aortenhöhe kann man mit Sicherheit schließen, daß der Verlauf der Hauptbronchien ein nahezu horizontaler gewesen sein muß, die Ausdehnung des linken Vorhofs nach oben also nicht nur eine „geringe“ gewesen sein kann.

Ich komme nun zur Erörterung der Frage, wie sich der hintere Herzrand im Röntgenbild bei den Mitralfehlern, im besonderen bei der Mitralstenose darstellt. Den Befund, wie er sich in der ersten schrägen Durchleuchtungsrichtung findet, eingehender zu beschreiben, darf ich unterlassen, da im allgemeinen darüber keine besonderen Meinungsverschiedenheiten bestehen; hier sollen nur die Verhältnisse bei frontalem Strahlengange einer eingehenderen Betrachtung unterzogen werden, da diese Durchleuchtungsrichtung erst jetzt mit der Verbesserung der Lichtquellen Allgemeingut der Röntgenologen zu werden anfängt und über die randbildenden Herzteile noch keine Übereinstimmung herrscht. Auf die Wichtigkeit dieser Durchleuchtungsrichtung für die Herzgrößenbestimmung hat im besonderen Rohrer (7) und Aßmann (2) hingewiesen, da die alleinige Bestimmung bei sagittalem Strahlengange die Ausdehnung des Herzens im Tiefendurchmesser völlig unberücksichtigt läßt, und das muß bei einzelnen Herzvergrößerungen, die sich vor allen Dingen im ventro-dorsalen Tiefendurchmesser auswirken, wie dies im besonderen bei der Mitralstenose der Fall ist, zu völlig falschen Vermutungen über die wirkliche Herzgröße führen. Außerdem stellt andererseits diese Durchleuchtung bei frontalem Strahlengange einen wesentlichen Fortschritt in der Diagnostik der linksseitigen Vorhofsvergrößerungen dar, der infolge seiner Lage nicht zuletzt durch diese Seitenstellung für die Röntgenstrahlen faßbar wird.

Grundbedingung für die Verwertung dieses hinteren Herzrandes ist natürlich eine Kenntnis der Variationsbreiten seiner Form bei normalen Verhältnissen. Daß ein langer schmaler Thorax mit einem Tropfenherzen eine andere hintere Herzwölbung zeigt als ein breiter tiefer mit einem sehr muskelkräftigem Herzen, leuchtet ohne weiteres ein. Daß auch die jeweilige Zwerchfellstellung für die Herzwölbung von größerer Bedeutung ist, wurde bereits oben hervorgehoben. So wird die Aufstellung einer Norm für den „wandelbaren“ hinteren Herzrand und in entsprechender Weise auch für den Retrokardialraum immer schwierig und kaum durchführbar sein

Digitized by Google

und könnte zu Mißverständnissen führen. Eine größere Erfahrung und sinngemäße Kritik wird auch hier immer Vorbedingung zur richtigen Deutung des Röntgenbefundes bleiben.

Soviel läßt sich sagen, daß im allgemeinen der Retrokardialraum normalerweise bei gewöhnlicher Atmung und im tiefen Inspirium, dem für die Durchleuchtung immer der Vorzug zu geben ist, eine annähernd regelmäßige Tiefen- und Längenausdehnung aufweist, die im Verhältnis zu der entsprechenden Thoraxform und Herzfigur steht (vgl. Fig. 8, 9, 10, 15). Dieser retrokardiale Raum liegt hauptsächlich hinter dem linken Vorhof, gegen ihn wölbt sich die hintere Vorhofsfläche bei Vergrößerungen zunächst vor. Es ist hier wie so häufig in der röntgenologischen und auch klinischen Diagnostik, daß die Frühsymptome einer Krankheit der Abgrenzung gegen das Physiologische immer größere Schwierigkeiten bereiten als ausgeprägte Krankheitserscheinungen. Mäßige Einengungen des Retrokardialraumes und leichte Ausbauchungen der hinteren Vorhofswand bedürfen also immer besonderer kritischer Bewertung. Für diese Fälle glaube ich in dem Symptom der Ösophagusverdrängung (5) ein gutes Kriterium empfehlen zu können. Die Speiseröhre liegt dem linken Vorhof im retrokardialen Mediastinum — nur durch den Herzbeutel getrennt — direkt an. Bereits geringe Vergrößerungen des linken Vorhofs machen sich dem elastischen Ösophagus gegenüber bemerkbar. Dies erhellt ein Vergleich der Abbildungen dieser Arbeit (Fig. 16 und 16a) mit den Abbildungen der Arbeit mit Ösophagusfüllung (Abb. 4, 5, 6), die von demselben Falle einer kompensierten Mitralstenose stammen. Ist man in der Fig. 16, 16a von einer vermehrten Ausbauchung des linken Vorhofs und einer Einengung des Retrokardialraumes nicht überzeugt, so beweisen die Abb. 4, 5, 6 die mäßige, aber deutliche Ösophagusverdrängung und somit auch eine Einengung des retrokardialen Raumes, die in dem Falle nur durch einen vergrößerten linken Vorhof zustande kommen kann.

Die Stärke der Einengung des Retrokardialraumes, die Wölbung der Ausbauchung des hinteren Herzrandes und die Stärke der Ösophagusverdrängung werden immer ein annähernder Maßstab für die graduelle Vergrößerung des linken Vorhofs sein. Als viertes Symptom kommt bei stärkeren Vergrößerungen die Kompression und Spreizung der Hauptbronchien noch hinzu.

Die Abbildungen (Fig. 16, 18 und 20) zeigen drei Beispiele von leichter, mittlerer und enormer Vorhofsvergrößerung. Im dritten Fall (Fig. 20) füllt der linke Vorhofsschatten den Retrokardialraum in seiner ganzen Tiefe und Länge aus; er reicht von den hochgedrängten und enorm gespreizten Hauptbronchien bis herab zum Zwerchfell und ist in dem Wirbelsäulenschatten noch zu verfolgen. Die Vena cava inferior ist nach vorn abgedrängt; von ihr aus zieht noch ein zweiter intensiverer Schatten, der in einem dorsal-konvexen Bogen seine Begrenzung hat, nach der Gegend der Trachealbifurkation; er entspricht der Grenzlinie zwischen Ösophagus und linkem Vorhof (vgl. Abb. 9 desselben Falles der Arbeit über die Ösophagusverdrängung). Der Vorhof hat sich hier also noch links neben dem Ösophagus nach hinten ausgebaucht; es erklärt dies auch den Vorhofschatten im Wirbelsäulenschatten.

Abgesehen von solchen Fällen stärkster Vergrößerung, bei denen wohl über die hintere randbildende Herzhöhle kein Zweifel aufkommen kann, bedürfen noch die Fälle von leichter bis mittelschwerer Vorhofsvergrößerung einer kurzen Erörterung, bei denen der linke Vorhof nicht bis zum Zwerchfell herabreicht, und bei denen sich daraus die m. E. allerdings wenig wichtige Frage über den randbildenden Teil kurz oberhalb des Zwerchfells ergibt.

In den leichten Fällen, in denen die Vena cava inferior durch den vergrößerten Vorhof nicht die S. 403 beschriebene Abdrängung nach vorn erleidet, wird sie immer bei der Mitralstenose randbildend sein, zumal da die Kammer hier gleichzeitig zur Atrophie neigt. Anders können sich evtl. die Verhältnisse bei der Mitralstenose mittleren Grades gestalten. Erfährt hier die untere Hohlvene eine stärkere Anspannung und Abdrängung nach vorn, wird weiter gleichzeitig der atrophische linke Ventrikel durch den hypertrophischen oder auch gleichzeitig erweiterten rechten Ventrikel nach hinten abgedrängt, dann kann die linke Kammer die Randbildung der Vena cava inferior oberhalb des Zwerchfells streitig machen. Ist statt der Atrophie eine Hy-

Digitized by Google

pertrophie der linken Kammer — wie bei der Mitralinsuffizienz — vorhanden, so sind die Bedingungen für eine Randbildung für den linken Ventrikel kurz oberhalb des Zwerchfells günstigere; es kann sich aber auch dabei immer nur um geringe Strecken handeln.

Eine Randbildung des linken Ventrikels bis zur Mitte des hinteren Herzrandes, wie sie Attinger (3) betont, kommt jedenfalls auch bei Mitralfehlern mit Vorhofsvergrößerungen mittleren Grades niemals in Betracht. Das dorsale Höhenniveau des linken Vorhofs überragt in diesen Fällen immer das der linken Kammer.

Ich möchte hier nicht im einzelnen auf die Fälle von Mitralfehlern (Fall 1—4), die Attinger (3) als Beweis seiner Interpretation des hinteren Herzrandes anführt, eingehen; es läßt sich das Hauptsächlichste allgemein zusammenfassen.

Attinger sucht bei allen Fällen vergebens nach einer „isolierten" Vorwölbung des linken Vorhofes; er betont dabei, daß auch im tiefen Inspirium der hintere Herzrand meist (vor allem in Fall 1, 2, 4) nur sehr schwer vom Wirbelsäulenrand abzugrenzen war und folgert daraus, daß in diesen Fällen, wo anatomisch unbedingt ein vergrößerter Vorhof vorhanden sein mußte, für eine „spezielle Vorwölbung" des linken Vorhofs gar kein Platz vorhanden gewesen wäre. Darüber, wie sich der linke Vorhof ausgedehnt haben könnte, spricht sich Attinger nicht aus.

Die Erklärung ist sehr einfach. Die Einengung des Retrokardialraumes fällt bei allen Skizzen, die im tiefen Inspirium gemacht sind, offensichtlich in die Augen. Und diese Einengung ist eben bedingt durch den vergrößerten linken Vorhof; dieser bildet nicht nur eine isolierte Ausbauchung eines kleinen Teiles des hinteren Herzrandes, die Attinger deshalb voraussetzt, weil er dem linken Vorhof fälschlich auch schon in normalen Fällen nur einen kleinen Abschnitt in der Randbildung zuerkennt; der linke Vorhof verursacht vielmehr eine Ausbuchtung des hinteren Herzrandes in großer Ausdehnung, weil er tatsächlich fast die ganze Höhe desselben mit Ausnahme eines geringen Abschnittes am unteren Teil des hinteren Herzens bildet.

Attinger führt die in allen Fällen vorhandene gleichmäßige Wölbung am hinteren Herzrande, die eben die Einengung des Retrokardialraumes bedingte und mit der eine Verschmälerung des Retrosternalraumes gleichzeitig einherging, auf die gesamte Verbreiterung des sagittalen Herzquerschnittes zurück. Er folgert, da er eine isolierte Vorwölbung des linken Vorhofs vermißt, weiter, daß es nicht die Größe des linken Vorhofs, sondern der Durchmesser der Ventrikelmaße, und zwar im besonderen der der rechten Kammer ist, welcher die Stärke der Wölbung des hinteren Herzrandes bedingt.

Es soll nun keineswegs geleugnet werden, daß der rechte Ventrikel, welcher bei Mitralfehlern meist schon frühzeitig erheblich hypertrophiert, an einer Vergrößerung des Tiefendurchmessers des Herzens bei frontalem Strahlengange beteiligt ist, wie es Aßmann bereits ausdrücklich hervorhebt (II. Aufl., S. 46). Außerdem hat aber bei Mitralfehlern an dieser Vergrößerung des Tiefendurchmessers der gewöhnlich stark dilatierte linke Vorhof in erster Linie einen beträchtlichen Anteil; da dieser am hinteren Herzen gelegen und hier in großer Ausdehnung randbildend ist, ist meines Erachtens auf ihn die Ausbauchung des hinteren Herzrandes zu beziehen.

Übrigens darf man meines Erachtens nicht allein aus dem Röntgenbefund Schlüsse über Ursache und Wirkung der veränderten Herzkonfiguration ziehen; bei solchen Erörterungen müssen sich auch hier Anatomie, Physiologie, Pathologie und Klinik mit der Röntgendiagnostik die Hand reichen.

Attinger (3) verwendet seine Schlußfolgerungen auch zur kritischen Interpretation zweier von Aßmann (2) in seiner „Klinischen Röntgendiagnostik" reproduzierter Fälle von Mitralstenose (2. Auflage, Fig. 44 und 46) und bestreitet die Vorwölbung des linken Vorhofs — von einer „isolierten" Vorwölbung hat übrigens Aßmann auch hier niemals gesprochen — in das Mittelfeld. Ich glaube, die Einengung des Retrokardialraumes durch den ausgebauchten linken Vorhof konnte kaum einleuchtender als in Fig. 46 dargestellt werden. Daß hier die Ver-

Digitized by Google

größerung des linken Vorhofs schon eine stärkeren Grades ist, geht schließlich auch aus der in dieser Abbildung zum Ausdruck kommenden Spreizung der Hauptbronchien hervor.

Ich komme zum Schluß. Die ausführlichen Erörterungen über den hinteren Herzrand bei frontalem Strahlengange hielt ich für berechtigt, weil in der röntgenologischen Literatur darüber keine eingehenden Untersuchungen vorhanden sind. Der einzigen größeren Arbeit von Attinger (3) mußte aber meines Erachtens nach in vielen Punkten widersprochen werden, da sie über die Ausdehnung des linken Vorhofs am hinteren Herzen falsche Vorstellungen hervorrufen muß.

Der li. Vorhof ist in situ an der hinteren Herzfläche in erster Linie formgebend für die Anatomie, und dementsprechend auch am hinteren Herzrande bei frontalem Strahlengange hauptsächlich formgebend für die Röntgendiagnostik. Die Beteiligung der linken Kammer an der hinteren Grenzbildung des Herzens ist sowohl an dem anatomischen Präparat wie bei der Röntgendurchleuchtung von untergeordneter Bedeutung. Sie gewinnt einen etwas größeren Umfang bei stärkerer Vergrößerung des li. Ventrikels ohne Erweiterung des li. Vorhofs. Es ist dies für theoretische Betrachtungen von Wert; für praktische Gesichtspunkte kommt es kaum in Frage, da die Röntgendurchleuchtung bei sagittalem Strahlengange und weiter im 2. und umgekehrten 2. schrägen Durchmesser genügenden und besseren Aufschluß über Form und Ausdehnung des li. Ventrikels gibt. Dagegen ist die Erschließung des Retrokardialraumes in den Seitenstellungen für die Beurteilung der linksseitigen Vorhofserweiterungen auch von größerer rein praktischer Wichtigkeit.

Der klinischen Diagnostik ist der linke Vorhof, im besonderen was seine Größe betrifft, kaum zugänglich. Die bisher wenig geübte Abgrenzung des linken Vorhofs durch die paravertebrale Perkussion wird auch dem Erfahrenen selbst bei stärkeren Vorhofsvergrößerungen wenig exakte Aufschlüsse geben können. Daneben sind auch die auskultatorischen Phänomene bekanntlich bei Mitralstenosen mitunter oft so gering, daß die Diagnose der Mitralstenose beträchtliche Schwierigkeiten bereiten kann.

Um so willkommener muß hier die Röntgendiagnostik sein, da sie uns einen frühen Einblick über die Größe des linken Vorhofs gewährt.

Erläuterungen zu Figur 15—20 auf Tafel X und den dazugehörigen Skizzen 15a bis 20a auf Tafel Xa.

Figur 15 u. 15a. (Derselbe Fall wie in Abbildung 2 der Tafel XI zu meiner Arbeit: Die Lagebeziehung des Ösophagus zur dorsalen Herzfläche und ihre Veränderung durch Erweiterung des linken Vorhofs im Röntgenbild. S. 410 ds. Heftes.) 27jährige, mittelkräftige Frau. Normale Herzkonfiguration bei Nahaufnahme in 1. Seitenstellung (Drehung um 90 Grad nach links, die Platte an der rechten Schulterseite). Tiefes Inspirium. Gegen das helle Retrokardialfeld hebt sich der vom linken Vorhof leicht bogenförmig begrenzte hintere Herzrand in den mittleren Partien ab; er wird im oberen Teil durch das nahezu senkrecht nach abwärts verlaufende Bronchiallumen etwas aufgehellt. Im Vorhofschatten die intensiveren, z. T. orthoröntgenograd getroffenen Hilusgefäßschatten, die in Höhe des 5.—6. Brustwirbelkörpers vor und wenig unterhalb der Trachealbifurkation mit der Arteria pulmonalis beginnen. An den Vorhofsbogen schließt sich die vom Zwerchfell aufsteigende Vena cava inferior grenzbildend an.

Figur 16 und 16a. (Derselbe Fall wie in Abbildung 4, 5, 6 der Tafel XI.) Nahaufnahme eines 20jährigen Mädchens in erster Seitenstellung. Tiefes Inspirium. Klinisch: Typische kompensierte Mitralstenose nach akutem Gelenkrheumatismus. Der am hinteren Herzrand grenzbildende Bogen des linken Vorhofs wölbt sich mit vermehrter Rundung gegen das helle Retrokardialfeld vor und überragt in den unteren Partien den vom Zwerchfell aufsteigenden Schatten der Vena cava inferior mehr als in normalen Fällen; der hintere Rand des Venenschattens ist dadurch teilweise im Vorhofschatten gelegen. Im Vorhofschatten noch ein zweiter intensiverer, bogenförmig begrenzter Schatten; er entspricht der Grenzlinie zwischen Ösophagus und link. Vorhof (s. Abbldg. 6 der Tafel XI!).

Digitized by Google

Figur 17 und 17a. (Derselbe Fall wie in Fig. 18 und 18a.) 20jähriger Markthelfer. Klinisch: Mitral- und Aorteninsuffizienz nach akuter Polyarthritis. Fernaufnahme (1,5 m) bei dorsoventralem Strahlengange; mittlere Atemphase. Mitralkonfiguration. Herz nach rechts, besonders nach links verbreitert. Am rechten Herzrand ist in Hilusgegend ein weit in das r. Lungenfeld vorspringender Bogen des linken Vorhofs sichtbar. Der linke Vorhof läßt sich im Herzschatten annähernd abgrenzen (vgl. hierzu den Text S. 400, 401). Durch den erweiterten linken Vorhof Spreizung der Hauptbronchien, die mit ihren Verzweigungen weitgehend zu verfolgen sind.

Figur 18 und 18a. (Derselbe Fall wie in Figur 17 und 17a.) Nahaufnahme in 1. Seitenstellung. Tiefes Inspirium. Beträchtliche Verbreiterung des Herztiefendurchmessers. Das Retrokardialfeld durch den mit stark dorsalkonvexem Bogen sich vorwölbenden linken Vorhof weitgehend eingeengt. Im Vorhofschatten die intensiven Hilusgefäßschatten. Spreizung der Hauptbronchien unterhalb der Trachealbifurkation.

Figur 19 und 19a. 53jähriger Maler. Klinische Diagnose: Schrumpfnierenherz mit starker Hypertrophie und mäßiger Dilatation des linken Ventrikels. Nahaufnahme in erster Seitenstellung; tiefes Inspirium. Das Retrokardialfeld ist hell und wird durch den leicht dorsal-konvex geformten Bogen des linken Vorhofs, der bis zum hinteren Schattenrand der Vena cava inferior zu verfolgen ist, nicht eingeengt. Oberhalb des Zwerchfells überragt der dorsale Anteil des linken Ventrikels den hinteren Schattenrand des unteren Bogenteiles vom linken Vorhof und der Vena cava inferior. Das helle Retrokordialfeld wird dadurch direkt oberhalb des Zwerchfells ein wenig verschmälert.

Figur 20 und 20a. (Derselbe Fall wie in Abbldg. 7, 8, 9 der Tafel XII.) 25jähriges Mädchen. Schwere dekompensierte Mitralstenose und Insuffizienz nach Gelenkrheumatismus. Nahaufnahme in 1. Seitenstellung. Tiefes Inspirium. Enorme Verbreiterung des Herzseitenbildes. Das Retrokardialfeld durch den hochgradig verbreiterten Vorhofschatten geschwunden. Der linke Vorhof reicht mit seiner bogenförmigen Begrenzung bis in den Wirbelsäulenschatten und bis zum Zwerchfell herab. Im Vorhofschatten ein zweiter intensiver, bogenförmig begrenzter Schatten, an den sich der vom Zwerchfell aufsteigende hintere Schattenrand der Vena cava inferior anschließt. Am hinteren Rande dieses Schattens verläuft der Ösophagus. (vgl. Abbldg. 9 der Tafel XII). Hochgradige Spreizung und Kompression der Hauptbronchien.

Abkürzungen in den Skizzen, die bis auf Fig. 6 getreue Abbilder von den Plattenaufnahmen sind; sie wurden mittels eines Pantographen angefertigt und stehen in genauem Größenverhältnis zu den Thoraxaufnahmen. a. s. = atrium sinistrum; a. d. = atrium dextrum; v. c. i. = vena cava inferior; v. s. = ventriculis sinister; a. p. = arteria pulmonalis.

Literatur.

1. Aeby: Der Bronchialbaum der Säugetiere und des Menschen. Leipzig, 1880. — 2. Aßmann: Klinische Röntgendiagnostik der inneren Erkrankungen. 2. Aufl., 1922. — 3. Attinger: Die Interpretation des hinteren Herzrandes in frontaler und schräger Durchleuchtung. F. d. R., Bd. 31, H. 1. — 4. Dietlen: Herz und Gefäße im Röntgenbild. 1923. — 5. Gäbert: Die Lagebeziehung des Ösophagus zur dorsalen Herzfläche und ihre Veränderung durch Erweiterung des linken Vorhofs im Röntgenbilde. (Zur Symptomatologie der Mitralfehler.) F. d. R., Bd. 32, H. 3/4. — 6. Groedel, F. M.: Röntgendiagnostik in der inneren Medizin und den Grenzgebieten. 3. Aufl., 1921. — 7. Rohrer: Volumenbestimmung von Körperhöhlen und Organen auf orthodiagraphischem Wege. F. d. R., Bd. 24. 8. Stoerk: Beiträge zur Pathologie des Herzens. 1. Zur Topographie des Mediastinum bei normaler und pathologischer Herzform. Ztschr. f. klin. Med., Bd. 69. — 9. Vaquez und Bordet: Herz und Aorta. Klinisch-radiologische Studien, 1916. — 10. Zehbe: Beiträge zur Röntgenuntersuchung des Herzens. F. d. R., Bd. 26.

Digitized by Google

Digitized by Google

Zunächst sollen über die normalen topographisch-anatomischen Verhältnisse des hinteren Mediastinums einige Erläuterungen gegeben werden.

Die Pars thoracalis des Ösophagus liegt in dem in Betracht kommenden Teil unterhalb der Trachealbifurkation bis zur Höhe des 8. oder 9. Brustwirbels dem vorderen Umfange der Wirbelkörper an (prävertebrale Lage — Corning [1]) und entfernt sich dann allmählich von der Wirbelsäule nach links und vorn, um den Hiatus oesophageus des Zwerchfells zu erreichen. Die Speiseröhre verläuft dabei anfangs rechts neben der Aorta, um sie allmählich zu überkreuzen; zwischen die Wirbelsäule und den Ösophagus schiebt sich also vom 8. bis 9. Brustwirbelkörper an nach abwärts die Aorta descendens ein (s. Abb. 1). Die Verlaufsrichtung des Ösophagus hängt im besonderen von der Lage des Hiatus oesophageus des Zwerchfells ab, die individuellen Schwankungen unterworfen ist. Meist liegt die Zwerchfelldurchtrittsstelle nach Mehnert (5) 2—3 cm vor der Wirbelsäule und etwas links von der Medianlinie; in extremen Fällen kann sie bis 3 cm, nach Rüdinger und Morosow (8) durchschnittlich 2,5 cm links von der Medianlinie gelegen sein. Mit seiner Vorderfläche liegt der Ösophagus unterhalb der Trachealbifurkation zusammen mit der Aorta descendens unmittelbar dem Perikard (Pars pericardiaca oesophagi) an und zieht an dem Teil des Herzbeutels, welcher die Rückenfläche des linken Vorhofs bedeckt, vorbei. Linker Vorhof und Ösophagus sind auf einer Strecke aneinander gelagert, die in normalen Fällen 5—6 cm beträgt. Der Vorhof begleitet die Speiseröhre bis kaum 2 cm oberhalb ihrer Durchtrittsstelle durch das Zwerchfell (Rautenberg [7]); im Bereich der kurzen Strecke oberhalb des Zwerchfells, auf welcher der Ösophagus im besonderen nach links abbiegt, legt er sich dem hinteren Anteil des linken Ventrikels an.

Nebenbei sei hier nur erwähnt, daß schon Joachim (3) und in eingehenderer Weise Minkowski (6) und Rautenberg (7) die Lagebeziehung des Vorhofs zum Ösophagus benutzten, um die Vorhofspulsation von der Speiseröhre aus graphisch darzustellen.

Im Röntgenbilde konnte ich auch die der mit Kontrastbrei gefüllten Speiseröhre mitgeteilten Vorhofsbewegungen gut verfolgen und so die präsystolischen Pulsationen deutlich von den systolischen Ventrikelpulsationen, die ebenfalls an dem intensiven Kontrastschatten des der linken Kammer anliegenden Ösophagusteiles kurz oberhalb des Zwerchfells zum Ausdruck kommen, unterscheiden. Die Kammerpulsationen führen in diesem Bereich, in dem sie sich der kontrastgefüllten Speiseröhre mitteilen, zu zerrissenen Konturen der vorderen Ösophaguswand, die bei frontalem Strahlengange zu beobachten sind (s. Fig. 2); man könnte bei erster Betrachtung solch einer Röntgenaufnahme versucht sein, eine „Anhiebsdiagnose" auf Ösophaguskarzinom zu stellen.

Bei Herzvergrößerungen, die in erster Linie den linken Vorhof betreffen, erleidet die Speiseröhre infolge ihrer Beziehung zur dorsalen Vorhofsfläche gesetzmäßige Veränderungen im Sinne einer Dislokation und Kompression, deren Stärke von der entsprechenden Herz- bzw. Vorhofsvergrößerung abhängig ist.

Anatomische Untersuchungen sind darüber von Stoerk (4) angestellt worden, der an Leichen Ösophagusausgüsse (mit zunächst eingeschmolzenen leichten Massen) herstellte, und diese nach Erstarrung nach bestimmter Technik herauslöste.

Die Dislokation des Ösophagus bei Herzvergrößerungen ergibt sich im Sinne einer Ausbiegung des der Vorhofsfläche anliegenden Ösophagusabschnittes nach „rechts und hinten, so daß nun, von vorne gesehen, dieser Ösophagusabschnitt eine Strecke weit ungefähr parallel zum Aortenverlauf rechts vorne an der Wirbelsäule absteigt. Es wird so, durch den nach rechts abbiegenden Ösophagusabschnitt zusammen mit dem nach links ausladenden oberen Abteil der Aorta thor. desc., gewissermaßen eine Nische für den linken Vorhof gebildet. Um dann zur Kreuzung der Aorta nach links zu gelangen, muß der Ösophagus unter solchen Umständen ungefähr handbreit über dem Zwerchfellansatz in stumpfem Winkel nach links abknicken.

Die Kompression zwischen dem (vergrößerten) linken Vorhof und der Wirbelsäule markiert sich am Ösophagus durch eine vordere und eine hintere Abplattung. Die hintere erscheint

Digitized by Google

je nach dem Grade der Ausprägung entweder eben oder seicht konkav (gelegentlich auch den Wirbelkörperrändern entsprechend gegliedert).

Die vordere, dem linken Vorhof entsprechende Abplattung ist nur in den ausgeprägtesten Fällen und dann nur andeutungsweise konkav, sonst glatt. Sie steht nicht rein frontal, sondern verläuft, der Stellung der Dorsalfläche des linken Vorhofs gemäß derart, daß ihr rechter Rand mehr vor-, ihr linker mehr zurücktritt.

Unter der Einwirkung der beiden Abplattungsfacetten erhält dann, insbesondere bei hohen Graden der Vergrößerung des linken Vorhofs, der Ösophagusausguß eine mehr minder scharfe rechte (dem rechten Pleuraraum zugewendete) und eine evtl. ebenso scharfe linke (der Aorta zugewendete) Kante, so daß schließlich der Ausguß in diesem Abschnitt eine dorsal-konkave Plattform annehmen kann.



Abb. 2. Abdrängung der Speiseröhre von ihrem normalen Verlauf nach rechts und hinten bei starker Erweiterung des linken Vorhofs. Nach Stoerk, vgl. Text.

Besonders auffällige Bilder ergeben die Ausgüsse in Fällen von erheblicher Vergrößerung des linken Vorhofs, wenn zugleich durch Zwerchfellhochstand und entsprechende Kardiahebung die Ekursionsmöglichkeit für den Ösophagus, gemäß der Annäherung seines unteren Endes an das obere, beträchtlich gesteigert erscheint. Der Ösophagus kann dabei in seinem infrabifurkalen Anteil durch den linken Vorhof zu einer nach rechts und rückwärts von der Wirbelsäule ausbiegenden Schlinge derart abgedrängt werden, daß der Abstand des Schlingenscheitels von der rechtsseitigen Zirkumferenz der Aorta descendens fast 5 cm beträgt (s. Abb. 2). Im Bereiche dieser Abdrängung des Ösophagus von der Aorta liegt dann der linke Vorhof unmittelbar der Wirbelsäule an und er bedeckt dabei vorne die Körper des 5. und zum Teil auch des 6. Brustwirbels.

Die Deviation des Ösophagus nach rechts beginnt bei diesem extremen Typus schon oberhalb der Bifurkation; der Anteil vor dem Schleifenscheitel und das jenseits der Schleife fast geradlinig zur Aortenkreuzung hin verlaufende letzte Drittel bilden zuammen fast einen rechten Winkel. Im Schleifenbereiche trägt dann der Ausguß natürlich nicht eine vordere, sondern eine links-laterale Druckfacette des Vorhofs."

Ich habe diese anatomischen Untersuchungen von Stoerk (4) hier wörtlich angeführt, weil sie den im Röntgenbilde von mir erhobenen Befunden entsprechen; sie seien im folgenden mitgeteilt.

Zur Technik sei bemerkt, daß die Kranken Bariumbrei vor dem Schirm auf Geheiß schluckten und daß nun zunächst die Ösophaguspassage bei der Durchleuchtung in den verschiedenen Durchmessern verfolgt wurde. Die oben erwähnten Pulsationsphänomene am Ösophagus konnten dabei regelmäßig beobachtet werden; außerdem wurde der Dauer der Ösophaguspassage eine besondere Aufmerksamkeit geschenkt.

Bei der Durchleuchtung waren in normalen Fällen die bekannten Perioden des Schlingaktes (buccopharyngeale und ösophageale nach Kraus) zu verfolgen; die Entleerungsdauer der Speiseröhre betrug in normalen Fällen ungefähr 7—8 Sekunden; dagegen war die Ösophaguspassage in den Fällen, in denen das vergrößerte Herz bzw. der vergrößerte Vorhof schon zu Ösophagusveränderungen geführt hatte, immer verzögert. Je nach der Stärke der Veränderun-

Digitized by Google

gen war auch die Zeit der Passage verlängert; sie dauerte in stärksten Fällen von Vorhofsvergrößerungen bis zu 8 Minuten.

Besonders zu erwähnen ist hierbei, daß die klinischen Symptome, die der durch eine Herzvergrößerung verdrängte und komprimierte Ösophagus auslöste, im allgemeinen so gering waren, daß sie meist überhaupt keine oder doch nur sehr geringe subjektive Beschwerden bei den Kranken hervorriefen. Selbst bei stärksten Herzvergrößerungen, bei denen eine bedeutende Verlängerung der Ösophaguspassage im Röntgenbild nachweisbar war, habe ich auch nur selten Klagen über subjektive Schlingbeschwerden gehört. Es ist dies wohl auch der Grund dafür, daß den Passagestörungen bei rein klinischer Beobachtung keine besondere Beachtung geschenkt wird.

Die erhobenen Durchleuchtungsbefunde wurden auf Platten festgehalten. Es war auch nicht schwer, eine Röntgenaufnahme mit Ösophaguskontrastfüllung in den Fällen mit Vorhofsvergrößerung herzustellen, während eine Aufnahme mit gefülltem Ösophagus in den normalen Fällen wegen der kurzen Füllungsdauer eher Schwierigkeiten bereitete.

Die Röntgenogramme wurden so hergestellt, daß die Zeitdauer vom Beginn des Schluckaktes bis zur besten Darstellung des Ösophagus am hinteren Herzrand bei der Durchleuchtung bestimmt und dann für die Aufnahme verwertet wurde. Dabei war es von Vorteil, wenn die Kranken zunächst einige Bissen schnell hintereinander schluckten.

Der Verlauf des Ösophagus mit Kontrastfüllung bei sagittalem Strahlengange entspricht in normalen Fällen genau dem am anatomsichen Präparat (vgl. Abb. 1 u. Fig. 1, Taf. XI). In beiden Figuren ist rechts vom unteren Ösophagusabschnitt noch ein annähernd dreieckiger Ausschnitt von der rechten Wirbelsäulenhälfte abzugrenzen, während die linke Wirbelsäulenhälfte vom Ösophagus verdeckt wird. Dieses Dreieck bedeutet bei sagittalem Strahlengange einen brauchbaren Gradmesser für die Stärke der Ösophagusverdrängung in pathologischen Fällen. Der dreieckige Ausschnitt des Wirbelsäulenschattens wird schon bei mäßigen Vergrößerungen des linken Vorhofs verkleinert, indem sich der nach hinten ausladende Vorhof wie ein Keil zwischen Aorta descendens und Ösophagus einschiebt und die Speiseröhre nach rechts abdrängt. Dadurch wird der linke Wirbelsäulenrand sichtbar, während nun der rechte von dem Kontrastschatten des Ösophagus bis wenig oberhalb des Zwerchfells bedeckt wird (vgl. Fig. 4). Auch er kann wieder zum Vorschein kommen, wenn die Herzvergrößerung derart wird, daß sich der linke Vorhof nach hinten bis rechts von der Wirbelsäule zwischen Hauptschlagader und Speiseröhre durcharbeitet (vgl. Abb. 2 und Fig. 7, Taf. XII). In den Fällen kommt im Röntgenbild rechts von der Wirbelsäule zwischen Wirbelsäulenschatten und kontrastgefülltem Ösophagus ein heller Längsspalt zum Vorschein (Fig. 7). Der Winkel, in dem die kontrastgefüllte Speiseröhre an der Kardia in den Magen einmündet und der normalerweise annähernd ein rechter ist (vgl. Fig. 1), wird je nach der graduellen Ösophagusverdrängung zu einem mehr oder weniger stumpfen ausgezogen (vgl. Fig. 4 und 7 auf Taf. XI u. XII).

Die Kompresion des Ösophagus kommt im Röntgenbilde bei sagittalem Strahlengange dadurch zum Ausdruck, daß das normalerweise nach abwärtsziehende breite Schattenband der Speiseröhre verschmälert wird (Fig. 4 und 7); es kommen die schmalen Seiten des facettenförmig veränderten Ösophagus zur Ansicht, während in den Schräg- und Seitenstellungen die breiten Facettenseiten sichtbar werden (Fig. 5, 6, 8, 9).

In der ersten Schrägstellung kommt die Verdrängung des Ösophagus durch einen vergrößerten Vorhof nach hinten und besonders auch nach rechts deutlich zum Ausdruck. Die dem Vorhof entsprechend seiner hinteren Wölbung in leicht konkaver Form anliegende vordere Ösophaguswand nimmt bei Vorhofsvergrößerungen eine stärkere Bogenform an (Fig. 5, 8), die dann, wenn sich der Vorhof zwischen Ösophagus und Aorta descendens bis rechts von der Wirbelsäule eindrängt, im Röntgenbild wie ein Band über die rechte hintere Vorhofswand gespannt ist (Fig. 8).

Bei frontalem Strahlengange verläuft der hintere Rand des kontrastgefüllten Ösopha-

Digitized by Google

gus in normalen Fällen im tiefen Inspirium nahezu parallel dem Wirbelsäulenschatten; er entfernt sich nur oberhalb des Zwerchfells etwas mehr nach vorn. Der vordere, dem Vorhof anliegende Rand zeigt, nachdem er durch den linken Hauptbronchus eine minimale Ausbiegung nach hinten erfahren hat, eine der Vorhofswölbung entsprechende sanft gebogene Form (Fig. 2), die sich in pathologischen Fällen dem ausgebauchten Vorhof anpaßt (Fig. 3, 6, 9). Der Scheitelpunkt des nach rechts und hinten ausgezogenen Ösophagus liegt dabei im tiefen Inspirium in Höhe des 8. bis 9. Brustwirbels. Der zum Scheitelpunkt zu- und abführende Schenkel der Speiseröhre kommt in der ersten Schrägstellung besser zur Darstellung als in der Seitenstellung, da der Ösophagus im allgemeinen mehr seitlich als nach hinten abgedrängt wird und die beiden Schenkel bei frontalem Strahlengange dann annähernd in einer Frontalebene liegen.

Regelmäßig ist auch in der Seitenstellung dann, wenn sich der linke Vorhof zwischen Speiseröhre und Aorta descendens durchgewühlt hat, hinter dem kontrastgefüllten Ösophagus ein annähernd segmentförmiger Schatten sichtbar, der dem am weitesten nach hinten vorgetriebenen Teil des Vorhofs entspricht (Fig. 3, 6, 9). Dazu braucht der linke Vorhof gar nicht von besonderer Größe zu sein, und ich habe den Vorhofskeil hinter dem kontrastgefüllten Ösophagus auch bei völlig kompensierten Mitralstenosen beobachtet (vgl. Fig. 6; in diesem Falle erreichte der Vorhofsschatten im tiefen Inspirium gerade den vorderen Wirbelsäulenrand, während der hintere Ösophagusrand fingerbreit vor der Wirbelsäule verlief).

Schließlich möchte ich noch darauf hinweisen, daß bei frontalem Strahlengange die Ventrikelpulsationen, die in normalen Fällen an dem untersten vorderen Ösophagusrand zu unregelmäßigen Zackenbildungen führen (s. oben!), in den Fällen mit Vorhofsvergrößerung an der Speiseröhre nicht zum Ausdruck kommen. Der Ösophagus liegt in diesen Fällen infolge seiner Verdrängung nach rechts und infolge der Ventrikelabdrängung nach links (vgl. Fig. 14 meiner Arbeit über den „Hinteren Herzrand") dem Vorhof bis zu seiner Zwerchfelldurchtrittsstelle an; es sind dann am kontrastgefüllten Ösophagus bei der Durchleuchtung nur präsystolische, vom linken Vorhof mitgeteilte Bewegungen zu verfolgen.

Es bedarf nur noch die Frage einer kurzen Erörterung, inwieweit die Ösophagusverdrängung nur als Folge einer reinen Vorhofsvergrößerung oder als die Folge einer allgemeinen Herzvergrößerung zu bewerten ist. Eine ganz scharfe Grenze wird sich hier vielleicht nicht immer ziehen lassen; denn auch ein in allen Teilen vergrößertes Herz, wie es z. B. bei der dekompensierten Myodegeneratio cordis der Fall ist, kann zu gewissen Ösophagusverdrängungen führen; immer wird hier aber auch der linke Vorhof mit vergrößert und besonders an der Ösophagusverdrängung beteiligt sein. Ein solcher Fall ist von Falkenhausen (2) beschrieben.

In klassischer und ausgeprägtester Form ist jedenfalls, wie ich durch zahlreiche Untersuchungen der verschiedensten Herzerkrankungen feststellen konnte, die Ösophagusverdrängung in den Fällen nachzuweisen, in denen vornehmlich eine Vergrößerung des linken Vorhofs vorhanden ist. Die Verdrängungen des Ösophagus, die durch Vergrößerungen anderer Herzteile als der des linken Vorhofs indirekt durch den nur verdrängten, nicht vergrößerten Vorhof hervorgerufen werden, erreichen nie stärkere, besonders erwähnenswerte Ausmaße.

So bedeutet bei Herzkrankheiten das graduelle Maß der Ösophagusverdrängung für die Stärke der Vergrößerung des linken Vorhofs einen nicht zu unterschätzenden Hinweis, der m. E. vor allen Dingen für die Diagnostik der Mitralfehler ausgewertet werden kann.

Erläuterungen zu den Figuren 1—9 auf Tafel XI und XII.

Figur 1. 29jähriger, gesunder Mann. Nahaufnahme bei dorsoventralem Strahlengange. Normale Herzkonfiguration. Normaler Verlauf des breiten Kontrastschattenbandes vom Ösophagus; der linke Wirbelsäulenrand ist oberhalb des linken Zwerchfells im Herzschatten durch den Ösophaguskontrastschatten verdeckt; der rechte Wirbelsäulenrand ist bis zum rechten Zwerchfell zu verfolgen.

Figur 2. 27jährige, gesunde Frau. Normale Herzkonfiguration bei Nahaufnahme in 1.

Digitized by Google

Seitenstellung (Drehung um 90 Grad nach links, die Platte an der rechten Schulterseite). Tiefes Inspirium. Normaler Verlauf des Ösophaguskontrastschattens. Die unregelmäßigen zackigen Konturen am vorderen Rand des untersten Ösophagusabschnittes sind durch die Ventrikelpulsationen hervorgerufen; oberhalb davon verläuft der vordere Ösophagusrand sanft bogenförmig entsprechend der Wölbung des hinteren Randes des linken Vorhofs; darüber eine weitere leichte Ausbogung der vorderen Ösophaguskontur, die durch Druck des linken Hauptbronchus hervorgerufen ist.

Figur 3. 53jährige Schwester, mit mittelschwerer, mäßig dekompensierter Mitralstenose. Nahaufnahme in l. Seitenstellung; tiefes Inspirium. Das Retrokardialfeld ist durch den weit nach hinten ausladenden Schatten des linken Vorhofs eingeengt. Der Ösophaguskontrastschatten ist weit nach hinten verdrängt; er umkreist bogenförmig den Schattenrand des linken Vorhofs; hinter dem Ösophagus ist noch ein segmentförmiger Schatten im 8.—10. Wirbelkörper sichtbar, der von dem zwischen Ösophagus und Aorta vorgetriebenen linken Vorhof gebildet wird (dabei ist dieser Teil des linken Vorhofs rechts von der Wirbelsäule gelegen). Oberhalb des Zwerchfells sind am unteren Anteil des vorderen Ösophagusrandes keine zackigen Konturen zu erkennen; die Speiseröhre ist hier also im Gegensatz zum normalen Fall nicht dem linken Ventrikel, sondern auch dem linken Vorhof angelagert.

Figur 4. 20jähriges Mädchen. Klinisch: Typische kompensierte Mitralstenose. Derselbe Fall wie in Abbildung 5 und 6. Nahaufnahme bei dorsoventralem Strahlengang; tiefes Inspirium. Das Schattenband des Ösophagus ist durch den erweiterten linken Vorhof komprimiert, verschmälert und nach rechts abgedrängt. Der linke Wirbelsäulenrand ist bis zum linken Zwerchfell zu verfolgen, der rechte wird bis kurz oberhalb des rechten Zwerchfells durch den verlagerten Ösophaguskontrastschatten verdeckt (vgl. hierzu den normalen Fall in Abbldg. 1).

Figur 5. Derselbe Fall wie in Abbildung 4 und 6. Nahaufnahme im 1. schrägen Durchmesser. Der Ösophaguskontrastschatten ist durch den erweiterten linken Vorhof nach rechts und hinten abgedrängt.

Figur 6. Derselbe Fall wie in Abbildung 4 und 5. Nahaufnahme in erster Seitenstellung; tiefes Inspirium. Das Retrokardialfeld durch den nach hinten mit vermehrter Rundung vorspringenden Vorhofschatten eingeengt; Speiseröhre nur wenig, aber deutlich nach hinten abgedrängt. Hinter dem Ösophaguskontrastschatten in Höhe des 8.—10. Brustwirbels segmentförmiger Schatten, der bis zum vorderen Wirbelsäulenrand reicht und der von dem zwischen Ösophagus und Aorta vorgetriebenen linken Vorhof (vgl. Abbldg. 4) gebildet wird.

Figur 7. 25jähriges Mädchen. Schwere, dekompensierte Mitralstenose und -insuffizienz. Derselbe Fall wie in Abbildung 8 und 9. Nahaufnahme bei dorsoventralem Strahlengange; tiefes Inspirium. Herz enorm vergrößert; Mitralkonfiguration. Ösophaguskontrastschatten sehr verschmälert (durch Kompression) und weit nach rechts abgedrängt; sowohl der rechte als auch der linke Wirbelsäulenrand bis zur Zwerchfellhöhe zu verfolgen, nur an den Kreuzungsstellen vom Ösophaguskontrastschatten verdeckt. Zwischen Wirbelsäulenschatten und dem mit ihm auf eine Strecke parallel verlaufenden Ösophaguskontrastschatten ein etwas hellerer Längsspalt sichtbar.

Figur 8. Derselbe Fall wie in Abbildung 7 und 9. Nahaufnahme im 1. schrägen Durchmesser. Das Retrokardialfeld durch den bis in den Wirbelsäulenschatten vorspringenden Vorhof bis auf sehr geringen Teil oberhalb des Zwerchfells vollständig geschwunden. Der Ösophagus weit nach rechts und hinten abgedrängt; zwischen ihn und die Wirbelsäule hat sich ein Teil des linken Vorhofs eingezwängt.

Figur 9. Derselbe Fall wie in Abbildung 7 und 8. Nahaufnahme in 1. Seitenstellung; tiefes Inspirium. Starke Verbreiterung des Herzseitenbildes. Das Retrokardialfeld durch den bis in den Wirbelsäulenschatten vorspringenden und bis zum Zwerchfell herabreichenden linken Vorhof verschwunden. Der intensive Ösophaguskontrastschatten verläuft im Vorhofschatten; ein Teil des linken Vorhofs hat also die Speiseröhre vor allen Dingen seitlich nach rechts (cf. Abb. 7), weniger nach hinten abgedrängt und sich bis rechts von der Wirbelsäule vorgebuchtet. Beachte auch den im Vorhofschatten gelegenen, vom Zwerchfell aufsteigenden hinteren Schattenrand der Vena cava inferior.

Literatur.

1. Corning: Lehrbuch der topographischen Anatomie, III. Aufl. 1911. — 2. v. Falkenhausen: Ösophaguskompression an 2 Stellen bei arteriosklerotischer Herzinsuffizienz. D. m. W. 1921. Nr. 26. — 3. Joachim: 4 Fälle von Störung der Reizleitung im Herzmuskel. D. Arch. f. kl. M. 1905, Bd. 85. — 4. Kovács und Stoerk: Über das Verhalten des Ösophagus bei Herzvergrößerung. Wien. klin. W. 1910, Nr. 42. — 5. Mehnert: Über die klinische Bedeutung der Ösophagus- und Aortenvariationen. Arch. f. kl. M. 1899, Bd. 58. — 6. Minkowski: Die Registrierung der Herzbewegungen am linken Vorhof. D. m. W. 1906, Nr. 31 und Zur Deutung der Herzarhythmien mittels des ösophagealen Kardiogramms. Ztschr. f. kl. M. 1907, Bd. 62. — 7. Rautenberg: Die Registrierung der Vorhofspulsation von der Speiseröhre aus. D. Arch. f. kl. M. 1907, Bd. 91. — 8. Rüdinger und Morosow: zitiert nach Kovács und Stoerk. W. kl. W. 1910, Nr. 42.

Digitized by Google

Röntgenologische Darstellung von Herzthromben.

Von

Dr. **Thomas Scholz,** New York.

(Hierzu 3 Abbildungen im Text.)

Nur sehr zögernd und nur auf mehrfaches Drängen ist der Entschluß gefaßt worden, die beiden folgenden Fälle zu veröffentlichen, nachdem die Platten bereits im Jahre 1918 in einer hiesigen medizinischen Gesellschaft (N. Y. Physicians Ass.) demonstriert worden sind.

Der Grund für dieses Zögern lag in der Tatsache, daß es dem Autor damals nicht gelungen war, eine ganz korrekte Interpretation des Röntgenbefundes zu geben, während ein Nicht-Röntgenologe, der verstorbene Dr. Isaac Adler, die betreffenden Schatten richtig deutete. Als nämlich dem letzteren, anläßlich einer seiner üblichen monatlichen Besuche im Montefiore Home, die als äußerst interessant und äußerst schwierig angesehenen Plattenbefunde gezeigt wurden, sagte er, nach Anhören der betreffenden Krankengeschichten, daß die in Frage kommenden Schatten der Krankengeschichte nach zu urteilen „nichts anderes als ein Thrombus im linken Vorhof des Herzens" sein könnten. Und auf die allseitigen Beglückwünschungen erwiderte er, daß heutzutage „die jungen Leute bei ihren verschiedenen Laboratiumsarbeiten leider die klinische Medizin zu sehr unberücksichtigt lassen".

Das Bewußtsein der erlittenen diagnostischen Schlappe war, wie sich denken läßt, groß. Anstatt dem alterfahrenen Kliniker, wie wir erwartet hatten, eine harte diagnostische Nuß zu knacken zu geben, löste er das Problem mit größter Leichtigkeit und Bestimmtheit und gab uns Röntgenologen eine unvergeßliche Lektion, eine Lektion, die besonders die jüngeren Röntgenologen beherzigen sollten, nämlich über dem röntgenologischen Enthusiasmus nicht die große, manchmal entscheidende Bedeutung der klinischen Medizin für eine korrekte Röntgendiagnosestellung zu vergessen.

Angeregt durch die anscheinende Leichtigkeit, mit der ein Kliniker den seltenen Plattenbefund richtig gedeutet hatte, wurde in den nächsten Jahren (nach 1917) auf eine mögliche röntgenologische Darstellung weiterer Fälle von Herzthromben Ausschau gehalten. Eine dahingehende Diagnose, Thrombose des linken Vorhofs, wurde seitdem zweimal gemacht. Einmal bei einer fünfundvierzigjährigen Patientin mit Basedow und Mitralstenose, die zwecks Röntgenuntersuchung uns von Dr. Henry Wolf aus Neuyork übersandt worden war; das andere Mal bei einem siebzehn Jahre alten Jungen im Montefiore Home, der ebenfalls an Mitralstenose litt. Da jedoch in keinem dieser beiden letzteren Fälle eine Autopsie erlangt werden konnte, so sind dieselben in diese Publikation nicht eingeschlossen worden, um nicht das Thema in irgendeiner Beziehung unklar zu gestalten. Sie werden später zum Gegenstand einer besonderen Besprechung gemacht werden. Es mag jedoch hier nur ganz kurz erwähnt werden, daß in dem ersten der letzteren zwei Fälle sich im späteren Verlauf der Krankheit Anfälle von äußerster Dyspnoe und Zyanose sowie eine Embolie der rechten Art. femoralis einstellten. In dem anderen Falle wurde nach Verweigerung der Autopsie eine Bismutaufschwemmung unter der Kontrolle des Fluoroskops in die Herzräume eingespritzt, wodurch die Richtigkeit der Röntgendiagnose ziemlich sichergestellt wurde.

Im folgenden wird ein ganz kurzer Abriß der Krankengeschichte unserer ersten beiden zur Autopsie gelangten Fälle von Thrombose des linken Vorhofs gegeben. Im Anschluß daran wird eine ausführliche Beschreibung der Röntgen- und Autopsiebefunde dargelegt.

Die klinisch-pathologische Seite der Herzthromben, besonders soweit die dagnostischen Möglichkeiten in Frage kommen, sowie eine Besprechung der einschlägigen Literatur befinden sich in Bearbeitung und werden in Kürze an anderer Stelle erscheinen.

Digitized by Google

Fall 1: Frau I. W., 28 Jahre alt; verheiratet; zwei gesunde Kinder; Aufnahme ins Montefiore Home am 12. August 1914; verstorben daselbst am 25. Dez. 1914. (Hist. No. 3432; Autopsy No. 0432.)

Anamnese ohne besonderen Befund.

Beginn gegenwärtiger Krankheit von 2¾ Jahren mit plötzlichem Verlust des Bewußtseins, gefolgt von rechtsseitiger Hemiplegie, Herzklopfen und Kurzatmigkeit. Leichte Variationen des Zustandes in der Folgezeit. Leichte Verschlimmerung des Herzzustandes kurz vor Aufnahme in unser Hospital.

Befund bei Aufnahme: Lähmung der rechten Körperhälfte; Anzeichen von Mitralstenose; Anzeichen von Kongestion der Lunge; schmerzhafte und palpable Leber; rektale und vaginale Untersuchung negativ.

Der weitere Verlauf der Krankheit charakterisiert durch öfteres Erbrechen, Ohnmachtsanfälle, verbunden mit starker Dyspnoe, Anzeichen von Embolie der Mesenterialgefäße, Auftreten einer Embolie der rechten Art. Brachialis. Darauf schneller Verfall und Exitus.

Röntgenbefund.

Durchleuchtung am 27. August: Herz mäßig vergrößert nach beiden Seiten; charakteristische Vorwölbung der Gegend des rechten Vorhofs; abnorm starke Pulsationserscheinungen entlang des rechten Vorhofs; unregelmäßige, seichte, wellenförmige Kontraktionen entlang des linken Ventrikels; im ersten schrägen Durchmesser starke Vorwölbung des linken Vorhofs sowie Abwesenheit jeglicher Pulsationserscheinungen entlang desselben; Lungen klar, abgesehen von mäßigen fibrösen Veränderungen; diaphragmatische Bewegungen etwas behindert.

Plattenaufnahmen am 8. Sept.: Innerhalb des basalen Teiles des eigentlichen Herzschattens ist ein zweiter, rundlich-ovaler, etwas dichterer Schatten zu sehen. Dieser zweite Schatten ist ganz gleichmäßig umrandet. Er ist zwar zart, jedoch ganz deutlich entlang seiner gesamten Umrandung zu verfolgen. Er nimmt den größten mittleren Teil derjenigen Gegend der Herzsilhouette ein, die der Lage des linken Vorhofs entsprechen würde (Abb. 1).

Sonst Befund wie bei früherer Durchleuchtung.

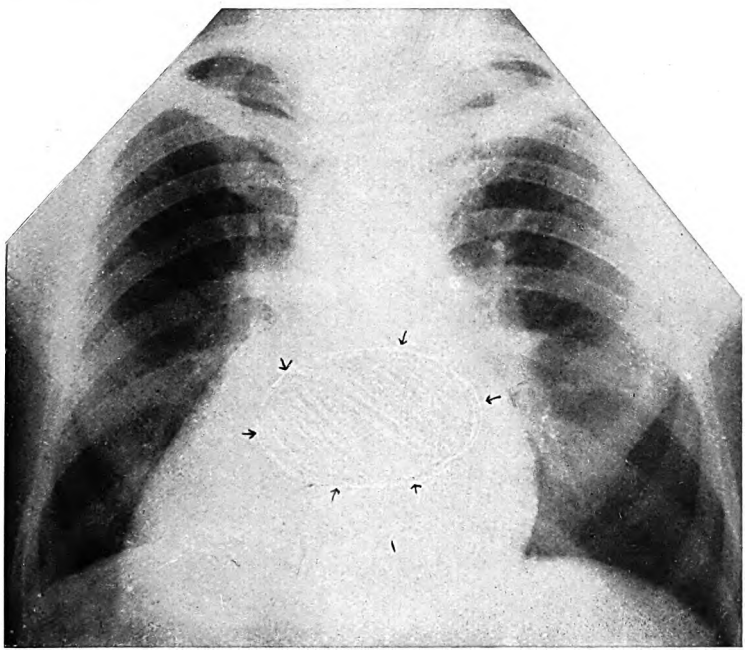

Abb. 1.

Röntgenologische Schlußfolgerungen: Herzläsion, anscheinend Mitralstenose, mit mäßiger Vergrößerung des Herzens und starker Dilatation des linken Vorhofs; sekundäre Fibrose der Lunge; intrakardialer Schatten wahrscheinlich pathologischer Natur, vielleicht ein Mediastinaltumor oder ein paravertebraler Abszeß, eine difinitive Deutung des Schattens kann nicht gegeben werden.

Wiederholte fluoroskopische und radiographische Untersuchungen zeigen stets denselben Befund. Die Platten weisen immer denselben intrakardialen Schatten auf, mehr oder weniger deutlich. Die postmortale Plattenaufnahme zeigt den Schatten sehr deutlich.

Digitized by Google

Autopsiebefund.

Herz im ganzen vergrößert, rechte Seite mehr als linke; Epikardium etwas getrübt; linker Vorhof sehr stark erweitert, seine Wandung abnormal verdünnt, sein Lumen fast vollständig von einem großen runden Thrombus eingenommen; der letztere ist mit der Wand des Vorhofs leicht verwachsen, jedoch leicht loslösbar; der Thrombus ist hart und zeigt auf Durchschnitt eine symmetrische Schichtung; sein Zentrum ist erweicht und enthält eine kleine Menge Eiter; mikroskopische Untersuchung des Thrombus zeigt die übliche Architektur, bestehend aus unregelmäßigen Zonen von Blutplättchenmassen, die durch rote und weiße Blutkörperchen getrennt sind; Mitralostium stark verengt. Die weiteren autoptischen Befunde sind von keiner Bedeutung für unseren Zweck.

Fall 2: Herr B. H., 34 Jahre alt, verheiratet. Schneider von Beruf, aufgenommen ins Montefiore Home am 11. September 1916, verstarb daselbst am 19. Februar 1917.

Hatte Gelenkrheumatismus vor 4 Jahren und seitdem gelegentlich Schmerzen in der Herzgegend Sonst Anamnese ohne Bedeutung.

Beginn der gegenwärtigen Krankheit vor 1½ Jahren plötzlich mit einer rechtsseitigen Hemiplegie einschließlich Verlust des Sprachvermögens. In der Folgezeit allmähliche Besserung des Zustandes bis zur teilweisen Wiederherstellung.

Untersuchungsbefund bei Aufnahme in unser Hospital: mäßige Vergrößerung der Herzdämpfung nach beiden Seiten; klinische Anzeichen einer Mitralstenose mit mäßiger Dekompensation; leichtes Nachschleppen der rechten unteren Extremität; leichte Sprachstörung.

Im weiteren Verlauf des Krankheitsprozesses nehmen die Dekompensationserscheinungen allmählich zu; Dyspnoe und Zyanose werden immer stärker, und werden schließlich für den Kranken zur Agonie. Es entwickelt sich rechtsseitiger Hydrothorax, lokalisiertes Ödem der rechten Hand und des rechten Fußes, Herztöne werden kaum hörbar und Exitus erfolgt unter allgemeiner Erschöpfung.

Röntgenbefund.

Durchleuchtung am 14. September: Mäßig starke Vergrößerung des Herzschattens nach links; starke Vorwölbung des rechten Vorhofs; unregelmäßige Kontraktionen des linken Ventrikels; im ersten schrägen Durchmesser starke Vorwölbung des linken Vorhofs. Durchleuchtung des Ösophagus mittels Bariummischung zeigt leichte Verdrängung des Organs in der Höhe des linken Vorhofs, anscheinend durch den erweiterten Vorhof; Pulsation des linken Vorhofs ist nicht zu beobachten. Rechte Lungenbasis ist leicht verschattet. Exkursionen der rechten Seite des Diaphragma beschränkt.

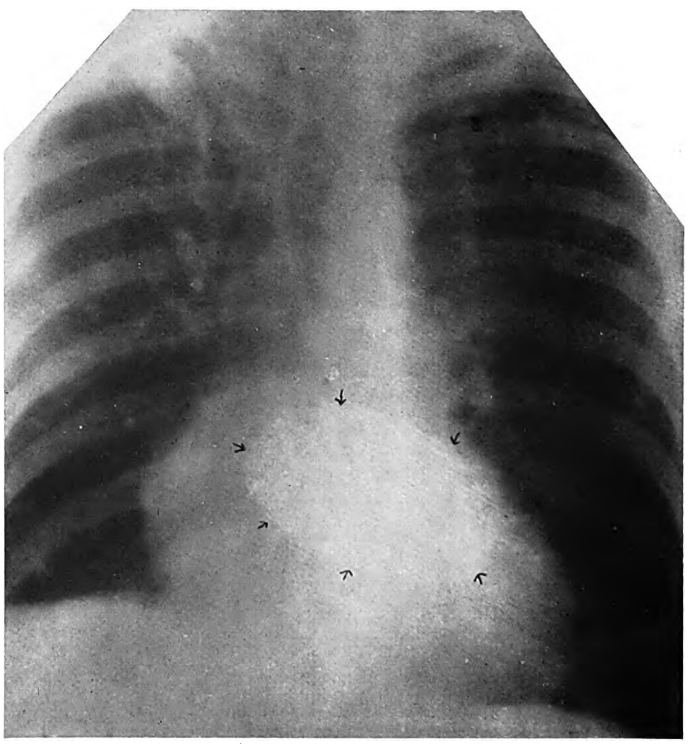

Abb. 2.

Digitized by Google

Plattenaufnahme: Innerhalb des basalen Teiles des eigentlichen Herzschattens befindet sich ein zweiter, gleichmäßig und deutlich umrandeter ovaler Schatten, ungefähr 9 cm im größen Durchmesser. Er nimmt fast die ganze Ausdehnung des Basalteiles des Herzens ein (Abb. 2). Im übrigen stimmt der Plattenbefund mit dem fluoroskopischen überein.

Röntgenologische Schlußfolgerungen: Mäßige Vergrößerung des Herzens; höchstwahrscheinlich Mitralstenose; kleiner Flüssigkeitserguß in der rechten Thoraxhälfte; Verdacht auf Thrombus im linken Vorhof; dieser letztere Befund würde zwecks definitiver Deutung weiterer Plattenaufnahmen bedürfen.

Wiederholung der Röntgenuntersuchung am 18. Sept.: Intrakardialer Schatten erscheint viel schwächer und undeutlicher. Definitive Deutung dieses Schattens wird verschoben.

Wiederholt vorgenommene Plattenaufnahmen in der Folgezeit zeigen keinen intrakardialen Schatten[1]). Auch die postmorale Platte ist in dieser Beziehung negativ. Das rechte Lungenfeld ist inzwischen vollständig verschattet worden, so daß die rechte Herzgrenze sich sicht mehr differenzieren läßt. Mediastinalorgane erscheinen mäßig nach links verdrängt.

Die ursprüngliche Idee eines Thrombus im linken Vorhof wird aufgegeben.

Autopsiebefund.

Herz stark vergrößert; Herzräume enthalten äußerst wenig Blut; rechter Vorhof stark erweitert und seine Wandung mäßig verdickt. Trikuspidalostium erweitert, Trikuspidalklappe mit Vegetationen besät; rechte Kammer stark erweitert, ihre Wandung verdickt; linker Vorhof sehr stark erweitert durch einen Thrombus; dieser Thrombus ist hart und ziemlich brüchig; er ist rötlich-grau, fast rund, und nimmt alle Teile des Vorhofs ein; seine Struktur ist geschichtet; das Mitralostium ist sehr stark verengt.

Wir haben es hier also mit zwei Fällen von Mitralstenose zu tun, die klinisch sowohl wie röntgenologisch eine auffallende Ähnlichkeit aufweisen.

Klinisch zeigen beide Fälle eine zerebrale Embolie, außerordentliche Dyspnoe und Zyanose, wie man dies in einem solchen Grade sehr selten bei einem nicht komplizierten Falle von Mitralstenose findet, Wiederholung embolischer Prozesse im weiteren Verlauf der Krankheit, alles Anzeichen, wie es uns jetzt nach Aufarbeitung dieses Gebietes klar ist, einer Thrombose des linken Vorhofs bei Mitralstenose.

Als dazu noch der röntgenologische Befund in Form eines rundlichen Schattens innerhalb der Gegend des linken Vorhofs hinzukam, hätte die Diagnose wohl sichergestellt werden können.

Und doch wurde weder klinisch noch röntgenologisch die Diagnose gemacht. Der Kliniker ist wohl nicht dafür zu tadeln. Röntgenologisch jedoch hätte die Diagnose wenigstens in dem zweiten Falle gemacht werden können, wenn man, man mag es ohne Beschönigungsversuche ruhig zugestehen, röntgenologisch auf diesem Gebiete etwas mehr gewußt hätte, und vor allem wenn man es gelernt hätte, bei der radiographischen Diagnosestellung, wie Dr. Adler richtig bedeutet hat, auch die klinische Seite des Falles mit in Betracht zu ziehen.

Wir haben es uns seitdem zum Prinzip gemacht, in jedem röntgenologischen Falle uns mit den hauptsächlichsten klinischen Punkten desselben bekanntzumachen und zu untersuchen, inwieweit die klinische Seite des betreffenden Falles uns röntgenologisch zustatten kommen könnte. Und wir müssen hier konstatieren, daß wir von diesem unserem Vorgehen in der Zukunft sehr viel Vorteil gezogen haben und daß uns eine solche Handhabung zu vielen korrekten Diagnosen verholfen und vor vielen diagnostischen Irrtümern bewahrt hat.

Für eine etwaige röntgenologische Darstellung eines Herzthrombus intra vitam, kommt nur einer großer[2]), dazu kompakter, also wohl stets runder oder ovaler, gut umgrenzter Thrombus in Betracht. Und zwar wird es sich wohl stets um einen Thrombus im linken Vorhof bei Mitralstenose handeln, denn fast ausschließlich bei Mitralstenose, und in einem solchen Falle im linken Vorhof, kommen diese Riesenthromben vor. Ein kleinerer Thrombus, der Pulsation des Vorhofs nicht verhindert und der vielleicht selbst sich bewegt, wird sich nicht darstellen lassen.

---

[1]) Dies ist zu erklären auf Grund des sich allmählich entwickelnden Hydrothorax und eines kleinen perikardialen Ergusses, wie er bei der Autopsie vorgefunden wurde.

[2]) Gelegentlich zeigen Herzthromben in ihrem Innern diffuse Niederschläge von Kalziumsalzen, so daß dadurch eine radiographische Darstellung sehr erleichtert würde.

Digitized by Google

Eine diffuse Thrombose des linken Vorhofs, wie sie sich manchmal, und zwar in der Regel auch bei Mitralstenose, vom linken Herzohr aus über den ganzen Vorhof erstrecken mag und wie sie erst kürzlich von Schiller in Virch. Archiv, Bd. 228, 1920, S. 276, geschildert worden ist, wird sich kaum jemals röntgenologisch zur Darstellung bringen lassen; denn es fehlt bei einer solchen diffusen, wenn auch sehr großen Thrombose das Kompakte, Wohlumschriebene, das gegen die weniger dichte nächste Umgebung sich in für radiographische Zwecke genügender Stärke abheben könnte.

Der von einem solchen Thrombus hervorgerufene Schatten wird also die Gegend des linken Vorhofs, mit anderen Worten, den Basalteil des üblichen Herzschattens einnehmen. Er wird rund oder oval sein und wird im allgemeinen transversal oder leicht schräg verlaufen. Seine Umrisse werden sich ringsherum, auf allen Seiten, gut verfolgen lassen, wodurch sich ein solcher Thrombusschatten von dem Schattenriß unterscheidet, der zuweilen auf der Höhe der Bifurkation der Trachea durch die abgehenden Hauptbronchen gebildet wird, häufig innerhalb des basalen Teiles des Herzschattens fällt und bei oberflächlicher Betrachtung einem Thrombusschatten etwas ähnlich sieht. Dieser Bifurkationsschattenriß ist jedoch nur oben und an den beiden Seiten zu verfolgen, während die untere Umgrenzung fehlt.

Fluoroskopie im ersten schrägen Durchmesser, vor allem Beobachtungen während der Einnahme einer Bariummischung, mag uns weiteren Aufschluß bezüglich des linken Vorhofs geben. Wir mögen eine abnormal starke Vorwölbung des Vorhofes beobachten, sowie Abwesenheit jeglicher Pulsationserscheinungen an demselben. Gerade dieser letztere Befund fiel in unseren beiden Fällen sehr ins Auge und ist wohl leicht zu erklären auf Grund der Dilatation des linken Vorhofs und seiner fast vollständigen Ausfüllung durch den Thrombus.

Anläßlich dieser beiden Thrombusfälle wurde der Gedanke gefaßt, bezüglich der röntgenologischen Lokalisation der Herzhöhlen umfassende Untersuchungen und Experimente anzustellen unter Berücksichtigung früherer ähnlicher Versuche, besonders von Jaffe (Zeitschr. f. Kl. Med., Bd. 68, 1909, S. 440). Das Resultat dieser an Leichen vorgenommenen Untersuchungen

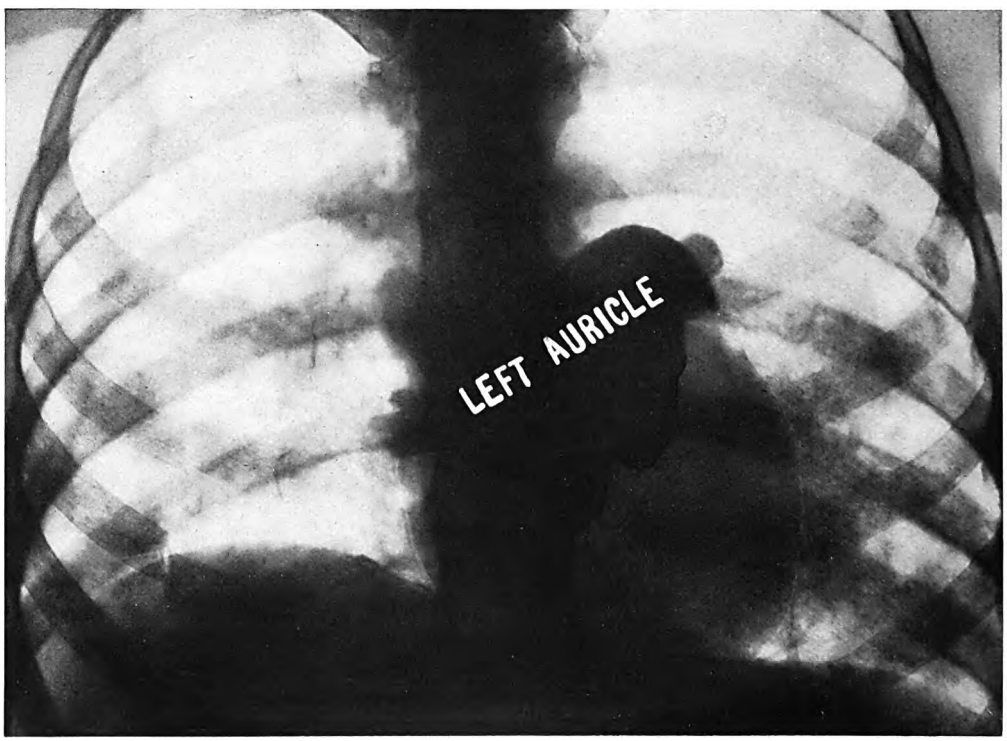

Abb. 8.

Digitized by Google

wird bei anderer Gelegenheit veröffentlicht werden. Hier soll nur eine dieser Aufnahmen wiedergegeben werden (Abb. 3). Das Bild zeigt die vollständige Ausdehnung des linken Vorhofs eines normalen Herzens. Der Vorhof wurde nach Entfernung der vorderen Brustwand mit dicker Wismutmischung angefüllt, ohne das Herz in seiner Lage zu verändern. Es muß in Betracht gezogen werden, daß bei einem pathologischen Herzen und zu Lebzeiten die Lageverhältnisse der verschiedenen Herzhöhlen zueinander nicht genau dieselben sein können wie bei einem normalen und toten Herzen. Besonders beträchtliche Verschiebungen werden stattfinden bezüglich der Lage eines immens erweiterten und von einem großen Thrombus ausgefüllten linken Vorhofs bei Mitralstenose.

Schlußfolgerungen.

Ein rundlicher oder ovaler, allseitig umgrenzter Schatten innerhalb des basalen Teiles des üblichen röntgenologischen Herzschattens, womöglich mit gleichzeitiger Vorwölbung und Pulsationslosigkeit der linken Vorhofgegend, in einem Falle von Mitralstenose, womöglich mit klinischem Verdacht auf Herzthrombose, ist fast phatognomonisch für einen Thrombus im linken Vorhof.

Röntgenologische Darstellung von myokardialer Verkalkung intra vitam[1]).

Von

Dr. **Thomas Scholz,** New York.

(Hiezu 4 Abbildungen im Text.)

Der hier zu besprechende Befund wurde zufällig gemacht, und zwar im Verlauf einer mit Unterbrechungen sich über mehrere Jahre erstreckenden speziellen Untersuchungsreihe, die im Montefiore Home während des Zeitraumes 1915 bis 1919 angestellt worden ist und die nun zunächst ganz kurz besprochen werden soll.

Das Material des Montefiore Home ist oder vielmehr war zu jener Zeit etwas eigenartig. Es bestand fast ausschließlich aus chronischen respektive unheilbaren Fällen, die in der Regel bis zu ihrem Lebensende im Hospital verblieben. Viele der Fälle waren obskurer Natur, in denen vorher keine oder keine definitive Diagnose hatte gestellt werden können, bei denen jedoch in diesem Hospital die schließliche diagnostische Aufklärung erlangt wurde, entweder auf Grund weiterer Beobachtungen und intensiverer Untersuchungsmethoden, oder infolge Zutagetretens mehr bestimmender Symptome oder mittels Autopsien. Bei der röntgenologischen Aufarbeitung derartiger Patienten hat man die Beobachtung gemacht, daß gar häufig der ursprüngliche Sitz der Krankheit klinisch sich nicht verriet, klinisch sich also vollständig latent verhielt, während es röntgenologisch ein leichtes gewesen wäre, volle diagnostische Aufklärung zu bringen, falls jemand daran gedacht hätte, durch eine röntgenologische Gesamtuntersuchung auch die betreffende Körperregion abzuleuchten. Es wurde darum beschlossen, jeden neuaufgenommenen Patienten, unabhängig vom Kliniker, röntgenologisch zu untersuchen und den Röntgenbefund nachher mit dem des Klinikers und womöglich des Pathologen zu vergleichen. Während dieser Untersuchungsreihe, über deren Resultate an anderer Stelle berichtet werden soll, ist der folgende Röntgenbefund entdeckt worden.

Klinischer Befund des Falles.

Julius S., 74 Jahre alt, Russe, Hausierer von Beruf. Aufnahme ins Hospital 30. April 1917; starb daselbst 11. Juli 1917.

Verheiratet; Frau gesund, keine Fehlgeburten; keine Kinder; Syphilis geleugnet; Gonorrhoe mit 18 Jahren; sehr starker Raucher; kein Alkohol; sehr anstrengende Arbeit.

---

[1]) Röntgenologisches Material demonstriert am 6. März 1919 vor der N. Y. Phys. Ass. — Ausführlicher Vortrag über Herzverkalkung, gehalten am 5. Februar 1924 vor der German. Med. Soc. of N. Y., erscheint an anderer Stelle.

Digitized by Google

Immer gesund, bis 18 Monate vor Einlieferung ins Hospital, als er einen Schlaganfall erlitt. Zwei Monate im Bett. Allmähliche Erholung. Seitdem chronischer Husten mit Auswurf, Dyspnoe bei leichtester Anstrengung, Schwellung der Füße. Arbeitsunfähig, daher Aufnahme ins Montefiore Home.

Der klinische Befund bei der Aufnahme deutete auf chronisches Emphysem, fortgeschrittene Arteriosklerose, mäßige Herzvergrößerung ohne Klappenfehler, und Dilatation der Aorta. Beiderseitiger Leistenbruch. Sonst Untersuchung negativ. Patient gut genährt.

Wassermann negativ. Leichtes Eiweiß im Urin. Blutdruck 150/95.

Röntgenologischer Befund.

Röntgenologische Untersuchung der Brust am 14. Juni 1917: Fluoroskopie zeigt starke Fibrose der medianen Teile beider Lungen, abnormal starken Luftgehalt der Basalteile der Lungen, tiefstehendes Diaphragma, sehr geringe diaphragmatische Exkursionen, mäßige Vergrößerung des Herzens nach links, sehr seichte, wellenförmige Pulsation des linken Ventrikelbogens, starke Ausbuchtung des Bulbus aortae. Plattenbefund: feiner, ringförmiger Schatten, ungefähr 3—4 cm im Durchmesser, innerhalb des apikalen Teiles des Herzens. Andere, ovale Schatten innerhalb des Arcus aortae. Schlußfolgerung: Chronische Lungenfibrose; mäßige Vergrößerung des Herzens mit Verdacht auf myokardiale Degeneration; Verkalkungen in der Wand des Aortenbogens; Verdacht auf Verkalkung in der Gegend des apikalen Teiles des Herzens, entweder im Perikard oder im Herzen selbst.

Wiederholung der Röntgenuntersuchung am 17. Juni 1917: Plattenaufnahmen wurden diesmal mit Hilfe eines kleinen Diaphragma, doppelter Verstärkungsschirme und sehr kurzzeitiger Expositionen gemacht. Eine große Anzahl von Platten wurde genommen, und zwar mit dem Patienten in den verschiedensten Lagen. Der Verkalkungsherd konnte jetzt in seiner ganzen Ausdehnung deutlich und klar dargestellt werden. Durch einen Vergleich der verschiedenen Plattenaufnahmen, insbesondere derjenigen im schrägen Durchmesser, konnte man ersehen, daß die Verkalkung nicht im Perikard, sondern im Herzfleisch selbst sich befinden müsse. (Abb. 1.)

Patient starb einige Wochen später am inkarzierten Leistenbruch.

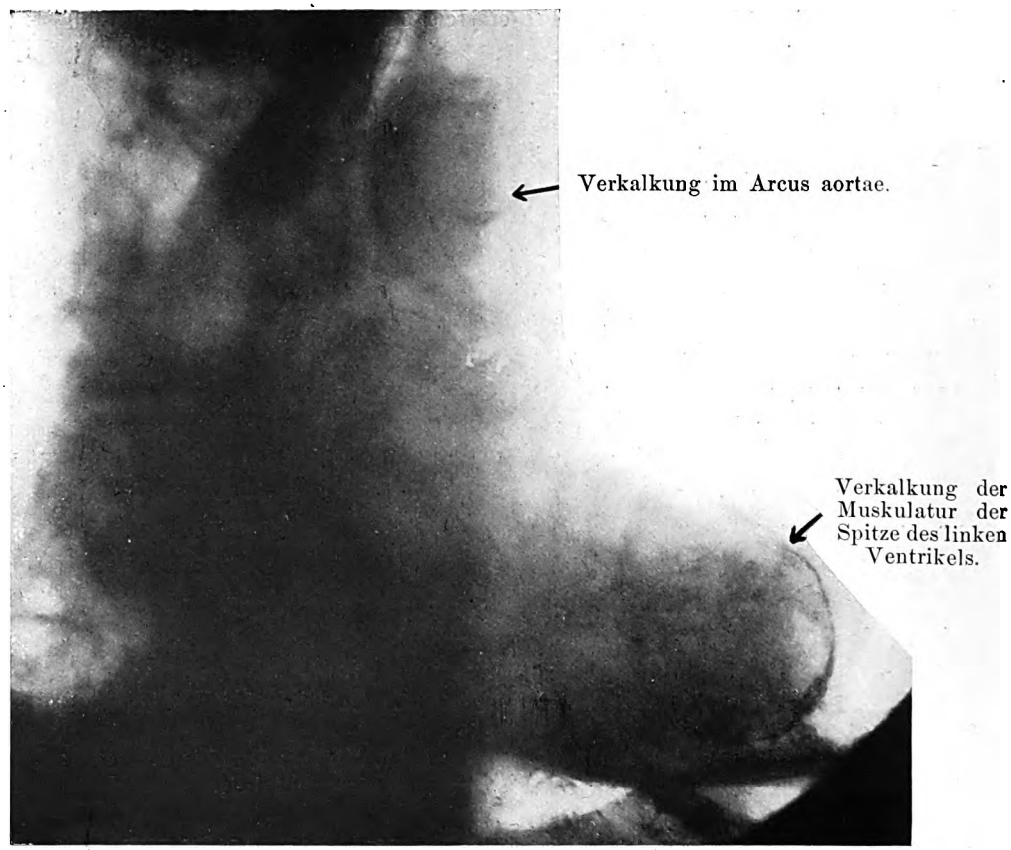

Abb. 1. Schrägaufnahme der Brust, intra vitam genommen. Zeigt gesamte Ausdehnung der verkalkten Fläche in der Gegend des linken Ventrikels.

Digitized by Google

Autopsiebefund.

Herz wiegt 550 g, ist etwas vergrößert; Palpation durchs Perikard läßt eine sehr harte Masse über dem ganzen apikalen Teile des Herzens fühlen. Perikard ist durch feine fibröse Stränge entlang der vorderen und linksseitigen Fläche adhärent, läßt sich jedoch leicht loslösen. Linker Vorhof: Endokard weiß und milchig; im vorderen Segel der Mitralklappe ein kleiner, harter Kalkherd. Linker Ventrikel: der ganze apikale Teil ist vollkommen verkalkt, und zwar erstreckt sich dieser Verkalkungsprozeß, von der Herzspitze aus gerechnet, 5 cm entlang der Vorderfläche, 3½ cm entlang der diaphragmatischen Fläche und 4 cm entlang der interventrikulären Fläche. Die innere Fläche dieses Kalktöpfchens zeigt leichte Erhebungen und Vertiefungen; sonst erscheint es von weichem Endokard überzogen. Die Außenfläche ist von dünnen Perikardsträngen bedeckt. Das Perikardium ist nirgends verkalkt. Koronararterien: verdickt, leicht gewunden, zu wahren Stangen verkalkt; das Lumen der linken Koronararterie ist bis auf Haaresdicke verengt. Aorta: Eine Anzahl unregelmäßiger Kalkschalen in der Wand des aufsteigenden und transversalen Teiles und insbesondere im Bulbus (Abb. 2).

Mikroskopische Untersuchung: Im verkalkten Gebiete sehr wenig Muskelgewebe. Die Herzmuskelzellen sind zerfallen und zersetzt durch Massen von dichtem Narbengewebe. Das Kalzium (Phosphat) befindet sich in Form von unregelmäßigen Schalen, die augenscheinlich alle Elemente der Herzwand betreffen. Nur an vereinzelten Stellen sieht man es in Form feiner Körnchen innerhalb der Muskelfasern liegend.

Röntgenologische Differentialdiagnose.

Röntgenologische Literatur über Verkalkung des Herzens selbst und seine Demonstration intra vitam ist äußerst spärlich. In der Tat ist dieser Fall der erste und einzige, in dem es gelang, eine definitive Diagnose von Herzmuskelverkalkung bei Lebzeiten zu machen und eine solche Diagnose durch die Autopsie zu bestätigen. In Le Walds (1) Falle, bei welchem die Röntgendiagnose Herzverkalkung gestellt, wurde keine Autopsie erlangt, so daß die Richtigkeit dieser

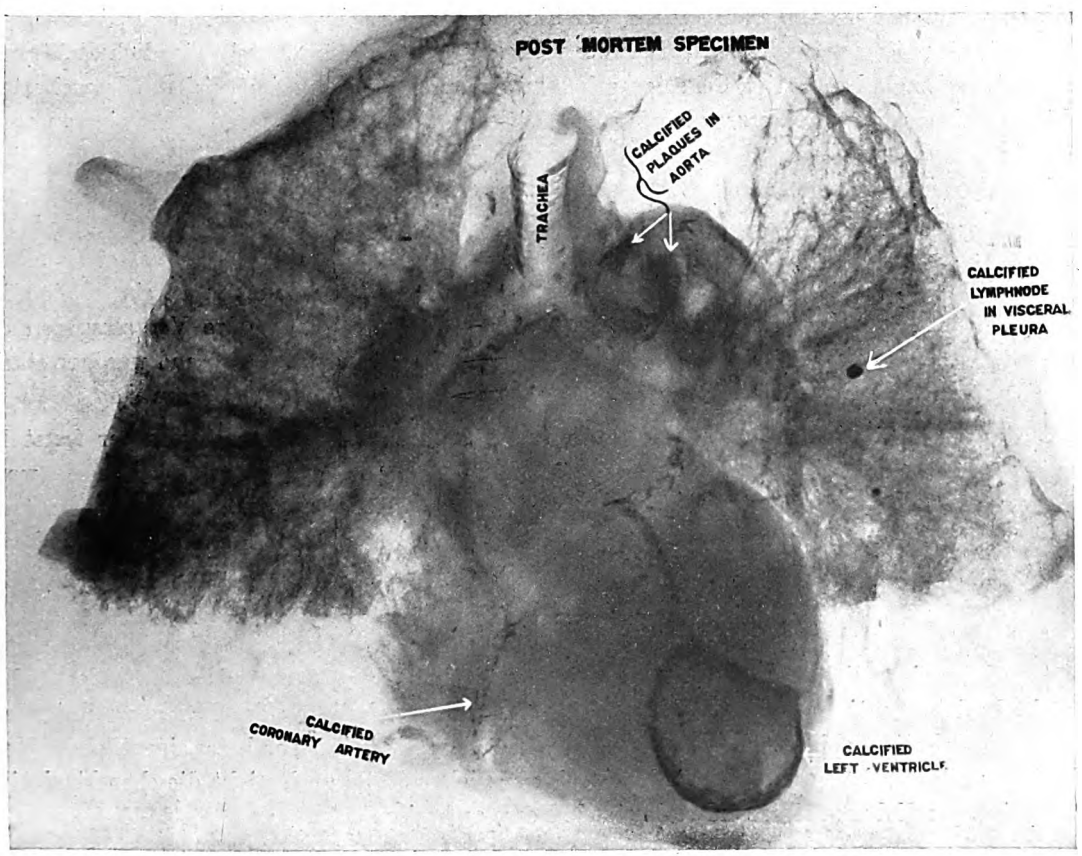

Abb. 2. Autopsiepräparat von Herz und Lunge.

Digitized by Google

Diagnose im Zweifel bleiben muß. Bei Simmonds (2) handelt es sich um radiographische Darstellung von Verkalkungsherden im Autopsiematerial.

Im Gegensatz zur Herzmuskelverkalkung ist die Literatur bezüglich radiographischer Darstellung von Verkalkung des Perikard bereits ziemlich reichhaltig. Die Fälle von Groedel (3), Rieder (4), Schwarz (5), Klason (6), Müller (7), Weil (8), Case (9) usw. sind wohlbekannt. Ein ähnlicher Fall von sehr extensiver, intra vitam diagnostizierter Herzbeutelverkalkung ist von dem Autor[1]) vor einigen Jahren zusammen mit dem Autopsiesbefund demonstriert worden. Seither sind zwei weitere Fälle von ihm diagnostiziert und autoptisch bestätigt worden. Trotzdem es nicht beabsichtigt ist, hier weiter auf das Thema der perikardialen Verkalkung einzugehen, hat es doch zwecks der folgenden differentialdiagnostischen Auseinandersetzung berührt werden müssen, denn es erscheint nicht sehr zweckmäßig, abnormale Schatten in der Herzgegend ziemlich beliebig, das eine Mal als Perikardverkalkung, das andere Mal als Herzverkalkung zu deuten, ohne eine solche Deutung durch autoptischen Befund oder andere stichhaltige Begründung rechtfertigen zu können.

Wenn der Verkalkungsprozeß die vordere oder die hintere Fläche des Perikard oder des Herzens selbst einnimmt, mögen wir unregelmäßige Schatten innerhalb des eigentlichen Herzschattens auf der frontalen Platte erhalten. Solche Schatten haben jedoch nichts an sich, das sie das eine Mal als Perikardverkalkung, das andere Mal als Herzmuskelverkalkung erscheinen ließe. Wir haben darum gar keine Berechtigung, ohne Autopsiebefund, von der frontalen Platte allein eine definitive Diagnose zu machen.

Falls der Verkalkungsprozeß das gesamte Perikard einnehmen sollte, oder falls er unter anderem auch die lateralen Teile des Herzbeutels involvieren sollte, dann mögen wir auf der frontalen Platte die oben erwähnten unregelmäßigen diffusen Schatten innerhalb des eigentlichen Herzschattens erhalten, im Falle, daß vordere oder hintere Perikardteile verkalkt sind, und außerdem werden wir als radiographischen Ausdruck der verkalkten Materialflächenteile ziemlich dichte, gut umgrenzte, schmale bandartige Schatten erhalten, die außerhalb des eigentlichen Herzschattens dicht am und parallel zum Herzrand verlaufen. Diese Schatten sind hervorgerufen, wie von anderen Autoren bereits mehrfach hervorgehoben worden ist, durch die von den Röntgenstrahlen tangential getroffenen und daher in ihrem Durchmesser verdickten Kalkherde innerhalb der lateralen Flächenteile des Perikard. Diese eben beschriebenen bandartigen Schatten entlang des eigentlichen Herzrandes sind so charakteristisch, daß sie fast als pathognomonisch für perikardiale Verkalkung der Seitenflächen angesehen werden könnten. Unsere Erfahrungen an einem ziemlich reichhaltigen Autopsiematerial haben uns gezeigt, daß selbst sehr extensive Verkalkungen der Vorderfläche des Perikard röntgenologisch nicht darstellbar sein mögen, während weniger starke Verkalkung der lateralen Seitenflächen sich deutlich zum Ausdruck bringen lassen mag.

Dieser Unterschied in der Darstellbarkeit und Schattenart bei Verkalkung der frontalen bzw. seitlichen Flächenteile des Perikard kann differentialdiagnostisch ausgenutzt werden, wo es sich darum handelt, zu entscheiden, ob Schattengebilde innerhalb der Herzsilhouette auf der frontalen Platte von myokardialer oder perikardialer Verkalkung herrühren. Man mache Aufnahmen in lateralen und verschiedenen schrägen Durchmessern. Handelt es sich um perikardiale Verkalkung, dann werden sich die Kalkschalen auf denjenigen Platten, auf denen sie von den Röntgenstrahlen tangential getroffen sind, als die oben beschriebenen bandartigen, wohl umgrenzten, außerhalb des eigentlichen Herzschattens liegenden, parallel zum Herzrand verlaufenden Schattengebilde dokumentieren. Handelt es sich dagegen um Verkalkung des Herzens selbst, dann werden die Schattengebilde auf allen Platten mehr oder weniger innerhalb des eigentlichen Herzschattens zu liegen kommen. Sie werden in einem solchen Falle auch nicht die charakteristisch bandartige, parallel zum Herzrand verlaufende Form aufweisen.

---

[1]) N. Y. Physician's Assoc. March 6th 1919.

Digitized by Google

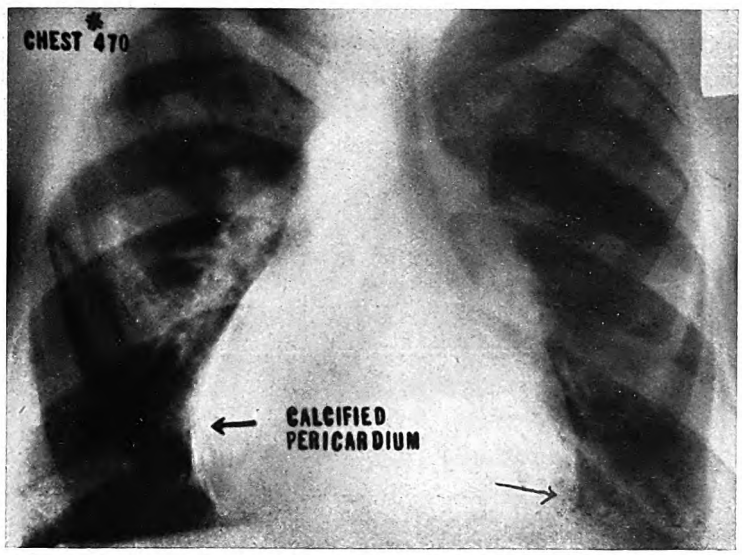

Abb. 3. Intra-vitam Frontalaufnahme der Brust. Zeigt bandartigen Schatten entlang des linken Herzrandes, verursacht durch Verkalkung des Perikardium.

Die Röntgenbefunde in dem hier publizierten Falle von Herzmuskelverkalkung, sowie die beigefügten intra vitam- und post mortem-Bilder eines typischen von uns beobachteten Falles von Perikardverkalkung (Abb. 3 und 4), illustrieren das eben Gesagte sehr deutlich. Es mag noch einmal hervorgehoben werden, daß von den Röntgenstrahlen flächenhaft getroffene Verkalkungsherde am Herzen äußerst leicht der radiographischen Darstellung entgehen. So hat sich selbst in unserem Falle der sehr solide Verkalkungsherd stets nur als ein ringförmiger Schatten dokumentiert, indem nur die tangential getroffenen Teile sich sichtbar machten.

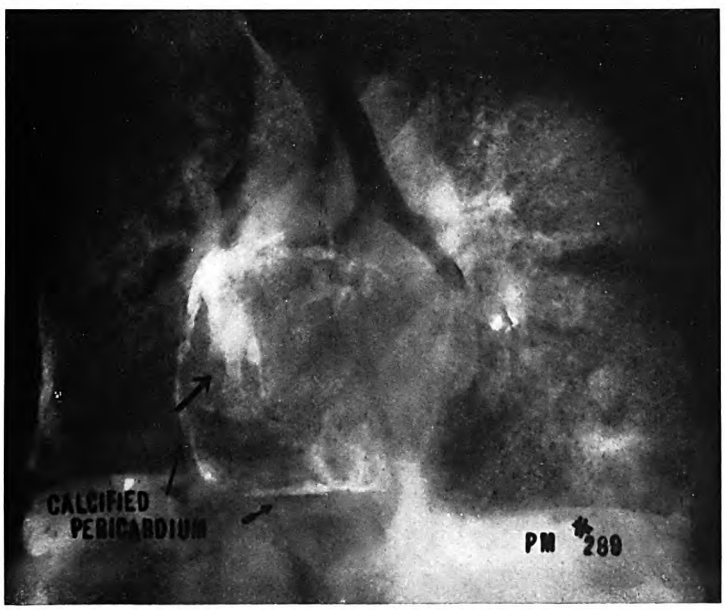

Abb. 4. Autopsiepräparat. Zeigt Verkalkung der lateralen Fläche des Perikardium, die sich auf diesem Präparat sowohl als auf der Frontalplatte bei Lebzeiten in Form eines bandartigen Schattens äußert. Die hier sichtbare diffuse Verkalkung des Basalteiles des Perikard hat sich auf der frontalen intra vitam-Platte nicht gezeigt.

Digitized by Google

Radiographische Darstellung von Verkalkungen in der Wand des Bulbus aortae ist leicht und stellt einen häufigen akzidentellen Befund dar. Selbst verkalkte Herde in der Wand der Aorta descendens thoracica and abdominalis dokumentieren sich gelegentlich auf der Platte, insbesondere bei Aufnahmen in lateraler oder schräger Richtung. Die Kalkherde erscheinen in solchen Fällen in Form von schmalen, länglichen Schatten, die vor der Wirbelsäule und parallel zu ihr verlaufen. Dies deutet ebenfalls darauf hin, daß auch hier höchstwahrscheinlich nur diejenigen Kalkherde zur Darstellung kommen, die von den Röntgenstrahlen tangential getroffen sind, wodurch ihr Durchmesser genügend vermehrt wird, um eine radiographische Sichtbarmachung zu ermöglichen.

Im autoptisch erlangten Material lassen sich selbst sehr feine Verkalkungsherde leicht und deutlich radiographisch darstellen, wie Simmonds gezeigt hat und wie unsere eigene Erfahrung an einem großen, röntgenologisch systematisch aufgearbeiteten Autopsiematerial uns gelehrt hat. Es hat sich bei diesen unseren pathologisch-anatomischen und röntgenologischen Vergleichsstudien erwiesen, daß als ein schneller und genauer Lokalisator von disseminierten kleinen Kalkherden und von anderen lokalisierten Gewebsveränderungen mit röntgenologisch genügender Dichtigkeitsdifferenzierung die Röntgenstrahlen für den Pathologen von nicht zu unterschätzender Bedeutung sind. Viele kleine vereinzelte pathologische Herde, die sonst bei der Autopsie dem Gesichts- und Tastsinn des Pathologen entgegen mögen, können dadurch entdeckt werden. Und es ist in der Tat zu bedauern, daß die Röntgenologie bisher nicht ausgiebiger in den Dienst des Pathologen gestellt worden ist. Es ist unsere feste Überzeugung, daß eine systematische Ausnutzung der Röntgenologie für autoptische Zwecke so manchen dunklen Fall besser aufklären und unsere bisherigen Ansichten betreffs mancher, angeblich äußerst seltenen Befunde richtig stellen würde.

Literatur.

1. Le Wald: Diskussionsbeitrag vor der German. Med. Soc. of N. Y. 5. Februar 1924. — 2. Simmonds: Über den Nachweis von Verkalkungen am Herzen durch das Röntgenverfahren. Fortschr. a. d. G. d. Röntgenstr. Bd. 12, 1908, S. 371. — 3. Groedel: Erste Mitteilung über die Differenzierung einzelner Herzhöhlen im Röntgenbilde und den Nachweis von Kalkschatten in der Herzsilhouette intra vitam. Fortschr. a. d. G. d. Röntgenstr. Bd. 16, S. 337. 1911. — 4. Rieder: Panzerherz. Fortschr. a. d. G. d. Röntgenstr. Bd. 20, 1913, S. 50. — 5. Schwarz, G.: Die Röntgenuntersuchung d. Herzens u. d. großen Gef. Verl. F. Deuticke, Leipzig, 1911. — 6. Klason: Pericarditis calculosa und Herzverkalkung. Acta Rad. Bd. 1, 1921, S. 162. — 7. Müller: Perikardiale Verkalkung. Fortschr. a. d. G. d. Röntgenstr. Bd. 25, 1918, S. 231. — 8. Weil: Panzerherz und Picksche Leberzirrhose. Fortschr. a. d. G. d. Röntgenstr. Bd. 23, 1916, S. 489. — 9. Case: Pericarditis calculosa. Journ. Am. Med. Ass. 27. Jan. 1923, S. 236.

(Aus der Röntgenabteilung des Allg. Krankenhauses St. Georg, Hamburg [Oberarzt: Prof. Dr. Holthusen].)

Ein Fall von Hernia diaphragmatica dextra parasternalis (vera)[1]).

Von

Assistenzarzt Dr. **Hans Sielmann.**

Eppinger sagt in seinem Buche: „Allgemeine und spezielle Pathologie des Zwerchfells“: „Es muß erwähnt werden, daß wir im Röntgenverfahren ein wichtiges Hilfsmittel besitzen, welches uns die Sicherstellung einer Zwerchfellhernie vielfach erleichtert. Sicherlich ist es diesem vorzüglichen diagnostischen Behelfe zuzuschreiben, wenn in letzter Zeit auch von klinischer Seite die Diagnose einer Zwerchfellhernie gestellt wird, wogegen früher die Literatur der Zwerchfellhernie fast ausschließlich von pathologisch-anatomischer Seite besorgt wurde ...“

[1]) Demonstriert im Ärztlichen Verein zu Hamburg am 27. 11. 23.

Digitized by Google

Ich bin nun heute in der Lage, über einen Fall von Hernia diaphragmatica dextra parasternalis zu berichten, der nur mittels der Röntgenstrahlen diagnostiziert wurde.

Am 19. 10. 1923 kam eine 71jährige Frau zur Aufnahme ins Allg. Krankenhaus St. Georg. Sie klagt über Schmerzen in der Herzgegend, über Kurzluftigkeit und häufig auftretendes Schwindelgefühl. Hier und da habe sie auch in der Magengegend nach dem Essen Schmerzen. Der Stuhl ist auch nicht so recht in Ordnung, des öfteren müsse sie sich Einläufe machen. Da sich alle diese Beschwerden in den letzten Tagen gesteigert hatten, sucht sie nun das Krankenhaus auf.. Aus der Vorgeschichte ist noch nachzutragen: als Kind war Patientin viel krank, sie war immer schwächlich, später hat sie mehrere Lungenentzündungen durchgemacht. Im Jahre 1911 war sie wegen Magenbeschwerden im Krankenhaus St. Georg; es wurde damals ein Sanduhrmagen, wahrscheinlich auf karzinomatöser Basis, festgestellt. Von einer Operation wurde infolge „des immerhin dürftigen Ernährungszustandes" Abstand genommen. Pat. hatte übrigens dann an Gewicht zugenommen. Pat. hat einen Partus durchgemacht.

Aus der klinischen Untersuchung ist folgender Befund im Auszug zu erwähnen: Mittelgroße Frau in recht reduziertem Ernährungszustand, graziler Körperbau. Im allgemeinen blasse, graue Hautfarbe, Wangen gerötet. Herzgrenzen etwas nach lk. verbreitert, Aktion regelmäßig. Töne bis auf den ersten Ton über der Spitze — dieser unrein — rein. Thorax: Der Brustkorb ist abnorm hoch, der Tiefendurchmesser reduziert. Der Processus xiphoideus fällt nach dem Abdomen zu ab. Die Atemexkursionen sind nicht sehr ausgiebige. Lungen: Grenzen mäßig verschieblich, überall hypersonorer Klopfschall und Vesikuläratmen. Abdomen: Leberdämpfung 2 Querfinger breit unter den Rippenbogen reichen. Über dem Abdomen sind die Venae epigastricae superficiales als deutlich vorspringende blaue Stränge fühl- und sichtbar. Der Leib ist weich und nicht druckempfindlich.

Am 1. 11. 1923 kam die Pat. zur Röntgenuntersuchung mit der klinischen Diagnose: „Arteriosklerose — Herzinsuffizienz?". Es ergab sich dabei folgender Befund: Verkrümmung der Wirbelsäule im Sinne einer Kyphoskoliose. Pulmones: Zwerchfellbeweglichkeit beiderseits herabgesetzt, rechts ausgesprochener als links. Die Transparenz der Lungen, namentlich in den oberen Partien, beiderseits herabgesetzt, in den unteren Lungenpartien eher erhöht. Lungengefäßzeichnung beiderseits verstärkt und verdichtet, besenreiserartig nach allen Seiten hin ausstrahlend.

Cor. zeigt normale Form. Der linke Herzrand reicht bis auf 3 Querfinger an den linken Thoraxrand heran, während der rechte Herzrand etwas links vom rechten Wirbelsäulenrand zu liegen kommt. Der Aortenschatten ist ziemlich dicht. Im 2. schrägen Durchmesser erscheint die aufsteigende Aorta etwas breit, der Aortenknopf springt vor und zeigt Pulsation.

Auffallend ist aber noch ein wabenartiges Gebilde, das etwa vom rechten Thoraxzwerchfellrand über die Zwerchfelkuppe hin bis zum rechten Herzrand zieht. Dieses Gebilde wird im 2. schrägen Durchmesser bei tiefer Inspirationsstellung des Diaphragmas ganz besonders deutlich sichtbar. Es hebt sich durch eine größere Lichtdurchlässigkeit gegenüber dem Lungengewebe ab.

Diagnose: Neben arteriosklerotischen Veränderungen im Bereich der großen Gefäße handelt es sich hier um Stauungslunge und Emphysem besonders in den unteren Lungenpartien. Bei dem neben dem rechten Herzrand, diesen vielleicht sogar verdrängend, liegenden Gebilde dürfte es sich aller Wahrscheinlichkeit nach um Darmschlingen handeln, die durch irgendeine Zwerchfellöffnung in den Thorakalraum Eingang gefunden haben. Somit liegt hier eine rechtsseitige Zwerchfellhernie vor.

Zur Sicherstellung der Diagnose haben wir nach einigen Tagen eine Magen-Darmuntersuchung vorgenommen. (Von einem Einlauf mußte infolge Insuffizienz der Sphinkteren abgesehen werden.) Sie zeitigte folgendes Ergebnis: Die Kontrastmasse (200 g Citobarium in 250 ccm Wasser aufgerührt) passiert glatt den Ösophagus, dann die Kardia, und füllt einen ziemlich schlaffen Magensack, der etwa an der Grenze des mittleren und unteren Drittels durch eine tiefe Einschnürung von der Großkurvaturseite her in 2 Abschnitte geteilt wird. Die Verbindung zwischen oberem und unterem Teil ist etwa bleistiftdick. Regelrechte Antrumbildung. Der Pylorus öffnet sich nach wenigen Minuten, es füllt sich ein wohlgeformter Bulbus. Die Ausschüttungen sind regelmäßig. Der Tonus ist herabgesetzt, die Peristaltik im oberen Magenteil eher vermindert, im unteren eher lebhaft zu nennen. Ungefähr 1 cm oberhalb der tiefen Einschnürung an der Großkurvaturseite tritt an der gegenüberliegenden Kleinkurvaturseite eine deutliche, etwa erbsengroße Nische zutage. Auf der Kontrastbreimasse des oberen Magenabschnittes eine gut 2 cm hohe Intermediärschicht. 2 Stunden p. c. etwa 2 Querfinger Rest im Magen und die nischenartige Vorstülpung an der kleinen Kurvaturseite mit Kontrastmasse gefüllt. 8 Stunden p. c. ist nur noch ein ganz geringer Bodenbelag im unteren Magenanteil nachweisbar, während die Nische als erbsengroßer Schatten sich abzeichnet. Ganz

Digitized by Google

geringe Reste befinden sich in den unteren Ileumschlingen. Gleichzeitig aber ist auch das Colon ascendens und transversum mit Kontrastmasse gefüllt. Das Colon ascendens liegt an normaler Stelle, ebenso der erste Teil des Colon transversum; dann aber geht, wie sich bei Durchleuchtung in verschiedenen Richtungen zeigt, das Colon transversum vorn an der Leber vorbei, rechts neben dem Sternum durch das Zwerchfell und liegt dann als zusammengeballtes Darmkonvolut im Thoraxraum, das Herz nach links verdrängend. Sodann geht wieder das Kolon durch das Zwerchfell und liegt wieder vor der Leber, um alsdann seine normale Lage zur Flexura sinistra hin einzunehmen. Der zuführende und abführende Kolonschenkel wird durch die Leber gegen die vordere Bauchwand gedrückt und erscheint in seiner ganzen Länge in diesem Abschnitt verengt. Das oberhalb des Zwerchfells gelegene Darmkonvolut wird durch die Herzaktion in rhythmischer Bewegung gehalten. Bei Durchleuchtung in transversalem Durchmesser projeziert sich der zu- und abführende Schenkel des außerhalb des Bauchraumes gelegenen Kolons aufeinander und die einzelnen haustralen Abschnitte des extra-intestinalen Kolons erscheinen als eine kompakte Masse, die sich einerseits von Leber und Zwerchfell, andererseits von dem umgebenden Lungengewebe scharf abhebt. (S. Abb. 1 u. 2.)

Abb. 1. Aufnahme in dorsoventraler Richtung. 1. Nischenrest. 2. Magenrest. 3. Zuführender, 4. abführender Kolonschenkel.

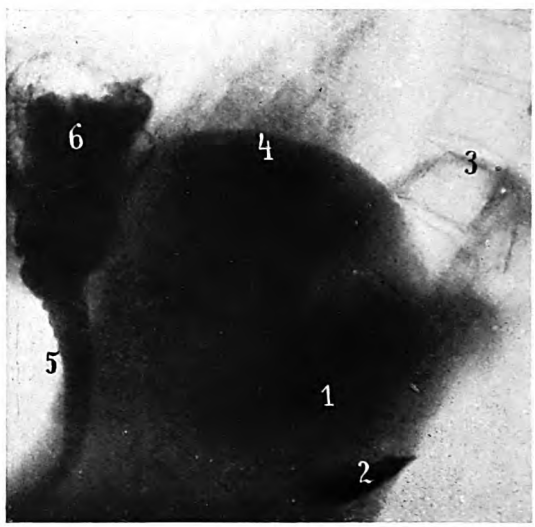

Abbildung 2. Aufnahme in transversaler Richtung. 1. Nischenrest. 2. Magenrest. 3. Linkes Zwerchfell. 4. Leber- und rechter Zwerchfellschatten. 5. Die aufeinander projizierten zu- und abführenden Kolonschenkel. 6. Das extraintestinal gelegene Kolon.

Zur Entscheidung der Differentialdiagnose wurde ein Pneumoperitoneum angelegt. Die Ansichten über den Wert des Pneumoperitoneums sind zwar noch sehr geteilt. Weinberger gibt in seiner Arbeit an, daß bei hochgradigen Verwachsungen es nicht immer gelingen soll, Luft in den Bruchsack bzw. in den freien Thoraxraum hineinzubringen. Herz und Kienböck glauben die Entscheidung, ob es sich um eine Hernie oder um eine Eventratio handle, aus der paradoxen Bewegung des Zwerchfells bzw. seiner normalen Beweglichkeit fällen zu können, während Gläßner doppelte Konturen als entscheidend für die Diagnose Eventratio fordert. In unserem Falle unterlag es keinem Zweifel, daß es sich um eine Hernia diaphragmatica handelt, es blieb hier nur zu entscheiden übrig, ob eine Hernia vera oder spuria vorliegt.

Es ergab sich nach Anlegung des Pneumoperitoneums nach Goetze folgendes Bild: einerseits entstanden oberhalb der mit Kontrastmasse gefüllten Kolonabschnitte mehrere mit Luft gefüllte Räume, die sich durch scharf gezogene Schatten vom Lungengewebe abschieden, andererseits entstand ein kleiner Pneumothorax, der gegen das Lungengewebe keine scharfe Abgrenzungslinie zeigte. Ganz lateral wurde auch das rechte Zwerchfell durch Luft von der stark schattengebenden Leber abgehoben und es entstand so zwischen Leber und rechtem Zwerchfell ein heller luftgefüllter Raum. Der rechte Sinus war ebenfalls mit Luft ausgefüllt. Das Zwerchfell rechterseits zeigt keine

Digitized by Google

paradoxe Bewegung. (S. Abb. 3.) 10 Stunden p. c. bot sich dasselbe Bild, 18 Stunden p. c. waren nur noch ganz geringe Kontrastbreireste an der rechten Flexur nachweisbar, das extraintestinal gelegene Kolon war aber noch ganz mit Kontrastmasse gefüllt, ebenso das Colon descendens und das Sigmoid. 24 Stunden p. c. zeigte nur mehr das jenseits des Zwerchfells gelegene Kolon sowie das Sigmoid und die Ampulle Kontrastbreifüllung. 40 Stunden p. c. fanden sich ganz minimale Reste im außerhalb des Bauchraums gelegenen Kolon, im übrigen war der ganze Darm von Kontrastmasse frei.

Zusammenfassend handelt es sich hier also neben einem Sanduhrmagen und Nischenbildung an der kleinen Kurvatur um eine absonderliche Lage eines Teiles des Colon transversum, das durch eine Lücke im Zwerchfell in den Thoraxraum gelangt ist. Die Untersuchung mittels des Pneumoperitoneums hat in unserem Falle die Entscheidung, ob es sich hier um eine Hernia vera oder spuria handelt, zwar nicht mit absoluter Sicherheit, jedoch mit sehr großer Wahrscheinlichkeit gebracht. Die schon oben erwähnten scharfgezogenen Linien oberhalb der luftgefüllten Räume über den einzelnen Haustren lassen doch einen mehrkammerigen Bruchsack ziemlich sicher erscheinen. Der entstandene kleine freie Pneumothorax ist kein Gegenbeweis, da ja leicht durch irgendeinen mechanischen Reiz eine der Bruchsackkammern nicht dicht gehalten haben kann und so Luft in den freien Thoraxraum getreten ist. Es liegt hier somit eine Hernia diaphragmatica dextra parasternalis vera vor. Die verhältnismäßig recht gute und rasche Entleerung läßt auch verständlich erscheinen, daß die Patientin nur über geringe Stuhlbeschwerden zu klagen hat.

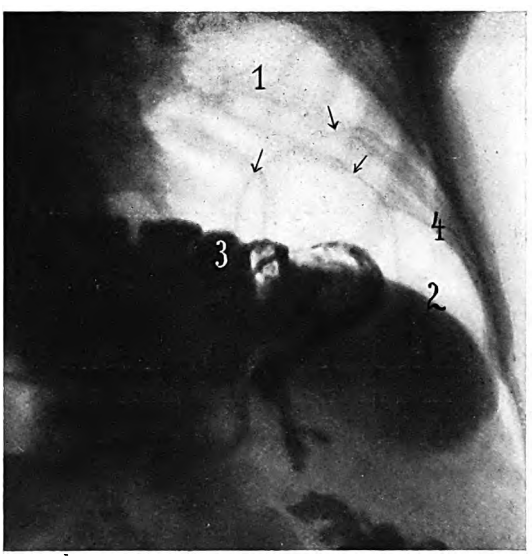

Abb. 3. Aufnahme nach Anlegung des Pneumoperitoneums in ventrodorsaler Richtung. 1. Pneumothorax. 2. Leberschatten. 3. Intrathorakal gelegenes Kolon. Bei → die oberhalb der Haustren ziehenden Schattenstreifen. 4. Rechter Zwerchfellschatten.

Über die Ätiologie dieser Hernien läßt sich kurz folgendes sagen: Bei fast allen Individuen findet sich zwischen der Portio sternalis und costalis des Diaphragmas und dem Sternum resp. 7. R.-Knorpel jederseits eine Lücke, die von unten her vom Bauchfell, von oben durch den Herzbeutel überdeckt und geschlossen wird. Die Muskellücke wird beim Fötus von einzelnen dünnen Muskelfaserzügen überbrückt, die im weiteren Verlaufe des Lebens allmählich schwinden. Thoma zeigt an Hand eines großen Leichenmaterials, wie diese parasternalen Öffnungen mit fortschreitendem Alter größer werden. Diese Lücke kann nun die Bruchpforte für Hernien werden. Auffällig ist nur, daß solche beim Menschen beobachtete Hernien ausschließlich ältere Individuen betrafen, obwohl, wie schon erwähnt, die parasternalen Lücken im Zwerchfell des Fötus bereits genug weit sind. Thoma meint, in dem Maße, als sich beim Erwachsenen die Leber relativ verkleinert und die Mesenterien an Länge zunehmen, werden die günstigeren Bedingungen für eine Bruchanlage geschaffen. Cruveilhier führt noch als ätiologisches Moment an, daß bei Schwinden durch Abmagerung des an dieser Stelle befindlichen Fettes der Weg zu dem physiologischen Schlitz im Zwerchfell frei wird und so ein Bruch entstehen kann. Auf der linken Seite bietet natürlich die Lage des Herzens und des Perikards dem Vordringen einer Hernie große Schwierigkeiten.

Bei Durchsicht der mir zugänglichen einschlägigen Literatur fand ich nur einen ähnlichen Fall von Eppinger beschrieben, doch handelte es sich dort um eine Hernia sternalis. Von rechtsseitigen Hernien ist in der Röntgenliteratur der Fall von Dietlen und Knierim,

Digitized by Google

der von Freud und der von Lorenz bekannt, bei all diesen Fällen trat der Bauchinhalt durch eine Öffnung neben dem Zwerchfellschlitz für den Ösophagus in den Thorakalraum. Weinberger beschreibt einen Fall von angeborener rechtsseitiger Zwerchfellhernie, bei der der Durchtritt durch einen „Defekt zwischen der hinteren Peripherie des Zwerchfells und der hinteren Rumpfwand" erfolgt ist.

Somit dürfte diese beschriebene Hernia diaphragmatica dextra parasternalis (vera), bei der Darmschlingen an der Vorderwand der Leber vorbei durch das Zwerchfell in den Thoraxraum ziehen, der erste Fall sein, der im Röntgenbilde festgehalten wurde, was zugleich seine Veröffentlichung rechtfertigt.

Literatur.

1. Aßmann: Die Röntgendiagnostik der inneren Erkrankungen. F. C. W. Vogel, Leipzig 1921. — 2. Cruveilhier: Anatomic pathol. du corps humain. Livereis 17 p. 15. — 3. Dietlen u. Knierim: Berl. klin. Wochenschr. 1910, Nr. 25, S. 1174. — 4. Eppinger: Allg. u. spez. Path. d. Zwerchfells. Alfred Hölder, Wien u. Leipzig 1911. — 5. Freud: Med. Klin. 1916, Nr. 8, S. 208. — 6. Lorenz: Verhandl. d. Deutsch. Röntgenges., Bd. 12. — 7. Weinberger: Ref.: Münch. med. Wochenschr. 1917, Nr. 19, S. 624. — 8. Weinberger: Fortschr. a. d. Geb. d. Röntgenstr., Bd. XXV, H. 5. — 9. Thoma: Virch. Arch., Nr. 88, S. 515.

Ösophagusstenose durch gutartigen Tumor (Polyposis).

Von

Dr. **Max Zehbe**, Kattowitz.

(Mit 3 Abb. im Text).

In Band XXX (S. 26) der Fortschritte berichtet Sommer über einen Fall von Stenosierung der Speiseröhre durch einen wurstförmigen Tumor, der durch eine ganz schmale, 5 cm lange Basis der Vorderwand aufsaß; histologisch erwies sich das polypöse Gebilde als ein Karzinomsarkom.

Das Röntgenbild zeigte in Höhe der Bifurkation eine mäßige Erweiterung der Speiseröhre, aus der die Kontrastflüssigkeit entlang der Vorder- und Hinterwand der Speiseröhre nach unten floß, und zwar in Gestalt zweier feiner Schattenstreifen, die sich dicht über der intakten Kardia vereinigten.

Die Röntgendiagnose beschränkte sich auf Feststellung der Stenosierung; „der Befund war so von dem gewöhnlichen Bilde abweichend, daß über die Beschaffenheit des Hindernisses keine Klarheit erzielt wurde. — Erst nach Kenntnis des Sektionsbefundes ist nachträglich die Deutung eine leichte".

Ein ähnlicher Fall sei im folgenden beschrieben:

60j. Mann, von kachektischem Aussehen; schwere sek. Anämie, hochgradigste Macies; seit Monaten dauernd zunehmende Schluckbeschwerden, anfangs für derbere, seit Wochen auch für flüssige Kost. Auf jeden Versuch, Speise herunterzubringen, erfolgte bald Erbrechen oder besser Wiederhochbringen der unveränderten Speise. Sondierungsversuche stießen bei 14 cm auf unpassierbares Hindernis; im Stuhl okk. Blut. Klin. Diagnose: Ca. oes.

Röntgenuntersuchung: Thoraxdurchleuchtung zeigt auffallende Verbreiterung des Mediastinalschattens nach der rechten Seite hin (Textfigur 1), oberhalb des r. Vorhofbogens steigt, nach rechts ausladend, der rechte Mediastinalrand fast senkrecht bis zum 3. Interkostalraum empor, um hier medialwärts einzubiegen.

Etwa 1 cm einwärts von dem rechten Rande des Mediastinalschattens und ziemlich genau parallel zu ihm läßt sich der Rand (e) eines zweiten, etwas intensiveren Schattens bis über das Schlüsselbein hinweg verfolgen, über dessen Bedeutung zunächst keine Klarheit gewonnen werden kann. Erst die Kontrastmahlzeit bringt etwas Licht in dies Dunkel.

Digitized by Google

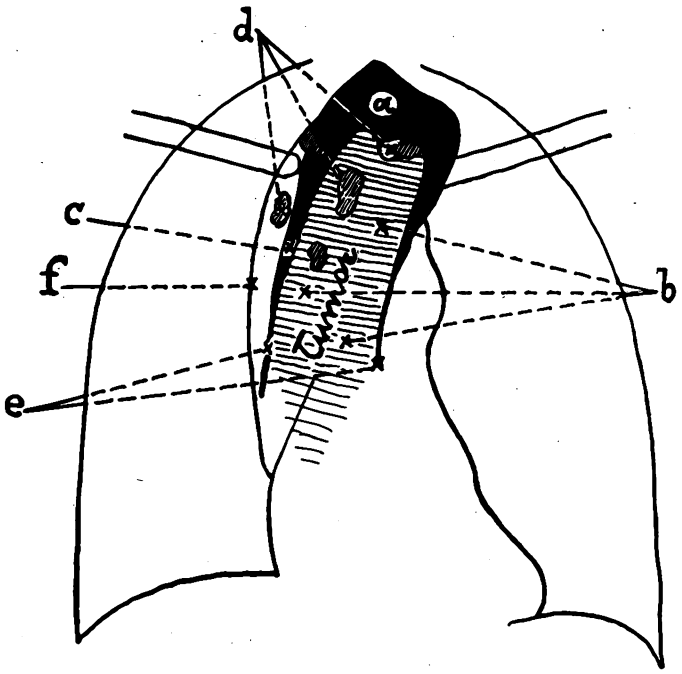

Fig. 1.

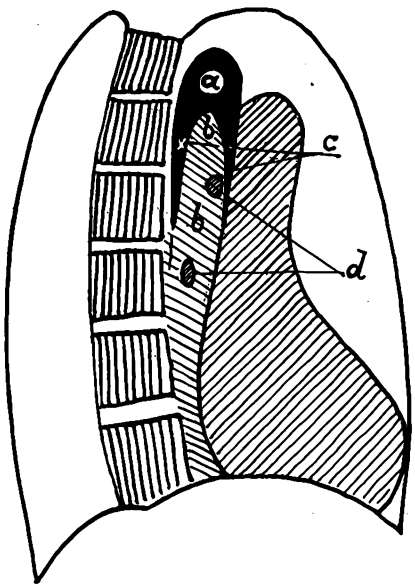

Fig. 2.

a = Dilatatio Ös. oberhalb des oberen Tumorpoles. b = Polypöser Tumor, nach unten zu nicht mehr unterscheidbar. c = Tangential gesehene Kontrastmassen um die obere Tumorhälfte. d = Einzelne Kontrastbröckel. e = Kontur des Polypen. f = Kontur des Mediastinum.

Die getrunkene Kontrastflüssigkeit — es konnte nicht mehr als etwa ein halbes Weinglas voll genommen werden — staut sich in Höhe des Jugulum zu einem divertikelartigen Schatten a von der Breite etwa der Wirbelsäule; die Basis des Schattens hat eine leichte konkave Auswölbung (b); aus den beiden seitlichen Zipfeln (c) treten nach unten zu sich verjüngende schmale Schattenstreifen hervor, von denen der rechte sich in den oben erwähnten Randstreifen e innerhalb des Medialschattens fortsetzt. In dem von den beiden Kontraststreifen umfaßten Gebiete — sagittal gesehen also im Gebiete des Wirbelsäulenschattens — lassen sich mehrfache verschieden große, verschieden gestaltete nud verschieden intensive Kontrastflecke nachweisen (d).

Ganz ähnlich ist das Bild im ersten wie im zweiten Schrägdurchmesser (Textfig. 2): auch hier die divertikelartige Erweiterung der Speiseröhre dicht oberhalb der Schlüsselbeinschatten; von der jetzt an der Hinter- und Vorderwand der Speiseröhre je ein fei-

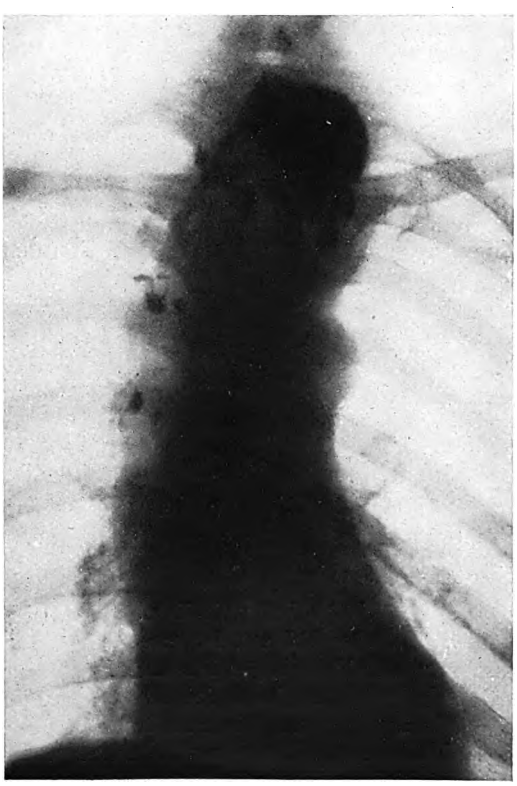

Fig. 3.

Digitized by Google

ner Kontraststreifen 5—6 cm nach unten zieht; auch hier in dem Raume zwischen diesen beiden Kontraststreifen mehrfache unregelmäßige Kontrastflecken.

Je weiter abwärts, um so weniger Einzelheiten werden erkennbar, weil zu wenig Kontrastmasse hierher gelangt; die Pars epicardiaca und die Kardia sind infolgedessen überhaupt nicht erkennbar.

Angesichts des geschilderten Befundes wurde angenommen, daß eine Stenosierung der Speiseröhre durch einen ausgedehnten proliferierenden Tumor erfolgt sei. Bei dem schweren Verfall des Kranken wurde der klinischen Diagnose einer Ca. oes. beigepflichtet.

Die wenige Tage nach der Röntgenuntersuchung vorgenommene Sektion ergab folgendes: Fast die ganze Speiseröhre war total ausgefüllt durch einen 30 cm langen polypösen Tumor von Gestalt und Größe einer Gurke; er hing mittels eines 2 cm langen, bleistiftdicken Stieles von der Vorderwand der Speiseröhre herab und füllte diese so völlig aus, daß nur kleinste Flüssigkeitsmengen passieren konnten. Die Oberfläche des Tumors trug mehrfache oberflächliche Ulzerationen (daher das okkulte Blut); histologisch erwies sich der Polyp als ein Fibrom; maligne Entartung konnte nirgends nachgewiesen werden.

Der geschilderte Fall entsprach dem Sommerschen Falle in seiner röntgenologischen Symptomatologie fast vollkommen. Angesichts des tragischen Umstandes, daß bei richtiger Diagnosestellung wahrscheinlich beide Kranke — der meinige sicher — durch Operation hätten gerettet werden können, lohnt es sich, um in Zukunft ähnliche verhängnisvolle Irrtümer zu vermeiden, das Röntgenbild nochmals zusammenzufassen: Oberhalb des oberen Poles der Polypen eine unregelmäßige divertikelartige Erweiterung, aus welcher spärliche Kontrastmassen nach unten treten; an den Randpartien der Speiseröhre, wo sie, tangential gesehen, dichter erscheinen, vereinigen sich diese spärlichen Kontrastmassen zu feinen Schattenstreifen, die wir bei der Schrägdurchleuchtung vorn und hinten, bei Sagittaldurchleuchtung rechts und links an der Speiseröhre finden. Der Raum zwischen diesen Streifen entspricht der Ausdehnung des Tumors; ist er nicht allzugroß, wie in dem Sommerschen Falle, so vereinigen sich unterhalb des unteren Tumorpols die Kontrastmassen wieder, so daß man den Füllungsdefekt in seiner wirklichen Größe erkennen kann. Ist der Tumor so groß, wie in meinem Falle, so ist das unmöglich, weil die Kontrastmassen nicht genügend weit nach unten gelangen.

Es ist zu hoffen, daß nach besserer Kenntnis solcher Fälle Fehldiagnosen, wie sie hier mitgeteilt, vermieden werden. Immerhin ist es vielleicht doch wünschenswert, in allen nicht klaren Fällen von Ösophagusstenose außer der Röntgenuntersuchung auch noch die Ösophaguskopie anzuwenden; in meinem Falle wenigstens wäre es mit ihrer Hilfe wohl sicher gelungen, die richtige Diagnose zu stellen und durch Operation den Kranken zu retten.

Beitrag zur Röntgendiagnostik des Ösophagus — benigner Ösophagustumor[1]).

Von Prof. Dr. **F. Haenisch**, Hamburg.

(Hierzu 4 Abbildungen im Text)

Im folgenden möchte ich über einen äußerst seltenen Fall berichten, der erst bei der Sektion aufgeklärt wurde. Die von mir durchgeführten Röntgenuntersuchungen haben zu einer richtigen Deutung nicht geführt, wenn auch die objektiven Beschreibungen der Röntgenbefunde sich mit dem Sektionsbefunde nachträglich weitgehend in Einklang bringen ließen.

Die 31jährige Patientin Dora G. lag bei ihrer ersten Krankenhausaufnahme vom 2. Juni 1920 bis zum 29. November 1922 auf der inneren Abteilung (Prof. Dr. Reiche) des Allgemeinen Krankenhauses Hamburg-Barmbeck wegen Pneumonie, Meningitis, Gelenkrheumatismus und Hilusdrüsentuberkulose. Während dieser Zeit hatte ich mehrfach Gelegenheit, die Patientin unter anderem auch bezüglich ihres Thorax röntgenologisch zu untersuchen.

Bei der ersten Röntgenuntersuchung Juni 1920 wegen Verdachts auf Tbc. pulm. ergab sich nichts

[1]) Vortrag auf dem 15. Kongreß der Deutschen Röntgengesellschaft in Berlin, 27.—29. April 1924.

Digitized by Google

Charakteristisches. August 1920 geringer spezifischer Befund auf der Lunge. Hierbei fiel eine minimale Verbreiterung des Mittelschattens in der oberen Hälfte nach rechts auf. (Vena cava? Tumor?)

November 1920: Schornsteinförmiger, schwacher Weichteilschatten dem Mittelschatten aufsitzend, die Wirbelsäule besonders nach rechts überragend, im Mediastinum. (Berichte über die langsam zunehmenden tuberkulösen Veränderungen auf den Lungen lasse ich als nicht zu meinem speziellen Thema gehörig jetzt und im folgenden fort.) Im Februar 1921 erscheint der Weichteilschatten größer geworden, überragt die Wirbelsäule nach rechts in flachem, langgestrecktem Bogen, kommt jetzt auch im 1. und 2. schrägen Durchmesser deutlich zur Darstellung. Besonders deutlich ist die untere, scharf konturierte, abwärts konvexe Begrenzung. Der Röntgenbefund erweckt den Eindruck „eines vor der Wirbelsäule im Mediastinum herabhängenden, schlauchförmigen,

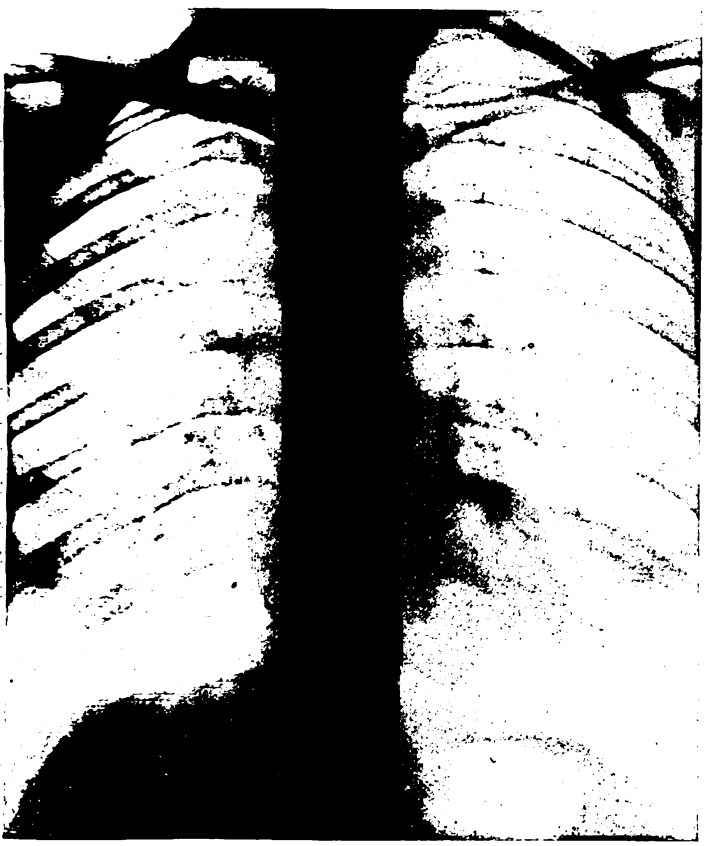

Fig. 1.

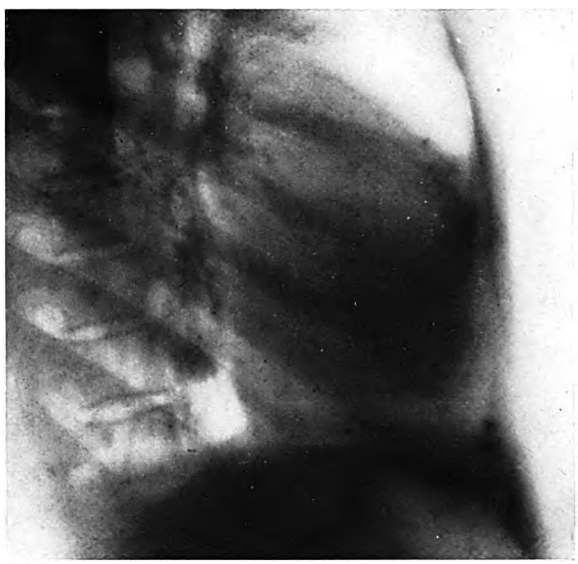

Fig. 2

gefüllten Gebildes". Röntgenkontrollen im Juni und Oktober 1921 zeigen minimale Größenzunahme des rechts den Wirbelsäulenschatten überragenden, scharf konturierten Weichteilschattens, dessen Konturen keine Pulsation zeigen und von den großen Gefäßen gut zu trennen sind. Der fragliche Schatten reicht im Oktober vom Jugulum in flachem Bogen bis zum Hilus, das untere Ende des Schattens verschwindet jetzt im Mittelschatten unterhalb der Höhe des Vorhofgefäßwinkels. Die rechts konvexe Kontur ist auffallend geradlinig, nirgends buckelig, nirgends unterbrochen (vgl. Fig. 1). Im 1. schrägen Durchmesser fällt wieder die scharfe abwärts konvexe Begrenzung 2—3 querfingerbreit oberhalb des Zwerchfells auf, so daß man „den Gesamteindruck eines vor und neben der Wirbelsäule hängenden Beutels hat". Auf Fig. 2 bei rein seitlicher Projektion sieht man den fraglichen Schatten zwischen Wirbelsäule und Herzsilhouette leidlich deutlich. Auch die abwärts konvexe Begrenzung ist erkennbar, wenn auch nicht so scharf wie auf einem Röntgenogramm im ersten schrägen Durchmesser, welches ich aber aus anderen Gründen nicht zur Reproduktion gewählt habe.

Die Patientin kommt dann erst Ende Januar 1923 wieder zur Aufnahme (chirurgische Abteilung: Prof. Dr. Sudeck). Sie gibt an, seit Sommer 1922 Hals- und Schluckbeschwerden zu haben. Seit November 1922 habe sich der Zustand so verschlimmert, daß sie keine festen Speisen mehr zu sich nehmen könne. Schmerzen links in Höhe des Kehlkopfs. Seit November 30 Pfund Gewichtsabnahme. Viel Husten. Stimme stets normal. Appetit gut. Stuhl normal. Geringe Nachtschweiße. Subfebrile

Digitized by Google

Temperaturen. Fühlt sich sehr elend, da sie nur flüssige Nahrung zu sich nehmen kann. Patientin hat das Gefühl, als ob ein Kloß unter dem Zungenbein säße.

Reduzierter Ernährungszustand. Am Hals ist ein pathologischer Befund nicht palpabel. Schilddrüsenlappen nicht vergrößert. Schlundsonde 32 geht glatt in den Magen. Leichte Dyspnoe. Am 29. Januar 1923 untersuchte mein damaliger Assistent Dr. Hesse die Patientin. Kontrastbrei blieb unterhalb des Sternoklavikulargelenks „divertikelartig" liegen, eine eingeführte Sonde passiert glatt, davor und dahinter regellos zerstreute Bariummassen. Keine Klarheit zu erzielen: Divertikel oder Dilatation der Speiseröhre?

Bei einer Nachuntersuchung im Februar 1923 finde ich den fraglichen Weichteilschatten seit Oktober 1921 wesentlich vergrößert. Bei der Untersuchung des Ösophagus zeigt sich eine sehr starke Dilatation desselben (vgl. Fig. 3 im 2. schrägen Durchmesser). Der zylindrisch erweiterte Ösophagus endigt dicht oberhalb des Zwerchfells scharf zugespitzt, die Konturen sind ausgesprochen

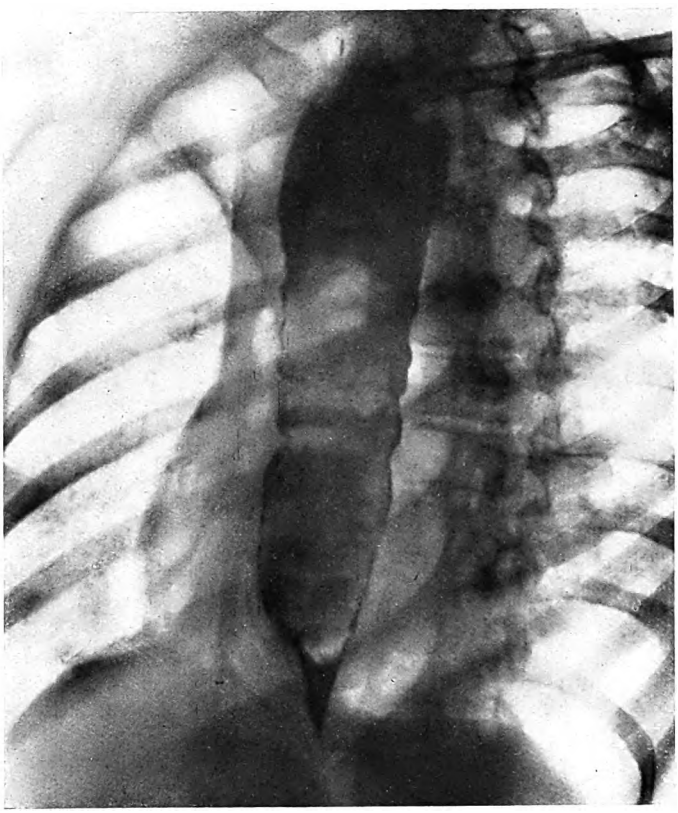

Fig. 3.

Fig. 4.

wellig, auch eine leichte harmonikaartige Querstreifung fällt auf, was auf einer nicht reproduzierten Aufnahme noch wesentlich ausgesprochener ist. Die Schattensäule ist aber keineswegs einheitlich, sondern zeigt größere Defekte und Aussparungen. Als Ursache der starken Dilatation nehme ich ein Hindernis an der Kardia, wahrscheinlich Kardiospasmus an. Die Aussparungen im Füllungsbilde fasse ich als teilweie Kompression von außen, vielleicht durch den im Mediastinum liegenden fraglichen Tumor auf. „Wenn es ein Magen wäre, würde ich an Trichobezoar denken."

Klinisch (Abteilung Prof. Dr. Sudeck) wird Kompressionsstenose des Ösophagus durch Mediastinaltumor angenommen.

Abgesehen von der Tbc. pulm. greife ich aus der Stationskrankengeschichte folgende Notizen heraus: 3. März 1923 zeitweise üble Stenosenerscheinungen. 3. April: Maligner Tumor sehr unwahrscheinlich. 13. April: Über dem Mediastinum keinerlei Dämpfung perkuttierbar. 21. April: Ösophaguskopie: Schleimhaut anämisch, zeigt nirgends Ulzerationen. Ösophagus von 25 cm ab erweitert, oberhalb der Kardia scheinbar Spasmen, so daß man mit dem Vorschieberohr nicht in die Tiefe gelangen kann. Tumor nicht feststellbar. Es wird eine sekundäre spastische Reizung der Speiseröhre infolge Mediastinaltbk.? oder kaltem Abszeß? angenommen.

Weiterhin dauerndes Erbrechen. Sonde gelangt glatt durch den Ösophagus in den Magen. Patientin erbricht bei eingeführtem Schlauch. Das Erbrochene hebt sich scharf gegen

Digitized by Google

das Ausgeheberte ab, stammt also aus dem Ösophagus. Klinisch wird hiernach die Annahme einer Kompressionsstenose wieder fallen gelassen und Kardiospasmus auf der Basis einer entzündlichen Reizung (Drüsentbk.? des Mediastinums) angenommen.

25. April 1923 Operation (Prof. Sudeck) um den Kardiospasmus zu beseitigen. Zirkuläre Mobilisierung des Ösophagus ca. 8 cm hoch. Vorderer Längsschnitt durch Serosa und Muskulatur des Ösophagus und obersten Magenteils beiderseits in 4 cm Ausdehnung. Plastische Quernaht. Zunächst Besserung, dann wieder Auftreten des alten Zustandes. 19. Juli 1923 plötzlich auffallende Verschlechterung. Exitus.

Bei der Obduktion (Prof. Fahr) findet sich im Ösophagus ein riesiges, wurstförmiges, gestieltes Fibrom, am Eingang der Speiseröhre flach inserierend. Abwärts verdickt sich der Tumor zylindrisch, füllt den Ösophagus fast ganz aus und reicht bis dicht oberhalb der Kardia hinab. (Siehe die photographische Aufnahme des Präparates, Fig. 4.) Lungentbk. Schweres Amyloid.

Jetzt war die Deutung des Röntgenbefundes sehr leicht. Der langsam an Umfang zunehmende Weichteilschatten im Mediastinum entspricht dem sich ganz allmählich vergrößernden intraösophagealem Fibrom. Das „vor der Wirbelsäule im Mediastinum herabhängende schlauchförmige Gebilde" war richtig beobachtet, aber falsch gedeutet worden. Ein maligner Tumor konnte nicht in Frage kommen. Ein benigner, intraösophagealer, so gewaltiger Tumor schien mir gänzlich außerhalb des Bereiches der Möglichkeit zu liegen, so daß ich gar nicht auf die Idee kam, den deutlich nachgewiesenen „beutelförmigen Tumor" im Mediastinum mit der Dilatation des Ösophagus in kausalen Zusammenhang zu bringen, im Gegenteil den Schattenausfall im Füllungsbild des Ösophagus trotz des herangezogenen Vergleichs mit dem Röntgenbefund bei Bezoar des Magens als von außen bedingt ansprechen zu müssen glaubte, um so mehr, als Sonde und Ösophagoskop glatt passierten, mit letzterem wohl ein Kardiospasmus, aber kein Tumor nachweisbar war.

Die Fehldiagnose wird verständlicher, wenn man bedenkt, daß ein langsam wachsender, mediastinal gelegener Tumor bei einer anderweitig schwerkranken Patientin über Jahre beobachtet wurde, ohne daß irgendwelche Symptome auf den Ösophagus hinwiesen; daß sich ferner, als Schluckbeschwerden auftraten, 2½ Jahre später ein Kardiospasmus mit Ösophagusdialation nachweisen ließ — beides zwei für sich einzeln durchaus mögliche Leiden.

Die außerordentliche Seltenheit des vorliegenden Befundes läßt es höchst unwahrscheinlich erscheinen, daß die in dem Fall gesammelten Erfahrungen mir oder anderen in absehbarer Zeit von diagnostischem Nutzen sein werden. Wenn auch von Fahr über den pathologisch-anatomischen Befund kurz berichtet wurde (Kl. W. 1923, Nr. 52), so schien mir die Mitteilung des Röntgenbefundes aber doch wichtig (um so mehr, als auch die klinische Diagnose trotz aller Bemühungen zu einer Klärung des Falles nicht gelangen konnte), da der Röntgenbefund bei Kontrastfüllung des Ösophagus (Fig. 3) in einem ähnlichen Fall doch zu einer richtigen Auffassung führen kann, wenn man jetzt weiß, daß benigne Tumoren von solcher Größe im Ösophagus überhaupt vorkommen können. Herr Fahr macht mich ferner darauf aufmerksam, daß die seltenen und meist bedeutungslosen gutartigen Tumoren im Ösophagus infolge der passierenden Speisen stets flach gestielt und pendelnd sind, eine operative Entfernung also im Bereich der Möglichkeit läge, wenn sie erkannt werden.

Höchst interessant ist aber im Hinblick hierauf ein Vergleich meines Befundes mit dem inzwischen publizierten Fall von Sommer (Fortschritte XXXI, S. 26), der fast den identischen Röntgenbefund ergab und sich bei der Sektion als ein polypöser Tumor (histologisch Karzinomsarkom) herausstellte. Dieser Tumor inserierte aber mit 5 cm langer, ganz niedriger, schmaler Basis an der Vorderseite des Ösophagus. Eine operative Entfernung wäre also in diesem Falle, wenn er erkannt worden wäre, unmöglich. Ebenso unmöglich wäre aber auch eine röntgenologische Differentialdiagnose, da der Röntgenbefund in beiden Fällen der gleiche ist. Nach Kenntnis dieser beiden Fälle können wir von einem charakteristischen Röntgenbefund und nur insofern reden, als er charakteristisch für einen polypösen Tumor ist, ob es aber ein Sarkom oder ein Fibrom ist, darüber kann uns der Röntgenbefund natürlich nichts sagen, daher auch ebensowenig über die Operabilität.

Digitized by Google

Uber Brachyphalangie.

Bemerkungen zu der Arbeit von Hoffmann „Über hereditäre Kolbendaumen".

Von

Henry Knote, Medizinalpraktikant am Kreiskrankenhaus, Oschersleben a. Bode (Chefarzt: Dr. P. Esau).

(Hierzu 5 Abbildungen im Text.)

In Nr. 8, Jahrg. 3 der Klin. Wochenschrift, berichtete Heinrich Hoffmann über eine vererbliche Verbildung der Daumenendglieder. Da er bei der Durchsicht der einschlägigen dermatologischen und chirurgischen Literatur nichts über diese Mißbildung finden konnte, kommt er zu dem Schluß, daß das Bild ein außerordentlich seltenes oder der Beobachtung bisher entgangenes sei. Wenn Hoffmann in einem der üblichen anatomischen Lehrbücher, z. B. im Rauber-Kopsch, nachgesehen hätte, dann würde ihm eine hinweisende Notiz kaum entgangen sein und er wäre auch nicht genötigt gewesen, dem bereits lange bekannten Bilde einen neuen Namen zu geben, der überdies nur für die Skelettvariation am Daumen paßt. Den Anatomen sind diese Handskelettvariationen schon lange bekannt und Pfitzner[1]) sagt darüber folgendes:

„Pfitzner hält die Bezeichnung Brachyphalangie für zutreffender als die von H. Leboucq (1896) gewählte: Brachydaktylie, da es sich bei den hier gemeinten Bildungen nicht um eine allgemeine Verkürzung einzelner Finger, sondern um eine typische Verkürzung bestimmter Phalangen handelt. Die Brachyphalangie ist wohl zu unterscheiden von der atypischen Verkürzung, die aus der Verkümmerung eines Skelettstückes hervorgeht. Letztere läßt atypische, mißgestaltete Formen entstehen, die Brachyphalangie feststehende, typische, die den Eindruck des Gesunden, Normalen machen; die allerdings von der gewohnten Form abweichen, aber eine neue selbständige Nebenform darstellen, nicht eine Entartungsform. Verkümmerung tritt regellos an beliebigen Skelettstücken auf; Brachyphalangie stets in bestimmter Häufigkeit und bestimmter Reihenfolge. An der Hand tritt sie in folgender Häufigkeitsreihe auf: 1. am Endglied des Daumens; 2. an der Mittelphalanx des kleinen Fingers; 3. an den Mittelphalangen des kleinen und des Ringfingers; 4. an den Mittelphalangen des kleinen und des Zeigefingers; 5. an sämtlichen Mittelphalangen; 6. am Metakarpale des Daumens. Die unter 2 bis 5 aufgezählten Fälle können mit 1 oder 6 kombiniert sein oder nicht.

Abb. 1.

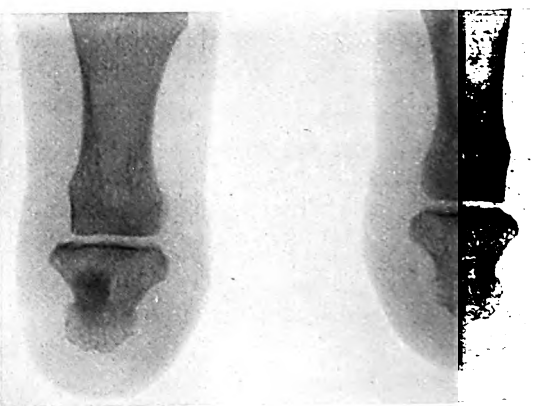

Abb 2.

[1]) Pfitzner: Über Brachyphalangie und Verwandtes. Verhandlungen der anatom. Gesellschaft am XII. Kongreß in Kiel 1898.

Digitized by Google

Die Verkürzung beträgt zwischen $^1/_3$ und $^1/_2$ der durchschnittlichen Länge, wie die Messungen ergeben; nach dem bloßen Augenschein erscheint sie weit beträchtlicher. Diese Verkürzungsformen liegen außerhalb der normalen Variationsbreite. Während an der Hand die häufigste Brachyphalangie, die der Endphalanx des Daumens, sich bei etwa 800 von Pfitzner skelettierten und gemessenen Händen nur zwölfmal = etwa $1^1/_2$ Prozent vorfand, ist am menschlichen Fuß die Brachyphalangie der Mittelphalanx bei der dritte Zehe bereits in etwa der Hälfte der Fälle, bei der fünften Zehe sogar schon ausschließlich vertreten. Über die Bedeutung der Brachyphalangie vermag Pfitzner nichts zu sagen oder auch nur eine Vermutung aufzustellen."

Den beiden Fällen, die Hoffmann in seiner Arbeit veröffentlichte, kann ich einen weiteren anfügen, der im hiesigen Krankenhause zur Beobachtung kam und den die beiden Abbildungen 1 und 2 ohne weiteres genügend veranschaulichen. Auch hier handelt es sich um eine hereditäre Verbildung, die außer bei dem jetzt dreiundzwanzigjährigen Mädchen (D. Sch.) bei einer vierundzwanzigjährigen Schwester, dem siebenundvierzigjährigen Vater, dessen Schwester

Abb. 3.

und bei der Großmutter mütterlichseits vorhanden ist. Außerdem erzählte das Mädchen von einer Familie ihres Bekanntenkreises, in der ebenfalls diese kurzen plumpen Daumen aufträten. Schon von frühester Kindheit an waren sich die Träger dieses besonders beim weiblichen Teil der Familie unbeliebten Schönheitsfehlers bewußt.

Die Brachyphalangie bildet ein einheitliches Bild, das mit Trommelschlägelfingern in weitestem Sinne gar nichts zu tun hat. Die kolbigen Veränderungen, welche man bei langdauernden eitrigen Prozessen und dann an allen Fingerspitzen beobachtet hat, betreffen nur die Weichteile und sind, wie Esau mitgeteilt hat, bei Beseitigung der Eiterung vollkommen rückbildungsfähig[1]). Auch hat die Brachyphalangie gar keinen Zusammenhang mit der Periostitis hyperplastica (Pierre Marie); ich verweise kurz auf die Arbeit von Heissen[2]). Beides

[1]) Deutsche Ztschr. f. Chirurg. 177. Bd. S. 67.
[2]) Fortschr. a. d. Geb. der Röntgenstrahlen. Bd. 28.

Digitized by Google

sind Krankheiten erworbener Art und meist sekundären Charakters. Andere Anomalien am Skelett, an den Weichteilen oder an sonstigen Organen brauchen neben der Brachyphalangie nicht zu bestehen.

Ein weiterer Fall von Brachydaktylie wurde bei einem dreiundvierzigjährigen Mann K. als Nebenbefund beobachtet; es fand sich bei ihm eine Verkürzung des Metatarsus IV und der Grundphalanx, die Mittelphalanx weist eine Umformung auf und die Endphalanx zeigt eine schlanke, zugespitzte Form. Die Skelettveränderung ist einseitig und fand sich angeblich bei dem Großvater mütterlicherseits in gleicher Weise.

Ergänzende Bemerkungen zu obiger Mitteilung.
Von R. Grashey.

Hier kann ich gleich eine Beobachtung von Kurzdaumen beifügen. Derselbe betrifft eine 26jährige Kriegskrankenschwester, welche mittelgroß und im übrigen wohlproportioniert war. Die Röntgenbilder wurden eigentlich in der Erwartung gemacht, daß sich Spuren von Zweiteilung finden sollten, entweder in Form einer endständigen medianen Einkerbung (Abb. 5: Großzehen) oder in Form eines

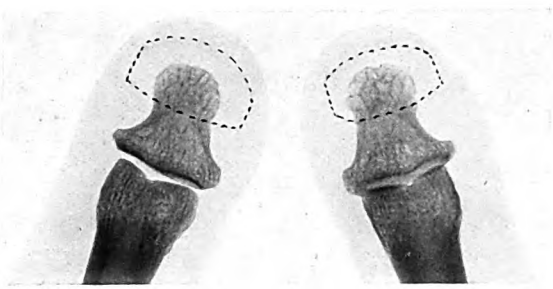

Abb. 4.

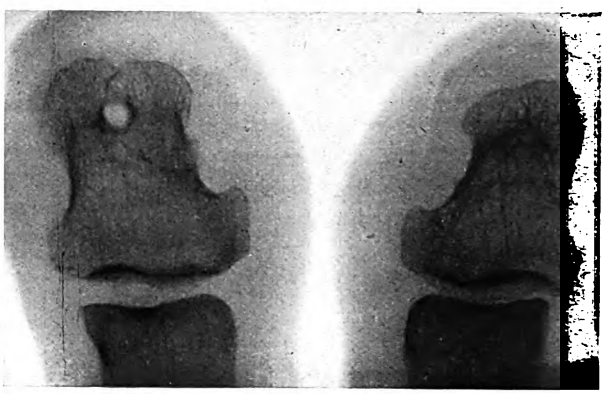

Abb. 5.

kleinen Fensters in Höhe des Kollum, wie wir das einige Male gesehen hatten. Es findet sich aber lediglich eine Verbreiterung des Endglieds auf Kosten seiner Länge, so daß die Gesamtmasse ungefähr der Norm entsprechen dürfte. Die Nägel waren ebenfalls kurz und breit, allerdings aus beruflichen Gründen kurz geschnitten. Ihre Konturen sind auf der beistehenden Abbildung 4 nach der Platte nachgeholt. Die Anomalie war in der Familie bisher nicht beobachtet worden.

Literatur.

1. Machol: Mitt. a. d. Grenzgeb. d. Med. u. Chir. 1907. — 2. Ebstein, ebenda 1910. — 3. Klaußner: Beitr. z. klin. Chir. 70. Bd. 1910 — 4. H. Hoffmann, Kl. W. 1924, Nr. 11 u. 23.

Aus der physikalisch-therapeutischen und Röntgenabteilung der Universität München
Leiter: Prof. Dr. G. Böhm).

Einige physikalische Erwägungen zur Lungenröntgenologie.

Von

Priv.-Doz. **O. v. Dehn,** früherer Leiter des Röntgenlaboratoriums am Obuchower Krankenhaus in Petersburg und **M. Weinschenk,** Volontärassistentin der medizinischen Klinik in München.

(Hierzu 3 Abbildungen im Text.)

Mit zu den größten diagnostischen Erfolgen der Röntgenologie müssen die Befunde bei der Miliartuberkulose gezählt werden. Gelingt es doch bei dieser, oft nur schwer erkennbaren Krankheit, Aufnahmen zu erhalten, die nicht nur ihre Natur aufdecken, sondern auch einem anatomischen Präparat gleichen. Besonders gilt dies natürlich von der Originalaufnahme, wo die Ver-

Digitized by Google

dichtungsherde hell, die lufthaltigen Lungenteile dunkel erscheinen, wie es ja auch auf der Lunge selbst der Fall ist. An diesem Beispiel wird es besonders klar, in wie hohem Grade Béla Alexander recht hatte, als er die photographischen Ausdrücke Positiv und Negativ für das Röntgenverfahren ablehnte. Judt wies an einer größeren Reihe von Leichenaufnahmen nach, daß bei der Lobulärpneumonie oft Bilder gewonnen werden, die denen der Miliartuberkulose wohl ähnlich sehen, aber doch nicht identisch mit ihnen sind[1]). An Stelle der runden Absorptionsherde sieht man hier mehr unregelmäßige, kleeblattähnliche Gebilde, die aber auch in diesem Falle dem anatomischen Charakter der Entzündungsherde entsprechen. Es bilden sich eben hier wie dort die pulmonalen Herde als solche ab, wir haben es nicht mit Summationsschatten zu tun, die sonst, gerade in der Lungenröntgenologie eine so große Rolle spielen. Wie einer von uns vor nunmehr vierzehn Jahren nachwies, spielt diese Summation bei den Hilusdrüsen eine große Rolle, doch führt sie dazu, daß die Schatten auf der Platte gar nicht den Gebilden gleichen, durch die sie verursacht sind. Beiliegende Skizze (Abb. 1) kann dies erläutern. Die schraffierten Stellen entsprechen den sichtbaren Summationsschatten, die nur konturierten den Umrissen der „weggeleuchteten" und in ihrer wahren Größe unsichtbar gewordenen Drüsen. So sieht man oft in der Hilusgegend kleine, dichte, scharf umschriebene Schatten, entsprechend der Stelle, wo sich die Projektion einer Drüse mit der Projektion eines anderen Gebildes deckt, das auch als solches nicht abgebildet wird, oder einen schwachen Schatten gibt, wie z. B. die Rippen. Gerade auf diesen sieht man nicht selten kleine Drüsenschatten, die bei geringer Röhrenverschiebung dank der veränderten Projektion verschwinden. Jedenfalls ist das Verhalten hier ein prinzipiell anderes als bei den eingangs erwähnten kleinsten multiplen Verdichtungsherden, die trotz ihrer Kleinheit in ihrer wahren Gestalt auf der Röntgenplatte erscheinen. Andererseits ist es aber nie gelungen, einen einzelnen Miliartuberkel innerhalb einer Menschenlunge röntgenographisch darzustellen. Sehr beweisend ist in der Richtung eine Beobachtung von Jarisch und Hönlinger bei einem Patienten, bei dem klinisch auf Miliartuberkulose gefahndet wurde und das Röntgenbild der Lunge trotz bester Technik keine Anhaltspunkte dafür bot. Bei der Autopsie fand sich eine miliare Aussaat im Peritoneum und nur einzelne miliare Knötchen in Lunge und Pleura[2]). Es müssen eben die massenhaft im Lungengewebe zerstreuten kleinsten Herde die Darstellung der einzelnen in hohem Grade begünstigen.

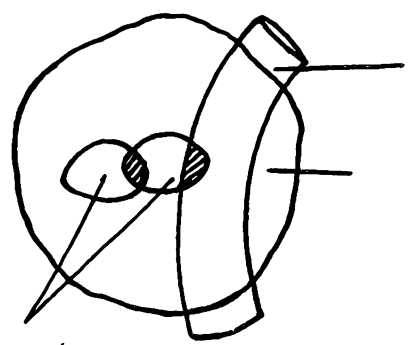

Abb. 1.

Dieser Vorgang läßt sich dadurch erklären, daß wir annehmen, jeder kleine Herd absorbiere einen Teil der ihn treffenden Strahlen, sende aber auch neue, Sekundärstrahlen, aus, wobei aber die Absorption überwiegt. Da die Miliartuberkel die ganze Lunge durchsetzen, summieren sich die von, in verschiedenen Tiefen gelegenen Knötchen, ausgesandten Sekundärstrahlen und diese werden von den plattennächsten absorbiert. Freilich geben auch diese eine Sekundärstrahlung, doch überwiegt ja die Absorption und die einzelnen Knötchen werden als einzelne, helle runde Punkte auf der Platte abgebildet. So müssen wir annehmen, daß die erkrankte Lunge in diesem Falle mehr Strahlen absorbiert als die gesunde, dementsprechend erscheint sie auch bei der Durchleuchtung dunkler; dafür werden aber in ihr mehr Sekundärstrahlen erzeugt. Diese verlaufen natürlich nach allen Richtungen, doch kommen für die Aufnahme nur die zu ihr gerichteten in Betracht. Ist diese Überlegung richtig, so müssen wir es im physikalischen Versuch auch erreichen können, daß einzelne kleine Gebilde, die an sich weggeleuchtet werden, durch vorgelegte ähnliche Körper als Sekundärstrahlenerzeuger in ihrer wahren Größe und Gestalt zur Darstellung gebracht werden. Bei den vorliegenden Versuchen wurden wir von den Herren Dr.

[1]) Mitgeteilt auf dem Kongreß der Deutschen Röntgengesellschaft 1914.
[2]) Wiener klinische Wochenschrift 1923.

Digitized by Google

Grote und Dr. Irwig in sachkundiger und liebenswürdiger Weise unterstützt, wofür wir ihnen unseren wärmsten Dank sagen.

Aus Wachs und Lanolin wurden Pillen gedreht, die ungefähr ebenso groß waren wie Miliartuberkel und auch nicht mehr Röntgenstrahlen absorbieren konnten als die letzteren, da sie keine schweratomigen Elemente enthielten. Diese Kügelchen wurden nun über die eine Hälfte der Platte in vielen Reihen übereinander, über die andere einzeln in einer Reihe gelegt, zwischen Pillen und Platte kamen noch mehrere Glasplatten und ein 3 Millimeter Aluminiumfilter. Danach wurde bei 60 Zentimeter Fokusplattendistanz exponiert. An der Stelle, wo die Pillen übereinanderlagen, kamen die einzelnen scharf und kontrastreich zur Darstellung, es gab keine Summationsschatten im oben auseinandergesetzten Sinn; doch bildeten sich auch die einzelnen, wenn auch bedeutend blasser, ab. Diese schwanden erst, als über die ganze Platte Glaswolle gelegt wurde, die einen wolkigen Schatten gibt, ähnlich der herausgenommenen lufthaltigen Lunge. An den Stellen mit mehreren Schichten Pillen kamen diese wieder klar in ihrer wahren Form und Größe zum Vorschein. Damit kann der Beweis wohl als erbracht gelten, daß kleine, schwach absorbierende



Abb. 2

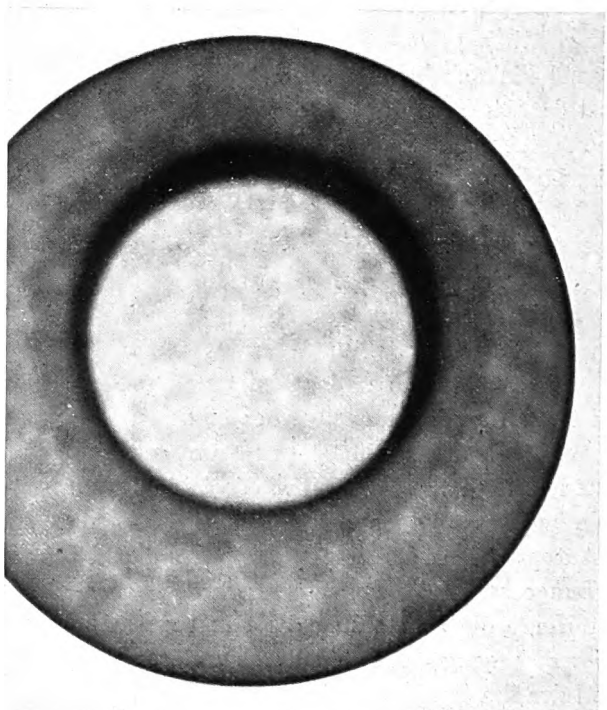

Abb. 3.

Gebilde in ihrer wahren Gestalt mit Röntgenstrahlen abgebildet werden können, wenn eine größere Zahl ähnlicher Gebilde zwischen ihnen und der Röhre angeordnet sind. Daß gerade die Sekundärstrahlen dabei eine Rolle spielen, wurde noch durch folgende Versuche erhärtet. Die Wachspillen wurden in einen oben offenen Glaskolben gelegt, so daß er halb gefüllt war, und eine Röntgenaufnahme bei 60 cm Fokusdistanz gemacht. (Abb. 2.) Wie aus der beigefügten Aufnahme (Abb. 3) ersichtlich ist, entstanden an der Stelle der Öffnung, die mehr direkte Strahlen erhielt, aber weniger vom Glase ausgesandte sekundäre, unregelmäßige Schatten, in denen allenfalls Kreisausschnitte wahrnehmbar sind, an den Randstellen, die weniger direkte, dafür aber mehr Sekundärstrahlen bekamen, sind wieder die kleinen Kugeln deutlich zu erkennen. Da die Sekundärstrahlen nie ganz ausgeschaltet werden können und wir es bei der Röntgenographie nie mit einem reinen Absorptionsschattenbild zu tun haben, mußten wir uns bemühen, ein Anologon mit Lichtstrahlen zu schaffen, die in einem Fall nur teilweise absorbiert, im anderen absorbiert und gleichzeitig nach verschiedenen Richtungen reflektiert werden. Zu diesem Zweck wurden ge-

Digitized by Google

färbte Glasperlen in ein mit Zedernöl gefülltes Glasgefäß gelegt und bei durchscheinendem Licht durch eine Mattscheibe betrachtet. Da Glas und Zedernöl fast den gleichen Brechungsindex hat, spielten die von den Glasperlen reflektierten Strahlen hier keine Rolle, die Mattscheibe sollte ein Analogon zu den Filtern (resp. der Thoraxwand zwischen Lunge und Platte) darstellen. Bei dieser Versuchsanordnung konnten die einzelnen Perlen nicht wahrgenommen werden, es sah aus, als ob es eine gleichmäßig gefärbte Flüssigkeit wäre. Wurden dagegen die Glasperlen mit einer dünnen Kollodiumschicht überzogen, die durchsichtig wie Glas ist, aber einen anderen Brechungsindex hat, so kamen einzelne Perlen bei sonst gleichen Bedingungen als dunkle Schatten zum Vorschein. Hier muß es sich jedenfalls um eine Wirkung der vom Kollodium reflektierten Lichtstrahlen handeln, die auch nach verschiedenen Richtungen verlaufen und zum Teil absorbiert werden, wie es bei sekundären Röntgenstrahlen der Fall ist. Der Tatsache, daß kleine, dicht gehäufte Gebilde in ihrer wahren Gestalt mit Röntgenstrahlen abgebildet werden können, kommt auch eine nicht zu unterschätzende, praktische Bedeutung zu. Sehen wir es ja, daß die Ähnlichkeiten der Röntgenbilder mit den anatomischen Präparaten bei Miliartuberkulose und bei Bronchopneumonie keine zufälligen Befunde sind, sondern auf physikalischen Vorgängen beruhen, die sich im Experiment reproduzieren lassen.

Haben wir somit die Möglichkeit, die Miliartuberkulose von einer Reihe anderer, kleinherdiger Lungenaffektionen zu unterscheiden, so ergibt sich die weitere Frage, ob wir auch die exsudative Form der Lungentuberkulose von der ihr anatomisch so ähnlichen lobulären Pneumonie auf Grund der röntgenologischen Untersuchung unterscheiden können.

Von verschiedenen Seiten wurde darauf hingewiesen, daß verkäste Herde stärker absorbierend wirken als nur entzündlich infiltrierte. In vollem Einklang damit steht auch die Tatsache, daß Röntgenaufnahmen von tuberkulösen Lungen einen konstrastreicheren Eindruck machen als solche bei unspezifischer Lobulärpneumonie und daß die Stellen mit stärkerer Absorption auch den verkästen Partien entsprechen, vor allem die zentralen Stellen der Verdichtungsherde. Um auch diese Frage genauer nachzuprüfen, wurden am hiesigen pathologischen Institut[1]) gleichgroße Würfel aus stark verkästem Lungengewebe, lobulärpneumonischen Herden (natürlich luftleere Teile) und einer lobärpneumonischen Lunge im Zustande der roten Hepatisation entnommen und in frischem Zustande auf eine Platte gelegt und exponiert. In der Schattenintensität ließ sich kein merklicher Unterschied nachweisen. Das kontrastreichere Bild bei Tuberkulose ist wohl auf das Nebeneinander von Verdichtungsherden und Höhlen zu beziehen; die dichteren Schatten der verkästen Partien sind wohl nur darauf zurückzuführen, daß sie den ausgedehntesten Herden entsprechen, auch ihren dicksten Stellen, die wegen der größeren Masse auch mehr Strahlen absorbieren. Jedenfalls darf aber aus der größeren Schattenbildung kein Schluß auf bereits eingetretene Verkäsung gezogen werden. Für differentialdiagnostische Erwägungen kommt der Form und Anordnung der Schatten eine weit größere Bedeutung zu.

[1]) Dem Vorstand des pathol. Institutes, Herrn Geheimrat Borst, und dem Prosektor, Herrn Dr. Groll, sagen wir für ihr bereitwilliges Entgegenkommen unseren wärmsten Dank.

Digitized by Google

(Aus dem Zentral-Röntgen-Institut der Universität in Debreczen [Direktor: Prof. J. v. Elischer].)

Röntgentechnische Kleinigkeiten.

Von **D. Markó.**

(Hierzu 3 Abbildungen im Text.)

I. Isolierte Schlüsselbeinaufnahme.

An den bisher geübten typischen Aufnahmen der Schlüsselbeine wird deren Struktur besonders am sternalen Ende durch den Rippen- oder Lungenschatten gewöhnlich dermaßen gedeckt, daß feinere Strukturveränderungen entweder gar nicht sichtbar, oft wegen Undeutlichkeit für die Diagnose nicht verwendbar sind.

Abb 1.

Diesem Übel abzuhelfen bedienen wir uns folgender Methode: Bei maximal vorgebeugter Schulter des sitzenden Patienten wird ein länglicher Film unmittelbar unter dem Schlüsselbein der Fossa infraclavicularis angelegt. Der Film, welcher eine schmiegsame, sich der Hautebene überall anpassende Fläche bildet, wird durch die freie Hand des Patienten der Fossa infraclavicularis angedrückt. Der Zentralstrahl ist von oben hinten nach vorne unten so auf die Klavikula gerichtet, daß derselbe das Schlüsselbein isoliert auf dem Film projiziert. Die Methode eignet sich ganz besonders zur Darstellung der medialen Hälfte des Schlüsselbeines (Abb. 1).

Die Verwendbarkeit obiger Technik soll folgendes Beispiel beweisen. Der 6jährige Knabe L. I. stürzte vor drei Wochen, wobei er auf die rechte Schulter fiel. Kurz nach dem Unfall schwoll die sternale Hälfte der rechten Klavikula in Begleitung von Schmerzen allmählich an. In der Nähe des Sternoklavikulargelenkes ist die Klavikula kolbenförmig vergrößert, druckschmerzhaft, Krepitation ist nicht nachweisbar. Das klinische Bild entsprach dem einer sternalen Luxation.

Abb. 2.

Die übliche Röntgenaufnahme zeigt undeutliche Aufhellung der Knochensubstanz, mit periostaler flekkenförmiger, kaum bemerkbarer Knochenneubildung. Diagnose: Tumor? Entzündung? Fraktur? Auf der mittels oben geschilderter Technik verfertigten Aufnahme ist eine subperiostale Querfraktur ohne Dislokation und beginnende periostale Kallusbildung sichtbar. (Siehe Abb. 2.)

II. Eine einfache Einrichtung zur Filterkontrolle.

Die üblichen Einrichtungen sind entweder kompliziert, oder werden dieselben mit überflüssigem Lärm besonders bei nervös oder ängstlichen Patienten unangenehm, auch bedingen einige eine separate Schaltung, die leicht vergessen werden kann. Die Frage ist mit der bei uns üblichen Einrichtung auf das einfachste lösbar. Der das Filter tragende Metallrahmen des Bestrahlungsstativs wird mit dem einen Pol der Beleuchtungsleitung verbunden. Der zweite Pol der Leitung wird vom ersten gut isoliert so auf das Stativ montiert, daß nur bei vollkommen eingeschobenem Filter zwischen den beiden Leitungen ein metallischer Kontakt entsteht. Mit dem Stromkreis wird der Beleuchtungskörper des Schalttisches ein für allemal verbunden. Der Beleuchtungskörper leuchtet selbstverständlich nur dann, wenn der Stromkreis durch den eingeschobenen Filter geschlossen wird. Die Schalttischbeleuchtung darf natürlich von keinem anderen Stromkreis gespeist werden.

Nach unserer Erfahrung gewöhnt man sich an das Aufleuchten dermaßen, daß ein Fehlen des Filters sofort bemerkt wird.

Digitized by Google

III. Sicherungsvorrichtung zum abwechselnden Betrieb von Lilienfeld- und Coolidge-Röhren mit gemeinsamem Heiztransformator.

Das Bedienen der beiden Röhrentypen mit gemeinsamem Heiztransformator kann für Coolidge Röhren dadurch gefährlich werden, daß beim Betrieb der letzteren das Einschalten des Ergänzungswiderstandes vergessen werden kann. In solchen Fällen glüht die Spirale der Coolidgekathode durch und die Röhre wird sofort unbrauchbar. Eine Sicherung gegen solche Unfälle leistet ein konstanter Widerstand, welcher an der Hochspannungsleitung montiert, im Glühstromkreis geschaltet ist und so eingestellt wird, daß die nachdem Widerstand abgezweigte Sonderleitung der Coolidge-Röhre die optimale Stromstärke erhält, wenn der Primärwiderstand der Heizstromstärke der Lilienfeldröhre entspricht. Die Regulierung der Glühkathode von Coolidge-Röhren kann beim konstanten sekundären Widerstand leicht und bequem mittels des primären Lilienfeld-Widerstandes durchgeführt werden (Abb. 3).

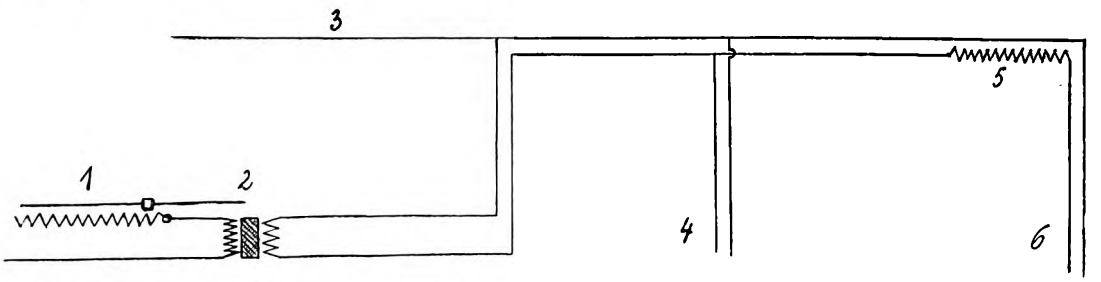

Abb. 3. 1 u. 2. Lilienfeld Heiztransformator u. Widerstand. 3. Negative Hochspannungsleitung. 4. Heizstrom für Lilienfeld-Röhren 5. Widerstand im sekundären Stromkreis. 6. Heizstrom für Coolidge-Röhren.

Mediaröhre und Doppelfokusröhre.

Ein Vergleich in Bezug auf Zeichnungsschärfe.

Von Dr. **R. Thaller,** Wien.

(Hierzu 6 Abbildungen im Text.)

Man findet in letzter Zeit vielfach Gelegenheit, uferlose Debatten über die Güte und Vorzüge zweier Diagnostikröhrentypen, welche beide den modernsten Anforderungen entsprechen wollen, anzuhören. Besonders in Ländern wie Österreich, Tschechoslowakei, Ungarn, Jugoslavien und Rumänien bestehen noch starke Meinungsunterschiede, welche eine sachliche Klarlegung wünschenswert erscheinen lassen.

Im folgenden soll an der Hand einiger grundsätzlich einfachen Versuche eine objektive Beurteilung über die Wirkungsweise resp. über die Vorzüge und Nachteile der beiden Röhrentypen ermöglicht werden. Die beiden Typen, die miteinander in Vergleich gezogen werden, sind die Mediarohre von C. H. F. Müller und die Doppelfokus-Phönix-Radion-Röhre.

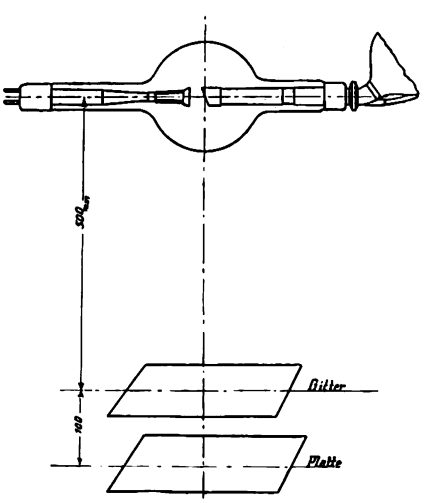

Fig. 1.

Die Mediaröhre ist eine Elektronenröhre, sowohl für sehr hohe, als auch niedere Belastungen. Die hohe Belastbarkeit bei dieser Röhrentype wird dadurch erreicht, daß der Fokus, Brennfleck, der Röhre bandförmig ausgebildet ist. Durch die steile Lage dieses bandförmigen Brennflekkes gegen die Ebene der photographischen Platte oder gegen die Ebene eines Durchleuchtungsschirmes ist die Schärfe der Bildzeichnung der Röhre bedingt. Die Doppelfokus-Phönix-Radion-Röhre ist ebenfalls eine Elektronenröhre. Dieselbe gestattet die Verwendung von zwei verschiedenen Fokussen, was dadurch erreicht wird, daß in die Kathode zwei Elektronen emittierende Spiralen eingebaut sind. Die Spiralen sind so ein-

Digitized by Google



Fig. 2a.

gebaut, daß die eine einen sogenannten Scharffokus für geringe Belastungen, die andere einen sogenannten Hochleistungsfokus mit großem Durchmesser für hohe Belastugen liefert.

Die Versuchsanordnung ist überaus einfach und kann stets von jedermann wiederholt werden. Beide Röhren wurden (s. Fig. 1) horizontal gelagert.

Im Abstand von 60 cm wurde dann genau vertikal unter den Fokus des Rohres der Mittelpunkt einer ebenfalls horizontal gelegten photographischen Platte (13×18) gebracht. Im Abstand von 10 cm von der photographischen Platte, also zwischen Rohr und Platte, wurde ein gewöhnliches Drahtgitter (Maschenweite 1,2 mm, Drahtstärke 0,4 mm) parallel zur Platte, also ebenfalls horizontal, befestigt. Es wurde nun zunächst je eine Aufnahme mit jeder der beiden

Digitized by Google

Digitized by Google

Digitized by Google



Fig. 3b.

gegen liefert bei Verwendung von geringen Belastungen gute Bilder. Bei höheren Belastungen des Scharffokusses würde das Rohr in seiner Gesamtheit Schaden leiden, da eine starke Zerstäubung des Wolframs im Fokus unvermeidlich wäre. Daß die Mediaröhre hingegen stets scharf zeichnet, ist aus der Anordnung des Brennfleckes und durch seine geometrische Lage ohne weiteres erklärlich.

a b c

Fig. 4.

Digitized by Google

Aus der Chirurgischen Universitätsklinik zu Rostok (Direktor: Geheimrat Prof. Dr. W. Müller).

Zur röntgenologischen Darstellung der Spondylitis tuberculosa mit starker Gibbusbildung.

Von

Dr. med. **Kurt Breitländer,** Vol.-Assistent der Klinik.

(Hierzu 7 Abbildungen im Text.)

Es ist eine bekannte Tatsache, daß bei Fällen von Spondylitis tuberculosa mit starker Gibbusbildung die röntgenologische Darstellung der erkrankten Wirbelkörper und deren Nachbarwirbel im anterioposterioren Strahlengang erhebliche Schwierigkeiten macht, ja fast unmöglich wird bei der Verwendung des bisher üblichen Plattenmateriales. Auf derartigen Plattenaufnahmen sind infolge der starken Sekundärstrahlung alle plattenfernen Wirbelsäulenpartien im Röntgenbilde unscharf und infolge der durch die Projektion bedingten starken Schattenüberschneidungen fast nur grobe, fleckige Helligkeitsunterschiede erzielbar und die Aufnahmen in dieser Strahlenrichtung sind diagnostisch kaum verwertbar. Selbst grobanatomische Veränderungen der Wirbelsäule im Sinne seitlicher Subluxation einzelner Wirbelkörper können übersehen werden. Es bleibt damit für die Diagnostik im wesentlichen nur die seitliche Aufnahme, aber auch diese läßt infolge der großen Entfernung der Wirbelkörper von der Platte niemals feinere Strukturunterschiede, sondern nur grobe anatomische Veränderungen der Wirbelsäule oder einzelner Teile derselben erkennen. Da aber die Erkennung der Ausdehnung der Erkrankung im Beginn der Behandlung (Herde in Nachbarwirbeln, Abszesse usw.) für die einzuschlagende Therapie von erheblicher Bedeutung ist, so erscheint eine Verfeinerung der Röntgentechnik geboten.

Im folgenden möchte ich ganz kurz eine Methode der Darstellung von Wirbelsäulenabschnitten mit starker Gibbusbildung im ventrodorsalen Strahlengang mitteilen, die es uns m. E. in vielen Fällen ermöglichen wird, die Ausdehnung der Erkrankung besser und frühzeitiger als bisher zu erkennen. Ich wandte sie bisher bei einigen Fällen an; jedoch standen mir in dieser Zeit leider nur Fälle mit prävertebraler Abszeßbildung zur Verfügung, die an sich die Darstellung einer feineren Strukturbezeichnung der erkrankten Wirbelkörper durch Schattenüberlagerung verwehrten. — Ich ging von folgender Überlegung aus:

Die vom Fokus der Röntgenröhre im Sinne der Radien einer Halbkugel ausgesandten, divergierenden Strahlen bedingen bei einem geraden Körper wie dem der normalen Wirbelsäule (von der geringen physiologischen Schweifung sei hier abgesehen), der sich in einer Ebene senkrecht zum Zentralstrahl der Röhre befindet, die komplizierten Schattenüberschneidungen des normalen Wirbelsäulen-Röntgenbildes. Diese Schattenüberschneidungen (durch Projektion bedingte Verzeichnung) sind abhängig einerseits von der Dicke des zu röntgenographierenden Körpers und andererseits von dem Einfallswinkel der Röntgenstrahlen zur Ebene der Wirbelsäule, d. h. je kleiner der Einfallswinkel ist, um so größer sind die Überschneidungen und Verzeichnungen, und je weiter sich der Einfallswinkel einem rechten nähert, um so geringer sind sie. Bei einem langgestreckten, im Verhältnis zu seiner Länge schmalen Körper, wie dem der Wirbelsäule, wird die durch die Projektion bedingte Verzeichnung des Röntgenbildes in der Längsachse am stärksten in denjenigen Abschnitten der Wirbelsäule sein, die am weitesten entfernt vom Fokus der Röhre sind, dies sind die kranial und kaudal vom Zentralstrahl gelegenen Wirbelkörper, und ihre Verzeichnung wird ferner um so stärker sein, je weiter die Röntgenplatte oder der Röntgenfilm vom Körper entfernt sind (Abb. 1). Es entsteht aber nicht nur eine Verzeichnung in der Längsachse des Präparates, sondern auch in dessen Querachse, hier wiederum am stärksten, je näher der Wirbelkörper dem Röhrenfokus liegt und je weiter das zu belichtende Material von der Wirbelsäule, d. h. vom Patienten selbst, entfernt ist. — Die Verzeichnungen und Überschneidungen der

Digitized by Google

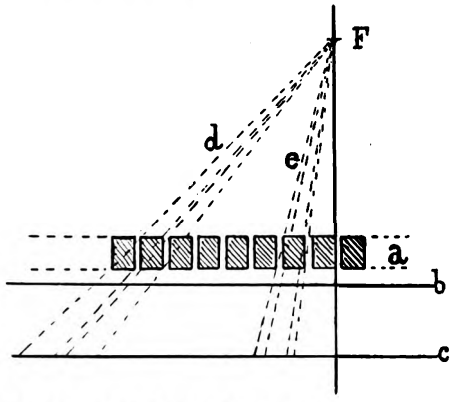

Abb. 1. a) Wirbelsäule, schematisiert. b) und c) Parallelle Ebenen. d) Strahlbündel mit kleinem Einfallswinkel. e) Desgl. fast senkrecht einfallend. F) Fokus.

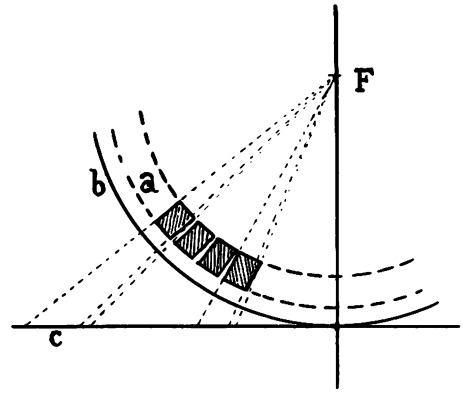

Abb. 2. a) Wirbelsäule. b) Film konzentrisch liegend. c) Desgl. horizontal und plan liegend. F) Fokus.

Röntgenschatten werden nun in derjenigen Ebene am geringsten sein müssen, in der alle Punkte einer Ebene der Wirbelsäule vom Röhrenbrennpunkt gleich weit entfernt sind, d. h. je mehr sich der zu röntgenographierende Körper der Oberfläche einer Halbkugel oder — die Verzeichnung in der Querachse unberücksichtigt lassend — der Oberfläche eines Halbzylinders nähert (Abb. 2), wenn es uns gelingt, auch das zu belichtende Material dem zu röntgenographierenden Körper enganliegend der Halbzylinderoberfläche zu nähern. Diese Möglichkeit ist uns gegeben durch die Verwendung von Films, die in Papier verpackt, sich leicht ohne Beschädigung in Halbzylinderform oder in einen Winkel bringen lassen. Wir können diese jedoch selbstverständlich nur um e i n e Achse biegen (allenfalls um zwei parallele). — Haben wir nun eine Wirbelsäulenabknickung im Sinne eines tuberkulösen Gibbus vor uns, so können wir die Vorderkante der Wirbelsäule, die einen bestimmten Winkel bildet, auch auffassen als Tangenten an einem Halbzylinder, in dessen Achse sich der Röhrenfokus befindet, oder nur die Medianebene betrachtend als Tangenten an einem Halbkreis, dessen Mittelpunkt der Röhrenfokus bildet. Nun sind selbstverständlich viele Kreise denkbar, die den angenommenen Gibbuswinkel als Tangenten haben können. Da es uns im allgemeinen aber darauf ankommen wird, die in nächster Nähe des eingebrochenen Wirbel-

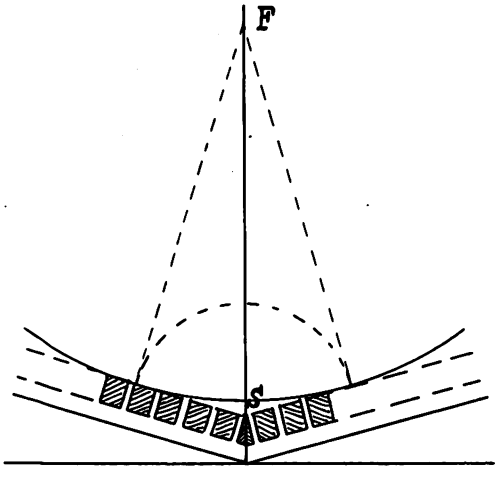

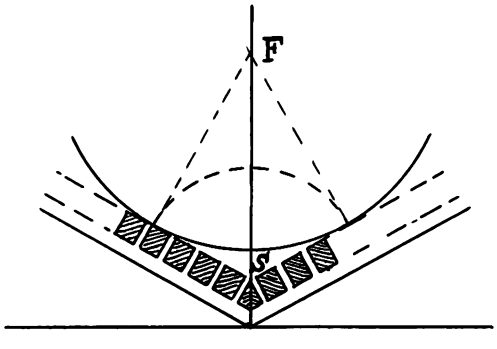

Abb. 3a und b.

a) Gibbuswinkel von 1'0 Grad. In gleicher Entfernung vom Scheitel *(S)* beiderseits Lote errichtet, die sich im Brennpunkt *(F)* schneiden.

b) Gibbuswinkel von 120 Grad. Desgl.

Digitized by Google

körpers befindlichen Wirbelkörper scharf darzustellen, so hätten wir demgemäß im Abstand von wenigen Zentimetern beiderseits gleich entfernt vom Scheitelpunkt des Tangentenwinkels Lote zu errichten, die sich im idealen Fokuspunkt schneiden müssen (Abb. 3). Wir erzielen dabei jedoch vielfach Brennpunkte (bei starkem Gibbus), die wir praktisch nicht erreichen können infolge der uns durch den anterioposterioren Körperdurchmesser gesetzten Grenze. Praktisch wird es darauf ankommen, je nach Stärke des Gibbus den Fokus der Röhre so dicht als möglich — gegebenenfalls unter Verzicht auf Blendenwirkung — an den Körper heranzubringen, und zwar in der Gibbuswinkelhalbierenden (unserer Tangentenwinkelhalbierenden, worin sich alle in gleicher Entfernung vom Scheitelpunkt beiderseits errichteten Lote schneiden müssen). Hiermit ist ohne weiteres ausgedrückt, daß sich der Fokusabstand richten muß nach dem Grade des Winkels, den die Wirbelsäulenabschnitte zueinander bilden, d. h. der Fokusabstand muß direkt proportional sein dem Winkel der Wirbelsäule, oder anders ausgedrückt: Je stärker der Gibbus (je kleiner der Winkel von 180 Grad abwärts), um so geringer muß der Fokusabstand gewählt werden. Wir können nun praktisch die Wirbelsäulenvorderkante und die Verbindungslinie über die Proc. spinosi als parallel annehmen, und da uns nur die letztere am Patienten meßbar ist, als Tangenten an unserem Halbkreis annehmen. — Es ist uns nun selbstverständlich bei der Darstellung derartiger Wirbelsäulenabknickungen eine untere Grenze gesetzt, und es wird uns kaum gelingen, mit dieser Methode Abknickungen unterhalb von 90 bis 100 Grad einwandfrei darzustellen.

Abb. 4. Seitliche Präparataufnahme zeigt Gibbuswinkel von 124 Grad. (Kastenblende.)

Es erübrigt sich eigentlich zu erwähnen, daß durch den enganliegenden Film, unter den man zweckmäßig Bleigummi oder dünnes Bleiblech legt, die Sekundärstrahlung auf ein Minimum reduziert wird.

Nun kurz zu meinen Versuchen und meiner Technik: Nach Anfertigung einer Wirbelsäulenabknickung im Präparat durch Keilosteotomie zweier aneinandergrenzender Wirbelkörper wurde zunächst eine seitliche Aufnahme (mit Kastenblende) angefertigt, die den entstandenen Gibbus im Winkel von 124 Grad erkennen läßt. Diese seitliche Aufnahme wurde wie gewöhnlich auf einer Röntgenplatte hergestellt, sie zeigt gute Strukturzeichnung (Abb. 4). Für die Aufnahmen im ventrodorsalen Strahlengang wurde ein Fokusabstand vom Gibbusscheitel von 35 Zentimeter gewählt. Das ist wohl beim Erwachsenen mit einem Gibbus von 124 Grad die kürzeste Entfernung, auf die man mit dem Fokus an den Patienten herangehen kann. Nun wurde das Präparat in eine derartige Lage zur Horizontalen gebracht (Abb. 5), daß der Restwinkel zu 180 Grad (gleich 56 Grad) beiderseits ausgeglichen wurde und darüber in der Winkelhalbierenden im Abstand von 35 Zentimeter unter Verzicht der Blendenwirkung der Röhrenfokus angebracht. Nun wurde das eine Mal ein Film derartig unter das Präparat gelegt, indem er direkt der Horizontalebene völlig plan auflag und ein anderes Mal, indem er dem Wirbelsäulenpräparat entsprechend dem Gibbuswinkel eng angelegt wurde (Abb. 5). Unter dem Film wurde in beiden Fällen ein gleichgroßes Stück Bleigummi angebracht. Die Expositionszeit und Röhrenbelastung war bei beiden Aufnahmen a b s o l u t die gleiche, so daß der entstandene Belichtungsfaktor (überlichtet) für die Beurteilung des absoluten Wertes dieser Technik nicht ins Gewicht fallen kann. In der nebenstehenden Abb. 6 werden die Aufnahmen wiedergegeben, links der planliegende,

Digitized by Google

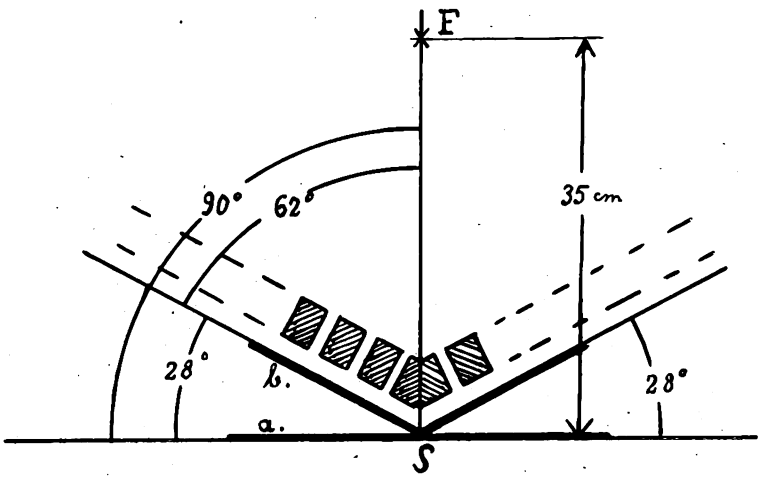

Abb. 5. Gibbuswinkel 124 Grad. Winkel zur Horizontalen beiderseits ausgeglichen. Fokusabstand 35 cm. a) Filmplan, b) Film anliegend.

rechts daneben der dem Präparat eng anliegende Film. Trotz des geringen Expositionsfehlers zeigen die Aufnahmen so erhebliche Unterschiede, daß sie für sich sprechen.

Für die Anwendung dieser Technik am Patienten kann man sich sehr leicht ein Brett herstellen, das nebenstehende Skizze erläutert (Abb. 7). Dieses Brett gestattet eine schnelle Einstellung des betreffenden Gibbuswinkels, da der Restwinkel zur Horizontalen beiderseits durch

Abb. 6. Links horizontal und plan liegender, rechts im Gibbuswinkel anliegender Film. (Ohne Blende.)

Digitized by Google

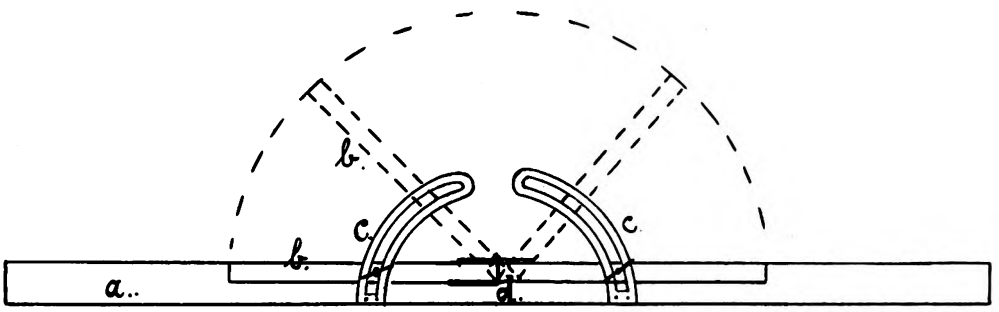

Abb. 7. Einstellbrett: a) Grundbrett. b) Bewegliche Schenkel. c) Arretiervorrichtung. d) Doppelscharniergelenk.

die mit Klemmvorrichtung versehenen beweglichen Schenkel ausgleichbar ist, so daß im Lot über dem Scheitelpunkt die Röhre zentriert werden kann. Man lagert den Patienten mit dem Gibbus in den gebildeten Winkel hinein und bringt den Kranken durch Kissenunterpolsterung in eine bequeme Lage. Bei geringem Gibbus kann man gerne auf ein derartiges Einstellbrett verzichten und den Kranken auf ein Kissen (Sandsack) lagern, in das man eine dem Gibbus entsprechende Vertiefung hineindrückt.

Im folgenden sei ganz kurz noch ein Fall wiedergegeben, bei dem es sich um einen tuberkulösen Prozeß in der Ausdehnung des 4.—6. Brustwirbels handelt: Ein 4jähriges Kind, bei dem ein Gibbus im Winkel von 128 Grad besteht. Es wurde in der obenbeschriebenen Weise vorgegangen unter Verwendung der Albers-Schönberg-'Kastenblende. Wiederum wurde für beide Aufnahmen im ventrodorsalen Strahlengang das gleiche Material (Film) verwendet und absolut gleichmäßig belichtet. Obwohl auch dieser Fall einen prävertebralen Abszeßschatten aufweist, der die Beurteilung der Ausdehnung der Erkrankung erschwert und eine feinere Strukturzeichnung der erkrankten Partien nicht zuläßt, glaube ich doch, aus den vorliegenden Aufnahmen einen Schluß für den Wert der beschriebenen Technik ziehen zu dürfen. — Ich würde es für wünschenswert halten, diese Technik einmal nachzuprüfen.

Eine geeignete Anwendung dieser Technik ist m. E. auch für andere Körperteile (Schädel, Thorax, Gelenke) möglich und könnte die Röntgentechnik in mancher Beziehung verfeinern, denn wir werden überall da ungleich schärfere Bilder als mit der bisherigen Plattentechnik erzielen müssen, wo es uns gelingt, den Röhrenfokus dem Mittelpunkt des der Knochenkrümmung angenäherten Kreises zu nähern, wenn die Körperform es uns gestattet, den Film in eine parallele (konzentrische) Lage zu bringen.

Es sei mir gestattet, gelegentlich über unsere weiteren Erfahrungen mit dieser Technik zu berichten. Erwähnen möchte ich noch, daß mir für meine Versuche doppelseitig begossene Agfa-Filme zur Verfügung standen, die von guter Empfindlichkeit waren und sich gut bewährten.

Digitized by Google

Bücherbesprechungen.

Fritz Partsch (chirurg. Klinik Rostock): **Das diagnostische Pneumoperitoneum in der Chirurgie.** Archiv und Atlas der normalen u. pathologischen Anatomie in typischen Röntgenbildern, Ergänzungsband 35. 1924. Hamburg, Lucas Gräfe & Sillem. Preis geb. 16.— M.

Eine dankenswerte Arbeit, die in exakter Weise die diagnostische Leistungsfähigkeit des Pneumoperitoneums behandelt. Geschichtliche Einleitung. Bei der Besprechung der intraperitonealen Resorption werden die Angaben Wegners aus dem Jahre 1876 bestätigt: Atmosphärische Luft wird vom Peritoneum reizlos vertragen, Serosaverdickungen bei vielfacher Wiederholung. Resorptionstabelle nach den Angaben von Teschendorf. Erklärung der Schwankungen des intraperitonealen Druckes nach Propping und Melchior. Indikation und Kontraindikation: Kontraindiziert ist das Pneumoperitoneum bei allen akut-entzündlichen Erkrankungen des Bauchraumes, gleichgültig ob der Krankheitsprozeß gut abgekapselt erscheint oder nicht; kontraindiziert ist es ferner bei Meteorismus und Ileus und Vorhandensein breiter Adhäsionen wegen Gefahr der Darmverletzung; endlich bei Erkrankungen von Herz und Lunge. Indiziert ist es bei Verdacht auf Adhäsionen, Nachweis und Lokalisation von Fremdkörpern, metastatischen Prozessen, Leber- und Milzkrankheiten, Darstellung der Nieren und hier besonders auch bei unklarem bzw. negativem Steinbefund durch die gewöhnliche Aufnahmetechnik; ferner bei Beckentumoren und Darmadhäsionen nach weiblichen Genitalerkrankungen, und endlich bei grobanatomischen Zwerchfellaffektionen. Gefahren: Einschleppung von Bakterien (aseptisches Arbeiten, Durchleiten des Gases durch sterile Gaze), Verletzung der Arteria hypogastrica, des Darmes. Bei Bauchfellkarzinose und Tuberkuloseperitonitis ist man wegen der breiten Adhäsionen der Darmschlingen nicht vor Perforation sicher. Oft wird das Netz angestochen (Netzemphysem, die Gefäße weichen der Stumpfnadel aus). Die Gefahr der Luftembolie wurde überschätzt. Bei zu kurzer Nadel kam es zu einem präperitonealen Emphysem. Besprechung der in der Literatur verzeichneten seltenen Komplikationen. Beim Stehen und Sichaufsetzen kann es zu Kollapszuständen kommen. Instrumentarium: Nadel nach Goetze, Vorschaltflasche, Gummigebläse. Daneben wird noch die Apparatur nach Goetze zur Sauerstoffeinblasung beschrieben. Technik und Durchleuchtung: Vorbereitung wie zu einer Laparatomie, Einstichstelle nach Goetze. Lagerung des Pat. in Beckenhochlagerung auf einem Operationstisch. Die einverleibte Gasmenge schwankt zwischen 1—4 Liter, im Mittel 2 Liter. Die Durchleuchtung wird in folgender Reihenfolge vorgenommen: Rückenlage, linke und rechte Seitenlage (evtl. Knieellbogenlage), dann Untersuchung auf dem Trochoskop in Bauchlage, und zwar in Beckentief- und Beckenhochlagerung und evtl. noch im Sitzen und Stehen. Nachher Entleerung des Gases durch die alte Einstichstelle. Es folgt nun im speziellen diagnostischen Teil eine eingehende Besprechung der diagnostischen Möglichkeiten durch das Pneumoperitoneum. In einer späteren Neuauflage dürfte das Spannungspneumoperitoneum, der Spannungspneumaskos Erwähnung finden. Als Einführung in die heute wohl stark überwertete pneumoperitoneale Diagnostik darf das Buch angelegentlichst empfohlen werden. H. R. Schinz.

W. Birk und L. Schall (Tübingen): **Strahlenbehandlung der Kinderkrankheiten.** Berlin-Wien, 1924. Verlag Urban & Schwarzenberg. 77 S. Preis geh. 3.— M.

Das Buch wird Pädiatern und Röntgenologen gleich willkommen sein, denn es füllt entschieden eine Lücke aus. Die Röntgenbehandlung des Kindes verlangt besondere Vorsicht und besondere Erfahrung. Wer sie noch nicht hat, muß sich eben in einem derartigen Buche Rat holen. Der erste Teil lehrt die Behandlung von Kinderkrankheiten mit künstlicher Höhensonne, deren Wirkung, Technik und Indikationen (Rachitis, Spasmophilie, Tuberkulose, chronische infiltrierende Ekzeme, evtl. auch Asthma bronchiale, Enuresis nocturna) besprochen werden, unter Hinweis auf mögliche Schädigungen. Der zweite, größere Teil bringt die Röntgentherapie. Die Verf. schildern kurz die Technik, Eichung der Röhre mit Jünglings Bohnenmethode, Dosierung unter Zugrundelegung der HED. der Erwachsenen, mit entsprechenden Einschränkungen; 50% derselben werden in der Kinderpraxis nicht überschritten. Die Dosis pro Körpervolumeinheit ist besonders in Rechnung zu ziehen. Die einzelnen Anwendungsgebiete werden, soweit sie nicht vorwiegend dem Chirurgen und dem Dermatologen zustehen, besprochen: Lymphomata, Mesenterialdrüsen-, Bauchfelltuberkulose; Lungentuberkulose sehr mit Auswahl; [Ablehnung bei Bronchialdrüsen-Tuberkulose]; einfache Thymushyperplasie (Röntgenbilder sind beigegeben), Hypophysentumoren, Leukämien und Pseudoleukämien, chronisch indurierende intertriginöse Ekzeme, chronische Bronchitiden (Asthma) bei exsudativen Kindern. Bei jeder Krankheit ist die Bestrahlungstechnik angegeben, auch auf die Literatur verwiesen. Zum Schluß werden die Röntgenschädigungen erörtert. Das Buch wird sicher dazu beitragen, daß die Röntgenstrahlen bei Kinderkrankheiten mit größerer Sicherheit und daher auch häufiger angewendet werden. Gr.

Digitized by Google

W. Koch (Berlin): **Thoraxschnitte von Erkrankungen der Brustorgane.** Berlin 1924, Verlag Jul. Springer. 402 S., 93 Doppeltafeln, 2 Textabb. Preis geh. 45.— M., geb., 48.— M.

Verf. hat sich der „holoptischen" Sektionsmethode bedient, d. h. durch den formalingehärteten Thorax Frontalschnitte gelegt, welche die krankhaften Lageveränderungen der Organe, ihre Verdrängung durch Ergüsse, Tumoren, Entzündungsprodukte, vergrößerte Nachbarorgane in überaus anschaulicher Weise zeigt. Dem einzelnen Fall ist die Krankengeschichte, das Obduktionsprotokoll, häufig auch das Röntgenbild in vivo bzw. in mortuo und eine Epikrise beigegeben, also alles zusammengefaßt, was zur möglichst gründlichen Erkennung der krankhaften Gestalt- und Lageveränderungen gehört. Aus jeder Krankheitsgruppe sind besonders deutliche Beispiele ausgewählt: Pleuritische Ergüsse, Pneumothorax, Lungengangrän, Phthise, Habitus asthenicus, Mediastinaltumoren, Kyphoskoliose, Herzfehler, Aneurysmen. Nicht nur für den Kliniker und Pathologen, sondern auch für den Röntgenologen enthält dieses schöne Werk eine Fülle wichtiger Aufklärungen, zum besseren Verständnis der Thoraxröntgenogramme. Der ausführliche Rückblick auf die Ergebnisse dieser mühevollen Arbeit verdient aufmerksames Studium. Die Photographien sind hervorragend schön und vermitteln einen plastischeren, topographisch richtigeren Eindruck, als man ihn vom Zusehen bei gewöhnlichen Sektionen erhalten kann. Gr.

A. Bacmeister und L. Rickmann (St. Blasien): **Die Röntgenbehandlung der Lungen- und Kehlkopftuberkulose.** Leipzig 1924, Verlag Georg Thieme. 95 S., 60 Abb. im Text und auf 17 Tafeln. Preis geh. 8.70 M., geb. 10.80 M.

Bacmeister blickt auf eine so große Anzahl röntgenbestrahlter Lungentuberkulosen zurück — ca. 1500 Fälle in den Jahren 1918—1922 —, daß er mit ganz bestimmten Ratschlägen hinsichtlich Auswahl geeigneter Fälle, schonender Technik unter genauer Überwachung hervortreten kann. Bei heilbaren Fällen wird die Heilung durch Bestrahlung beschleunigt, d. h. bei langsam fortschreitenden, stationären und bereits zur Latenz neigenden Formen im Gegensatz zu den progredienten exsudativ-käsigen, bei denen eben das zu beeinflussende Granulationsgewebe zurücktritt. Die Stellung der „Qualitätsdiagnose" ist also besonders wichtig, sie wird erörtert. Kavernen sind bei zur Latenz neigenden Formen der zirrhotischen und nodösen Tuberkulose keine Gegenanzeige. Von den mit Röntgenstrahlen behandelten Fällen (75% aller Fälle) sind 46—77% latent und 16—47% wesentlich gebessert, d. h. berufsfähig geworden. Beide Gruppen zusammen machen 79—93% aus. Die durchschnittliche Dauer der ganzen Kur betrug rund 4 Monate. Die unterstützenden Maßnahmen: allgemeine Kur, Tuberkulin, Luft- und Sonnen-(Quarzlicht)behandlung, chirurgische Eingriffe werden als wichtig hervorgehoben. 46 Röntgenogramme in Lichtdruck veranschaulichen mehr oder weniger deutlich die Erfolge. —

Rickmann schildert in gleicher Weise Indikation, Technik und Erfolge der Röntgenbehandlung der Kehlkopftuberkulose. Der Bestrahlungsplan ist streng individuell zu bestimmen, er richtet sich nach dem anatomischen Grundcharakter des Leidens und dem Reaktionsablauf. Kombinierte Behandlung ist oft das Beste. (Milchsäure, Krysolgan, Operation, Kaustik.) In 4 + 4 Jahren wurden 103 (= 38,7%) + 337 (= 45,2%) aktiv behandelt und hiervon erst 61%, in den letzten Jahren 85% geheilt bzw. wesentlich gebessert, welch günstiges Ergebnis wesentlich den Röntgenstrahlen zuzuschreiben ist. Schädigungen hält Verf. bei Anwendung richtiger Technik für ausgeschlossen. Gr.

Hermann Wintz (Erlangen): **Die Röntgenbehandlung des Mammakarzinoms.** Leipzig 1924, Verlag Georg Thieme, 52 S. und 82 Lichtdrucktafeln. Preis geb. 27.— M.

Die vorliegende Monographie ist eine Zwillingsschwester der kürzlich erschienenen „Röntgenbehandlung des Uteruskarzinoms". Verf. entwickelt die physikalischen Überlegungen und biologischen Grundanschauungen, welche zur jetzt geübten „Erlanger Methode" führten. Die Technik wird in zahlreichen Lichtbildern so genau in allen Einzelheiten geschildert, daß jeder Leser sich eine genaue Vorstellung machen und mit Hochleistungsapparaten den gleichen Weg einschlagen kann. Die Entscheidung darüber, ob dieser Weg der zweckmäßigste ist, erwartet Verf. von den kommenden Jahren. Er verschweigt keineswegs die unerwünschten Nebenwirkungen der einzeitigen Intensivtherapie auf Lunge, Blut usw., zeigt aber auch, wie man dieselben möglichst vermeiden kann und wie man insbesondere die „Kombinationsschädigung" ausschalten muß, wie man ferner durch geeignete Vor- und Nachbehandlung vorbeugend wirkt. Auch die Kastrationsbestrahlung wird in mehreren Tafeln vorgeführt. Den Schluß bilden sehr praktische Übersichtsbilder der Dosisverteilung und Kurven der Zusatzdosis. Das Buch verdient, als Verkünderin einer wohldurchdachten und sorgfältig durchgearbeiteten Methode, das Interesse auch derjenigen Röntgenologen, welche nicht Anhänger der konzentrierten Intensivtherapie sind. Gr.

Digitized by Google

F. Oehlecker (Hamburg-Barmbeck): **Tuberkulose der Knochen und Gelenke.** Berlin-Wien 1924, Verlag Urban & Schwarzenberg. 405 S., 356 Textabb. Preis geh. 21.50 M., geb. 25.50 M.

Die Diagnostik und Therapie der Knochen- und Gelenktuberkulose nach dem gegenwärtigen Stand unseres Wissens zu schreiben, war eine dankenswerte Aufgabe; denn die Werke von König, Krause sind veraltet, das Buch von Kisch ist vergriffen. Die Art, wie der Verfasser das große Gebiet bewältigt, ist sehr ausdrucksvoll und für den gedachten Lehrzweck in ihrer Klarheit sehr wirksam. In einem allgemeinen Teil bringt Verf. kurz die Pathologie, Ätiologie, die klinischen Erscheinungsformen; die Röntgendiagnostik wird besonders eingehend gewürdigt, im Rahmen der gesamten Untersuchung und Beurteilung wird ihr der richtige Platz angewiesen. Die Beziehung der Knochentuberkulose zum Unfall wird besprochen, die Behandlung in großzügig zusammenfassender Weise gelehrt; mit Röntgenbestrahlung ist Verf. nach seinen Erfahrungen auffallend zurückhaltend. Im speziellen Teil nimmt Verf. die einzelnen Körperregionen durch und schildert in Wort und Bild die tuberkulösen Herde, mit differentialdiagnostischen Streiflichtern. Für den Röntgenologen ist das Buch wertvoll, da hier seine Aufgabe vom Standpunkt eines erfahrenen Klinikers aus behandelt ist. Er sieht, was der Kliniker braucht, worauf es ihm ankommt und wo die Röntgendiagnostik noch Mängel aufweist, die durch verbesserte Technik zu überwinden wären. Gr.

A. Schittenhelm (Kiel): **Lehrbuch der Röntgendiagnostik.** 2. Bände. 1283 S., mit 1032 Abb. und 3 Tafeln im Text. Berlin 1924. Verlag Julius Springer. Preis ungeb. 74.— M., geb. 78.— M.

Dieses Werk nimmt unter den Neuerscheinungen dieses Jahres eine hervorragende Stelle ein. Schon vor dem Krieg angelegt, wurde es nun zu Ende geführt und liegt in glänzender Ausstattung vor. Es behandelt die Röntgendiagnostik, vorwiegend soweit sie den Internisten beschäftigt. Zur Bearbeitung der einzelnen Abschnitte hat der Herausgeber bekannte, auf den einzelnen Gebieten besonders erfahrene Mitarbeiter gewonnen, welche ihre Aufgabe sehr schön gelöst haben. Kaestle hat die Röntgenphysik und Röntgentechnik bearbeitet und den etwas spröden Stoff in gefällige, flüssige Form gegossen. Die Röntgendiagnostik der Erkrankungen des Kopfes hat Schüller mit einer Gründlichkeit behandelt, daß es eine wahre Freude ist. Auf diesem schwierigen Gebiet einen erfahrenen, verlässigen Führer zu haben, wird jedem willkommen sein. Wer des Verfassers mehr im Verborgenen blühende schöne Abhandlung in Nothnagels Handbuch nicht besitzt, wird überrascht sein, wieviel die Röntgenstrahlen — bei aller Vorsicht —, im Schädel zu differenzieren vermögen. — Die Röntgenuntersuchung von Ohr, Nase und Hals behandelt Thost, dem wir bereits einen Atlas verdanken; außer den schönen Krankheitsbeispielen wären manchem Leser wohl auch einige Einstellungsskizzen angenehm, wie sie Carlsten in seinem Lehrbuch bringt. Die Röntgenuntersuchung der Atmungsorgane hat sich Kaestle, auf jahrzehntelange Erfahrung zurückblickend, aus der Seele geschrieben. Die Röntgenologie der Lungentuberkulose in knappem Raum zu lehren, war keine leichte Aufgabe. Die Bildbeispiele sind so schön gelungen, daß sich vielleicht auch Rieder im folgenden Kapitel (Pneumothorax, Pleura, Zwerchfell) in der nächsten Auflage entschließen wird, statt der mit rührender Sorgfalt gezeichneten Bilder, die sich der weniger Geübte erst „transponieren“ muß, Autotypien zu bringen. Geschrieben ist das Kapitel in bekannter Meisterschaft. — Daß Groedel die Röntgenologie des Zirkulationsapparats in lapidarer Form vorführt und das Vielerlei der Formveränderungen in ein übersichtliches System zu bringen wußte, war von dem gewiegten Kenner der Kreislaufstörungen, und nur von einem solchen zu erwarten. Die anatomisch-physiologischen Betrachtungen sind wertvoll, die Herzmaßtabellen, die Herzformentafel und anderes sind wert, kopiert und an die Wand gehängt zu werden. — Den zweiten Band beginnt Gottwald Schwarz mit einer gründlichen, sehr geschickt gegliederten und für den Unterricht sehr wirksamen Darstellung der Röntgenuntersuchung der Verdauungsorgane. — Die Bauchhöhle, d. h. das Pneumoperitoneum, führen Schittenhelm und Wels vor. Die prachtvollen Pneumobilder werden manchem Skeptiker endlich Freude an dieser schönen Methode erwecken. Die Abschnitte über Gallenblase und Gallensteine waren noch von dem allzufrüh verstorbenen Meyer-Betz angelegt worden. Das uropoëtische System im Röntgenbild ist von Schlecht-Duisburg unter Verwertung der neuen Kontrastmethoden sehr schön und ausdrucksvoll dargestellt. Derselbe Verfasser stellt auch zusammen mit Bürger-Kiel die Erkrankungen der endokrinen Drüsen in knapper Form dar. Den guten Schluß macht Alban Köhler mit seiner Röntgendiagnostik der Knochen- und Gelenkerkrankungen. Um nicht zu verwirren, gibt er eine kurze Übersicht des Wesentlichen und Gesicherten, mit klassischen Beispielen, und verweist im übrigen auf ein ausführliches Schriftenverzeichnis. — Ein Namen- und Sachverzeichnis ist dem zweiten Bande angehängt. Das Werk verdient sowohl wegen seines vielseitigen, durchgereiften Inhalts als auch wegen seiner prachtvollen Ausstattung uneingeschränktes Lob. Gr.

Digitized by Google

G. Holzknecht (Wien): **Röntgentherapie.** Revision und neuere Entwicklung (der „Röntgenologie", II. Bd., 2. Heft). Berlin-Wien 1924, Verlag Urban & Schwarzenberg. 251 S. Preis geh. 3.— M.

In einer kurzen Einleitung überblickt Verf. die Entwicklung der Röntgentherapie von 1903 bis jetzt, mit ihren wechselvollen Aus- und Rückschlägen, und läßt dann neun Vorträge folgen, welche teils auf Kongressen, teils in ärztlichen Gesellschaften und Kliniken gehalten wurden. Die Mehrzahl ist dem Fachmann bekannt, doch ist es auch für ihn reizvoll, den mit zielbewußter Energie gezogenen roten Faden zu verfolgen, der sich durch Holzknechts Vorträge in den letzten drei Jahren hinzieht: der Kampf gegen Intensivtherapie, Karzinom- und Reizdosis, mathematisch-physikalische Auffassung biologischer Vorgänge und Aufgaben; das Menetekel „Nil nocere!" tritt uns hier nochmals entgegen mit der ganzen Wucht, mit der es erstmals in den Versammlungen wirkte und dann nachwirkte, bis sich allmählich, Schritt für Schritt, der Umschwung anbahnte, der jetzt noch alle Geister beschäftigt. Die einzelnen Vorträge sind die Minen, welche Verf. an die verschiedenen Ecken eines wohlgefügten Theoriegebäudes angelegt und mit zündender Beredsamkeit entladen hat. Die Wirkung ist ja wohlbekannt. Gr.

Hermann Rieder und Josef Rosenthal (München): **Lehrbuch der Röntgenkunde.** 3 Bände. Band I, zweite umgearbeitete Auflage, 769 S. mit 618 Abbildungen im Text und 16 Tafeln. Leipzig 1924, Verlag Joh. Ambr. Barth. Ungeb. 40.50 M.

Nach 11 Jahren erscheint die Neuauflage und Neubearbeitung des rühmlichst bekannten Lehrbuchs der Röntgenkunde, erweitert und reicher mit Strichzeichnungen und Tafeln ausgestattet. Band 1 hat im Gegensatz zu der früheren Auflage ein alphabetisches Sachverzeichnis und ein Tafelverzeichnis. Band I enthält: die Röntgenphysik (Rosenthal), Röntgenuntersuchung in der Chirurgie (Grashey), in der Orthopädie (Lange), Röntgenuntersuchung der Gicht (Thannhauser und Brogsitter), Röntgenuntersuchung des Herzens (Dietlen), Röntgenuntersuchung des Mediastinums (Hammer), Röntgenuntersuchung der Pleura (Kraus), Röntgenuntersuchung der Leber (Haenisch), Röntgenuntersuchung der Milz (Rieder), die Röntgenstrahlen in der Anatomie (Hasselwander). Die einfache, klare und übersichtliche Darstellung der einzelnen Abschnitte von berufener Stelle gestattet rasche und kritische Orientierung, kommt in gleicher Weise den Ansprüchen des Fachmannes und des Praktikers entgegen, wird in seiner knappen Einfachheit auch dem Anfänger Wegweiser und Ratgeber werden können. Druck und Ausstattung sind lobenswert. Kurze Literaturangaben sind im Gegensatz zur früheren Auflage in der Regel den einzelnen Abschnitten beigegeben Carl Klieneberger (Zittau).

Hans Holfelder (Frankfurt a. M.): **Atlas von Körperdurchschnitten für die Anwendung in der Röntgentiefentherapie.** Berlin 1924. Verlag Julius Springer. Preis geb. 60 M.

Das Schmiedensche Geleitwort kennzeichnet in prägnanten Sätzen das vorliegende Werk, das die Erfüllung der zwei ältesten und wichtigsten Forderungen in der Röntgentiefentherapie anstrebt: die genaue Lokalisation des Krankheitsherdes im Körperinnern und eine sichere Einstellung der Strahlung auf die der Heildosis bedürftigen Organsysteme.

Der Holfeldersche Felderwähler, dessen Prinzip als bekannt vorausgesetzt werden darf, verlangt die Aufzeichnung des erkannten Krankheitsherdes in Körper-Quer-, -Längs- und Schrägschnitte. Die Unterlagen zu diesen Zeichnungen mußte man bisher sich aus Lehrbüchern und Atlanten zusammenholen und dabei vom eigenen plastischen Vorstellungsvermögen ausgiebigen Gebrauch machen. Um diese mühsame und zeitraubende Zeichenarbeit zu ersparen, und um dem Therapeuten zu einer größtmöglichen topographischen Exaktheit zu verhelfen, hat Holfelder in seinem Atlas 38 in natürlicher Größe gebrachte, auf besonders präparierte, wasserfeste Gelatinefolien gedruckte Schnittzeichnungen zusammengestellt, die in jedem Spezialfall durch einfaches Auflegen der entsprechenden Tafel auf die auf dem Felderwähler aufgezeichnete Kontur des Patienten die topographischen Lagebeziehungen direkt zu vergleichen gestatten. Die notwendigen Sagittal-, Frontal- und Querschnitte wurden den Brauneschen Tafeln, dem Atlas von Potter und dem anatomischen Atlas von Spalteholz entnommen. Körperschrägschnitte aber, die für die Röntgentherapie ebenso wichtig sind, sind in der Literatur nirgends zu finden. Einen besonders wertvollen Teil des Atlasses stellen die 5 Schrägschnitte dar, die der Verfasser auf Grund seiner Studien im Heidelberger Anatomischen Institut bringen konnte. Der Schrägschnitt längs den 7. Rippen durch den 7. Brustwirbel ist besonders instruktiv bezüglich der Pars cardiaca des Ösophagus, der schräge Schnitt längs den 9. Rippen durch den 9. Brustwirbel bezüglich des Magens, des Pankreas und der Gallenblase. Ein Schrägschnitt längs den 11. Rippen durch den 10./11. Brustwirbel gilt hauptsächlich den Nieren und Nebennieren. Den

Digitized by Google

Schrägschnitten im Bereich der Lendenwirbelsäule würde man gerne noch einen schrägen Schnitt durch das kleine Becken folgen sehen. Alle Tafeln sind, trotzdem wegen der Farbwerte der aufzulegenden Dosierungstafeln auf Halbtöne und Schraffierung bei der Darstellung verzichtet werden mußte, von klarer Übersichtlichkeit und gestatten eine Orientierung auf den ersten Blick, in die man sich die nicht eingezeichneten anatomischen Einzelheiten und Feinheiten leicht hineindenken kann. Sie können nicht nur für den Röntgenologen, auch für den Chirurgen und Internisten zur schematischen Eintragung von Operations-, Untersuchungs- und Autopsiebefunden eine weitgehende Verwendung finden.

Der Text zum Atlas bringt in deutscher und englischer Sprache außer dem Tafelverzeichnis eine Topographie der malignen Tumoren und der tuberkulösen Erkrankungen in topographischer Reihenfolge und in einer in unserer Fachliteratur leider nicht häufigen Knappheit. Bei jeder Gruppe finden sich Hinweise auf besondere topographische Eigentümlichkeiten und den Lieblingssitz der regionären Metastasen; ferner sind die zu schonenden, besonders strahlenempfindlichen Organe mit „Cave" resp. „Cave strictissime" gekennzeichnet. Am Schlusse findet man eine Serie von 32 Bestrahlungsplänen, die, wie Holfelder besonders betont, keineswegs als feste Schemata aufzufassen sind, an die sich der Praktiker gebunden halten soll. Sie sollen als Anregung zu selbständiger Arbeit und zum Entwerfen von eigenen Bestrahlungsplänen dienen.

Selbstverständlich ist, daß auch trotz präziser Lokalisation des Krankheitsherdes und gewissenhafter Anlegung von Bestrahlungsplänen an der Hand der Holfelderschen Hilfsmittel immer noch genug Fehlermöglichkeiten vorliegen: Voran die Veränderungen der Konturen der äußeren und inneren Weichteile, die Bewegungsmöglichkeit der einzelnen Organe zueinander und die gewaltige Verschiebung der Strahlungsabsorption in Körperteilen, in denen luft- oder gashaltige Hohlräume eingeschlossen sind. Trotz alledem und gerade deswegen muß der Röntgentherapeut nicht nur physikalisch, sondern in gleichem Maße, was bisher vielfach vernachlässigt wurde, auch topographisch-anatomisch sich genaue Rechenschaft geben. Das Wasserphantom allein tut es nicht. In diesem Sinne ist der Holfeldersche Atlas für die Röntgentiefentherapie eine hoch einzuschätzende Errungenschaft, die ihr gut Teil dazu beitragen wird, dem ersten Absatz im Schmiedenschen Geleitwort gerecht zu werden: „Die moderne Röntgentiefentherapie kann den Kampf um ihre Indikationsgebiete und um ihre Eingliederung in den Heilschatz der allgemeinen Chirurgie nur siegreich bestehen, wenn sie im Sinne der exaktesten Wahrheitsforschung an die zahlreichen Probleme herantritt, welche sich ihr bieten. Nur dadurch kann sie ihre Geltung als Wissenschaft und Lehrfach mehren und nur dadurch als Heilmittel vertrauenswürdig dem Kranken gegenüber bleiben, welcher in der Strahlenbehandlung ein zuverlässiges Präzisionsinstrument zu erblicken wünscht."

Dem Danke Holfelders an den verdienstvollen Verlag Julius Springer, dem die Herausgabe des Atlasses auf so wertvollem Materiale und in so hervorragender Ausstattung trotz der wirtschaftlichen Not unserer Zeit ohne Verzögerung und zu erschwinglichem Preise gelungen ist, wird sich jeder anschließen, der das Werk in die Hand nimmt. Chirstoph Müller, Immenstadt (München).

Franz M. Groedel (Frankfurt a. M., Bad Nauheim): **Lehrbuch und Atlas der Röntgendiagnostik in der inneren Medizin und ihren Grenzgebieten.** Vierte, vollkommen umgearbeitete und wesentlich erweiterte Auflage. Mit 712 Abb. auf 179 Glanzdruck-Tafeln und mit 720 Textabbildungen. 2 Bände. München 1924, J. F. Lehmanns Verlag. Preis geb. 56.— M.

Das von Groedel mit 15 Mitarbeitern verfaßte Werk bedarf eigentlich keiner Empfehlung mehr. 1923 kam die 3. Auflage, welche rasch vergriffen war, und nun liegt schon die vierte vor, an Umfang und innerem Gehalt wesentlich gewachsen, um über 300 Abbildungen vermehrt, an technischer Austattung noch erheblich verbessert. Von den 35 Kapiteln sind einige wenig, andere bedeutend erweitert und verbessert, insbesondere jene, welche ihren Verfasser gewechselt haben. So hat Groedel selbst die Kapitel: Ösophagus, Pankreas und den von dem verstorbenen Immelmann angelegten Abschnitt Leber und Gallenblase seinem fleißigen, erfahrenen Schüler Lossen überlassen, der sich auch um die mühseligen Korrekturen annahm. Kiefer und Zähne haben in Prof. Loos (Frankfurt) einen gewandten Bearbeiter gefunden. Neu ist das ebenso wichtige als interessante Kapitel Groedels über die Konstitution des Menschen im Röntgenbild, ein einführendes Kapitel Dietlens über das pathologische Lungenbild, sowie eine vorzügliche Darstellung der Pneumoperitoneum-Diagnostik aus der Feder Goetzes, welcher auch sein Kapitel über die operativen Veränderungen im Verdauungstrakt noch weiter ausgebaut hat. Die vom Herausgeber selbst geschriebenen Hauptabschnitte: Herz und Magendarmkanal haben gleichfalls durch den Niederschlag neuerer Forschungsergebnisse noch ge-

Digitized by Google

wonnen. So ist denn dieses beliebte, weitverbreitete Werk wieder vollkommen auf der Höhe und sucht seine alten Freunde wieder auf. Eine technische Neuerung fällt angenehm auf. Es ist dies ein von Groedel selbst ausprobiertes Verfahren, die Autotypien mit einem Lack zu überziehen, welcher die Deutlichkeit der Bilder wesentlich erhöht und sie dem Ideal der photographischen Kopie näherbringt. Im Wettbewerb mit anderen Lehrbüchern gleicher Richtung wird das Werk seinen Platz getrost behaupten, da es wichtige Abschnitte enthält, welche in anderen Lehrbüchern fehlen oder weniger gründlich abgehandelt sind. Auch kommt ihm der verhältnismäßig niedrige Preis zustatten.

Gr.

F. Haenisch (Hamburg): **Die Röntgenuntersuchung der Leber, der Gallenblase und der Gallensteine.** Sonderdruck aus Rieder-Rosenthals Lehrbuch der Röntgenkunde, 2. Auflage. Mit 7 Textabbildungen und 40 Röntgenogrammen auf 6 Tafeln. 63 Seiten. Leipzig 1924, Verlag Joh. Ambr. Barth. Preis geh. 3.20 M.

Es ist sehr erfreulich, daß dieser wichtige Abschnitt des großen Lehrbuches geordnet erschienen ist. Der Vorsprung der amerikanischen Röntgenologen auf dem Gebiete der Gallensteindiagnose hat Haenisch veranlaßt, seine früheren Arbeiten wieder aufzunehmen und zunächst an Präparaten und Phantomen die physikalischen Bedingungen des Gallensteinnachweises genau zu studieren, dann die geeignetste Technik auszuprobieren. Die Ergebnisse dieser Studien teilt Verf. in Wort und Bild mit, schildert auch die geschichtliche Entwicklung der röntgenologischen Leber- und Gallensteindiagnostik und bringt klinische Fälle mit operativ bestätigten Röntgendiagnosen. Die Form- und Lageveränderungen der Leber, der subphrenische Abszeß, die indirekten Zeichen der Gallenblasenerkrankungen, die Differentialdiagnose werden behandelt. Die mitgeteilten positiven Ergebnisse, welche auch der strengsten Kritik standhalten, werden manchen Skeptiker veranlassen, sich auf diesem technisch und diagnostisch schwierigen Gebiet zu vervollkommnen.

Gr.

Vereins- und Kongreßberichte.

Bayerische Gesellschaft für Geburtshilfe und Frauenkrankheiten.

Sitzung am 11. Mai 1924 in München.

W. Schmitt (Würzburg): **Strahlenbehandlung und Nachkommenschaft.** Von den Gegnern der temporären Sterilisation der Frau durch Röntgenstrahlen wird als schwerwiegendster Einwand vorgebracht, daß bei einer eventuell später eintretenden Schwangerschaft mißbildete oder minderwertige Kinder zur Welt gebracht werden. Da die Tierexperimente nicht im stande sind, diese Frage exakt zu beantworten, wurden sämtliche in der Literatur veröffentlichten Mitteilungen von Schwangerschaften nach vorausgegangener Bestrahlung der Mutter zusammengestellt und auch die eigenen Fälle nachgeprüft. Von den selbst beobachteten 9 Schwangerschaften endete eine durch Abort im 4. Monat, 8 Schwangerschaften wurden ausgetragen; die Kinder waren bei der Geburt gesund und völlig normal entwickelt; bei der Nachuntersuchung im Alter von 1½—3¾ Jahren zeigten alle Kinder normale Entwicklungsverhältnisse, nur ein Kind mit 1½ Jahren konnte noch nicht stehen; bei diesem Kinde wurde auch eine stereotype, schaukelnde Bewegung beim Sitzen beobachtet. In der Literatur sind 130 Fälle von Schwangerschaft nach Bestrahlung der Mutter bekannt, und zwar 86 nach vorausgegangener Röntgenbestrahlung und 44 nach vorausgegangener Radiumbestrahlung. 36 Schwangerschaften endeten durch Abort; die meisten Aborte wurden bei Uterusmyomen und bei Kollumkarzinomen beobachtet; 11 Schwangerschaften hatten zur Zeit der Veröffentlichung ihr Ende noch nicht erreicht, in 2 Fällen wurde während der Schwangerschaft der Uterus wegen eines Myoms supravaginal amputiert. 81 Kinder wurden am Ende oder kurz vor dem Ende der Schwangerschaft geboren; 3 Kinder wiesen Abnormitäten auf; nämlich 2 Kinder Verkrümmungen der Tibien, ein Kind ausgesprochene Mißbildungen am Kopfe; die Mutter dieses Kindes war wegen Hodgkinscher Krankheit lange Zeit hindurch bestrahlt worden. Bei der Nachuntersuchung zeigten 7 Kinder Abweichungen von der Norm (3 Kinder Zurückbleiben an Körpergröße und Gewicht, 2 Kinder eine auffallende Blässe, 1 Kind schwachen Haarwuchs, 1 Kind eine schaukelnde Bewegung beim Sitzen); die übrigen Kinder zeigten normale, teilweise ganz ausgezeichnete Entwicklungsverhältnisse. Der Vortragende ist der Ansicht, daß die festgestellten Abweichungen von der Norm nicht ohne weiteres als eine Strahlenschädigung bezeichnet werden dürfen; für die einzige Mißbildung kann die Bestrahlung nicht als Ursache angesehen werden, da die Mutter wegen Hodgkinscher Krankheit bestrahlt worden war. Da

Digitized by Google

sich bis jetzt noch kein sicherer Anhaltspunkt für eine Schädigung der Nachkommenschaft infolge einer schon vor der Befruchtung erfolgten Keimdrüsenbestrahlung der Mutter ergeben hat, so ist kein Grund vorhanden, die temporäre Sterilisierung abzulehnen. Eine beständige Kontrolle der von bestrahlten Müttern geborenen Kinder muß aber unbedingt gefordert werden. (S. Kl.W. 1924/30.)

Aussprache: A. Mayer (Tübingen): Was die Beeinflussung der Nachkommenschaft durch die Röntgenstrahlen betrifft, so erlebten auch wir, daß trotz vorausgegangener Röntgenbestrahlung ausgetragene und reife Kinder zur Welt kamen, die sich, soweit wir ihr Schicksal verfolgen konnten, normal weiter entwickelten. Eine Zeitlang haben wir da, wo die Medizinische Klinik Schwangerschaftsunterbrechung und Sterilisierung für notwendig hielt, zunächst die Röntgenkastration vorgenommen und erst nach einigen Wochen die Schwangerschaft unterbrochen. An den bestrahlten Früchten, die den ersten Graviditätsmonaten angehörten, konnten wir weder makroskopisch noch mikroskopisch Veränderungen feststellen, die auf die Bestrahlung zurückzuführen waren. — Rosenfeld, Nürnberg, berichtet über das weitere Schicksal einer im 1. Monat der Schwangerschaft bestrahlten Patientin und ihres jetzt 5¼ Jahre alten Kindes, über welche in dieser Gesellschaft schon vor zwei Jahren gesprochen wurde: Im Mai 1918 wegen Myomtumors von Flatau bestrahlt, Dezember 1918 mit Angabe von Kindsbewegungen beim Vortragenden erschienen, Uterus damals von der Größe des 4. Monats der Gravidität; Ende Jan. 1919 Geburt eines 36 cm langen, 1½ Pfund schweren Mädchens. Jetzt ist dieses Kind 50 cm lang, wiegt 6 Pfund, wird gekleidet wie eine Puppe, hat 4 Zähne, spricht notdürftig zwei Worte „klein" und „weh", hat einen sogen. Azteken-Kopf, und kann etwas stehen: Ernährung etwa dem ersten Lebensjahr entsprechend. Die Mutter, jetzt 43 Jahre, hatte 9 gesunde Kinder geboren; sie kam vor 2 Jahren mit blutendem Myom-Polypen zur Behandlung; der etwa apfelgroße Polyp saß in einem Zervix-Karzinom-Krater, deshalb nach Abtragung des Polypen Radium-Einlage (45 mgr 3mal 24 Stunden). Jetzt Befinden der Mutter völlig normal, vom Uterus ist bimanuell nichts mehr zu tasten. Zweifellos war der Myom-Pylop 1918 in schnellem Wachsen begriffen; so wurde die dahinterliegende Schwangerschaft nicht erkannt, und mit dem Myom bestrahlt. Die Patientin reist noch immer mit dem „Wunderkind" auf den Jahrmärkten herum und verdient Geld damit.

A. Mayer (Tübingen): **Über Vorbestrahlung des Uteruskarzinoms.** Die Vorbestrahlung des Uteruskarzinoms hat vor der Nachbestrahlung erhebliche Vorteile. Mit der Vorbestrahlung läßt sich die Operationsmortalität an postoperativer Peritonitis um mehr als die Hälfte herabdrücken; die Gefahr der Propagation des Karzinoms durch die Operation wird vermindert und um die nicht unwichtige Frage, welcher Zeitpunkt für die Nachbestrahlung zu wählen ist, kommt man ganz herum. Wenn man überhaupt Operation und Bestrahlung kombiniert, so sollte die Nachbestrahlung zugunsten der Vorbestrahlung aufgegeben werden.

Vor der Bestrahlung allein hat die genannte Methode vielleicht den Vorzug besserer Dauerresultate, da nach Verschwinden des Karzinoms an der Portiooberfläche im entfernten Uterus sehr oft Karzinom zu finden ist.

Voltz (München): **Über das Bestrahlen an Bestrahlungskästen.** Vortr. weist auf die Vorteile hin, die das Bestrahlen mit Bestrahlungskästen bietet: 1. absoluter Strahlenschutz, 2. reine Luft, 3. keine Aufladungen. An der Universitätsfrauenklinik München wurden bis jetzt über 500 Patienten auf diese Weise bestrahlt. Die Vorteile wirkten sich darin aus, daß die Patienten die Bestrahlung leichter überstanden, vor allem wurde kein „Röntgenkater" mehr beobachtet.

Berliner Röntgenvereinigung.

Sitzung am 28. Februar 1924.

Fedder: **Demonstration von vier Fällen von idiopathischer Ösophagusdilatation,** von denen drei röntgenologisch beobachtet sind:

1. Fall: 74jähriger Mann, ohne klinische Störungen von seiten des Ösophagus. Die Durchleuchtung zeigte einen uncharakteristischen Schatten am rechten Herzrande, der verdächtig war

1. auf eine Pleuritis mediastinalis im ventralen Abschnitte;
2. auf einen Mediastinal- bzw. Lungentumor; und
3. auf ein Aneurysma aortae mit einer Aorteninsuffizienz.

2. Fall. 51jährige Frau, mit 18jähriger Anamnese; diffuse Ektasie des ganzen Ösophagus mit starker Elongation. Vielleicht liegt hier ätiologisch ein Zusammenhang mit einer Lues cerebri bzw. einer Paralyse vor.

3. Fall. 40jähriger Mann, Beschwerden seit ¼ Jahre, spindlige Dilatation der unteren zwei Drittel des S-förmig geschlängelten, elongierten Ösophagus.

4. Fall: 76jähriger Mann, Sektionsbefund; anamnestisch keine Störungen von seiten des Ösophagus.

Digitized by Google

Fall 1 und 4 sind seziert:

Fall 1 hatte eine armdicke, spindlige Dilatation des Ösophagus mit Ausnahme der oberen 10 cm; Tod infolge einer eitrigen Mediastinitis auf Grund der Perforation eines der zahlreichen Ulzera aus dem Ösophagus ins Mediastinum dicht oberhalb der Bifurkation. Kardia frei! Fall 4 zeigte eine diffuse Erweiterung des Ösophagus vom Ringknorpel bis zur Kardia bis auf 20 cm und eine Elongation bis auf 30 cm Magen und Kardia o. B.

Beide hatten außerdem eine doppelseitige Lungentuberkulose mit starken Pleuraschwarten, so daß hier eine Vagusdegeneration im Sinne von Kraus als ätiologisches Moment anzunehmen ist.

Gudzent: **Über den gegenwärtigen Stand der Radiumtherapie.**

Sitzung am 27. März 1924.

Frik: **Aortensklerose** (kurze Demonstration).

Jäckel: **Fehlerquellen bei Röntgenbestrahlungen** (kurze Mitteilung).

Munk: **Röntgenologische Symptome bei chronischen Gelenkerkrankungen.** (Vgl. Fortschr., Bd. 32, Heft 1/2, S. 153. Rave.

Bonner Röntgenvereinigung.

25. Sitzung am 5. November 1923 in der Univ.-Frauenklinik Bonn.

Dr. Richarz: **Die Röntgenbehandlung der Epikondylitis und Kalkaneodynie.** Da die Behandlung der nicht traumatischen Epikondylitis mit den gewöhnlichen physikalischen Mitteln (Heißluft, Massage, Diathermie u. dergl.) nach übereinstimmenden Urteilen wirkungslos ist, so versuchte der Vortragende die Röntgenstrahlen, um diesem so hartnäckigen und störenden Leiden beizukommen. Die beiden ersten Fälle zeigten einen so augenscheinlichen Erfolg, daß das Verfahren zur Erprobung empfohlen werden konnte (vgl. Fortschritte d. Röntgenstr., Band 29, Seite 138). Mittlerweile hat R. eine Anzahl weiterer Fälle in gleicher Weise behandelt und recht gute Heilerfolge damit erzielt. In 6 Fällen war der Epicondylus lateralis erkrankt. Davon wurden geheilt 5 Fälle; der Ausgang im 6. Falle war nicht festzustellen, in einem der geheilten Fälle trat der Erfolg so spät ein, daß ein Einfluß der Behandlung nicht sicher ist. Ein Fall von Erkrankung am Epicondylus medialis und zwei Fälle von Erkrankung am Griffelfortsatz der Ulna wurden geheilt. Von 8 Erkrankungsfällen des Griffelfortsatzes des Radius wurden 4 geheilt, von einem ist der Ausgang unbekannt, zwei blieben unbeeinflußt, ein weiterer wurde beschwerdefrei, aber so spät, daß ein Einfluß der Röntgenstrahlen nicht sicher ist. In letzter Zeit wurden auch 5 Fälle von Kalkaneodynie mit Spornbildung, die auf die übliche Einlagenbehandlung nicht reagierten, bestrahlt, darunter ein sehr schwerer Fall. Viermal trat Heilung ein, einmal bei einem nicht abgeschlossenen Fall nach nur einmaliger Bestrahlung eine leichte Besserung. Nachdem eine Nachprüfung der Methode durch Gütig (Mediz. Klinik, 1923, Seite 539) ähnlich gute Erfolge ergeben hat, kann die Röntgenbehandlung als einfaches und schnell wirkendes Mittel, das in der Mehrzahl der Fälle zur Heilung führt, empfohlen werden. Technik: 1—2 Bestrahlungen mit drei Wochen Pause, 3 mm Aluminium, ½ Erythemdosis.

Delhougue: **Die Blutkörperchensenkungsgeschwindigkeit bei inneren Erkrankungen.** Wir haben im vorigen Jahr auf Anregung von Geh. Rat Krause bei zahlreichen Tuberkulosekranken die Senkungsgeschwindigkeit der roten Blutkörperchen nach der Methode von Linzenmeier bestimmt. Wir sind dabei, kurz zusammengefaßt, zu folgenden Ergebnissen gekommen:

1. Die Senkungsreaktion geht bei der Lungentuberkulose im ganzen den übrigen Symptomen parallel, d. h. je größer der klinische Befund, um so größer ist in der Regel auch die Beschleunigung der Senkungsgeschwindigkeit.

2. Normale oder fast normale Reaktion schließt Lungentuberkulose keineswegs aus. Wir sahen bei mehreren Kranken, die auf Grund klinischer und röntgenologischer Untersuchung als tuberkulosekrank angesprochen werden müssen, normale Senkungsreaktion.

3. Zur Beurteilung der Prognose der Lungentuberkulose sind die Resultate der Senkungsreaktion nur mit Vorsicht zu verwerten. Man kann vielleicht sagen, daß stark beschleunigte Senkungsreaktion bei beginnender Tuberkulose prognostisch ungünstig ist, und umgekehrt, daß normale oder fast normale Senkungsreaktion bei vorgeschrittener Tuberkulose prognostisch relativ günstig ist.

Über die Bedeutung der Senkungsreaktion bei anderen inneren Erkrankungen haben wir nur geringe eigene Erfahrungen. Sehr starke Beschleunigung der Senkungsgeschwindigkeit sahen wir mehrfach bei Tabes dorsalis und malignen Tumoren. — Versuche, die den Einfluß der Röntgenstrahlen auf die Senkungsgeschwindigkeit der Erythrozyten feststellen sollten, führten zu keinem eindeutigen Ergebnis, weil die Zahl der zur Verfügung stehenden, bestrahlen Kranken zu klein ist und weil der poliklinische Betrieb fortlaufende Untersuchungen nur schwer gestattet.

Digitized by Google

Die Untersuchungen wurden später abgebrochen, da wir der Meinung sind, daß uns die Senkungsreaktion über die Vorgänge im Blute nur mangelhaft unterrichtet. Neben der Senkungsreaktion müßte die Viskosität und der Fibrinogengehalt des Blutes bestimmt und der Eiweißgehalt des Serums refraktometrisch ermittelt werden. Diese Methoden aber lassen sich in der Poliklinik in großen Reihenuntersuchungen kaum durchführen.

Krömeke (Med. Poliklinik, Bonn): **Die Ursachen des wechselnden Verhaltens der Blutkörperchensenkungsgeschwindigkeit nach Röntgenbestrahlung.** Um überhaupt vergleichbare Werte zu erhalten, müßte zunächst die Methodik der Senkungsreaktion einheitlich gestaltet werden. Bis heute bedient sich ein Teil der Untersucher der SahliHämoglobinometerröhrchen, ein anderer benutzt die Linzenmeierschen graduierten Gläschen, ein dritter arbeitet mit den hohen, fast kapillaren Pipetten von Westergren-Katz. Die Ablesung geschieht von einigen so, daß die Zeit, nach der ein bestimmter Teilstrich erreicht ist, angegeben wird; andere messen die Höhe der Plasmasäule nach 1, 2 und 3 Stunden. Auch über die Menge des zuzusetzenden Zitrats ist man sich noch nicht einig; ebensowenig darüber, daß die Temperatur während des Versuchs konstant erhalten werden muß. Dabei sind gerade diese Momente für den Ausfall der Reaktion von großer Bedeutung. Denn einerseits beeinflußt die Konzentration des hinzugefügten Zitrats das Dispersionsmittel für die dispersen Eiweißkörper, ein Umstand, der Naegeli veranlaßt hat, überhaupt eine quantitative Eiweißbestimmung im Plasma abzulehnen, und andererseits nimmt die Beschleunigung der Senkung mit der Temperatur zu. Sogar die Tageszeit, zu der die Reaktion angestellt wird, soll nach mehreren Autoren einen Einfluß haben. Die Senkungsreaktion ist ferner bei Frauen, besonders zur Zeit der Menstruation und Gravidität, eine andere als bei Männern. Auch Nahrungszufuhr und Hungerzustand bewirken eine Änderung der Sedimentierungsgeschwindigkeit, wahrscheinlich auf dem Wege über die Leber, die ja einen wichtigen Regulator der Bluteiweißzusammensetzung darstellt. Es ist ohne weiteres klar, daß auch bei Verringerung der Erythrozytenzahl, also bei der Blutverdünnung, eine Beschleunigung, bei Vermehrung eine Verlangsamung der Senkungsreaktion eintreten muß. Von besonderem Einfluß auf die Beschleunigung der Senkungsreaktion sind alle mit Zellzerfall einhergehenden pathologischen Zustände (außer akuten Infektionen vor allem Tuberkulose, Lues und Karzinom), bei denen auf parenteralem Wege Eiweißteilchen in die Blutbahn gelangen und hier eine Verschiebung der kolloidalen Eiweißkörper nach der grobdispersen Seite hin, also zugunsten des Globulins, veranlassen. Bei inaktiven und selbst latenten chronischen Prozessen, besonders bei Tuberkulose und Lues, befinden sich die Bluteiweißkörper vielfach nur im Zustande des labilen Gleichgewichtes und zeigen dann oft nach geringen, sonst nicht wirksamen Eingriffen, bereits eine Änderung ihres Mischungsverhältnisses (Krömeke) und damit auch der Senkungsreaktion.

Nach der Punktwärmetheorie Dessauers stellt auch jede Röntgenbestrahlung eine Eiweißschädigung dar. Caspari glaubt, daß wegen der Aziditätsverhältnisse vor allem die Zellkerne zur Koagulation und zum Zerfall disponiert seien. Der Röntgenkater ist dann als eine ausgedehnte allgemeine Zellschädigung aufzufassen. Nach Bestrahlungen haben Herzfeld und Schinz im Blut eine Vermehrung der Globuline auf Kosten der Albumine beobachtet. Zugleich fanden sie meistens herabgesetzte, in einigen Fällen aber auch erhöhte Viskositäts- und Refraktometerwerte, also gewöhnlich eine Blutverdünnung, seltener eine Eindickung. Es muß somit der Wassergehalt des Blutes durch die Einwirkung der Röntgenstrahlen auf das Gewebe eine Schwankung erfahren. Dieser Befund wird ohne weiteres geklärt durch die Untersuchungen von Voltz, Sielmann, Neuda und Schlagintweit, die nach Bestrahlung regelmäßig eine vermehrte Kochsalzausscheidung feststellten. Diese kann nur durch Mobilisierung des NaCl. aus seinen Depots, als die in erster Linie die Haut und in zweiter die Leber in Betracht kommen, erfolgen. Infolgedessen haben Neuda und seine Mitarbeiter auch eine Erhöhung oder Erniedrigung des Chlornatriumspiegels im Blut nachweisen können, je nachdem sie zur Zeit des Einströmens ins Blut oder des Abströmens nach außen oder ins Gewebe zurück, die Bestimmung machten. Nach den Gesetzen des osmotischen Druckes wird bei diesen verschiedenen Salzkonzentrationen das Blut durch Gewebssäfte verdünnt werden oder eine Eindickung erleiden. Eine dementsprechende Änderung muß auch die Senkungsreaktion mitmachen. Es ist klar, daß der Organismus je nach der Menge des ihm zur Verfügung stehenden Chlorides und je nach der Möglichkeit der Mobilisation aus den Depots verschieden stark reagieren wird. Daraus folgt wieder die Abhängigkeit dieses ganzen Vorganges von dem Salzgehalt der Nahrung vor der Bestrahlung. Bei Kochsalzverarmung (besonders beim Karzinom) muß das betr. Individuum für eine allgemeine Röntgenschädigung besonders disponiert erscheinen. Die Ausschwemmung des NaCl. ins Blut wird von den oben genannten Autoren als eine Schutzmaßnahme des Organismus aufgefaßt, der durch Elektrolytanreicherung einer Stabilitätsänderung der Bluteiweißkolloide entgegenzuwirken sich bestrebt. Daß bei der Pufferung der Blutflüssigkeit die Elektrolyte und die Eiweißkörper im Regulationsmechanismus einander vertreten kön-

Digitized by Google

nen, ist eine längst anerkannte Tatsache. Ob außer dem Kochsalz noch andere Elektrolyte an dieser biologischen Reaktion beteiligt sind, ist noch nicht erwiesen. Nach den Ergebnissen Husseys, der infolge von Röntgenbestrahlung eine Änderung des Bikarbonatspiegels im Blut feststellte, ist dieses jedenfalls für die Kalziumsalze wahrscheinlich, da wir durch die Untersuchung Ronas wissen, daß die Ca-Ionenkonzentration in Abhängigkeit von der aktuellen Azidität und der Bikarbonationenkonzentration steht.

Wir können also aus dem Verlauf der Senkungsreaktion nur dann einigermaßen richtige Schlüsse auf die biologische Wirkung der Röntgenstrahlen ziehen, wenn wir zugleich neben dem Allgemeinzustand des Patienten (Nahrungsaufnahme, individuelle Reaktionsverschiedenheit, latente Infektion usw.) den derzeitigen Salzhaushalt beachten, ihn durch genaue Diät regeln und dann vor und nach der Bestrahlung den Verdünnungsgrad des Blutes (Refraktometerwert und Erythrozytenzahl) und den Elektrolytgehalt (Leitfähigkeitsbestimmung und Gefrierpunktserniedrigung) entsprechend berücksichtigen.

Aussprache: Odenthal: Die mit der in der Gynäkologie allgemein gebräuchlichen Lingermeyerschen Methode angestellten Blutkörperchensenkungsbestimmungen ergaben bei bestrahlten Patientinnen meist erheblich beschleunigte Senkungswerte im Sinne der Reizwirkung, Resultate, die mit den in der Literatur bekannten übereinstimmen. Patientinnen, die wegen Ca oder zum Zwecke der Kastration bestrahlt wurden, machten hierin keinen Unterschied. Nur nach Milzbestrahlungen fanden wir abweichende Werte. Wir wenden die Milzbestrahlung bei jugendlichen und klimakterischen Blutungen an. Es zeigte sich bei den 8 uns zur Verfügung stehenden Fällen die auffallende Tatsache, daß bei 3 schon vor der Bestrahlung bedeutend herabgesetzte Senkungswerte resultierten, während die übrigen 5 teils normale, teils beschleunigte Werte aufwiesen. Die 3 ersten reagierten nach der Bestrahlung mit einer starken Senkungsbeschleunigung, die 5 letzteren mit einer auffallenden Senkungsverlangsamung, also grade umgekehrt. Unter letzteren befindet sich ein gebesserter, bzw. geheilter Fall, insofern ein regelmäßiger Menstruationstypus erzielt wurde. Die Erfahrungen und das Material sind jedoch zu gering, um vorläufig nähere Angaben machen zu können.

Aussprache: Naegeli erwähnt, daß die Diagnose eines Hypophysistumors, lediglich mit Hilfe des Röntgenbildes, beim Fehlen eindeutiger klinischer Symptome mit Vorsicht zu stellen sei. So berichtet Oehlecker über einen Fall, wo klinisch und röntgenologisch ein Hypophysistumor angenommen wurde, die Operation und spätere Autopsie ein Endotheliom der Schädelbasis mit starker Verdrängung des Großhirns und der Hypophyse, sowie Erweiterung des Türkensattels ergab. Ein ähnlicher Befund wurde bei einem 42jährigen Manne in der chirurgischen Klinik in Bonn erhoben. Bei unklaren Gehirnsymptomen (teilweise Benommenheit, teils Stauungspapille mit Atrophie der Sehnerven, keine Herdsymptome) ergab das R.-B. ein Fehlen des Türkensattels. Bei der Operation nach Oehlecker wurde kein Hypophysentumor gefunden. Die spätere Autopsie ergab ein großes, diffus in die Umgebung übergehendes Gliom des r. Stirnhirns. Die Hypophyse war nicht verändert.

Die Erweiterung der Sella turcica, die Zerstörung der Proc. clinoid. post. kann also nicht auch durch andere den Druck in der Schädelgrube vergrößernde krankhafte Prozesse zustande kommen.

Krause: **Über Duodenaldivertikel.** Die Duodenaldivertikel sind seltene Krankheitsbilder. Durch die Erfahrungen der Chirurgen bei der Operation der Duodenalgeschwüre, durch die Röntgenuntersuchungen sind sie in den letzten Jahren häufiger zur Beobachtung gekommen. Die röntgendiagnostische Methode ermöglicht heute frühzeitig in den meisten Fällen ihre Feststellung. Nach den pathol. anatomischen Befunden kann man unterscheiden:

1. Die echten Duodenaldivertikel. Bei ihnen zeigt die Divertikelwand in ähnlicher Weise wie bei den Meckelschen Divertikeln histologisch alle Schichten der Darmwand. Sie finden sich in erster Linie in der Pars descendens oder Pars inferior des Duodenums. Die in der Pars superior vorkommenden sind meist als Nebenbefund bei der Operation gefunden worden. Baensch hat aus der chirurgischen Klinik Leipzig vor kurzem einen bei Lebzeiten diagnostizierten Fall mitgeteilt.

2. Unechte Divertikel, welche bei der histologischen Untersuchung ergeben, daß der Muskularisüberzug fehlt. Es sind demnach Schleimhauthernien. Abgesehen von der konstitutionellen Disposition (es handelt sich meist um Astheniker) wird beim Zustandekommen eine Drucksteigerung im Lumen des Duodenums eine Rolle spielen. Nicht selten hat man nachweisen können, daß die Schleimhaut sich durch einen Muskelspalt hindurchzwängt, welcher durch den Eintritt der Ductus choledochus und pankreaticus in die Papilla vateri gebildet wird.

3. Eine Art Divertikelbildung kann entstehen durch die Erweiterung der Einmündung des Ductus choledochus und pankreaticus. Die beiden Ausführungsgänge stülpen sich nicht zu einer Papille in das Duodenallumen vor, sondern zeigen eine divertikelartige Ampullenbildung. Solche Erweiterungen können bei Cholelithiasis und Steinbildung im Pan-

Digitized by Google

kreasgang zur Beobachtung kommen , auch bei Stenose der Papilla vateri sah ich vor kurzem eine beträchtliche Erweiterung des Ductus choledochus.

4. Pseudodivertikel, welche durch Perforation eines Duodenalgeschwürs entstehen, wenn sich um die Perforationsstelle ein bindegewebiger Sack bildet. Moynihan hat in seinem Buche über das Ulcus duodeni das interessanteste Bild von Pilcher auf Seite 208 abgebildet, auch das Bild auf Seite 214 eines ringförmigen Duodenalgeschwürs mit Perforation in einem abgedeckten Abszeß (Demonstration der Bilder). M. gibt einen guten Einblick, wie solche Pseudodivertikel zustande kommen können.

Zur Differentialdiagnose des Röntgenbefundes ist auf eine Mitteilung von Lotzi in Kairo hinzuweisen, welcher als Ursache der Schattenbilder eine verkalkte Mesenterialdrüse bzw. Kalkablagerung in der Darmwand fand, ferner auf die Arbeit von Puskeppelis (Virchows Archiv 240), welcher in der Institutssammlung von Hansemann ein Myom im Duodenum fand, welches röntgenologische Bilder wie bei einem Divertikel (Nischen mit Flüssigkeitsspiegel und Luftblasen) erzeugt hat; auch nekrotisch zerfallene Krebsknoten im Pankreas können ähnliche Befunde ergeben (Haßenberger).

Die Röntgendiagnostik des Duodenaldivertikels wurde vor allem von Forsell und Åkerlund, Öhnell (Stockholm) durch Cases (Neuyork), Bircher und Schinz (Zürich) gelehrt. Das klinische Bild ähnelt häufig dem bei Ulcus duodeni bzw. ventriculi; in anderen Fällen, wie in dem von mir heute vorgestellten Falle, fehlten aber derartige Symptome; röntgenologisch charakteristisch für Divertikelbildung im Duodenum ist:

1. Eine umschriebene Duodenal-Dauerfüllung,

2. verbunden manchmal mit Luftansammlung. Mit anderen Worten: charakteristisch für die Divertikelbildung im Duodenum sind:

1. Fleckenhafter Schatten in der Gegend des Duodenums,

2. die große Dauer im Bestehen dieses Schattens, manchmal 20—40 Stunden nach Einfüllung der Kontrastmahlzeit, ferner

3. das Fehlen eines der Anzeichen von Struktur,

4. das Fehlen von Druckempfindlichkeit über dem Schatten.

Forsell weist darauf hin, daß der Fleck innerhalb eines kleinen Umkreises gegen die hintere Bauchwand verschiebbar sei, ferner, daß das für die Diagnose des Duodenaldivertikels zum Unterschied für die Dilatation gegebene Kennzeichen, nämlich Passage des Inhalts im Lumen an der Seite des Divertikelschattens, nur dann brauchbar sei, wenn das Duodenum so gefüllt wird, daß die Konturen deutlich hervortreten.

Manchmal kann man sofort beim Beginn der Füllung des Duodenums die Diagnose fast sicher stellen durch die Beobachtung, daß die Kontrastmahlzeit durch das Duodenum durchzieht, während ein kleiner Teil an der Eingangsstelle des Divertikels abgibt und als schwarzer Fleck mit Luftblase innerhalb des Duodenums liegen bleibt. Bei echten Divertikeln kommt es auch zur peristaltischen Bewegung innerhalb des schwarzen Fleckes.

Öhnell hat über 34 Fälle, welche mit der Röntgenuntersuchung diagnostiziert waren, berichtet. Es bestanden: 6 mit Ulkus oder Ulkusverdacht, 2 mit Hyperazidität, 9 saßen in der Pars inferior, 24 in der Pars descendens, 1 an der Flexura duodeno jejunalis. Nicht selten finden sich dabei multiple Divertikel. Sehr bemerkenswert ist die Beobachtung, daß häufig damit einhergeht eine chronische Pankreatitis.

Bei meinem Kranken, welchen ich seit mehr als 10 Jahren ärztlich beraten habe, bestanden früher nie Symptome einer Magendarmerkrankung: er litt an Gicht, vor Jahren im Anschluß an eine Influenza an einem 3 Wochen bestehenden Ikterus, in den letzten Monaten entwickelte sich ein schnellwachsendes Magenkarzinom. Der Divertikelbefund war ein Nebenbefund, welcher dem Kranken keine Beschwerden gemacht hatte.

Aussprache: Naegeli stellt die Frage, ob das fragliche Divertikel histologisch untersucht worden sei. Nach einer neuerdings erschienenen ausführlichen Zusammenstellung von Clairmont und Schinz aus der Züricher Klinik haben jene Autoren Divertikel an der Pars superior duodeni nicht beobachtet. Die von den Pathologen als Duodenaldivertikel beschriebenen Fälle dieser Partie beruhen auf Ausstülpungen der Duodenalwand im Zusammenhang mit einem Duodenalulkus und werden Duodenaltaschen genannt. Sie sind vollkommen anderer Genese wie die echten Duodenaldivertikel. Daß es sich in dem mitgeteilten Fall, wo anläßlich eines Magenkarzinoms operiert wurde, wo das Duodenum nach der Leber zu stark verwachsen gewesen (alte Cholelithiasis), diese Ausbuchtung dicht hinter dem Pylorus festgestellt wurde, um die oben erwähnten Vorgänge handelt, erscheint N. möglich.

Digitized by Google

27. Sitzung am 19. Mai 1924.

Grebe: **Bericht über die Standardisierung der Röntgenstrahlen.**

Martius: **Bohnenversuche an Röntgenstrahlen.** Der Vortrag steht unter den Arbeiten an anderer Stelle dieses Heftes, S. 361.

Habermann: **Die Röntgenbehandlung der gonorrhoischen Komplikationen.** Bei hartnäckiger chronischer Gonorrhoe, insbesondere mit Infiltratbildungen in der Harnröhre (Follikulitiden und Kavernitiden) werden, wenn die sonst üblichen Maßnahmen (Massage, Dehnungen usw.) erfolglos sind, zur Unterstützung Röntgenbestrahlungen herangezogen. Regelmäßig tritt zunächst eine deutlich vermehrte Ausscheidung von Gonokokken im Sekret ein. Daher wird die antiseptische Behandlung nicht unterbrochen, aber, um Reizzustände und dadurch bedingte Sensibilisierung der Schleimhaut zu vermeiden, einige Zeit vorher und nachher nur Kali permang. 0,2—0,3% angewandt. Zur Sensibilisierung der submukösen Herde kann einen Tag vor der Bestrahlung eine intramuskuläre Vakzineinjektion verabfolgt und ev. verbunden werden mit Anämisierung der Schleimhautfläche durch Injektion von Adrenalinlösung 1 : 25 000, 10 Minuten vor der Bestrahlung. Die Bestrahlung geschieht in Steinschnittlage von der Unterseite des Penis unter sorgfältigem Schutz der Testikel (nach Lenk mittels Bleidüten). In 13 von 22 Fällen konnte das Verschwinden der Gonokokken bei vorher monatelangem Bestande der Krankheit in wenigen Wochen unter vorsichtiger Fortsetzung der Massage erzielt werden, auch eine merkbare Beschleunigung der Resorption der Infiltrate war öfters festzustellen. Bei Epididymitis ist die Bestrahlung im allgemeinen nicht angebracht mit Rücksicht auf die gute Prognose und die Gefahr der Schädigung der endokrinen Funktionen. Bei chronischer postgonorrhoischer Prostatitis kommt sie in seltenen, ausnahmsweise hartnäckigen Fällen in Betracht. In 4 Fällen konnte H. insbesondere die subjektiven Prostata- und Posteriorbeschwerden nach anfänglicher Exazerbation schnell zum Rückgang bringen.

Aussprache zum Vortrag Klein: Mit der Thederingschen Methode konnte H. in 2 Fällen von Alopecia areata bei Bestrahlung nur einzelner Herde unter Abdeckung der übrigen erkrankten Stellen keine Beschleunigung der Neubehaarung feststellen. Thederings Erfolge sind schwer zu bewerten, weil er die A. a. nicht scharf von der Seborrhoe trennt. Bei letzterer ist der Einfluß schwacher Strahlendosen (1—2 mal $^1/_3$ ED.) auf Schuppung und Haarwachstum oft ein überraschend günstiger. — Hoffmann fragt wegen der Wirkung auf die arthritischen Infiltrate an und erwähnt einen Fall von als tuberkulös angesehener Ostitis und Epiddidymitis, der auf Röntgenstrahlung gebessert war, aber nun operiert werden sollte; H. konnte den Fall als Lues aufklären und vor der Operation und weiteren Bestrahlung bewahren. — Schreus: In einigen Fällen von akuter Epididymitis sah ich eher Verzögerungen des Heilverlaufs als Besserung, besonders auch länger anhaltende stärkere Schmerzhaftigkeit.

Klein: **Die Behandlung des kreisförmigen Haarausfalls mit kleinen Röntgendosen.** Es wurden 26 Fälle von Alopecia areata nach dem von Thedering angegebenen Verfahren behandelt. Technik: 1 × unter 0,5 mm Al.-Filter in 4 Einstellungen. Wiederholung der Bestrahlung in 2—3 wöchentlichen Abständen. Unter den 26 Fällen trat fünfmal ein voller Erfolg ein; darunter sind bemerkenswerterweise 2 Fälle, die auf Lichtbehandlung nicht reagiert hatten. In hartnäckigen Fällen kann also die Röntgenbehandlung immerhin versucht werden. Die Neubehaarung begann im Durchschnitt nach der 3.—5. Bestrahlung. Bei den übrigen 21 Fällen wurde kein Erfolg erzielt. Eine Schädigung der gesunden Haare wurde nicht beobachtet.

Aussprache: Schreus sagt, daß die Wirkung kleiner Röntgendosen gerade bei den Alopezien durchaus nicht auf einem Wachstumsreiz beruhen muß. Besonders bei der prämaturen Alopezie, soweit dieselbe auf seborrhoischer Grundlage beruht, kann man ebensogut die Erklärung des Wirkungsmechanismus in einer günstigen Beeinflussung der Seborrhoe suchen. Bei ererbter und endokriner Alopezie dürfte ein lokaler Anreiz auf die Haarpapillen wohl überhaupt wenig Aussicht auf Erfolg haben. Bei der Licht- oder Wärmewirkung kann man eine merkliche Anregung des Haarwachstums feststellen (Beobachtungen von Berthold, Finsen, Arzt und Hausmann u. a.) und hier vielleicht von einer gewissen unmittelbaren Reizwirkung reden. — Hoffmann rät bei Beurteilung der günstigen Wirkung, besonders bei der unberechenbaren Alopecia areata zur Vorsicht. Die Erfolge der Kompressions-Quarzlichtbehandlung sind manchmal günstiger. Die halbseitige Bestrahlung des Kopfes ist wohl gut geeignet, über den Wert der Röntgenbehandlung Aufklärung zu bringen. Auch die genaue Messung der Geschwindigkeit des Nagelwachstums dürfte zur Erkennung eines wachstumsfördernden Einflusses der Röntgenstrahlen (Reizwirkung) eine weitere Möglichkeit bieten.

Digitized by Google

Kölner Röntgenvereinigung.

Vorsitzender: Graeßner. Schriftführer: Marum.

I. Sitzung am 21. Februar 1924.

Gräßner bespricht an einer großen Zahl von Röntgenogrammen das Bild der **akuten entzündlichen Atrophie der Knochen** in den verschiedenen Stadien der Erkrankungen und gibt einen Überblick über pathologisch-anatomischen Befund, Zeit des Auftretens, Verlauf, Differentialdiagnose und Behandlung der Erkrankung.

Nölke: **Die Röntgendiagnostik des Ulcus duodeni.** Was die Häufigkeit anbetrifft, so gehen die in der Literatur angegebenen Zahlen sehr auseinander. Im städtischen Röntgeninstitut (Leiter Prof. Gräßner) betragen die Zahlen von über 1000 Magenuntersuchungen im Jahre 1923: 135 Ulc. duod. und 213 Ulc. ventr. (Verhältnis also 1 : 1,8). Überblick über die Entwicklungsstufen der Röntgendiagnostik des Magens und Darmes, Hervorhebung der Notwendigkeit, die indirekte Methode bei der Erkennung der U. duod. zu verlassen und nach direkten Symptomen zu suchen. Diese werden an Dispositionen von operativ bestätigten Fällen vorgeführt. Hinweis auf die diagnostischen Irrtümer, die Schwierigkeiten der Duodenaluntersuchung und die empfehlenswerte Untersuchungstechnik (Durchleuchtung und Serienaufnahme). Serienaufnahme nach Chantraine: 4 Aufnahmen des Bulbus duodeni in aufrechter Stellung ohne irgendwelche Umänderung und ohne Drehen der gewöhnlichen 18×24-Kassette.

Aussprache: Adler, Wiedmann, Blanck, Chantraine, Nölke.

II. Sitzung am 20. März 1924.

Chantraine: **Fehlerquellen bei der röntgenologischen Untersuchung der Nasennebenhöhlenerkrankungen.** Durch ungleichmäßige Einwirkung der Streustrahlen kann bei gesunden Stirnhöhlen die eine Stirnhöhle, verglichen mit der anderen, eine Verschattung zeigen. Durch Zwischenlage einer ¾ cm dicken Platte von Luffaschwamm läßt sich eine gleichmäßige Einwirkung der Streustrahlen und bei gesunden Stirnhöhlen eine gleichmäßige Helligkeit beider Stirnhöhlen zuverlässig erzielen. (Erscheint demnächst als besondere Mitteilung.)

Auch die beiden Kieferhöhlen können miteinander verglichen eine verschiedene Schattentiefe zeigen, ohne daß eine Erkrankung vorliegt. Die Ursache davon ist manchmal eine geringe Schieflage bei der Aufnahme, öfter auch ein etwas ungleichmäßiger Bau beider Gesichtshälften. Um diese Fehlerquelle sicher zu vermeiden und um mit weicheren Strahlen Feinheiten besser darstellen zu können, wurde zusammen mit Dr. Nölke von der hiesigen Abteilung ein Verfahren zur Filmaufnahme der Kiefernhöhlen vom Munde aus ausgearbeitet. Dr. Happe von der hiesigen Ohrenklinik nahm die operative Nachprüfung der Ergebnisse vor. Es gelingt, auch geringere Eitermengen und oft auch kleinere Polypen nachzuweisen. Voraussetzung für eine sichere Diagnose von Polypen ist eine einwandfreie Darstellung der Kiefernhöhlen. In den meisten Fällen, wo die Platte eine Trübung einer Kieferhöhle zeigte, ergab der Film einen regelrechten Befund. In den Fällen, wo aus klinischen Erwägungen trotz regelrechten Filmbefundes operiert wurde, ergab sich Abwesenheit von Erkrankungsvorgängen, die schattenbildend hätten wirken können. (Erscheint als besondere Mitteilung.)

Aussprache: Hopmann, Tiefenthal, Happe, Chantraine. Happe: Zu jedem Film wurde Kontrollplatte im fronto-okzipitalen Durchmesser angefertigt. Mehrmals war Film negativ, Platte positiv. Operationsergebnis entsprach dem Film.

Caan: **Über fibröse Ostitiden.** Unter fibrösen Ostitiden versteht man zwei Krankheitsbilder: die Ostitis deformans (Paget) und die Ostitis fibrosa (v. Recklinghausen). Beide Krankheiten können auf einen einzelnen Knochen beschränkt bleiben, oder diffus über das gesamte Skelettsystem verstreut, fast sämtliche Knochen nacheinander befallen. Trotz der nicht unerheblichen grobanatomischen Unterschiede, die besonders deutlich im Röntgenbilde in Erscheinung treten, und trotz der Abweichungen im klinischen Verlauf und in der Symptomatologie sind beide Affektionen bei dem völlig identischen histopathologischen Befunde als wesensgleich, als Modifikation des gleichen Grundleidens anzusprechen. Vortr. bespricht ausführlich die Klinik und pathologische Anatomie beider Krankheitsbilder unter besonderem Hinweis auf die jeweiligen Unterschiede. Die Prognose ist als durchweg gut zu bezeichnen, wenn auch gelegentlich die Entwicklung einer bösartigen Geschwulst (Sarkom oder Karzinom) im schon veränderten Knochen beobachtet wird. Die Ostitis fibrosa befällt mit Vorliebe Jugendliche im 1.—2. Lebensjahrzehnt, die Ostitis deformans bevorzugt Erwachsene. Die Frage der Ätiologie und Pathogenese ist noch ungeklärt. Therapeutisch stehen wir der Ostitis deformans localisata und der Ostitis fibrosa generalisata machtlos gegenüber; wir können die Progredienz des Leidens in keiner Weise beeinflussen. Die Ostitis fibrosa localisata läßt sich chirurgisch mit gutem Erfolg behandeln. Anschließend Erläuterung und Demonstration zahlreicher typischer Diapositive

Digitized by Google

von Ostitis deformans und Ostitis fibrosa, auf denen die produktiven und regressiven Vorgänge gut zu erkennen sind. Auf die Schwierigkeit der differentialdiagnostischen Unterscheidung von Röntgenbildern mit Zystenbildung in einem einzelnen Knochen wird im Vortrage wie auch im Schlußwort ausdrücklich hingewiesen. (Erscheint ausführlich in der Deutschen med. Wochenschrift.)

Aussprache: Roseno, Caan. Roseno macht auf die Verwertung des Blutbildes bei der Diagnose der Ostitis fibrosa aufmerksam. Bei zwei von ihm untersuchten Fällen der generalisierten Form konnte außer einer sekundären Anämie, die durch Verdrängung des hämatopoëtischen Knochenmarkes infolge der fibrös metaplastischen Prozesse unschwer zu erklären ist, keinerlei wesentliche Abweichungen vom normalen Blutbild festgestellt werden. Dieses Ergebnis ist differentialdiagnostisch zu verwerten 1. gegenüber den vom Parenchym ausgehenden primären Myelomen, welche eine Reizungsmyelozytose, Anämie und Reizungserythroblastose aufweisen, 2. gegenüber den von Stroma ausgehenden generalisierten zentralen Sarkomen, die wie die 3. hier in Betracht kommende Systemerkrankung der sekundären (metastatischen) Myelome meistens mit einer schweren, der Perniziosa ähnlichen Anämie einhergehen. Bei der lokalisierten Ostitis fibrosa, die zuweilen außerordentlich große diagnostische Schwierigkeiten gegenüber den solitären malignen Knochentumoren bietet, über welche auch das Röntgenbild öfters keine sichere Entscheidung gestattet, wurde, wie schon vor 2 Jahren von R. in den Mitteilungen a. d. Grenzgeb. d. Med.- u. Chir. mitgeteilt worden ist, in mehreren Fällen das Blutbild untersucht und als normal befunden. Da auch die solitären malignen Geschwulstbildungen des Knochenmarkes fast immer eine wesentliche Veränderung des Blutbildes vermissen lassen, sind aus diesem Untersuchungsergebnis keine differentialdiagnostischen Schlüsse zu ziehen. Es werden dann die Röntgenbilder eines klassischen Falles von generalisierter Ostitis fibrosa gezeigt, bei denen besonders das der Schädelkapsel durch eine diffuse kleinfleckige Aufhellung, die gleichzeitig mit geringer diffuser Verdichtung einhergeht, von den üblichen Befunden absticht.

Marum: **Erfahrungen mit der Ovarialschwachbestrahlung bei Frauen im noch fortpflanzungsfähigen Alter.** Die Ovarialschwachbestrahlung wurde im städtischen Röntgeninstitut (Prof. Graeßner) vorgenommen bei Metropathia haemorrhagica, Uterus myomatosus, sowie bei tuberkulösen und gonorrhoischen Adnexentzündungen, wenn alle konservativen Behandlungsmethoden erfolglos geblieben waren und die Diagnose besonders durch Ausschluß der Schwangerschaft oder bösartigen Erkrankungen gesichert war. Erstrebt wurde die Erreichung der Oligomenorrhoe oder temporären Amenorrhoe, jedoch kann der Eintritt des gewünschten Ergebnisses nie mit Sicherheit vorausgesetzt werden, Technik: bei Metropathia haemorrhagica und Uterus myomatosus 20% der HED. auf jedes Ovarium, bei Adnexentzündungen 30% der HED. auf das Ovarium der erkrankten Seite. Bericht über 14 Fälle von Metropathia haemorrhagica: 8mal Oligomenorrhoe, 1mal temporäre Amenorrhoe; 2 Fälle von Uterus myomatosus: 1mal temporäre, 1mal dauernde Amenorrhoe; 11 Fälle von Adnexentzündungen: 5mal Oligomenorrhoe, 2mal temporäre Amenorrhoe. Gesamtergebnis: Bei 27 Fällen 62,9% Erfolge, 22,2% Mißerfolge, 14,8% Verschollene. Nach der Bestrahlung keine stärkeren Beschwerden, keine Ausfallserscheinungen, keine Hautreaktion, dagegen subjektiv erhebliche Besserung infolge Nachlassens der Stärke und der Schmerzhaftigkeit der Blutungen. Da es mit dem Eintritt der Oligomenorrhoe zu keinem vollständigen Aussetzen der Ovarialtätigkeit kommt, wird statt der bisher üblichen Bezeichnung „temporäre Sterilisation" oder „temporäre Kastration" der Ausdruck „Ovarialschwachbestrahlung" empfohlen. Der Vortrag erscheint ausführlich an anderer Stelle.

Aussprache: Haupt, Füth, Marum. Haupt: Die Indikationsstellung für Ovarialschwachbestrahlung wegen Blutungen im geschlechtsreifen Alter ist an der Kölner Universitäts-Frauen-Klinik sehr eingeschränkt im Hinblick auf die zwar nicht näher bewiesene, aber immerhin mögliche Keimschädigung und der ungewollten Kastration. Nur jene Fälle, bei welchen mit größter Sicherheit infolge der anatomischen Veränderungen eine Konzeption ausgeschlossen werden kann, werden nach Versagen aller übrigen konservativen Maßnahmen und der Milzbestrahlung zugelassen.

Wiener Röntgengesellschaft.

Sitzung vom 4. Februar 1924.

Vorsitzender: Holzknecht. Schriftführer: Fleischner.

Kraft: **Segmentale Haut- und Knochenveränderungen.** 65jähriger Färbereihilfsarbeiter, mit Haut- und Muskelatrophie an der linken Hand und am linken Arm mit Defekten an den Fingern. Histologische Diagnose an exzidierten Hautstückchen: Atrophia cutis idiopathica. Die Veränderungen hielten sich streng an das Innervationsgebiet der hinteren Rückenmarkswurzel C 5, C 6, C 7, oder den damit identischen Gebieten der Rückenmarkssegmente. Sonst kein abnormer neurologischer Befund. Röntgenuntersuchung der oberen Extremitäten:

1. Linke Schulter: Hochgradige Knochenatrophie mit großen atrophischen Aufhellungen; 2.

Digitized by Google

linkes Elbogengelenk: Aufrauhung des Margo interosseus des Radius und der Ulna mit Atrophie der Tuberositas radii; 3. linke Hand: Hochgradige Atrophie der radialen Hälfte mit bogenförmigem Defekt am Os naviculare und capitatum, fast gänzliche Destruktion des 2. Metakarpalknochens und der Radialhälfte des dritten. Verkümmerung der Endphalanx des 2. und 3. Fingers.

Während der histologische Befund eine typische idiopathische Hautatrophie ergibt, weist der radiologische Befund große Ähnlichkeiten mit der Sklerodermie (Sklerodaktylie) auf, so daß auf Grund der segmentalen Anordnung und der engen verwandtschaftlichen Beziehungen der beiden Krankheiten ihr Zusammentreffen als Fingerzeig dafür betrachtet wird, daß beide Krankheiten als Teilerscheinung einer segmentalen Nervenerkrankung auftreten können, wofür sich mancher Hinweis in der Literatur bereits vorfindet. (Erscheint ausführlich im Arch. für Derm. u. Syph.)

Aussprache: Holzknecht, Eisler.

Regnier: **Demonstration von Gefäßaufnahmen in Vivo.** Unter Stauung der betreffenden Extremität werden 10 ccm einer 10%igen Natr. jodat. Lösung intravenös injiziert. Es gelingt auf diesem Wege, die oberflächlichen Venen gut darzustellen. Die Versuche wurden im Anschluß an die Arbeit von Berberich und Hirsch gemacht. Wieweit die Methode praktisch verwendbar ist, ist heute noch schwer abzuschätzen, da viel davon abhängt, ob es gelingt, die Kapillaren und Präkapillaren zu füllen. Vortr. glaubt, daß sich Veränderungen im Gefäßlumen nachweisen lassen und erwartet interessante Aufschlüsse nach Knochentransplantationen usw.. — Eine interarterielle Injektion wurde bis jetzt nicht versucht.

Aussprache: Sgalitzer: In einem Falle trat nach Füllung des uropoëtischen Systems mit Natrium jodatum Jodismus auf. — Borak: Die Darstellung der Gefäße könnte zum Nachweis von tiefen Varizen, ferner von Anastomosen bei Aneurysmen der A. poplitea, wovon in beiden Fällen die Behandlung abhängt, verwendet werden. — Hitzenberger, Palugyay, Pordes, Kriser. — Regnier (Schlußwort): Nach Angabe der Internisten können bis zu 200 ccm 10%ige Jodnatriumlösung ohne Schaden für den Patienten injiziert werden. —

Fleischner: **Mediastinal-interlobäre Pleuraexsudate bei Tuberkulose der Mediastinaldrüsen.** Bei Kindern und Jugendlichen, die klinisch das Bild der Mediastinaldrüsentuberkulose zeigen, findet man in einer beschränkten Zahl der Fälle im Röntgenbild Drüsentumoren am Hilus. In zahlreichen anderen Fällen sieht man einen vergrößerten weichen Hilusschatten und Flächenschatten im medialen Teil des unteren Lungenfeldes. Bei geeigneter Projektionsrichtung, Durchleuchtung und Photographie in Kreuzhohlstellung, sammelt sich der Schatten zu einem dichten, scharf begrenzten, schmalen dreieckigen Gebilde, das dem Herzschatten anliegt. Diese Erscheinung beobachtet man öfter rechts als links. Es handelt sich um Pleuraexsudate, die im mediastinalen und im Pleuraspalt zwischen Mittel- und Unterlappen angeordnet sind. Für die Entstehung dieser Exsudate werden die eng nachbarlichen Verhältnisse einzelner Drüsengruppen zur Pleura des Lappenspaltes veranwortlich gemacht.

Aussprache: Holzknecht, Haudek, Lenk.

Reich: **Schwangerschaftsaufnahmen mit der Bucky-Potter-Blende.** Siemens & Halske-Gleichrichter, Phönix-Doppelfokusröhre, doppelt begossene Agfafilme. Strahlenhärte wie für Lendenwirbelsäule, 40 mA; Expositionszeit je nach Objektdurchmesser (35—42 cm) 8—12 Sek. Die Expositionszeit läßt sich durch Verringerung der mA-Zahl noch beträchtlich abkürzen. Vorteile: Einfache Technik, hervorragende Schärfe, großer Kontrastreichtum, Erkennbarkeit von Einzelheiten wie: Schädelbasis, Suturen, Orbita, Wirbelkörper, Rippen, beide Unterarm- und Unterschenkelknochen usw.; Ersparnis, da es keine mißlungenen Aufnahmen gibt. Bildqualität besser als bei Weichstrahlaufnahmen. Die Verwendung der Bucky-Blende für Schwangerschaftsaufnahmen ist nicht nur deshalb den Weichstrahlapparaten vorzuziehen, sondern auch darum, weil die Anschaffungskosten unvergleichlich geringer sind, Weichstrahlapparate nicht immer klaglos funktionieren und nur eine beschränkte Verwendungsmöglichkeit haben. Mit der Bucky-Blende wird man gute Aufnahmen nahezu mit jeder Diagnostikröhre an allen Apparaten — auch Therapieapparaten — erzielen.

Aussprache: Palugyay, Pordes, Fleischner, Holzknecht.

Sitzung am 8. März 1924.

Vorsitzender: Holzknecht. Schriftführer: Fleischner.

Borak demonstriert eine Patientin mit folgender Krankengeschichte: Vor 3½ Jahren (im 9. Lebensjahre) wegen eines großzelligen **Rundzellensarkoms** am r. Oberarm operiert, darauf prophylaktische Nachbestrahlung. Nach einem Jahr Rezidiv. Schwinden desselben nach zwei Röntgenserien. Vor einem Jahr Erscheinungen seitens der Lungen: Atemnot, Husten, zeitweise blutiges Sputum und Allgemeinsymptome: Zunehmende Blässe, Appetitlosigkeit, Kräfteverfall. Die Röntgenuntersuchung ergibt eine nicht zählbare Aussaat von metastatischen Geschwülsten in beiden Lungen. Die vorsichtig eingeleitete, seither konsequent weitergeführte Röntgentherapie konnte die Patientin nicht nur

Digitized by Google

bis nun am Leben erhalten, sondern alle Beschwerden zum Schwinden bringen, so daß die Patientin ohne das geringste Krankheitsgefühl die Schule besuchen und mit Altersgenossen spielen kann. Hierbei keine sicheren Veränderungen im Lungenbilde. Die Wirkung beruht offenbar auf einer Abschwächung der Toxizität der Geschwülste. — Der Fall zeigt, was die Röntgentherapie bösartiger Geschwülste häufig zu leisten vermag und was sie andererseits ebensooft nicht leisten kann: Sie kann die Entstehung eines Rezidivs nicht verhüten, kann aber dasselbe zum Schwinden bringen, sie kann die Bildung von Metastasen nicht verhindern, vermag aber dieselben so günstig zu beeinflussen, daß noch lange Zeit volle Arbeitsfähigkeit bestehen kann.

Aussprache: Weiß. — Palugyay macht auf die Gefahren der Probeexzision aufmerksam. — Kienböck: Man kann auch das Umgekehrte beobachten. In manchen Fällen bewirkt ein einfacher Einschnitt in eine bösartige Geschwulst, die sich als inoperabel erweist, daß die Geschwulst von da ab schrumpft und verschwindet, Beobachtungen von Prof. Alexander Fraenkel an der Poliklinik, z. B. an einem Lymphosarkom des Rachens. — Czepa: Bedenkt man, daß bei inoperablen Magenkarzinomen die Gastro-enteroanastomose allgemein üblich ist, obzwar man hierdurch dem Patienten das Leben nur um kurze Zeit verlängert, so beweisen Effekte, wie der hier erzielte, welch hoher Wert der Röntgentherapie bei der symptomatischen Behandlung maligner Geschwülste zukommt, auch wenn ihr die Erzielung einer vollständigen Heilung nicht mehr möglich ist.

Jonas berichtet über einen Fall von **sogenanntem angeborenem Kardiadivertikel.** Die Anamnese der 49jährigen Patientin ergibt: 1906 wochenlang fast täglich, aber nicht immer zur selben Zeit einsetzende, nach links ausstrahlende Magenkrämpfe; 1907 ein schwerer Einzelkrampf, von einige Tage lang währendem Drücken nach jeder Mahlzeit gefolgt; dann vollkommen magengesund. Im Februar 1924 vier Wochen hindurch Krämpfe wie 1906. Klinisch Druckempfindlichkeit der Gallenblasengegend und eines Punktes der linken Parasternallinie, zwei Querfinger über dem Nabel; hinten linksseitiger Boasscher Druckpunkt. Probefrühstück: 30 freie HCl., 45 Gesamtazidität; im Stuhl kein Blut. Das demonstrierte Röntgenbild ergibt ein hinter dem Magen gelegenes, breitgestieltes, kirschgroßes, nicht druckempfindliches Divertikel der Pars cardiaca — außerdem exquisite Druckempfindlichkeit eines Punktes der Curvatura minor der Pars media; 4-Stundenrest im Divertikel; sonst normale Verhältnisse. Gegen penetrierendes Ulkus spricht die Seltenheit des Sitzes eines solchen an der Pars cardiaca, das Fehlen der charakteristischen Ulkusanamnese und der Druckempfindlichkeit; für erworbenes Divertikel (durch Trauma, Fremdkörper, als Pulsionsdivertikel bei Ulcus simplex mit verdünnter Magenwand, als Traktionsdivertikel bei von der hinteren Bauchwand ausgehenden Adhäsionen, als spastisch-funktionell divertikelartige Ausbuchtung der Magenwand) kein Anzeichen, weshalb das Divertikel als sogenanntes angeborenes aufgefaßt wird. Daß die Magenkrämpfe auf das Divertikel zu beziehen sind, ist unwahrscheinlich; wahrscheinlicher, daß ihre Ursache eine Erosion der Curvatura minor der Pars cardiaca ist, für welche neben dem Boasschen Druckpunkte die exquisite Druckempfindlichkeit eines Punktes derselben spricht. Vielleicht ist es die angeborene Organminderwertigkeit, welche hier wie in anderen Fällen zwischen dem Divertikel als angeborner Mißbildung und der damit kombinierten Ulkusneigung die Brücke schlägt. (Erscheint ausführlich in der Wiener med. Wochenschr.).

Aussprache: Reich, Politzer, Fleischner: (Demonstration analoger eigener Fälle). — Haudek: (Demonstration zweier einschlägiger Fälle). — Eisler.

Mayer: **Die Atresie des äußeren Gehörganges** (erscheint ausführlich in den Fortschr.).

Spiegler berichtet über einige **Beobachtungen an Haupt- und Meßapparaten.** a) Ein sekundäres Kilo-Voltmeter, wie es bei den Apparaten nicht vorhanden, wird bei einem Apparat und einer Röhre durch Heizstrom-Amperemeter und Milli-Amperemeter für Röhrenstrom ersetzt: Beide zusammen lassen einen deutlichen Schluß auf Röhrenspannung zu. Neue Apparate sollten aus diesem Grunde Heizstrom-Amperemeter haben, nicht zuletzt aber auch deshalb, weil so keine Überheizung der Röhren eintreten kann. Es ist begrüßenswert, daß der Neo-Intensiv-Apparat Heizstrom-Amperemeter besitzt. Ein Fehler auf der sekundären Seite des Transformators, wie er bisweilen auftritt, kann durch ein primär angeschlossenes Voltmeter nicht erkannt werden, wohl aber durch die beiden genannten Instrumente. b) Vortr. zeigt Röntgenspektren, mit dem Seemann-Spektrographen aufgenommen, und die ausphotometrierten Diagramme (ausphotometriert im Physik-Institut Hamburg). c) Nützlichkeit eines Iontometers zur Feststellung der Strahlenausbeute verschiedener Röhren; diese Ausbeute ist sehr verschieden. d) Verglichen wird der Betrieb eines Coolidge-Therapierohres am Induktor und am Transformator. Am Induktor muß das Rohr stärker geheizt werden als am Transformator. Prinzipielle Schwierigkeit des Dosisproblemes liegt darin, daß wir keinen Energiemesser haben für Röntgenstrahlung, also nicht einmal die absorbierte Energie messen können und die emittierte Energie nur können. — Zu a) siehe Orig.-Arbeit in diesem Heft, S. 342.

Digitized by Google

Moskauer Röntgenologen- und Radiologengesellschaft.

Vorsitzender: Budinoff. Schriftführer: Liebersohn.

Sitzung am 29. März 1923.

Zeitlin: **Zur Röntgendiagnose verkalkter Mesenterialdrüsen.** Verkalkte Mesenterial- oder retroperitoneale Drüsen sind nicht nur als Fehlerquelle bei der Diagnose von Konkrementen der Niere oder der Gallenwege von Bedeutung, sondern können auch ein selbständiges Krankheitsbild hervorrufen; daher ist die Röntgenuntersuchung in solchen Fällen von Bedeutung, zumal da die Drüsen meist früh verkalken und daher leicht der Untersuchung zugängig sind. Verkalkte Drüsen zeigen nicht immer eine körnige, zerklüftete Struktur, daher müssen zur Differentialdiagnose auch andere Symptome herangezogen werden. Sgalitzer hat Aufnahmen in frontaler Richtung vorgeschlagen, dabei werden die Drüsen vor die Wirbelsäule projiziert. Da die Schatten der Drüsen meist auch bei der Durchleuchtung sichtbar sind, kann die Untersuchung der Beweglichkeit zur Differentialdiagnose herangezogen werden: lassen sich die Schatten um etwa 4—5 cm verschieben, so spricht dieses für verkalkte Drüsen und gegen Nieren- oder Gallensteine. Demonstration der Röntgenaufnahmen von 9 Fällen, von denen drei bei der Operation oder Autopsie bestätigt werden konnten.

Peßkoff: **Zur Frage der Sensibilisierung organischer Substanzen gegen Röntgenstrahlen.** Bestrahlt man organische Substanzen in vitro mit Röntgenstrahlen, so erweist sich, daß sogar photochemisch hochsensible Substanzen wenig auf die Bestrahlung reagieren. Es erklärt sich dieses ohne weiteres daraus, daß nur die absorbierten Strahlen einen chemischen Effekt hervorrufen können, die organischen Substanzen aber Röntgenstrahlen nur in sehr geringer Menge absorbieren. Um die organischen Substanzen zu sensibilisieren, hat man versucht, sog. Sekundärstrahler (oder Radiatoren) einzuführen, welche sekundäre Kathodenstrahlen, also einen Elektronenstrom, hervorzurufen imstande sind. Zu den in dieser Richtung vom Vortr. angestellten Versuchen wurden 3 organische Substanzen verwandt: o-Nitrobenzaldehyd, o-Nitrobenzolalkohol und Diastase; als Sekundärstrahler dienten kolloidale Lösungen von Platina und Quecksilber, sowie Blei- und Bariumsalze. Der Einfluß auf die beiden ersten Verbindungen wurde auf spektralkolorimetrischem Wege festgestellt, der Zerfall der Diastase wurde mit Hilfe ihrer Wirkung auf Stärke nach Wohlgemuth bestimmt. Die Versuche ergaben, daß der Effekt der Röntgenbestrahlung der reinen Substanzen unbedeutend ist, sich jedoch um das 5—10fache erhöht, wenn ein Sekundärstrahler hinzukommt. — Bekanntlich haben Versuche an Lebenden gezeigt, daß die Einführung von Sekundärstrahlern den Effekt der Röntgenstrahlen nicht sehr stark erhöht, was dadurch erklärt wird, daß die Sekundärstrahler nicht in der nötigen Konzentration (in kolloidaler Lösung) eingeführt werden können. Vortr. suchte diese Frage dadurch zu klären, daß er den Dispersionsgrad aller Komponenten des bestrahlten Systems änderte, d. h. der Sekundärstrahler wurde entweder als wahre Lösung (molekulare Dispersion) oder in kolloidaler Lösung verwandt, das Lösungsmittel selbst in flüssigem oder gallertartigem Zustande. Das Resultat war, daß der Effekt am größten war bei flüssigem Lösungsmittel, wobei sich die zu untersuchende Substanz und der Sekundärstrahler in molekularem Zustande befanden, am geringsten war der Effekt bei gallertartigem Lösungsmittel und kolloidalem Zustande der Substanz und des Sekundärstrahlers. Hieraus zieht Vortr. den Schluß, daß die sensibilisierende Wirkung weniger von der Konzentration der Sensibilisatoren als von der Diffusionsfähigkeit derselben und der untersuchten chemischen Substanz abhängig ist. Molekulare disperse Systeme diffundieren in gallertartigen Lösungen fast ebensoschnell wie in Flüssigkeiten, dagegen zeigen Kolloide in gallertartigen Lösungen fast gar keine Diffusion. Der mangelhafte Effekt der Einführung von Sensibilatoren in den lebenden Organismus erklärt sich daraus, daß das lebende Gewebe kolloidalen Charakter trägt. Die Sekundärstrahler müssen in den Zellen in kolloidaler Form zurückgehalten werden, um nicht weiter zu diffundieren, andrerseits müssen sehr große Mengen dieser Substanzen eingeführt werden, um den gewünschten Effekt zu erzielen, da ja die Zellen selbst auch kolloidalen Charakter haben; dieses aber ist ohne Schaden für den Organismus nicht möglich. Nach Ansicht des Vortr. kann diesem dadurch abgeholfen werden, daß der Sensibilisator in molekularem Zustande eingeführt wird, jedoch in einer derartigen biochemischen Form, daß die Lösung gleich nach dem Eintritt in den Organismus kolloidalen Charakter annimmt.

Aussprache: Zeitlin schlägt vor, das Jod als Sensibilisator zu verwenden. — Peßkoff (Schlußwort): Das Jod ist als Sensibilisator deswegen ungeeignet, weil seine chemischen Wirkungen zu groß sind, so daß sie das reine Bild der Sensibilisierung trüben würden.

Arshangelski: **Eine neue Methode zur röntgenologischen Beckenmessung.** Vortr. benutzt zur Beckenmessung die seinerzeit von der Glagolewa-Arkadjewa vorgeschlagene Methode der Röntgenstereometrie. Der Apparat ist nach Art des Spiegelstereometers von Wheatstone konstruiert, mit welchem durch 2 unter einem Winkel von 90° zueinander stehenden Spiegeln die beiden stereoskopisch aufgenommenen Bilder betrachtet werden. Die Aufnahmen werden mit Hilfe eines eigens zu diesem Zwecke konstruierten Apparates, des Stereometers, gemacht, welcher es gestattet, die Auf-

Digitized by Google

nahmen bei Rückenlage der Patientin stets in gleichem Abstand von der Antikathode zur Platte zu machen, wobei die Röhre zur zweiten Aufnahme genau um den Abstand der Augen des Untersuchers verschoben wird. Der Stereometer reproduziert die Maße des Aufnahmeapparates mathematisch genau, wodurch eine genaue Messung möglich gemacht wird. Die Aufnahmen werden mit weicher Röhre (3—4 Wehnelt) bei einer Belastung von 40 mA und einer Expositionszeit von 1—1½ Sek. gemacht. Vortr. nennt diese Methode Röntgen-stereo-pelvimetrie. Natürlich ermöglicht die Methode in der zweiten Hälfte der Schwangerschaft auch eine genaue Messung des vorliegenden Teiles.

Sitzung am 17. April 1923.

Menschtschikoff: **Ein Fall von Mycosis fungoides d'emplée, behandelt mit Röntgenstrahlen.** In der Literatur konnte Vortr. keine Fälle der in Rede stehenden Krankheit finden, welche mit Röntgenstrahlen behandelt worden wären, während wohl zahlreiche Fälle der gewöhnlichen Mycosis fungoides mit gutem Erfolg mit Röntgenstrahlen behandelt worden sind. Im Falle des Autors handelte es sich um einen Herd im Gesicht, dessen Natur durch die histologische Untersuchung sichergestellt wurde. Die verabreichten Dosen schwankten zwischen 2½ und 10 X, appliziert wurden weiche Strahlen (6 Wehnelt). Der Erfolg war nach jeder Bestrahlung frappant, insofern, als die Geschwülste an den bestrahlten Stellen in wenigen Tagen kleiner wurden und verschwanden, doch stellten sich immer wieder, und zwar meist bald nach der Bestrahlung, neue Krankheitsherde ein, und zwar in bisher nicht betroffenen Stellen. Später trat Gangrän des Gaumens, dann der Oberlippe ein; letaler Ausgang. Die Sektion konnte nicht vorgenommen werden. Da die Beobachtungen des Vortr. sich nur auf einen einzigen Fall beziehen, glaubt er sich einer Schlußfolgerung enthalten zu müssen, doch hat er den Eindruck gewonnen, daß die vorhandenen Geschwülste unter dem Einflusse der Röntgentherapie wohl sehr schnell zurückgehen, daß dieselbe aber scheinbar neue Eruptionen veranlassen kann.

Panoff: **Die Behandlung des Skleroms mit Röntgen- und Radiumstrahlen.** Im Krebsinstitut der ersten Moskauer Universität wurden 6 Fälle von Sklerom kombiniert mit Radium und Röntgenstrahlen behandelt. In 3 von diesen Fällen handelte es sich um Sklerom der Nase und des Nasenrachenraums: alle drei Fälle zeigten eine deutlich ausgesprochene Besserung. In den drei anderen Fällen war der Kehlkopf betroffen, in diesen Fällen war die Besserung weniger weitgehend. Auf Grund dieser Beobachtungen empfiehlt Vortr. die Röntgen- und Radiumtherapie zur Behandlung des Skleroms.

Sitzung am 23. Oktober 1923.

Zeitlin: **Die Röntgenuntersuchung der Tränenwege.** Auf Grund von 150 Aufnahmen bespricht Vortr. die Resultate der Röntgendiagnostik der Tränenkanäle. Nach leichter Kokainisierung wird mit Hilfe einer feinen Kanüle und einer 2-Gramm-Spritze ein Gemisch von feinstverteiltem Wismut und Paraffinöl, welches syrupartige Konsistenz haben soll, in den Tränenkanal eingeführt. Die Aufnahmen werden in sagittaler und frontaler Richtung gemacht, zentriert wird auf den inneren Augenwinkel. Schräge Aufnahmen geben kein besseres Bild. Nach der Aufnahme werden die Reste des Wismuts durch Ausspülung mit physiologischer Lösung entfernt, doch zeigte die Erfahrung, daß etwa zurückbleibende Wismutreste keinerlei schlimme Folgen nach sich ziehen. Mit Hilfe dieser Methode können alle Unregelmäßigkeiten der Gestalt des Tränenkanals, wie z. B. Stenosen, Divertikel, Knickungen u. dgl. m. sehr schön erkannt werden. Die auf dem Wege der Röntgenaufnahme erhaltenen Untersuchungsresultate können in ihrer Feinheit mit keiner anderen Methode verglichen werden. Vortr. belegt seine Ausführungen durch eine Reihe ausgezeichneter Röntgenbilder.

v. Holst: **Das Röntgenbild der Spondylitis nach Fleck- und Rückfallfieber.** In der nichtrussischen Literatur ist das Vorkommen einer Spondylitis nach Fleck- und Rückfallfieber bisher noch nicht erwähnt worden, aus der Feder russischer Autoren stammen nur wenige Angaben hierüber. (v. Dehn, 2 Fälle, Rubascheff, 7 Fälle, Pokrowski, 1 Fall, Totzki, 14 Fälle, Turner.) Vortr. berichtet über 59 Fälle eigener Beobachtung. Diese große Zahl der Fälle erklärt Vortr. durch die äußerst schweren Bedingungen, unter welchen die Grundkrankheit bei den Betroffenen (fast durchweg Militärpersonen) verlief. Nach der Grundkrankheit eingeteilt, verteilen sich die Fälle ungefähr gleichmäßig auf Fleck- und Rückfallfieber. Die Krankheit beginnt meist innerhalb der ersten 2 Wochen nach dem Fieberabfall, nur selten unmittelbar nach demselben, und so gut wie nie später als nach 2 Monaten. Im Vordergrunde der Erscheinungen stehen die enormen Schmerzen in der Wirbelsäule: dieselben steigen manchmal langsam an, öfter erreichen sie innerhalb von 2—3 Tagen ihren Höhepunkt, halten sich einige Wochen, selten mehr als 2 Monate, auf der Höhe, um dann wieder langsam, selbst beim Fehlen jeder Behandlung, abzuklingen. Periodisches Wiederaufflackern oder ein anfangs kaum merklicher Verlauf mit plötzlicher Exazerbation wurde in wenigen Fällen beobachtet. In 3 Fällen konnte ein sicherer Zusammenhang mit einem dazukommenden Trauma nachgewiesen werden. Von weiteren Erscheinungen wurden festgestellt: Ausstrahlen der Schmerzen in die unteren Extremitäten (manchmal

Digitized by Google

nur Schmerzen in den Beinen), in 3 Fällen Paresen und Paralysen, in 3 Fällen Kontrakturen, häufig Erscheinungen von Badikulitis. Die Untersuchung der Wirbelsäule ergab: Klopf- und Druckschmerz, selten Kyphose, fast immer Beschränkung der Beweglichkeit und Skoliose. Da alle Pat. erst nach Abklingen der akuten Erscheinungen zur Beobachtung kamen, waren die erwähnten Symptome meist nur wenig ausgesprochen. Abszeßbildung wurde in 2 Fällen festgestellt. Es erkranken fast stets die Lendenwirbel, am häufigsten der zweite und dritte, seltener der vierte, manchmal erkranken die oberen Lenden- und unteren Brustwirbel zugleich, sehr selten sind isolierte Erkrankungen der Brustwirbel (2 Fälle). Im Röntgenbilde ist der Prozeß charakterisiert durch eine weitgehende, oft völlige Zerstörung der Zwischenwirbelscheibe, bei geringem Befallensein des Wirbelsselbst. Die Erkrankung des Wirbels äußert sich meist in einer Rarefikation der Struktur, welche manchmal ziemlich ausgedehnt ist, manchmal nur als herdförmige Aufhellung in Erscheinung tritt; seltener sind Formveränderungen: Abflachung, seltener keilförmige Gestalt des Wirbels. Umfangreiche Zerstörungen der Wirbel sind selten und atypisch, kommen aber vor. Ferner ist die Erkrankung durch Knochenwucherungen charakterisiert, welche spangenartig die beiden erkrankten Wirbel miteinander verbinden, seltener formlos gestaltet sind, aber ebenfalls zur knöchernen Verbindung der Wirbel führen. Fehlen diese Knochenwucherungen, so wird die Zwischenwirbelscheibe vollständig zerstört, wodurch es zu einem vollkommenen Kontakt der beiden Wirbel mit nachfolgender Verwachsung derselben kommt. — Die Erkrankung läßt sich weder klinisch noch röntgenologisch von der Spondylitis nach Typhus abdominalis unterscheiden, sie muß daher auch zu der Gruppe der Spondylitis infectiosa chronica gerechnet werden; zu den Infektionskrankheiten, welche eine solche erregen können, kommt also außer den schon bekannten noch Fleck- und Rückfallfieber hinzu (vielleicht auch Malaria, 4 Fälle). Von der tuberkulösen Spondylitis läßt sich die in Rede stehende Erkrankung nicht nur klinisch, sondern auch röntgenologisch gut unterscheiden (wenn auch nicht in allen Fällen).

Was das pathologisch-anatomische Geschehen betrifft, so liegen zunächst noch keine Untersuchungen einer Spondylitis nach Fleck- oder Rückfallfieber vor, die Befunde Fraenkels bei Abdominalis lassen sich natürlich nicht ohne weiteres auf Fleckfieber übertragen. Stanischewskaja fand (1913) im Knochenmark bei Fleckfieber Zellhyperplasie, Hyperämie und in 25% der Fälle nekrotische Herde mit Fibrinausfall, jedoch ohne entzündliche Erscheinungen in der Umgebung, ferner wurden diese Herde nur in den Femurepiphysen, niemals aber in den Wirbelkörpern gefunden. Osteomyelitische Erkrankungen der Röhrenknochen sind in der letzten Zeit nicht selten beobachtet worden (Hesse), es muß angenommen werden, daß dieselben von den beschriebenen nekrotischen Herden ihren Anfang nehmen. Da das Knochenmark der Wirbel in allen Fällen von Fleckfieber verändert ist, also für eine osteomyelitische Erkrankung prädisponiert ist, muß angenommen werden, daß bei den bedeutend erschwerten Bedingungen, unter welchen die Krankheit während der Pandemien von 1919 und 1920 verlief, auch im Knochenmark der Wirbel nekrotische Herde auftreten können, welche zur Osteomyelitis und Spondylitis führen. Diese Annahme findet auch im Röntgenbilde, welches herdförmige Aufhellungen zeigt, ihre Bestätigung. Der Prozeß nimmt also von osteomyelitischen Herden im Knochenmark der Wirbel seinen Anfang, doch zeigen diese Herde keine Neigung zur weiteren Verbreitung im Wirbelkörper, sondern greifen bald auf den Knorpel und das perivertebrale Gewebe über: der erstere wird in weitem Umfange zerstört, gleichzeitig kommt es im perivertebralen Gewebe zu Knochenwucherungen, welche zu einer knöchernen Konsolidierung der erkrankten Wirbel führen. Der Prozeß kommt augenscheinlich zum Stillstand, sobald die Konsolidierung erreicht ist, wie aus 3 Fällen des Autors hervorgeht, die in größeren Abständen wiederholt aufgenommen werden konnten. Der Organismus strebt also die knöcherne Fixation der Wirbel an: die Spangenbildungen und formlosen Knochenwucherungen sind als Erscheinungen der Selbsthilfe des Organismus aufzufassen. Beim Rückfallfieber verläuft der Prozeß augenscheinlich in derselben Weise, doch ist in diesen Fällen der Bac. paratyphi N. als der Erreger der Knochenerkrankungen anzusehen, da er mehrfach bakteriologisch und serologisch im Eiter der Knochenherde nachgewiesen werden konnte (Hesse). Dieses pathologisch-anatomische Bild stimmt vollkommen mit dem gutartigen klinischen Verlaufe und mit dem Röntgenbilde überein, welches wenig umfangreiche Zerstörungen neben umfangreichen reparativen Vorgängen zeigt. Hieraus geht hervor, daß die Prognose eine gute ist, doch ist dieselbe mit Vorsicht zu stellen, da Exazerbationen, wenn auch schnell vorübergehende, vielfach beobachtet worden sind. Was die Therapie betrifft, so genügt die Ruhigstellung der Wirbelsäule wohl meist, um eine schnelle Heilung herbeizuführen.

Außer diesen ordentlichen Sitzungen der Röntgengesellschaft fanden im selben Zeitraum drei außerordentliche Sitzungen statt. Auf Anregung der Röntgengesellschaft fand am 8. Mai 1923 eine gemeinsame Sitzung aller wissenschaftlichen medizinischen Gesellschaften Moskaus statt, welche dem Andenken Wilhelm Röntgens gewidmet war. Nach einer kurzen Ansprache des Vor-

Digitized by Google

sitzenden, Prof. Rein, welcher die Anwesenden auffordert, das Andenken des Verstorbenen durch Erheben von den Sitzen zu ehren, ergreift Akademiker Prof. Lasareff das Wort und gibt einen Überblick über die Physik der Röntgenstrahlen und den Einfluß, den die Entdeckung Röntgens auf die ganze moderne Physik gewonnen hat. Krasnobajeff bespricht den Wert der Röntgenologie für die Chirurgie und die Orthopädie, wobei er besonders diejenigen Erkrankungen, zumal des Knochens, stems hervorhebt, deren Wesen erst dank den Röntgenstrahlen richtig erkannt werden konnte. Prof. Kontschaloffski bespricht die Bedeutung der Röntgenstrahlen für die innere Medizin. Die Kenntnis der physiologischen und pathologischen Vorgänge ist durch die Röntgenuntersuchung erweitert, die Diagnostik vertieft worden, doch sind die alten klinischen Untersuchungen dadurch weder vereinfacht, noch gar überflüssig geworden, daher kann die Klinik die Röntgenstrahlen heute nicht mehr missen, doch hat auch die Röntgenuntersuchung nur in engster Verbindung mit der Klinik Bedeutung. S. Fränkel gibt zum Schluß einen eingehenden kritischen Überblick über den Stand und die Erfolge der modernen Röntgentherapie.

Am 25. Mai 1923 fand eine gemeinsame Sitzung der Röntgengesellschaft, der Gesellschaft der Dermatologen und der Gesellschaft der Kinderärzte statt, welche der Frage der **Bekämpfung der Haarkrankheiten der Kinder (Favus, Trichophytie)** gewidmet war. Vorsitzender Prof. Iwanoff, Schriftführer Raitz.

Liebersohn: **Die mykotischen Erkrankungen des behaarten Kopfes und die Bekämpfung derselben in der Ukraine.** Vortr. ist von einer amerikanischen Organisation beauftragt worden, den Stand dieser Frage in der Ukraine festzustellen. Die Erkrankungsziffer ist enorm, sie erreicht etwa 30 000 Fälle; der Mangel an Röntgenkabinetten und dem nötigen Zubehör, der Mangel an genügend ausgebildeten Röntgenologen erschwert die Bekämpfung dieser Krankheiten außerordentlich, aber direkt niederdrückend wirkt der unhygienische und antisanitäre Zustand der Kinderasyle, welche zur Isolation der erkrankten Kinder dienen. Es fehlt in diesen Asylen, kurz gesagt, an allem: in manchen Asylen fehlt es nicht nur an Wäsche zum Wechseln, sondern die vorhandene Wäsche reicht nicht einmal für alle Kinder aus usw. Vortr. demonstriert eine Reihe von Lichtbildern, die diese Zustände illustrieren. In einzelnen Städten sind Röntgenkabinette vorhanden, trotzdem wird seit 8 Jahren nur mit der Pinzette epiliert. Etwas besser ist die Sachlage in den größten Städten, wo immerhin mehrere hundert Fälle erfolgreich behandelt worden sind (Kijeff, Odessa). An anderen Orten wurden, soweit die Röntgentherapie überhaupt angewandt wurde, zahlreiche Fälle von Verbrennungen und anderen Mißerfolgen konstatiert. Die Schlußfolgerungen des Vortr. sind in den Beschlüssen der Sitzung (s. u.) wiedergegeben.

Ssutejeff: **Die Bekämpfung der mykotischen Erkrankungen des behaarten Kopfes bei Kindern in Moskau.** Die Zahl der 1922 registrierten Erkrankungen beläuft sich auf 2755 Trichophytie- und 147 Favusfälle. Diese offiziellen Daten bleiben sicher bedeutend hinter der Wirklichkeit zurück; Vortr. schätzt die tatsächliche Erkrankungsziffer auf 5—6000. Die Zustände in den Asylen sind wohl besser, als sie vom Vorredner in der Ukraine gefunden wurden, doch immer noch schlecht genug, so daß sie zur weiteren Verbreitung der Krankheit beitragen. Die Organisation der Röntgenhilfe ist mangelhaft, nur 3—4 Kabinette können zu diesem Zwecke, und auch das nur in mangelhaftem Maße ausgenutzt werden. Die Vorschläge zur Abhilfe decken sich mit denen des Vorredners.

Tschernoguboff: **Prophylaxe und Therapie des Favus und der Trichophytie.** Vortr. gibt einen Überblick über die Ätiologie, die Klinik und die Therapie (mit Ausschluß der Röntgentherapie) der in Rede stehenden Krankheit.

Karlin: **Die Röntgentherapie der mykotischen Erkrankungen des behaarten Kopfes.** Vortr. hält die Röntgenepilation mit, was besonders betont wird, sorgfältiger Nachbehandlung des epilierten Kopfes mit desinfizierenden Mitteln für die beste Therapie. Vortr. hat in der letzten Zeit etwa 300 Kinder behandelt und empfiehlt auf Grund seiner Erfahrung die folgende Technik: 5—7 Felder, Abstand 23 cm, Härte 10—11 nach Wehnelt, Filter 0,5—1,0 mm Al, Dosis 4—6 H. Eine stärkere Filterung hält Autor für unzweckmäßig, da sie eine zu lange Bestrahlungsdauer verlangt. Eine schädigende Wirkung auf Gehirn oder Knochenwachstum ist bei dieser Technik ausgeschlossen. Vortr. hält es für angängig, Kinder vom dritten Lebensjahre ab zu bestrahlen. Die Resultate der in dieser Weise durchgeführten Behandlung sind folgende: in 12 Fällen mußten einzelne Felder nachbestrahlt werden, in 5 Fällen wurde ein geringes Erythem beobachtet, die Haare wuchsen auch in diesen Fällen gut nach. In den übrigen Fällen war der Krankheitsverlauf einwandsfrei.

Die Vorträge rufen eine lebhafte **Aussprache** hervor. Die Versammlung faßt folgende **Beschlüsse:** Es muß die allgemeine Registrierung der in Rede stehenden Krankheiten verlangt werden. Die beste Methode zur Bekämpfung der Trichophytie und des Favus ist die Röntgenepilation mit nachfolgender sorgfältiger Behandlung. Da dieselbe z. Z. nicht im gewünschten Maßstabe durchgeführt werden kann, müssen die Ärzte auch mit den anderen Behandlungsmethoden eingehend bekannt gemacht werden.

Digitized by Google

Die größte Aufmerksamkeit ist den prophylaktischen und sanitären Maßnahmen in den Isolationsasylen zuzuwenden. Um einen Stamm von genügend geschultem Personal zu bilden, sind entsprechende Kurse für Ärzte und Pflegepersonal einzurichten. Die Zahl der Röntgenkabinette muß bedeutend vergrößert werden, die Arbeitsfähigkeit der vorhandenen Kabinette muß erhöht werden.

Schließlich fand im Juni 1923 eine außerordentliche Sitzung statt anläßlich eines Vortrages, welchen Brauer (Hamburg) über **die Röntgendiagnostik der Lungenkrankheiten hielt.** Der Vortrag, welcher durch zahlreiche Röntgenbilder illustriert wurde, und besonders auch den chirurgischen Eingriff und den Wert der Röntgenuntersuchung für die Lokalisation des Prozesses sowie die Differentialdiagnose der verschiedenen Formen der Lungentuberkulose berücksichtigte, erregte unter den zahlreichen Zuhörern lebhaftes Interesse, was sich besonders bei der nachfolgenden Aussprache durch die vielen, dem Vortragenden vorgelegten Fragen zeigte.

Im Winter 1923/24 fanden 4 weitere ordentliche Sitzungen statt, über welche besonders berichtet werden wird. Im Mai 1924 wird der zweite Allrussische Röntgenkongreß tagen, welcher in Moskau, gleichzeitig mit den Kongressen der Chirurgen und der Therapeuten beginnen wird und in Petersburg seinen Abschluß finden wird. Der Kongreß ist mit einer Ausstellung von Apparaten und Röntgenbildern verbunden.

v. Holst (Moskau).

Auszüge aus Zeitschriften des In- und Auslandes.

l'Actinoterapia (Neapel) III, 5, IV, 1—2 (Referent: Fritz-Innsbruck). — Amer. Journ. of Roentg. XI, 3—4 (Loichinger-München). — Arch. f. Derm. u. Syph. Bd. 145. — Arch. f. Augenhk. 94, 1—2. — Arch. f. Gyn. 121, 3 (Weinstein-Hamburg). — Arch. f. klin. Chir. 129, 1—4. — Arch. f. mikrosk. Anat. 102, 1—3. — Arch. f. Ophth. 114, 1. — Arch. f. Physiol. 203, 1—4. — Arch. f. orthop. u. Unfallchir. 22, 4. — Archives d'Electricité méd. (Bordeaux) Nr. 499 u. 500 (Chr. Müller-München). — Beitr. z. Klin. d. Tuberk. 58, 4. — Beitr. z. klin. Chir. 131, 2 u. 3. — Brit. Journ. of Radiol. Bd. 20, Nr. 79; Bd. 29, Nr. 283—286 (Fritz). Dermatol. Wschr. 1924, 18—23. — Derm. Zschr. 41, 3. — D. med. W. 1924, 13—18 (Lorey-Hamburg). D. Zschr. f. Chir. 185, 1—6; 186, 1—2. — Gazette méd. d'Orient 1924, 3—4. — Jahrb. f. Kindhk. 104, 6. — Journ. de Chir. 23, 5. — Journ. de Radiol. (Paris) 1924, 4—5 (Klieneberger-Zittau). — Journ. of Radiol. (Omaha) 5, 1—4 (Loichinger). — Klin. Monbl. f. Augenhk. Bd. 72, Jan.—Febr. 1924. — Klin. Wochenschr. 1924, 18—27. — La Radiol. Med. (Mailand) 11, 5—6 (Fritz). — Med. Klinik 1924, 16—26 (Klieneberger). — Medizinski Journal (Russ.) 3, 3—4 (v. Holst, Moskau). — Monschr. f. Gebh. 66, 2—3. — Monschr. f. Kindhk. 28, 1—3. — Münch. med. W. 1924, 16—28. — Philosophical Magazine, Bd. 47. — Schweizer med. W. 1924, 1—19 (Friedl-Zürich). — Revue méd. de la Suisse Romande 1924, 3 (Friedl). — Schweizer Ärztezeitung 1924, 3 (Friedl). — Schweizer Rundschau für Medizin 1924, 17 (Friedl). — Strahlenther. 16, 7 u. 17, 1. — Ther. d. Gegenwart 65, 4. — Virchows Arch. Bd. 249. — Westnik Rentgenologii i Radiologii (Russ.) 2, 1—2 (v. Holst). — Wiener Arch. f. inn. Med. 8, 1. — W. klin. W. 1924, 10—17 (Haenisch-Hamburg). — W. med. W. 1924, 17—28. — Woprossy Tuberculjesa I, 2 (v. Holst). — Zschr. f. Hals-Nasen-Ohrenhlk. 8, 1. — Zschr. f. klin. Med. 100, 1—4. — Zschr. f. Konstitutionslehre 8, 1. — Zschr. f. orthop. Chir. 44, 3; 45, 1—4; 46, 1. — Zschr. f. die ges. physik. Ther. 28, 5—6. — Zschr. f. Gyn. 1924 bis Nr. 27. — Zschr. f. Kindhk. 38, 2—4. — Zschr. f. Krebsf. 21, 3. — Zschr. f. Stomatol. 1924, 5. — Zschr. f. Tuberk. 40, 1—2. — Zentralbl. f. Chir. 1924, 15—26 (Klieneberger). — Dermatologenkongreß 1923 = Arch. f. Derm. 145. — Orthopädenkongreß 1923 = Zschr. f. orthop. Chir. 45, 1—2.

1. Physik und Technik.

W. Baensch (Leipzig): **Der Neubau des Leipziger Röntgeninstituts** (Strahlenther. 17/1, S. 209.) Beschreibung, Abbildung des neuen Leipziger Röntgeninstitutes der chirurgischen Klinik.

K. Frik (Berlin): **Rede zur Eröffnung des Werner-Siemens-Instituts für Röntgenforschung im städtischen Krankenhaus Moabit in Berlin.** (Ther. d. Gegenw. 65, 4, S. 145.)

Beretvàs (Palermo): **Ein neues Meßverfahren in der Diagnostik.** (La Radiol. Mecica XI/4, Apr. 1924, S. 227.) Verf. benützt ein Voltmeter, welches die Primärspannung des Transformers anzeigt, bevor die Primärspule unter Spannung gesetzt wird. Dadurch ist es möglich, die Spannung vor jeder Aufnahme, entsprechend der gewünschten Stromstärke (bei gasfreien Röhren) einzustellen. Zusammenhang zwischen Strom und Spannung bei Verwendung Ohmscher Vorschaltwiderstände.

Bianchini (Rom): **Die Röntgendiagnostik des Rückenmarks nach Sicard.** (La Rad. Med. XI/4, April 1924, S. 235.) Die Methode Sicards besteht darin, daß eine geringe Menge „Lipiodol" (metalli-

Digitized by Google

sches Jod in Olivenöl, Firma Lafay, Paris) entweder oberhalb des vermuteten Tumors der Meningen oder des Rückenmarks injiziert wird, in der Regel durch die Membrana atlanto-occipitalis, oder unterhalb derselben, wie bei der gewöhnlichen Lumbalpunktion. Im letzteren Falle ist Trendelenburgsche Lagerung nötig, damit das Lipiodol, seiner Schwere folgend, bis zum Hindernis vordringen kann. Die Injektion geschieht am zweckmäßigsten vor dem Leuchtschirm, wo die weitere Wanderung des Lipiodols gut beobachtet werden kann. Bei der Injektion in den Subarachnoidealraum des oberen Halsmarkes sieht man den dichten Schatten des Kontrastmittels sich langsam senken, falls kein Hindernis besteht, bis zum unteren Ende des Duralsackes. Das Lipiodol ist völlig unresorbierbar und ist noch nach Monaten an der jeweiligen Fixationsstelle nachzuweisen, was wiederholte Durchleuchtungen zur Bekräftigung eines pathologischen Befundes gestattet. Nie toxische Erscheinungen beobachtet. Besonders überzeugend sind nach hoher und tiefer Injektion die kaudal und kranial vom Tumor blockierten Lipiodolschatten. Vorsicht vor Luftblasen, die den weiteren Transport des Präparates erschweren können. Nicht viel Liquor ablassen. Patient soll nach der Injektion aufrecht bleiben. Ein eigener Fall, bei dem das Lipiodol in der Höhe des 4. Brustwirbels liegen blieb und noch nach mehreren Tagen unverändert beobachtet werden konnte. Die daraufhin vorgenommene Operation ergab mehrere Echinokokkus-Zysten in der angegebenen Höhe. Eine 16 Tage nach der Operation neuerlich vorgenommene Durchleuchtung zeigte, daß das Lipiodol nunmehr, da das Hindernis beseitigt war, bis zum untersten Ende des Duralsackes hinabgesunken war (2. Sakralsegment). Mehrere gelungene Röntgenbilder.

Charnaux (Vichy): **Neue Röntgenuntersuchungsmethode.** (J. de Radiol. 1924/5, S. 215.) Die Apparatur besteht aus einer Sonde, die einen aufblasbaren Sack aus Kondomgummi und am andern Ende eine Verbindung für die Hilfsapparatur (Manometer, Gebläse usw.) trägt. Die Sonde soll in Körperhöhlen eingeführt werden. Nach dem Aufblasen des Gummisacks ist das Leuchtbild oder das Röntgenogramm zu studieren. Für Magen-, Rektum-, Wundhöhlenuntersuchung, für Hämostase durch Druck (tiefe Hämorrhagien) wird die neue Apparatur empfohlen.

Coolidge und Moore (Schenectady): **Der Betrieb von Röntgenröhren mit hoher Spannung.** (J. of Radiol. V/1, Jan. 1924, S. 9.) Rascher Spannungsanstieg verkürzt die Lebensdauer der Röhre, wird hervorgerufen durch Änderung der Stromstärke; diese wird verhindert durch Abzweigung des Heizstromes nicht vor, sondern hinter dem Kontrollwiderstand (Stabilisierungsschaltung). Bei konstantem Heizstrom und bestimmter Stellung des Kontrollwiderstandes ergab sich für eine 5prozentige Schwankung der Netzspannung bei der gewöhnlichen Schaltung, bei der Stabilisierungsschaltung, beim Rearsly-Stabilisierer bzw. eine Änderung der Primärspannung am Transformator von 30, 1 und 5%, eine Änderung der Belastung von 46, 13, 0%, eine Änderung der Strahlenintensität von —, 15, 20%. Die Universal-Hochspannungsröhre lief unter 200 kV bei 4 mA mehrere hundert Stunden, bei 8 mA 10 Stunden, jedoch nach Antrieb eines Ventilators war sie nach 100 Stunden wie neu, nur die Anode bog sich am Ansatz des Wolframklotzes an den Molybdänstab. Der Ventilator hat großen Einfluß auf die Ruhe des Betriebs. Eine weitere Steigerung der Belastung wird möglich durch Vergrößerung der Antikathodenfläche und durch Kühlung mit Öl. Obwohl eine solche Röhre bei 30 mA und 200 kV ruhig 40 Stunden lang lief, zeigte sich doch am Glas eine Erosion, ebenso eine Beschädigung der Anode, was auf die Wirkung positiver Ionen hinweist. Bei wassergekühlter Antikathode bedarf es keiner Ventilation. — Eine Röhre mit Uranantikathode lieferte bei 0,5 mA und 225 kV gegenüber einer mit Wolframantikathode 5—9% mehr Strahlen, und am Gleichrichter bzw. bei hochgespanntem Gleichstrom (200 kV) eine Tiefendosis von 18,9 und 19,5 gegen 18,3 und 18,9%. Hochgespannter Gleichstrom leistet bei 200 kV dasselbe wie Gleichrichter bei 235 kV.

Crowther (Cambridge): **Untersuchungen über die Produktion von Röntgenstrahlen.** (Brit. J. of Radiol. [Rö. Soc. Sect.] Bd. 20, Nr. 79, April 1924, S. 61.) Zusammenhänge zwischen Strahlenintensität und Stromspannung. Durchbruchsspannung der Gasröhren. Oszillierende Entladung in der Gasröhre, jedesmaliger Anstieg der Spannung bis zum Durchbruchswert. Zahlreiche Oszillogramme. (Ausspr. S. 96.)

Dyroff: **Die Deutung des gynäkol. Pneumoperitoneums.** (D. m. W. 1924/18.) Beschreibung der Aufnahmetechnik des Röntgenbildes der weiblichen Beckenorgane unter normalen und pathologischen Zuständen, sowie der Fehler in der Technik und der Deutung der Bilder.

Guarini (Neapel): **Der Schädelquadrant nach Kriser.** (La Rad. med., XI/3, März 1924, S. 184.) Beschreibung des bekannten Hilfsgerätes zur genauen Einstellung des Strahlenkegels auf eine bestimmte Stelle im Innern des Schädels.

Gunawardene (London): **Das Orthometer (n. Lilienstein).** (Br. J. of Radiol. XXIX, Nr. 283, S. 66.) Beschreibung des Orthometers, das die angeblich nicht immer mögliche Orthodiagraphie ersetzen könne. Skalen für verschiedene Thoraxstärken, zur Herzgrößenbestimmung.

Heilbron (Amsterdam): **Moderne Technik in der Radiographie.** (Brit. J. of Radiol. [Rö. Soc. Sect.] Bd. 20, Nr. 79, April 1924, S. 53.) Gasröhre, deren Ballon am Anodenhals mit Metall überlegt

Digitized by Google

ist, so daß die Glaswand hier unter voller Spannung steht, ergibt angeblich gleichmäßigeres Arbeiten. Fokometer (Drahtgitter). Beschreibung der „Götze"-Röhre, deren Schärfe und hohe Belastbarkeit gerühmt wird. Metallröhren für physikalische Laboratorien. Kleine Lagerungsbrücke für die Darstellung des Felsenbeines. Mit Ausspr.

Hickey (Ann Arbor): **Teleröntgenographie als Hilfsmittel bei orthopädischen Maßnahmen.** (Am. J. of Roentg. XI/3, März 1924, S. 232.) In bestimmten Fällen eignet sich zur genauen Messung der Knochen die Fernaufnahme. Der Pat. wird auf den Boden gelegt, die Röhre am Stativ möglichst hochgeschraubt. Für Beinaufnahmen werden eigene Kasetten 14"×34" verwendet, die 2 Platten 14×17 aufnehmen.

O. Klemperer (Würzburg): **Medizinisch wichtige Fortschritte in der Röntgenstrahlenphysik.** (Ther. d. Gegenw. 65, 4, S. 166.) Kurze Zusammenfassung.

Knox: **Die Radiographie des Schädels. II. Die Keilbeinhöhle.** (Brit. J. of Radiol. Bd. 29, Nr. 284, März 1924, S. 92.) Gebräuchliche Einstellungen. Seitlich, axial (vertico-submental, oder intraoral). Mehrere Bilder mit anatomischer Erklärung. — **III. Die Kieferhöhle.** (Ebenda, Nr. 286, Mai 1924, S. 157.) Betont den Wert der axialen Schädelaufnahme zur Darstellung beider Antra, und gibt ein einfaches Holzgestell an, welches den Schädel im Liegen fixiert und stets denselben Einstellungswinkel gewährleistet. Mehrere typische Bilder.

P. J. Lukirsky: **Über weiche Röntgenstrahlen aus Kohle.** (Philosophical Magazine, Bd. 47, S. 466—470, 1924.) Die kürzesten Lichtwellen, welche man bisher gemessen hat, haben eine Wellenlänge von $136 \cdot 10^{-10}$ cm. Andererseits ist die Größe der längsten Röntgenwellen, welche man mit Hilfe der Kristallmethode bestimmen kann, etwa $12 \cdot 10^{-8}$ cm. Die Ausfüllung der Lücke zwischen beiden Größenordnungen bietet nun aber ein beträchtliches Interesse für viele Fragen der Atomphysik, da hierhin gerade die Eigenstrahlen der leichtesten Elemente, wie z. B. der Kohle, fallen, deren Atome nämlich nur verhältnismäßig einfach zusammengesetzt sind, so daß man also hier am leichtesten auf verhältnismäßig einfache Gesetzmäßigkeiten kommen muß. Um nun diese Wellenlängen zu bestimmen, benutzt der Verf., ähnlich wie auch schon mehrere andere Forscher vor ihm, die Eigenschaft der Röntgenstrahlen, aus den von ihnen getroffenen Stoffen Elektronen auszulösen; und zwar bestimmt er speziell die maximale Geschwindigkeit v dieser Elektronen, um daraus dann nach der Einsteinschen Gleichung: $\frac{1}{2} m v^2 = \frac{h c}{\lambda} - p_1 - p_2$ die Wellenlänge λ der erregenden Röntgenstrahlen zu berechnen. In dieser Gleichung bedeuten ferner m die bekannte Masse der Elektronen, h die gleichfalls bekannte Plancksche Konstante, ferner c die Lichtgeschwindigkeit und endlich p_1 und p_2 diejenigen Arbeitsmengen, welche das ausgelöste Elektron beim Verlassen des Atoms bzw. der Oberflächenschicht des bestrahlten Metalls zu leisten hat. p_1 ist dabei meist zu vernachlässigen, während p_2 das bekannte Kontaktpotential des betr. Metalles darstellt; und es kommt also hier nur darauf an, die Größe v zu messen. Zu diesem Zweck benutzt nun Verf. eine Röhre der nebenstehenden Form. Darin bedeutet K eine Glühkathode und A die Antikathode, auf welcher in diesem Falle ein Stückchen Diamant, als reinste Form der Kohle, befestigt ist. Rechts neben A ist an der Röhre eine Seitenröhre angebracht, in welcher sich hinter einer Metallblende M ein Kondensator befindet, der aus der äußeren Hohlkugel S und der kleinen Vollkugel E aus Zink besteht. In M und S sind zwei kleine Öffnungen, damit die von A kommenden Röntgenstrahlen die Kugel E treffen können, in der sie Elektronen erzeugen. E und S haben Verbindungen nach außen; und es wird nun der zwischen beiden übergehende Strom gemessen, während zugleich zwischen ihnen eine allmählich wachsende Spannungsdifferenz angelegt wird. Diese Spannung wirkt nämlich hier den ausgelösten Elektronen gegenüber als bremsende Kraft; und in der Kurve, welche den Zusammenhang zwischen dieser Spannung und jenem Strom darstellt, macht sich nun das Auftreten einer stärkeren Eigenstrahlung der Antikathode dadurch bemerkbar, daß dann jene Kurve an einer bestimmten Stelle einen plötzlichen Abfall zeigt, welcher eben daher rührt, daß alle diejenigen Elektronen, welche in E durch jene Eigenstrahlung ausgelöst werden, von dem betr. Spannungswerte an sämtlich abgebremst werden, so daß sie dann nicht mehr nach S. hingelangen. Auf diese Weise fand Verf. bei seiner Kohlenantikathode drei verschiedene Spannungsabfälle, deren stärkster zu einer Spannung von 248—252 Volt gehörte. Die Energie eines Quantums dieser Strahlen ist also gleich 252 Volt + dem Kontaktpotential des Zinks (1—2 Volt), was einer Wellenlänge $\lambda = 48{,}9 \cdot 10^{-8}$ cm entspricht. Die betr. Strahlung stellt nach Verf. die K-Strahlung der Kohle dar.

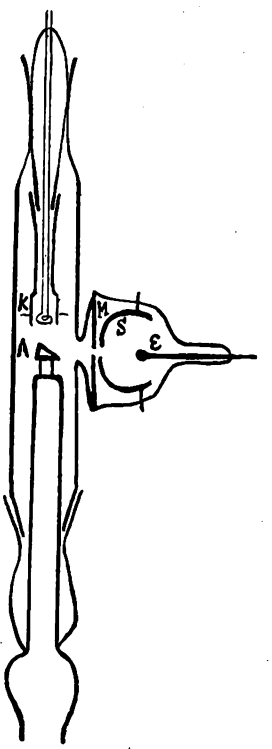

Walter, Hamburg.

60*

Digitized by Google

Manning (Washington): **Rasche, einfache und genaue Zentrierung der Röhre auf die Sagittalebene des Körpers.** (J. of Radiol. V/4, April 1924, S. 129.) Eine in der Mitte des Tisches befestigte Schnur wird oben über den Kopf, unten zwischen den Beinen durchgezogen; an einer Öse am Hals werden die Enden gekreuzt, zu den Polen der Röhre geführt, wo ein Senkel herabhängt.

Marxer: **Verlängerte Lebensdauer von Coolidgeröhren.** (Brit J. of Radiol. Bd. 29, Nr. 284, März 1924, S. 103.) Zwischen Röhre und die metallführenden Teile des Kästchens (Filter, Blende, Röhrenhalter) werden Glimmerscheiben angebracht, was die Büschelentladungen aufhebt.

Moore: **Über die Qualität der Strahlen bei Glühkathoden- und Gasröhren bei verschiedenen Hochspannungsquellen.** (Brit. J. of Radiol. [Rö. Soc. Sect.] Bd. 20, Nr. 79, April 1924, S. 73.) Untersuchungen mittels der Absorptions- und Spektralanalyse, am Induktor, am Snook-Gleichrichter, und an der direkt am Hochspannungstransformer liegenden Röhre. Coolidge-Röhren weniger ergiebig als Gasröhren, jedoch nur am Induktor und Gleichrichter. An stehender Gleichspannung keine Unterschiede. Vorteile des Arbeitens mit direkter Gleichspannung. (Dreiphasen-Wechselstromtransformer.) Aussprache.

Piergrossi (Neapel): **Die Spektrometrie der Röntgenstrahlen.** (La Rad. med. XI/3, März 1924, S. 156.) Zusammenfassendes, umfangreiches Referat über Röntgenspektrometrie.

Porro (Genua): **Thoraxdurchleuchtung im Liegen, in Seiten- und Rückenlage.** (La Radiol. Med. XI/4, April 1924, S. 212.) Verf. empfiehlt die Thoraxdurchleuchtung im Liegen bei horizontalem Strahlengange. Dadurch ergeben sich zur Differenzierung fraglicher Schattengebilde neue Möglichkeiten, insbesondere wenn es sich um fragliche Formationen im Hilus handelt. Studien über normale und pathologische Zwerchfellbewegungen. Zahlreiche Beispiele. Wert der beschriebenen Untersuchung, insbesondere bei Schwerkranken, die in aufrechter Stellung nicht untersucht werden können. Verf. gibt einen einfachen Lagerungstisch für seine Untersuchungsmethodik an.

Paul Rosenstein (Berlin): **Zur Pneumoradiographie der Blase.** (Zentrbl. f. Chir. 1924/22, S. 1169.) Die Pneumoradiographie der Blase sollte in allen Fällen, in denen die zystoskopische Untersuchung wegen Striktur, Blutung usw. nicht möglich ist, angewandt werden. Die Untersuchung ist harmlos, wird gut vertragen und ist diagnostisch leistungsvoll. Kasuistik von zwei Fällen, in denen die Pneumoradiographie der Blase die Vermutungsdiagnose Prostatatumor und Inoperabilität rechtfertigte bzw. wegen Größe des Blasentumors vor unnützem Eingriff bewahrte. — Rosenstein betont gegenüber den Methoden von Carelli, Sordelli, Joulli und Suter u. a. die Priorität (vgl. Bd. 10 Ztschr. f. urolog. Chir. 1923).

Sampson (Trudeau): **Technik der Thoraxaufnahme.** (Am. J. of Roentg. XI/4, April 1924, S. 373.) Bei Konstanz der übrigen Faktoren wird nur je nach der Thoraxtiefe die Expositionszeit geändert.

Ph. J. Schultz (Berlin-Dahlem): **Die Darstellung des Torsionswinkels vom Femur mit Hilfe von Röntgenstrahlen.** (Ztschr. f. orthopäd. Chir. 44/3, S. 325.) Aufnahme des Schenkelhalses in Lauenstein scher Stellung, d. h. bei rechtwinklig gebeugtem und wenig abduziertem Oberschenkel. Mittels eines besonderen Meßrahmens wird in dieser Stellung die Kondylentangente ermittelt und auf die untergelegte Platte projiziert.

Suter (Genf): **Pyelo-Zysto-Urethrographie und die Peripneumoprostata.** (Schweiz. Med. W. 1924, Nr. 2.) Zur Sichtbarmachung der Prostata und des Blasenhalses (Peripneumoprostata) wird Gas ins Cavum Retzii eingeleitet. Dadurch wird der Blasenhals und der größte Teil der Prostata über die sie sonst verdeckende Symphyse gehoben. Füllen wir gleichzeitig die Blase mit Bromnatrium, so erhalten wir Auskunft über Lage und Größe der Prostata und deren Beziehungen zur Blase. — Technik: Rückenlage mit Beckenhochlagerung. Hautquaddel 2 Querfinger über der Symphyse in der Medianlinie. Richtung der Nadelspitze gegen die Hinterfläche der Symphyse. Man durchstößt die Linea alba und weicht dann etwas nach rechts oder links und führt die Nadelspitze noch 1—2 cm tiefer ein. Auf dem ganzen Verlauf der Nadel wird Novokain nachgespritzt. Durch die Hohlnadel werden auch hier unter geringem Drucke 300 bis 350 ccm Kohlensäure insuffliert. — Bei Gasinsufflationen soll man größte Vorsicht walten lassen. Indikation und Kritik sind dabei Grundbedingungen. Nur dadurch wird man vor Mißerfolg und Schaden bewahrt.

Wilsey (Rochester): **Einige Gründe für schlechten Kontakt zwischen Verstärkungsschirm und Film.** (Am. J. of Roentg. XI/4, April 1924, S. 375.) Kassetten mit dickem Filz liegen besser an als solche mit dünnem; steife Rücken sind vorzuziehen.

Diagnostik.

1. Allgemeines.

Schinz (Zürich): **Röntg. Demonstration.** (Schweiz. med. W., Nr. 17, 1924.) 1. Fremdkörper: Askariden, Zystizerken, Echinokokken; Pfirsichstein im Magen als Füllungsdefekt, Zweifrankstück im Ösophagusmund, Thermometer in Duodenum und Blase, verkalkter Tupfer in der Blase nach Prostat-

Digitized by Google

ektomie. 2. Schwangerschaftsaufnahmen: Bestätigung der Befunde von Warnekros. Der Fötus zeigt in vivo eine recht bequeme natürliche Haltung gegenüber der üblichen Vorstellung, die aus Gefrierschnitten Hochschwangerer (Waldeyer) gewonnen wurden. Spontaner Lagewechsel der Frucht im Laufe der letzten vier Wochen ante partum. Großer Einfluß der Stellung der Mutter auf die Lage des Fötus. Der erste sichere Röntgennachweis der Schwangerschaft gelingt im Laufe des 4. Monates. Traumatische Uterusruptur mit Austritt des Kindes ins Abdomen im Röntgenbild. Nachweis eines Foetus papyraceus neben einem normalen Zwillingsbruder in vivo.

2. Anatomie, Physiologie.

Adam (Kinderkl. Heidelberg): **Zur Physiologie und Pathologie des Dünndarms.** (Ztschr. f. Kindhlk. 38/4, S. 378 und 386.) Versuche am überlebenden Darm, sowie röntgenologische am Säugling, welchem mittels Duodenalsonde eine mit Bariumsulfat versetzte Phosphat-, Azetat- oder Laktatpufferlösung bzw. 100 ccm einer 30proz. Bariumsulfataufschwemmung mit Kohlehydratzusatz gegeben wurde.

Arkusski, J.: **Zur Frage der Orthodiagraphie des Kinderherzens.** (Röntg. u. Radiol. Instit. St. Petersburg.) Westnik rentgenologii i radiologii. Bd. 2, Heft 2, S. 73—82, 1923. (Russisch.) Die Messungen wurden an 420 Kindern von der Größe 90—140 cm ausgeführt. Bestimmt wurden Mr, Ml, Tr, L, Q, T/TDL, die Fläche und der reduzierte Herzquotient nach Geigel. Die Fläche des Herzens wurde auf eigenartige Weise bestimmt, nämlich durch Abwägen der aus einer bestimmten Papiersorte ausgeschnittenen Herzsilhouette. Aus einem Vergleich mit den von Veith für das Hinderherz zusammengestellten Tabellen geht hervor, daß das Herz des russischen Kindes nicht kleiner als das des deutschen Kindes ist, wie das Sternmann behauptet. (Die Untersuchungen Sternmanns beziehen sich nur auf das Herz des Erwachsenen und weisen zweifellos auf Rassenunterschiede in der Herzgröße hin. Ref.) Autor legt Gewicht darauf, daß alle Faktoren der Orthodiagraphie in Betracht gezogen werden, doch kann aus denselben, so wertvoll sie sind, kein endgültiger Schluß gezogen werden, ohne die Klinik heranzuziehen. Eine wichtige Ergänzung wäre durch den Vergleich mit somatometrischen Indizes gegeben.

A. Báron (Budapest): **Kleine Beiträge zur orthopädischen Chirurgie.** (Ztschr. f. orthop. Chir. 45, 3—4, S. 387.) 5 Fälle von akzessorischem Skelettstück am Mittelfuß, wahrscheinlich Os intermetatarseum, mit klinischen Beschwerden (Skizzen; seitliche Aufnahme wichtig).

Buxton und Knox: **Ein radiographischer Überblick über die normalen Gelenke.** (British Journ. of Radiol. XXIX, Nr. 285, April 1924, S. 115.) 1. Schultergelenk. Systematische Zusammenfassung der gangbarsten Einstellungen, ihre Technik und Resultate. Mehrere Aufnahmen.

G. Cola (Palermo): **Eine doppelte Skelettanomalie in der Lumbosakralregion.** (La Radiol. medica XI/3, März 1924, S. 151.) Pat. kam wegen einem Traumas zur Röntgenuntersuchung, wobei eine Synostose der hinteren Wirbelbögen des 4. und 5. Lendenwirbels, eine beiderseitige symmetrische Sakralisation des 5. Lendenwirbels und Offenstehen des hinteren Wirbelbogens des 5. Lendenwirbels gefunden wurde.

M. Delahaye: **Ossificatio vertebralis im Röntgenbild.** (J. de Radiol., 1924, April, S. 167.) Anatomische Röntgenstudien: Die Ossificatio vertebralis beginnt im 2. intrauterinen Monat. Bis zum Alter von 12 Jahren ist das Röntgenbild der Wirbelkörper im Profil charakteristisch (Schildkrötenkopf). Erst im Alter von 18 bis 19 Jahren sind die epiphysären Fortsätze der Wirbelkörper nach oben und unten knöchern ausgebildet. Bislang wurde die Ossifikation der Gelenk- und Dornfortsätze noch nicht eingehender studiert.

Lurie (New Orleans): **Örtliche Zahnaufnahmen, Schattenbewertung in Beziehung zur normalen Knochenstruktur.** (J. of Radiol. V/3, März 1924, S. 77.), Aufnahme erfolgt am besten im Sitzen, Film wird in Holzblock befestigt, der mit den Zähnen festgehalten wird. Zum besseren Vergleich sollen die Aufnahmen möglichst in bestimmten Stellungen gemacht werden, je für Schneide-, Eckzahn, Molar- und Prämolarzähne, wobei am Unterkiefer die Strahlen horizontal, am Oberkiefer für die genannten Zähne bzw. um 45°, 35°, 30°, 25° gegen die Horizontale geneigt sein sollen. Die nun näher besprochenen Kanäle und Leisten der Schädelknochen verursachen durch Überlagern Änderungen in der Schattenklasse, die im einzelnen besprochen werden.

Reinberg, S.: **Die Röntgenuntersuchung der Gefäße in der Teratologie. Ein Fall von Holoacardius paracephalus.** (Röntg. und Radiol. Institut Petersburg. Westnik rentgenologii i radiologii Bd. 2, H. 2, S. 25—36, 1923.) Autor injizierte in die Gefäße die Hauck sche Mischung. Der Vorzug der Röntgenuntersuchung besteht darin, daß die Gefäße bis in ihre feinsten Verzweigungen untersucht werden können, ohne daß das Präparat dabei zerstört wird. Es folgt die Beschreibung eines Falles von Holoacardius paracephalus. Der Kopf, die oberen 5 Halswirbel, der ganze Schultergürtel mit den Extremitäten und das Sternum fehlen, dabei ist das Blutgefäßsystem der oberen Extremitäten gut er-

Digitized by Google

halten. Die unteren Extremitäten sind erhalten. An der vorderen Brustwand lingen Reste der Schädelknochen. Die Röntgenaufnahme des Gefäßsystems zeigt, daß Herz, Lungen, Leber und Magen fehlen.

Reinberg, S.: **Die anatomischen Prinzipien der Schnittführung bei der Nephrotomie. Röntgenologische Untersuchungen des intrarenalen Arteriensystems.** (Röntg. u. Radiol. Institut Petersburg. Westnik rentgenologii i radiologii Bd. 2, H. 2, S. 83—100. 1924.) Die Nieren wurden mit der Hauckschen Mischung injiziert und stereoskopisch aufgenommen. Die Ergebnisse der sehr ausführlichen Arbeit sind in den Hauptzügen folgende: Die Nierenarterie teilt sich in 60% der Fälle durch Bifurkation in die A. praepelvina und die A. retropelvina. Seltener findet sich außerdem eine A. polaris zum oberen, seltener unteren Nierenpol, ferner eine A. interlobaris zum mittleren Teil der Niere. Auch Teilung in drei oder vier Äste kommt vor. Von Wichtigkeit ist, daß stets zwei Arteriengruppen vorhanden sind, von denen die eine die vor dem Nierenbecken liegenden Teile, die andere die hintere Fläche der Niere versorgt, wobei die vordere Gruppe meist stärker ausgebildet ist. Die weitere Verzweigung erfolgt entweder durch Aufteilung der genannten Arterien in zwei bis drei Äste, oder die Arterie verläuft bogenförmig zum unteren Nierenpol und gibt unterwegs radiäre Zweige an den Lobuli ab. Im oberen Pol finden sich in 37,5% der Fälle drei Arterien, eine mediale und zwei laterale, in 28,8% finden sich nur zwei Polarterien, selten sind vier, fünf und sechs Arterien. Der untere Pol wird in 34,4% der Fälle von drei Arterien versorgt, von denen zwei aus der vorderen und eine aus der hinteren Polarterie stammen. In 31,3% finden sich nur zwei Arterien, seltener zwei oder vier Arterien.

Auf Grund dieser Untersuchungsergebnisse stellt Autor folgendes bezüglich der verschiedenen Nierenschnitte fest. Der Schnitt nach Tuffier ist anatomisch falsch, da die natürliche Schnittlinie nie der Konvexität der Niere in ihrem ganzen Umfange entspricht. Auch der Querschnitt nach Marwedel ist wenig geeignet, am ehesten noch an der Grenze des unteren und mittleren Drittels, doch besteht auch hier stets die Gefahr der Verletzung größerer Gefäße. Am vorteilhaftesten ist der Schnitt nach Zondeck, doch ist auch dieser nicht völlig ungefährlich. Nur in 43,8% der Fälle liegt die natürliche Schnittlinie der Niere an der hinteren Fläche in Form einer geraden oder leicht bogenförmigen Linie, in 31,2 % ist sie unregelmäßig ausgebuchtet. In den übrigen Fällen verläuft sie unregelmäßig oder fehlt auch ganz. Am häufigsten verläuft diese Linie 1,2—1,8 cm hinter der Konvexität der Niere, doch kann sie auch nicht unbedeutend von dieser Lage abweichen. Die Lage der Linie läßt sich nicht vor der Operation nach der Gestalt der Niere ersehen, da die Verteilung der Gefäße in keinerlei Abhängigkeit von der Gestalt der Niere steht. Die Breite der gefäßlosen Zone schwankt innerhalb weiter Grenzen (0,1—1,3 cm). Nur in 21,9% der Fälle liegt die gefäßlose Zone so, daß der Schnitt nach Zondeck gefahrlos angelegt werden kann. Die Brödelsche weiße Linie und die Schnittführung nach Kelly sind wenig begründet. — Kleine Schnitte zur Entfernung von Steinen können mit Erfolg angelegt werden, sie müssen den Furchen der Niere parallel verlaufen und dürfen keineswegs tief reichen.

Hans R. Schinz (Zürich): **Die Schulter, eine anatomische und röntgenologische Studie.** (Arch. f. Orthop. u. Unf. Chir. 22, 4, S. 352.) Sorgfältige Studie der Anatomie des Schultergelenks von röntgenologischen Gesichtspunkten aus: Wahl der geeignetsten Projektion zur Darstellung der einzelnen Skeletteile, Betrachtung der Entwicklung aus den verschiedenen Knochenkernen, Aufzählung der Varietäten einschließlich einiger Defektbildungen; vergleichend-anatomische Bemerkungen; Literatur.

P. v. Zezschwitz (München): **Zur Bewegung der Basis der hinteren Herzkammerwand und des linken Vorhofs (mit Kinematographie).** (M. m. W. 1924/19, S. 614.) Herzbewegungsstudien an einem Herzwandsteckschuß — kleiner Granatsplitter hinten oben in der l. Herzkammerwand.

3. Fremdkörper, Konkremente.

Barclay: **Ein großer Nierenstein aus reiner Harnsäure bestehend.** (Brit. J. of Radiol. Bd. 29, Heft 284, März 1924, S. 73.) Seltenheit reiner Harnsäuresteine, ihre schwierige Darstellung im Röntgenbilde. 55jähr. Mann kam wegen linksseitiger Nierenbeschwerden (Schmerzen und geringe Blutung) zur Untersuchung. Auf dem guten Röntgenbilde kein Steinschatten zu sehen. Bald nach der Untersuchung neuerliche Blutung, die zystoskopisch auf den linken Ureter lokalisiert werden konnte. Sofortige Operation. Im Becken und am Eingange des Ureters fand sich ein 2 : 3 cm messender Stein, 2,7 g schwer. Spez. Gew. 1,4; die chemische Untersuchung ergab, daß der Stein aus reiner Harnsäure bestand ohne anorganische Beimengungen. Möglicherweise wäre der Stein mit Pyelographie darzustellen gewesen.

O. Goetze (Frankfurt a. M.): **Die Röntgenographie der operativ freigelegten Niere.** (Mittelrhein. Chir. Verein. 12. 1. 24, Bericht Zentrbl. f. Chir. 1924/16, S. 865.) Mit Aussprache. Vgl. Röntgenkongreß 1924.

Hacker (Graz): **Zur Entfernung von Ösophagusfremdkörpern vom eröffneten Magen aus.** (Ztrbl. f. Chir. 1924/26, S. 1384.) Vor der operativen Entfernung von Ösophagusfremdkörpern durch

Digitized by Google

Gastrotomie ist die Lokalangabe über den Sitz des Fremdkörpers im Ösophagus wichtig. Die lokalisatorischen Angaben der neueren Literatur sind ungenau. Es wird empfohlen, die Distanz zwischen dem Brustwirbelteil, auf den sich röntgenologisch das untere Fremdkörperende senkrecht projizieren läßt, und dem Dorn des 11. Brustwirbeldorns (Kardiahöhe) sicherzustellen. Da man röntgenologisch den Hiatus oesophageus gut nachweisen kann, wäre vielleicht noch sicherer die Wirbelkörperhöhe, auf welche das untere Fremdkörperende einerseits und die Hiatushöhe andererseits zu projizieren ist, zu bestimmen und der Abstand zwischen beiden zu messen. Es wäre dann noch für die manuell zu erledigende Höhendistanz der Abstand vom Hiatus zur Kardia = 2,5 bis 3 cm zuzuzählen. Bei der variablen Ösophaguslänge ist die Entfernung Zahnreihe — oberes Fremdkörperende weniger zuverlässig festzulegen. Technisch empfiehlt es sich, den zirkulär in die Bauchwand eingenähten Magen mit Längsschnitt zu eröffnen und mit der ganzen Hand in denselben einzugehen.

Haudek: **Fremdkörper im Ösophagus.** (Ges. d. Ärzte in Wien 11. 4. 24, Bericht W. m. W. 1924/17, S. 853.) Gefangener verschluckte eine Hosenträgerschnalle, welche hinter der Trachea stecken blieb. Tracheoskopie war negativ, auch das Ösophagoskop glitt über sie hinweg, man sah nur Granulationen. In diese war der Fremdkörper eingebettet und wurde vor dem Röntgenschirm mit Faßzange gefaßt und entfernt. Aussprache. (Hajek: „Eine Konkurrenz der Methoden hat gar keinen Sinn. Wir können gar nicht genug Methoden haben.")

Masselot, Bouquet und Jaubert v. Beaujeu (Tunis): **Verkalkung an der Leberunterfläche.** (J. de Radiol. 1924/5, S. 212.) Kasuistik, Röntgenirrtum: Flauer, kirschgroßer Schatten unterhalb der 12. Rippe war für die Steingallenblase angesehen worden. Der operative Eingriff ergab eine Verkalkung am unteren Leberrande. (Rest einer parasitären Affektion, Hydatiden u. d.)

Montanari (Ancona): **Das Röntgenbild eines Lithopädion.** (La Radiol. med. XI/5, Mai 1924, S. 308.) Bei einer 78jährigen Pat., die wegen einer Schenkelhalsfraktur zur Untersuchung kam, fand sich als Substrat eines intraabdominellen Tumors ein völlig verkalktes Lithopädion (Abb.). Die Gravidität (6.—7. Monat) war vor 54 Jahren extrauterin. Die Pat. hatte damals die Operation verweigert.

K. Reschke (Chir. Kl. Greifswald): **Röntgenographie der operativ freigelegten Niere bei Nierenstein.** (D. Ztschr. f. Chir. 185, 3—4, S. 281.) Verf. ging ebenso vor, wie Goetze dies auf dem Röntgenkongreß 1924 empfohlen hat. In einem Fall war der negative, im andern der positive Steinbefund während der Operation wichtig. Bei der gewöhnlichen Plattenaufnahme rechnet er mit 10% Versagern. Leichenversuche.

Simonson, S.: **Zur Kasuistik der großen Uretersteine.** (Röntg. und Radiol. Instit. Petersburg. Westnik rentgenologii i radiologii. Bd. 2, H. 2, S. 49—52. 1923.) Unbestimmte Schmerzen in der rechten Hälfte des Leibes. Röntgenologisch wird ein Ureterstein von der Größe 9,5×3 cm nachgewiesen. Der operativ entfernte Stein erweist sich als 8,9×2,9 cm groß.

Smith (Lincoln): **Die Diagnose von Nieren- und Uretersteinen.** (J. of Radiol. V/4, April 1924, S. 116.) Lehrbuchmäßige Darstellung. Illustrationen; 2 eigene Beispiele.

H. Wimberger (Wien): **Zur Fremdkörperpneumonie im Kindesalter.** (W. m. W. 1924/22, S. 1111.) Klinische Diagnose war sehr schwierig, Anamnese meist unzuverlässig, Röntgenuntersuchung sehr dankbar. Verf. bringt mehrere Fälle als Beleg: Kinder, welche lange Zeit an hartnäckigen respiratorischen Affektionen kränkelten und bei welchen die Röntgenuntersuchung Fremdkörper in einem Hauptbronchus aufdeckte (einmal Schuhöse, einmal abgebrochenes Stück einer Trachealkanüle).

4. Knochen- und Gelenkkrankheiten, Mißbildungen.

Andrassy (Chir. Klin. Tübingen): **Ein Beitrag zur Ätiologie der Wachstumsstörungen der Hand.** (Ztschr. f. orthop. Chir. 44, 3, S. 401.) 2 Fälle von Madelung scher Deformität bei 14- und 12jähr. Kindern. Im ersten Fall Radiusfraktur vor 4 Jahren; im zweiten (doppelseitig) vor 9 Jahren Polyarthritis acuta, vor 4 Jahren Scharlach mit Gelenkrheumatismus, 1 Jahr später die Deformität. (Röntgenbilder.)

van Assen und Weve (Rotterdam): **Zur Röntgenologie der Sella turcica, zugleich eine Mitteilung über eine einfache Methode zur Anfertigung kongruenter Bilder.** (Arch. f. Augenhlk. 94, 1—2.) Aufnahmen stets unter den gleichen Bedingungen. Analyse des Normalbildes und der Einstellungsfehler. Einfaches Hilfsmittel nach Art einer Schraubzwinge, welche die Einstellebene leichter ermitteln läßt.

Axhausen (Berlin): **Nicht Malazie, sondern Nekrose des Os lunatum carpi!** (Arch. f. klin. Chir. 129, 1—2, S. 26.) Verf. nimmt eine plötzliche Gefäßsperre durch nicht angegangene oder rasch überwundene mykotische Embolien an, mit nachfolgender aseptischer Totalnekrose und sekundärer, pathologischer Fraktur. Analogie zu den Epiphyseonekrosen (Köhlersche Metatarsalerkrankung, Perthessche Hüfterkrankung u. a.) Röntgenbild und histologisches Bild eines Falles.

Axhausen (Chir. Kl. „Charité" Berlin): **Ist die embolische Genese der freien Gelenkkörper**

Digitized by Google

denkbar? (Beitr. z. Klin. Chir. 131, 2, S. 386.) Verf. bejaht obige Frage gegenüber Ausführungen Nußbaums ebenda, Bd. 129, S. 245.

Axhausen (Berlin): **Über die Osteochondritis dissecans Königs.** (Kl. W. 1924/24, S. 1057.) Zusammenfassung der Ergebnisse seiner früheren Arbeiten.

Axhausen (Berlin): **Epiphyseonekrose und Arthritis deformans.** (Arch. f. klin. Chir. 129, 1—2, S. 341.) Die „spontane" Nekrose knöcherner Epiphysen (ganz oder teilweise; Perthessche, Köhlersche Metatarsalerkrankung, Kienböcksche Lunatumerkrankung) erklärt Verf. als mykotische Embolien. An Stelle der hier unmöglichen Bruchheilung tritt die Ausbildung eines Knochentrümmerwalles. Der „Abgrenzungsvorgang" gibt den Bruchstücken im Röntgenbild ein sequesterartiges Gepräge. Die sekundäre Arthritis deformans ist als ossale zu bezeichnen. Sie tritt ebenso nach traumatischer Epiphyseonekrose (Schenkelhalsfraktur, Hüftluxation) auf. Der ossalen A. d. steht gegenüber die gewöhnliche traumatische A. d., bei oberflächlichen Gelenkschädigungen, Knorpelnekrosen und subchondralen Impressionsfrakturen (z. B. am Metatarsophalangealgelenk bei jugendlichen Spitzentänzerinnen). Hier fehlen röntgenologisch die tiefgreifenden Strukturveränderungen der Epiphyse, die Abgrenzungsbilder und die metaphysäre Knochenverdickung.

A. Báron (Budapest): **Über eine neue Erkrankung der Wirbelsäule.** (Jb. f. Kindhlk. 104, 6, S. 357.) Bei 12jährigem Jungen nach Influenza heftige Rückenschmerzen, skoliotische Haltung. Aufnahmen in 2 Richtungen zeigten zwischen 12. Brustwirbel und 1. Lendenwirbel, sowie zwischen 1. und 2. Lendenwirbel starke, scharfbegrenzte Schatten, welche Verf. als Bandscheibenverknöcherungen (Chondritis intervertebralis acuta oder subacuta infectiosa) ansieht.

S. Berg (Wien): **Über kongenitalen Femurdefekt.** (Ztschr. f. orthop. Chir. 45, 3—4, S. 397.) 12 Fälle werden in die Reinerschen Gruppen eingereiht. Röntgenskizzen.

Blencke (Magdeburg): **Über das gemeinsame Vorkommen von Knochenbrüchigkeit mit blauen Skleren und Schwerhörigkeit.** (Ztschr. f. orthop. Chir. 45, 3—4, S. 406.) Beobachtung an 2 Geschwistern, die das Leiden von der Mutter ererbt hatten; das eine war auch mit Schiefhals behaftet.

Bloodgood (Baltimore): **Benigne Knochenzysten (Ostitis fibrosa) am Azetabulum, am oberen Ende, Trochanteren, Hals und Kopf des Femur.** (J. of Radiol. V/1, Jan. 1924, S. 3.) Eine Reihe von Krankengeschichten mit Abbildungen.

Bockstein, F.: **Verletzungen des Tränennasenganges bei der operativen Behandlung der Ozaena nach Halle.** (Medizinski journal, Jg. 3, H. 3—4, S. 181—183. 1923. Russisch.) Der Tränennasengang kann bei der Operation nach Halle leicht verletzt oder abgeknickt werden, was in einzelnen Fällen zu einer Dakryozystitis führt. Autor beobachtete in seinen Fällen fast stets eine Störung des Tränenabflusses nach der Operation und nimmt an, daß dieser durch eine Dakryostenose bedingt wird. Die röntgenologische Untersuchung (Injektion einer Bismutaufschwemmung) bestätigte in einigen Fällen diese Annahme. Die Störung kann durch Fortlassen der Tamponade beseitigt werden. Da es denkbar wäre, daß der Tränennasengang in einzelnen Fällen so weit vorne liegt, daß er schon bei den ersten Meißelschlägen verletzt wird, empfiehlt Autor jedesmal vor der Operation sich durch eine Röntgenaufnahme von den anatomischen Verhältnissen ein Bild zu machen.

R. Bonn (Chir. Kl. Frankfurt a. M.): **Ossale Arthritis deformans nach traumatischer Hüftgelenksluxation.** (Arch. f. klin. Chir. 129, 4, S. 686.) Bei einer erst nach 3 Tagen reponierten Hüftluxation bei 48jähr. Mann entstand infolge Schädigung des Kapselüberzugs des Schenkelhalses (Infraktion?) eine Totalnekrose des Schenkelkopfes. Nach 2 Jahren fand sich hochgradige Arthritis def. vom „ossalen Typ" Axhausens, mit reparatorischer, vom Schenkelhalsmark ausgehender Randwulstbildung. Histolog.. Abb.

Borman (Los Angeles): **Die Spondylolysthese eine gewöhnliche lumbosakrale Erkrankung.** (Am. J. of Roentg. XI/3, März 1924, S. 223.) Untersucht man Pat. mit Schmerzen in der unteren Rückengegend mittels seitlicher Aufnahme, so erweist sich Sp. keineswegs als selten. Meist bei Männern, am hochgradigsten bei Weibern vorkommend, war sie am häufigsten verursacht durch Fall, schweres Heben u. dgl., mitunter stellte sie sich allmählich ein, mitunter auch in Begleitung von Brüchen oder angeborenen Anomalien des 5. Lendenwirbels und 1. S.-W. Sie ist wohl oft mit Gelenkbrüchen verbunden. Die anfänglich geringen Schmerzen neigen zur Verschlimmerung. Viele der als Dislokation im Ileosakralgelenk angesehenen Schäden sind Sp.; Bruch des 5. Lendenwirbels ist sehr selten; seine Stellung ist zu beurteilen nach der Linie des Wirbelkanals, nicht nach seiner Vorderfläche.

K. Bragard (Orthop. Polikl. München): **Beitrag zur Malakopathie der Metatarsalköpfchen (Köhlersche Krankheit).** (Zeitschr. f. orthop. Chir. 46, 1, S. 49.) Studie an 12 Fällen, mit Röntgenbildern und -skizzen. Verf. unterscheidet 3 Stadien: 1. Frühstadium mit unversehrter Kopfform, 2. Stadium der Kompression, 3. Stadium der Arthritis deform. Seitliche Aufnahme ist wichtig! 1 Fall von familiärem Auftreten, 1 Fall (kretinoider Knabe) von doppelseitiger Erkrankung des 1. Metatarsalköpfchens nebst Erkrankung des Navikulare, 1 Fall von Deformierung des 2. nach Entzündung bei einem Erwachsenen zum Vergleich. Verf. nimmt primäre Resistenzverminderung der Epiphyse aus verschiedenen Ursachen

Digitized by Google

an, meist Spätrachitis, dann andere endokrine Störungen. Auslösend wirkt Überlastung infolge Spreizfuß. Therapie: Hebung des vorderen und hinteren Fußgewölbes, nicht operieren!

Buchholz (Magdeburg): **Beobachtung eines Falles symmetrischer Aufhellung in beiden horizontalen und vertikalen Schambeinästen.** (Orthop. Kongr. 1923 = Ztschr. f. orthop. Chir. 45, 1—2, S. 332.) 32jähr. Mann. Wiederholt „Muskelrheumatismus"; Versteifung des einen Hüftgelenks. Probeexzision einer verdächtigen Stelle aus dem horizontalen Schambeinast, welcher einen Spalt in der Kortikalis und periostale Verdickung zeigt (Tumorverdacht). Auf Grund der histologischen Untersuchung werden kombinierte Folgezustände von Osteomyelitis und von Hungerosteopathie (Osteoporose) angenommen.

Budde (Köln-Lindenburg): **Zur Pathologie des Processus trochlearis calcanei.** (M. m. W. 1924/20, S. 636.) Auf sagittalen Fußgelenksaufnahmen sieht man öfters einen vom Kalkaneus entspringenden, der Spitze des äußeren Knöchels aufwärts entgegenstrebenden Fortsatz, welcher mit diesem sogar eine Nearthrose bilden kann. Es handelt sich, wie Verf. an einem Leichenpräparat deutlich feststellen konnte, um einen vergrößerten Processus trochlearis, der sich zwischen den Sehnen des M. peroneus longus und brevis erhebt.

Paul Caan (Köln): **Über infantile und juvenile Knochenwachstumsstörungen.** (M. Kl. 1924/26, S. 887.) Die Einführung der Röntgenuntersuchung bedeutet einen ungeahnt großen Fortschritt in der Erkenntnis und in der richtigen klinischen, wie anatomischen Beurteilung zahlreicher Knochen und Gelenkerkrankungen. Unter dem Begriff „infantile und juvenile Knochenwachstumsstörungen" faßt man Osteochondritis deformans juv. coxae, Apophysitis tibiae Schlatter und die Köhlersche Erkrankung des Kahnbeins und der Metatarsalia, die Veränderung am Kalkaneus und schließlich die analogen Prozesse an andern Epiphysen des Skelettsystems zusammen. Den Röntgenveränderungen liegen Störungen der normalen endochondralen Verknöcherung, Ossifikationsanomalien und Varietäten wahrscheinlich verschiedener Genese zugrunde. Das Charakteristische der Osteochondritis coxae ist primäre Abflachung der Kopfkalotte bei normal erhaltenem Knorpelbezug. Der Verlauf der Krankheit erstreckt sich auf mehrere Jahre. Im Röntgenbilde des Frühstadiums sieht man gelenk- wie auch epiphysenfugennahe diffuse, fleckige, miteinander durch brückenartige Fortsätze in Verbindung stehende, sich mehr und mehr vergrößernde Aufhellungs- und Destruktionsherde. Dazwischen eingestreut liegen Herdsklerosen (Unterscheidung gegen Tuberkulose!). Im Verlaufe der Krankheit flacht sich der Kopf mehr ab. —

Cathcart (El paso): **Knochendystrophie bei Variola.** (Am. J. of Roentg. XI/3, März 1924, S. 229.) Bei Variola bilden sich typische nichteitrige, sterile, nekrotische Herde im ganzen Knochensystem, die auch Ossifikationszentren befallen und so das Wachstum hemmen können. 2 Fälle. Literatur.

Casolo (Milano): **Klinischer und radiologischer Beitrag zum Studium der Sakralisation des 5. Lendenwirbels.** (La Radiol. med. XI/6, Juni 1924, S. 357.) Häufiges Vorkommen dieser Anomalie, besonders der symmetrischen Sakralisation. Ungefähr die Hälfte aller beobachteten Fälle macht klinische Erscheinungen: Hinken, Ischias, Steifheit, Skoliosen, Kontrakturen der Lendenmuskulatur, Hypertrichosis in der Lumbalgegend, lokaler Druckschmerz, Muskelatrophien. Auftreten der Beschwerden erst im späteren Alter. Mehrere schöne Bilder, einseitige und beiderseitige Assimilation. Therapie: Röntgen oder chirurgisch.

Dausset und Camino (Biarritz): **Knochenchondrome der Hand, Bruch eines Metakarpus.** (J. de Radiol. 1924/5, S. 210.) Kasuistik: Röntgenogramm, 21jähriger Mann, Spontanfraktur des Metakarpus 5, Enchondrome im Bereich des 4. und 5. Fingers mit der Charakteristik des Enchondroms (Bestehen seit der Kindheit, indolente, verbreitete Tumoren, von langsamer Entwicklung ohne Bewegungs- und ohne Integumentbeeinflussung).

Davis (Omaha): **Neurologische Komplikationen dentalen Ursprungs und ihre Folge.** (J. of Radiol. V/4, April 1924, S. 119.) Nach einer weitausholenden anatomischen Einleitung werden die durch Zahnkaries, Pulpaverkalkung, verlagerte und eingekeilte Zähne (Canalis mandibularis!) insbesondere durch Druck auf benachbarte Nerven erzeugten Neuralgien nach Genese, Symptom und Therapie besprochen.

Desplas, Boppe, Bertrand: **Beitrag zur Kenntnis des Beckenechinokokkus.** (J. de Chir. XXIII/5, Mai 1924, S. 449.) Der beschriebene Fall war klinisch, auch röntgenologisch (Abb.) für Myelosarkom des Os ilei gehalten worden. Es waren echte Hydatidenzysten. Eingehende histologische Beschreibung mit Abb.; Differentialdiagnose. Literaturschau (43 Fälle).

Deutschländer (Hamburg): **Zur Frage der nichttraumatischen Kallusbildung der Mittelfußknochen.** (Orthop. Kongr. 1923 = Ztschr. f. orthop. Chir. 45, 1—2, S. 31.) Verf. erwidert auf die Einwände gegen seine Auffassung der von ihm vor 2 Jahren beschriebenen Erkrankung als einer entzündlich, nicht mechanisch oder traumatisch bedingten.

Drehmann (Breslau): **a) Die Coxa vara und ihre Behandlung.** (Ztschr. f. orthop. Chir. 45, 3—4,

Digitized by Google

S. 421.) Zusammenfassung, mit eigenen Skizzen, auch von beginnenden Fällen und solchen mit Pfannenbeteiligung. b) **Zur Behandlung der Perthesschen Erkrankung des Hüftgelenks.** (Ebenda, S. 431.) Mit Röntgenbildern und -skizzen. Im Frühstadium widerrät Verf. Operation und empfiehlt Redression und Abduktionsgips.

Fritz Eisler (Wieden): **Röntgenologische Beiträge zur Diagnose der Gelenkslues.** (M. Kl. 1924/17, S. 565.) Die luetische Arthritis ist nicht so selten, wie man bisher angenommen hat. Die luetische Arthritis kann unter dem Bilde einer tuberkulösen oder einer mono- und polyartikulären rheumatischen Arthritis verlaufen. Trotz chronischen Krankheitsverlaufs können mitunter alle röntgenologischen Zeichen fehlen, bzw. nur in geringem Ausmaß vorhanden sein. Sehr gefördert wird die Diagnose durch den Nachweis von als spezifisch bekannten Diaphysenveränderungen, ferner durch das vollkommene oder teilweise Fehlen von Atrophie. Die einzig einwandfreie Bestätigung der Diagnose ist einstweilen der Erfolg eingeleiteter spezifischer Behandlung. (Periostale Appositionen = gummöse Osteoperiostitis; Resorption an den Gelenkflächen, periostale Apposition; trotz Atrophie scharfe Zeichnung und konstante Strukturveränderung; Befund der rheumatischen Polyarthritis mit Diaphysenläsion; bei langer Krankheitsdauer kein nennenswerter anatomischer Befund sind die Merkmale typischer Krankheitsfälle.)

H. Engel (Orth. Kl. Berlin): **Aus der Pathologie des Hüftkopfes bei angeborener Hüftluxation.** (Orthop. Kongr. 1923 = Ztschr. f. orth. Chir. 45, 1—2, S. 310.) Beschreibung d. Präparats einer im Anschluß an das Repositionstrauma entstandenen juvenilen traumatischen Form der Arthritis deformans.

Engel (Orthop. Kl. Berlin). **Zur operativen Therapie des Metatarsus varus congenitus.** (Arch. f. Orthop. u. Unfall-Chir. 22, 4, S. 429.) Resektion eines großen Keils mit lateraler Basis durch die Basen der äußeren Metatarsalien und 2.—3. Keilbein; Röntgenbilder.

Engelke (Path. Inst. Tübingen): **Über zwei weitere Fälle von Alban Köhlerscher Erkrankung des 2. Metatarsalköpfchens.** (Kl. W. 1924/25, S. 1129.) Arbeiterinnen von 17 und 18 Jahren, Beschreibung der Resektionspräparate: Umwandlung des Knochenmarks in fibröses Mark; der durch den überstürzten Knochenumbau geschwächte Knochen bricht aus geringfügigem Anlaß ein, es kommt zu der charakteristischen Trümmerfeldzone unter dem Gelenkknorpel. Kallusbildung bleibt aus, da die nekrotischen Knochenbälkchen in fibröses Mark eingebettet sind. Verf. rechnet die Erkrankung zur Ostitis fibrosa und Ostitis deformans. Die fibröse Markumwandlung ist das Primäre. Ihre Ursache ist unbekannt. Der Einfluß der Sexualorgane auf das Wachstum scheint dabei wirksam zu sein.

G. Engelmann (Wien): **Über einen seltenen Fall von multipler Mißbildung des Skeletts.** (W. m. W. 1924/24, S. 1221.) Polydaktylie an Händen und Füßen mit Mangel der Daumen und Großzehen, Mißbildung der Karpalknochen, karpale radioulnare Synostose, Schultergelenkluxation, partieller Tibiadefekt, Patella bipartita (Röntgenbilder).

Ewald (Hamburg): **Die Ursache der Arthritis demormans in Ursache und Erscheinungsform bei den verschiedenen Gelenkerkrankungen.** (Verein. nordwestdeutscher Chir. 4.—5. Jan. 1924, Bericht Zentralbl. f. Chir. 1924/17, S. 906.) Mit Aussprache.

Feer (Zürich): **Osteosklerosis congenita (Marmorknochen).** (Schweiz. Med. W. 1924, Nr. 1.) Vier Monate altes Brustkind in schlechtem Ernährungszustand. Große Milz und Leber, Anämie, Wa. negativ. Röntgenbild: Knochen strukturlos, dicht, mit unregelmäßigen Zackungen der Diaphysenenden der langen Knochen. Autopsie: Keine Rachitis, allgemein sklerotisches Skelett, die langen Knochen zeigen unregelmäßige Knochenknorpelgrenzen, das Zentrum ist von derbem weiß-sklerotischem Knochen eingenommen. Keine Markhöhle. In Leber, Milz, Lymphdrüsen zahlreiche Myelozyten. Die schweren Blutveränderungen weisen auf eine Knochenmarkserkrankung hin.

E. Fels (Path. Inst. Würzburg): **Über die Entwicklung der Tuberositas tibiae und die Genese der Schlatterschen Krankheit.** (Arch. f. klin. Chir. 129, 3, S. 552.) In zwei Präparaten fand Verf. die Verknöcherung des schnabelförmigen Fortsatzes von zwei Kernen ausgehend. Abhebung des Fortsatzes kann im Röntgenbild vorgetäuscht werden. Schlattersche Krankheit wird durch Spätrachitis vorbereitet. Lit.

A. W. Fischer (Frankfurt a. M.): **Zur Pathogenese der Köhlerschen Krankheit.** (Mittelrhein. Chir. Verein. 12. 1. 24, Bericht Zentrbl. f. Chir. 1924/16, S. 854.) Verf. nimmt mit Axhausen an, daß das Trauma der Belastung sekundär in der nekrotischen Epiphyse eine pathologische Fraktur erzeugt.

Ernst Freund (Wien): **Differentialdiagnose bei Gelenkerkrankungen.** (W. m. W. 1924/23, S. 1161.) Schematische Übersicht über den Gang der Untersuchung, Einteilung der Gelenkkrankheiten, spezielle Diagnostik.

Goebel (Breslau): **Röntgenbild eines Falles von Osteomyelitis albuminosa.** (8. Tag. d. südostd. Chir.-V. 16. 2. 24, Bericht Zentralbl. f. Chir. 1924/22, S. 1193.)

Göcke (Dresden): **Spätkoliosen als Unfallfolge.** (Orthopädenkongreß 1923 = Zeitschr. f. orthop. Chir. 45, 1—2, S. 367.) Vortr. betont die Wichtigkeit des Röntgenbildes zur Unterscheidung rachitischer usw. von posttraumatischen Verbiegungen.

Digitized by Google

H. Graetz (Orthop. Kl. München): **Beitrag zu den umschriebenen Malazien des Knochens.** (Ztschr. f. orthop. Chir. 46/1, S. 65.) Nach Überanstrengung trat bei 36jähr. Patientin eine schräge Aufhellungszone in der unteren Hälfte des Tibiaschaftes mit Pseudarthrose auf (Röntgenbild).

Grote (Med. Kl. Halle): **Drei Fälle von vererbter Polydaktylie.** (Ztschr. f. Konstitutionslehre 9, 1, S. 47.) Mit Röntgenskizzen und Stammbäumen.

Hackenbroch (Orthop. Kl. Köln): **Multiple kongenitale Gelenkmißbildungen.** (Ztschr. f. orthop. Chir. 45, 3—4, S. 467.) Doppelseitige angeborene Verbildung des Fußes, Knie- und Ellbogengelenks. Abb.

Häuptli (Aarau): **Über Osteochondritis dissecans.** (Beitr. z. klin. Chir. 131/2, S. 395.) An der Hand von 12 Fällen kommt Verf. zu dem Schluß, daß die O. d. eine rein traumatische, vollständige oder unvollständige Aussprengung von Knorpel bzw. Knochenknorpelkörpern in Knie- und Ellbogengelenk ist. Zwischen O. d. und intraartikulären Frakturen ist nur ein gradueller Unterschied.

J. Haß (Wien): **Zur Ätiologie der Osteochondritis coxae juvenilis (Perthessche Krankheit).** (W. m. W. 1924/24, S. 1246.) Verf. legt den Schwerpunkt in die Störung der enchondralen Ossifikation: „Osteochondrose". Zur Zeit der zweiten Dentitionsperiode werden die im regsten Knochenbau befindlichen Epiphysen, in der Pubertätsperiode die rasch wachsenden Metaphysen von der „Rachitis" befallen. Gewisse Individuen scheinen auf Reize verschiedenster Art mit rachitischer Wachstumsstörung zu reagieren. Verf. bringt Skizzen zerfallener Kalkaneusepiphysen, ferner eines Perthes-Falles, der auch an beiden Humerusköpfchen analoge Störungen (zerbröckelte Epiphyse) zeigte.

Heidrich (Breslau): **Die Endausgänge der Coxa vara.** (8. Tag. d. südostd. Chir.-V. 16. 2. 24, Bericht Ztrbl. f. Chir. 1924/22, S. 1179.)

I. Heine (Dresden): **Zur Kenntnis der Hüftgelenksveränderungen bei veralteten subkapitalen Schenkelhalsfrakturen.** (Ztrbl. f. Chir. 1924/26, S. 1390.) Die Röntgenaufnahme ergab Schenkelhalsbruch, das distale Ende ist am Darmbein hinaufgerückt und hat sich zwischen Spina iliaca ant. sup. und inf. eine neue Pfanne ausgehöhlt. Die Bruchfläche des distalen Fragments ist scharf konturiert, abgerundet und abgeschliffen, grobhöckerig. Das distale Drittel des Halses und die mediale Kante des Femurschaftes sind erheblich sklerosiert. Kopf und Pfanne gehen unmittelbar ineinander über. Das schattengebende Gewebe des Gelenkspaltes ist von der Spongiosa der übrigen Knochenteile nicht zu unterscheiden. (Eine Aufnahme 4½ Jahre zuvor war wesentlich different, temporal erfolgende Kopf-, Gelenk- und 2. Gelenkveränderungen.) Trotz Hg-Neosalvarsankuren keine Besserung, Tod durch eitrige Pyelonephritis und Zystitis. Über dem alten Gelenkknorpel, der auf ausgedehnte Strecken ganz erhalten geblieben ist, fand sich Bildung neuer Gelenkflächen mit chondroidem Gewebe und hyalinem Knorpel (2 Gelenkknorpelschichten übereinander). Das Krankheitsbild ist der Arthritis deformans zuzurechnen. Bei intrakapsulärer Schenkelhalsfraktur, längerer Ruhigstellung und guter Adaptation der Bruchenden kann über den Weg der bindegewebigen Verwachsung knöcherne Heilung erfolgen.

Heiner: **Coxitis luetica.** (Freie Verein. d. Orthopäden Wiens 6. 12. 23, Bericht W. m. W. 1924/27, S. 1428.) Röntgenbild: Im Pfannendach grobmaschiges Netzwerk mit sklerosierten Rändern.

Herfarth (Breslau): **Beitrag zur Frage der Knochenatrophie.** (8. Tag. d. südostd. Chir.-V. 16. 2. 24, Bericht Ztrbl. f. Chir. 1924/22, S. 1180.)

E. Herzberg (Chir. Polikl. Berlin): **Zur Operativen Therapie bei Hallux valgus.** (Arch. f. klin. Chir. 129, 1—2, S. 124.) Verf. empfiehlt für mittelschwere Fälle Ausmeißelung eines scheibenförmigen Längsstücks medial aus dem Metatarsalköpfchen und Verpflanzuig der übrigbleibenden Kuppe zentralwärts, zwecks Abspannung des medialen Bandapparats. Röntgenbilder.

Heinr. Hoffmann: **Nachtrag zur Arbeit „Über hereditäre Kolbendaumen"** in Nr. 11. (Kl. W. 1924/23, S. 1027.)

G. Hohmann (München): **Zwei nach Form zusammengesetzte Plattfußskelette, nebst einigen Bemerkungen über die Torsion des unteren Tibiaendes.** (Ztschr. f. orthop. Chir. 46/1, S. 19.) Genaue anatomische Beschreibung. Beachtenswert war besonders auch eine leichte Varus-Verbiegung und eine stärkere Einwärtstorsion der Unterschenkelknochen.

Jaitner (Frankfurt a. M.): **Über chirurgische Behandlung von Tumoren des Knochensystems mit Einschluß der Ostitis fibrosa.** (Beitr. z. klin. Chir. 131/3, S. 699.) Mit Röntgenskizzen vom Myxom des oberen Femurabschnittes, „gutartigem" Riesenzellensarkom des unteren Femurendes, traumatischer Zyste im Femurkopf. Lokalisierte und generalisierte Ostitis fibrosa sind histologisch-morphologisch nicht zu unterscheiden. Bei ersterer empfiehlt sich partielle Resektion der Zystenwand mit Auslöffelung.

Janssen (Düsseldorfer Akad.): **Incontinentia urinae bei dyspygischem Becken.** (Beitr. z. klin. Chir. 131, 3, S. 586.) An dem beschriebenen Becken eines 3jähr. Knaben fand sich Aplasie des Os sacrum, die steilgestellten Darmbeine aneinandergerückt, Verkümmerung des 5. Lendenwirbels; außerdem Pes calcaneus duplex, leichter Hydroceph. ext.: komplette Blasenmuskellähmung, erhebliche Lähmung des Sphincter ani, leichte Spasmen der Muskulatur beider Beine. Röntgenbild mit Skizze.

Digitized by Google

W. Jaroschy (Chir. Kl. Prag): **Über pathologische Befunde an der Kniescheibe bei habitueller Patellarluxation und anderen Erkrankungen. Zugleich ein Beitrag zur diagnostischen Verwertbarkeit axialer Röntgenaufnahmen der Kniescheibe.** (Beitr. z. klin. Chir. 131/3, S. 626.) Vgl. Kongreßbericht Fortschr. 31, 5—6, S. 781.

Jenkinson (Chicago): **Primärer Krebs des Verdauungsrohres mit Knochenmetastasen.** (Am. J. of Roentg. XI/5, Mai 1924, S. 411.) Bericht über eigene Erfahrungen: Ein Ösophaguskrebs, kein Krebs des Magens oder Dünndarms, vier Kolonkrebse, darunter ein osteoplastischer. Die osteoklastischen nähern sich nach der Bestrahlung den ersteren. Moore konnte den osteoplastischen Typ schwer von Pagetscher Krankheit unterscheiden, wogegen auf die typischen Wucherungen der Tibia und des Schädels verwiesen wird.

Kapelusch: **Röntgenbilder von Knochentumoren.** (Freie Verein. d. Orthop. Wiens 6. 12. 23, Bericht W. m. W. 1924/27, S. 1429.)

Kappis (Hannover): **Bemerkungen zur Arbeit von Reischauer über willkürliche Schulterverrenkungen und schnappende Schulter in Bd. 22.** (Arch. f. Orthop. u. Unfall-Chir. 22/4, S. 441.) Verf. bezweifelt das Vorkommen willkürlicher Schulterverrenkungen. — (Siehe unten: Matheis.)

A. Keck (Orthop. Kl. München): **Beitrag zur Morphologie der Rippen bei Skoliose.** (Ztschr. f. orthop. Chir. 46/1, S. 96.) Studie am Knochenbänderpräparat. Die den Buckel bildenden Rippen sind nicht nur höher als die konkavseitigen Gegenstücke, sondern auch absolut höher als in der Norm.

Kienböck: **Knochenechinokokkus.** (Wiener Ä.-Ges. 30. 5. 24, Bericht W. m. W. 1924/26, S. 1372.) 31jähr. Gravida, Erkrankung begann vor 16 Jahren („Hüftgelenkstuberkulose"). Jetzt ausgedehnte Zerstörung der Beckenknochen und großer Stücke beider Oberschenkel.

Kirchmayer: **Abreißung der Tuberositas tibiae.** (Freie Ver. d. Chir. Wiens 13. 12. 23, Bericht Ztrbl. f. Chir. 1924/15, S. 798.) Außer diesem traumatischen, operierten Fall zeigt Verf. auch einen Studenten mit doppelseitiger Schlatterscher Krankheit. Über letztere entwickelt sich eine Aussprache.

H. Koch (Eßlingen): **Schleichende Spaltbaldung im 5. Mittelfußknochen (zur Frage der Deutschländerschen Mittelfußerkrankung).** (Arch. f. klin. Chir. 129/3, S. 535.) In dem beschriebenen Fall (17jähr. Mann) entstand quere Spaltbildung bei zu starker Beanspruchung eines sehr zarten Fußskeletts (Röntgenbild). Nach 4 Monaten verheilt. Pathologisch-anatomisch liegen wahrscheinlich Umbauzonen zugrunde.

Königswieser: **Diagnostik der Knochen- und Gelenkstuberkulose.** (Freie V. d. Orthopäden Wiens 6. 12. 23, Bericht W. m. W. 1924/26, S. 1381.) Mitteilung von Fällen, welche klinisch und röntgenologisch wie Tb. aussahen, jedoch Staphylo- bzw. Streptokokkenerkrankungen waren. Vorweisung von Röntgenbildern eines Falles, der zuerst das typische Bild der Perthesschen Krankheit gab, während kurz darauf die echte tuberkulöse Koxitis zum Ausdruck kam.

W. Kohlrausch (Berlin): **Über den Einfluß funktioneller Beanspruchung auf das Längenwachstum von Knochen.** (M. m. W. 1924/16, S. 513.) Verf. nimmt Stellung zu der Streitfrage, ob Belastung usw. das Längenwachstum fördert (Roux) oder nicht (W. Müller); auf Grund von Messungen an Sportleuten nimmt er an, daß die Funktion wachstumfördernd wirkt bis zur Erreichung der optimalen Länge, dann aber hemmend.

Krotkina, N.: **Multiple Exostosen.** (Chir. Klin. Petersb. Med. Inst. — Westnik rentgenologii i radiologii Bd. 2, H. 2, S. 101—108. 1923.) Bericht über 2 einschlägige Fälle. In einem Falle bestand gleichzeitig eine Störung der endokrinen Drüsen, welche mit Erfolg mit Adrenalin behandelt wurde. Daraufhin nimmt Autor einen Zusammenhang zwischen multipler Exostosenbildung und Störungen der endokrinen Drüsen an.

A. Lauche (Path. Inst. Bonn): **Zur Histologie der Knochenwachstumsstörungen beim Mongolismus.** (Virchows Arch. 249, S. 315.) Dieselben bestehen in frühzeitigem Abschluß des Längenwachstums, an den distalen Extremitätenknochen beginnend. Histologisches Bild analog den normalen Altersveränderungen an der Wachstumszone der Rippen, ferner gleich dem Bild bei andern Erkrankungen, bei welchen ebenfalls Mangel an Knochenwachstumsenergie besteht, z. B. bei Kretinismus und Athyreosis: Bildung von Grenzlamellen und frühzeitiges Auftreten von Fettmark.

Lecène et Mouchet (Paris): **Die Köhlersche Navikulararerkrankung.** (Bull. et mém. de la Soc. de Chir. de Paris I., 4, Febr. 1924.) Mit Röntgenskizzen und anatomischen Bildern eines exstirpierten Navikulare; der Prozeß wird aufgefaßt als schleichende Osteomyelitis mit Bildung kleiner nekrotischer Herde.

A. Lieschied und H. Sellheim (Chir. u. Frauenklinik Halle a. S.): **Osteochondritis und endokrine Störung.** (D. Ztschr. f. Chir. 185, 1—2, S. 46.) Beschreibung eines 21jähr. Mädchens mit doppelseitiger Perthesscher Hüftgelenkerkrankung. Daß es sich um eine endokrine Störung handelte, ging daraus hervor, daß alle Merkmale des kastratoiden Typus (der Ausdruck „eunuchoid" wird als falsch abgelehnt) vorhanden waren: Hypoplasie der Genitalien, Aplasie der Mammae, fehler-

Digitized by Google

hafte Skelettproportionen, infantiles Herz, vergrößerte Hypophyse, persistierende Epiphysenlinien, osteochondritische Herde im linken Sternoklavikulargelenk, an Radius, Ulna und Metakarpen. Nach Implantation eines gesunden Ovariums schwanden die Hüftbeschwerden.

Ludloff (Frankfurt a. M.): **Über den Wert des Lorenzschen Repositionsmanövers und der Lorenzschen Primärstellung bei der Behandlung der Epiphysenlösung des Oberschenkelkopfes.** (Ztschr. f. orthop. Chir. 45, 3—4, S. 512.) Gute Erfahrungen an 3 Fällen. Röntgenbilder. Erörterung der Beziehungen von Coxa vara zu Perthesscher Krankheit.

Lüdin (Basel): **Über familiäre kongenitale radioulnare Synostose.** (Schweiz. med. W. Nr. 13, 1924.) Mißbildung des Radius in seinem proximalen Abschnitt bei einer Frau; dieselbe Affektion bei einem Sohne der Frau, die übrigen neun Kinder frei. Auch in der Aszendenz bestand diese Affektion nicht. Die Affektion ist bei der Mutter einseitig, beim Sohne beidseitig. Die Mißbildung ist immer angeboren, Ätiologie unklar.

M. Lupo (Turin): **Lumbago und Ischias auf ossärer Grundlage.** (La Radiol. med. XI/3, März 1923, S. 121.) In über 90 % der Fälle konnten Skelettveränderungen gefunden werden. Am häufigsten Spondylarthritiden, kongenitale Anomalien der Lumbosakralregion (Sakralisation), traumatische Veränderungen, Spondylitis tuberculosa, Ligamentossifikationen und selten andere pathologische Veränderungen des Skelettsystems (Neoplasmen, Gummen, Osteomalazie, posttyphöse und andere metastatische Ostitiden). Die nervösen Erscheinungen werden erklärt durch die Lageveränderungen im Plexus und durch Kompression der Wurzeln in den abnormen Foram. sacralia, und neben den veränderten Quer- und Gelenkfortsätzen. Wert guter Aufnahmen, die fast stets am Skelette die Ursache der nervösen Beschwerden erkennen lassen. Röntgenbilder und Skizzen, Photographien.

Lurie (New Orleans): **Die Bewertung der Röntgenschatten bei Zahnaufnahmen.** (J. of Radiol. V/1, Jan. 1924, S. 1.) Klasse 1 bilden die Weichteile, Klasse 2 die Knochen, von denen die spongiosen Knochen mit ihrer Vermischung von Knochensubstanz und Weichteilen die Abteilung 2 a, die kompakten Knochen die Abteilung 2 b bilden; Klasse 3 wird von den Fremdstoffen gebildet. Bei akuten Entzündungen wächst im Knochen der Anteil 1, bei abheilenden chronischen der Anteil 2. Das Verhältnis der beiden dient der Beurteilung peridentaler Entzündungen, der Ausdehnung von Pulparaum und Wurzelkanal.

H. Maaß (Berlin): **Zur Pathogenese der mechanisch bedingten Wachstumsfehler.** (Arch. f. klin. Chir. 129/4, S. 725.) Experimentelle und pathologisch-anatomische Studie (Belastungsdeformitäten, Skoliosenwirbel, Plattfußknochen, Hammerzehe, Coxa vara usw.).

Machard (Genf): **Osteochondritis deformans der Femurepiphysen.** (Schweiz. Med. W. 1924/1.) 10jähr. Kind, Coxa vara als Folge einer Osteochondritis deformans der Femurepiphyse, da das Kind, als es 4jährig war, keine Coxa vara zeigte. Röntg.: Typischer Befund wie bei Perthes. Deutung: Die bei Kindern vulnären Epiphysenkerne weichen, Coxa vara als Belastungsdeformität. Gegenüber Tbc. oder Entzündung macht diese Affektion keine Destruktionen. Es handelt sich um eine trophische (nicht entzündliche) Störung.

B. Martin (Chir. Univ.-Klinik Berlin): **Die sympathische Knochenerkrankung.** (Arch. f. klin. Chir. 129, 1—2, S. 45.) Die röntgenologisch deutliche Miterkrankung (Poröswerden der Kortikalis, Verdickung, Zerstörung der Struktur) der Fibula bei Tibiaosteomyelitis — ähnlich an den Vorderarmknochen — erklärt Verf. durch Vermittlung des Lig. interosseum und lehnt die mechanische Erklärung (W. Müller u. a.) ab.

Martin-DuPan (Genf): **Spontane Schenkelhalsfrakturen.** (Schweiz. Med. W. 1924/1.) 14jähr. Kind, seit 6. Jahr Spontanfrakturen, die rasch heilen. Röntgenologisch multiple Knochenzysten in Femur, Humerus, Costae, Vertebrae und Becken. Osteotomiepräparat: Ostitis fibrosa. Behandlung mit Phosphor und Strontiumlaktaten scheint Erfolg zu haben. Verf. hält dafür, daß es sich um das 1. Stadium der Recklinghausen-Krankheit handelt.

Matheis (Orthop. Spital Graz): **Schnappende Schulter und willkürliche Schulterverrenkung.** (Arch. f. Orthop. u. Unfallchir. 22/4, S. 387.) Zur gleichnamigen Arbeit von Kappis in 20, 4. Verf. hält daran fest, daß der von ihm beschriebene Fall als wirkliche willkürliche Schulterverrenkung, nicht als „schnappende Schulter" aufgefaßt werden muß. Beweisende Röntgenbilder.

Mau (Chir. Kl. Kiel): **Genu varum bedingt durch Tibiaepiphysendefekt bei kartilaginärer Exostose.** (Ztschr. f. orthop. Chir. 44/3, S. 383.) 6jähr. Mädchen, früher rachitisch. Röntgenbilder zeigen lateral abgeschrägte Tibiakopfepiphyse und eine distal abgerutschte kartilaginäre Exostose.

Mertens: **Ostitis tuberculosa multiplex cystica.** (V. nordwestdeutscher Chir. 4.—5. Jan. 24, Bericht Ztrbl. f. Chir. 1924/17, S. 908.) Mit Ausspr.

Berthold Müller (Path. Inst. Königsberg.) **Ein Beitrag zur Knochenkarzinose.** (Virch. Archiv 249, S. 305.) Verf. bringt mehrere Beispiele für Knochenmetastasen mit vermehrtem Knochenabbau und solche mit vermehrtem Knochenanbau (osteoplast. Ca.).

Digitized by Google

W. Müller (Chir. Kl. Marburg): **Ein Beitrag zu den angeborenen Mißbildungen der Karpalknochen** (doppelseitige Hypoplasie des Mond- und Kahnbeins, angeborene Luxation des einen Os naviculare). (Arch. f. Orthop. u. Unfall-Chir. 22/4, S. 401.) Beobachtung bei 12jähr. Knaben; auch Weichteilanomalien dabei. Wahrscheinlich intrauterine Druckeinflüsse; Röntgenbilder.

W. Müller (Chir. Kl. Marburg): **Experimentelle Untersuchungen über Druckusuren am Gelenkknorpel und ihre Beziehungen zur Arthritis deformans.** (Beitr. z. klin. Chir. 131/3, S. 642.) Am Schultergelenk des Kaninchens wurde durch Fixation in extremen Stellungen der Knorpel dauernden Druckwirkungen durch Sehnen oder Kapselteile ausgesetzt. Am Gelenkknorpel entstanden je nach Stärke des Druckes Rauhigkeiten bis zu tiefen Defekten. Am darunterliegenden Knochen war eher Hypertrophie zu bemerken. Praktisch entstehen solche Knorpelschädigungen am Hallux valgus, am Humeruskopf durch Druck der Bizepssehne, am Femurkopf durch Druck des Lig. teres, am Kniegelenk durch Kreuzbänderdruck. Von Arthritis deformans war bei den Versuchen nie etwas zu bemerken, die Knorpelschädigung allein genügt also nicht, wie auch Pommer gegenüber Axhausen annimmt.

W. Müller (Chir. Kl. Marburg): **Die quergespaltene Patella — eine Umbauzone.** (M. m. W. 1924/26, S. 854.) Bei jungen Ratten entstand durch länger dauernde Fixation des Kniegelenks in maximaler Beugestellung zunächst eine Vergrößerung des Längsdurchmessers und dann ein feiner querer scharfrandiger Spalt, d. h. eine Knochenresorptions- oder Umbauzone im weiteren Sinne. Da nun Patellaspaltung auch bei angeborener Kniegelenkskontraktur (Hackenbroch) beschrieben ist, ferner bei anderen Störungen der normalen mechanischen Beanspruchung, so erscheint die mechanische Entstehung dieser „Varietät" wenigstens für eine große Gruppe von Fällen sichergestellt.

Münch (Herrnprotsch): **Generalisierte Osteoperiostitis hyperplastica.** (8. Tag. d. südostd. Chir.-V. 16. 2. 24, Bericht Zentralbl. f. Chir. 1924/22, S. 1188.)

R. Neumann u. E. Landé (Krkh. Moabit-Berlin): **Zur Ätiologie und Genese der sog. „endokrinen" Arthritis.** (Ztschr. f. klin. Med. 100, 1—4, S. 85.) Mitteilung von 6 Fällen primär chronischer Arthritis sicca genuina (mit Beschreibung der Röntgenbilder) bei Frauen in unmittelbar zeitlichem Zusammenhang mit normalem oder vorzeitigem Klimakterium, teilweise mit gleichzeitiger Schilddrüsenstörung. Erklärung: Sympathikotonie (Wegfall der hemmenden Ovarienfunktion oder Steigerung der Schilddrüsentätigkeit) führt, unterstützt durch äußere Schädlichkeiten, zu lokalen Spasmen in den die Gelenke ernährenden Gefäßen.

Nigst (Bern): **Über einen Fall von multiplen Chondromen der Rippen.** (Schweiz. m. W. Nr. 2, 1924.) Die Chondrome sind lokalisiert an der hinteren Thoraxpartie. Knollige, die ganze Zirkumferenz der 9. und 10. Rippe rechts einnehmende Auftreibung, die etwa Walnußgröße zeigt. Scharfe Abgrenzung gegen die Umgebung, ungleichmäßige Verkalkung. Ein Jahr später ist auch die 7. und 8. Rippe ergriffen. Der Tumor der 9. Rippe hat nicht an Größe zugenommen und zeigt zentrale Aufhellung und Spontanfraktur. Probeexzision des Tumors der 10. Rippe: Chondrom mit verkalkter Interzellularsubstanz, am Rande lamelläre Knochenbälkchen.

Pfahler (Philadelphia): **Das Studium des Sternums mit Röntgenstrahlen.** (Am. J. of Roentg. XI/4, April 1924, S. 311.) Bei Brustkrebs sieht man am Sternum nicht selten Knochenresorption ohne scharfe Grenze, ohne Regenerationszeichen (außer nach Bestrahlung). Bei Tuberkulose findet sich Knochenresorption mit umgebender Atrophie. Bei Drucknekrose durch Aneurysma zeigt sich gleichmäßige Entkalkung. Aufnahme außer in beiden Schrägen besonders frontal mit zurückgepreßten Schultern im Stehen oder im Liegen: 30 mA 14,5″; FS. 10″; Abstand 8—12″ lang mit doppeltgegossenem Film und zwei Verstärkungsschirmen.

H. Peiper (Frankfurt a. M.): **Über Arthritis deformans und Morbus Poncet.** (Mittelrhein. Chir.-Verein. 12. 1. 24, Bericht Ztrbl. f. Chir. 1924/16, S. 855.) Fall im Sinne Axhausens, ossale Form der Arthrit. def., Keilsequester = tuberkulöser Embolus.

Pitzen (Orthop. Kl. München): **Zur Diagnose des Plattfußes.** (Ztschr. f. orthop. Chir. 46/1, S. 70.) Die Lage der Metatarsalköpfchen zur Unterstützungsfläche, also das quere (vordere) Fußgewölbe läßt sich röntgenologisch darstellen: Ferse durch ein schmales Holzklötzchen von Absatzhöhe erhöht, Platte vorne parallel zur Frontalebene der Metatarsalköpfchen, Röhre etwa 40 cm hinter dieser Ebene, etwas medial von der Ferse, so daß der Zentralstrahl diese Ebene etwa in der Höhe des 3. Mittelfußköpfchens senkrecht trifft, also die Fußlängsachse unter einem Winkel von 20—30° schneidet. Skizzen des normalen Röntgenbildes im unbelasteten und im belasteten Zustand.

Pommer (Innsbruck): **Bemerkungen zu den Lehren vom Knochenschwund.** (Arch. f. mikrosk. Anat. u. Entwickl.-Mech. 102, 1—3, S. 324.)

A. Reuß (Wien): **Beiträge zur Klinik der Kindertuberkulose.** (Ztschr. f. Kindhk. 38/3, S. 279.) Röntgenbild eines Falles der seltenen Periostitis tuberculosa (Schafttuberkulose), sehr an Gumma erinnernd.

Riha (Innsbruck): **Das Röntgenbild als brauchbares Kriterium für die erfolgte Ausheilung nach medikamentöser, nach Röntgen- und nach chirurgischer Behandlung der Periodontitis granulomatosa.**

Digitized by Google

(Ztschr. f. Stomatol. 1924/5, S. 322.) Der Erfolg, am besten nach chirurgischer Behandlung, zeigt sich röntgenologisch in der Verkalkung des umgebenden Gewebes (nach 12 Wochen ungefähr vollendet).

C. Rhode (Chir. Kl. Freiburg): **Beiträge zur Frage der Metaplasie des Bindegewebes in Knochen. II.** (Arch. f. klin. Chir. 129/3, S. 435.) Nach Abschluß der Gewebs- und Organentwicklung können nur die spezifisch knochenbildenden Zellen (Osteoplasten des Periostes und Markendostes) Knochen bilden. Heterotope Weichteilverknöcherungen sind auf unverbraucht liegengebliebene Mesenchymzellen zu beziehen.

G. Rosenberg (Chir. Kl. Frankfurt a. M.): **Über larvierte Formen staphylomykotischer Knochen- und Gelenkerkrankungen.** (Arch. f. klin. Chir. 129/4, S. 700.) 2 Fälle schleichender Osteomyelitis, einmal am Trochanter minor, beim andern am Condylus medialis femoris. Röntgenbefunde unsicher, positive Antistaphylolysinreaktion gab Indikation zur Operation.

Rowden: **Vier radiologisch interessante Fälle.** (Brit. J. of Radiol. XXIX/283, S. 57.) 1. Osteochondrosarkom der rechten Tibia, in Schaftmitte. In der Anamnese kein Trauma. 2jähriges Wachstum. Regionäre Lymphdrüsen zur Zeit der Ablatio frei, desgleichen Mediastinum. Mikroskopisch: eine Vene war vom Tumor durchwachsen. — 2. Linksseitiges typisches Hypopharynxdivertikel. — 3. Ulcus duodeni mit Beschwerden seit 18 Jahren. Die Nische an der kleinen Kurvatur schön abgebildet. — 4. Querfissur über den ganzen Stirnschädel, zieht links in die vordere Schädelgrube abwärts und erreicht hier das Foramen opticum. War nach dem Unfall 3 Wochen bewußtlos, ein Monat später links Optikusatrophie. Zu allen vier Fällen Röntgenbilder.

Alfred Rudolf (Sternberg i. M.): **Die Segmentierung nach Springer am Oberschenkel.** (Ztrbl. f. Chir. 1924/22, S. 1165.) R. ist bei der Segmentierung hochgradig verkrümmter Schienbeine — vierjähriges Kind — von der Springerschen Methode insofern abgewichen, als absichtlich die entstehenden keilförmigen Stücke, die beim Zersägen eines gekrümmten Knochens entstehen, in den Periostschlauch zurückgelegt wurden und durch Drehung um 180 Gr. (Röntgenbilder) zur zylindrischen Säule gefügt wurden. Extension durch Kalkaneusklammern wurde angewandt, mit idealer Streckung und Konsolidierung in 4 Wochen. Diese Methode wurde mit gleichem Erfolg an den hochgradig verkrümmten Oberschenkeln eines 2½jährigen Kindes ausgeführt. Durch die Ruhigstellung des osteotomierten Knochens wird der Forderung Kirschners zur Verhütung der Fettembolie entsprochen.

A. Saxl: **Kindliche Koxitis nach Pneumonie.** (Freie Verein. d. Orthopäden Wiens, 6. 12. 23, Bericht W. m. W. 1924/26, S. 1378.) Nach Abheilung der Koxitis ohne Abszeß war bei dem 2jährigen Kind zunächst kein Kern des Caput femoris im Röntgenbild sichtbar. Später entwickelte sich ein Kopf, der wie Perthessche Krankheit aussah.

A. Saxl (Wien): **Die arthritische Verkrümmung und Versteifung der großen Zehe.** (Ztschr. f. orthop. Chir. 45, 3—4, S. 521.) Verf. betrachtet die selteneren Fälle, in denen erst die Deformität, dann die chronische Gelenkentzündung sich entwickelt. Röntgenskizzen.

Fr. Schede (Leipzig): **Eine Methode zur Messung der Fußsenkung.** (Ztschr. f. orthop. Chir. 46/1, S. 68.) Im seitlichen Röntgenbild geht die nach hinten verlängerte Längsachse des Metatarsale I durch die Mitte des 1. Keil- und Kahnbeins zur hinteren unteren Tibiaspitze, beim Plattfuß verläuft sie tiefer, bildet auch einen entsprechend spitzeren Winkel mit der Bodenfläche.

Fr. Schede (Leipzig): **Über Zehenkontrakturen als Folgen der Fußsenkung (Versteifung des Grundgelenks der großen Zehe, Hallux valgus, Klauenstellung der 2. bis 5. Zehe.)** (Ztschr. f. orthop. Chir. 46/1, S. 41.) Verf. erklärt die genannten Veränderungen aus einer infolge der Durchbiegung und Streckung des Längsgewölbes wirksamen vermehrten Spannung der Flexoren, wozu noch der Bodendruck und ev. Druck zu engen Schuhwerks kommt.

A. Schmidt (Chir. Kl. Bonn): **Zur Entstehung der freien Gelenkkörper. Ein Beitrag zur Mechanik des Kniegelenks.** (Beitr. z. klin. Chir. 131/2, S. 409.) Verf. nimmt traumatische Entstehung durch tangential ansetzende Kräfte an. Bei der Auswärtskreiselung des Unterschenkels und Beugung über 90° tritt die Patella in ausgedehnte Beziehungen zum äußeren und bei Einwärtskreiselung zum inneren Kondylus (Skizzen). Die Aussprengung wird durch den oberen Patellarand bewirkt.

M. P. Schüller (Chir. Bl. Breslau): **Die Sakralisation des 5. Lendenwirbels, mit besonderer Berücksichtigung ihrer klinischen Bewertung.** (Beitr. z. klin. Chir. 131/2, S. 281.) Unter 25 Becken der klinischen Sammlung fand Verf. die Sakralisation 6mal. Sie hat nur entwicklungsgeschichtliche Bedeutung. Das namentlich von Franzosen beschriebene Bild der „lumbosakralen Neuralgien" erkennt er nicht als Folge der Sakralisation an, da diese keine Schädigung der beiden in Betracht kommenden Wurzeln des Plexus sacralis bedingen. Es handelt sich meist um echte Ischias oder Lumbago, oder um Harnleiterverwachsungen u. a.; Krankengeschichten; Röntgenbild einer typischen einseitigen Sakralisation.

Ph. J. Schultz (Berlin-Dahlem): **Über eine wenig beachtete wichtige Form von artefiziellem Hackenfuß.** (Ztschr. f. orthop. Chir. 44/3, S. 392.) Ursache: Druck des Beines bettlägeriger Kranken auf der Unterlage, Matratze oder fehlerhaftem Gipsverband. Abb. und Röntgenskizzen.

Digitized by Google

Fr. Schultze (Bonn): **Über den Einfluß der Muskeltätigkeit auf den Muskelumfang nebst Bemerkungen über die sogenannte reflektorische Knochenatrophie.** (M. m. W. 1924/16, S. 494.) Die Annahme rein trophischer Reflexe für die Entstehung des Kalkstoffmangels bei der Sudeckschen Knochenatrophie hält Verf. für unnötig. Er nimmt bei entzündlichen Vorgängen eine direkte Beeinflussung von Zelle zu Zelle oder von Blut- und Lymphgefäßen auf andere an, bei Hypotrophien von Knochen und Muskeln nach nicht entzündlichen Vorgängen in den Gelenken dagegen eine Entstehung und Fortleitung schädigender chemischer Stoffe.

O. E. Schulz (Prag): **Über Spina bifida occulta und ihre Beziehungen zu den Deformitäten der unteren Extremität.** (W. m. W. 1924/24, S. 1256.) Spina bif. occulta ist außerordentlich häufig. Krankhaft ist sie, wenn sie größere Ausdehnung erreicht und mit Geschwulstbildung einhergeht. Sie ist die Ursache der meisten orthopädischen Deformitäten der unteren Gliedmaßen auch dort, wo sie sich sekundär doch noch später geschlossen hat.

O. E. Schulz (Prag): **Über symmetrische Kontrakturen aller Extremitätengelenke.** Ein typisches Krankheitsbild. (Ztschr. f. orthop. Chir. 45, 3—4, S. 560.) Beschreibung eines dieser seltenen, durch intrauterine Raumbeengung bewirkten Deformität. Röntgenskizzen zeigen auch entsprechende Veränderung der Knochenform.

Shearer und Tyler (Omaha): **Verlagerte, zurückgehaltene und eingekeilte Zähne.** (J. of Radiol. V/2, Febr. 1924, S. 37.) Zahnentwicklung, Häufigkeit, Symptome, Röntgenbefund und Behandlung der wichtigsten der genannten Anomalien in lehrbuchmäßiger Darstellung. Viele Bilder.

Siegfried Simon (Berlin): **Wann ist die Knochen- und Gelenktuberkulose ausgeheilt?** (M. Kl. 1924/18, S. 599.) Nicht ein Symptom, sondern die Gesamtheit der klinischen Symptomatologie ist für die Frage der Tuberkuloseausheilung maßgebend. Röntgenologisch muß die im floriden Stadium stets nachweisbare Atrophie im Rückgang begriffen sein. Die Krankheitsherde, die als verwaschene und fleckige Stellen sichtbar waren, werden durch neugebildete Knochenbälkchen ersetzt; die unscharfen, ausgefransten oder durchbrochenen Knochenkonturen sind wieder scharf gezeichnet. Die Beurteilung bei größeren sich überlagernden Knochenmassen wird schwieriger, und noch schwieriger wird sie bei Abszessen — Einlagerung von Kalksalzen —, bei Skelettverbiegungen usw.

Snure (Los Angeles): **Röntgenuntersuchung der La Brea-Fossilien.** (Am. J. of Roentg. XI/4, April 1924, S. 351.) Die in Rohöl und Asphalt gut konservierten Knochen weisen teils destruktive, tuberkuloseähnliche Veränderungen auf, teils Wucherungen. Es fanden sich viele Frakturen, keine Tumoren. Kalkplatten bis zu 1′ Dicke konnten mit Buckyblende auf Fossilien untersucht werden.

Sonntag (Leipzig): **Ein weiterer Beitrag zur federnden Subluxation der Elle.** (Arch. f. Orthop. u. Unfallchir. 22/4, S. 398.) Fall von verschobener Anheilung des jugendlichen, frakturierten Ellenköpfchens; Röntgenbild.

Spangler (Dallas): **Der Wert der Röntgenstrahlen bei der Diagnose atypischer Schwangerschaften mit Bericht zweier Fälle von vor der Geburt diagnostizierter Anenzephalie.** (Am. J. of Roentg. XI/3, März 1924, S. 238.) Schwangerschaftsaufnahmen werden empfohlen in gerichtlichen Fällen, vor Kaiserschnitt, bei Abnormitäten der Frau oder Frucht. Fruchttod kann an dem Übereinandergreifen der Schädelknochen vor Wehenbeginn erkannt werden.

B. Spisic (Zagreb): **Hallux varus congenitus.** (Ztschr. f. orthop. Chir. 45, 3—4, S. 573.) 3 Fälle; einer zeigte auch rudimentäre Polydaktylie. Röntgenbild.

H. Spitzy (Wien): **Hüftgelenkluxation und Osteochondritis.** (Ztschr. f. orthop. Chir. 45, 3—4, S. 576.) Osteochondritische Veränderungen an Kopf und Pfanne vereiteln nicht selten den Erfolg der Einrenkung angeborener Hüftluxationen; das Repositionstrauma braucht keineswegs schuld an der Entwicklung dieser Ossifikationsstörungen zu sein. Wirkliche Coxa vara findet sich fast immer bei alten Luxationen (pilzartige Abplattung des Kopfes). — Verf. erwähnt u. a. Fälle von „Perthesscher Erkrankung", die sich später doch als Tuberkulose entpuppten.

Stulz et Brandner (Straßburg): **Ein Fall von Köhlerscher Navikulareerkrankung.** (Bull. et mém. de la Soc. Anatom. de Paris, Juli 1923.)

Unrau (Chir. Kl. Königsberg): **Zwei Beiträge zur Frage der Entstehung von Spaltbildungen im Knochen.** (Arch. f. Orthop. u. Unfallchir. 22/4, S. 349.) Spaltbildung in einer Kallusbrücke zwischen zwei Wirbeln und in einem großen periostalen Osteophyten nach kindlicher Ellbogenluxation.

H. Waldenström (Stockholm): **Die Behandlung der tuberkulösen Kyphose durch Osteosynthese nach schrittweiser Korrektion.** (Acta Chirurgica Scandinavica 56/5, S. 463.) Verf. korrigiert erst nach Fink den Gibbus ganz allmählich durch Druck im Gipsbett und fixiert dann mit Tibiaspan nach Albee. 80% gerade Wirbelsäulen mit vorzüglicher Funktion unter 80 so behandelten Fällen. Röntgenbilder veranschaulichen die Geraderichtung.

A. Wiesenthal (Wien): **Ein neuer Fall von Myositis ossificans progressiva multiplex.** (Ztschr. f. orthop. Chir. 45, 3—4, S. 608.) 4½jähr. Mädchen, Beginn des Leidens mit 3 Monaten. Typischer Fall, mit Mikrodaktylie der Großzehen und Daumen. Röntgenbilder.

Digitized by Google

C. Wittkowsky (Berlin): **Tabische Arthropathie der Wirbelsäule.** (Arch. f. klin. Chir. 129/4, S. 793.) Mit Beschreibung des Röntgenbefundes (ähnlich dem Fall von Oberndorfer, Fortschr. 31, 5—6, S. 639.) Differentialdiagnose.

5. Frakturen, Luxationen.

Albanese (Palermo): **Über den Wert der radiologischen Untersuchung zur Feststellung der Diagnose der kongenitalen Hüftgelenksluxation bei kleinen Kindern.** (La Radiol. Medica XI/4, April 1924, S. 209.) Verfasser empfiehlt zur Analyse der Becken- und Hüftgelenkstopographie einfache Hilfslinien, die in überzeugender Weise den Hochstand des luxierten Oberschenkels zeigen. Bei streng symmetrischer Aufnahme eines normalen Beckens ergibt die Verbindung der höchsten Punkte der knöchernen Schenkelhälse die Basis eines gleichschenkligen Dreieckes, dessen Seiten durch die Verbindung der höchsten Punkte des Schenkelhalses mit dem tiefsten Punkte des Darmbeines (bzw. ihrer Verlängerung) gebildet werden. Der Schnittpunkt beider Seiten dieses Dreieckes liegt normalerweise in der Medianlinie in der Gegend des 4. Sakral- bis 5. Lumbalsegmentes. Bei Luxatio congenita ergeben sich unter Einhaltung derselben Hilfslinien augenfällige Unterschiede.

E. Bergmann (Charité Berlin): **Zur Frage der endostalen Kallusbildung.** (Arch. f. klin. Chir. 129/3, S. 490.) Versuche am lufthaltigen Vogelknochen ergaben überraschenderweise starke Kallusbildung auch aus den spärlich vorhandenen Markresten.

Bragard u. H. Walter (Orthop. Kl. München): **Über Weichteileinklemmung bei der Einrenkung angeborener Hüftluxationen.** (Ztschr. f. orthop. Chir. 44/3, S. 342.) Mit Röntgenskizzen, welche die Abdrängung des Kopfes durch eingeklemmte Kapsel und Muskulatur und schließliche Reposition zeigen.

Cyriax (London): **Eine 17 Monate alte Verschiebung des Darmbeines, schmerzlose Reposition, vollständige Heilung.** (Brit. Journ. of Radiol. XXIX/285, April 1924, S. 135.) Verf. veröffentlicht zu seinen zwei früher beschriebenen Fällen diesen dritten, der von zwei anderen Radiologen mit demselben Befund bereits untersucht war. Patient war vor 17 Monaten gestürzt und hatte seither ständig z. T. heftige Schmerzen in der linken Beckenhälfte, die in das Bein ausstrahlten. Nach festgestellter Diagnose (wenig deutliches Röntgenbild) Reposition und seither beschwerdefrei. Zweite Aufnahme zeigt völlig normales Becken.

Delherm, Laquerrière und Loubier (Paris): **Die isolierten Frakturen des Radiusköpfchens.** (Arch. d Electr. méd. Nr. 499, April 1924.) Kurze klinische Beschreibung.

Drevermann (Chir. Kl. Freiburg): **Isolierte Luxatio iliaca des Schenkelkopfes bei traumatischer Epiphysenlösung.** (D. Ztschr. f. Chir. 185, 5—6, S. 422.) 16jähr. Mädchen, in gebückter Stellung von einer Kuh gegen die Außenseite des Oberschenkels getreten, dann umgefallen. Der glatt abgetrennte Kopf lag noch oben und hinten vom hinteren Pfannenrand. Operation. (Röntgenbild.)

G. Engelmann (Chir. Abt. d. Wiener allg. Polikl.): **Über angeborene Hüftluxation.** (Ztschr. f. orthop. Chir. 45, 3—4, S. 438.) Mit übersichtlichem Ätiologie-Schema und Bemerkungen zur Indikationsstellung. Röntgenbilder.

Gastreich (Path. Inst. Würzburg): **Anämischer Knocheninfarkt nach Fraktur.** (Arch. f. klin. Chir. 129/3, S. 616.) Beobachtung am Präparat einer Schenkelhalsfraktur bei 82jähr. Frau.

Heimerzheim (Köln-Lindenburg): **Ein Fall von Os paratrapezium, gleichzeitig ein Beitrag zur Lehre von den isolierten Frakturen des Os multangulum majus.** (D. Ztschr. f. Chir. 186, 1—2, S. 114.) Mit Röntgenbildern.

E. Hertel (Chir. Kl. Breslau): **Eine seltene Form der Patellarverletzung.** (D. Ztschr. f. Chir. 185, 3—4, S. 279.) Gleichzeitig Patellafraktur und Abriß des Lig. patellae oben.

Jeanet Solcard (Toulon): **Erbsenbeinbrüche.** (Revue d'Orthop., Nov. 1923.) Mitteilung eines Falles, dessen Röntgenskizzen auch im J. de Radiol. VIII/4, April 1924 (Referat) wiedergegeben sind.

Mather (Liverpool): **Beiderseitige Luxatio obturatoria.** (Brit. J. of Radiol., XXIX/283, S. 61.) Pat. wurde von einer schweren Last auf den unteren Rücken getroffen, kam erst 5 Monate später ins Spital. Typische Stellung der unteren Extremitäten: Abduktion, Flexion, Außenrotation. Die Ansätze der Mm. adduct. longi vorspringend, die Köpfe der bd. Fem. neben der Symphyse tastbar; Röntgen-Bild: Bereits Weichteilossifikationen um die Femurhälse, die Pfannen angeblich mit Knochenablagerungen erfüllt.

Münch (Breslau-Herrnprotsch): **Ein Fall von Spontanluxation bei beginnender Coxitis tuberculosa.** (D. Ztschr. f. Chir. 185, 3—4, S. 274.) Der Fall wird nicht als Destruktions-, sondern als (seltenere) Distensionsluxation erklärt. Röntgenbilder.

B. Pfab (I. chir. Kl. Wien): **Ein Fall von Fraktur des Os pisiforme.** (Arch. f. klin. Chir. 129/4, S. 800.) 36jähr. Mann, Fall auf den Handballen. Röntgenbild zeigt die Fraktur. Wegen dauernder Beschwerden nach 3 Monaten Entfernung des Knochens: Knochen geheilt, Knorpelspalte noch offen.

Digitized by Google

C. Th. Willich (Chir. Kl. Jena): **Experimentelles über Knochenregeneration und Pseudarthrosenbildung.** (Arch. f. klin. Chir. 129, 1—2, S. 203.) Versuche am Hund, mit Röntgenbildern. Die Beteiligung des Markes an der Knochenregeneration wird hervorgehoben. Periostinterposition ist kein unbedingtes Hemmnis für knöcherne Frakturheilung, wenn keine zu starke mechanische Irritation stattfindet. Den „sympathischen Knochenschwund" bei Parallelknochen hält Verf. für mechanisch bedingt. Er fehlt, wenn jede funktionelle Inanspruchnahme ausgeschaltet wird.

6. Verdauungsorgane; Urogenitalsystem (außer Konkremente).

Achilles und Crame (Geneva): **Die urologische Seite der Röntgenologie.** (Technik und Fälle.) (J. of Radiol. V/3, März 1924, S. 81.) Wichtigkeit der Zusammenarbeit des Urologen und Röntgenologen. Nach allgemein physikalischer Untersuchung werden Nieren, Ureter, Blase und Gallenblase aufgenommen, dann erfolgt nach Seifeneinlauf die Zystoskopie. Wenn nötig, schließt sich daran ein Pyelogramm: 25 mA 5", FS 25" Abstand; 5—8" bei Atemstillstand. Durch Verkürzung der Exposition unter Verlängerung der Entwicklung kommen manche Steine von geringerem Kalkgehalt besser heraus. Viele Bilder.

Th. Bársony (Budapest): **Magengeschwür, Pylorus und Motilität.** (W. kl. W. 1924, Nr. 10.) Die Auffassung daß die herabgesetzte Motilität bei pylorusfernem Geschwür auf Pylorospasmus beruht, ist falsch. Ein Pylorospasmus entsteht nur beim Pylorusgeschwür. Pylorusferne Geschwüre bewirken ein Offenstehen des Pylorus infolge Kontraktion der Längsmuskulatur des Magens. Durch diese Kontraktion wird die kleine Kurvatur geradegestreckt, verkürzt, „nicht eingerollt, wie Schmieden und Härtel fälschlich beschrieben haben". In einer anderen Gruppe von pylorusfernen Geschwüren kommt es zur Atonie, Ektasie, Stauung. Der Grund hierfür ist aber nicht Pylorospasmus, sondern im Gegenteil eine Muskeldepression an der Magenmuskulatur, am Pylorus und an der Bulbusmuskulatur. Die Folge ist Verringerung des Tonus, Aufhören der Peristaltik, schlechte Entleerung bei offenem Pylorus. Der ebenfalls schlaffe Bulbus vermag die Speisen nicht weiter zu befördern.

Bársony und Egan: **Untersuchungen mit der Gastroduodenal-Doppelsonde (Das motorische Verhalten des kontrastgefüllten Magens nach Einführen der Gastroduodenalsonde).** (M. m. W. 1924/17, S. 549.) Wurde die Sonde nur in den Magen eingeführt, so war die motorische Tätigkeit nicht wesentlich verändert. Wurde die Doppelsonde so vorgeschoben, daß die eine Olive in der Mitte der Pars desc. duod., die andere in der Mitte des Corpus ventr. lag, so zeigte sich Tonussteigerung, auffallend vertiefte Peristaltik und raschere Entleerung des Magens, also eine muskulöse Reizung des Magens, wie sie sonst bei duodenalen und auf den Pylorus übergreifenden Geschwüren auftritt.

Henri Béclère: **Röntgenuntersuchung der Funktion der Gastro-Enterostomie.** (J. de Radiol. 1924/5, S. 193.) Bei der Beurteilung der Funktion der Gastroenteroanastomose ist zunächst die Frage der Retention zu prüfen (in ausgesprochenen Fällen Flüssigkeitsspiegel bei Nüchternuntersuchung, genauere Prüfung mit wenig Barytmilch). Nächstdem ist die Mündung nach Lage, Funktion (Insuffizienz und Inkontinenz = schlechte Funktion) zu prüfen. Ein richtiger Sphinkter, rhythmische Entleerung in Perioden zu 30 Sekunden muß vorhanden sein. Auf die Wandregelmäßigkeit der Umgebung der Gastroenteroanastomose ist zu achten (Ulcus pepticum!). Magenerweiterung, Duodenalrückfluß sind zu berücksichtigen.

Buckstein (N. Y. C.): **Die Kontur des isolierten ganzen Duodenums.** (Am. J. of Roentg. XI/3, März 1924, S. 293.) Einführung des Duodenalschlauches, der an seinem vorderen Teile viele seitliche Löcher zeigt, aus denen der Brei ins Duodenum dringt, sobald oben Kontrastbrei eingefüllt wird.

Coleschi (Rom): **Blasendivertikel.** (La Radiol. Medica XI/4, April 1924, S. 246.) Verf. verwendet zur Darstellung der Blase 20% Bromnatriumlösung. Durchleuchtung im Stehen ermöglicht das Absuchen der ganzen Blasenwand, um Divertikel in möglichst günstiger Lage beobachten zu können. Mehrere Aufnahmen.

David: **Zur Differentialdiagnose der Duodenal- und Gallenblasenerkrankungen.** (Ä.-V. Frankfurt a. M., 17. 3. 24, Bericht D. m. W. 1924/26, S. 897.) Mit Aussprache.

Diamond (N. Y. C.): **Neuere Phasen in der röntgenologischen Deutung des Duodenalulkus.** (Am. J. of Roentg. 317.) Auf Grund von 30 Fällen wird eine Übersicht über die direkten Symptome in der gewohnten Weise gegeben. Es wird besonders betont, daß bei überstarkem Spasmus nichtgefüllte Nischen nach Atropin sich nachweisen lassen. Viele gute Bilder.

W. Dreifuß: **Über ein neues Operationsverfahren bei krankhaft veränderter Magenform (nach E. Rehn).** (Arch. f. klin. Chir. 129 3, S. 495.) Mit anatomischen und röntgenologischen Bemerkungen über Ptose und Ektasie und ihre Unterscheidungsmerkmale. Das pathologische Kennzeichen der Ptose besteht weniger in einer Verlängerung der Aufhängebänder, als in der Dilatation, vorwiegend Längsdehnung der Magenwand.

Digitized by Google

Emery (Boston): **Magendivertikel.** (Am. J. of Roentg. XI/4, April 1924, S. 354.) Literaturübersicht. 2 eigene Fälle, von denen der erste, mit Verstopfung und Leibschmerz, ein 2½ cm großes Divertikel unterhalb der Einmündung des Ösophagus, der zweite, mit Aufstoßen und Sodbrennen, eines in gleicher Lage hatte. Sichere klinische Zeichen gibt es nicht. Findet der Röntgenologe solche Ausbuchtungen, so sind sie bei Ulkusanamnese auf Penetration, bei Adhäsion auf Traktionsdivertikel, sonst auf kongenitale Divertikel zu beziehen.

Fedinski (Moskau): **Pylorusstenose im Säuglingsalter und ihre Operation nach Ramstedt-Weber.** (Mschr. f. Kindhlk. 28/1, S. 1.) Verf. unterscheidet a) angeborene Pylorushypertrophie, b) rein nervösen Pylorospasmus, c) Mischformen. Bei a) ist Operation notwendig, bei b) bedingt gerechtfertigt.

L. v. Friedrich (Budapest): **Seltener Fall von Ulcus ventriculi.** (Kl. W. 1924/20, S. 886.) Merkwürdiger präpylorischer Füllungsdefekt, über den die Peristaltik hinwegging (Adhäsionen, Wandinfiltration). Kurze Anamnese. Resektion. Röntgenbild, Differentialdiagnose Tumor.

Gustav Herrnheiser (Prag): **Die morphologische Röntgendiagnostik des Ulcus praepyloricum und Ulcus pylori.** (M. Kl. 1924/18, S. 596.) Siehe Röntgenkongreß 1924.

L. Kuttner (Berlin): **Zur Diagnose und Therapie der chronischen Appendizitis.** (M. Kl. 1924/16, S. 516.) Das Krankheitsbild der chronischen Appendizitis wird nicht genügend gewürdigt und häufig verkannt. Die schleichend beginnende und verlaufende Form kann ohne akute Anfälle sich über Jahre hinziehen. Für die chronische anfallsfreie Appendizitis sind Stuhlunregelmäßigkeiten, Schmerzen, Fieberbewegungen charakteristisch. Die Röntgenuntersuchung der chronischen Appendizitis ist nach folgenden Gesichtspunkten zu bewerten: a) Füllt sich der Wurmfortsatz mit Kontrastbrei in ganzer Länge und entleert er sich gleichzeitig mit dem übrigen Dickdarm oder wenigstens nach Abführmittel, so kann keine wesentliche Störung am Wurmfortsatz vorausgesetzt werden. Füllt sich der Wurmfortsatz und hält er trotz Abführmittel Reste der Kontrastmahlzeit fest, während der übrige Dickdarm sich vollständig davon befreit, so ist eine anatomische Störung des Wurmfortsatzes anzunehmen. b) Diagnostisch wenig ergiebig ist der Röntgenbefund, wenn sich der Wurmfortsatz überhaupt nicht mit Kontrastmasse füllt. — Röntgenologische Erscheinungen am Magen und Duodenum können — operative Feststellung — durch chronische Appendizitis vorgetäuscht sein (Druckpunkte, Magenspasmus). (Sanduhreinschnürungen am Magen, die durch Atropin-Papaverin behoben werden.) Aus dem Festhalten von Kontrastmasse im Appendix wird man nur die Diagnose der anatomischen Störung entnehmen dürfen. Bei Verdacht auf Ulkus soll man nicht nur Magen und Duodenum, sondern auch den Verlauf der Kontrastmahlzeit verfolgen.

Mainoldi (Bologna): **Über die perikolische Membran nach Jackson.** (La Radiol. med. XI/6, Juni 1924, S. 382.) Dieses Krankheitsbild, dessen Ursprung nicht recht geklärt ist (Adhäsionen, mechanischer oder kongenitaler Ursprung?) macht keine sichern radiologischen Symptome. Manchmal findet sich, ähnlich wie bei chronischen Appendizitiden, leichter Druckschmerz über dem Aszendens, und etwas unregelmäßige Füllung des Zökums. 6 Fälle mit wenig charakteristischen Röntgenbildern.

E. Melchior (Chir. Kl. Breslau): **Beiträge zur chirurgischen Duodenalpathologie; V. Zur Symptomatologie der tiefen Duodenalstenose.** (Arch. f. klin. Chir. 129/4, S. 778.) Mit Beschreibung der Röntgenbefunde bei 2 Fällen (Karzinome).

Nemenoff, M.: **Die Röntgendiagnose des Echinokokkus. Pneumoperitoneum.** (Röntgenol. und Radiol. Institut, St. Petersburg. Westnik rentgenologii i radiologii. Bd. 2, Heft 1, S. 1—11. 1923.) Die Röntgendiagnose des Lungenechinokokkus macht nur Schwierigkeiten, wenn das Bild durch entzündliche Veränderungen in der Umgebung des Echinokokkus oder durch ein Exsudat verdeckt wird. Bei sehr großer Blase ist auf die meist runde obere und untere Begrenzung zu achten. Zur Unterscheidung von Geschwulstmetastasen empfiehlt Autor die Beobachtung bei verschiedenen Atmungsphasen, da die Echinokokkusblasen mit der Atmung ihre Gestalt verändern, kompakte Geschwulstknoten dagegen nicht. In 75% der Fälle ist der Echinokokkus in der Bauchhöhle lokalisiert, die Diagnose macht große Schwierigkeiten, da die Blasen dieselbe Dichtigkeit besitzen wie das umgebende Gewebe. In einem Falle des Autors gelang die Diagnose mit Leichtigkeit mit Hilfe des Pneumoperitoneums, dank welchem eine Reihe von rundlichen Schatten sichtbar wurden. Die Diagnose wurde durch die Operation bestätigt.

Pfahler und O'Boyle (Philadelphia): **Ein Fall von Hodgkin mit späterer Ileosakralerkrankung, geheilt mit Röntgenstrahlen.** (Am. J. of Roentg. XI/5, Mai 1924, S. 406.) Bei einem 17jährigen Mädchen waren die Schwellungen an Hals, Axilla und im Mediastinum durch $5 \times {}^2/_3$ HED. innerhalb 18 Monaten zurückgegangen. Ein Jahr darauf erschien in der l. Glutäalgegend ein bananengroßer Tumor, fast hart wie Knochen, der sich aber wie ein Weichteil abbildete (Senkungsabszeß), während in der Ileosakralgegend ein scharfbegrenzter destruktiver Prozeß ohne Atrophie der Umgebung sich zeigte; auf ${}^2/_3$ HED. ging er zurück. Für Tuberkulose war Aussehen und rascher Rückgang ungewöhnlich, für Hodgkin die Knochenbeteiligung. — In der Diskussion wurde über ähnliche Beobachtungen

Digitized by Google

am Schultergürtel, Wirbelsäule (durch Schrumpfung des Mediastinaltumors) berichtet; auch wurden in der Ileosakralgegend autoptisch Drüsen beobachtet, die der Palpation entgangen waren. Drüsenschwellung im Rückenmark, Herpes zoster, ja epileptiforme Anfälle durch lymphatische Schwellung im Schädel wurde beobachtet.

Rendich (Brooklyn): **Die Röntgenuntersuchung des Verdauungskanals.** (J. of Radiol. V/4, April 1924, S. 124.) Statistik über 500 Fälle 1900 positive. Tinct. Belladonnae wurde angewandt bis zur Akommodationslähmung. Für die Ösophagusdarstellung wurde Bariumschleim aus Pasta acaciae in geringer Menge verwendet, für den Magen die Doppelmahlzeit und ein Segmentierungs- und Suspensionsgemisch. Pylorospasmus begleitete oft Kardia-Ca. Eine Gaumenplatte steckte 1½ Jahre im Ösophagus, ohne besondere Beschwerden zu machen. In einem Falle von Pylorusgeschwür war nach 11 Tagen noch immer Magenrest vorhanden. Eine hyperplastische, offenbar primäre Tuberkulose mit Retention hatte großes kallöses Pylorusgeschwür vorgetäuscht. Nach Exzision eines Magengeschwürs der kleinen Kurvatur zeigte die große stets gegenüber breite, tiefe Inzisur. Kolontuberkulose, meist Ileozökaltuberkulose wurde öfter an der Reizbarkeit, seltener am Füllungsdefekt erkannt. Kolondivertikel machte selten Beschwerden. Fixation, unregelmäßige Füllung und verspätete Entleerung des Appendix wurden nur in Verbindung mit Druckempfindlichkeit oder Reflexspasmen auf Entzündung bezogen; besonders gut (90%) konnte es gefüllt werden durch Einlauf unter starkem Druck. Beim Pylorospasmus kann der 24-Stunden-Rest größer sein als der 6-Stunden-Rest im Gegensatz zu organischen Erkrankungen. Je ein Fall von angeborener Atresie des Ösophagus und des Ileum wurden beobachtet. Die Abweichungen von Röntgen- und autoptischem Befund erklären sich aus den der Röntgenologie gesteckten Grenzen. — So fand sich oft eine nicht diagnostizierte Gallenblasenerkrankung, die Befunde bei Adhäsionen, die Anschauungen über die Ausdehnung der Tumoren oder über die Gutartigkeit von Geschwüren deckten sich nicht — oder aus mangelhafter Beobachtung und irrtümlicher Beurteilung. Tabelle.

Robertson und Madden (Charleston W. Va.): **Eine ungewöhnliche Urogenitalerkrankung.** (J. of Radiol. V/3, März 1924, S. 95.) Eine Schleifenbildung im Ureter hatte Erweiterung des proximalen Ureterteils und des Nierenbeckens verursacht. Eine Stenose an der Linea innominata eine ähnliche, proximal dieser Linie.

Schinz (Zürich): **Röntgendemonstrationen.** (Schweiz. Med. W., Nr. 2, 1924.) Demonstration eines typischen Zenkerschen Divertikels, eines Traktionsdivertikels und eines epiphrenischen Divertikels. Letzteres führte zu einer enormen Erweiterung der Speiseröhre. Klinisch schweres ösophageales Erbrechen. Erfolgreiche Exstirpation des Divertikels.

Hermann Schlesinger (Wien): **Spätsyphilitische Gelenkserkrankungen in ihrer Bedeutung für die interne Klinik.** (M. Kl. 1924/16, S. 524.): Spätsyphilitische Gelenkerkrankungen finden sich häufiger und werden öfters verkannt. Fieber findet sich bei den akuten und subakuten spätsyphilitischen, mitunter auch bei den chronischen Formen. Der umschriebene artikuläre oder periartikuläre Gelenkschmerz ist ein wichtiges Zeichen (zirkumskripte Druckpunkte). Die Komplementablenkung versagt bei den spätsyphilitischen Erkrankungen auffallend oft. Die Diagnose wird durch den Nachweis anderweitiger syphilitischer Veränderungen erleichtert. Von größtem Wert ist der Nachweis charakteristischer röntgenologischer Veränderungen. Mesaortitis luetica läßt sich öfters feststellen. Die Restitution ist nur vollständig, wenn sich keine erheblichen Zerstörungen in den Gelenken nachweisen lassen. Periostale Auflagerungen, eigenartige Knochenveränderungen, Epikondylitis. — Genaueres bei F. Eisler (s. oben) stützen die Diagnose hervorragend. Im Verlauf der Behandlung werden Jod, Merkur und Salvarsan kombiniert, die Erfolge sind besonders in den akut einsetzenden Fällen, die mit Fieber einhergehen, günstig.

C. Schroeder (Münster i. W.): **Über chronisch-entzündliche Veränderungen im Bereiche des Zökums und Colon ascendens.** (Arch. f. Klin. Chir. 129/3, S. 479.) Beschreibung der anatomischen und klinischen Merkmale der Perikolitis (Lanes Kink). Anatomische und Röntgenskizzen. Röntgenbefund zeigt regelmäßig Verzögerung im Zökum und Col. asc. für 24—48 Stunden, während der Brei 4—6 Stunden nach Aufnahme schon den Anfangsteil des Kolon mit glatten Konturen füllt. Rechte Flexur häufig nach oben verzogen.

Sommer (Zwickau): **Ulcus penetrans der großen Kurvatur des Magens.** (Kl. W. 1924/18, S. 791.) Seltener Fall. Mit Röntgenskizzen.

Standford und Goodall (London): **Beobachtungen über die Passage der Bariummahlzeit bei 24 Geisteskranken.** (Brit. J. of Radiol. XXIX/283, S. 63.) Aufnahmen unter gleichen Bedingungen bei dem ganzen Materiale: sofort nach der Kontrastmahlzeit, 1, 4, 7, 24 und 48 Stunden später. Untersucht 13 Melancholien, 1 Dementia praecox vom hebephren. Typ, 2 Fälle von primärer Dementia, 1 Hypochondrie, 1 Erschöpfungspsychose. Nur in 3 Fällen fanden sich keine abnormen Verhältnisse des Gastrointestinaltraktes vor.

Digitized by Google

Zorzi (Verona): **Radiologische Beobachtungen über das Sigma elongatum.** (La Radiol. med. XI/6, Juni 1924, S. 388.) Verf. unterscheidet zwischen rechtsseitigem und linksseitigem Dolichosigma. Häufig mit chronischer Obstipation vergesellschaftet, ohne daß ein sicherer Zusammenhang festzustellen wäre. Vielleicht eine gemeinsame Veränderung neuromuskulären Ursprunges. Zwölf eigene Fälle, z. T. mit Röntgenskizzen.

7. Respirationsorgane, Mediastinum, Zwerchfell.

J. Aimard und L.-A. Pelip (Vichy): **Diagnose und Entwicklung der Hiluspleuritis.** (J. de Radiol. April 1924, S. 162.) Die Hiluspleuritis kann sich zur Interlobärpleuritis bzw. zur Pleuritis exsudativa simplex entwickeln, sie kann auch als Rest einer einfachen Pleuritis anschließen. Die primäre, bleibende Hiluspleuritis entwickelt sich nach vorne, ist durch Dämpfung des zweiten IKR. klinisch nachweisbar, diese Entwicklung setzt das Vorhandensein, die Verbreitung hindernder Adhäsionen oder Verdichtungsherde voraus. Röntgenologisch findet sich ein Halbkreisschatten unterhalb der Klavikel, außerhalb der Aorta im Hilus. Differentiell muß man an Zyste, Ganglion, abgesackte Pleuritis denken. Die Hiluspleuritis bedarf chirurgischen Eingreifens: Kasuistik.

Blaine (Chicago): **Röntgenologischer Beweis von anscheinend geheilter Miliartuberkulose der Lungen.** (Am. J. of Roentg. XI/3, März 1924, S. 233.) Gleichmäßige Verteilung kleinster, runder, dichter, scharfrandiger Flecken in normalem, nicht zirrhotischem Lungengewebe in 3 Fällen wird als abgeheilte Miliartuberkulose gedeutet; in der Diskussion wird ein Fall von Trichinenverkalkung in der Lunge gezeigt. Solche Schatten wurden auch als Kalkmetastasen aufgefaßt.

J. Blum (Köln-Lindenburg): **Zur Differentialdiagnose miliarer Lungenprozesse und sekundärer Lungentumoren.** (M. m. W. 1924/17, S. 545.) Metastasen eines malignen Chorionepithelioms und eines Melanosarkoms gaben Röntgenbilder, welche dem der Miliartuberkulose ähnlich waren. Ebenso gab ein Fall von Boeckscher Krankheit und einer von miliarer Karzinose ein ähnliches Lungenbild.

Borzell (Philadelphia): **Ein Fall von traumatischer Zwerchfellhernie.** (Am. J. of Roentg. XI/5, Mai 1924, S. 426.) 2 Jahre nach Brustquetschung, die anscheinend geringe pleuritische Beschwerden hinterließ, entdeckte die Röntgenaufnahme ein Zwerchfelloch von etwa 10 cm Länge, durch das Magen, Omentum, Dünn- und Dickdarm ausgetreten waren. Aufnahmen nach der Operation zeigen völlige Heilung.

Alfred Brunner (Chir. Kl. München): **Die erfolgreiche operative Entfernung eines großen Ganglioneuroms des hinteren Mittelfellraumes.** (Arch. f. Klin. Chir. 129, 1—2, S. 364.) Der überaus seltene, durch 5 operative Eingriffe — nach Totalnekrose der einen Lunge — glücklich geheilte Fall ist auch mit sehr anschaulichen Röntgenbildern belegt.

Ettig (Univ.-Kinderkl. Leipzig): **Über die Differentialdiagnose zwischen einer Pleuritis mediastinalis posterior und der Infiltration eines abnormen Lungenlappens (Lobus infracardiacus.)** (Mschr. f. Kindhlk. 28/3, S. 207.) Der Röntgenbefund bei Bronchopneumonie eines (nicht seltenen : 45%) Infrakardiallappens bei 2jährigem Masernkind war ähnlich der dreieckigen Verschattung bei Pleuritis mediastinalis posterior sinistra. Querschnittskizzen, Röntgenskizze, Literatur.

H. Grau (Honnef): **Beiträge zur Diagnose und Prognose der Kaverne und zur Prognose der Schwer-Tuberkulösen.** (Ztschr. f. Tb. 40/2, S. 81.) Bei 30 von 38 Kavernen auf Röntgenbildern fand sich großblasiges Rasseln, bei 8 weiteren walnuß- bis 5 Pfennigstückgroß sichtbaren dagegen fehlte es. Auch stimmte die Hörbarkeit der Rasselgeräusche manchmal nicht mit der Rö.-Lokalisation überein. Rö.-Diagnose ist manchmal schwierig (abgekapselter Pneumothorax, Ringschatten der Pleura). Im Zweifelsfall mache man 2 Aufnahmen in maximaler In- und Exspiration. Kavernen in zirrhotischen Prozessen können jahre- und jahrzehntelang ertragen werden.

Green (Rochester): **Ein Fall von Pneumokoniose mit Sektionsbefund.** (Am. J. of Roentg. XI/4, April 1924, S. 358.) Steinhauerlunge, Hämoptoe, später Pyopneumothorax.

Gutzeit: **Zur Diagnostik retrosternaler Tumoren.** (Med. Ges. Jena 4. 6. 24, Bericht M. m. W. 1924/28, S. 961.) Bericht über 3 schwierig diagnostizierbare Fälle mit Röntgenbefund.

Hochstetter: **Ein Fall von Luftembolie bei Pleurapunktion.** (Ztschr. f. Tb. 40/2, S. 110.) Tödliche Luftembolie bei 39jähr. Mann nach Einstechung der Kanüle zum Zweck der Anästhesierung mit Novokain.

L. Moll (Wien): **Zur Tuberkulose im Säuglingsalter.** (Mschr. f. Kindhlk. 28/1, S. 58.) Verf. glaubt, daß bei der infausten Frühform die hämatogene Infektion ex matre (sub partu von tuberkulöser Plazenta aus) häufiger ist als man annimmt. Bei der günstigeren Spätform erfolgt die Infektion fast immer aërogen oder durch Kontakt (Röntgenbild: Hilusschatten durch geschwellte Tracheopulmonaldrüsen verbreitert; streifenförmige oder mehr kugelig abgegrenzte Lungenherde).

Morell: **Ein Fall einer kongenitalen rechtsseitigen Hernia diaphragmatica.** (Brit. J. of Radiol. Bd. 29/286, Mai 1924, S. 171.) Sehr kurz beschriebener Fall. 57jähr. Patientin, angeblich erst vor 3 Monaten vage Beschwerden im Abdomen; sonst keine näheren Angaben. Nach Kontrastmahlzeit zeigt

Digitized by Google

sich über dem r. Zwerchfell eine größere Anzahl von Darmschlingen, anscheinend Dünndarm. Die gleichzeitig bestehende linkskonvexe Skoliose der Brustwirbelsäule bestimmt Verf., die Hernie als kongenital anzusprechen. Mehrere Abbildungen. Eine während der Drucklegung erfolgte Untersuchung ergab, daß der Hernieninhalt der unterste Teil des Ileums, das Aszendens und die erste Hälfte des Querkolons war.

E. Nobel (Wien): **Bronchialdrüsentuberkulose und Bronchostenose.** (W. m. W. 1924/21, S. 1069.) 2 Fälle von Bronchostenosen, der eine (7jährig) durch eine im r. Hauptbronchus steckende Schuhöse, der andere ($2^3/_4$ J. alt) durch Bronchialdrüsentuberkulose verursacht. Der erste, lange Zeit falsch behandelt, wurde klinisch durch negativen Pirquet, der andere — mit dattelförmigem Röntgenschatten im r. oberen tracheobronchalen Winkel parallel zur Trachea — durch positiven Pirquet geklärt.

J. Peiser (Berlin): **Über Kinder mit tuberkulösem Primärherd in der Lungenspitze.** (Mschr. f. Kindhlk. 28/1, S. 42.) Von 30 Kindern im 7.—14. Lebensjahr mit primärem Spitzenherd war fast die Hälfte engbrüstig.

Fr. Redlich: **Fall von Hernia diaphragmatica dextra oesophagea.** (Ges. f. inn. Med. u. Kindhlk. in Wien, 8. 5. 24, Bericht W. m. W. 1924/23, S. 1184.) Echte rechtsseitige Zwerchfellhernie, enthaltend die Pars cardiaca und pylorica des Magens.

Ritvo (Boston): **Massiver Lungenkollaps.** (Am. J. of Roentg. XI/4, April 1924, S. 337.) Röntgenologisch findet sich Hoch- und Stillstand des Zwerchfells auf der befallenen Seite, gefleckte Verschattung, Verlagerung von Herz und Trachea, die andre Seite ist auffallend hell. Ursachen: 1. Kongenital, 2. Bronchialverschluß, 3. Druck von außen, 4. Pneumothorax, 5. Unfähigkeit der Thoraxerweiterung (bes. Diphtherie, nach Unterleibsoperationen wahrscheinlich infolge Unbeweglichkeit der Atemmuskeln und Bronchialverschluß). Beschreibung eines Falles, der sich völlig zurückbildete. Nicht zu verwechseln mit Abszeß.

E. Romberg und B. Kerber (München): **Über die Beurteilung und Behandlung geringfügiger Lungenspitzen-Tuberkulosen.** (Beitr. z. Klin. d. Tb. 58/4, S. 349.) Besprechung des physikalischen Befundes im Vergleich zum röntgenologischen. Manchmal sagt der erstere mehr aus, in anderen Fällen der letztere. Röntgenologisch annähernd gleiche Abweichungen verursachen sehr verschieden große physikalische Veränderungen. Die Deutung gleichmäßiger Transparenzverminderung ohne deutliche Flecken ist röntgenologisch ohne klinische Daten nicht möglich. Bei scheinbar gleichaussehenden proliferativen Herdchen ergibt die Vorgeschichte sehr verschiedene Entwicklungsdauer. Bei Zirrhose auch geringer Ausdehnung kann man den Beginn im allgemeinen 1—1½ Jahre zurückverlegen. Anatomisch scheinbar gleiche Prozesse können in ihrer Wirkung auf örtliche Beschwerden und Allgemeinzustand erstaunlich verschieden sein: — Feinkörnige Folien mit Platte liefern bei mittelkräftigen Kranken in 1—1,2 Sekunden tadellose Bilder. Besonders bei der initialen Tb. kann auf Aufnahmen nicht verzichtet werden. — 13 kurze Krankengeschichten mit Röntgenbefunden.

Schmieden (Frankfurt a. M.): **Über die Operationsbehandlung der Teratome im vorderen Mediastinum.** (Arch. f. klin. Chir. 129/4, S. 657.) Mit Röntgenbildern der beiden beschriebenen Fälle, von denen der eine (Zyste) durch sehr schwierige Operation entfernt wurde. Literatur.

O. Schumacher (I. chir. Kl. Wien): **Zur Entstehung der traumatischen Zwerchfellshernie.** (Arch. f. klin. Chir. 129/4, S. 782.) Zusammenfassung der häufigsten Typen mit Heranziehung vier eigener Beobachtungen, Erörterung der topographischen Verhältnisse.

Gg. Simon: **Beitrag zur Bewertung des Röntgenbildes für die Diagnose der kindlichen Lungentuberkulose.** (Zschr. f. Tb. 40/1.) Mit weichen Röhren erhält man bei chronischem Katarrh der Luftwege u. a. Bilder, welche leicht mit Tb. verwechselt werden können. Tuberkulinreaktion entscheidet.

Thomas und Farnaer (Cleveland): **Die Diagnose primärer intrathorazischer Tumoren.** (Am. J. of Roentg. XI/5, Mai 1924, S. 391.) Pathologie und Klinik. Sechs eigene Fälle und zwei fremde. Diagnose und Differentialdiagnose. Nichts Originelles.

Walton (Baltimore): **Eventratio diaphragmatica.** (Am. J. of Roentg. XI/5, Mai 1924, S. 420.) Ein Fall von Eventratio diaphragmatica bei Situs transversus thoracis und Transposition der Leber; es fehlte paradoxe Zwerchfellbewegung und Verziehung des Mediastinums bei der Inspiration. Pneumoperitoneum.

Ylppö (Helsingfors): **Über das Vorkommen von größeren bronchiektatischen Kavernen bei Kindern.** (Ztschr. f. Kindhlk. 38/2, S. 128.) Krankengeschichten mit Röntgenbildern von 2 Kindern, 1½ und 12 J. alt, bei welchen sich zusehends bis hühnereigroße, nicht tuberkulöse Kavernen in einem Oberlappen entwickelten (sehr selten). Bei dem kleinen Kind bildeten sich die Hohlräume in einem Jahr vollkommen zurück; sie waren nach schwerer Grippe und wahrscheinlicher Bronchopneumonie entstanden. Bei dem älteren Kinde hatten sie sich nach Aspiration eines Nagels (vor 10 Jahren) unter chronischen Bronchopneumonien und starker Induration und Schrumpfung des Unterlappens entwickelt.

Digitized by Google

8. Zirkulationsorgane.

Donath u. Kauf (Wien): **Kammerflattern am menschlichen Herzen.** (W. Kl. W. 1924/14.) Nach röntgenologischer Magen- und Darmuntersuchung bekam die 73jährige Patientin Ohnmachtsanfälle und elektrokardiographisch nachgewiesenes Kammerflattern. Die Anfälle hörten nach Entleerung des Darmes auf. Das zeitliche Zusammenfallen der Kammerflatteranfälle mit der starken Füllung des Darmes und das Aufhören der Anfälle nach Klysmen führt die Autoren zu der Behauptung eines kausalen Zusammenhangs. Exitus, keine Obduktion.

H. Gerhartz (Bonn): **Über Aortenstenose. 3. Mitteilung. Das Röntgenbild der Aortenstenose.** (M. Kl. 1924/21, S. 740.) Über das röntgenoskopische Verhalten der Aorta bei Aortenstenose besteht keine Übereinstimmung. Ausbuchtung des Anfangsteiles der Aorta und Erweiterung des Pulmonalbogens sind beschrieben. In den von G. untersuchten reinen und nicht durch Aorteninsuffizienz oder Endaortitis komplizierten Fällen war im Röntgenbild deutliche Hypertrophie der linken Kammer mit Vergrößerung des linken Medianabstandes und Rundung der Herzspitze nachweisbar. Der linke Aortenbogen entsprach der Norm, der rechte Aortenbogen war kaum angedeutet und das Aortenband war schmal. Für die reine Aortenstenose ist nur die Hypertrophie des linken Ventrikels charakteristisch.

Hodges (Peking): **Vergleich zwischen Teleröntgenogramm und Orthodiagramm.** (Am. J. of Roentg. XI/5, Mai 1924, S. 466.) Die Herzfläche des Orthodiagramms eines gerade Sitzenden und ruhig Atmenden verhielt sich zu der des Teleröntgenogramms eines um 20 Grad nach vorne Geneigten bei leichter Inspiration, bzw. eines gerade Sitzenden in leichter Inspiration, bzw. bei ruhiger Atmung wie 117,4 : 130,7 (+ 27%, — 2%) bzw. 104 : 107,8 (+ 23%, — 10%) bzw. 103,25 : 103,40 (+ 9%, — 6„/") im Durchschnitt, wobei unter Zugrundelegung eines Herzsilhouettenabstandes von 8 cm von der Platte die Herzfläche entsprechend korrigiert war. Das letztere Teleröntgenogramm ist also gut brauchbar, wenn ein Zentralstrahl durch die Mitte des Herzens geht. Tabellen. Kurven.

G. Hubert (Bad Nauheim): **Die Diagnose der Aortensyphilis mit besonderer Berücksichtigung der Röntgendiagnose.** (Kl. W. 1924/20, S. 886.) Zusammenfassende Darstellung. Besonderen Wert legt Verf. auf die bei Aortenlues vorhandene vermehrte Schattentiefe der Aorta ascendens, die er auf die Wandverdickung bezieht.

Kirschmann (Berlin): **Das Röntgenbild des Herzens bei Lungentuberkulose.** (Kl. W. 1924/27, S. 1227.) Beschreibung der Veränderungen der Lage, Größe und Form des Herzens bei Lungen-Tb. Häufig fiel dem Verf. verminderte Schattentiefe auf.

Levi (Anniston): **Die Röntgenstrahlen als diagnostisches Hilfsmittel bei Herzkrankheiten.** (J. of Radiol. V/2, Febr. 1924, S. 41.) Besprechung der Herzdarstellung, des normalen Herzschattens, der Wirkung der wichtigsten Herzkrankheiten auf Form und Größe desselben; im amerikanischen Heer pflegt man zunächst sagittal, dann in beiden frontalen Richtungen zu durchleuchten, hierauf aus der dextro-sinistralen solange zu drehen, bis die Aorta am kleinsten ist, worauf eine orthodiagraphische Zeichnung in sagittaler Richtung folgt, der wiederum ein Teleröntgenogramm angeschlossen wird in 1" Aufnahme bei ruhiger Atmung aus 200 cm Entfernung, nachdem etwas Wasser mit Luft geschluckt wurde.

E. Luther (Erstes Stadtkrankenhaus Moskau, Chefarzt Prof. Rein): **Über den Einfluß des Rückfallfiebers auf die Herzgröße.** (Medizinski Journal, Jg. 3, H. 3/4, S. 186—194. 1923. [Russisch.]) Autor untersuchte das Herz der Pat. mit Rückfallfieber möglichst sofort nach dem Eintritt der Apyrrhexie, jedoch ohne Beachtung der Zahl der bereits überstandenen Anfälle. Die Messungen wurden nicht mit dem Orthodiagraphen, sondern unter Benutzung der Holzknechtschen Hängeblende mit dem Metallkreuz ausgeführt, und zwar in aufrechter (sitzender) Stellung des Patienten. Die Ergebnisse wurden mit den Groedelschen Tabellen verglichen. Es ergab sich in 66% der Fälle eine Verkleinerung des Transversaldurchmessers gegen die Norm, und zwar war dieselbe in der Mehrzahl der Fälle durch die Verkleinerung des rechten Medianabstandes bedingt. Die Verkleinerung des Transversaldurchmessers betrug im Mittel nur 0,4—0,9 cm. Eine Vergrößerung wurde nur in 20% der Fälle konstatiert, sie betrug 0,3—0,8 cm. Abgesehen von einer zunächst noch nicht bewiesenen Möglichkeit einer Rassenverschiedenheit in der Größe des Herzens, ließe sich die geschilderte Erscheinung durch die Krankheit selbst erklären, was jedoch kaum anzunehmen ist, da die Infektionskrankheiten meist zu einer Herzvergrößerung neigen. Auffallend ist dagegen, daß in fast allen untersuchten Fällen das Körpergewicht der Kranken nicht der Körpergröße entsprach, sondern nach der Vierordtschen Tabelle weit zurückblieb, was sich ohne weiteres aus dem jahrelang anhaltenden Hungerzustande, wohl aber auch als Folge des Rückfallfiebers selbst erklären läßt. Daher liegt wohl die Annahme nahe, daß die konstatierte Verkleinerung des Herzens eine Folge des allgemeinen Gewichtsverlustes ist und nicht mit der Krankheit selbst in Zusammenhang zu bringen ist. Die Abhängigkeit der Herzgröße vom Körpergewicht wäre durch weitere Untersuchungen genauer festzustellen.

Samuel (New Orleans): **Die Röntgendiagnose des Aortenaneurysma.** (Am. J. of Roentg. XI/4, April 1924, S. 361.) Abdominale Aneurysmen können röntgenologisch nicht diagnostiziert werden. In der

Digitized by Google

Diskussion behauptet Stewart, mehrere, die knapp unterhalb des Zwerchfells lagen und in den Thorax hineinragten, erkannt zu haben. Samuel fand oft kleines Herz bei Aneurysma, aber nicht bei Handarbeitern.

Scholz (N. Y. C.): **Radiographischer Nachweis einer Myokardverkalkung am Lebenden.** (J. of Radiol. V/4, April 1924, S. 134.) Siehe unter den Originalien dieses Heftes, S. 421.

R. Stahl und W. Entzian (Med. Kl. Rostock): **Klinisches und Experimentelles über das intra- und extrakardiale Mühlengeräusch.** (Ztschr. f. klin. Med. 100, 1—4, S. 232.) Mit Röntgenbild eines Seropneumoperikards, welches bei Pericarditis exsudativa tuberculosa durch Lufteinblasung nach Punktion erzeugt, ein weithin hörbares perikardiales Mühlengeräusch hervorrief.

Therapie.

1. Allgemeines; zusammenfassende Aufsätze.

E. Caterina: **Über die Ursache des Krebses, in der Prophylaxe und in der sozialen Abwehr gegen die schreckliche Geißel.** (L'Actinoterapia IV/2, Februar 1924, S. 74.) Referat über den derzeitigen Stand der Krebsforschung. Bezieht sich vorwiegend auf das gynäkologische Karzinom. (Zu kurzem Referate nicht geeignet.)

E. Cordes (Chir. Kl. Breslau): **Über Spontanheilungsprozesse beim Sarkom.** (Beitr. z. klin. Chir. 131/2, S. 301.) Im Zentrum eines exstirpierten Spindelzellensarkoms der Blase fanden sich kernarme hyalinisierte Bindegewebspartien und Zysten, spontane Schrumpfungsvorgänge.

D'eclairfayt (Spa): **Die Prognose der Tiefenbestrahlung der Krebse.** (J. de Rad., April 1924, S. 155.) Nicht nur der Lokal-, auch der Allgemeinzustand bestimmen die Krebsprognose. Vergleichende Prüfung erfolgreicher und mißglückter Bestrahlung ergab, daß bestimmte Beziehungen zwischen Erfolg und Mißerfolg einerseits und Blutdruck, Hämoglobingehalt und Erythrozytenzahl andrerseits sich aufstellen lassen. Danach gibt ein Blutindex von 3 bis 4, allenfalls von 5 (Index = Druck nach Pachon: R-Zahl mal Hb) eine gute Prognose bei Intensivtiefenbestrahlung. Die Indexzahl 6 ist eine Grenzzahl. Ein Index von 9 und darüber bedeutet absolute Gegenindikation gegen jedwede Bestrahlung. (Die These ist auf einer Beobachtung von 100 Fällen abgeleitet.) (Die Blutdruckzahl steht, in Zentimeter ausgedrückt, im Zähler, Hb und R in Grundzahlen unter 10 im Nenner.)

Drew (London): **Vergleichende Untersuchungen über das Wachstum normaler und maligner Gewebe in künstlichen Nährböden.** (Brit. J. of Radiol. XXIX/283, S. 43.) Embryonale Gewebe wachsen in Plasma-Kulturen sehr rasch, ebenso Tumoren, wenn auch nicht so gut als die embryonalen Gewebe; erwachsene Gewebe zeigen kein oder nur geringes Wachstum. Zusatz von verschiedenen Amino-Säuren (Glyzin, Alanin, Valin, Arginin und Histidin) zum Plasma fördern das Anfangswachstum, hauptsächlich durch amitotische Zellteilung. Ähnliche Resultate ergaben sich bei Verwendung von hypotonischem Plasma. Derlei Kulturen haben aber eine kürzere Lebensdauer. Zu kontinuierlichem Wachstum von Geweben außerhalb des Körpers sind nötig: Kalziumsalze in kolloidaler Form, und Stoffe, die in Extrakten embryonaler Zellen enthalten sind. Dagegen sind Kulturen maligner Neubildungen nur am lebenden Tiere möglich, während in vitro sehr bald ein Absterben der Zellen eintritt, wenn die Kulturen nicht gewechselt werden. Offenbar entstehen in der Kultur Stoffe, die für die Tumorzellen toxisch sind. Das Stroma eines Tumors verhält sich in der Kultur so wie embryonales Gewebe und beeinflußt weitgehendst die Differenzierung des Tumorgewebes.

Feldmann (N. Y. C.): **Physik und Biologie der neuen Intensiv-Tiefentherapie.** (J. of Radiol. V/4, April 1924, S. 109.) Fortbildungsvortrag.

Halberstädter: **Röntgentherapie in der inneren Medizin.** (V. f. inn. Med. und Kindhlk. Berlin, 18. 6. 24, Bericht M. m. W. 1924/26, S. 881.)

M. d'Halluin (Lille): **Betrachtungen über verschiedene Karzinomfälle.** (Arch. d'Electr. méd., April 1924/499.) Verf. greift aus 200 mit Strahlung behandelten Fällen acht heraus, bei denen seit mehreren Jahren ein guter Erfolg zu verzeichnen ist. Es waren dies bis auf 2 nicht inoperable Fälle, und dieser Tatsache wird das günstige Resultat mit zugeschrieben. Nur ein Fall ist histologisch kontrolliert, zwei andere sind als maligne charakterisiert durch Rezidive (Sarkom der Thoraxwand und Portiokarzinom). Bei den übrigen Fällen (Portiokarzinome, Lippen- und Zungenkrebs) lassen die klinischen Erscheinungen kaum einen Zweifel über die Richtigkeit der Diagnose zu. Die Patienten kamen 1920, resp. 1921 in Behandlung. Es wird mit Nachdruck die histologische Untersuchung vor Einleitung der Strahlentherapie verlangt, vor allem zur Sicherung der Diagnose. Dann aber auch, weil die verschiedene Strahlenempfindlichkeit der basozellulären und der spinozellulären Neoplasmen, ebenso der karyokinetische Index der Tumoren wichtige Anhaltspunkte für die Bestrahlungstechnik gibt. Andrerseits aber hat Verf. auch beobachtet, daß auf eine Probeexzision hin der Tumor anfing rapid zu wachsen.

Herly (N. Y. C.): **Der gegenwärtige Stand der intensiven Hochspannungsstrahlentherapie des Krebses.** (J. of Radiol. V/3, März 1924, S. 71.) Übersicht über die Entwicklung und den heutigen Stand

Digitized by Google

der Röntgentherapie besonders in Deutschland auf Grund der Literatur und von mündlichen Aussprachen. Nichts Neues.

Holzknecht (Wien): **Die Röntgenschädigungen und ihre Bedeutung für die Entwicklung der Röntgentherapie.** (W. m. W. 1924/26, S. 1349.) Fortbildungsvortrag. Zusamenfassung der Vorsorgemaßnahmen zur Vermeidung von Schädigungen sowie der therapeutischen Anwendungen der Röntgenstrahlen unter bewußter Ausnutzung zellschädigender Wirkungen und möglichster Schonung der gesunden Zellen.

Kurtzahn: **Die Strahlenbehandlung maligner Neubildungen in der Chirurgie.** Naujoks: **Die Strahlenbehandlung maligner Neubildungen in der Gynäkologie.** Klewitz: **Die Strahlenbehandlung maligner Tumoren in der inneren Medizin.** Birch-Hirschfeld: **Die Strahlentherapie maligner Tumoren in der Ophthalmologie.** (D. m. W. 1924/13.) Vorträge, gehalten in dem Verein für wissenschaftliche Heilkunde in Königsberg, in denen referierend ausführlich über die Probleme, Technik und Erfolge der Strahlenbehandlung maligner Tumoren berichtet wird. Angefügt sind ausführliche Diskussionsbemerkungen.

Lührse (Stettin): **Zur therapeutischen Wirkung der Röntgenstrahlen.** (M. m. W. 1924/25, S. 836.) In der ersten Zeit nach Entdeckung der Röntgenstrahlen hat Verf. vom Kiefer einer Kranken wegen fortschreitender Lockerung der Zähne (Arseniknekrose mit entzündlicher Schwellung) eine Röntgenaufnahme mit 45 Minuten Expositionsdauer gemacht, worauf der Krankheitsprozeß zum Stillstand kam und die Zähne fest wurden. Es trat bei negativem diagnostischem Ergebnis eine unbeabsichtigte Heilwirkung ein.

M. Nemenoff (Röntg. und radiol. Institut, Petersburg). **Das Karzinom und das Problem seiner Behandlung.** (Westnik rentgenologii i radiologii 1924, II/2, S. 53—62.) Überblick über den heutigen Stand der Röntgentherapie des Karzinoms. Diese Therapie läßt noch viel erwarten, jedoch wird ein endgültiger Sieg über den Krebs erst möglich sein, wenn die Ursache desselben erkannt sein wird.

E. Opitz (Freiburg): **Welche Vorstellungen sind heute über Entstehung und Heilbarkeit des Krebses erlaubt?** (M. m. W. 1924/21, S. 668.) Allgemeine Betrachtungen mit Hinweis auf experimentelle Ergebnisse (Impfkarzinom). Verf. betont, daß man bei der Karzinomentstehung eine Vielheit von Ursachen annehmen muß und daß man im Karzinom nicht immer nur die Epithelzellen betrachten darf. Das Bindegewebe spielt eine wichtige Rolle, insbesondere auch bei der Rückbildung nach Bestrahlung.

Spinelli: **Der gegenwärtige Stand des Krebsproblemes vom Gesichtspunkte der Krebsbekämpfung.** (L'Actinoterapia IV/1, S. 24.) Zusammenfassender Bericht über den derzeitigen Stand des Krebsproblemes. Literatur.

Steiger (Bern): **Technische, auf neuen biologischen Kenntnissen beruhende Vervollkommnungen in der Röntgentherapie.** (Schw. med. W. Nr. 19, 1924.) Fortbildungsvortrag, Bestrahlungstechnik analog der Erlanger Schule, Anwendung der Umbaumasse von Jüngling.

O. Strauß (Berlin): **Über Krebs und Krebsbehandlung.** (M. Kl. 1924/26—27.) Sammelbericht.

2. Biologische, chemische, physikalische Strahlenwirkung, Schädigung, Schutz.

H. Abels: **Zur Frage der Keimschädigung oder Fruchtschädigung durch Röntgenbestrahlung.** (Wiener A.-Ges. 23. 5. 24, Bericht W. m. W. 1924/25, S. 1324.) Ausgetragenes Kind einer wegen Myom bestrahlten (8 H.) Frau war unterentwickelt, hatte Mikrophthalmus. — Größere Aussprache.

Anderson (Liverpool): **Die Knochenneubildung nach Intensivtherapie wegen maligner Neubildungen.** (Brit. J. of Radiol. XXIX/283, Febr. 1924, S. 37.) Heilungsvorgänge im Knochen, wenn ein primärer Tumor zu ausgedehnteren Zerstörungen geführt hat. Drei Fälle von Osteosarkom, welche durch Intensivbestrahlung günstig beeinflußt wurden und eine bemerkenswerte Regeneration des befallenen Knochens zeigen; Röntgenbilder.

Armanini: **Einige auf die biologische Wirkung der Röntgenstrahlen bezügliche Fragen.** (La Radiol. med. XI/5, Mai 1924, S. 281.) Die biologische Strahlenwirkung nicht nur von der Intensität, sondern auch von der Qualität abhängig. Wechselwirkungen zwischen den einzelnen endokrinen Drüsen. Kein schematisches Vorgehen gegenüber ähnlichen Affektionen bei verschiedenen Individuen, Unmöglichkeit einer „Standardisation".

Axmann: **Schädliche Ausstrahlungen von Elektronenröhren.** (D. med. W. 1924/16.) Bei dem Personal einer Funkstelle für drahtlose Telegraphie zeigte sich an der beim Arbeiten dem Sendeapparat zugekehrten Seite eine Verminderung der Haupthaare und eine leichte Rötung der Kopfhaut. Atrophische Veränderungen fehlten. Diese Schäden sollen erst nach monatelangem Dienst unmerklich eingetreten sein. Es ist anzunehmen, daß in den Elektronenverstärkerröhren Röntgenstrahlen

Digitized by Google

auftreten und diese für die Schädigung verantwortlich zu machen sind. Es ergibt sich daraus, daß eine Bleiglasplatte zum Schutz zwischen der Elektronenröhre und dem Personal anzubringen ist.

Bruhns: **Röntgenspätschädigungen.** (Berliner Derm. Ges. 11. 12. 23, Bericht Derm. Ztschr. 41/3, S. 140.) 25jähr. Patientin, vor 3 Jahren wegen Halsdrüsenvereiterung bestrahlt, bekam nach 2 Jahren Teleangiektasien und Pigmentationen. Sie hatte unter 5 mm Al etwa ¾ HED. erhalten, 5 Wochen später die gleiche Dosis, nach weiteren 10 Wochen ½ HED. Bei einer Kranken mit Lupus an der Stirnhaargrenze, wo die Haut dem Knochen dicht anliegt, wurde nach Pyrogallusbehandlung mit normalen Dosen bestrahlt und es trat ein kleines Ulkus auf.

A. Conte (Piacenza): **Untersuchungen über Reizbestrahlung.** (L'Actinoterapia IV/1, S. 20.) Im Tierversuch ergab sich bei Bestrahlung des Knochenmarks mit ca. 2—5% der Erythemdose (menschliche?) Leukozytosis. Erhöhung der Dosis auf 8—10% führte zu einer vorübergehenden Leukopenie, Über 20% dauert die Leukopenie bereits längere Zeit an.

Alois Czepa (Wien): **Das Problem der wachstumsfördernden und funktionssteigernden Röntgen-Radiumwirkung.** (Kritisches Sammelreferat.) (Strahlenther. 16/7, S. 913.) Die Annahme einer Röntgenreizwirkung im Sinne von Stephan, Arndt-Schulz wird abgelehnt. Die Veränderungen nach Röntgenbestrahlung und parenteraler Eiweißzufuhr haben eine große Ähnlichkeit, so daß man von Röntgenreizwirkung im Sinne von Allgemeinförderung des Organismus sprechen könnte. Die meisten Ergebnisse der Röntgenbestrahlung lassen sich unschwer als Ausfluß schädigender Strahlenwirkungen erklären. Allgemeinwirkungen der Strahlen im Organismus und Reaktionen auf Wund- und Nekrohormone im Sinne Haberlands kommen in Betracht.

O. David und G. Gabriel (Frankfurt a. M.): **Kapillarmikroskopische Untersuchungen über die Tiefenwirkung von Röntgenstrahlen.** (Strahlenther. 17/1, S. 192.) Nach Bestrahlung hat ebenso wie an der Oberhaut auch in der Tiefe Dilatation der Gefäße statt. Die Vermutung, daß die Röntgenstrahlen an der Stelle angreifen, welche die Erweiterung der Gefäße regelt, wird ausgesprochen.

Döderlein und Hirsch: **Gibt es eine Strahlenschädigung der Nachkommenschaft?** (Vortrag Münchner Gyn.-Ges. 31. 1. 24, Bericht Monatsschr. f. Geburtsh. 66, 2—3, S. 178.)

Doods und Webster: **Die metabolischen Veränderungen in Verbindung mit Röntgen- und Radiumtherapie.** (Lancet, 15. März 1924, und Brit J. of Radiol. XXIX/285, S. 140.) Untersuchungen über die Veränderungen der Körpersäfte und Stoffwechselprodukte zur Klärung der Strahlenkrankheit (Röntgenkater), welche einer akuten Urämie in Parallele gesetzt wird. Literatur hierüber. Untersuchungen, angestellt an Pat., die wegen Leukämie, Basedow, Brustkrebs und maligner Erkrankungen anderer Organe bestrahlt wurden. Vom Harne wurden untersucht: Menge, Harnstoff, Harnsäure, Ammoniak, Gesamtstickstoff, Phosphate, Chloride, Kreatinine, Diastase. Die größten Veränderungen, die graphisch dargestellt werden, ergaben sich bei Bestrahlungen des Abdomens. Harnvolumen, Harnstoff, Harnsäure, Ammoniak, Säurewerte, Kreatinin, Phosphate und Gesamtstickstoff zeigten einen mehr minder plötzlichen Abfall und Wiederkehr zur Norm innerhalb 2—3 Tagen, Chloride und Diastase einen Anstieg. Die Veränderungen am Blute werden an einer kurzen, leider nicht vollständigen Tabelle dargetan. An den Stühlen ergab sich Zunahme des Neutralfettes, nach Abdominalbestrahlungen. Die Veränderungen werden bezogen auf eine zeitliche Hemmung der großen abdominalen Drüsen: Leber, Pankreas, Nieren. Für die Theorie der „akuten Urämie" keine Anhaltspunkte. Prophylaktische Behandlung mit Kalziumchlorid mindert die Erscheinungen.

Falconer, Morris und Ruggles (San Francisco): **Die Wirkung der X-Strahlen auf das Knochenmark.** (Am. J. of Roentg. XI/4, April 1924, S. 342.) Direkte leichte oder schwere Bestrahlung der langen Knochen änderte beim Hunde nicht den Zellgehalt des Markes; dagegen trat nach wiederholten kleinen Dosen auf die Milz Vermehrung dieser Zellen und besonders der unreifen Markzellen auf; auch die Blutplättchen nahmen zu.

Friedberger und Shiga: **Einfluß der Radiumstrahlung auf die Komponenten der Wassermannreaktion.** (Ztschr. f. Immun. Forschg. u. exper. Ther. 39/5.)

Gordon, Strong und Emery (Boston): **Die Wirkung direkter Herzbestrahlung auf seine Größe, Tätigkeit und Muskulatur bei Kaninchen.** (Am. J. of Radiol. XI/4, April 1924, S. 328.) 17 Kaninchen erhielten teils einzelne große Dosen, teils wiederholte mittlere, teils häufige kleine auf das Herz, 7 große Einzeldosen auf das Abdomen. Nur eines der ersteren zeigte nach etwa 8×75 mA-Min. in wöchentlichen Abständen Extrasystolen, die nach Aussetzen verschwanden. Es zeigten sich weder Veränderungen der Herzgröße, noch Insuffizienz. 5 Tiere gingen an interkurrenter Infektion zugrunde. Nur zwei der eingegangenen zeigten wenige weiße Flecken im Myokard, ein andres Fibrinklumpen am Perikard. Vereinzelt fanden sich kleine nekrotische Herde und Fettinfiltration, wie man sie auch sonst nach Infektionen, Intoxikationen und Ernährungsstörungen findet.

L. Heidenhain und C. Fried (Worms): **Röntgenstrahlen und Entzündung.** (Kl. W. 1924/25,

Digitized by Google

S. 1121.) Siehe Bericht über den Chirurgenkongreß in Fortschritte, Bd. 32, Heft 1/2, S. 144, und Kongreßheft I (1924,) der Fortschr. (Bd. 32).

L. Heidenhain (Worms): **Über die allgemeinsten Bedingungen für Hypothesenbildungen in der Röntgentherapie.** (Strahlenther. 17/1, S. 113.) Wie elektromagnetische Strahlung auf den lebenden Körper wirkt, ist im einzelnen noch nicht erklärlich. Die Punktwärmehypothese Dessauers ist im Sinne von Study eine „Verschiebungshypothese". Die Hypothese von Pordes — ultra-mikro-mechanischer Insult — ist reine Dialektik. Erklären heißt auf bekannte Tatsachen zurückführen.

Arthur Hintze (Berlin): **Die Einwirkung der Röntgenstrahlen auf den Knorpel des Erwachsenen und die Indikationsstellung hinsichtlich Operation und Bestrahlung.** (Strahlenther. 17/1, S. 175.) Bei Kankroiden, die den Knorpel nicht selbst mitergriffen haben, schädigen die üblichen Röntgendosen den darunter liegenden Knorpel nicht. Bei intensiver Kehlkopfbestrahlung wird man sich die Frage präliminärer Tracheotomie vorzulegen haben (Zelluloidkanüle). Die Mitbestrahlung der Rippenknorpel bei Mammakarzinom führt nur in solchen Fällen, in denen die Gewebsschädigung nur noch mangelhafte Granulationsbildung zuläßt, zur Schädigung des Knorpels.

E. Hoffmann u. Schreus (Bonn): **Über Spätschädigungen des Bindegewebes nach gefilterten Röntgendosen (Ulcus phagedaenicum und sklerodermähnliche Erkrankung).** (Derm. Kongr. 1923 = Arch. f. Derm. 145, S. 178.) Die Geschwüre traten ein Jahr nach vier Bestrahlungen zu 20×4 mm Al. (auf ½ Jahr verteilt) wegen Erythema indurativum auf, obwohl keine primäre Reaktion der Haut sichtbar gewesen war. Periarterielle Sympathektomie an der Poplitea wirkte sehr gut. — In der Aussprache empfiehlt Justus-Budapest bei Röntgenulkus Cosme-Ätzpaste, bei Röntgen-Atrophie mit Teleangiektasien dunkle Wärmestrahlen; Hahn-Hamburg berichtet über Spätulzera (karzinomfrei) nach postoperativer Mammabestrahlung und nach Uterusmyombestrahlung; Bloch-Zürich sah Röntgenkarzinome nach Psoriasis- und nach Halslymphombestrahlung, hat auch beim Kaninchen ein Röntgenkarzinom erxperimentell erzeugt.

Carl Holtermann (Tübingen): **Über vitale Gewebefärbung unter dem Einfluß von Röntgenstrahlen.** (Strahlenther. 17/1, S. 158.) Untersuchungen über Vitalfärbung und Farbstoffspeicherung an Mäusen: Verwandt wurden Lithionkarmin, Trypanblau und Indigokarmin. Versuche mit Färbung nach Allgemeinbestrahlung, bei eingeschalteter Allgemeinbestrahlung, nach partieller Bestrahlung. Die Befunde von Schmidt und Halberstädter (allgemeine Steigerung der Färbeintensität und der Farbstoffausscheidung, Farbstoffannahme durch Glomeruli und Milzfollikel) werden bestätigt.

Philipp Keller (Freiburg i. Br.): **Über die Wirkung des ultravioletten Lichtes auf die Haut unter besonderer Berücksichtigung der Dosierung.** (Strahlenther. 17/1, S. 197 — siehe Kongreßheft 1924/I der „Fortschritte".)

Fr. Kok (Freiburg): **Biologische Versuche über die Wirkung der Bestrahlung auf das Karzinom.** (Strahlenther. 17/1, S. 134.) Bestrahlungsergebnisse am Mäusekarzinom: Kleinfeld-, Großfeld- und Allgemeinbestrahlungen: Kurz nach der Karzinomimpfung erfolgende Mäusebestrahlungen üben bei geeigneter Bestrahlungsmethodik und Dosierung einen hemmenden Einfluß auf das Wachstum der geimpften Karzinomzellen aus. Die günstigste Dosis bei diesen Lokalbestrahlungen, die im großen Einfallsfeld am wirksamsten sind, liegt etwas unterhalb der Epilationsdosis der Maus (bei 225 e). Nach Gesamttierbestrahlung — vor allem mit 10% Epilationsdosis — werden die stärksten Einflüsse gefunden (bei bestehendem Tumor waren 20% erforderlich!). Bei der zeitigen Mäusebestrahlung spielen Allgemeinwirkung, Unterstützung der Abwehrkräfte des Organismus für die Schädigung und Vernichtung der Karzinomzellen die Hauptrolle.

Kren: **Röntgenschaden nach drei Jahre hindurch fortgesetzter Halsbestrahlung.** (Wiener derm. Ges. 25. 10. 23, Bericht Derm. Wschr. 1924/23, S. 650.) Brettharte Weichteilinfiltration, Atembehinderung.

Liechti (Bern): **Untersuchungen über die Wirkung von Metallen als Sekundärstrahler.** (Kl. W. 1924/19, S. 825.) Metalle mittlerer Ordnungszahl — in geringerem Grade auch ihre Salze — erhöhen die Dosis gegenüber frisch ausgesäter Prodigiosuskultur erheblich. Harte Primärstrahlung ist günstiger als weiche. Die auf Prodigiosus wirksame Sekundärstrahlung besteht weit überwiegend aus einer äußerst weichen Komponente; wahrscheinlich sind es die im sekundärstrahlenden Medium selbst erzeugten tertiären β-Strahlen.

J. Magat und J. Rother (Berlin): **Röntgenbestrahlung und Blutkatalase.** (M. Kl. 1924/21, S. 715.) Röntgenbestrahlungen in therapeutischer Dosis vermögen den Blutkatalasegehalt zu beeinflussen. Bei Krankheitszuständen, die mit Kachexie oder Unterernährung einhergehen, bewirken therapeutische Bestrahlungen Erhöhung des Blutkatalasespiegels, bei den untersuchten Fällen von Thyreotoxikose sank nach Schilddrüsenbestrahlung der Katalasespiegel. Nach mehrfach wiederholter Bestrahlung nahm der Strahleneffekt in bezug auf den Katalasespiegel ab. Die Untersuchung des Blutkatalasespiegels kann vielleicht als objektives Zeichen für die Röntgenstrahlenwirksamkeit im einzelnen Behandlungsfall praktisch verwertet werden.

Digitized by Google

Martin und Rogers (Dallas): **Röntgenstrahlenkachexie.** (Am. J. of Roentg. XI/3, März 1924, S. 286.) Bekamen Meerschweinchen aus 10″ HFD. bei 9″FS. unter 2 mm Al. 200, 152, 100 mA-Min., so gingen sie am 6. Tage ein, bekamen sie 72, so erfolgte der Tod in 3 Wochen; 56 mA-Min. brachten keine sichtbare Wirkung hervor. Wurden einzelne vorgelagerte Darmschlingen von Hunden isoliert mit 75 mA-Min. aus 10′ HFD. bei 5″ FS. bestrahlt, so wurden die Tiere nach einem Monat appetitlos. In dieser Zeit wurde bei einem Hunde die bestrahlte Schlinge exstirpiert; er ging infolge Nahtdefektes an Peritonitis zugrunde; ein andrer ging am 65. Tage ein, ein dritter wurde um diese Zeit wegen Kachexie getötet, ein weiterer erholte sich zunächst wieder, wurde aber nach vier Monaten kachektisch. Die ersteren Tiere wiesen im Dünndarm flache Ulzerationen und Wandverdickungen auf, beim letzteren fand sich eine Stenose von $^3/_{12}$″, davor eine Dilatation auf das fünffache, dahinter normaler Darm. Mit 15 mA-Min. bestrahlte Schlingen zeigten keine Veränderung, mit 37,5 mA.-Min. bestrahlte flache Ulzerationen neben Epithelauskleidung. Diese Zellen enthielten reichlich Schleim, aber kein Fett, auch die Lymphbahnen waren frei von Fett. Gleichwohl dürfte die mangelnde Fettresorption nicht die Todesursache bei den Hundeversuchen sein, dies kann nur bei den Bestrahlungen des ganzen Abdomens in Frage kommen; vielmehr dürfte sie auf Toxämie infolge Resorption durch die Geschwürsflächen beruhen.

Matoni (Oberhausen): **Über die Veränderung des Blutbildes nach Röntgenbestrahlungen. (Ein Beitrag zur Frage: Uterusexstirpation oder Röntgenkastration.)** (M. m. W. 1924/24, S. 785.) Entgegnung auf die Aufsätze von Kiehne und Sellheim in Nr. 47, 1923. Verf. bestreitet, daß (bei richtiger Technik) das Blut nachhaltig geschädigt werde und daß sich die Bestrahlten daher langsamer erholen sollen als die Operierten. Er hat rund 800 Bestrahlte untersucht. In den ersten 12—18 Stunden nach der Bestrahlung erfolgt stark ansteigende Leukozytose, nach 24 Stunden Leukozytensturz, in den nächsten Tagen langsamer Leukozytenanstieg, nach 14 Tagen ist der Befund wieder wie vor der Bestrahlung; auch bei stark bestrahlten Kranken mit Karzinom, Tuberkulose und Magenulzera war nur in 7% der Status quo ante nach 8 Wochen noch nicht erreicht.

Osk. Meyer: **Colitis membranacea bei bestrahltem und bei nichtbestrahltem Uteruskarzinom.** (Wiss. V. d. Ärzte zu Stettin 6. 5. 24, Bericht M. m. W. 1924/28, S. 965.) Fälle von diffuser Col. ulc. ohne umschriebene Darmwandnekrose sind, wenn sie nach Röntgenbestrahlung vorkommen, hinsichtlich ihres Zusammenhangs mit letzterer mit großer Zurückhaltung zu beurteilen.

Mottram (London): **Über Hautreaktion nach Radiumbestrahlung und deren Vermeidung, eine experimentelle Untersuchung.** (Brit. J. of Radiol. Bd. 29/286, S. 174.) Versuche an Ratten, deren Schwänze unter verschiedenen Bedingungen mit einem Radiumpräparat (110 g Radiumbromid, gefiltert mit 0,12 mm Silber) bestrahlt werden. Kälte um 0° steigert, Blutleere und Störung des Kreislaufes bis zum Stillstand setzt die Hautreaktion herab. Gesteigerte Blutzufuhr fördert, herabgesetzte hemmt die Reaktionen; die einfachste Erklärung hierfür wäre nach Verf. die, daß unter der Bestrahlung aus dem Blute ein toxischer Stoff gebildet wird, der sich immer wieder erneuert, wenn frisches Blut zuströmt.

H. Muchow (Hamburg): **Zur Therapie des Röntgenulkus.** (Derm. Wschr. 1924/18, S. 509.) Mittels Pyotropinsalbe wurden zwei 3 Jahre bestehende Röntgenulzera und eine warzige, an der Basis entzündlich infiltrierte Hyperkeratose in etwa vier Wochen zur vollständigen Abheilung gebracht.

Odermatt (Basel): **Untersuchungen über den primären Angriffspunkt der Röntgenstrahlen im Gewebe.** (Schweiz. med. W. Nr. 13, 1924.) Siehe Arbeit in den Fortschr. Bd. 31, H. 5/6, S. 717.

Passow (Augenkl. München): **Untersuchungen über die Lichtwirkung und die photodynamische Wirkung auf Bakterien als Grundlage zur Lichttherapie bazillärer Augenerkrankungen.** (Arch. f. Augenheilk. 94, 1—2, S. 1.) Bei Bestrahlung bazillärer Augenerkrankungen ist Sensibilisierung mit bestimmten Farbstofflösungen (rot) zweckmäßig, da hierdurch auch die tiefer wirkenden langwelligen Strahlen befähigt werden, Bakterien abzutöten. Bei Anwendung reiner Lichtwirkung verdient Quarz- und Eisenlicht den Vorzug vor Kohlenbogenlicht, bei Anwendung der photodynamischen Wirkung dagegen letzteres.

Gustav Peter (Mexico-City): **Glaukom nach Röntgenbestrahlung.** (Strahlenther. 17/1, S. 189.) Kasuistik: Karzinom der Kornea und Konjunktiva, 45 X in 14 Tagen, nach 6 Wochen die gleiche Dosis in 10 Tagen, Rezidiv nach 5 Monaten, 45 X (= 1½ HED.) in vier Tagen, ein Jahr danach Glaukom und Enukleation. (Glaukom durch Schädigung des Corpus ciliare.) (Vorsicht bei Augenbestrahlungen!)

Petschenko, W.: **Über den Einfluß der Radiumstrahlen auf die Amöbe.** (Röntg. und Radiol. Instit. St. Petersburg.) Westnik rentgenologii i radiologii Bd. 2, Heft 1, S. 39—48, 1922. (Russisch.) Autor bestrahlte im hängenden Tropfen die Strohamöbe von Wassilewski und Hirschfeld mit 10 mgr Radium bis zu 3 mal 24 Stunden. Untersucht wurde während der Bestrahlung und nach Beendigung derselben im fixierten Präparate. Es fand sich anfangs eine trübe Schwellung, später Fett- und Pigmentmetamorphose. Wird nur eine Stunde bestrahlt, so treten nach Ablauf von 72 Stunden nach der Bestrahlung Ruheformen auf, d. h. den Amöben fehlt jede Bewegung, Pseudopodien fehlen. Das Proto-

Digitized by Google

plasma nimmt eine dunkle Färbung an, zeigt Körnelung und Pigmentanhäufungen. Vor diesem Ruhestadium tritt eine Erregungsphase ein. Nach Ablauf einiger Zeit zeigten die Amöben wieder normales Verhalten.

F. Pordes (Wien): **Zur Frage des Wirkungsmechanismus der Röntgenstrahlen.** (W. kl. W. 1924, Nr. 11.) Schlußwort in der polemischen Erörterung mit G. Schwarz. W. kl. W. Nr. 8.

Portis und Ahrens (Chicago): **Die Wirkung kurzwelligerer Röntgenstrahlen auf die Magensekretion von Hunden.** (Am. J. of Roentg. XI/3, März 1924, S. 272.) Hund I erhielt an drei aufeinanderfolgenden Tagen unter Schwermetallfilter je eine menschliche HED., Hund II an einem Tage 3 HED. hintereinander. Wurde die Brust bestrahlt, so trat keine Abnahme an Säure oder Fermenten ein; wurde das untere Abdomen bestrahlt, so verminderten sich die Säurewerte erheblich; wurde der zur Untersuchung nach Pauloff gebildete Magenblindsack bestrahlt, so trat in einigen Tagen bis Wochen fast Achylie auf, das Pepsin wurde nur wenig betroffen. Die Hunde bekamen rasch ihren Appetit wieder, an Gewicht verloren sie nicht. Beim Menschen dürften der größeren Sensibilität wegen größere Wirkungen zu erwarten sein.

H. Rahm (Chir. Kl. Breslau): **Über Röntgenspätschädigungen.** (Beitr. z. klin. Chir. 131/2, S. 456.) Verf. berichtet über 12 im letzten Jahre beobachtete Spätschädigungen, aufgetreten 1½ Monate bis 2½ Jahre nach der letzten Bestrahlung, meist Tuberkulosen. Therapeutisch bewährte sich frühzeitige Exzision und Lappenplastik, Sympathektomie brachte nur vorübergehenden Erfolg. Prophylaxe: Bei Vollbelastung der Haut zwischen 1. und 2. Bestrahlung mindestens ¼ Jahr Pause, zwischen 2. und 3. Bestrahlung ½ Jahr. Bei Tuberkulose im Herd ca. ⅛ HED., bei Bauchfelltuberkulose noch weniger, Haut bekommt höchstens ½ HED., Intervall mindestens 6 Wochen. Höchstens 8 Bestrahlungen hintereinander, dann mindestens ½ Jahr Pause.

Hans R. Schinz und B. Slotopolsky (Chir. Kl. u. anatom. Inst. Zürich): **Über die Wirkung der Röntgenstrahlen auf den in Entwicklung begriffenen Hoden.** (Arch. f. mikrosk. Anat. u. Entwickl.-Mech. 102, 1—3, S. 363.) Bestrahlung der Hoden von mehrere Wochen bzw. Monate alten Hunden bewirkte Verminderung der Teilungsfähigkeit der indifferenten Zellen (geringeres Wachstum), ferner eine Änderung ihrer prospektiven Bedeutung und Potenz, d. h. sie konnten weder die abortiven Spermiogonien der Präspermatogenese noch die evolutiven Spermiogonien der definitiven Spermiogenese mehr bilden.

Schreiner und Stenström (Buffalo): **Betrachtungen über angebliche Ursachen der Röntgenvergiftungen und -schädigungen.** (Am. J. of Roentg. XI/5, Mai 1924, S. 451.) Die nitrosen Gase können durch Ventilation genügend entfernt werden, durch Erdung kann Aufladung des Patienten verhindert werden; die N.-Ausscheidung ist nicht proportional dem Kater. Dagegen scheint die Raumdosis (total body dosis) seiner Schwere parallel zu gehen. Einzelne innere Drüsen (Nebenniere, Ovar) sind besonders empfindlich. Auch nervöse Spannung spielt eine Rolle, da die gleiche Dosis in kürzerer Zeit gegeben, weniger Beschwerden macht; Zerstörung von Darmschleimhaut kann Kater befördern. Die Epilationsdosis für Mäuse ist gleich 5—6 menschliche HED., die HED. für den Hund ist 1½—2 menschliche, die Mäusedarmschleimhaut ist 5—6 mal weniger empfindlich als die menschliche.

Franz Schück (Berlin): **Zur Entzündungsfrage.** (Ztrbl. f. Chir. 1924/26, S. 1397.) Ausführungen zur Kongreßdiskussion betr. die Mitteilungen von Heidenhain und Fried über die Wirkung der Röntgenstrahlen (Chirurgenkongreß 1924): 1. Prinzipiell neu ist es, daß es gelingt, durch die Strahlenwirkung dem Blute des Kranken bakterizide Eigenschaften zu verleihen, die zuvor nicht vorhanden waren. 2. In der Diskussion wurde darauf aufmerksam gemacht, daß die Röntgenstrahlen lokal, also am Orte der Entzündung selbst, schmerzlindernd wirken.

Dr. Schweizer (Berlin): **Haftung des Arztes bei Röntgenverbrennung.** (Schweiz. Ärztezeitung 1924/3.) Das bayrische Oberlandesgericht Bamberg hat kürzlich (24. Nov 1922, Akt. I, 108/22) eine wichtige Entscheidung gefällt. Bei einer Röntgenverbrennung machte der Patient den Arzt haftbar, weil er die Bestrahlung durch eine Gehilfin hatte vornehmen lassen und der Patient der Meinung war, daß die Verbrennung nur durch ein Verschulden der Gehilfin erfolgt sein könnte.

1. Frage: Ist es möglich, daß bei Röntgenbestrahlungen Verbrennungen vorkommen können, ohne daß den behandelnden Arzt ein Verschulden trifft? — Urteil: Eine Verbrennung kann auch ohne Verschulden erfolgen, da es ganz sichere Verfahren zur Messung der Strahlenenergie und ganz sichere Mittel zu ihrer Dosierung noch nicht gibt. Ganz sicher kann die Gefahr heute bei keiner Bestrahlung ausgeschlossen werden.

2. Frage: Ist ein Verschulden des Arztes darin zu finden, daß er eine Bestrahlung durch eine Gehilfin vornehmen läßt? — Urteil: Da es jedem, mit Röntgenstrahlen stärker beschäftigten Arzte unmöglich ist, die Bestrahlungen, die sehr viel Zeit in Anspruch nehmen, selbst vorzunehmen, so darf er sie einer geprüften und vorgebildeten Hilfskraft überlassen.

3. Frage: Ist dem Arzt ein Vorwurf zu machen, daß er den Kranken nicht vorher auf die Möglich-

Digitized by Google

keit einer Verbrennung aufmerksam gemacht hat? — Urteil: Es kann keine Pflicht des Arztes angenommen werden, den Kranken vor jeder Bestrahlung auf alle möglichen, ganz entfernten Folgen aufmerksam zu machen, zumal dann, wenn nicht besonders eingreifend bestrahlt wird; denn bei den vielen täglich stattfindenden Bestrahlungen ist eine unaufklärbare Verbrennung so unwahrscheinlich, daß den Arzt kein Verschulden trifft, wenn er nicht vorher auf eine solche Möglichkeit hinweist. Dadurch würde der Kranke nur unnötig in Angst versetzt.

Stordeur (Derm. Polikl. München): **Ein Fall von Röntgenschädigung.** (M. m. W. 1924/10, S. 617.) 12jähriger Knabe, vor 10 Jahren anscheinend wegen eines tuberkulösen Prozesses der Haut, der sich auf den Mittelfinger erstreckte, mit Röntgenstrahlen behandelt. Jetzt Röntgenatrophie der Haut mit Teleangiektasien und eine Verkürzung des Mittelfingers um etwa 1 cm, woran alle 3 Phalangen beteiligt sind.

Szilárd (Budapest): **Studien über Leukämie, II. Über die Wirkung der Röntgenstrahlen.** (Wiener Arch. f. inn. Med. VIII/1, S. 41.) Versuche machen es wahrscheinlich, daß Leukolysine mit spezifischer Wirkung im Organismus von Leukämikern unter dem Einfluß von Röntgenbestrahlung nicht entstehen, ebensowenig Autolysine. Die auch sonst geringere Resistenz der leukämischen weißen Blutkörperchen scheint nach der Bestrahlung noch mehr zu leiden, und zwar anscheinend durch direkte schädigende Wirkung der Röntgenstrahlen. Vielleicht liegt Fernwirkung vor, vermittelt durch die in den Körper eindringenden, im Blut kreisenden Elektronen.

G. Tillmann (Luckau): **Maligne Röntgengeschwüre und ihre Heilung.** (M. m. W. 1924/16, S. 516.) Durch intrakutane Umspritzungen mit Eigenblut aus der Ellbogenvene der geschilderten Kranken brachte Verf. zwei große, tiefgreifende, sehr schmerzhafte und exzentrisch wuchernde Röntgengeschwüre zu einer sehr beträchtlichen Rückbildung (Abb.).

Ullmann: **Röntgenepitheliom nach Bestrahlungen wegen Hodentuberkulose.** (Wiener derm. Ges. 25. Okt. 1923, Bericht Derm. Wschr. 1924/23, S. 650.) Nach 70 Bestrahlungen in 3 Jahren auf tuberkulösen Nebenhoden entwickelte sich ein Epitheliom der bedeckenden Haut.

Ullmann (Santa Barbara): **Die Krebsbehandlung mehr ein ärztliches als physikalisches Problem.** (Am. J. of Roentg. XI/3, März 1924, S. 256.) Zur Schädigung der Tumorzellen muß noch die Hebung der Reaktionskraft kommen. Mit abnehmender Wellenlänge wächst der Unterschied zwischen der Dosis, die den Tumor, und der, die gesundes Gewebe tötet.

Violato (Rom): **Die Komplementablenkung bei der chirurgischen Tuberkulose mit Bezug auf die Röntgentherapie.** (L'Actinoterapia IV/2, Febr. 1924, S. 49.) Bestrahlung bei Koxitis, Spondylitis, Kniegelenkstuberkulose mit mäßigen Reizdosen, ca. 10% der Erythemdose, am Orte der Erkrankung. Als Antigen wurde das empfindliche Präparat von Besredka verwendet, daneben auch das Antigen von Bouquet und Nègre. Prüfung der Komplementbindung vor und nach der Bestrahlung. Die Bestrahlung vermochte die K-Ablenkung nur wenige Tage negativ zu machen, wenn sie vor der Bestrahlung positiv war. Daher wird angenommen, daß sie keine Heilwirkung der Strahlen bedeutet, sondern nur eine Veränderung des kolloidalen Zustandes des Serums infolge der Bestrahlung. Die Heilwirkung beruhe vielmehr auf einer Beeinflussung der Elemente des Knochenmarkes und einer Hebung der Abwehrkraft des Organismus.

P. Wels (Kiel): **Der Einfluß der Röntgenstrahlen auf die Oxydationsgeschwindigkeit in Zellen.** (Arch. f. Physiol. 203, 1—4, S. 262.) Die Oxydationsgeschwindigkeit einer Reihe von Zellen (Vogelerythrozyten, Froschmuskelzellen, Hefezellen, Staphyloc. aureus) blieb selbst nach vielstündiger Röntgenbestrahlung unverändert. Bei letztgenannten wird aber die Vermehrungsfähigkeit stark gehemmt. Wachstumshemmung durch die Röntgenstrahlen ist also anscheinend nicht auf Oxydationsbeeinflussung zurückzuführen.

3. Allgemeine Technik, Apparate, Tiefentherapie, Dosimetrie, Filter, Sensibilisierung.

Clark (N. Y. City): **Die Messung der Luftionisation mit einer kleinen Bakelit-Bernsteinkammer zum Gebrauch beim Studium der Röntgenstrahlendosierung.** (Am. J. of Roentg. XI/5, Mai 1924, S. 445.) Ionisationskammern aus leichten Stoffen verhalten sich ähnlich Luft. Eine Bakelitkammer von 0,450 ccm gab bis auf ±2% dieselben Resultate, wie 0,327 ccm ionisierte Luft in einer Standardkammer, wobei es bis zu 95 kV nichts ausmachte, wenn das Bündel der Wand bis zu 1,5 cm nahekam; die Vergrößerung des Bündels vergrößerte die Ionisation wenig. Exzentrische Anordnung gab bedeutende Änderung. Da die ionisierte Luftmenge in der Standardkammer um 28% kleiner ist, müssen die Bakelitwände so viel mehr Elektronenergie absorbieren als abgeben. Abweichungen aus der senkrechten Einfallsrichtung bewirken eine so geringe Veränderung, daß bei Körpermessungen für 40 kV bzw. 95 kV nur eine Korrektur auf das 1,02- bzw. 1,01fache nötig ist, um die Streustrahlung nicht unterzubewerten. Daran

Digitized by Google

schließt sich eine Kurve, welche den Einfluß von Filter und Abstand bei 20 × 20 ccm Feldgröße darstellt. Die sich deckenden Kurventeile schließen die zueinander passenden Abstände und Filter ein; für 40—50 cm Abstand eignet sich z. B. 0,5—1,0 mm Cu.

A. Dognon (Straßburg i. E.): **Vergleich verschiedener Ionisationskammern unter Verwendung von Strahlungen verschiedener Welenlänge.** (J. de Radiol. 1924/5, S. 198.) Untersucht wurden γ-Strahlung des Radium und Röntgenstrahlen ohne und mit Kupferfilterung in der gewöhnlichen Ionisationskammer, in Aluminium- und in Graphitkammer. Für die Ionisation spielt die direkte Strahlung nur eine untergeordnete Rolle. Die von der Wand ausgehenden Sekundärstrahlungen haben die größere Bedeutung. Die Verschiedenartigkeit der Wellenlänge bedingt bei verschiedenartiger Ionisationskammerwand verschiedene Sekundärstrahlung und Ionisation. Gemessene Dosen lassen sich nur vergleichen, wenn Größe und Wand der Ionisationskammer gleichartig sind.

Fricke und Glasser (Cleveland): **Studien über die physikalischen Grundlagen der Röntgenstrahlentherapie.** (Am. J. of Roentg. XI/5, Mai 1924, S. 435.) Es werden Kurven gegeben, aus denen für 200 kV mit Coolidgeröhre der Einfluß gewisser Veränderungen des Abstandes, Filters und Einfallsfeldes hervorgeht, ferner Isodosenkurven für gewisse Einfallsfelder, Filter und Abstände, gemessen an der Oberfläche verschieden dimensionierter 0,5—3 ccm großer Ionisationskammern, die übereinstimmten; die Dosen waren kleiner als die in der Kammermitte gemessenen. Weitere Kurven geben den Einfluß von den genannten Faktoren auf die Tiefendosis wieder.

Hermann Holthusen (Hamburg): **Über die Beziehungen zwischen physikalischer und biologischer Dosimetrie.** (Strahlenther. 17/1, S. 49 — Siehe Kongreßheft 1924/I der „Fortschritte".)

Hans Küstner (Göttingen): **Die Standardisierung der Röntgendosismessung.** (Strahlenther. 17/1, S. 1. — Siehe Kongreßheft 1924/I der „Fortschritte".)

Küstner (Göttingen): **Die Standardisierung der Röntgendosismessung.** (Kl. W. 1924/18, S. 774.) 30 cm lange Ionisationskammer aus Kohle. Vgl. Röntgenkongreß 1924.

Leddy u. Weatherwax (Philadelphia): **Palliative Röntgendosen bei vorgeschrittenem Krebs.** (Am. J. of. Roentg. XI/5, Mai 1924, S. 429.) Beispiele von guter Wirkung von suberythematösen Dosen und von Erythemdosen in großen zeitlichen Abständen.

Th. Nogier (Lyon): **Wie kann man die Wirkung von Radium und Röntgenstrahlen bei der Behandlung von Geschwülsten bedeutend verstärken?** (Arch. d'Electr. méd. April 1924/499.) Ausgehend von der Tatsache, daß die Röntgen- und Curietherapie immer eine lokale Behandlungsmethode ist, die trotz Ausdehnung der Bestrahlungsfelder und Radiumpunktur nur selten in alle Karzinomzellen die notwendige Strahlendosis bringt, empfiehlt Verf. wiederum die kombinierte Behandlung mit hypertonischen Zucker- und Glyzerinlösungen, sowohl vor, wie während, als auch nach der Bestrahlung. Mit der osmotischen Aspiration allein schon hat Verf. Verkleinerung der Tumoren bis zu ihrem gänzlichen Verschwinden, Nachlassen der peripheren Entzündung und Verkleinerung der regionären Drüsen beobachtet.

Pfahler und Widmann (Philadelphia): **Messungen an zwei amerikanischen und zwei deutschen Tiefenbestrahlungsapparaten mit der Duaneschen Methode und dem Friedrichschen Iontoquantimeter.** (Am. J. of Roentg. XI/3, März 1924, S. 267.) Das Friedrichsche Instrument zeigte offenbar unrichtig an (in der Diskussion wurde seine Zuverlässigkeit betont). Die Maschinen leisteten in der Sekunde: Rieber: 240 kV, 3,5 mA, 0,48 mm Cu + 1 mm Al + 6 cm Matratze 0,156 A, 12×16 cm², 45 cm FA 0,1818 E (e. s. Strahlungseinheiten), Zusatzstrahlung durch Anlagerung von 10×20×20 cm³ Paraffin 32,5 % Tiefendosis hinter diesem Block 38%; Symmetrie: 210 kV 2,5 mA 0,5 mm Cu + 3 mm Al + 6 cm Matratze 0,148 A 12×16 cm² 45 cm FH 0, 1875 E, Zusatzstrahlung 32,5%, Tiefendosis 37 %; Veifa-Intensiv-Reform: 200 kV, 4 mA 0,162 A 0,48 cm Cu + 2 mm Glas + 6 cm Matratze 12×16 cm² 0,1250 E, Zusatzstrahlung 29 %, Tiefendosis 37%; International-Maschine: 200 kV, 4 mA 0,165 A, 0,48 cm Cu + 2 mm Glas + 25 mm Matratze 0,1517 E; Tiefendosis 37%.

Pirie (Montreal): **Ryans Meßvorrichtung (Rule).** (Am. J. of Roentg. XI/4, April 1924, S. 316.) Ausziehbare Röhre, welche für die verschiedenen Längen, also Abstände, unmittelbar die HED.-Zeiten ablesen läßt.

H. Seemann: **Die Qualität der Röntgenstrahlen und ihre spektrographische Messung in der Therapie und Röntgentechnik.** (Strahlenther. 17/1, S. 69.) Die Spektralanalyse gestattet quantitative Vergleiche der Komponenten zweier Strahlungen. Allgemeingültige Normaltabellen für die Tiefendosierung können nur mit Gleichspannungsinstrumentarien, Spektrographen und Quantimetern ausgearbeitet werden, deren Absorption im selben Maße qualitätsempfindlich ist wie das biologische Objekt. Im Gegensatz zu der Behauptung von Küstner wird darauf hingewiesen, daß die Minimumwellenlänge gut erkennbar ist, wenn nicht mit Verstärkungsschirm, sondern mit viermal längerer Expositionszeit gearbeitet wird. Die Mißerfolge von Küstner stehen im Gegensatz zur ausgezeichneten Übereinstimmung der Meßresultate des Spektrographen mit der Theorie.

Digitized by Google

4. Dermatologische Strahlentherapie.

V. Altmann (Wien): **Die Röntgen-Favus-Ausrottungsaktion in Osteuropa.** (W. m. W. 1924/22, S. 1104.) Bei der großzügig von acht Stationen aus durchgeführten Aktion handelte es sich zunächst um Röntgenepilation (5—6 Felder, mehrere Köpfe gleichzeitig mit einer Röhre behandelt), dann um dermatologische Nachbehandlung. Bis jetzt über 10 000 Kranke geheilt mit nur ca. 1% Rezidiven und Reinfektionen.

Camplani (Bergamo): **Röntgentherapie des Favus.** (La Radiol. med. XI/6, Juni 1924, S. 378.) 130 eigene Fälle, mit Epilation behandelt. Technik nach Adamson-Kienböck. Kleine Röhre, ungefiltert, mittelweich. Dosierung nach Sabouraud-Noiré. Gute Erfolge.

Golay (Genf): **Epithéliome mixte cicatrisé par les rayons X.** (Revue médicales de la Suisse Romande 1924/3.) Der Autor beschreibt im Anschluß an Darier und Ferrand eine Mischform der beiden Haupttypen von Hautkarzinomen (verhornendes Plattenepithel-Ka., das nicht röntgensensibel ist, und Basalzellen-Ka., das röntgensensibel ist). Es handelt sich um ein Epitheliom mit dem Hauptcharakter des Basalzellen-Ka., zeigt aber parakeratotische Hornperlen, Prädilektionsstelle ist die Nasenspitze. Der Fall wurde röntgenbestrahlt (innerhalb 7 Wochen sechsmal 15 H unter 1—3 mm Aluminium) und zur Vernarbung gebracht. Es erweist sich als relativ röntgensensibel, so daß kontra Darier eine Vernarbung doch zu erzielen ist.

Guarini (Neapel): **Röntgenbehandlung der Hautkrankheiten, Röntgenorganotherapie des chronischen Ekzems.** (Rinascenza-Medica 1924/1.) Verf. spricht über die zwei Hauptwirkungen, auf die sich die Röntgentherapie gründet, die Reizwirkung und die Zerstörung der Zellen und Aufhebung ihrer Funktionen. Zum Zwecke der Therapie sind seit langem einzelne Drüsen mit innerer Sekretion bestrahlt worden. Dagegen ist die Reizbestrahlung von Drüsen mit innerer Sekretion bei Dermatosen noch jüngeren Datums. 1923 hat V. die Reizbestrahlung der Thyreoidea bei chron. Exzem vorgeschlagen. Er ging dabei von der Tatsache aus, daß zwischen Haut und Thyreoidea gewisse Beziehungen bestehen und daß Pat. mit chron. Hautekzem oft die Erscheinungen von Hypothyreoidismus zeigten. Den damals publizierten Fällen fügt er heute 6 neue Fälle an, die bei Bestrahlung der Thyreoidea alle ausheilten.

Nerpina, A.: **Die häufigsten Arten der Trichophytie und des Favus und ihre Behandlung.** (Röntg. u. Radiol. Instit. St. Petersburg.) Westnik rentgenologii i radiologii, Bd 2, Heft 2, S. 109—128, 1923. Mit 8 Abb. auf einer Tafel. (Russisch.) Autor gibt einen Überblick über die verschiedenen Formen der in Betracht kommenden Pilze. In Petersburg wurde früher in 56% der Fälle Trichophytie in 21% Mikrosporie und in 21% Favus festgestellt, wobei als Erreger der Trichophytie meist das Trichophyton violaceum in Betracht kam (56,7 %), während das Trich. crateriforme nur in 32,3% gefunden wurde. Seit 1914 steigt die Zahl der Trichophytiefälle stark an (Flüchtlinge aus dem Westen), während die Mikrosporie fast ganz verschwunden ist. Einzelne Fälle, die unter der Diagnose Impetigo der Kopfhaut, Dyshidrosis und Ekzem, besonders der Handflächen und Sohlen gehen, sind nichts anderes als Trichophytie, daher ist in jedem Falle die sorgfältigste Untersuchung notwendig. Die Röntgentherapie ist die einzige rationelle Behandlung; von größter Wichtigkeit ist die sorgfältige Desinfektion der Kopfhaut nach der Epilation.

E. Steiner (Wien): **Zur Thymustherapie der Psoriasis vulgaris.** (Derm. Wschr. 1924/18, S. 499.) Bericht über 11 „kombiniert" behandelte Fälle — Thymusfütterung in Form von „Sanabo"-Thymustabletten oder Thymophorin; Röntgenbestrahlung 4—6 H, 3 mm Al, 22 cm, 6—10 Min., nach 4 Wochen Wiederholung. 3 Fälle geheilt, davon 1 Rezidiv nach 5 Wochen, 2 gebessert, 1 verschlimmert, 5 unbeeinflußt.

Ullmann: **Röntgenbehandlung: a) von Papillomen am Penis, b) bei Nageldystrophie.** (Wiener derm. Des. 25. 10. 23, Bericht Derm. Wschr. 1924/23, S. 650.) a) Seit 4 Jahren bestehend; Röntgenbehandlung mit mittelweicher Röhre, im ganzen 6 H., bewirkte totale Schälung der Hautpartie; b) Onychogryphosis, Aufblätterung, Dunkelfärbung. Röntgenserie bewirkte starke Reaktion, Abstoßung und Neubildung gesunden Nagels. Nach einigen Jahren Rezidiv mit gleichem Erfolg bestrahlt.

5. Gynäkologische Strahlentherapie.

Bertoloni (Allessandria): **Die verschiedenen histologischen Formen des Karzinoms des weibl. Genitales und ihre Strahlenempfindlichkeit.** (L'Actinoterapia III/5, S. 238.) Arbeit aus dem pathol.-anatom. Institute der Frauenklinik Berlin, mit Berücksichtigung der Statistik von Schäfer und Warnekros. Verf. kommt zu folgenden Schlüssen: Die histologisch verschiedenen Formen des Uterus-Karzinoms sind von verschiedener Strahlenempfindlichkeit. Weit differenzierte Formen von Plattenepithel-Karzinom, von plexiformem Bau und mäßiger Bindegewebsentwicklung, starker kleinzelliger Infiltration und guter Vaskularisation ergeben die besten Resultate. Mittelreife Formen zeigen große Energie zur weiteren Entwickelung und sind schwer zu beeinflussen; Karzinome mit starker Neigung zur Verhornung oder solche mit ausgesprochen zellulär-atypischem Bau sind ebenfalls wenig zu be-

Digitized by Google

einflussen, auch die Fälle von Adeno-Karzinom und die Rezidive ergeben schlechte Resultate. Ausgesprochen reichliche Entwicklung von Bindegewebe hemmt die Entwickelung der Tumoren, genügt jedoch nicht zu ihrem völligen Stillstande. Abgesehen davon, daß Kankroide und Adeno-Karzinom besser durch Operation zu bekämpfen sind, sind die Unterschiede in der Radiosensibilität histologisch verschiedener Tumoren zu geringfügig, um Beachtung zu verdienen. Wenig fortgeschrittene Tumoren schmelzen schon bei geringen Strahlungsintensitäten ein. Radium und Mesothorium (in unmittelbarem Kontakt mit dem Tumor) wirken vollkommener als Röntgenstrahlen. Die Einschmelzung erfolgt bei radioaktiven Präparaten schon nach wenigen Tagen. Umfangreiche, sehr beachtenswerte Statistik.

Borak (Z.-Röntgen-Inst. allg. Krkh. Wien): **Die Behandlung klimakterischer Ausfallserscheinungen durch Röntgenbestrahlung der Hypophyse und Schilddrüse.** (M. m. W. 1924/26, S. 864.) Verf. schildert die ovariellen Ausfallserscheinungen, welche nach seiner Auffassung dadurch entstehen, daß nach Ausfall der Ovarien andere inkretorische Drüsen ein funktionelles Übergewicht bekommen, vor allem die Hypophyse, in zweiter Linie die Schilddrüse. Durch leichte Bestrahlung dieser Drüsen mit $^1/_{20}$—$^1/_{10}$ Erythemdosis lassen sich die Beschwerden in kurzer Zeit sehr günstig beeinflussen. Bei Frauen, welche nach Menopause an Gewicht zunahmen, wird mit der Hypophyse begonnen, bei den andern mit der Schilddrüse, und die andre der beiden Drüsen nur nach Bedarf hinzugenommen. Technik: Schilddrüse wie bei Basedow, 1 Halsfeld 1—3mal in 1wöch. Intervallen, 4 H. Oberflächendosis, 3 mm Al; Hypophyse: 2 kleine unbehaarte Schläfenfelder, 4 H. Oberflächendosis bei 0,3 mm Zn + 1 mm Al, 170 kV, 3 mA.

Fornero (Modena): **Die Strahlentherapie in der primären und sekundären Amenorrhoe.** (L'Actinoterapia IV/1, S, 1. .) Literatur und Prioritätsfragen. Beschreibung von 4 Fällen primärer und 3 Fällen sekundärer Amenorrhoe, die mittels minimaler Dosen ($^1/_3$ bis $^1/_{10}$ der Ovarialdosen nach Seitz und Wintz) wiederholt in 10—14tägigen Pausen auf den Uterus bestrahlt wurden und normalen Menstruationstyp erreichten. 1 Mißerfolg bei einer luetischen Patientin.

Lape (Buffalo): **Röntgenbehandlung eines papillären Ovarialkystoms.** (Am. J. of Roentg. XI/5, Mai 1924, S. 454.) Wegen Verwachsungen konnte der Tumor nicht völlig entfernt werden. Je 50 mA-Min. durch 3 mm Al bei 110kV 12″ Abstand von vorn, hinten und seitlich, jeweils etwa monatlich ein Jahr lang brachte Wohlbefinden.

R. Recasens (Madrid): **Strahlentherapie bei endokrinen Störungen des Sexualapparates.** (M. Kl. 1924/24, S. 810.) Zahlreiche Fälle von Amenorrhoe wurden mit „Reizdosen der Röntgenstrahlen" behandelt. (20% HED. auf die Ovarialgegend, Intervalle von 1 Monat.) Weniger erfolgreich war die Anwendung von Reizdosen bei der Dysmenorrhoea virginalis. Die Schilddrüsenunterfunktion erfordert Anwendung der vollen HED., Entfernung der Röntgenröhre 1 m. Hyperthyreoidismus erfordert Röntgenbestrahlung großer Intensität, um Zerstörung eines großen Teiles der Zellen zu erreichen. Röntgenstrahlen als wehenerzeugendes Mittel — Reizbestrahlung der Hypophyse — wurde nicht angewandt.

Sahler (Wien): **Erfahrungen über therapeutische Erfolge mit Milzbestrahlung bei gynäkologischen Blutungen.** (W. kl. W. 1924/16.) Weitere Erfahrungen mit der Milzbestrahlung bei gynäkologischen Blutungen in der II. Universitätsfrauenklinik in Wien ergaben 26% positive, 40% negative und 34% fragliche Erfolge bezüglich des Dauerresultates, dagegen 71% positive und 29% negative Erfolge bezüglich des Primärerfolges. $^1/_3$—$^2/_3$ HED. unter 0,5 Zn + 4 mm Al bei Feldgröße von 6×8 bis 10×15 cm. Die primären Erfolge sind gut, die Dauerresultate aber schlechter; es empfiehlt sich also die Milzbestrahlung zur Erzielung eines möglichst momentanen Erfolges bei profuser Blutung anzuwenden und zum Dauererfolg mit der Ovarialbestrahlung zu kombinieren.

W. Schiller: **43jähr. Frau, die nur infolge einer Behandlung mit Röntgenstrahlen ein lebendes Kind gebären konnte.** (Wiener A.-Ges. 13. 6. 24, Bericht W. m. W. 1924/28, S. 1482.) Die geschilderte Kranke mit Uterusmyomen hatte mehrmals abortiert; nach Röntgenbestrahlung trug sie ein Kind aus.

J. Schulte (Gyn. Abt. des Städt. Katharinenhosp. Stuttgart): **Ergebnisse unserer Behandlung von 536 Genitalkarzinomen aus den Jahren 1914—20.** (Arch. f. Gyn. 121/3, S. 446.) Im ersten Teil der Arbeit wird über die Fälle aus den Jahren 1914—17, für die eine 5—8jährige Beobachtungszeit vorhanden ist, berichtet . In dieser Zeit wurden sämtliche Genitalkarzinome nur bestrahlt und zwar in den ersten 3 Jahren mit Radium allein (gewöhnlich 3mal in Abständen von 2—3 Wochen je 100 mg Radiumsalz 24 Stunden), im letzten Jahre mit Radium in Verbindung mit der Seitz- und Wintzschen Röntgentechnik. Ein Vergleich der Heilungszahlen ergibt die Überlegenheit der kombinierten Methode (26,6% gegen 11,5 bis 16,6%). Im ganzen wird berichtet, daß die operablen Kollumkarzinome in 29% geheilt wurden, die operablen Korpuskarzinome in 53%, Kollumgrenzfälle in 15%, Korpusgrenzfälle in 21%, inoperable Kollumfälle in 4,4%. Bei der letzten Gruppe handelt es sich um 4 Fälle, über die bei der Wichtigkeit gerade dieser Strahlenbehandlungserfolge ausführlicher berichtet wird: die Inoperabilität war nur auf Grund des Tastbefundes festgestellt worden. Das Ergebnis von 29% Dauerheilung bei operablen Kollumkarzinomen befriedigte den Abteilungsdirektor

Digitized by Google

(Prof. Baisch) nicht, da mit der Operation gleichartiger Fälle 38% Dauerheilung zu erreichen ist. Deswegen übt Baisch seit 1918 eine andere Behandlung der operablen Kollumkarzinome aus. Er operiert nach Wertheim und läßt eine Nachbestrahlung folgen. (3mal je 50 mg Radium + gleichzeitiger Röntgenbestrahlung.) Im zweiten Teil der Arbeit wird über die Fälle aus den Jahren 1918—20 berichtet, die beim Abschluß der Arbeit 2—4 Jahre beobachtet waren. Aus dieser Statistik interessiert vornehmlich die Gruppe der Kollumgrenzfälle. Von diesen wurden 23 bestrahlt mit dem Erfolge 24,6%iger vorläufiger Heilung und 26 operiert und nachbestrahlt mit dem Erfolge 46%iger vorläufiger Heilung. Wenn auch zu berücksichtigen ist, daß die operierten Fälle die von vornherein günstigeren waren, so spricht das so beträchtlich bessere Ergebnis der operierten und nachbestrahlten Fälle doch eine deutliche Sprache zugunsten dieser Methode bei operabeln Kollumkarzinomen. Bei operabeln Kollumkarzinomen besteht für den Verfasser kein Zweifel, daß sie der Operation und Nachbestrahlung zuzuführen seien.

Spiethoff (Jena): **Die menorrhagische Wirkung der Milzbestrahlung.** (M. m. W. 1924/23, S. 745.) Nach Milzbestrahlungen bei Hautkranken war in Fällen von längerem Aussetzen der Menses ein Wiedereintreten festzustellen. Auch verzögerte Menarche wurde herbeigeführt. Verf. nimmt Einwirkung von Milzhormonen auf die Ovarien an. Beispiele. Technik: Coolidgeröhren, FHD. 24 cm, 2½ mA, 26 cm FS, mehrmals 100 Fürstenau einheiten unter 4—7 mm Al.

W. Uter (Frauenkl. Heidelberg): **Die Röntgentherapie der Peritoneal- und Genitaltuberkulose.** (Zbl. f. Gyn. 1924/27, S. 1473.) Von 24 pathologisch-anatomisch sichergestellten Fällen heilten 21 unter Röntgenbestrahlung aus (Gewichtszunahme, Beschwerdefreiheit, Fistelschluß, Arbeitsfähigkeit), 2 wurden gebessert, 1 komplizierter steht noch in Behandlung. Einige waren vorher operiert worden, doch ist der entscheidende Erfolg der Bestrahlung zu verdanken. Bei sichergestellter Diagnose kommt letztere allein in Betracht, bei unsicheren die Probelaparotomie, wobei etwa vorhandener Aszites abgelassen und nur große, verkäste Pyosalpinxsäcke möglichst schonend abgetragen werden. Die angewandte Strahlendosis lag weit unter der sog. Ovarialdosis, die Menstruation blieb also erhalten bzw. kehrte sie bei amenorrhoisch gewordenen Kranken wieder. Technik: Veifa-Reform-Intensivapparat, A.E.G.- oder Müller-Elektronenröhren, 200 kV, 2 mA, 1 mm Cu, 50 cm Fokushautabstand, großes Feld von Nabel bis Symphyse. Dosis zunächst $^1/_8$—$^1/_{12}$ HED., dann abnehmend $^1/_{16}$, $^1/_{24}$, $^1/_{48}$ HED., Zwischenraum 4—6 Wochen. Durchschnittlich waren 4—6, bei einigen fistelnden Fällen noch einige weitere Bestrahlungen mit niedrigster Dosis.

P. Werner (Wien): **Zur Frage des Pruritus vulvae.** (W. kl. W. 1924/13.) Auf Grund der Beobachtung bei 51 Fällen von röntgenbestrahltem essentiellen Pruritus widerspricht W. der in der Literatur z. T. niedergelegten Auffassung, daß fast jeder Fall von Pruritis vulvae essential. günstig auf Röntgenbestrahlung reagiert. Etwa die Hälfte der Fälle verhielt sich refraktär, ganz gleich, ob harte oder weiche Strahlen angewandt wurden. W. schlägt im Einklang mit neueren Erkenntnissen in der Literatur (Schlein, Sippel, Haas) vor, die rein lokale Behandlung des Pruritus zurückzustellen und zu versuchen, das System der innersekretorischen Drüsen zu beeinflussen. Ovarial- und Hypophysenbestrahlung. W. kann noch nicht sagen, ob Ovarien- oder Hypophysenbestrahlung die besten Erfolge gibt, auch nicht ob jeder Fall von derselben Drüse aus beeinflußbar ist, empfiehlt aber diesbezügliche Versuche. Günstige Erfolge direkter Bestrahlung möchte er eventuell darauf zurückführen, daß hierbei die Ovarien erreicht würden.

Williams (Brooklyn): **Die Röntgenbehandlung der Uterus fibrome und nichtmalignen Meno- und Metrorrhagien.** (Am. J. of Roentg. XI/3, März 1924, S. 252.) Zur Behandlung eignen sich: Uterus fibrome mit Ausnahme der submukösen gestielten und degenerierenden, funktionelle Blutungen der Jugendlichen, Blutungen ohne grobe Veränderungen, wie sie gewöhnlich im 4. Jahrzehnt beobachtet werden, Blutungen infolge hypertrophischer oder polypoider Metritis oder Endometritis, Kontraindikation bilden infektiöse Prozesse im Becken, auch latente. Dosis: 5 mA bei 125 kV unter ¼ cm Cu + 1 mm Al aus 37 cm Abstand 1 Stunde lang von vorne auf 10×15 cm Hautfeld. Ev. Wiederholung nach 4 Wochen, und nach weiteren 2 Monaten. Die Dose erzeugt selten leichtes Erythem, dieselbe Dose auch noch von hinten erzeugt Menopause. — Ullmann empfiehlt Ra. intrauterin, das die Schleimhaut am direktesten, die Ovare am wenigsten trifft. Man kann Uterus von der Größe der 3. Schwangerschaftsmonats in 2—3 Sitzungen zur Atrophie bringen mit Rückkehr der Menstruation in 3—6 Monaten, ebenso mit kleinen Röntgendosen auf kleine Felder.

6. Chirurgische, interne, ophthalmologische usw. Strahlentherapie.

D'Armann (Mestre): **Spätfolgen nach Encephalitis lethargica mit Röntgenstrahlen behandelt.** (L'Actinoterapia IV/1, S .12.) 3 Fälle, bei denen die 1—3 Jahre nach der E. l. zurückgebliebenen Schädigungen durch die Bestrahlung gebessert wurden. Technik: kleine Dosen, mehrere Felder auf Gehirn und Rückenmark verteilt und 2—3mal wiederholt.

Digitized by Google

A. Beck (Chir. Kl. Kiel): **Zur Röntgenbehandlung des Mammakarzinoms.** (Arch. f. klin. Chir. 129, 1—2, S. 194.) Von 15 bestrahlten inoperabeln Fällen sind 4 voll leistungsfähig und seit 1½ —5 Jahren frei von klinischen Erscheinungen geblieben. Von den übrigen 11 war nur bei 2 die Bestrahlung ganz erfolglos. Langsam entwickelte Karzinome älterer Kranken waren besser zu beeinflussen, vom histologischen Bau ist die Radiosensibilität unabhängig. Eine Ca.-Dosis an sich ist nicht anzuerkennen, wohl aber eine Ca.-Mindestdosis. Eine Verbesserung der Erfolge durch Steigerung der Apparatleistungsfähigkeit ist nicht zu erwarten. Bei einem Plattenepithel-Karzinom hinter dem Ohr trat nach Intensivbestrahlung rapides Geschwulstwachstum auf. Bei einem Mammazirrhus mit ausgedehnter Hautaussaat wurden verschiedene Felder vergleichsweise verschieden bestrahlt. Die Hautknötchen verschwanden unter Radium und unter weicherer Röntgenbestrahlung (125 kV), während härtere Strahlung (185 kV) keine Wirkung hatte. Bei der prophylaktischen postoperativen Nachbestrahlung wirkt die Verteilung der für das Gewebe erträglichen Röntgenstrahlenmenge auf 1 Jahr wesentlich besser als mit Maximaldosen. (65—75% HED. in 4—6wöch. Abständen, 6—8 mal je nach Hautreaktion; allenfalls kann man nur 2—3 Serien geben.)

Behm (Rostock): **Über Frühdiagnose und Röntgenbestrahlung des Rhinoskleroms.** (Ztschr. f. Hals-, Nasen- und Ohrenhlk. 8/1, S. 130.) Nach 2maliger Bestrahlung von Nase und Kehlkopf in 2 Übersichtsfeldern von je ¼ HED. unter ½ mm Zn + 1 mm Al Nase geheilt, Kehlkopfbefund wesentlich gebessert. Darauf 3. Bestrahlung.

Chilaiditi (Konstantinopel): **Erfolge mit Strahlenbehandlung.** (Gaz. Méd. d'Orient 1924, 3—4 S. 635 und 666.) 1. Junge Frau, 130 kg schwer, im 2. Monat gravid, beweglicher Basalzellenkrebs der Mamma, mit Achseldrüsenbeteiligung. Auf den Tumor 4 Felder, je 1 HED. in 3—5 Tagen, nach 6—8 Wochen noch ¾ HED. (Symmetrieapparat, 200 kV, parallele FS mindestens 40 cm, ½ mm Zn + 3 mm Al). In die Axilla Mesothorium (= 65 mg Radiumbromid) unter 3 mm Messing in 20 mm Hautabstand 2 Tage hindurch. Seit 1½ Jahren geheilt. 2. Hartnäckige Klavi, mit Radium geheilt. 3. Osteosarkom des Schulterblatts, bei 13jähr. Mädchen. Klinische Heilung nach 3 Serien zu 3 Feldern à 2 HED.

De Courcy und Mather (Liverpool): **Röntgenbehandlung der interstitiellen Keratitis.** (Brit. J. of Radiol. Bd. 29/284, März 1924, S. 105.) 6 Fälle von luetischer interstitieller Keratitis. Behandlung mit kleinen Dosen, mittelharte Röhre (18 cm Funkenstrecke; 0,5 mm Al). Nie ernste Reaktionen, kein Erythem, kein Haarausfall, stets bedeutende Besserung, Rückgang der Infiltrate, Aufhellung der Trübung. Behandlung durch antiluet. Maßnahmen unterstützt.

H. Coutard und A. Hautant: **Ergebnisse der Röntgenbestrahlung des Larynxkarzinoms.** (Arch. d'Electr. méd. Nr. 500, Mai 1924, S. 129.) 1. Bericht über den jetzigen Zustand von 6 Fällen von Larynxkarzinom, über die die Verf. gemeinsam mit M. Cl. Begaud 1922 berichtet hatten, und die in den ersten 10 Monaten 1921 mit Röntgenstrahlen behandelt worden waren. Von diesen 6 Fällen ist ein Fall, der sich von Anfang an in schlechtem Allgemeinzustand befunden hatte, und bei dem deswegen die Bestrahlungsserie im Oktober 1921 abgebrochen wurde, im Januar 1922 gestorben. (17% Mortalität.) — 2. Bericht über weitere 6 Fälle von Larynxkarzinom, die im Dezember 1921 resp. in den ersten 5 Monaten 1922 behandelt wurden. Von diesen sind 2 gestorben. (33% Mortalität.) Von den 9 noch lebenden Kranken rezidivierten zwei nach 11, bezw. 16 Monaten. Die übrigen 7 Fälle (58%) werden als seit 15 bis 26 Monaten geheilt bezeichnet. Die Ansichten über den Wert der Röntgentherapie bei Larynxkarzinom sind in Frankreich ebenso geteilt wie bei uns. Portmann und Lachapèle haben 24 Fälle bestrahlt und bei keinem irgendeinen Erfolg erreicht. Die letzte deutsche Veröffentlichung von Jüngling (Strahlentherapie 1923, XV/1) berichtet von 13 von 1918—1922 bestrahlten Larynxtumoren, die sämtlich starben.

Dunham und Skavlem (Cincinatti): **Die Bekämpfung des Hyperthyreoidismus.** (Am. J. of Roentg. XI/3, März 1924, S. 260.) Von der Behandlung sind auszuscheiden Neurotiker mit vergrößerter, aber nicht toxischer Schilddrüse durch Feststellung des Stoffumsatzes. Mit 5 mA bei 9″ FS 12″ FHA unter 4 mm Al 7′ lang auf beide Halsseiten und oberes Sternum wurde bei genügend langer Behandlung stets bei toxischen Adenomen und Basedow Erfolg erzielt, wenn auch Herzschädigungen nicht beseitigt und der Halsumfang nicht immer verringert werden konnten. Nicht toxische Kolloidstrumen wurden natürlich operiert, Schulkröpfe sich selbst überlassen. Bestrahlte Adenome sind niemals maligne entartet. Eine Verengerung der Gefäße bei der Struma vasculosa war nicht zu verkennen.

G. Francesco: **Zur Röntgentherapie des Lymphosarkoms.** (L'Actinother. IV/1, S. 16.) Bei der bekannten Strahlenempfindlichkeit mancher Lymphosarkome empfiehlt Verf. kleinere Dosen, um unangenehme und mitunter gefährliche Nebenwirkungen hintanzuhalten. Gewisse Formen reagierten weder auf kleine noch auf große Dosen.

L. Freund (Wien): **Zur Röntgendiagnose und Röntgentherapie der Lymphogranulomatose.** (W. kl. W. 1924/10.) Bei einem Fall von Hodgkin reagierten die Drüsentumoren auf Röntgenbestrahlung mehrfach günstig. Die Radiosensibilität läßt aber mit der Zeit nach, besonders hinsichtlich heftiger

Digitized by Google

Kreuzschmerzen. Hier deckte die Röntgenuntersuchung teils konsumptive, teils produktive Knochenveränderungen auf (Ref. hat in einem lange Jahre hindurch behandelten Fall von Lymphogranulomatose ebenfalls Knochenherde nachgewiesen, die auch auf Röntgenbehandlung hin schwanden (mitget. i. Ärztl. Verein in Hamburg durch L u c e). F. hebt hervor, daß nicht nur verschiedene Individuen hinsichtlich ihrer Strahlenempfindlichkeit variieren, sondern auch verschiedene Körperstellen eines Individuums in der Empfindlichkeit differieren, sogar dieselbe Körperstelle zeitlich nicht ganz die gleichen Reaktionen darbietet.

G ö b e l l: **Zur Behandlung der Tonsillenkarzinome.** (Med. Ges. Kiel 5. 6. 24, Bericht M. m. W. 1924/28, S. 961.) Bei einem Fall trat durch Radium scheinbare Heilung ein, doch kamen große Drüsenmetastasen nach. Vortr. hat daher in einem zweiten Fall die Halsdrüsen radikal ausgeräumt und mit Radium-Röntgen nachbestrahlt.

G r o ß m a n n, S.: **Enorm großes Sarkom des Halses.** (Vorgetr. 17. Sitz. d. Röntgengesellsch. Petersburg.) Ref. Westnik. rentgenologii i radiologii Bd. 2, H. 2, S. 129—130. 1923. Demonstration eines Patienten mit enorm großem Lymphosarkom des Halses, welcher in schwerem Allgemeinzustand mit Asphyxie usw. eingeliefert wurde. Röntgenbestrahlung: 2 HED. aus großer Entfernung vorn und hinten. Tiefendosis mindestens 70%. Schon nach 18 Stunden hat sich die Geschwulst merklich verkleinert, nach 2 Tagen läßt sich mikroskopisch überall in der Geschwulst Koagulationsnekrose nachweisen. Zur Zeit der Demonstration findet sich mikroskopisch nur noch Narbengewebe. Zurzeit ist Patient als völlig geheilt anzusehen.

H a b e r m a n n (Köln): **Die Röntgentherapie der gonorrhoischen Komplikationen.** (Derm. Kongr. 1923 = Arch. f. Derm. 145, S. 171.) Erfolge bei hartnäckigen periurethralen Infiltraten, Follikulitiden und Kavernitiden mit positivem Gonokokkenbefund. Vor der Bestrahlung spezifische Sensibilisierung (Vakzineeinspritzung v. 20 Millionen Keimen intramuskulär), ferner Desensibilisierung der Urethralschleimhaut mit (1 : 25 000) Adrenalinlösung. Dosis ¼—½ ED. unter 4 mm Filter, Schutz der Testikel durch Bleidüten.

M. H a n d m a n n (Döbeln): **Vollständige Rückbildung einer traumatischen Iriszyste nach Röntgenbestrahlung.** (Klin. Monbl. f. Aughlk. Bd. 72, Jan.-Febr. 1924, S. 111.) Die Zyste war nach Eisensplitterverletzung (Extraktion) entstanden und hatte sich nach Iridektomie wieder gebildet. Nach 4maliger Bestrahlung in kurzen Abständen (jedesmal unter der Epilationsdosis; 3 mm Al) nahm sie zunächst noch etwas zu und verschwand dann langsam.

H a n f o r d (Chicago): **Zungenkrebs unter dem Einfluß von Ra, Elektrokoagulation und X-Strahlen.** (J. of Radiol. V/2, Febr. 1924, S. 55.) Behandlung des Zungenkrebses lokal mit Ra- (und Emanations-) nadeln, des beginnenden mit 600—1000, des vorgeschrittenen und 2000—2500 mgh., Behandlung der nicht fühlbaren Halsdrüsen mit 2000—3000 mgh. Ra aus 2—2½ cm Abstand, die fühlbaren erhalten durch Ra-nadeln 1500 mgh. Mitunter kommen Rezidive vor, manchmal in Form von abgestorbenem, nicht heilendem Gewebe. Dieses wird am besten bis auf 1 cm im Gesunden mit Elektrokoagulation entfernt. Wie bei den Ra-nadeln empfiehlt sich vorherige Unterbindung der Art. sublingualis.

H. H e n s e n u. H. S c h ä f e r (Hamburg-Eppendorf): **Über die Ergebnisse der Röntgenstrahlen-Behandlung bei Augenkrankheiten bzw. Tumoren des Sehapparates.** (Arch. f. Ophth. 114/1, S. 123.) Bei Epiphora Heilung oder wesentliche Besserung, bei Lidkarzinom größtenteils günstige Erfolge, ebenso bei Tuberkulose des Sehapparats. Bei hämorrhagischem Glaukom wurden weitere Blutungen verhindert. Tiefer liegende Orbitelsarkome wurden nicht vollständig zerstört. Von intraokularen Tumoren wuchs ein Gliom nach Bestrahlung auffallend rapid. Von intrakraniellen Geschwülsten wurden Sarkome am ehesten beeinflußt. Literatur.

H o d g e s (Richmond): **Die Röntgenstrahlen bei der Behandlung von Karbunkeln und anderen Infektionen.** (Am. J. of Roentg. XI/5, Mai 1924, S. 442.) Jeder Karbunkel sollte bestrahlt werden; man gibt 32 mA′ bei 9″ FS. durch 9 ccm Al aus 9″ Abstand und die Hälfte der Dosis ev. in 4 Tagen. Kleine Inzision nach dem Erweichen. Teilweise flossen die Karbunkel in einen Eiterherd zusammen, größere mit mehreren Höhlen sezernierten weniger, wurden weicher und reiner, die Lymphangitis ging in wenigen Stunden zurück, die Schmerzen nahmen ab. Andere lokale Entzündungen verhalten sich ähnlich.

H o l z k n e c h t (Wien): **Schilddrüsenkarzinom und Röntgenbestrahlung.** (W. kl. W. 1924/17.) Daß zahlreiche chirurgische Karzinomen auf Röntgenbehandlung keineswegs so gut reagieren, wie manche Autoren wohl fälschlich gehofft haben, und daß diese Hoffnungen auch durch „moderne" Technik nicht in Erfüllung gegangen sind, ist kein Grund, „das Kind mit dem Bade auszuschütten". Das Karzinom der T h y r e o i d e a reagiert vielfach sehr günstig, worauf P e r t h e s unter Bezug auf die Erfahrungen von E i s e l s b e r g, S c h m i e d e n, S u d e c k, H a e n i s c h aufmerksam gemacht hat. H o l z k n e c h t hat die gleichen Erfahrungen gemacht. Ein Schilddrüsenkarzinom n i c h t zu bestrahlen ist ebenso verfehlt, als ein Magenkarzinom zu bestrahlen.

J a u l i n und L i m o u z i: **Poliomyelitis anterior acuta des Erwachsenen, Röntgenbehandlung.**

Digitized by Google

(Arch. d'Electr. méd. Nr. 500, Mai 1924, S. 141.) Bei einem 35jährigen Manne ohne hereditäre Belastung setzte die Krankheit plötzlich unter dreitägigem Fieber und Schmerzen in der Wirbelsäule ein. Allmählich zeigte sich dann eine Muskelschwäche in den Beugemuskeln der oberen Extremitäten und eine Atrophie in Handmuskulaturgruppen. Nach 5 Röntgenbestrahlungen, über deren Art nähere Angaben fehlen, Besserung. Nach 3 Monaten besteht noch die Muskelschwäche hauptsächlich im rechten Arme. Nunmehr 19 Röntgenbestrahlungen. Daraufhin fast vollständiges Verschwinden der Symptome. Es wird angenommen, daß, wenn der Kranke nicht nach den ersten 5 Sitzungen die Behandlung unterbrochen hätte, der Bestrahlungserfolg noch günstiger gewesen wäre.

E. Joël (Krkh. Moabit-Berlin): **Vergleichende Untersuchungen über Röntgen- und Atophanbehandlung bei Leukämien.** (Ztschr. f. klin. Med. 100, 1—4, S. 170.) Die Wirkungsweise beider Behandlungsarten ist verschieden: beim Atophan spezifische Steigerung der Nierenleistung für die Harnsäureausscheidung, bei Bestrahlung Leukozytenzerfall mit entsprechend gesteigerter N-, Harnsäure- und Phosphorsäureausfuhr.

Jüngling (Tübingen): **Das Mammakarzinom und seine zeitgemäße strahlentherapeutische und chirurgische Behandlung.** (Kl. W. 1924/24, S. 1077.) Verf. verlangt eine dreijährige Statistik, ehe man dem Vorschlag Jarres (Kl. W. 1924/14), vorzubestrahlen und dann weniger gründlich zu operieren, näher tritt.

Fr. Kraus (Berlin): **Ein Fall von Struma maligna.** (M. Kl. 1924/16, S. 523.) Kasuistik: Das Bemerkenswerteste der Beobachtung — Operationen 1899, 1908 und 1913 — ist die Kombination von Struma maligna (mikroskopische Untersuchung) und Myxödem, sowie der langjährige Verlauf (Schilddrüsentabletten- und Bestrahlungsbehandlung). Die Idealtherapie ist frühzeitigste Totalexstirpation und nachfolgende Bestrahlung (Röntgen, Radium).

Leonard (Boston): **Die Anwendung der Röntgenstrahlen beim Keuchhusten.** (Am. J. of Roentg. XI/3, März 1924, S. 264.) Mit 5 mA bei 6″ FS. und 14″ HFA. 4′ lang jeden zweiten Tag abwechselnd von vorn und hinten auf Brust und untere Halsgegend gelang es, in 3 oder 4 Sitzungen an 400 Fällen mit 200 Kontrollfällen bei Kindern unter 1 Jahr in 100%, bei älteren in 75%, die Anfälle, besonders das Erbrechen, nach Heftigkeit und Häufigkeit zu mildern. Die Krankheitsdauer war nur bei 1—2jährigen herabgesetzt. In der dritten Krankheitswoche, zur Zeit des Krampfhustens und der stärksten Drüsenschwellung, ist auch der Erfolg am besten. Durch frühere Behandlung konnte der Eintritt des Krampfhustens nicht verhindert werden. Eine Verkleinerung der Drüsenpakete trat erst einige Wochen nach der Bestrahlung auf.

Chr. Linder (Chir. Kl. Basel): **Resultate der postoperativen Röntgenbestrahlung der Mammakarzinome.** (D. Ztschr. f. Chir. 185, 5—6, S. 385.) Nachforschungen über 104 systematisch nachbestrahlte Fälle zeigten nach einem Jahr noch 58%, nach drei Jahren noch 43% rezidivfrei am Leben, während bei Nichtbestrahlten nur 17% dreijähriger Rezidivfreiheit sich ergaben. Die besten Erfolge (nämlich 77%) wurden erreicht bei Anwendung von 1—2 Intensivbestrahlungen (14 Tage postoperativ an drei aufeinanderfolgenden Tagen je zwei Sabouraud unter ½ mm Zink auf vordere Brustwand [Narbe], Axilla und Supraklavikulargrube, also drei große Felder; nach ½ Jahr ev. zweite ebensolche Serie).

May (Orange): **Chirurgische und Röntgenbehandlung des Rektumkarzinoms.** (Am. J. of Roentg. XI/3, März 1924, S. 246.) Empfehlung der in der Schmiedenschen Klinik und im Holfelderschen Institut geübten Behandlung.

Owen (Topeka): **Röntgenbehandlung eines Melanosarkoms.** (Am. J. of Roentg. XI/4, April 1924, S. 335.) Auf den Tumor am Vorderarm allein wurden gegeben an 3 aufeinanderfolgenden Tagen je ½ Stunde 5 mA ungefilterter Strahlung bei 10″ FS und 10″ Entfernung, später ½ Stunde desgleichen monatlich bis zu 3½ Stunden, ferner dazu jeweils ½ Stunde gefilterter Strahlung (6 mm Al) aus 14″ Abstand bei gleicher FS bis zu 13½ Stunden über Vorderarm, Achsel und Brust. Nach 4 Monaten war ein Ulkus, nach 7 eine eingedellte Narbe zu sehen.

O. H. Petersen und Joh. Hellmann (Chir. Kl. Kiel): **Über die Erfolge der Röntgenbehandlung der Knochen- und Gelenktuberkulose.** (D. Ztschr. f. Chir. 185, 3—4, S. 230.) Die Überlegenheit der Röntgentherapie, die nur die lange Dauer gegen sich hat, war in vielen Fällen ausgesprochen, besonders bei fistelnden Fällen. Bei Komplikation mit anderweitiger Tb. und in höherem Alter ist radikale Behandlung vorzuziehen. Epiphysenschädigung und allgemeine Aussaat (Meningitis) sind nicht als Folgen der Bestrahlung zu fürchten. Vorsicht ist bei starker Weichteilbeteiligung geboten, da sich Geschwüre entwickeln können, die sich aber von wahren Röntgengeschwüren unterscheiden lassen. Es soll mit kleinen Dosen behandelt, stärkere Einschmelzung vermieden werden. (Induktorapparat mit Gasunterbrecher; 6 Bénoist-Walter, 1—2 mA, 3—4 mm Al, Fokushautabstand 15—20 cm; Gelenke meist 4 Felder auf 4 Seiten, 5—6 Serien mit vierwöchentlichen Pausen oder länger.) Bericht über 669 Fälle; Erfolge beim Handgelenk sehr gut, auch beim Fußgelenk mit Ausnahme fistelnder seniler Fälle; Ellbogengelenk weniger günstig, Kniegelenk besser, namentlich jugendliche, Schultergelenk gut, auch fistelnde Hüft-

Digitized by Google

gelenke dankbar; kleine Knochen am dankbarsten, Becken ungünstig; Schädelknochen und Spondylitis erfreulich. Bei multiplen Herden und bei fistelnden resezierten Fällen gute Erfolge.

Piccaluga (Rom): **Die Röntgentherapie der chirurgischen Tuberkulose mit besonderer Berücksichtigung der Immun-Reaktionen.** (La Radiol. med. XI/5, Mai 1924, S. 312.) Untersuchungen über die Änderungen, die der opsonische Index im Laufe der Bestrahlungen erfährt. Kleine Dosen, ca. $^1/_{20}$ bis $^1/_5$ der E.-D. Leichte bis mittelschwere Filterung. Stets wurde ein Ansteigen des opsonischen Index beobachtet, ohne sichere negative Phase. Die Bestrahlungen folgten in Abständen von mehreren Tagen bis Wochen. Zweckmäßig wurden die Bestrahlungen mit Injektionen von Antigen verbunden, wodurch der Effekt gleichmäßiger wurde. Verf. empfiehlt daher kleine lokale Dosen, um sicher alle Schädigungen zu vermeiden. Intervalle von mehreren Tagen, um sicher die negative Phase zu vermeiden; dazwischen geschaltete Antigenbehandlung ergibt bessere Erfolge. Die Kurve des opsonischen Index ergibt ein sehr verwendbares Kriterium zur Beurteilung des Erfolges.

Prusciano: **Über Strahlentherapie der Malaria.** (L'Actinotherapia III/5, S. 293.) Verschiedene Angaben über die Größe der zu verwendenden Dosen; Schwierigkeit, diese Größen miteinander zu vergleichen. Verf. verwendet je nach der Erkrankung verschieden große Dosen, im allgemeinen $^1/_5$ bis $^1/_4$ der Erythemdose. Damit erzielte er bei chronischen Malarien gute Erfolge. Bei Rezidiven oder chininresistenten Formen wurde außer der Milz auch noch das Knochenmark der unteren Extremitäten bestrahlt. Erzielt wurde stets rasches Verschwinden des Milztumors, Vermehrung der weißen Blutelemente, Hebung des Allgemeinbefindens. Die Anfälle blieben mit Ausnahme rezidivierender Formen gleich nach der Bestrahlung aus.

Quick (N. Y. C.): **Einige Überlegungen über die Behandlung des Speiseröhrenkrebses.** (Am. J. of Roentg. XI/5, Mai 1924, S. 383.) Ösophagoskopie bewahrt mitunter vor röntgenologischen Fehldiagnosen. Im allgemeinen kommt nur palliative Behandlung in Frage, vor allem ist möglichst früh Gastrostomie zu empfehlen; aber auch auf Freilegung und interstitielle Ra- (Nadel-)behandlung darf man hoffen. Die ursprüngliche Behandlung mit kleinen Radiumdosen von innen verhindert nur oberflächliche Ulzeration; stärkere Dosen wirken durch Schwellung und Zerstörung ungünstig. Harte Röntgenstrahlen und äußerliche Radiumfernbestrahlung wirken ev. zusammen mit innerlich lokaler Anwendung von Radium günstig. Den besten Einfluß auf Lebensdauer und Beschwerden hat die frühzeitige Gastrostomie. In der **Diskussion** wird die Untersuchung in Bauchlage mit L.-drehung, so daß die Kardia am höchsten steht, empfohlen; so läßt sich auch die Beschaffenheit der Speiseröhre unterhalb der Stenose feststellen. Nur bei rasch reagierenden Fällen kann man sich die Gastrostomie ersparen.

H. Rahm (Chir. Kl. Breslau): **Zur Frage der Nachbestrahlung operierter Mammakarzinome.** (Beitr. z. klin. Chir. 131/3, S. 716.) Statistik über die letzten 9 Jahre. Einteilung der Fälle in 4 Gruppen je nach Art der Bestrahlung. Die Ergebnisse „sprechen vorläufig nicht gegen die Nachbestrahlung, sind allerdings auch nur mit Vorsicht zu deren Gunsten verwertbar". Mit Zunahme der Strahlenintensität nahmen die Rezidive nicht zu. Es waren vorwiegend vorgeschrittene Karzinomfälle.

A. Rütz **(Berlin): Über Schweißdrüsenabszesse der Achselhöhle und ihre Behandlung mit Röntgenstrahlen.** (M. Kl. 1924/20, S. 672.) Bei der Entstehung der Schweißdrüsenabszesse spielt neben der exogenen (Kokken, mechanische Schädigung) auch eine endogene Komponente (Sympathikotonie, Minderung der Abwehrkräfte) eine Rolle. 31 Schweißdrüsenaffektionen in allen Stadien wurden mit Röntgenstrahlen behandelt. Subakute und akute Fälle bekamen relativ kleine Dosen in ein oder zwei Sitzungen, bei chronischen Fällen wurde in verzettelter Form meist eine Verödungsdosis gegeben (1 HED? d. Ref.). Die subakuten Fälle wurden 2—3 Tage nach der Operation bestrahlt. Unter der Wirkung der Röntgenstrahlen gingen die subakuten Infiltrate in einigen Fällen spontan zurück oder es kam zu rascher Abszedierung. Einige subakute Fälle mit vorhandener Fluktuation gingen erst nach 4—5 Tagen zurück. Bei den operierten akuten Schweißdrüsenabszessen war 6 Tage nach der Bestrahlung Resistenzsteigerung der Wunde unverkennbar. „Alle Stadien der Schweißdrüsenaffektionen wurden durch Röntgenstrahlen günstig beeinflußt."

G. Schwarz: **Karzinomulkus der Wange, durch Röntgenbestrahlung fast geheilt.** (Wiener Ärzte-Ges. 23. Mai 1924. Bericht W. m. W. 1924/25, S. 1324.) 82jährige Frau, Basalzellenkrebs der Wange seit 2 Jahren. 2 HED. in 3 Dosen verteilt an 3 aufeinanderfolgenden Tagen.

G. Sondermann (Freiburg i. B.): **Über rektale Hedonaleinschläferung zur augenärztlichen Diagnostik und Therapie bei kleinen Kindern.** (Klin. Monbl. f. Aughlk. Jan./Febr. 1924/72, S. 195.) Bei einem noch nicht 1 Jahr alten Kind wurde die für Röntgenbestrahlungen eines doppelseitigen Glioma retinae nötige Ruhe durch Hedonalklysma (ca. 1,0 g auf 50 ccm Haferschleim in den gut gereinigten Darm) erreicht.

Spinelli (Neapel): **Bemerkenswerte Erfolge der offenen Bestrahlung des Brustkrebses während der Operation.** (L'Actinoterapia IV/2, Febr. 1924, S. 65.) Beschreibung des Institutes und der Technik.

Digitized by Google

Nach gründlicher Ausräumung des Tumors und der regionären Drüsen (gegebenfalls auch der supraklavikulären) wird der Hautlappen zurückgeklappt und das offene Wundgebiet in einer Sitzung intensiv bestrahlt; große Dosen (über Erythem) Schwerfilterung. Gemessen bis zu 140% der HED. Da im Bestrahlungsgebiete keine hochsensiblen oberflächlichen Gewebe liegen (Faszien, Muskel, Rippen und Knorpel), keine Schäden zu befürchten. Nach der Bestrahlung Schluß der Wunde. Primäre Heilung. Bisher 9 Fälle mit maximal 2½jähriger Beobachtungszeit. Davon derzeit 4 rezidivfrei.

F. Sternberg und St. v. Gönczy (Budapest): **Über Indikationen und Kontrolle der Leukämiebehandlung auf Grund neuer Prüfungsmethode.** (Ztschr. f. klin. Med. 600, 1—4, S. 257.) Verf. benutzen die „leukopenische Reaktion" auf Diathermie zur Indikationsstellung bei Durchführung der Leukämiebehandlung mit Röntgenbestrahlung, Benzol usw.

Stevens (Montclair): **Statistik und Technik der Behandlung oberflächlicher maligner Geschwülste mit Radium, Röntgenstrahlen und Elektrokoagulation.** (Am. J. of Roentg. XI/3, März 1924, S. 241.) Basalzellenepitheliome sind leicht zu entfernen, Pflasterzellenepitheliome nur vor dem raschen Wachstum bei Mitbestrahlung der Lymphbahnen, Fibrosarkome müssen mit ihren Blut- und Lymphwegen vor der Metastasierung genügend bestrahlt werden; Melansosarkome sind hoffnungslos, nur Melanome vor der sarkomatösen Umwandlung versprechen Erfolg. Vorher wird stets Elektrokoagulation verwendet; das bis ins Gesunde hinein zerstörte Gewebe wird vorsichtig entfernt. Sodann werden Basalzellenepitheliome mit 170 e.s.e. bei 134 kV unter 6 mm Al oder 0,25 mm Cu + 2 mm Al, Pflasterzellenepitheliome mit 200 e.s.e. bei 200 kV unter Schwermetallfilter bestrahlt, wobei auch die Lymphbahnen 170 e.s.e. erhalten, bzw. wenn sie erkrankt sind, 200 e.s.e. unter Spickung der Drüsen mit Radiumnadeln. Fibrosarkome werden wie Pflasterzellenepitheliome, Melanome wie Basalzellenepitheliome behandelt. Jede Dose wird möglichst in einer Sitzung verabreicht. Mit dieser Technik wurden bei Melanomen, kleinen Basalzellen-, noch lokalisierten Plattenzellenepitheliomen, lokalisierten Fibrosarkomen 100%, bei (Melanosarkomen u.) metastasierten Fibrosarkomen keine, bei großen Basalzellenepitheliomen 90%, bei Rezidiven von Pflasterzellenepitheliomen 41%, bei metastasierten Pflasterzellenepitheliomen 18% Heilungen erzielt.

H. Wassing (Wien): **Beitrag zur Strahlenbehandlung tuberkulöser Augenerkrankungen.** (Klin. Monbl. f. Aughlk. Jan./Febr. 1924/72, S. 175.) In 2 von 4 hartnäckigen Fällen (Iritis, Keratitis prof. und Scleritis chron.) hatten Radiumdistanzbestrahlungen günstigen Erfolg. Dosis 600 mg-El-h auf 2 Felder verteilt, Abstand der beiden parallelen Strahlungskörper voneinander: 2 cm, Abstand vom geschlossenen Augenlid 1 cm (Wattepolster), Filter 1 mm Messing und Guttaperchapapier, Intervall 7—8 Wochen. Bei dieser Anordnung fand Verf. bei etwa 600 mg-El-h die unterste, bei 1200 mg-El-h die oberste Grenze (Übergang zur Reaktion II. Grades) der „Dosenstufe" des Erythems. Schädigung wurde nicht beobachtet.

A. Weiß (Budapest): **Über die Röntgentherapie der kindlichen Tuberkulose.** (Jb. f. Kindhlk. 104/6, S. 365.) Bericht über 400 behandelte jugendliche und kindliche Tuberkulöse. Von 270 Lymphomen 51 gebessert, 194 geheilt (meist nach der 5.—6. Bestrahlung bei 4—6wöchentlichen Pausen. Von 76 Knochen-Gelenktuberkulosen 24 geheilt, 18 anhaltend gebessert; hier soll die kranke Stelle nicht mehr als 30—40% HED. auf einmal bekommen, Pause 4—6 Wochen. Bei Lupus, Skrofuloderma, Tendovaginitis tuberc. Oberflächenbestrahlung, je eine Hautfläche erhält ⅓ bis ¼ HED. unter 2—3 mm Al, Pausen 3—4 Wochen. Bei tuberkulöser Peritonitis an 2—3 aufeinanderfolgenden Tagen Bauch von vorne und hinten ($2 \times 4 = 8$ Felder) aus 23 cm Entfernung unter 5 mm Al. — Bei Pleuritis sicca und adhaesiva brachten 1—2 Bestrahlungen rasches Aufhören des Schmerzes und Hustenreizes.

Wieland (Basel): **Klinisches über Bronchialdrüsentuberkulose im Kindesalter.** (Schweiz. med. W. 1924/8 und 9.) Bei großen umschriebenen Hilusknoten wird mit Erfolg röntgenbestrahlt. Konzentrische Bestrahlung von vorn, von der Seite und von hinten in vierzehntägigen Intervallen mittels 3 mm Al. gefilterter Strahlung und ½ HED. pro Feld und Sitzung. Über 2 Sabouraud-Einheiten pro Einzelfeld wird nicht hinausgegangen.

Witherbee (N. Y. C.): **Indikationen für die Röntgenbehandlung bei chronischer Tonsillitis und Pharyngitis.** (Am. J. of R. XI/4, Apr. 1924, S. 331.) Durch Zerfall d. Lymphzellen und Lymphfollikel tritt eine Schrumpfung von innen heraus auf, so daß im Gegensatz z. Ätzbehandl. die Krypten evertiert u. gereinigt werden. Dazu kommt die biochemische Umstellung des Gewebes. Da bei Rachenerkrankungen alle lymphoiden Organe befallen zu sein pflegen, kann Operation nur einen Teil entfernen. Die Indikation ergibt sich von selbst für die Fälle, wo Operation wegen sonstigen Krankheiten, wegen Mitinfektion der Umgebung ausgeschlossen oder ungenügend sein würde. Der Zentralstrahl wird gerichtet auf einen Punkt etwa 2—3 cm hinter dem Angulus mandibulae bei um etwa 45 Grad seitlich gedrehtem Kopfe am horizontal liegenden Patienten; so werden beide Tonsillen fast gleichmäßig getroffen. Gerber heilte Leptothrinxinfektion der Tonsillen, indem er mit 200 kV etwa 30% HED. an die Tonsillen brachte. Nach Simpson setzt die Kombination von Radiumauflagen ½ Stunde lang mit Röntgenbestrahlungen die Zahl der nötigen Röntgenbehandlungen auf die Hälfte, 3—4, herab. Bei Kindern gibt

Digitized by Google

man Emanationsnadeln von ¼ Millicurie. Witherbee sieht nach 8 Behandlungen nach und gibt evtl 2 weitere; langsame Rückbildung der Gewebe hält er für besser, daher verwendet er kein Radium.

Witherbee (N. Y. C.): **Die X-Strahlen bei den verschiedenen Infektionsformen.** (J. of Radiol. V/1, Jan. 1924, S. 18.) Durch biochemische Umstellung des befallenen Gewebes und seiner Umgebung gelang es W., in 80% bei rekurrierender Tonsillitis und Pharyngitis, ebenso bei Pharyngitis nach Tonsillektomie mit kleinen Dosen Besserungen zu erzielen. Übersicht über bisher schon veröffentlichte Erfolge bei verschiedenen Infektionskrankheiten mit kleinen Röntgendosen.

Gerhard Wodtke (Hamburg): **Zur Frage der Röntgenbehandlung der akuten Leukämie.** (M. Kl. 1924/16, S. 530.) Röntgenbestrahlung bei drei Fällen von akuter Stammzellenleukämie erwies sich in hohen Dosen als schädlich, in geringen Dosen als zum mindesten nicht nützlich. Verglichen mit den guten Erfolgen dieser Therapie bei chronischer Leukämie (meistens! Ref.) muß diese Tatsache die Sternbergsche Theorie — die akute Leukämie ist eine septische Allgemeininfektion und der chronischen Form wesensfremd — stützen.

Zaccaria (Ferrara): **Adenokarzinom des Intestinaltraktes, mit Röntgentherapie behandelt.** (La Radiol. medica XI/3, März 1924, S. 154.) Ein bei Probelaparatomie inoperabel erwiesener Tumor der l. Unterbauchgegend mit zahlreichen Aussaaten über das ganze Peritoneum ergab histologisch mit großer Wahrscheinlichkeit die Diagnose Adenokarzinom. Die 71jährige Frau wurde nach Heilung der Laparatomiewunde in 2 Serien einer Intensivtherapie unterzogen (Dosen nicht angegeben). Schon 3 Monate nach der Bestrahlung Besserung, 9 kg Körpergewichtszunahme, Blutbild normal. Ist wieder arbeitsfähig und befindet sich derzeit (1½ Jahre nach der Bestrahlung) noch in Beobachtung.

7. Verwandte physikalische Heilmethoden.

William Becker: **Therapie des Karzinoms mit Hilfe von Sonnenstrahlen.** (Ztschr. f. Krebsf. 21/3, S. 253.) Die einzelnen Teile der Geschwulst wurden durch 15 Sekunden lange Einwirkung der durch ein Brennglas gesammelten Strahlen vernichtet, die ganze Gegend hierauf mit gewöhnlichem Sonnenlicht weiterbestrahlt, die Haut dann mit einer Tinktur bestrichen. Bei Skirrhus der Mamma wird die darüberliegende Haut abgetrennt, die Wunde offen gelassen zwecks Ausscheidung des „Krebsgiftes". — Anschließend (S. 255) bestätigt F. Blumenfeld die günstigen, wenn auch vorübergehenden Erfolge bei einigen der in seinem Institut bestrahlten oberflächlichen Tumoren.

L. Blotnikoff und P. Stradyn: **Die Behandlung der chirurgischen Tuberkulose mit der Quecksilber-Quarzlampe.** (Woprossy Tuberkuljesa, 1923,I/2, S. 59—73. [Russisch.]) Die Autoren haben bei der chirurgischen Tuberkulose mit streng konservativer Behandlung und Bestrahlung mit der Quarzlampe vorzügliche Resultate erzielt. Unter 65 Arthritiden wurde in 29% ein durchaus genügendes, in 51% ein genügendes Resultat erzielt, in 20% war kein Erfolg festzustellen. Bei Tuberkulose der langen Röhrenknochen wurde in 14 Fällen ein genügendes, in 5 Fällen ein durchaus befriedigendes Resultat erzielt. Spondylitis ergab 5 erfolglose und 30 mehr weniger befriedigende Resultate. Sehr gute Erfolge bei Kombination der Bestrahlung mit der Operation nach Albee. Bei Peritonitis wurde in 13 Fällen ein gutes, in 1 Fall ein genügendes Resultat erzielt, 1 Fall wurde ohne Erfolg behandelt. Lymphadenitis ergab 19 sehr gute Erfolge und 15 genügende Erfolge, 9 Fälle verliefen resultatlos, bessere Erfolge wurden bei der Kombination mit Röntgenbestrahlung erzielt.

J. Kowarschik (Wien): **Der Hautwiderstand bei der Diathermie.** (W. kl. W. 1924/11.) Im Gegensatz zum faradischen und galvanischen Strom ist beim Diathermiestrom der Widerstand der Haut ein auffallend geringer, wie K. an mehreren Experimenten nachweist. Wäre dem nicht so, so wäre eine therapeutisch ausreichende Tiefenerwärmung mit dem Diathermiestrom unmöglich infolge vorzeitiger Überhitzung der Haut. Der Widerstand der Haut ist tatsächlich nicht viel größer als der Widerstand gut leitender Muskeln.

Moldenschard: **Neue Kohlenbogenbestrahlungslampen.** (D. m. W. 1924/13.) Besprechung verschiedener Typen der für die Bestrahlung geeigneten Bogenlampen. Am meisten empfohlen werden die Jupiterkohlenbogenlampen.

Oehlecker (Hamburg): **Die Behandlung der Knochen- und Gelenktuberkulose.** (M. Kl. 1924/25, S. 847.) Die Therapie der Knochen- und Gelenktuberkulose besteht in erster Linie in der Allgemeinbehandlung. Neben guter Ernährung sind die Heilfaktoren: Licht, Luft, Sonne. Die Heliotherapie im Hochgebirge ist wohl die beste Form der Allgemeinbehandlung. Doch sind an günstig gelegenen Orten der Meeresküste wie auch der Tiefebene gute Heilresultate zu erzielen. Künstliche Lichtquellen können in der unwirtlichen Jahreszeit zur Hilfe herangezogen werden, doch soll ihre Wirkung nicht überschätzt werden. Das lokale Leiden erfordert sorgfältige chirurgisch-orthopädische Überwachung. Der Behandlung des Gesamtorganismus wie den örtlichen Maßnahmen am erkrankten Skelettabschnitt muß unbedingt konsequente Durchführung gesichert sein. Diese Bedingung wird am besten in Sonder-

Digitized by Google

anstalten erreicht. Der Bau von Spezialkrankenanstalten in Form von Volksheilstätten wird empfohlen.

Oelze-Rheinboldt (Leipzig): **Portiobestrahlung bei Gonorrhoe und Fluor.** (Derm. Kongr. 1923 = Arch. f. Derm. 145, S. 176.) Der Zeißsche Bestrahlungsapparat nach Engelhorn bewährte sich in vielen Fällen, besonders auch zur Beseitigung von Erosionen und Ulzerationen nicht maligner und spezifischer Art an der Portio.

Z. Rausch (Budapest): **Zur Frage der Dosierung der Quarzlichtstrahlen.** (Ztschr. f. d. ges. physik. Ther. 28, 5/6, S. 97.) Die Kellersche Jodmethode ist zur Feststellung der Lichtintensität geeignet, für dosimetrische Benutzung jedoch nur mit Berücksichtigung der individuellen Hautempfindlichkeit verwendbar.

Roucayrol (Paris): **Die endourethrale und endovaginale Diathermie.** (Arch. d'Electr. méd. Nr. 500, Mai 1924, S. 134.) Die Methode der endourethralen und endovaginalen Anwendung der Diathermie des Verf. beruht auf der Anwendung eines möglichst kräftigen Hochfrequenzstromes, der nicht direkt gemessen wird durch das Milliamperemeter, sondern indirekt durch das Galvanometer, das die Temperatur in den durchwärmten Geweben anzeigt. Die Arbeit bringt eine ausführliche Beschreibung der Apparatur und der Technik der Anwendung. Auf Grund seiner eigenen Erfahrungen und der Erfolge in zahlreichen Kliniken bezeichnet Verf. die Diathermie als ein neues, wirksames Hilfsmittel im Kampfe gegen die Gonorrhoe. Bei der Gonorrhoe des Mannes wie des Weibes wurden mit der Diathermie definitive Heilungen erzielt in vielen Fällen, die allen klassischen Methoden getrotzt hatten.

E. Schott und F. Schlumm (Köln-Lindenburg): **Beobachtungen bei Anwendung der Allgemeindiathermie.** (Ztschr. f. d. ges.-physik. Ther. 28, 5/6, S. 91.) Die Beobachtungen betreffen Körpertemperatur, Schweißausbruch, Puls, Blutdruck und Atmung. Chronische Arthritis gibt ein Hauptindikationsgebiet für Allgemeindiathermie.

Thomson (Lincoln): **Die physikalische Therapie bei gewissen orthopädischen Krankheiten mit besonderer Berücksichtigung der ultravioletten Strahlen.** (J. of Radiol. V/2, Februar 1924, S. 46.) Gute Erfolge der künstlichen Höhensonne bei Brüchen, Pottschem Buckel, Arthritis, Neuritis, Osteomyelitis, Verbrennungen, Wunden usw.; die Wirkung zeigte sich vor allem gegen die Schmerzen, gegen Ergüsse und in der Verbesserung der Zirkulation.

Patentanmeldungen.

Klasse 21 g.

H. 92 298. Dr. Erich Henschke (Berlin): Einrichtung zur Messung der an der Röntgenröhre herrschenden Spannung. 2. 1. 23.

R. 58 761. Reiniger, Gebbert & Schall A.-G. (Erlangen): Einrichtung zum Betrieb von Hochspannungsapparaten, insbes. von Röntgenröhren. 20. 6. 23.

R. 58 852. Reiniger, Gebbert & Schall A.-G. (Erlangen): Einrichtung zum Betriebe von Hochspannungsapparaten, insbes. Röntgenröhren. 2. 7. 23.

Klasse 30 a.

A. 38 090. Dr. Ake Akerlund (Stockholm): Blende für Röntgenaufnahmen und Durchleuchtungen.

R. 58 803. Reiniger, Gebbert & Schall A.-G. (Erlangen): Vorrichtung zur Untersuchung mittels Röntgenstrahlen. 25. 6. 23.

B. 106 749. Dr. G. Bucky (Berlin): Vorrichtung zur Vermeidung der bildverschleiernden Wirkung der Sekundärstrahlen bei der Herstellung von Röntgenbildern.

S. 59 378. Siemens & Halske A.-G. (Siemensstadt bei Berlin): Röntgengerät. 4. 4. 22.

V. 18 751. Voigt & Harffner A.-G. (Frankfurt a. M.): Anordnung von Schaltern zur Aufnahme von Röntgenphotographien. 3. 12. 23.

Klasse 30 f.

H. 89 360. Dr. Erich Henschke (Berlin-Schmargendorf): Verfahren zur Messung der Dosis von Röntgenstrahlen. Zus. z. P. 391 317. 1. 4. 22.

Klasse 42 c.

R. 57 516. Dipl.-Opt. A. Rösch (Nordhausen): Klammerstativ. 27. 12. 22.

Digitized by Google

Klasse 57 a.

Sch. 69 108. Dr. E. Schantz (Freiburg i. B.): Vorrichtung zur Herstellung verzerrungsfreier Röntgenaufnahmen. Zus. z. Pat. Sch. 68 466. 8. 12. 23.

T. 27 980. Paul Tauchert (Berlin): Vorrichtung zur Herstellung stereoskopischer Aufnahmen. 2. 8. 23.

Klasse 57 b.

A. 39 626. Aktiengesellschaft für Anilinfabrikation (Berlin): Material für Röntgenaufnahmen. 24. 3. 23.

Neueste ausländische Zeitschriften, welche in diesem Heft noch nicht referiert sind.

The Journal of Radiology (Omaha, Nebraska). IV, 5, Mai 1924.

Fouts: Physiotherapy treatment of X-Ray burns. — Blair: The surgical treatment of X-Ray burns. — Lurie: Interpretation of shadow alterations. — Bachem: Unfiltered and filtered X-ray dosage. — Ballard: Preoperative Roentgen treatment of malignancy. — Yocom: X-Ray treatment of uterine fibroids. — Chapman: The treatment of chronic prostatitis by electrotherapy. — Newcomer and Conyers: Deep X-Ray therapy in the diseases of the female pelvis.

Acta Radiologica (Stockholm). Vol. III, Fasc. 2—3, Juni 1924.

Bentzon: Roentgenological and Experimental studies on the pathogenesis of the dyschondroplasia (Olliers disease). — Wassink: Röntgenbestrahlung nach Radikaloperation des Brustdrüsenkrebses. — Panner: Separations from the capitulum humeri as the most frequent determining cause of arthritis deformans cubiti. — Danielsson and Manfred: Some experiences of bronchography after injections of Lipiodol. — Rappe: A case of roentgenologically diagnosed osteoma of the superior maxilla. — Baastrup: A case of diverticulum of the jejunum diagnosed by means of Radiography. — Stenstrom: Voltage in Roentgen ray therapy. — Arnell: An apparatus for making sketches of radiograms. — Baastrup: Roentgenological studies of the inner surface of the stomach and of the movements of the gastric contents.

La Radiologia Medica (Mailand). XI/7, Juli 1924.

Bioglio: Appunti di radiumterapia. — Piergrossi: Sarcomatosi pulmonare e sarcomatosi pleurica. Tubercolosi pulmonare in atto e clinicamente guarita. — La Mendola: Sopra un caso di acondroplasia. — Becchini: Spasmi gastrici e spasmi pilorici. — Milani: Studio radiologico sulla peristalsi e sui cosidetti „movimenti propri della mucosa" del tratto digiunale.

Archives d'Electricité Médicale et de Physiothérapie du cancer (Bordeaux):. Nr. 501, Juni 1924.

d'Halluin: Le traitement régional du cancer. — Rosselet: Un cas de calculose rénale. — Augé et Alinat: Cinq observations d'épididymite bacillaire traitées et guéries par les Rayons ultraviolets.

The British Journal of Radiology (London). Vol. XXIX, Nr. 287, Juni 1924.

Swann: A study of the immediate effects of X-Rays on the function of certain tissues and organs. — Whorlow: The radiographic appearances of pseudo-coxalgia. — Harvey: Distal filtration with moist metallic pads in conjunction with High Voltage Radiations.

Mitteilungen.

Fortbildungsvorträge in München vom 16.—20. September 1924.

In der Woche vor der Naturforscherversammlung, von Dienstag, den 16. bis Samstag, den 20. September, veranstaltet die Deutsche Röntgengesellschaft in München Fortbildungsvorträge aus dem Gebiete der Röntgendiagnostik und Therapie. Anmeldung bei Prof. Grashey, Krankenhaus München-Schwabing. Mitglieder der D. R. G. haben lediglich eine Einschreibegebühr von 15 Mark zur Deckung der Sachunkosten zu entrichten, um deren Einsendung gleichzeitig mit der Anmeldung ersucht wird. Programm wird dann zugesandt.

Digitized by Google

Leitsätze für die Arbeiten mit Röntgenstrahlen gemäß Beschluß der Deutschen Röntgen-Gesellschaft vom 28. April 1924.

1. Jeder mit Röntgenstrahlen arbeitende Arzt muß sich auf den Standpunkt stellen, daß für sämtliche Arbeiten mit Röntgenstrahlen eine ausreichende fachliche Ausbildung nach Sinn und Wortlaut des BGB. und StGB. unerläßliche Voraussetzung ist.
2. Die Röntgenstrahlen sind anzusehen wie ein starkwirkendes Arzneimittel (Gift), das dem freien Verkehr entzogen werden muß.
3. Alle Anordnungen müssen so getroffen werden, daß Quantität und Qualität der verwendeten Röntgenstrahlen jederzeit genügend festgestellt werden können. Bei der Röntgenbehandlung sind dementsprechend Aufzeichnungen zu machen.
4. Für ausreichenden Schutz aller bei Röntgenarbeiten Beteiligten ist Sorge zu tragen.
5. Für Durchleuchtungen ist grundsätzlich ein Filter, und zwar von mindestens 0,5 mm Aluminium (bzw. entsprechendem Äquivalent) anzuwenden.
6. Bei Durchleuchtungen soll ein durch die Apparatur gewährleisteter Mindestabstand des Fokus von der Haut des Patienten von etwa 30 cm gefordert werden.
7. Jedem Patienten ist die Frage, ob und wann er mit Röntgenstrahlen untersucht oder behandelt worden ist, vorher vorzulegen.
8. Patient und Apparatur sind während der Bestrahlung dauernd zu beaufsichtigen. Bei geeigneter Apparatur bzw. Einrichtung können zwei Patienten gleichzeitig von einer Persönlichkeit bestrahlt werden. Die mit der Aufsicht beauftragte Hilfskraft darf nicht durch andere Arbeiten während der Bestrahlung abgelenkt werden.
9. Der Facharzt entwirft den Behandlungsplan. Er hat schwierige Einstellungen selbst zu überwachen, hat aber nicht die Verpflichtung, während der Dauer der Behandlung persönlich zugegen zu sein. Doch muß ihm sein ausführendes Hilfspersonal als zuverlässig und richtig ausgebildet bekannt sein.
10. Eichung der Apparatur resp. Dosierung ist unerläßlich. Die Dosierung ist biologisch zu kontrollieren. Beim Eintritt von wesentlichen Änderungen in den Betriebsbedingungen ist die Eichung zu wiederholen.
11. Bei Störungen an der Apparatur wird die Bestrahlung unterbrochen, bis die daraus entstehende Gefahr behoben ist.

Vereinigung leitender selbständiger Röntgenärzte.

Während des Kongresses der Deutschen Röntgengesellschaft zu Ostern 1924 in Berlin ist eine „Vereinigung leitender selbständiger Röntgenärzte“ gegründet worden, der ein Arbeitsausschuß vorsteht. Diesem gehören an Prof. Dr. Gräßner (Köln), Dr. Heßmann (Berlin), Dr. Irle (Aachen), Dr. Mühlmann (Stettin). — Aufgabe dieser Vereinigung ist, die Belange angestellter leitender Röntgenärzte in selbständiger Stellung zu prüfen, Musterverträge aufzustellen und die Frage der Kassen-Röntgeninstitute zu regeln.

Der Ausschuß bittet zu diesem Zwecke alle in Betracht kommenden Kollegen, ihre Anschriften mitzuteilen und ihre Verträge in Abschrift zur Gewinnung von Material einzusenden. Diese werden streng vertraulich behandelt.

Die Vereinigung tagt regelmäßig zusammen mit dem Kongreß der D. R.-G., also zunächst wieder in Innsbruck.

Alle Mitteilungen und Anträge sind zu richten an Dr. Mühlmann in Stettin 9, Allgemeines Krankenhaus.

Tagung der D.-R.-G. auf der Naturforscherversammlung in Innsbruck vom 21.—26. September 1924.

Die Deutsche Röntgengesellschaft (Gesellschaft für Röntgenkunde und Strahlenforschung) tagt unter dem Vorsitz von Prof. Dr. H. Wintz (Erlangen) als Sektion 22 des Naturforscher- und Ärztekongresses zu Innsbruck (21.—26. September 1924). Vortragsanmeldungen sind bis zum 5. August an den Einführenden in Innsbruck, Prof. Dr. Staunig, Zentralröntgeninstitut, Allgemeines Krankenhaus, zu richten. Als Referat wurde das Thema aufgestellt: Das Wesen der Röntgenstrahlenwirkung.

Den Teilnehmern an den Sitzungen der D. R. G. wird das Lösen einer Teilnehmerkarte dringend empfohlen, weil andernfalls die Leitung der Naturforscherversammlung keine Garantie für die Zuweisung einer Wohnung während der Tagung übernimmt. Anmeldung beim Bureau der Naturforscherversammlung, Prof. Dr. A. Defant, Innsbruck, Schöpfstr. 41, unter aus-

Digitized by Google

drücklicher Angabe, ob die Vermittlung einer Unterkunft (Gasthof I., II., III. Ranges, Privatzimmer) gewünscht wird. Gleichzeitig ist der Betrag für die Teilnehmerkarte (200 000 österr. K., Damenkarte 100 000) der Tiroler Hauptbank Innsbruck oder für deren Rechnung der Deutschen Bank für Konto Geschäftsführung der 88. Versammlung deutscher Naturforscher und Ärzte, Innsbruck zu überweisen. Nach erfolgter Anmeldung und Einzahlung stellt das Bureau die Teilnehmerkarte zu. Auf den Genuß der Fahrbegünstigungen (bei den österr. Bahnen ermäßigte Karte für Schnellzüge ab 14. September), sowie auf Bereitstellung der Unterkunft haben nur Besitzer von Teilnehmerkarten Anspruch.

Vereinigung deutscher Röntgenologen und Radiologen in der Č. S. R. Prag, Juni 1924.

Die diesjährige Tagung findet Sonntag, den 26. Oktober, in Prag statt. Auf derselben wird Dozent Haudek (Wien) ein Referat: „Über die letzten Fortschritte in der klinisch-röntgenologischen Diagnostik der Lungentuberkulose" und Prof. Weber—Dr. Prelinger (Wien) ein Referat: „Über den gegenwärtigen Stand der Standardeinheit" halten.

Berichtigungen zu Heft 1/2.

Moog, O., Über die Dreiecksform des Herzens im Röntgenbilde.

S. 84, Zeile 25 f. muß folgendermaßen lauten: Die Begrenzung des rechten Vorhofes erscheint hier keineswegs als eine gerade von oben innen nach unten außen verlaufende Linie, sondern als ein auffallend stark gekrümmter Bogen, und der Ebsteinsche Winkel erweist sich nicht als abgestumpft oder ausgefüllt, sondern als äußerst spitz. Rechter Herzrand und Herzleberwinkel spielen also für die Entstehung eines dreieckigen Herzschattens eine besonders wichtige, wenn auch nicht die alleinige Rolle. Bei den röntgenologischen Untersuchungen von Herzkranken und Herzgesunden habe ich deshalb

S. 93, Zeile 2: statt „jugendlicher Astmathikerin" soll es heißen: „jugendlichen Astmathikern".

Alberti, W., u. G. Politzer, Experimentalbiologische Vorstudien zur Krebstherapie.

S. 62, Zeile 12 muß folgendermaßen lauten: „Dieser Erklärung steht allerdings entgegen, daß die Erfahrung anderer an ruhenden Geweben gegenteilig ist." statt „an anderen ruhenden Geweben".

Druck von Hesse & Becker in Leipzig.

Digitized by Google

Digitized by Google

Digitized by Google



Abb. 3.

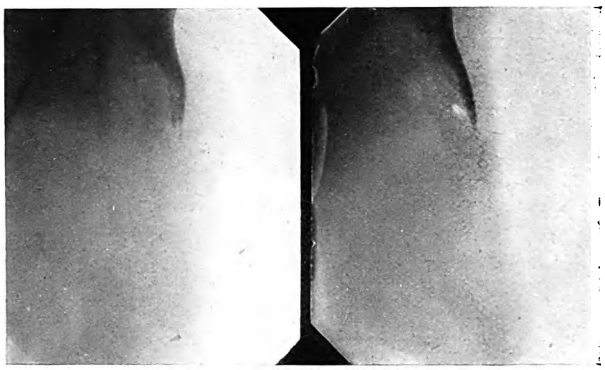

a Abb. 4. b

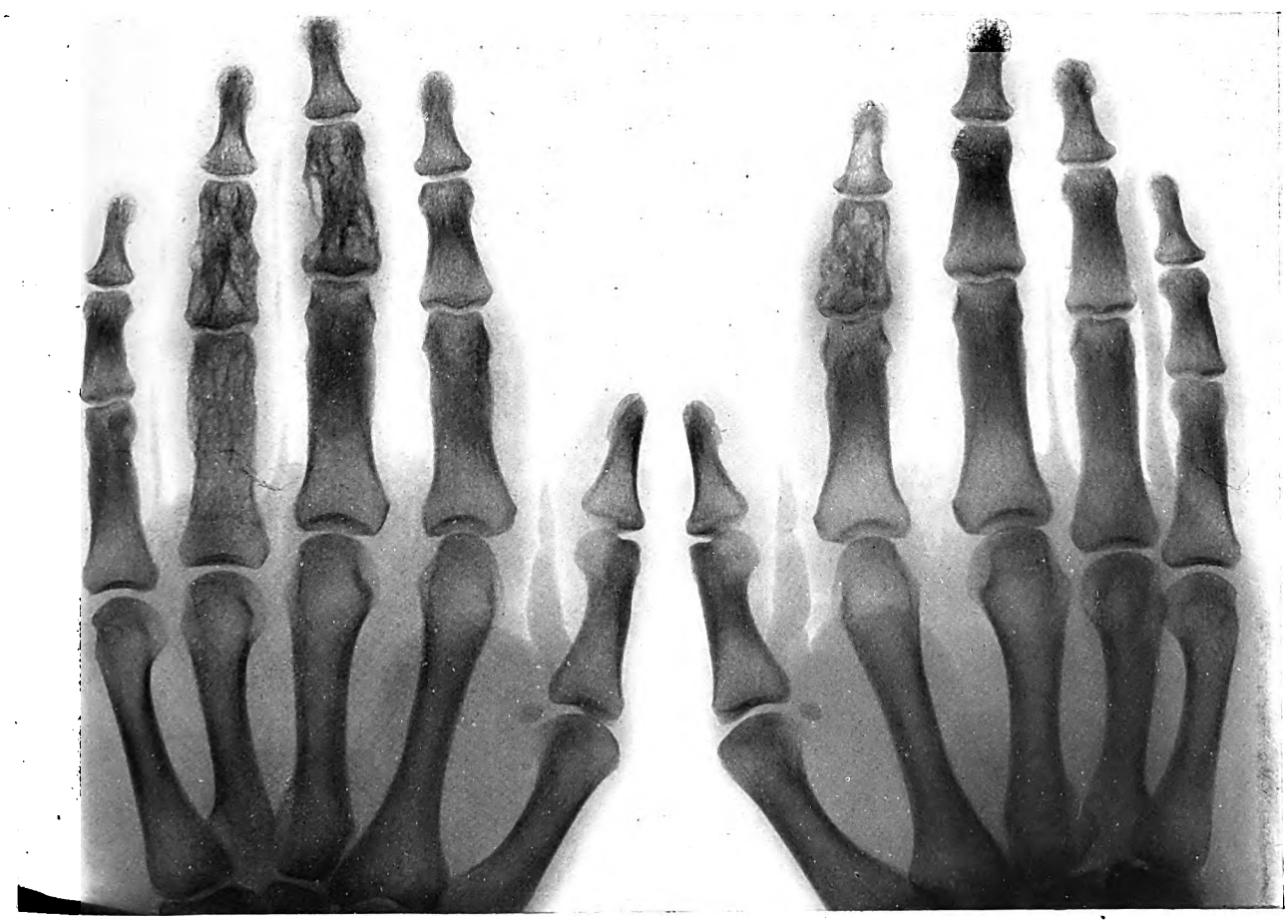

Abb. 5.

Fleischner: Die Erkrankung der Knochen bei Lupus permio und Boecks Miliarlupoid (siehe S. 193).

Digitized by Google

Digitized by Google

Fig. a. Normales Kind. Fokus-Plattendistanz 52,75 cm, Canalis-Plattendistanz 5,4 cm, Durchmesser A: am Schädel 4,6 mm, auf der Platte 5,5 mm, Durchmesser B: am Schädel 4,5 mm, auf der Platte 6,0 mm.

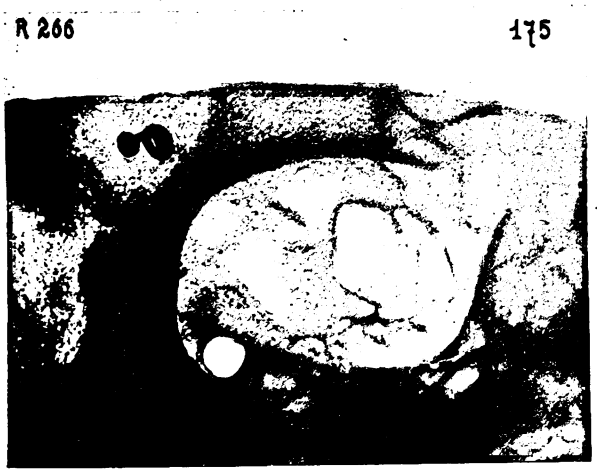

Fig. b. Normaler Erwachsener. Fokus-Plattendistanz 52,75 cm, Canalis-Plattendistanz 5,5 cm, Durchmesser A: am Schädel 4,75 mm, auf der Platte 5,7 mm, Durchmesser B: am Schädel 4,25 mm, auf der Platte 5,4 mm.

Fig. c. Normaler Erwachsener. Fokus-Plattendistanz 52,75 cm, Canalis-Plattendistanz 6,25 cm, Durchm. A: am Schädel 4,5 mm, auf der Platte 5,8 mm, Durchmesser B: am Schädel 4,5 mm. auf der Platte 5,8 mm.

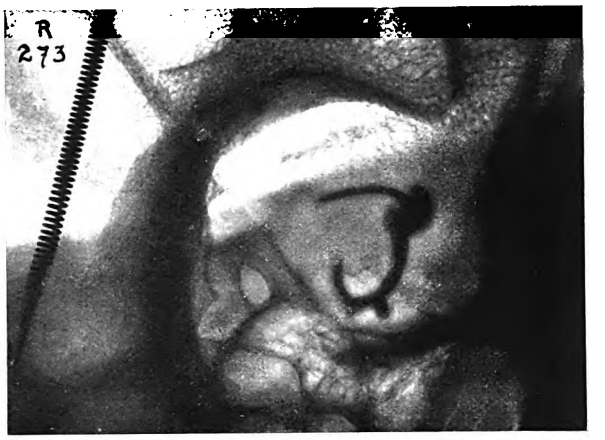

Fig. d. Scaphocephalus (Erwachsener). Fokus-Plattendistanz 52,75 cm, Canalis-Plattendistanz 4,6 cm, Durchmesser A: am Schädel 2,3 mm, auf der Platte 3,3 mm, Durchmesser B: am Schädel 4,3 mm, auf der Platte 5,5 mm.

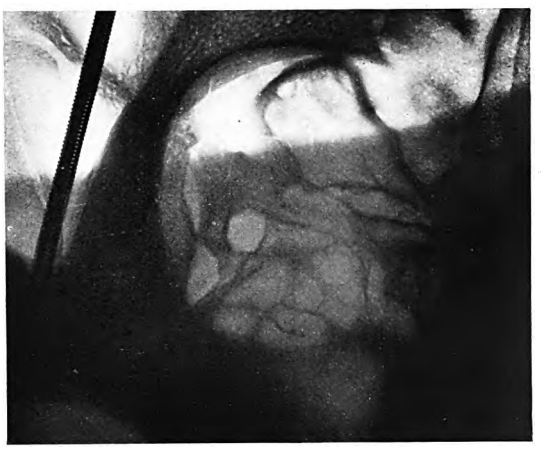

Fig. e. Turmschädel (Erwachsener). Fokus-Plattendistanz 52,75 cm, Canalis-Plattendistanz 5,1 cm, Durchmesser A: am Schädel 5,0 mm, auf der Platte 6,2 mm, Durchmesser B: am Schädel 4,2 mm, auf der Platte 5,1 mm.

Fig. f. Fokus-Plattendistanz 52,75 cm, Canalis-Plattendistanz 5,5 cm, Durchmesser A: am Schädel 3,5 mm, auf der Platte 4,8 mm, Durchmesser B: am Schädel 4,2 mm, auf der Platte 5,5 mm.

Goalwin, Die exakte radiographische Darstellung des Canalis opticus (siehe S. 218).

Digitized by Google

Digitized by Google

Digitized by Google

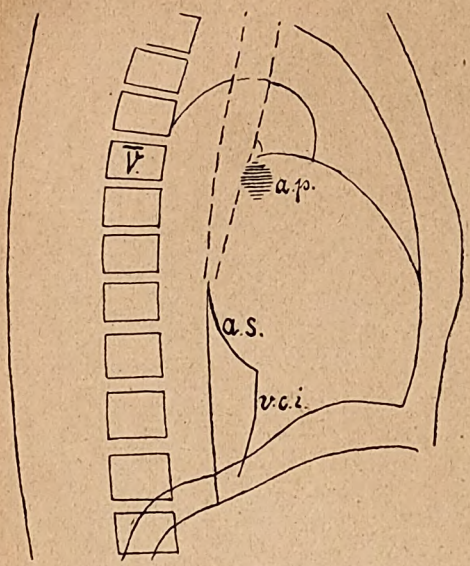

Fig. 15a.

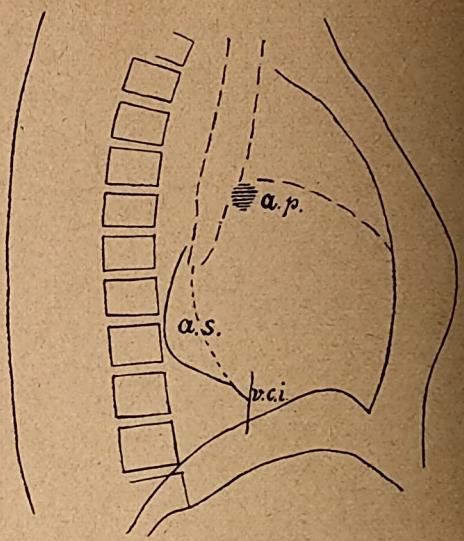

Fig. 16a.

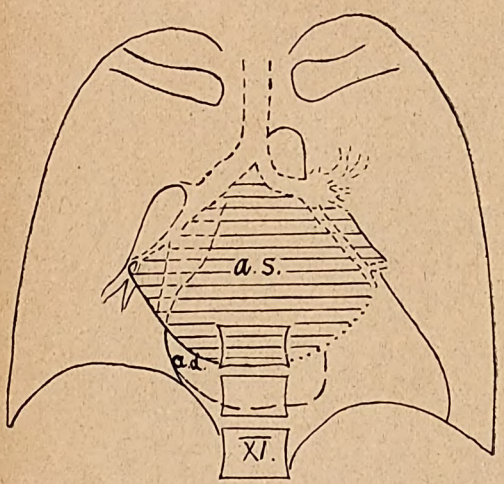

Fig. 17a.

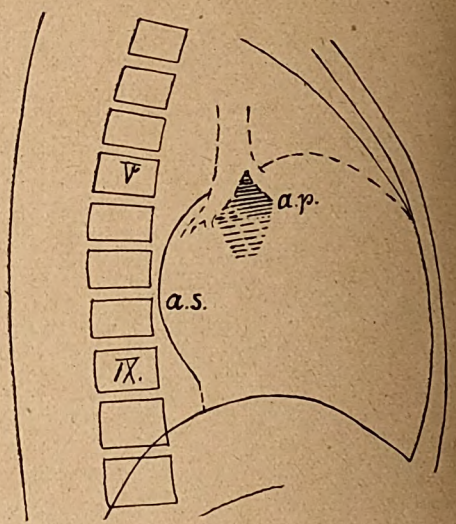

Fig. 18a.

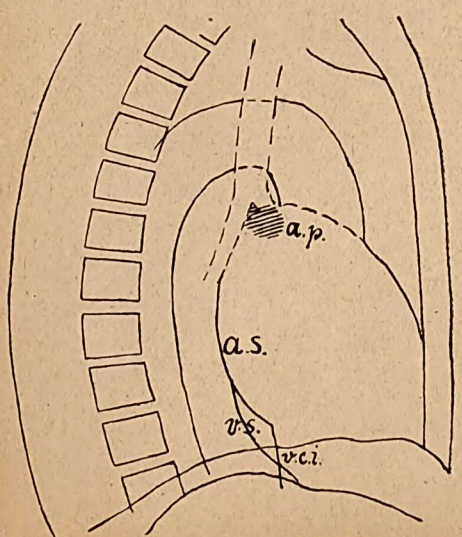

Fig. 19a.

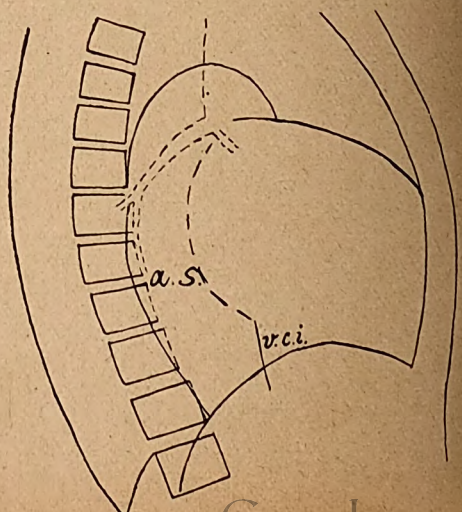

Fig. 20a.

Digitized by Google

Digitized by Google

Digitized by Google

Fig. 1.

Fig. 2.

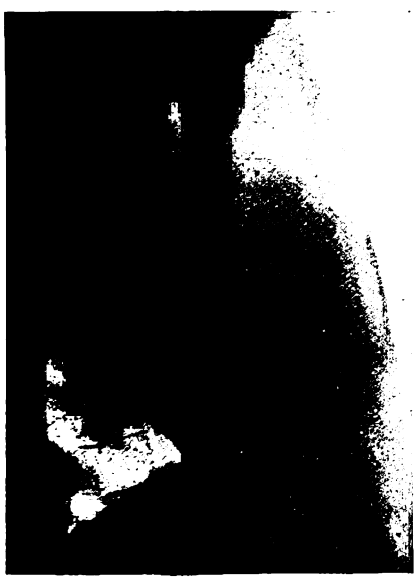

Fig. 3

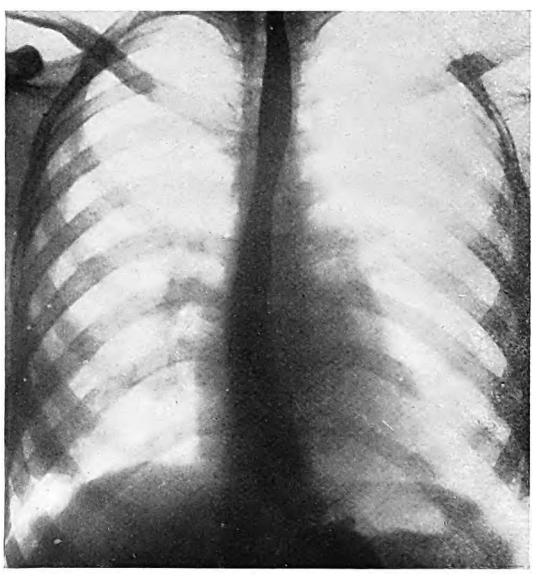

Fig. 4.

Fig. 5.

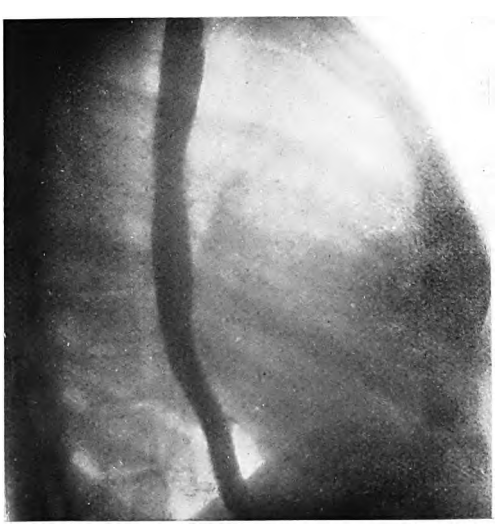

Fig. 6.

Gäbert: Die Lagebeziehung des Ösophagus zur dorsalen Herzfläche und ihre Veränderung durch Erweiterung des linken Vorhofs im Röntgenbilde (siehe S. 416).

Digitized by Google

Digitized by Google

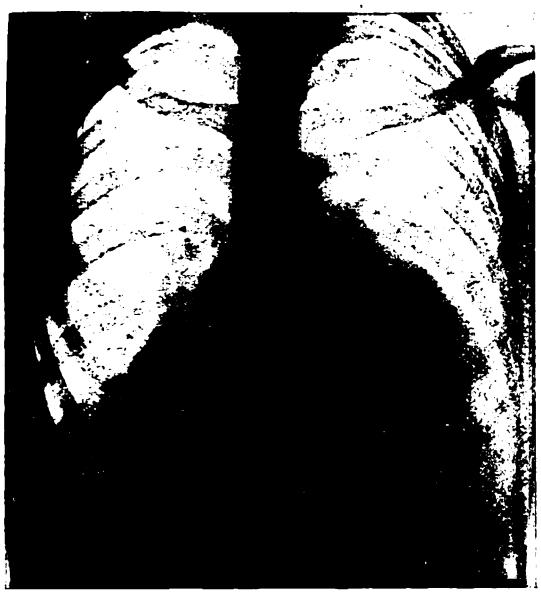

Fig. 7

Fig. 8.

Fig. 7—9: Gäbert: Die Lagebeziehung des Ösophagus zur dorsalen Herzfläche und ihre Veränderung durch Erweiterung des linken Vorhofs im Röntgenbilde (siehe S. 410).

Fig. 9.

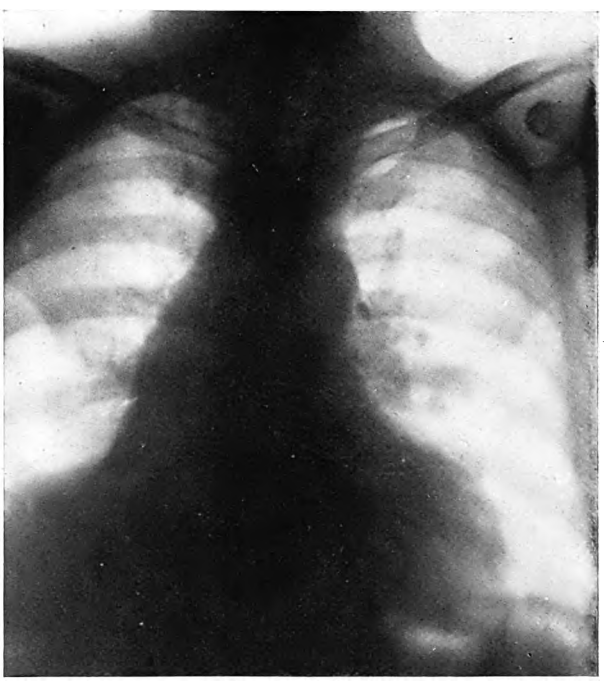

Fig. 1.

Fig. 2.

Fig. 3.

Fig. 1—3: Fedder: Kasuistischer Beitrag zur idiopathischen Ösophagusdilatation (siehe S. 222.)

Digitized by Google

Digitized by Google

Digitized by Google

Digitized by Google

Digitized by Google

Digitized by Google

Aus der I. chirurgischen Abteilung des Allgemeinen Krankenhauses in Wien,
Vorstand der Abteilung: Hofrat Professor Dr. K. Büdinger.

Über die Sarkome der Patella.

Von
Professor Dr. **Robert Kienböck.**

(Hierzu 1 Abbildung im Text.)

I. Einleitung und Kasuistik.

Die Geschwülste der Kniescheibe kommen nur selten vor, so finden sich auch darüber in der patho-anatomischen und chirurgischen Literatur nur spärliche Mitteilungen. Man kennt aber doch eine Reihe von Fällen mit Operations- und mikroskopischen Befunden. Es gibt hier nach dem feineren Bau verschiedene Arten von Geschwülsten, es kommen zur Beobachtung Exostosen, Chondrome, Sarkome.

Die Exostosen sind kartilaginäre Exostosen, entweder an der Patella solitär oder bei multiplen Auswüchsen des Skeletts; sie können sich anscheinend an der Kniescheibe auch ab und zu intraartikulär bilden und daher nach hinten gegen die Gelenkhöhle vorwölben (Fälle von Pellegrini & Conforte, Kaiser).

Die Chondrome können an verschiedenen Teilen der Patella sitzen, sehr wechselnde Form und Größe haben (bis kindskopfgroß werden); die Erkrankung ist namentlich bei Kindern (Knaben) beobachtet worden (Fälle von Anzilotti, Ray, Schwartz).

Hier werden wir uns mit den Sarkomen beschäftigen.

Sorgfältige Studien des Leidens auf Grund eigener und fremder Fälle (meist mit Operationsbefunden) sind schon von Schmidt und Wanach unternommen worden. Doch sollen auch hier zunächst die wichtigsten Fälle kurz und übersichtlich referiert werden.

Fälle der Literatur.

Astley-Cooper.

Operation, Fall von myelogenem zystischen Sarkom der Kniescheibe.

Backer 1849.

Operation. Fall von „Fungus medullaris" der rechten Kniescheibe, aus „Enzephaloidmasse" und Knochenkonkrementen bestehend.

Gurlt 1853.

Präparat aus dem Museum of the R. College of Surgeons, London. Fall von „Krebs der Kniescheibe". „An Stelle der Patella befindet sich eine länglich-ovale Masse aus einer weichen bräunlichen Medullarsubstanz mit großen Zellen in ihrer unteren Hälfte; die ganze Masse von einem fibrösen Gewebe von verschiedener Dicke umgeben, enthält kleine, dünne Knochenblättchen und -stücke, als ob die Kniescheibe und die umziehenden Gewebe um die Geschwulst herum ausgedehnt worden wären; Femur und Tibia und die benachbarten Teile gesund, nur die Synovialhaut in der Nachbarschaft der Geschwulst verdickt."

Wilks 1857.

24jähriges Dienstmädchen. Das rechte Knie vor 2½ Jahren angestoßen, seitdem Schmerzen; 12 Monate später eine Geschwulst bemerkt. Operation: Amputation im Bereich des Oberschenkels. Präparat: Tumor in der Gegend der Patella, zentral entstanden, gut abgekapselt, über faustgroß (3 Zoll lang, 2 Zoll breit), umgeben von Knorpel- und Knochenplatten, das Gelenk gesund; mikroskopisch: Sarkom.

Digitized by Google

Lücke 1862.

27jährige Frau. Tumor der Patella. Operation: Entfernung der Geschwulst samt den Enden von Femur und Tibia. Noch vor vollendeter Heilung der Operationswunde Tod an Metastasen.

Neumann 1871.

„Fall II" (Alter und Geschlecht des Patienten nicht angegeben). Galvanokaustische Operation an der Vorderseite des Kniegelenks, Exstirpation eines ulzerierten Tumors. Präparat. Der Tumor hat die Gestalt einer runden Scheibe von etwa 4 Zoll Durchmesser und 1½ Zoll größter Dicke; die Haut an der Oberfläche gewölbt, gerötet, feinkörnig, ödematös, in der Mitte ein eitriges Geschwür; die Konsistenz gleichmäßig elastisch, weich; am Durchschnitt ein ziemlich gleichmäßiges, blaßrotes sukkulentes Gewebe, in der Mitte ein fester weißer Bindegewebskern; von diesem strahlen viele Knochenspikula enthaltene Züge radiär aus. Mikroskopisch: Spindelzellen. Diagnose: „Pilzförmiges Sarkom der Haut über der Kniescheibe."

Bemerkungen. „Was den Ausgangspunkt der Geschwulst betrifft, so dürften die vorhandenen Knochenspikula vielleicht auf eine Mitbeteiligung des Periosts oder des parostealen Bindegewebes zu beziehen sein." Auffassung der späteren Autoren: Periostales Sarkom der Patella.

Hayem & Graux 1874.

22jährige Frau. Seit über einem Jahr eine Geschwulst am rechten Knie bemerkt, keine Schmerzen. Befund: An der Vorderseite des Knies eine hühnereigroße Geschwulst, hart, höckrig; auch bereits ausgedehnte Metastasen im Mittelfell und in den Lungen. Bald Tod. Sektion: Zentraler Tumor der Patella, mikroskopisch: Spindel- und Rundzellensarkom, in den Metastasen nur Spindelzellen.

Wild 1882.

30jährige Frau. Vor vier Jahren Fall über einige Stufen, heftige Schmerzen im rechten Knie, nach einem neuen Sturz Einschränkung der Bewegungen, Druckschmerzhaftigkeit; seitdem wechselnde Störungen, Schwellung, dann auch Aufbruch der Geschwulst und Eiterung. Befund. Kräftige, gutgenährte, etwas blasse Frau. Am rechten Knie vorne und etwas außen an der Stelle der Kniescheibe eine kleinkindskopfgroße Geschwulst, weich, elastisch, die Haut gerötet, an einer Stelle geschwürig, hier eine eiterabsondernde Geschwulstmasse sichtbar; die Geschwulst als Ganzes seitlich beweglich, nach oben nicht scharf abgegrenzt, sich bis zur Mitte des Oberschenkels fortsetzend; hier in der Haut erweiterte Vene; die Bewegungen des Knies frei, jedoch schmerzhaft; die Leistendrüsen geschwellt, druckschmerzhaft. Diagnose: Periostales Sarkom der Patella. Operation: hohe Amputation. Präparat, Sagittalschnitt: Dem Knie sitzt vorne eine kappenförmige Geschwulst auf, kindskopfgroß, im Innern speckig homogen weißlich, die Patella vollständig geschwunden bis auf die hintere Knorpelwand, die Geschwulst nach oben weit in den Quadrizepsmuskel vorgedrungen, nach unten bis zum Ansatzpunkt des Kniescheibenbandes an die Tibia reichend; Femur und Tibia unversehrt, die Gelenkskapsel nicht durchbrochen; keine Erweichungsherde, keine Knochenneubildung; mikroskopisch: rundliche, ovale und Spindelzellen. Verlauf. Heilung nach sieben Wochen. Nachuntersuchung 1 Jahr 4 Monate später: Blühende Gesundheit.

Parker 1887.

13½jähriges Mädchen. Vor neun Monaten gefallen, seitdem am rechten Knie Entwicklung einer Geschwulst. Befund. Am rechten Knie am inneren Rand der Kniescheibe eine halbkugelige, orangegroße Geschwulst, hart, mit der Patella beweglich, keine Schmerzen. Operation: Entfernung des Tumors samt der Kniescheibe, das Gelenk unversehrt; anatomisch-mikroskopisch: periostales Spindelzellensarkom der Kniescheibe, diese im Innern normal. Verlauf. Drei Jahre später: Wiederkehr der Geschwulst in der Narbe. Zweite Operation: Entfernung der Geschwulst. Untersuchung sechs Jahre nach der ersten Operation: Metastasen in den tieferen Lymphdrüsen des Beckens tastbar. Dritte Opteration: Versuch der Ausräumung der Drüsen, jedoch nicht vollständig durchführbar. Ein Jahr später Tod an Erschöpfung. Sektion: Keine Metastasen in den Knochen und inneren Organen.

Jones 1895.

20jähriges Mädchen. Vor zwei Jahren gefallen, einige Tage Schmerzen in einem Knie, vor einem Jahre wieder Sturz, seitdem zunehmende Schwellung. Befund: Geschwulst vorne an der Kniescheibe wie bei Bursitis praepatellaris, jedoch die Haut darüber blau und schwartig. Verlauf: einige Wochen später die Schwellung stärker, Fluktuation. Probepunktion: Blut. Ein Jahr später die Geschwulst noch größer geworden. Operation: Einschnitt, Befund wie bei Sarkom, daher Amputation im Bereich des Oberschenkels. Präparat: die Geschwulst

Digitized by Google

sehr groß (4 Zoll lang, 2½ Zoll dick), die ganze Kniescheibe zerstört mit Ausnahme der knorpeligen Gelenkfläche; mikroskopisch: myeloides Sarkom mit vielen vielkernigen Zellen.

Groß 1899.

69jähriger Mann. Pulsierender Tumor der Patella. Operation: Ausräumung der Geschwulst. Später Rezidiv, zweite Operation: Amputation im Bereich des Oberschenkels. Die Geschwulst mikroskopisch: „Myelogenes teleangiektatisches plexiformes Sarkom."

Creite 1906.

42jähriger Mann. Seit zwei Monaten Schwellung des linken Kniegelenkes mit Gelenkerguß, wenig Schmerzen. Befund. Blühend aussehender Mann. Am linken Kniegelenk eine starke, etwa spindelförmige Schwellung, die Kniescheibe tastbar, die Geschwulst sehr groß, handbreit nach oben reichend, nach unten bis zum Tibiaknauf, beiderseits neben der Patella die normalen Furchen ausfüllend; die Kniescheibe durch Erguß abgehoben, das Gelenk in leichter Beugestellung, die Bewegungen nur in geringem Maße möglich; die Haut über dem Gelenk gespannt. Der Ober- und Unterschenkel etwas abgemagert. Lunge und Herz gesund, kein Fieber. Diagnose: „Gelenkstuberkulose." Punktion: klare, gelbe Flüssigkeit. Verlauf: einige Wochen später die Schwellung stärker geworden, Schmerzen. Operation: Längsschnitt: eine apfelgroße, mit altem Blut gefüllte Höhle, die Wand aus graurotem, weichem, leicht blutendem Gewebe (Auslöffelung), darunter die Kniegelenkshöhle liegend, mit ähnlichen Massen gefüllt, oben die Quadrizepssehne, unten die Tibia zu tasten. Die ausgeschabten Massen mikroskopisch: Spindelzellensarkom (auch Riesenzellen vorhanden). Daher einige Tage später möglichst vollständige Entfernung der Geschwulstmassen: die Kniescheibe zeigt sich ganz geschwunden, die Geschwulst weit nach oben in die Quadrizepssehne reichend, nach den Seiten bis zu den Seitenbändern, nach unten bis zum Tibiaknauf, das Gelenk mit Geschwulstmasse angefüllt, die Kreuzbänder erhalten; Resektion des Gelenks (Präparat: die Knorpelüberzüge und die großen Knochen frei, die Gelenkskapsel in großem Umfang zerstört, nur an der Rückseite des Gelenks erhalten); Silbernaht von Femur und Tibia. Verlauf: ein halbes Jahr später kein Rezidiv.

Bemerkungen. „Der Ausgangspunkt wahrscheinlich die Kniescheibe, nicht etwa die Quadrizepssehne, nirgends nämlich ein Übergang von Sarkomzellen in Sehnenzellen nachweisbar." „Die erste Diagnose gewesen: ‚Gelenkstuberkulose', doch auffallend, daß das Gelenk nicht ringsum, nicht spindelförmig geschwollen"; „bemerkenswert ferner: eine langsame, fast schmerzlose Entwicklung ohne Entzündungserscheinungen."

Moravek 1907.

30jähriger Mann. Seit zehn Monaten Schmerzen in einem Knie, vor kurzer Zeit Sturz, seitdem Entwicklung einer langsam wachsenden Geschwulst. Befund: „Tumor der Patella." Röntgenbefund: „Gut abgekapselte Geschwulst." Operation: Entfernung des Tumors mit der Patella, Deckung des Defektes durch einen Muskellappen; mikroskopisch: „Riesenzellensarkom." Bei der Entlassung recht gute Funktion des Gelenkes.

Schmidt 1907.

45jährige Frau. Vor 7½ Jahren gefallen, einige Wochen später Schmerzen im rechten Knie aufgetreten; zwei Jahre später an der Außenseite des Gelenkes eine kleine, beulenartige Geschwulst entstanden, dann allmählich gewachsen; noch drei Jahre später der Tumor hühnereigroß, nun die Beweglichkeit des Knies herabgesetzt, damals Einschnitt und Entfernung eines Teiles der Geschwulst, Befund: „bösartige Geschwulst, Krebs." Seitdem wieder Anwachsen der Geschwulst und Aufbruch. Befund. Schwache, abgemagerte, sehr blasse Frau. Am rechten Knie, und zwar besonders entwickelt an der vorderen lateralen Seite ein großer Tumor (kleinmelonengroß), unregelmäßig halbkugelig, der Unterlage breitbasig aufsitzend, das obere Ende der Tibia überlagernd; die Haut bläulich gefärbt, nicht verschieblich, an der Kuppe ein Geschwür; die Oberfläche höckrig, teils hart, teils weich, die Kniescheibe nicht tastbar; die Geschwulst sehr wenig verschiebbar, die Bewegungen des Gelenkes aufgehoben; in der Haut des Oberschenkels erweiterte Venen, die Muskulatur des Beines sehr abgemagert, die Leistendrüsen dieser Seite stark geschwollen. Röntgenbefund: „Femur und Tibia unversehrt erscheinend, Patella nicht sichtbar, statt dessen ein größerer Geschwulstschatten, viel heller als die Knochen, dunkler als die Weichteile, übrigens nicht überall gleich dunkel." Klinisch-radiologische Diagnose: „Sarkom der Patella." Operation **(Borchardt):** Amputation im Bereich des Oberschenkels. Präparat, Sagittalschnitt durch das Gelenk: die Patella fast ganz zerstört, nur vom oberen Teil noch eine dünne Knochenplatte an der Knorpelfläche; hier auch ein Fortsatz des Tumor nach hinten mit Verdrängung der Synovialhaut gegen die Gelenkshöhle; die Geschwulst am Durchschnitt: im oberen Teil derbfaseriges Gewebe mit weichen und zystischen Stellen, im mittleren Teil rötlich-graue, weiche, gefäßreiche Tumormasse, im unteren Teil knöcherne Einsprengungen; anatomische und

Digitized by Google

mikroskopische Diagnose: „kleinspindelzelliges Sarkom mit zystischer Erweichung, von den obersten peripheren Schichten der Patella ausgegangen." („Periostale Geschwulst.")

Abbildung des Gelenkpräparates (Sagittalschnitt) bei **Lexer**, Lehrbuch.

Verlauf. Nach zwei Monaten geheilt entlassen. Nachuntersuchung 3½ Jahre später: Die Frau gesund, kein Rezidiv, keine Metastasen.

Kudek 1907.

25jähriger Mann. Vor 1½ Jahren beim Aufheben eines schweren Fasses mit dem rechten Knie gegen die Kante einer Treppe gefallen, heftige Schmerzen; vor einem Jahr wieder gestürzt, vor zwei Wochen neuerdings, vermehrte Schmerzen. Befund. Muskulöser Mann. Am rechten Knie die Gegend der Kniescheibe vorgetrieben, bei Druck Gefühl von Pergamentknittern, die Bewegungen des Gelenks eingeschränkt, schmerzhaft. Röntgenbefund (die Seitenaufnahme l. c. abgebildet): Die unteren zwei Drittel der Patella stark verschwommen aufgehellt, der obere Teil — weil dunkel — noch sichtbar. Klinisch-radiologische Diagnose: „Wahrscheinlich Knochenzyste oder zentrales Sarkom, Tuberkulose unwahrscheinlich." Operation: kleiner, weicher Tumor am unteren Abschnitt der Kniescheibe, und zwar an der Vorderseite, nach vorne durchgebrochen; Herausnahme der Patella; Femur und Tibia, sowie die Bänder frei. Mikroskopisch: Spindelzellen- und Riesenzellensarkom. Verlauf. 1½ Jahre später in der Narbe kein Rezidiv.

Wanach 1910.

37jährige Frau. Vor 16 Jahren gefallen, das linke Knie verletzt, nach einiger Zeit eine Geschwulst bemerkt, diese dann allmählich gewachsen; vor einem Jahr Stoß gegen das Knie, darauf Abszeßbildung. Befund. Guter Ernährungszustand, aber Blässe. An den Lungen normaler Befund. Das linke Knie stark verunstaltet, an Stelle der Patella eine fast kindskopfgroße Geschwulst, knochenhart, höckrig, beweglich; über dem unteren Teil der Anschwellung in der Haut eine granulierende Wunde; die Beweglichkeit des Gelenkes normal, Reiben zu fühlen. Röntgenbefund: „Die Geschwulst scharf begrenzt, allseitig von einer dünnen Knochenschale umgeben, im Innern zahlreiche, dünne Knochenbalken in unregelmäßiger Anordnung, dazwischen größere und kleinere, helle Räume; von der Patella nur die hintere, dem Gelenk zugekehrte Fläche zu sehen, diese liegt am oberen Teil der Geschwulst. Operation: Loslösung der Geschwulst aus ihren Verwachsungen mit den Aponeurosen, dem Kniescheibenband und der Gelenkskapsel, Zurücklassung der Synovialmembran, Muskellappenbildung. Präparat: die Geschwulst ist sehr groß, hat die Gestalt einer ovalen Schale (18 cm Länge, 10 cm Breite, 5 cm Dicke), die hintere knorpelige Gelenkfläche der Patella erhalten, um die Geschwulst eine knöcherne Schale, im Innern viele, unregelmäßig verteilte Knochenlamellen, dazwischen weiches, grau-rötliches Gewebe; mikroskopisch: Rundzellensarkom, auch Spindelzellen und Riesenzellen vorhanden. (Die Hautwunde rührt vom vereiterten präpatellaren Schleimbeutel her.) Verlauf. Nach sechs Wochen Beginn mit Bewegungen, später die Beweglichkeit normal. Nachuntersuchung vier Jahre später: kein Rezidiv.

Bemerkungen: „Vielleicht ist nach dem ersten Trauma nur eine Bursitis praepatellaris entstanden, später hat sich ein Sarkom entwickelt, wobei die Patientin beide Geschwülste nicht voneinander zu trennen verstand."

Kritik (Kienböck). Diese Annahme ist keineswegs bestechend, vielmehr erscheint das Umgekehrte wahrscheinlich, daß nämlich zuerst ein Sarkom der Patella entstanden, später — als sekundäre Nachbarerscheinung — eine Schleimbeutelentzündung eingetreten ist.

II. Neue Beobachtung.

Michael Sch., 32 Jahre alt, Bauer aus Ungarn. Aufnahme im Allgem. Krankenhaus an die I. chirurgische Abteilung (Professor **Büdinger**), 21. III. 1911.

Krankengeschichte. Seit Mai 1910 (seit zehn Monaten) eine Veränderung am rechten Knie bemerkt: unterhalb der Kniescheibe eine Geschwulst aufgetreten, dabei die Kniescheibe seitlich abnorm verschieblich; die Geschwulst dann allmählich größer geworden, sich über das ganze Gebiet der Kniescheibe erstreckend. Bei längerem Gehen Schmerzen, gewöhnlich kein Hinken.

Klinische Untersuchung. Ziemlich kräftiger, blasser Mann. Der Gang nicht gestört. Am rechten Bein in der Kniegegend an der Vorderseite eine mächtige Geschwulst; die Unterseite (Hinterseite der Kniegegend) dagegen sowohl bei der Betrachtung als auch bei der Betastung normal erscheinend; das Gelenk auch nicht druckschmerzhaft. Die Beugung des Gelenkes nur bis zum rechten Winkel möglich, die weitere Beugung undurchführbar, die Behinderung anscheinend nicht etwa durch eine intraartikuläre Masse, sondern nur durch die Spannung der vorne sitzenden Geschwulst erzeugt, die Streckung des Gelenkes dagegen ganz normal. Ausdehnung der Anschwellung. Die Geschwulst ist sehr groß, hat ihr unteres

Digitized by Google

Ende an der vorderen Tibiatuberosität, reicht von hier bis etwa 25 cm aufwärts, medialwärts bis zur mittleren Mediallinie; die Oberfläche ziemlich glatt, die Prominenz in der Mitte ungefähr 7 cm, die Konsistenz bei der Betastung prall elastisch; nach allen Seiten ein allmählicher, ganz unscharfer Übergang zur umgebenden Muskulatur und zum Bandapparat; die Geschwulst ist als Ganzes gegen die Knochen etwas verschieblich; die Kniescheibe nicht auffindbar. Die Haut über der Geschwulst im allgemeinen unverändert und abhebbar, aber gespannt, mit erweiterten Venen. Das Bein im ganzen etwas muskelatrophisch, durchschnittlich um 2 cm dünner als das andere. Die Leistendrüsen nicht vergrößert; der Unterschenkel nicht geschwollen.

Klinische Diagnose: „bösartige Geschwulst, Sarkom."

Röntgenuntersuchung (Zentral-Röntgenlaboratorium, Vorstand Professor **Holzknecht**, Untersucher: Assistent Dr. N.). Rechtes Knie, Seitenaufnahme. 22. III. 1911. „Die Kniescheibe klein, atrophisch, unregelmäßig begrenzt, die Weichteile vor ihr verdickt, teilweise von streifigen, kalkdichten, dunklen Zügen durchsetzt; der Gelenkspalt frei; Femur, Tibia und Fibula anscheinend ohne Veränderungen." Radiologische Diagnose: „Sarkom."

Indikationsstellung des Chirurgen zur Vornahme einer **Operation:** Resektion des erkrankten Teiles. Ausführung des Eingriffes durch Professor **Büdinger** (anwesend: Assistent Dr. Lange), 24. III. 1911. Diktierter Bericht. Vorne Längsschnitt, 30 cm lang, über die Kuppe der Geschwulst, Loslösung der Haut nach den Seiten, Durchschneidung des Kniescheibenbandes knapp an seinem Ansatz — gerade hier findet sich das untere Ende des Tumors. Das Gelenk ist im Innern — bis auf eine mäßig starke, ödematöse Durchtränkung der Synovialis — in den dem unteren Femurabschnitt und der Tibia angehörenden Teilen normal, dagegen in dem der Patella und der Bursa subcruralis samt Umgebung angehörenden Teilen sehr stark verändert; der Knorpel der Kniescheibe erscheint gleichsam flach auseinandergezogen (am Präparat zeigt sich die Patella fast vollkommen geschwunden); die Synovialis überzieht ein grobhügeliges Gebilde, ist ödematös verdickt, teilweise villös. Vom Schnitt im Ligamentum patellae aus wird der Tumor von innen her umschnitten, und zwar ringsum 2 cm weit im Gesunden, dabei wird der ganze vordere und seitliche Bandapparat entfernt, sowie das distale

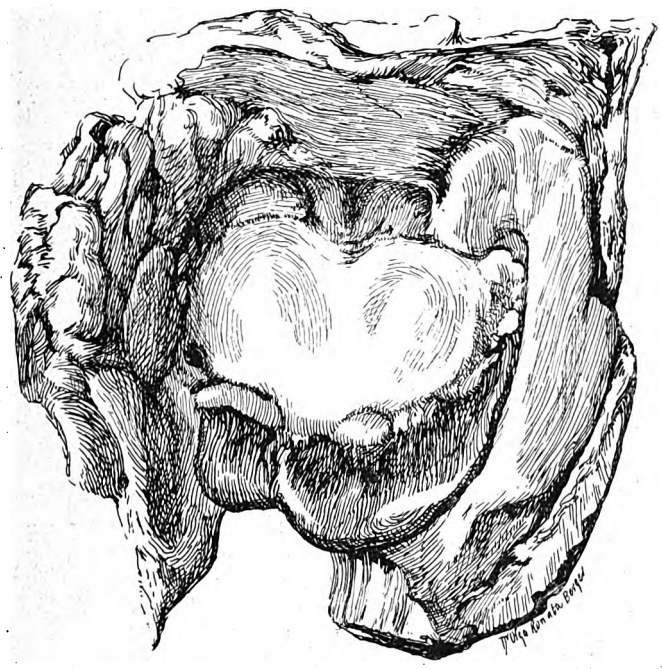

Fig. 1. Von **Büdinger** gewonnenes Präparat des herausgeschnittenen Gelenksabschnittes, von hinten gesehen. In der Mitte des Bildes die hintere zweiteilige, wie auseinandergezogene, aber ebene Knorpelfläche der Kniescheibe; herumgelagert die Randteile der großen im ganzen lappenförmigen, auch im einzelnen lappigen (sich vor allem nach vorne vorwölbenden) Geschwulst der Patella, ferner Teile der Gelenkkapsel und des Kniescheibenbandes. (Federzeichnung von Frau Dr. O. R. Berger.)

Digitized by Google

Drittel des Musculus vastus geopfert. Hautnaht. Für die Bedeckung des tiefen Operationsdefektes fehlt allerdings das Material, doch wird eine Faszien- und Muskelplastik wegen des recht schlechten Zustandes des Kranken unterlassen.

Präparat. Das Kniegelenk trägt an der Vorderseite in der Kniescheibengegend einen großen, flachen, lappigen, schlecht abgegrenzten Tumor, dessen Grenzen die Kniescheibe nach oben, unten und nach der medialen Seite um etwa 2—4 cm überschreiten; der Tumor gehört anscheinend der Patella und Kapsel samt den Schleimbeuteln an, springt auch etwas nach hinten gegen das Gelenk vor, ist hier mit Synovialis bekleidet; die Knorpelfläche der Kniescheibe ist erhalten, aber „wie in die Breite gezogen"; das Geschwulstgewebe ist im allgemeinen derb elastisch, am Durchschnitt weißlich, der Knochen der Patella ist ganz verschwunden. (Figur 1.)

Anatomische Diagnose: „Sarkom der Bursa praepatellaris und der Patella."

Entlassung des Patienten 13. IV. 1911 mit fixierendem Blaubindenverband; der Kranke wird für sechs Wochen später wieder bestellt.

Untersuchung fünf Jahre später, 20. VI. 1916. Angabe des Patienten. Das erste Jahr nach der Operation vollkommenes Wohlbefinden; dann aber Sturz zu Boden, seitdem Wiederanschwellung des Knies, bei starker Arbeit auch Schmerzen. Seit einem halben Jahr (Januar 1916) beträchtliche Verschlechterung: das Gehen nicht mehr möglich; seit einigen Monaten auch Heiserkeit.

Befund. Der Allgemeinzustand schlecht. Im Gebiet der Operationsnarbe eine Rezidivgeschwulst. Über den beiden Lungen (Oberlappen, besonders der linken Seite) Erscheinungen von Verdichtung (alte Tuberkulose), über dem Herzen Zeichen von leichter Mitralinsuffizienz.

Überführung des Kranken an die IV. medizinische Abteilung (Professor **Kovács**) 23. VI. 1916. Hier wird auf Grund des Operationsbefundes und der Untersuchung der Brustorgane der „Verdacht auf Lungenmetastasen nach Sarkom" ausgesprochen.

Röntgenuntersuchung (Zentral-Röntgenlaboratorium, Vorstand Professor **Holzknecht,** Untersucher: Assistent Dr. F.) 24. VI. 1916. Brustorgane. „Im unteren Teil des rechten Lungenhilus ein etwa faustgroßer, scharf begrenzter Tumorschatten, im lateralen Teile der rechten Lunge mehrere, walnußgroße Herde; im oberen Anteil des linken Hilus ein etwa handtellergroßer Schatten, im oberen Teile der linken Lunge mehrere Infiltrationsherde." „Geschwulstmetastasen."

(Der weitere Verlauf ist nicht direkt zu ermitteln — wahrscheinlich Eintreten von rascher Verschlechterung des Zustandes und Tod.)

Besprechung.

Ein 32jähriger, ziemlich kräftiger, aber blasser Mann leidet **seit zehn Monaten** an einer Veränderung des rechten Kniegelenks, und zwar einer Anschwellung an der Vorderseite, zuerst unterhalb der Kniescheibe; im Verlaufe dieser Zeit eine allmähliche Zunahme der Verdickung mit Bildung einer Fortsetzung aufwärts und einem stärkeren Vorspringen; dabei nur wenig Beschwerden, das Gehen im allgemeinen nicht behindert, erst nach längerem Gehen Eintreten von Schmerzen. Die **äußere Untersuchung** der Region ergibt eine starke Anschwellung des Gelenks an der Vorderseite in der Gegend der Kniescheibe, von unten vom Tibiaknauf 25 cm weit aufwärts reichend, ferner sich auch auf die Medialseite des Gelenks erstreckend; die größte Prominenz 7 cm; die Oberfläche ziemlich glatt; die Masse derb-elastisch, nicht druckschmerzhaft, gegen die Knochen etwas verschieblich. Die Bewegungen des Gelenks recht gut, die Streckung vollkommen frei, die Beugung nur bis zu einem rechten Winkel möglich. Die Haut über der Anschwellung im allgemeinen normal, gut abhebbar, aber erweiterte Venen vorhanden. Die Hinterseite des Gelenks (Kniekehle) nicht verändert. Die Gliedmasse im ganzen etwas muskelatrophisch. Die Leistendrüsen nicht vergrößert, der Unterschenkel nicht geschwollen. Die klinische Diagnose lautet: „bösartige Geschwulst, wahrscheinlich Sarkom der Kniescheibe". (Bei einer entzündlichen Erkrankung des Gelenks wären die Erscheinungen verschieden, z. B. wäre die Verdickung nicht so groß und hart, nicht rein einseitig [vorne] gelegen, sondern sich auch nach hinten erstreckend, die Bewegungen des Gelenks wären aufgehoben und das Leiden schmerzhaft.) Die **Röntgenuntersuchung** (Zentralröntgenlaboratorium,

Digitized by Google

Vorstand Professor Holzknecht) zeigt, daß in der genannten Gegend des Gelenks eine abnorme, nicht deutlich abgegrenzte, nicht sehr dunkle (im allgemeinen weichteildichte), doch teilweise von streifigen, kalkdichten, dunklen Zügen durchsetzte Masse vorhanden ist; die Patella, an der Unterseite der Masse liegend, verkleinert, atrophisch, unregelmäßig begrenzt; der Gelenkspalt frei, auch Femur und Tibia nicht verändert erscheinend. Radiologische Diagnose: „Sarkom der Patella". Dementsprechend wird von Professor **Büdinger** die Indikation zur **Operation** und zwar Exstirpation der Geschwulst gestellt und auch schon nach einigen Tagen ausgeführt. Nach Eröffnung der Gelenksgegend an der Vorderseite zeigt sich eine große, ziemlich derbe, schlecht abgegrenzte Geschwulst, der Kniescheibe, der Kapsel und den Schleimbeuteln angehörend, an der Unterseite ist der — allerdings veränderte — Knorpelüberzug der Hinterfläche der Patella vorhanden, die abnorme Masse springt ringsum grobhügelig gegen die Gelenkhöhle vor, ist von der etwas veränderten Synovialhaut überzogen; im übrigen erscheint das Gelenkinnere normal, vor allem die Enden des Femur und der Tibia gesund; Exstirpation der Geschwulst samt den umgebenden Kapselteilen. (Eine Bedeckung des tiefen Operationsdefektes kann wegen des schlechten Zustandes des Kranken nicht ausgeführt werden.) Im Präparat zeigt sich der große, die Patella fast ringsum bedeckende, schalenförmige, lappige Tumor in seinen Einzelheiten, die Patella ist — vom hinteren Knorpelüberzug abgesehen — ganz verschwunden; es handelt sich um ein Sarkom der Kniescheibe. (Ein mikroskopischer Befund fehlt uns.) Der weitere Verlauf ist zunächst günstig, der Patient wird bald mit einem fixierenden Blaubindenband entlassen; er befindet sich auch durch ein Jahr wohl. Dann Bildung eines Rezidivtumors am Knie, Schmerzen. Der Kranke zeigt sich aber erst **fünf Jahre** nach der Operation wieder, kann nun seit einem halben Jahr nicht mehr gehen, leidet an Schmerzen. Bei der Untersuchung findet sich der Allgemeinzustand schlecht, Heiserkeit vorhanden, „Erscheinungen von Verdichtung" über den Lungen, Zeichen von Mitralinsuffizienz am Herzen; am Knie im Gebiet der Operationsnarbe ein Rezidivtumor. Die innere Untersuchung des Kranken an der medizinischen Abteilung (Professor Kovács) und die Röntgenuntersuchung (Laboratorium Professor Holzknecht) lehrt, daß in den Lungen große Geschwulstherde vorhanden sind, Sarkommetastasen. Der weitere Verlauf läßt sich nicht direkt ermitteln, der Kranke ist höchstwahrscheinlich schon kurze Zeit nachher (vielleicht an begleitender Pneumonie) gestorben — sechs Jahre nach dem ersten Zutagetreten der Geschwulst am Knie.

Bei einem Vergleich mit den obengenannten Fällen der Literatur erscheint unsere Beobachtung einigen Fällen recht ähnlich, namentlich den Fällen von Wild, von Creite und von Schmidt-Borchardt-Lexer, ebenfalls mit zuletzt sehr bösartigem, nicht gut abgegrenzten Tumor. In anderen Fällen war zwar der Sitz und die Form der Geschwulst ähnlich, aber eine gute Abgrenzung durch eine Knochenschale, im Innern ein spärliches Knochengerüst vorhanden.

III. Gesamtüberblick.

Es zeigen sich von der Geschwulstbildung der Kniescheibe meist jüngere Individuen betroffen, besonders in den zwanziger und dreißiger Jahren, seltener weit darunter und darüber (13 Jahre, 69 Jahre). Viel häufiger sind es weibliche, seltener männliche Personen.

Das Wachstum der Geschwulst ist verschieden schnell; die angebliche Dauer bis zum Zeitpunkte der Untersuchung durch den Chirurgen ist meist ein bis zwei Jahre, aber auch darunter (zwei Monate) und weit darüber (16 Jahre).

Die ersten Erscheinungen des Leidens sind entweder Schmerzen oder Verdikkung der Gelenksgegend an der Vorderseite; die Veränderungen werden häufig erst im Anschluß an eine Gewalteinwirkung bemerkt; später bestehen sowohl Verdickung als auch Schmerzen und Bewegungsstörungen.

Digitized by Google

Äußere Erscheinungen. Es findet sich eine bedeutende Schwellung vorne im Gebiet der Kniescheibe unter der Haut, die Oberfläche der abnormen Masse erscheint zuweilen glatt, andere Male uneben, die Masse erscheint meist hart, dabei nicht oder nur wenig druckschmerzhaft; manchmal ist eine Fortsetzung der Masse nach der medialen oder lateralen Seite hin zu finden; die Kniescheibe selbst ist oft gar nicht tastbar; die abnorme Masse zeigt sich entweder gegen die großen Knochen, besonders den Femur verschieblich oder ganz unverschieblich. Die Bewegungen des Gelenks sind eingeschränkt, zuweilen ist die Streckung gut möglich, nur eine stärkere Beugung behindert, manchmal besteht aber vollkommene Steifigkeit. Die Schmerzen sind wechselnd heftig. Die Haut über der Gegend ist meist unverändert; zuweilen ist aber ein Durchbruch der Geschwulstmasse nach außen vorhanden (Geschwür); nicht selten besteht zugleich eitrige Bursitis praepatellaris, dann ist Fistelbildung vorhanden.

Der Allgemeinzustand des Kranken kann ganz ungestört sein; manchmal ist aber bereits allgemeine Blässe vorhanden. Zumeist zeigen sich auch die Leistendrüsen schon geschwollen.

In der Regel wird vom Chirurgen erkannt, daß ein schweres Leiden vorhanden ist — wenn auch häufig eine irrtümliche Diagnose gestellt wird (siehe weiter unten!) — und eine Operation, und zwar Exstirpation der Geschwulst, Resektion des Gelenks oder Amputation im Bereich des Oberschenkels vorgenommen. Es kann daher gewöhnlich bald die anatomische Untersuchung der Geschwulst gemacht werden.

Pathoanatomie. Die Tumoren werden nach der Art ihrer Abgrenzung in verschiedenen Formen beobachtet. Sie können abgekapselt, selbst von knöcherner Schale umgeben sein (sie bestehen dann schon seit längerer Zeit und sind gut begrenzt geblieben); andere Geschwülste entbehren einer scharfen Grenze, sie wachsen von vornherein infiltrierend in die benachbarten Faszien und Muskeln, selbst in die Haut und die Knochen hinein. Die Geschwülste haben dementsprechend meist ihren Ausgangspunkt an verschiedenen Stellen der Patella, man spricht gewöhnlich von „gutartigen zentralen", ferner von „bösartigen periostalen Tumoren"; es ist dies wohl im allgemeinen richtig. Doch können ausnahmsweise auch zentrale Tumoren sehr bösartig, periostale (meist besser: panostale) Tumoren verhältnismäßig gutartig sein.

Die Gestalt der Neubildungen ist unregelmäßig rundlich, lappig, manchmal im ganzen schalenförmig, kappenförmig — eine eigentümliche Form, welche durch den Sitz der Geschwulst veranlaßt wird.

Die Größe der Geschwülste zur Zeit der Beobachtung ist sehr verschieden, sie sind entweder noch klein (besonders zentrale Tumoren) oder schon sehr groß (zentrale und „periostale" Tumoren), sie erreichen zuweilen sogar Kindskopfgröße.

Die Ausdehnung der Geschwulst ist dementsprechend oft eine recht große, häufig erstreckt sich von der Patella nach obenhin eine Fortsetzung in den großen Schleimbeutel (Bursa subcruralis), die Strecke vom unteren, am Tibiaknauf liegenden Pol über den Oberschenkel hinauf zum oberen Ende beträgt manchmal 25 cm. Die Geschwulst wölbt sich ferner nicht nur nach vorne gegen die Haut vor, sondern auch — wenn auch viel weniger — nach hinten gegen die Gelenkhöhle; die Patella wird dadurch vom Femur ein wenig abgehoben; der hintere Knorpelüberzug der Patella und die Synovialis der Gelenkskapsel bleiben in der Regel erhalten, sind allerdings oft mehr oder weniger verändert.

Trotz Anwesenheit einer großen, bösartigen Geschwulst an der Vorderseite bleibt meist das Kniegelenk im übrigen, namentlich in den hinteren Teilen gesund; auch die großen Knochen: der Femur und die Tibia sind meist unverändert; zuweilen sind ausgebreitete Veränderungen im Gelenkinneren durch begleitende chronische Arthritis vorhanden.

Nach Wanachs Meinung soll die ursprüngliche Erkrankung des Gelenks in einer chronisch entzündlichen Affektion, zumeist eines Schleimbeutels, oder in einer gutartigen Ge-

Digitized by Google

schwulst der Kniescheibe bestehen, worauf sich nachher (sekundär) ein Sarkom entwickelt haben würde. Doch wird diese Annahme nicht genügend gestützt, es handelt sich vielmehr meines Erachtens wahrscheinlich in der Regel um primäre Sarkome des Knochens.

Die Tumoren sind nach dem mikroskopischen Bau verschieden, es kommen Spindelzellen- und Rundzellensarkome vor und andere, meist gemischte Formen; zuweilen dürfte es sich übrigens nur um ein gutartigeres Pseudosarkom nach dem Typus des Nélaton-Tumors (des zentralen schaligen „Riesenzellensarkoms", der „Knochenzyste") handeln.

Es können sich von der Geschwulst der Kniescheibe aus auch Metastasen bilden, sowohl in den regionären Drüsen, als auch in den entfernten Organen, namentlich Lungen.

Klinische Diagnosenstellung. Nach dem klinischen Befund mit den Erscheinungen Schwellung, Bewegungsstörung und Schmerzhaftigkeit des Gelenks glaubt der Chirurg meist zunächst einen entzündlichen Prozeß vor sich zu haben: Gelenkstuberkulose, Schleimbeutelentzündung, Periostitis oder Osteomyelitis; auch eine trophische Affektion, besonders Arthropathie bei Tabes könnte angenommen werden. Man stellt also meist zunächst ganz falsche Diagnosen. Erst wenn die Geschwulst eine bedeutende Größe erreicht hat, erkennt man, daß ein bösartiger Tumor vorliegt, ein Sarkom oder eine verwandte Geschwulstart im Gebiet der Kniescheibe.

Differentialdiagnostisch können mehrere Momente: die örtliche Beschränkung der abnormen Masse auf einen Teil der Gelenksgegend (Vorderteil) bei vollkommenem Freibleiben der anderen Teile (namentlich des hinteren, allerdings der Betastung weniger gut zugänglichen Abschnittes), ferner die Größe und Härte der Masse, das Fehlen von akuten Entzündungserscheinungen (örtlicher und allgemeiner), der geringe Grad von Schmerzen und von Bewegungseinschränkung, die Stellung der Diagnose „Geschwulst" ermöglichen und speziell auf „Sarkom" hinweisen; doch sind diese positiven und negativen Befunde nicht immer derart vorhanden und bleibt daher oft die Entscheidung sowohl im allgemeinen als auch im besonderen schwierig oder ganz unmöglich.

Der **Röntgenbefund** kann dann die Entscheidung bringen und zeigen, daß eine bösartige Geschwulst, ein Sarkom oder ähnlicher Tumor der Patella, mit Übergreifen auf die Umgebung, vorliegt. An Stelle des typisch geformten, von einer dunkleren Knochenrinde umrahmten und im Innern regelmäßig und feinnetzig gebauten, dunklen Kniescheibenbildes findet sich meist ein größerer, abnormer Herd; der Ton ist entweder hell, etwa wie an einer normalen Gelenkskapsel oder Muskulatur, oder etwas dunkler (aber nicht so dunkel wie an einem gesunden Knochen); im Innern ist entweder keine Zeichnung vorhanden oder eine unregelmäßig verschwommene, dunklere Fleckung und Streifung; dabei keine deutliche Abgrenzung der Masse nach hinten und nach vorne, nach oben und nach unten (besonders bei sehr bösartigen „periostalen" Sarkomen). Oder es ist ein Bild zu finden wie bei chronischer, geschwulstiger Knochenauftreibung nach dem gutartigeren Typus des zentralen Tumors, der „Knochenzyste", mit Vergrößerung des Knochenbildes, stellenweise Vorhandensein einer dünnen Knochenschale und eines unregelmäßigen, spärlichen, knöchernen Balkenwerkes im Innern. Dabei fehlt das normale dunkle Bild der Patella entweder ganz oder es ist davon nur ein Teil vorhanden: z. B. der hintere Teil, der obere oder untere Pol. Der Befund am Gelenk ist im übrigen, besonders an der Hinterseite gar nicht verändert, namentlich erscheinen meist der Femur und die Tibia nicht erkrankt, abgesehen von manchmal vorhandener diffuser porotischer Atrophie des Skeletts der Region.

Behandlung. Im allgemeinen hat eine **chirurgische** Behandlung stattzufinden, namentlich wenn es nach dem negativen Tastbefund an den Leistendrüsen, nach dem normalen Befund an den inneren Organen und nach dem guten Allgemeinzustand der Person wahrscheinlich erscheint, daß noch keine Metastasen in den entfernten Lymphdrüsen und inneren Organen entstanden sind. Die chirurgische Behandlung besteht im Versuch der Exstirpation der Geschwulst, meist mit Resektion der Enden der großen Knochen; wenn aber

Digitized by Google

die Geschwulst sehr groß ist, vor allem auch nach hinten reicht und die großen Gefäße und Nerven ergriffen erscheinen (Stauung am Unterschenkel und Fuß, Ödem, ausstrahlende Schmerzen), so ist die Amputation im Bereich des Oberschenkels angezeigt. Alle diese Überlegungen bewegen sich übrigens nur im Rahmen des Gewöhnlichen. Manchmal wird man es auch mit einer Röntgenbehandlung versuchen. Der Verlauf nach der Operation ist verschieden, zuweilen findet Dauerheilung statt (natürlich nur bei langer Nachbeobachtung zu erkennen), manchmal ist aber der Verlauf sehr ungünstig: bald nach dem Eingriff tritt der Tod ein, öfters aber kommt es zunächst zur Bildung einer lokalen Rezidivgeschwulst oder von Metastasen in den inneren Organen und dann Kachexie, zuweilen mit tödlichem Ausgang erst mehrere Jahre nach Vornahme der Operation (z. B. in unserem Fall).

Schriften.

1. Exostosen und Chondrome.

Anzilotti. Sulli tumori primitivi della rotula. Arch. di ortop. 1905, Nr. 6. (Ref. nach Zbl. f. Chir. 1906, p. 607.) (10jähriger Knabe, Geschwulst seit dem 6. Lebensjahr bemerkt; Operation: Chondrom.) — J. H. Ray. A case of chondroma of the patella. Lancet 1905, Jan. 21, p. 159. (9jähriger Knabe, seit 3—4 Monaten Störungen; Operation: Chondrom.) — J. Schwartz. Über entzündliche Erkrankungen und Neubildungen der Kniescheibe. In. Diss. Königsberg 1909. (Ref. nach Wanach.) (12jähriger Knabe, seit einem Jahre Beschwerden; Operation: Chondrom.) — Pellegrini & Conforte. Gazzetta d. ospedali 85. (Ref. nach Kaiser.) (Exostosen an ungewöhnlichen Stellen. Fall von multiplen kartilaginären Exostosen, davon die eine an der Hinterfläche der Patella, dadurch Behinderung der Bewegung.) — F. Kaiser. Über Kniescheibengeschwulst. Beitr. zur Klin. Chir., Bd. 120, 1920, S. 239. (18jähriges Mädchen; seit 4 Jahren Schmerzen, später auch Schwellung; Operation: große höckerige intraartikuläre kartilaginäre Exostose, z. T. knorpelig.)

2. Sarkome.

Astley-Cooper. Operation eines Falles von myelogenem zystischen Sarkom der Patella. (Das Präparat im Hunterian College, London. Über die Krankengeschichte nichts angegeben.) (Ref. nach Wanach.) — L. Th. Backer. Mitteilungen aus der chirurgischen Abteilung des Reichshospitals zu Christiana. 1849. Fall von Fungus medullaris der Patella. (Ref. in Schmidts Jb., Bd. 70, 1851, S. 105.) — Gurlt. Beiträge zur vergleichenden pathologischen Anatomie der Gelenkskrankheiten. Berlin 1953, S. 580. (Zit. nach Wanach.) — S. Wilks. Myeloid diseases of bones. Guys Hospital Reports. Series III, Vol. III, 1857, p. 171. (Zit. nach Wanach.) — A. Lücke, Beiträge zur Lehre von den Resektionen. Arch. f. klin. Chir., Bd. 3, 1862, S. 318. — E. Neumann. Zur Kenntnis der zelligen Elemente der Sarkome. Arch. f. Heilkunde, Bd. 12, 1871, S. 66. — G. Hayem und G. Graux. Gazette de Paris 1874, Nr. 24. (Ref. in Schmidts Jahrbüchern, Bd. 182, S. 95.) — G. Wild. Zur Kasuistik der Periostsarkome. D. Zschr. f. Chir., Bd. 17, 1882, S. 548. — R. W. Parker. Sarcoma of the patella (2 Fälle). Transaction of the Clinical society of London. Vol. 20, 1887, p. 254 und Vol. 29, 1896, p. 22. (Ref. nach Wanach.) — R. Jones. Endosteal sarcoma of the patella. Transact. of the path. Society. London. Vol. 46, 1895, p. 143. (Ref. nach Wanach.) — Groß. Congrès français de Chir. XIII. session. Revue de Chirurgie 1899, Nr. 11. (Ref. nach Wanach.) — Creite. Beitrag zur Pathologie der Kniescheibe. D. Zschr. f. Chir., Bd. 83, 1906, S. 179. — A. Moravek. Patellarsarkom. Casopis lékarn. ceskych. 1907, S. 1003. (Ref. in Zbl. f. Chir., 1908, Nr. 43, S. 1287.) — W. Schmidt. Über die von der Patella ausgehenden Geschwülste mit besonderer Berücksichtigung des primären Sakoms. In.-Diss. Leipzig 1907. (Das Präparat ist bei Lexer abgebildet.) — Lexer. Lehrbuch der allgemeinen Chirurgie. Enke, Stuttgart, 3. Aufl. 1908, Bd. 2, S. 305, 5. Aufl. 1911, 315. (Der Fall ist bei W. Schmidt genau beschrieben.) — F. Kudek. Beiträge zur Pathologie und Physiologie der Patella. D. Zschr. f. Chir., Bd. 88, 1907, S. 138. — R. Wanach. Über Tumoren der Patella. St. Petersburger med. Wschr. 1910, Nr. 22, S. 308.

Digitized by Google

Aus der Radiologischen Abteilung der allgemeinen Poliklinik in Wien.

Über die Gelenkskapsel-(Synovialis-)Osteome. Kniegelenk.

Von

Professor Dr. **Robert Kienböck.**

(Hierzu Tafel XVIII, Figur 1 u. 2 und 5 Abbildungen im Text.)

I. Einleitung.

Patho-Anatomie der Osteome im allgemeinen.

Echte, aus Knochenmasse bestehende Geschwülste heißen „Osteome". Die Geschwülste kommen bekanntlich an den verschiedensten Organen vor, ganz besonders am Bewegungsapparat, und zwar an den Knochen (Skelett- oder Knochenosteome), an den Sehnen, Muskeln und Faszien (Sehnenosteome, Muskelosteome, Faszienosteome), aber auch an anderen Organen. Wenn die Geschwülste einen Skelettteil betreffen oder wenigstens an ihm festsitzen, handelt es sich zwar um Knochenosteome, doch spricht man hier meist von Exostosen. Als solche sind nach der treffenden Definition von Breus und Kolisko nur solche Knochenvorsprünge zu bezeichnen, welche aus abnormen Knochenbildungen (gewucherten Knochenmassen) bestehen; dazu gehört ferner, daß sie eine umschriebene Basis besitzen und ihr Wachstum ein beschränktes ist, wenn auch bisweilen Exostosen eine beträchtliche Größe erreichen können; mit Unrecht werden von manchen Autoren Knochenvorsprünge, die nicht diese Merkmale zeigen, doch derart benannt. Nach **Virchow** 1862 werden unterschieden: 1. muskuläre, 2. tendinöse, 3. apophytische Exostosen (an den Diaphysen, entsprechend den Ansatzstellen von Faszien und Zwischenknochenbändern), 4. trochleare Exostosen (an den Gelenksenden der Knochen); die beiden zuletztgenannten Arten sind streng voneinander zu trennen, bei 4. handelt es sich um eine Gelenkserkrankung. Meistens sind es — was die allgemeine Form betrifft — örtlich umschriebene (zirkumskripte, lokale) Tumoren, doch kommen die osteomatösen (exostotischen) Veränderungen auch als ausgebreitete, diffuse Massen vor; derartige diffuse Veränderungen der Skeletteile werden Hyperostosen genannt.

1. Osteome des Skeletts. Von den Osteomen des Skeletts, speziell den Exostosen, werden nach der Art des Gewebes, aus dem sie entstehen, unterschieden: im Bindegewebe gebildete Tumoren („fibröse", „periostale", besser wäre: „fibrogene" und periostale Osteome und Exostosen) und im Knorpel gebildete Geschwülste („chondrale", „kartilaginäre", besser wäre: „chondrogene" Osteome und Exostosen); doch gehören beide Formen eng zusammen.

Von besonderer Wichtigkeit ist die Kenntnis der nicht seltenen, auf einer abnormen embryonalen Anlage des Skeletts beruhenden „kartilaginären Exostosen" im weitern Sinne; diese Geschwülste treten in der Entwicklungszeit des Individuums auf; sie entstehen übrigens nicht nur „chondrogen", sondern auch „fibrogen", „periostal"; nach ihrem Ursprung und ihrem dementsprechenden, zum Teil verschiedenen Sitz, Gestalt und Bau sind meines Erachtens am besten zu unterscheiden 1. „zentrale", zuweilen „subkortikale", 2. „rein kortikale", 3. „periostale" („perifere") Tumoren. Die Geschwülste kommen am Skelett wohl vereinzelt, „solitär", als auch vielzählig, „multipel", vor. Im letzteren Fall bestehen am Skelett zugleich mit den umschriebenen Exostosen auch noch diffuse Hyperostosen, außerdem einfache Wachstumsstörungen, besonders Verkrümmung, Verdünnung und Verkürzung von langen Röhrenknochen. Bei Vorhandensein der generalisierten Affektion mit sehr vielen Auswüchsen

Digitized by Google

und anderen Störungen am Skelett spricht man von „Exostosenskeletten“, „Exostotikern“ (Breus und Kolisko 1910), „exostotischer“ Dysplasie des Skeletts“ (Verfasser 1903).

Außerdem gibt es Exostosen, die durch Gewalteinwirkung mit Periostverletzungen entstehen („traumatische periostale Exostosen“). Endlich können die gleich zu nennenden Sehnen- und Muskelosteome sekundär mit dem Skeletteil verwachsen, oder sogar schon von vornherein mit ihm verbunden sein und „echte Exostosen“, speziell „Knochenexostosen“ vortäuschen.

2. Sehnenosteome und Muskelosteome. Auch diese Geschwülste können durch Verletzung entstehen („traumatische tendinöse“ und „muskuläre“ oder „intratendinöse“, „intramuskuläre Osteome“). Hierher gehört auch die nach Knochenbrüchen mit starker Verschiebung der Stücke und beträchtlichen Muskelzerreißungen vorkommende übermäßige Löthknochenbildung „Callus luxurians“, große, unförmige Knochenmassen, die Bruchenden bedeckend und durch die verletzte Beinhaut in die Muskeln reichend. Die Muskelosteome können aber auch auf angeborner Grundlage entstehen, sie entwickeln sich in der Kindheit und sind meist progressiv und multipel („Myositis ossificans progressiva“, „Osteoma intramusculare multiplex“).

Die Exostosen zeigen sich nach der Mazeration der Knochen in der Form verschieden. Die tendinösen mehr balken- und stachelförmig, die muskulären mehr höckrig oder knollig, die apophytischen mehr platt oder leistenförmig. (Virchow.)

Nach dem inneren Bau und nach der Festigkeit werden unterschieden: 1. die harte Knochengeschwulst („Osteoma durum, eburneum“), 2. der schwammige Knochentumor („Osteoma spongiosum“), 3. die markig weiche Knochengeschwulst („Osteoma medullosum“) mit großen Markräumen. (Virchow.) Bei den meisten der frühergenannten Arten der umschriebenen Exostosen (auch bei den „kartilaginären E.“) kommen alle drei Arten vor, am häufigsten sind die spongiösen E. und O.

Einzelheiten über die Oberfläche und den inneren Bau der Exostosen in der Darstellung von Virchow auf Grund der Untersuchung anatomischer, meist mazerierter Präparate. „Fast alle Exostosen hängen mit dem unterliegenden Knochen innig zusammen, sind an der Oberfläche mit einer kompakten Rinde überzogen, innen dagegen spongiös, bei einem beträchtlichen Umfang enthalten sie nicht selten große Markhöhlen, welche mit der alten Markhöhle des Knochens oder wenigstens mit seiner spongiosen Substanz zusammenhängen.“

Äußerlich verhalten sie sich verschieden.

„Die apophytischen Formen haben ein Periost, an welchem sich Sehnen und Muskelbäuche ansetzen, tragen aber außerdem nicht selten Schleimbeutel; die trochlearen Exostosen besitzen nicht selten eine Art Gelenkfläche; die tendinösen und aponeurotischen dagegen sind freilich auch von Bindegewebe umgeben, jedoch geht dieses meist ununterbrochen in die Sehnen und Faszien über, ohne daß eine bestimmte Grenze hervortritt.“ „Einzelne Formen kommen auch diskontinuierlich — ohne Zusammenhang mit dem Knochen — vor, besonders an den Sehnen, Faszien, Muskeln.“ [Verfasser: In der Regel sind diese Exostosen, ursprünglich am Knochen festgesessen, erst später abgesprengt.]

Die Größe ist sehr wechselnd; es kommen sehr kleine und sehr große Exostosen vor, enorme Exostosen besonders am Femur.

Über die Entstehung der Osteome. „Örtliche Einwirkungen geben in sehr zahlreichen Fällen die Veranlassung, z. B. große Gewalt, meist sehr grobe mechanische Insultate, aber auch irritative Störungen, häufig geradezu entzündliche.“ „Es kann keine scharfe Grenze gezogen werden zwischen knöchernen Entzündungsprodukten und Osteomen.“ „Die Masse des Callus luxurians kann später selbständig fortwachsen, besonders wenn der Kallus kleinen mechanischen Reizungen ausgesetzt wird. Dadurch geschieht aus dem umgebenden periostartigen Bindegewebe eine Anbildung von neuen Knochenschichten.“

Die Exostosen und Osteome sind bekanntlich sehr gutartig, durchaus benign, setzen während der Entwicklungszeit des Trägers im Verlaufe der Jahre ihr Wachstum nicht allzulange fort, die kartilaginären Exostosen im allgemeinen nicht über die Pubertätszeit hin-

Digitized by Google

aus. Doch können sich ausnahmsweise im Innern und besonders an der Oberfläche von einfachen Exostosen nachträglich sekundär Chondrome entwickeln („epiexostotische Chondrome", der Ausdruck vom Verfasser 1921), diese bilden manchmal — wie man längst weiß — weit entfernte Metastasen auch in den Lungen, allerdings sehr selten.

II. Osteome der Gelenke.

Außer den Osteomen der genannten Sitzarten gibt es nun auch noch, wie man in pathoanatomischen Lehrbüchern manchmal nebenbei angeführt findet, **Osteome der Gelenke,** dies sind echte Geschwülste der Gelenke im engeren Sinne: Tumoren des inneren Teils der Kapsel, der Gelenkhaut (Synovialis): **Gelenkkapselosteome, Gelenkhautosteome, Synovialisosteome.** So erwähnt z. B. **M. B. Schmidt** (1918), daß „bei Arthritis deformans in der Gelenkskapsel umschriebene kugelige Knorpel- und Knochenbildungen, Kapselenchondrome bzw. -osteome vorkommen, welche an dünnen Stielen sitzen und durch Zerreißung dieser dann zu freien Gelenkkörpern, Gelenkmäusen werden".

Bei **Schmidt** ist auch (l. c. S. 268, Fig. 179) das Präparat eines Falles von „Zottengelenk und Kapselosteom bei Arthritis deformans des Kniegelenks" wiedergegeben. Der vordere Teil der Gelenkskapsel mit der Kniescheibe ist in der Ansicht von innen (hinten) abgebildet; zu sehen sind die normale Kniescheibe, die umgebenden Kapselteile mit unzähligen, mäßig stark vergrößerten Zotten; vorne unterhalb der Patella liegt ein fast walnußgroßer, dreieckiger, kantiger Knochen, anscheinend nur an der Kapsel haftend, weder mit der Kniescheibe noch mit der Tibia in knöcherner Verbindung.

Über das Vorkommen von großen Geschwülsten, wie sie in den folgenden Fällen vorhanden sind, ist in den Büchern nichts angegeben. In Borsts bekannter „Lehre von den Geschwülsten" (1902) werden die Kapselosteome überhaupt nicht erwähnt.

In der klinischen Praxis werden diese Tumoren bei der äußeren Untersuchung nicht als solche erkannt; man glaubt, es handle sich um eine Arthritis chronica deformans oder man nimmt die eine oder andere ausgesprochen entzündliche Affektion des Gelenks an: einfache eitrige Entzündung oder Tuberkulose oder Syphilis, sei es der Gelenkhaut, sei es eines Knochenendes, oder eine entzündliche Erkrankung des Schaftendes eines Knochens: Osteomyelitis irgendeiner Natur; oder man erkennt zwar, daß ein Tumor vorliegt, meint aber eine bösartige Geschwulst, ein Sarkom, oder man erkennt zwar richtig, daß ein gutartiger knöcherner oder knorpeliger Tumor vorhanden ist, glaubt aber eine einfache Exostose eines knöchernen Gelenksteiles vor sich zu haben. Auch bei der Röntgenuntersuchung werden unrichtige Diagnosen gestellt.

Als Grundlage meiner Untersuchungen dienen Fälle von **Kniegelenkstumoren,** und zwar vor allem eine eigene Beobachtung (Erkrankung des hinteren Teiles des Gelenks); ferner — abgesehen von dem erwähnten Falle von Schmidt — noch mehrere andere fremde Fälle (Erkrankung des vorderen Teiles des Gelenks); von diesen Fällen liegen entweder chirurgische Beschreibungen des Operationsbefundes mit einfacher Zeichnung oder bloß Beschreibungen des äußeren Befundes mit Abbildung des Röntgenbildes (besonders Kniegelenks-Seitenaufnahmen) vor. Es sind dies die Fälle von Trapp 1896, Rumpel 1908, Baetjer & Waters 1921. Außerdem sollen (nach Trapp) schon früher seiner Beobachtung ähnliche Fälle veröffentlicht worden sein: von Annendale 1876, Cooper und Travers, Paget, Quénu u. a. Die wichtigsten Fälle sind unter falschen Namen beschrieben, meist als „Exostosen" eines der beiden großen Knochen, des Femur oder der Tibia; erst von mir wurden die Fälle als hierhergehörig erkannt.

III. Fremde Fälle von Kapselosteom des Kniegelenkes (Vorderseite).

Trapp 1896.

66jähriger Mann, früher Schuster, jetzt Hirte.

1. Krankengeschichte. Das linke Bein seit 15 Jahren erkrankt, weniger gut

Digitized by Google

beweglich als das rechte, das Leiden angeblich durch das häufige Hämmern auf dem Knie beim Schusterhandwerk entstanden. Vor zwei Monaten eine Nacht in berauschtem Zustand auf einer Scheunendiele verbracht, seitdem eine schmerzhafte Schwellung des linken Kniegelenks und eine allmählich zunehmende Bewegungsbehinderung aufgetreten mit dementsprechender Gangstörung.

2. Klinische Untersuchung. Kräftiger, gesunder Mann. Die linke Kniegegend affiziert, sonst nirgends am Körper ein kranker Herd nachweisbar, auch keine multiplen kartilaginären Exostosen am Skelett. Das Gehen sehr behindert, dabei ein wenig Einwärtsrotation des linken Beines mit Spitzfußstellung. Das Bein im ganzen muskelatrophisch, besonders am Oberschenkel, das Knie in Beugekontraktur 150°, etwas geschwollen, besonders an der Medial-

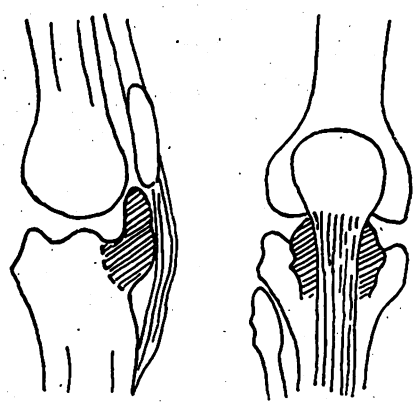

a b

Fig. 1. Fall von **Trapp.** Schematische Darstellung des Gelenkes nach dem Operationsbefund. Der Tumor schraffiert gezeichnet. a) Sagittalschnitt. Das Gelenk von der Seite gesehen. Hakenförmig erscheinende Geschwulst vorne an der Tibiakante, das Kniescheibenband abgehoben; Resektions-Linie punktiert gezeichnet. b) Das Gelenk von vorne gesehen. Flache Geschwulst unter dem Kniescheibenband, unterhalb des unteren Poles der Kniescheibe, sich sowohl nach lateral als auch medial etwas vorwölbend. (Eine Röntgenuntersuchung ist nicht gemacht worden; dabei wäre wohl die Geschwulst nicht als „Exostose des Knochens" erschienen.)

seite, die normalen Gruben beiderseits vom Kniescheibenband ausgefüllt, sogar flach prominent durch knochenharte, vom Gelenkende der Tibia nicht abgrenzbare und dagegen nicht verschiebbare Massen, diese auch druckschmerzhaft; das Band stark gespannt, die Kniescheibe seitlich ganz unverschiebbar; kein Gelenkserguß. Die aktiven Bewegungen des Gelenks ganz aufgehoben, auch die passiven wegen Schmerzhaftigkeit nur sehr geringfügig.

Untersuchung in Narkose. Die Beugung des Gelenks bis zum spitzen Winkel möglich, die Streckung aus der genannten 150°—Winkelstellung nicht durchführbar, verhältnismäßig wenig Reiben.

3. Klinische Diagnose: „Chronisch deformierende Gelenksentzündung".

4. Behandlung. Äußerliche Behandlung, doch ohne Erfolg. Daher bald Vornahme der **Operation (Helferich).** Nach Einschneiden des Kniescheibenbandes 3 cm unterhalb der Kniescheibe wird eine leicht höckerige Geschwulst angetroffen, intrakapsulär sitzend, von 5 cm Durchmesser, mit der Tibiaepiphyse durch einen breiten Stiel zusammenhängend, frei ins Gelenk nach hinten oben reichend, gegen die interkondyloidäre Grube des Femur, von hinten umgreifbar; das Kniescheibenband ist nur wenig abgehoben, dagegen überragt die Geschwulst das Band nach beiden Seiten, gewissermaßen unter diesem vorquellend; am medialen Rand des internen Femurkondyls ist ein kleines Knorpelstückchen abgesprengt, damit noch locker zusammenhängend. Abtragung der Geschwulst mit dem Meißel, dadurch bleibt in der Tibia eine Höhle zurück. Naht des Kniescheibenbandes.

5. Anatomische und mikroskopische Untersuchung. Die Geschwulst besteht aus einem spongiösen Knochen, weitmaschig, mit Fettmark, die Oberfläche ist mit einer synovialisähnlichen Haut überzogen, an der Basis liegen stellenweise kleinere Knorpelinseln. (Es sind zwei Zeichnungen beigegeben; das Gelenk von der Seite und von vorne gesehen, Fig. 1a und b.)

6. Diagnose: „Exostose, bzw. Osteom der oberen Tibiaepiphyse".

7. Bemerkungen. „Die Geschwulst ist wahrscheinlich durch versprengte Knorpelkeime entstanden. Es ist keine kartilaginäre Exostose, weil an der Geschwulst kein Knorpelüberzug vorhanden und der Beginn der Erscheinungen erst im Alter von 51 Jahren. Auch keine Arthritis deformans."

8. Verlauf. Günstige Wirkung der Operation, Aufhören der Schmerzen, Besserung der Beweglichkeit des Gelenks. Bei einer späteren Untersuchung „die Bewegungen allerdings noch immer ungenügend, und zwar durch Schrumpfung der Gelenkbänder von früher her".

Kienböck 1924. Bemerkungen dazu. Die Geschwulst soll nicht als Exostose der Tibia bezeichnet werden, sie ist vielmehr als ein kapsuläres Osteom aufzufassen, entstanden vorne im Ge-

Digitized by Google

lenk, in der Synovialhaut mit allmählich fortschreitender luxurierender Wucherung und Verknöcherung des Gewebes, denn der Tumor springt sowohl im Gelenk nach hinten vor, als auch wölbt er sich beiderseits des Kniescheibenbandes nach vorne vor; dabei ist auch ein vorderer Schleimbeutel ergriffen; später ist es zu einer — sekundären — Verwachsung des Tumors mit der Tibia gekommen und sind noch — ebenfalls sekundäre — Veränderungen der benachbarten Teile des Periosts, der Kniescheibe und Tibia entstanden. Ein oft wiederholter Anstoß zu vermehrter Wucherung dürfte durch die berufliche Tätigkeit verursacht worden sein — mit traumatischen Zerrungen, Zerreißungen und Blutungen. Die nach der Operation zurückgebliebene Bewegungseinschränkung ist sowohl durch die Erkrankung der Kapsel als auch durch eine begleitende sekundäre Arthritis deformans zu erklären, die übrigens vom Autor als „höchstens sehr geringgradig" bezeichnet wird.

Die Zeichnungen bei Trapp sind einfache halbschematische Konturskizzen, nach dem Operationsbefund rasch entworfen; wäre vorher eine Röntgenuntersuchung gemacht worden, so hätte man wohl eine Verschiedenheit der Struktur der Tibia und der Geschwulst bemerkt und ihre Nichtzusammengehörigkeit erkannt.

Rumpel. Atlas 1908.

Fall mit Figur 28, Tafel VI.

20jähriges Mädchen, Erkrankung des linken Knies. Untersuchung an der chirurgischen Klinik Bergmann, Berlin.

Rumpel 1908. 1. Anamnese. Von klein auf ein Höcker innen am linken Knie bemerkt. Vor acht Jahren angeblich wegen Kniegelenksentzündung eine [kleine] Operation stattgefunden, seitdem das Gelenk nicht mehr so gut beweglich wie das rechte. Vor zwei Monaten ein Eimer auf das Kniegelenk gefallen, seitdem unter Schmerzen schnelle Bildung einer großen Geschwulst.

2. Klinischer Befund. „In der Kniegelenksgegend ein über faustgroßer, harter, höckeriger Tumor, der mit der Vorderfläche des Femur in Verbindung steht. Die Patella nicht abzutasten. die Bewegungen im Kniegelenk stark beeinträchtigt, aber nicht aufgehoben."

3. Radiologischer Befund. Untersuchung der Gegend des linken Kniegelenks. Aufnahme bei leichter Beugung des Gelenkes, Strahlenrichtung von medial nach lateral, laterales Seitenbild (l. c. eine sehr schöne Abbildung, davon eine Skizze in unserer Fig. 2). „Vom vorderen Umfang der Kondylengegend des Femur geht ein über faustgroßer, unregelmäßig rundlich ge-

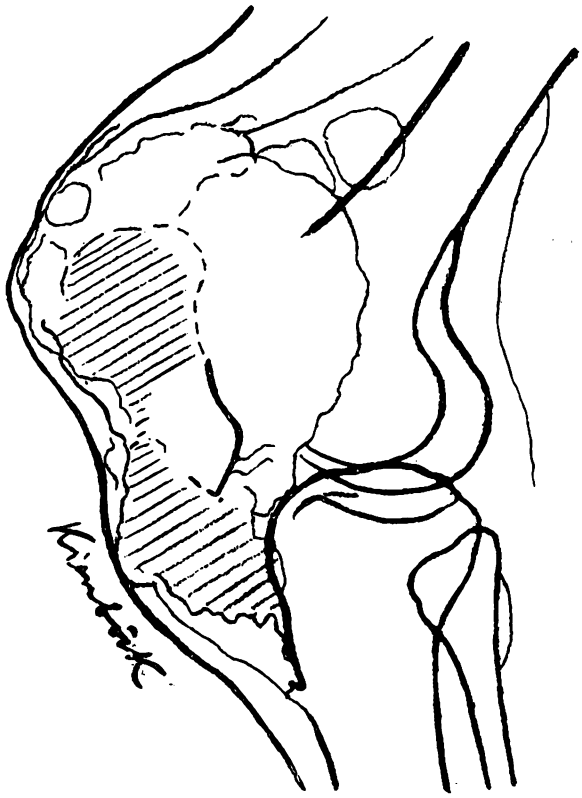

Fig. 2. Fall von **Rumpel.** Skizze des Röntgenbildes, Seitenbildes. Große, unregelmäßig geformte, schalenförmige, lappige Geschwulst vorne am Gelenk im Gebiet der Kniescheibe und der großen Bänder, die Patella in der Geschwulst wie eingebettet. Der Tumor besteht aus einem großen supradatellaren und einem kleineren infrapatellaren Lappen, der obere Lappen wölbt sich von seinem Ursprung sowohl nach hinten (mit Abhebung des Bandes vom Femur) als auch nach vorne vor, mit buckeliger Vortreibung der Haut, der untere Lappen erzeugt eine geringere Vorwölbung. Die Hauptteile des Tumors schraffiert gezeichnet. Der im Bild den Femur überschneidende Teil rührt von dem an der Medialseite des Gelenkes liegenden breiten Fortsatz des oberen Lappens der Geschwulst her. Entsprechend der synostotischen Verwachsung der Geschwulst mit den Skeletteilen fehlen stellenweise die Konturen (Rindenmassen) des Femur und der Patella. Die gegenseitige Lage der Knochen nicht verändert. Im Gebiet des großen oberen Schleimbeutels große knollige Synovialis-Wucherungen von stark hypertrophierender Arthritis deformans. Der hintere Abschnitt des Gelenkes frei. (Zeichnung des Verfassers nach dem Originalröntgenbild Rumpels.)

Digitized by Google

stalteter Tumor aus, der sich nach vorne und oben ziemlich gleichmäßig ausbreitet, die Patella in seinen Schatten mit hinein bezieht, nach unten den Gelenkspalt überragt und sich bis zu dem Tibiaknauf erstreckt, von diesem jedoch deutlich getrennt; seine Verbindung mit dem Femur scheint durch eine Knochenbrücke, die von der vorderen Konvexität des Kondylus internus ausgeht, stielartig hergestellt. — Man sieht dieses Verhältnis deutlicher auf dem Röntgenbild der Frontalebene, welches gleichzeitig die enorme Breitenausdehnung des Tumors illustriert, der den Femur vollkommen überschattet. — Es macht hiernach den Eindruck, als ob ein zweiter Ausgangspunkt des Wachstums (des Tumors) am lateralen Kondylus zu suchen wäre. Die Gestalt des Tumors ist rundlich, er setzt sich aus einzelnen knolligen Abschnitten zusammen, der Schattenton — — — — ist sehr dunkel, auch läßt sich an einigen Stellen deutlich die Struktur des echten Knochengewebes feststellen; setzt sich die Grenze der Geschwulst größtenteils scharf von Weichteilen ab, so sind doch auch Stellen vorhanden, die einen Übergang des Geschwulstschattens in die Weichteilschatten erkennen lassen, so namentlich am oberen Pol des Tumors."

4. Radiologische Diagnose: „Exostose des Femur, auf diesem Boden Entwicklung eines Sarkoms."

5. Bemerkungen zum radiologischen Befund. „Die Deutung ist mit einigen Schwierigkeiten verbunden — — —. Vom gewöhnlichen peripheren Sarkom ist der Tumor grundsätzlich zu trennen, einmal durch seine isolierten Ausgangspunkte und seine exostosenähnliche Ausbreitung und sodann durch das Fehlen jeder periostalen Knochenwucherung. Dagegen scheint er zweifellos viele verwandtschaftliche Beziehungen zu den Fällen von kartilaginären Exostosen zu besitzen — — — — — —, aber es ist hier ein neues Moment im Wachstum hinzugetreten, dies äußert sich in der diffusen Ausbreitung, die infiltrierenden Charakter zeigt und mehr dem Sarkom gleicht." „Nimmt man die klinischen Erscheinungen in der Deutung dieses Falles zu Hilfe, so wird die Vermutung zur Gewißheit, denn seit der Kindheit hat zweifellos eine Exostose am Femur bestanden, die auch die Beweglichkeit des Kniegelenkes beeinträchtigt hat. Im Anschluß an ein Trauma hat sich dann innerhalb von zwei Monaten die große, schmerzhafte Geschwulst durchaus malignen Charakters entwickelt."

6. Behandlung. „Ein operativer Eingriff, eine Exstirpation der Geschwulst war geplant, wurde aber von der Patientin abgelehnt."

Studium des Falles durch den Verfasser.

Kienböck 1924. Radiologischer Befund an dem genannten Bild (Seitenbild des Kniegelenkes) und Bemerkungen.

1. Einfache Beschreibung. Das Bild des Körperteils ist hochgradig verändert, und zwar in seinem ganzen vorderen Abschnitt; das Bild ist zunächst schon in der äußeren Form abnorm, die vordere Hautlinie ist weit hinausgeschoben mit Bildung von zwei großen, dabei ungleichen, etwas welligen Vorwölbungen, einer oberen und einer unteren; die obere, sehr große suprapatellare Vorwölbung beginnt oben etwa vier Querfinger oberhalb des Gelenkspaltes und reicht hinab bis in die Höhe der Kniescheibenmitte (größte Prominenz über das normale Niveau 4—5 cm); die untere kleinere infrapatellare Vorwölbung beginnt oben an der ersten Prominenz, erstreckt sich abwärts bis zum Tibiaknauf (Tuberositas tibiae) (größte Prominenz etwa 1½ cm). Die Unterhautfettzone ist im Bereich des Ober- und Unterschenkels ziemlich breit. Das zwischen dem Femur und der Tibia einerseits, der vorgewölbten vorderen Hautlinie andererseits liegende Gebiet ist aufs höchste verändert, hier ist vor allem ein großer, eigentümlich geformt zusammengesetzter Herd (zusammengesetzter Geschwulstherd, Gelenkskapselosteom) vorhanden, sich hinten vom Bild des Femur und der Tibia nach vorne bis zur Hautlinie erstreckend, mit einer sehr unregelmäßigen, höckerigen, zum Teil nicht deutlich sichtbaren Grenzlinie und einem im allgemeinen sehr dunklen Ton (zum Teil sogar dunkler als an den benachbarten Knochen), mit kleinen und großen Knollen, mit einem sehr dünnen Rindenstreifen (Kortikalis), ferner mit einer in den hellen Teilen deutlich erkennbaren, teils normalen, teils zu weitmaschigen Spongiosazeichnung (spongiöse knöcherne Masse); der große zusammengesetzte Tumorherd besteht vor allem aus zwei rundlich ovalen Teilen, Einzelteilen, Lappen, der obere, in seinem Hauptteil hühnereigroße, sehr dunkle suprapatellare Herd liegt mit seinem Mittelpunkt etwas oberhalb des Patellabildes (im Gebiet der Ansatzstelle der Quadrizepssehne), der untere nur nußgroße, infrapatellare Herd liegt mit seinem Mittelpunkt etwas unterhalb des Bildes der Patella (im Gebiet des Kniescheibenbandes, des Ligamentum patellae proprium), beide Teile befinden sich mit ihren Längsachsen fast genau in den Achsen der genannten Sehnen (also der wichtigsten Teile der Gelenkkapsel), reichen ferner nach hinten bis zu den Bildern der beiden großen Knochen, setzen sich auch an das Bild der Kniescheibe unmittelbar an, und zwar der obere Lappen auch an das Bild des Femur (in der Epiphysengegend); im Gebiet der ganzen vorderen Oberfläche des großen, wie geschildert, zusammengesetzten Herdes sind an manchen Stellen

Digitized by Google

isolierte, kleinere und größere, kalkig und knöchern aussehende Herde vorhanden, unregelmäßig rundliche, stecknadelkopf- bis über erbsengroße Bröckel mit dünnen Rinden; die beiden größeren Lappenherde (der suprapatellare und der infrapatellare Herd) stehen durch eine, knapp vor dem Bilde der Patella liegende, etwa 2 cm lange, 1½ cm breit erscheinende, im übrigen gleich beschaffene, knöchern aussehende Brücke miteinander in Verbindung (vor der Brücke ist der Hautkontur nur um etwa 2 cm nach vorne hinausgeschoben, daher im Verhältnis zur Umgebung flach eingesenkt); an dem großen oberen Lappenherd setzt sich nach hinten bis mitten in das Gebiet des lateralen Femurkondyls ein halbkreisscheibenförmiger Herd an, mit ziemlich scharfer, unregelmäßig bogiger Grenzlinie, mit etwas hellerem Ton und verschwommener Netzzeichnung (das Bild des von den Strahlen schräg, mehr flächenhaft getroffenen medialen Teils des großen oberen Lappens). Das infrapatellare helle Gelenkshöhlenbild (das Gebiet der flügelförmigen Falten, Plicae alares der Synovialhaut) ist in seinen Umrissen gut kenntlich, allerdings durch das Bild einer zusammengesetzten bröckligen Masse mäßig stark verdunkelt; das rhomboide Bild der Patella erscheint etwas nach hinten gegen den Femur verlagert, auch etwas zu tief stehend, fast normal geformt und normal gebaut, etwas porotisch-atrophisch, nur der hintere und untere Kontur sind vorhanden mit zum Teil normalen, schmalen, dunklen Rindenstreifen, der vordere und untere Kontur fehlen dagegen, hier ist das Bild der genannten Knochenbrücke ohne Grenzmarke angesetzt. Das Quadrizepssehnenbild erscheint an der Grenze zwischen dem mittleren und unteren Drittel des Femur an normaler Stelle, entfernt sich aber bei seinem Verlauf abwärts von dem Knochenbild allmählich, begibt sich in leichter Schlangenwindung zum oberen Pol des oberen Lappenherdes, überzieht ihn in 10 cm Länge als zum Teil schmale, sich mit dem Herd überschneidende, stellenweise mit Kalkbröckelflecken durchsetzte Zone; das zwischen dem oberen Teil des Sehnenbildes, dem Femurbild und dem oberen Lappenherd liegende, länglich dreieckige, helle Zwischenfeld entspricht der großen vorderen Gelenktasche; in diesem Feld liegen von oben nach unten aneinandergereiht, sich berührend, vier zarte, rundliche Herde mit feinen, dünnen Rindenstreifen und zarter Netzzeichnung, der unterste Herd, sich zum Teil mit dem großen Lappenherd überdeckend, ist nußgroß, der zweite haselnußgroß, das Femurbild überschneidend, die oberen zwei Herde sind etwa bohnengroß und sehr langgestreckt — der Befund einer einfachen chronischen Synovialhautwucherung gewöhnlicherer Art (sogenannter chronischer Arthritis, Synovitis) mit mehreren, sehr porösen, Fettmark enthaltenden, knöchernen, Gelenkkörperchen, Arthrophyten in kleinen Gelenknischen.

Die Bilder von Femur, Tibia, Fibula sind im allgemeinen normal, abgesehen von Zeichen von ausgebreiteter porotischer Atrophie mäßigen Grades, ferner zeigen sich die Epiphysenzonen dem Alter der Patientin entsprechend ziemlich stark verknöchert. Das Bild des Femur ist an der Vorderseite verändert, und zwar in dem 4 cm langen Gebiet des untersten Schaftteiles samt den Kondylen, hier fehlt die vordere Rindenzone, das Knochenbild erscheint mit dem Geschwulstbild ohne erkennbare Grenzmarke verbunden (lokale knöcherne Verschmelzung des Osteoms mit dem Femur). Die Tibia und Fibula erscheinen noch weniger verändert, an der Tibia fehlt vorne die Tuberosität zum großen Teil, hier setzt sich an die abgeflachte Tibiaschaftoberfläche (oberflächlicher Defekt) das zu helle und zu breite Bild des Kniescheibenbandes an, von der Tuberosität ist nur der unterste Teil, und zwar in unregelmäßiger Spornform vorhanden, etwas weiter oben liegen im Tibiaschaftbild zwei aneinanderstoßende, linsengroße, rundliche Herde mit schmalen Rindenstreifen und Spongiosazeichnung, der obere grenzt an das infrapatellare Tumorlappenbild, etwas weiter vorne liegt im Tibiaschaftbild noch ein kleiner, rundlicher, heller, isolierter Herd derselben Art (Bröckel). An der Fibula findet sich hinten am oberen Schaftende, ihm dicht angelagert, eine 2 cm lange, bis 3 mm dicke, sich flach vorwölbende, längsstreifige, etwas dunklere Zone (eine niedere periostale Knochenauflagerung in der Gegend der Kapselansatzstelle); ferner liegen hinter der Femur-Tibia-Gelenkspaltzone, ihr ganz nahe, zwei kleine, rundliche, blasige Herde — kleine Knochenstücke. Am Gelenke zwischen Femur und Tibia sind im übrigen keine Zeichen von Erkrankung vorhanden, kein Schwund der Knorpelüberzüge, Erguß oder Verschiebung der Knochen gegeneinander; auch das Bild der Weichteile an der Hinterseite des Gelenkes und der ganzen Kniekehle ist, von den genannten geringen Veränderungen abgesehen, normal. (Ein Vorderbild des Körperteiles ist von Rumpel auch hergestellt, auch kurz besprochen, aber im Atlas nicht wiedergegeben worden.)

2. Radiologische Diagnose. Osteom der Synovialhaut.

3. Genauere Verwertung des radiologischen Befundes. Der ganze vordere Abschnitt des Gelenksapparates des Knies ist schwer erkrankt, und zwar die Kapsel in allen ihren Schichten (den synovialen, fibrokapsulären, ligamentären und tendinösen Teilen), sie ist hier ganz umgewandelt in eine große, unförmige, lappige, höckerige, spongiöse, zum großen Teil mit dünner Rinde überzogene Knochenmasse, ein Kapselosteom (Synovialhautosteom); die Geschwulstmasse besteht im wesentlichen

Digitized by Google

aus zwei übereinanderliegenden, rundlichen Teilen („übereinander" bezieht sich auf die Längsachse des Gliedes), einem etwa hühnereigroßen suprapatellaren Lappen, dem Gebiet der Quadrizepssehne angehörig und aus einem kleineren, nur etwa nußgroßen infrapatellaren Lappen, im Ligamentum patellae proprium sitzend, beide Lappen sind miteinander verbunden durch eine dicht vor der Patella gelegene kurze Brücke aus demselben schwammigknöchernen Gewebe; der Geschwulstmasse vorne und hinten oberflächlich angelagert finden sich verschiedene große (größere und sehr kleine), unregelmäßig rundliche, bröckelige, isolierte Knochenstücke; der große obere Geschwulstlappen liegt vorne im Niveau der Femurkondylen, reicht auch noch etwas weiter aufwärts, er besteht vor allem aus einem rundlichen, vorne gelegenen Hauptteil und hat einen großen, flachen, sich medial- und rückwärts ziehenden Ansatz; der kleinere, untere Geschwulstlappen ist rundlich geformt, reicht nach unten bis zum Tibiaknauf; ferner sind die Geschwulstmassen an ihrer Hinter-(Unter-)fläche stellenweise in teils breiten, teils schmalen Abschnitten mit den Skeletteilen verbunden, und zwar vor allem mit der Patella (an ihrer ganzen Vorderfläche durch die Knochenbrücke), der obere Geschwulstlappen ist auch mit dem Femur (an der Vorderfläche des Knochens in der Gegend der Epiphysenzone) breit verwachsen, hier besitzen die Skeletteile keine Rindenmasse, es ist vielmehr zwischen ihnen und dem Kapselosteom eine direkte knöcherne Verschmelzung der Spongiosen (Synostose) vorhanden; der untere Geschwulstlappen stößt dagegen mit seinem unteren Ende einfach die Tibia (Tuberosität) an. Die große Geschwulstmasse hat vermutlich ihr Zentrum und ihren Ursprung in der inneren Schicht der Gelenkskapsel, in der Synovialhaut, sie ist aber auch in die äußere, fibröse Schicht der Kapsel eingedrungen, mit Umformung dieser Schichte, und noch weiter nach außen über diese vorgedrungen, namentlich ober- und unterhalb der Kniescheibe, dann auch an ihrer medialen Seite (mit späterer vorderer Überschichtung des verhältnismäßig zurückgesunken bleibenden Knochens); die Masse wölbt sich ferner weit nach hinten gegen die Gelenkhöhle vor, und zwar am meisten der große obere Lappen, dadurch wird oberhalb der Patella die Quadrizepssehne von der großen vorderen Gelenktasche stark vom Femur nach vorne abgehoben und wird auch die äußere Haut vorne dementsprechend stark nach außen vorgewölbt mit Bildung von zwei buckeligen Vorwölbungen, entsprechend den zwei Lappen der Geschwulstmasse. Die Patella liegt an etwa normaler Stelle, nur etwas nach hinten und unten zurückgesunken, die Masse des Knochens ist fast ganz erhalten, auch die hintere und untere Oberfläche größtenteils unversehrt, stellenweise aber mit der Vorderfläche des Femur durch Vermittlung der Geschwulstmasse in breiter knöcherner Verbindung. Der Femur, die Tibia und die Fibula, also die das Gelenk zusammensetzenden großen Skeletteile sind noch weniger verändert, der Femur ist vorne in der Epiphysenzonengegend (wo sich auch beiläufig die Gelenkskapsel ansetzt) ohne Rindensubstanz, seine Spongiosa ist hier anscheinend direkt (knöchern), und zwar ohne Grenzmarke mit der Spongiosa der Patella und des Kapselosteoms verschmolzen; auch die Tibia zeigt nur vorne einen kleinen Defekt, und zwar mit Fehlen der Tuberosität, hier ist aber im allgemeinen eine fast glatte, ebene Knochenoberfläche vorhanden, die Fibula trägt hinten am obersten Teil des Schaftes, gerade unterhalb der Epiphysenzone, eine gut umschriebene, flache, periostale Knochenauflagerung. Während sich also der vordere Teil des Gelenkes durch das große, lappige Kapselosteom sehr stark verändert und verunstaltet zeigt, ist dagegen der hintere Teil des Gelenkes im wesentlichen frei; außer dem vorderen Teil ist — wie gesagt — auch noch der anstoßende mediale Teil des Gelenkes mitergriffen, nicht aber der laterale Teil. Alle Knochen des Gelenkes sind mäßig stark porotisch-atrophisch, die Epiphysenzonen sind dem Alter der Patientin entsprechend bereits stark verknöchert. Am Femur-Tibiagelenk sind weder Zeichen von Knorpelschwund, noch von Erguß oder von Verschiebung der Knochen gegeneinander vorhanden, doch liegen im Gelenk, besonders in der großen vorderen Gelenktasche in besonderen Nischen sehr verschieden große (winzige bis haselnußgroße), rundliche, zum Teil abgeplattete, ziemlich stark verknöcherte Synovialhautwucherungen, Arthrophyten, entsprechend einer begleitenden, sekundären, chronischen, hypertrophischen Arthritis synovialis.

4. Bemerkungen zum Allgemeinzustand, zum radiologisch-anatomischen, zum äußeren klinischen Befund und zur Anamnese. Es handelt sich um ein im übrigen gesundes 20jähriges Mädchen, nur eine einzige Gegend des Körpers ist erkrankt: das linke Kniegelenk („solitäre monoartikulare Affektion"), und zwar im vorderen Abschnitt durch Anwesenheit eines großen lappigen Kapselosteoms; daß die Geschwulst ihren Ursprung in der Synovialhaut hat, geht unter anderem daraus hervor, daß sie am stärksten nach hinten gegen das Gelenkinnere vorspringt und daß die fibröse Gelenkkapsel mit der Quadrizepssehne vom Femur nach vorne abgehoben ist; dabei hat eine Einwucherung der Geschwulstmasse in die fibröse Gelenkkapsel und das Kniescheibenband stattgefunden, ferner eine Verwachsung mit der Kniescheibe und dem Femur mit Zerstörung der oberflächlichen Schichten dieser Skeletteile. Damit ist eine beträchtliche Verunstaltung der äußeren Form

Digitized by Google

der Knieregion verbunden. Es ist auch eine starke Bewegungseinschränkung im Gelenk vorhanden, sie ist zunächst durch die Anwesenheit der großen Geschwulstmasse an der Vorderseite an sich, ferner auch durch die multiplen Verwachsungen mit den Skeletteilen, dann auch durch die multiplen, teilweise ziemlich großen, knöchernen Synovialhautwucherungen infolge der sekundären Arthritis zu erklären; es ist keine vollständige Ankylose vorhanden, dieser günstige Umstand rührt zum großen Teil von dem Erhaltensein des Femur-Tibiagelenks her, die Gelenkkapsel dürfte auch vorne, wo sie das große Osteom trägt, noch zum Teil elastisch und dehnbar geblieben sein. Es wird angegeben, daß bei der Patientin „schon von klein auf ein Höcker" innen am Kniegelenk bemerkt worden sei; im 13. Lebensjahr ist eine kleine Operation am Gelenk, angeblich wegen „Gelenksentzündung" vorgenommen worden, danach ist anzunehmen, daß die Geschwulst damals schon ziemlich groß gewesen, bereits zu einer entzündlichen Reizung der Synovialis mit ihren Folgeerscheinungen: Gelenkerguß, Schmerzen und Bewegungseinschränkung geführt habe. Durch die Operation ist übrigens keine nennenswerte Besserung des Zustandes eingetreten, die Bewegungsstörung ist auch dann noch bestehen geblieben und es ist sogar weiterhin allmählich eine Verschlimmerung des Zustandes durch Weiterwachsen der Geschwulst eingetreten. Zwei Monate vor der Untersuchung an der chirurgischen Klinik soll ein Eimer auf das Gelenk gefallen sein; damals hatte die Geschwulst sicherlich schon die heutige Größe erreicht; wenn „sich seitdem unter Schmerzen schnell eine Geschwulst gebildet" haben soll, so handelt es sich in Wirklichkeit offenbar wieder nur um eine entzündliche Reizung des Gelenkes durch kleine Verdickungen und Absprengungen mit neuerlichem stärkeren Erguß.

5. Kritik an Rumpels Bemerkungen. Die Beschreibung und Deutung des Röntgenbildes des erkrankten Kniegelenks (des Seitenbildes) ist, was den Sitz und Bau der Geschwulst betrifft („an der Vorderfläche des Femur", „spongiöses Knochengewebe"), zum Teil richtig; es handelt sich aber nicht, wie Rumpel meint, um „einen Tumor (eine Exostose) des Femur", sondern um eine Geschwulst (ein Osteom) der Gelenkskapsel (Synovialhaut); die Verwachsung der Geschwulst mit dem Femur ist vielmehr erst im Laufe ihres Wachstums entstanden, und zwar an den Ansatzstellen der Gelenkkapsel an den Knochen. Mit Unrecht nimmt ferner Rumpel „eine diffuse Ausbreitung der Masse mit infiltrierendem Charakter und sekundärer Bildung eines Sarkoms" an; es ist vielmehr nur eine unregelmäßig geformte, lappig-knollige, aber sonst gut abgegrenzte Geschwulstmasse vorhanden, mit einem im Bild sehr hell erscheinenden (aber scharf abgegrenzten!) medialen Fortsatz des oberen Lappens, außerdem sind auch noch verknöcherte Wucherungen der Synovialhaut durch eine sekundäre chronische Arthritis vorhanden — diese Befunde haben Rumpel zu jener Annahme geführt. Irrtümlich nimmt endlich Rumpel an, daß erst im Anschluß an das Trauma vor zwei Monaten (Auffallen eines Eimers auf das Knie) die Bildung der großen schmerzhaften Geschwulstmasse („malignen Charakters") stattgefunden habe; die Form und vor allem die anscheinend vollkommen gutartige Struktur der Masse weisen vielmehr mit Bestimmtheit auf eine sehr weit zurückliegende Entstehung und ein langsam fortschreitendes, chronisches progressives Wachstum der bis zuletzt gutartigen Geschwulst hin; sowohl die seit zwei Monaten beobachtete stärkere Anschwellung des Gelenkes als auch die Schmerzen sind als bloße sekundäre Erscheinungen an dem bereits minder widerstandsfähig gewordenen, im Innern aber verunstalteten Gelenk zu erklären.

Baetjer & Waters 1921.

Fall mit Figur 252 (Seite 246). Erkrankung der (anscheinend) linken Kniegegend eines **Erwachsenen,** Röntgenuntersuchung des Gelenks in Streckstellung, Aufnahme bei leichter Rotation des Beines, etwas schräg entworfenes Seitenbild. (L. c. eine schöne Abbildung, dazu nebenstehende Skizze, Figur 3.)

Baetjer & Waters' Diagnose: „Geschwulst des Knochens", „Osteom".

Mitteilungen über den Kranken, ferner eine Beschreibung des Bildes, sowie eine eingehende Deutung des Befundes, werden nicht gegeben.

Studium des Falles durch Verfasser.

Kienböck 1924.

1. Einfache Beschreibung. Vorne am Gelenk im Winkel zwischen den Femurkondylen, der Tibiaepiphyse und der Kniescheibe, den drei Knochenbildern dicht anliegend, also beiläufig im Niveau des Gelenkspaltes zwischen Femur und Tibia (vor dem Spalt, unter der Patella) findet sich das Bild eines apfelgroßen, sehr unregelmäßig geformten, im allgemeinen abgerundeten, oberflächlich leicht höckerigen, sehr dunkel, dabei groß porös erscheinenden knöchernen Tumors; dieser besteht aus zwei ungleichgroßen, durch eine

Digitized by Google

seichte, im Gebiet des Kniescheibenbandes liegende Einschnürung voneinander getrennten Lappen; der eine: innere (intraartikuläre, hintere) Lappen ist unterwalnußgroß, der andere: äußere (extraartikuläre, vordere) Lappen überwalnußgroß, im ganzen als halbkugelige Vorwölbung über das normale Niveau des Gelenkes nach vorne vorspringend; die ganze Geschwulstmasse hat also Sanduhr- oder Zwerchsackform, sie liegt mit ihrer anteroposterioren, etwa in der Medianlinie liegenden (?) Längsachse, nicht horizontal, d. h. nicht genau quer zur Längsachse der Extremität, sondern zieht von hinten vom vorderen Teil des Gelenkspalts durch das Kniescheibenband hindurch schräg nach vorne unten; das ganze Geschwulstbild erscheint — wie gesagt — sehr dunkel, noch dunkler als die benachbarten Knochen, im Innern ist eine weitmaschige Netzzeichnung vorhanden mit dicken, bogigen Wänden (Balken) und sehr vielen kleinen, dabei ungleichgroßen, zum Teil sehr hellen, rundlichen Lücken; die sehr unregelmäßig höckerige Oberfläche des Bildes ist keineswegs mit einem einheitlichen, vielmehr mit einem vielfach unterbrochenen, die einzelnen Höckerchen bedeckenden,

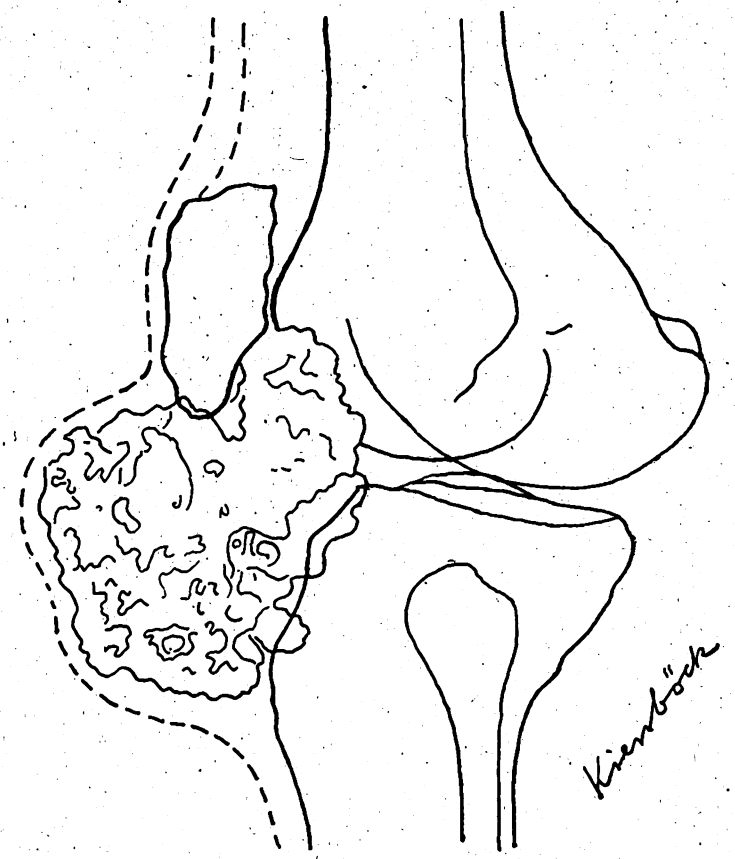

Fig. 3. Fall von **Baetjer & Waters.** Skizze nach dem Röntgenbild, Seitenbild. Ziemlich große, unregelmäßig rundliche, unebene Geschwulst, vorne am Gelenk im Gebiet des Kniescheibenbandes gelegen, mit dem hinteren Teil im Gelenk, und zwar in der nach vorne offenen Nische zwischen Tibia, Femur und Patella liegend, den drei Knochen dicht angelegt, ferner nach vorne hin durch die Kapsel durchgewuchert und sich weit nach vorne vorwölbend, die Haut (punktiert gezeichnet) vorgetrieben. Die Skeletteile nicht erkrankt, auch nicht aus ihrer gegenseitigen Lage gebracht. Die seitlichen und hinteren Abschnitte des Gelenkes frei. (Zeichnung des Verfassers nach dem Originalradiogramm von Baetjer & Waters. Der Hautkontur ist dort unsichtbar, er ist hier vom Verfasser ergänzt worden; der dunkle durchschnittliche Ton des Tumors ist hier nicht markiert worden.)

sehr dünnen Knochenrindenstreifen überzogen. Die vier Knochen: der Oberschenkelknochen, die beiden Unterschenkelknochen und die Kniescheibe, zeigen sich im allgemeinen oberflächlich und im Innern gesund, nur ein wenig allgemein porotisch-atrophisch; der Femur ist aber doch an einer Stelle, und zwar in der Gegend der vorderen Furche zwischen den beiden Knorren (an der interkondyloidären Inzisur) — d. i. an dem schräg nach vorne unten blickenden Teil seiner hier für die Kniescheibe bestimmten Gelenkfläche — oberflächlich verändert, namentlich ist am medialen Kondyl in 3 cm Ausdehnung keine äußere Oberflächenlinie erkennbar (keine Rindenmasse vorhan-

Digitized by Google

den), vielmehr geht hier das Bild der Geschwulstbasis ohne Grenzlinienmarke in das Femurbild über (Synostose). Im Gelenk zwischen Femur und Tibia sonst keine Veränderung zu sehen, auch keine Verschiebung der Knochen; die Kniescheibe vom Femur ein wenig nach vorne abgehoben, auch etwas hochliegend. Die seitlichen und hinteren Gelenkteile erscheinen vollkommen normal. Keine Zeichen von begleitender hypertrophischer oder exsudativer chronischer Arthritis.

2. Radiologische Diagnose und Bemerkungen. Spongiöses Osteom der Synovialis. Vorne am Kniegelenk ist eine zweilappige Geschwulst etwa von der Form einer Sanduhr oder eines Zwerchsackes vorhanden, die Gestalt unregelmäßig, die Oberfläche stark höckrig, blumenkohlartig, manche Höckerchen sind mit sehr dünner Knochenrinde überzogen, andere nicht, das Innere wird durch eine abnorme weitmaschige Spongiosa gebildet (wahrscheinlich mit Fettmark gefüllt), der Tumor ist ähnlich gebaut wie eine spongiöse, stark gewucherte (luxurierende) Exostose; der Ursprung der Masse liegt vorne am Gelenk, und zwar in der Gegend des Kniescheibenbandes (Ligamentum patella proprium) an der Innenseite der Gelenkkapsel: in der Synovialhaut, von hier aus hat eine zentrifugale Wucherung stattgefunden, namentlich nach zwei Seiten hin: einerseits nach innen (hinten) zu gegen die Gelenkhöhle mit Bildung eines unterwalnußgroßen, inneren, intraartikulären Geschwulstlappens mit nachträglicher (sekundärer) Usur der Femuroberfläche und knöcherner Verwachsung mit dem Knochen (auch ist eine oberflächliche Einwucherung in diesen eingetreten), andererseits eine Wucherung nach vorne (außen) mit Durchwachsung (Durchbohrung, wohl auch z. T. Zerstörung) der Kapsel und des Kniescheibenbandes und mit Bildung eines überwalnußgroßen, hernienartigen, äußeren extraartikulären Geschwulstlappens (nicht nur weit vorne, sondern auch etwas weiter unten [distal] liegend als der innere Lappen), mit starker, halbkugeliger Vortreibung der Haut — diese ist als stark gespannt anzunehmen, vielleicht sonst nicht verändert (?). Die Geschwulst liegt mit ihrem oberen und unteren Teil der Patella und der Tibia einfach an, ohne Usur oder Verwachsung. Es ist mit Bestimmtheit anzunehmen, daß mit der Anwesenheit der Geschwulst eine beträchtliche Bewegungseinschränkung des Gelenkes verbunden ist; ferner werden wohl bei Bewegungen des Gelenks, namentlich bei dem Gehen auch Schmerzen erzeugt, besonders zu Zeiten, zu denen durch stärkere Reibungen Anschwellungen der Gelenkshaut, Absprengungen der Geschwulst und überhaupt entzündliche Reizungen eingetreten sind. Dabei ist keine Störung des Allgemeinzustandes anzunehmen. Die Geschwulst besteht wahrscheinlich schon seit sehr langer Zeit. Sie ist im allgemeinen als sehr gutartig anzusehen, dabei sind aber doch Zeichen von örtlicher Angriffslust (Aggressivität) zu finden: das Geschwulstgewebe hat nicht nur die fibrösen Schichten der Kapsel durchwuchert, sondern ist außerdem in den Knochen zerstörend eingedrungen.

3. Bemerkungen zu Baetjer & Waters' Annahme. Von den Autoren ist im Text und unter dem Bild über den zu vermutenden Ursprung der Geschwulst nichts Spezielles angegeben, der Fall ist aber im Kapitel „Tumoren der Knochen" angeführt, die Masse ist also wohl für eine Exostose des Femur gehalten, der von uns angenommene Ausgangspunkt des Osteoms nicht erkannt worden.

Bei einem Überblick über diese Fälle der Literatur ist zu erkennen, daß in allen ein typisches spongiöses Gelenkskapselosteom (Synovialisosteom, Gelenkhautosteom) vorliegt. Die Fälle sind einander sehr ähnlich, jedesmal ist das Kniegelenk, und zwar der vordere Teil des Gelenks, ergriffen, meist mit Vorwucherung der Tumormassen sowohl nach innen gegen die Gelenkshöhle, als nach außen, durch die Kapsel hindurch, gegen die Haut zu. Doch sind natürlich die Einzelheiten, betreffend die Lage und Form, Größe und Struktur der Tumoren, nicht allemal ganz die gleichen, vielmehr sind hier mehrfach Unterschiede zu beobachten, z. B. erscheint die Geschwulstmasse im Falle von Rumpel besonders groß, im Falle von Baetjer & Waters auffällig grobporig und dickbalkig. Auch dürfte der Grad der Beschwerden, der Funktionsstörung und Schmerzen, sowie die Dauer des Bestehens der Erkrankung (das Alter der Geschwulst) recht verschieden gewesen sein.

IV. Eigene Beobachtung.

Spongiöses Osteom der Synovialhaut, Kniegelenk, Hinterseite, Kombination mit einem sekundär entwickelten Tumor anderer Art (Chondrom?).

Therese C . . . . l, 27 Jahre alt, Bäuerin aus Maria-Enzersdorf, Niederösterreich. Übersandt von der chirurgischen Abteilung der Poliklinik (Professor **A. Fraenkel**). Untersuchung an der radiologischen Abteilung 17. 1. 1916.

Digitized by Google

1. Krankengeschichte. Vor einem Jahr nach einer äußeren Gewalteinwirkung (Näheres nicht notiert) eine Geschwulst in der linken Kniekehle aufgetreten, seitdem Schmerzen, Steifigkeit, starke Gehstörung.

2. Klinischer Befund. Gesund aussehende, gut genährte, kräftige Frau. Starkes Hinken. Linkes Kniegelenk. Die Bewegungen sehr eingeschränkt, namentlich die Beugung behindert; an der medialen Seite des Gelenkes eine ziemlich große, rundliche Geschwulst, flach vorspringend. Betastung: die Geschwulst sich von der Medialseite des Gelenks nach hinten in die Kniekehle erstreckend, die Oberfläche knochenhart, etwas höckrig, nicht druckschmerzhaft, der Tumor anscheinend dem Femur angehörend, gegen ihn nicht verschieblich; die Haut unverändert, gut abhebbar; der vordere und laterale Abschnitt des Gelenks bei der Betastung vollkommen normal erscheinend. Das rechte Kniegelenk gesund. Auch der Befund am übrigen Organismus negativ.

3. Klinische Diagnose. Sarkom des Femur.

4. Röntgenuntersuchung der Gegend des linken Kniegelenks, zwei Aufnahmen.

A. Erster radiologischer Befund 1916 (vom Assistenten verfaßt). Das untere Drittel des Femur an der Medial- und Beugeseite aufgetrieben, hier eine abnorme, fast faustgroße, knöcherne Masse vorhanden, im allgemeinen mit Knochenstruktur, an der Oberfläche stellenweise eine dünne Kortikalis; an der Ober- und Hinterseite des Tumors regellos streifige, kalkhältige Massen aufliegend.

Radiologische Diagnose. Sarkom des Femur.

B. Nachträgliches Studium durch den Verfasser.

Kienböck 1924.

1. Radiologischer Befund. Figuren 4 und 5 im Text, ferner Bild 1 und 2 auf Tafel XII.

Einfache Beschreibung. Erste Aufnahme der Kniegelenksgegend, bei leichter Beugestellung, Strahlenrichtung von medial nach lateral, laterales Seitenbild. Das Gesamtbild des in leichter Beugung befindlichen Körperteils ist in der äußeren Form etwas verändert, und zwar an der Hinterseite, hier finden sich im Gebiet des Oberschenkels zwei kulissenartige Hautlinien, die eine von der lateralen (gesunden) Falte stammend, gerade verlaufend, fast parallel dem Femurschaftbild, an normaler Stelle liegend, die zweite Hauptlinie dem medialen (verdickten) Teil des Oberschenkels angehörend, gleichmäßig flach konvex, um 1 cm stärker als die erste Linie nach hinten vorspringend. Die Unterhautfettzonen überall breit. Die Hauptweichteilzonen an der Gelenkstreckseite (Muskeln, Sehnen, Bänder, Kapsel, Schleimbeutel und das den flügelförmigen Synovialfalten entsprechende vordere helle Gelenkhöhlenfeld) vollkommen normal. An der Beugeseite dagegen die Hauptweichteilzone hochgradig verändert; hier ein fast faustgroßer, dem Femurbild (Kondylenteil) dicht angelagerter, sehr dunkler, mit Spongiosastruktur versehener abnormer Herd vorhanden (knöcherne Geschwulstmasse), im allgemeinen „halbkreisscheibenförmig" geformt, mit Berücksichtigung einer hellen Einkerbung an der Basis, aber als „plumpsichelförmig" („kipfelförmig", „hörnchenförmig") zu bezeichnen, die Höhlung der Sichel nach vorne gerichtet, die Länge der basalen Sehne (Vertikalausdehnung) 10 cm, die hintere Prominenz über das Femurbild 5½—7½ cm; der untere Pol der Sichel beiläufig an der oberen Gelenklinie der Tibia liegend, nur um 1 cm tiefer reichend, die hinteren oberen Ecken des Tibia- und Fibulabildes fast berührend (hier unscharf begrenzt), etwas weiter oben das Bild des medialen Femurkondyls berührend; der obere Pol des Geschwulstbildes 5 cm oberhalb der Femurepiphysengrenze liegend (hier noch ein zweites andersartiges, abnormes Geschwulstbild vorhanden — siehe unten); im Gebiet des obersten Teiles der hinteren Oberflächenlinien der Femurkondylen ein kleiner (bohnengroßer), rundlicher, unscharf begrenzter, „heller Fleck" vorhanden — der Höhlung der sichelförmigen Geschwulstmasse entsprechend; die hintere Oberflächenlinie der Geschwulst im ganzen bogenförmig konvex, dabei ungleichmäßig grobhöckerig, die größte Vorwölbung in der Höhe der Femurkondylen liegend, genau nach hinten gerichtet, der früher genannten abnormen (flach-konvexen) medialen Hauptlinie bis auf 1 cm genähert, diese hintere Grenzlinie des Tumors im allgemeinen scharf, durch einen schmalen, stellenweise etwas breiteren, dunklen Rindenstreifen gebildet. Der durchschnittliche Ton des Geschwulstbildes ist sehr dunkel, im ganzen noch etwas dunkler als an den Skeletteilen, dabei von der Mitte der Basis nach der Oberfläche zu heller werdend. Der hintere oberflächliche Teil wird durch eine bis zu 1½ cm breite, helle Randzone gebildet, mit radiärer, feinstreifiger, auch etwas fleckiger, ein wenig verschwommener abnormer Spongiosazeichnung — diese Zone entspricht einer längsverlaufenden, mehr an der Medialseite liegenden Wulstung der hinteren Geschwulstoberfläche; die Zone ist vom übrigen Teil des Geschwulstbildes durch einen schmalen, verschwommenen, dunklen Streifen abgegrenzt — den Rindenstreifen eines zweiten, mehr lateral gelegenen Wulstes. Das an das Geschwulstbild distal-

Digitized by Google

wärts (nach unten zu) anschließende Hauptweichteilfeld als ein etwa normales Muskelfeld erscheinend, fast ohne Innenzeichnung, dabei etwas zu dunkel; auch der an das Geschwulstbild nach oben zu (proximalwärts) anschließende Teil des hinteren Hauptweichteilgebietes normal. An dieser Stelle — wo der obere Pol des Geschwulstbildes und das Femurbild zusammentreffen — findet sich ein zweiter abnormer, und zwar kleinerer, nur etwas über nußgroßer, zentral besonders dunkler Herd von ganz anderer Art (eine zweite Geschwulstmasse, und zwar anderer Art als die erstgenannte, dieser oberflächlich angesetzt), unregelmäßig geformt, stark zerfranst, recht verschwommen begrenzt, zum großen Teil noch dunkler als das erste, große Geschwulstbild; das zweite Geschwulstbild zeigt sich als sowohl das Femurschaftbild als auch das große Geschwulstbild teilweise überdeckend (entsprechend einem Sitz der zweiten Geschwulst im lateralwärts offenen Winkel zwischen Femur und erster Geschwulst), mit seiner Längsachse parallel dem Femurschaftbild liegend, der obere Pol dieses Bildes (in dem nach hinten gerichteten Winkel zwischen dem Femurschaftbild und dem großen Geschwulstbild gelegen) aus verschwommen wolkig-fetzigen, gebogenen und fleckigen, proximalwärts ziehenden, in ihren Ausläufern allmählich schmäler und heller werdenden, dunklen Streifen gebildet; daran nach hinten unten hin sich einige ähnliche, aber zartere, verschwommene Schattenstreifen anschließend, den oberen Teil des ersten, großen Geschwulstbildes dicht bedeckend. Skelett. Die Bilder aller vier Knochen: des Femur, der Tibia und Fibula, sowie der Patella zum größten Teil vollkommen normal, nur mit Zeichen von geringer porotischer Atrophie, die Epiphysenzonen als aus mehreren dunklen Streifen zusammengesetzte Bänder erkennbar, auch die Stellung der Knochen zueinander überall normal, speziell an den Gelenk-

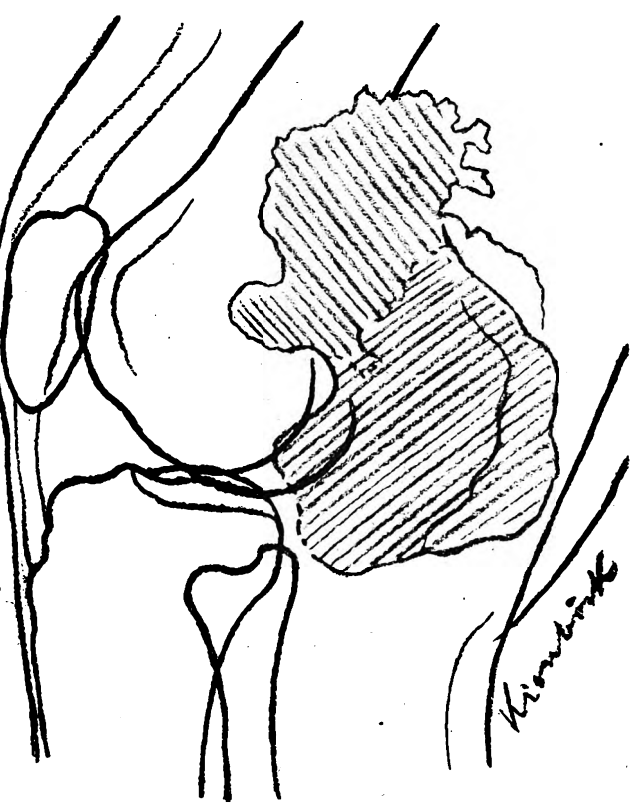

Fig. 4. **Eigene Beobachtung.** Skizze des ersten Röntgenbildes, Seitenbildes. Große schalenförmige intraartikuläre Geschwulst in der Kniekehle, dem Femur dicht anliegend, sich weit nach hinten vorwölbend (schraffiert gezeichnet). Am oberen Pol des großen höckrigen Tumors im Gebiet des oberen Kapselansatzes am Femur eine zweite etwas kleinere, sehr unregelmäßig gestaltet erscheinende Geschwulst, teils den Femur überdeckend, teils in ihn eingewuchert (verkehrt schraffiert gezeichnet). Die Skeletteile im übrigen gesund, ihre gegenseitige Lage nicht verändert Der vordere Abschnitt des Gelenkes normal.

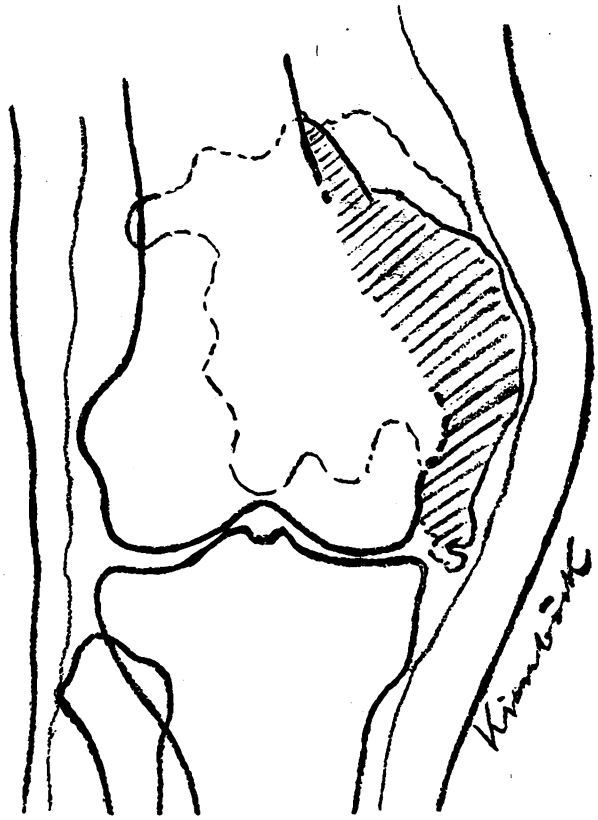

Fig. 5. **Eigene Beobachtung.** Skizze des zweiten Röntgenbildes, Hinterbildes. Die große Geschwulst sehr unregelmäßig begrenzt, zum großen Teil das Bild des Femur überdeckend, sich besonders stark nach der Medialseite hin erstreckend, hier ein wenig über den Femur hervorblickend; die Kapselteile und die Haut flachbogig vorwölbend.

Digitized by Google

teilen zwischen Femur und Tibia, zwischen Femur und Patella; dagegen der Femur im unteren Abschnitt verändert, namentlich im Gebiet des 4 cm langen, untersten, hinteren Schaftteiles (der sehr dunkel erscheint und wo sich auch der obere Pol des großen Geschwulstbildes und das besonders dunkle, verschwommene, kleinere Geschwulstbild befindet), hier die Oerflächenlinie (der Rindenstreifen) des Femurbildes unsichtbar — ein Befund, der nicht etwa nur durch eine Überdeckung des Femurbildes durch das Bild der außen angelagerten Geschwulstmasse, sondern vor allem durch örtliche Einwucherung der Geschwulstmasse in den Knochen und dementsprechende Verdichtung (Sklerosierung, Eburnation des Knochens) zu erklären ist.

Zweite Aufnahme der Kniegelenksgegend, bei Streckstellung, Strahlenrichtung von vorne nach hinten, Hinterbild. Das Bild des Körperteiles in der äußeren Form etwas verändert, und zwar an der medialen Seite mit gleichmäßig flachbogigem Vorspringen der Hautlinie in fast 20 cm Ausdehnung, der größte Vorsprung gegenüber der Geschwulstbildkuppe liegend, beiläufig im Niveau der Femurepiphysenzone, die abnorme Prominenz hier fast 2 cm betragend. Die Unterhautfellzonen überall breit. Die Hauptweichteilzone (Muskeln, Sehnen, Kapselteile, Bänder) an der Lateralseite etwas zu schmal, sonst normal, an der Medialseite im Gebiet des ganzen unteren Femurteiles stark verändert durch Anwesenheit eines großen dunklen Geschwulstbildes (von dem in der ersten Aufnahme sichelförmig erscheinenden ersten großen [vor allem an der Hinterseite des Femur liegenden] Tumor herrührend, und zwar zeigt sich besonders deutlich der „freie", an der Medialseite über das Femurbild vorragende Teil); dieser Teil des Geschwulstbildes erscheint als eine bandförmige, etwas ungleichmäßige, zirka 1—2½ cm breite, dunkle Zone, dem Femurbild unmittelbar angelagert, die größte Breite in der Höhe des untersten Schaftteiles, der untere Pol genau in der Linie der Femur-Tibia-Gelenkspaltzone, ihr mediales Ende berührend, hier verschwommen begrenzt, an dieser Stelle ist auch angelagert ein kleiner, nur etwas über hirsekorngroßer, rundlicher isolierter Herd (wie ein abgesprengtes Geschwulststück); das Geschwulstbild im ganzen recht dunkel, der Ton ähnlich wie am Femurbild, die oberflächlichen Teile heller, mit feiner Spongiosanetzzeichnung, hie und da mit einem grobwellig verlaufenden, dünnen, dunklen Rindenstreifen, die tieferen Teile dunkler, verschwommen steifig, der obere Abschnitt des bandförmigen Geschwulstbildes etwas kompliziert gebaut: in dem dem Femurbild dicht angelagerten Teil eine besonders dunkle, kleine, schmale, flachgewölbte, basale Zone erkennbar, diese am Femurbild etwas weiter aufwärts (proximalwärts) reichend, der stumpfe, flache Winkel zwischen den Außenlinien der großen Bandzone und der kleinen Basalzone durch einen niederen, entsprechend sphärisch dreieckigen, oberflächlich flach gewölbten (1½ cm hohen, 5 cm langen) helleren, verschwommen wolkig-streifigen, zum Teil spongiosaähnlichen Herd ausgefüllt (ein wulstiger, oberflächlicher Geschwulstteil). Sowohl die an das Geschwulstbild nach oben hin, als auch die nach unten hin anschließenden Teile der medialen Hauptweichteilzone (Muskel, Sehnen, Kapselteile, Bänder) etwa normal, jedoch die Kapselzone zwar normal getont, aber zu schmal, nur 2 bis 6 mm breit, in der ganzen Länge des langgestreckten Geschwulstbildes — entsprechend der intraartikulären Lage der Geschwulst — vom Femurbild ziemlich weit entfernt (die äußere Schichte der Gelenkkapsel ist vom Knochen abgehoben). Skelett. Das Femurbild an der Medialseite fast im ganzen Gebiet der großen Geschwulst verändert, hier die Rindenzone zum Teil ganz fehlend, auch keine Grenzmarke zwischen Femur- und Geschwulstbild vorhanden, das Femurbild in großer Ausdehnung verschwommen verdunkelt; die Oberflächenlinien dagegen im übrigen (in den Niveaus der Geschwulstpole) sowohl am nach oben hin anstoßenden Schaftteil, als auch unten an der Epiphyse fast unverändert, zu unterst vollkommen normal scharf; das Femurbild sonst ganz normal. Ebenso die Tibia und Fibula unverändert erscheinend, bis auf Zeichen von leichter porotischer Atrophie. Die Femur-Tibia-Gelenkspaltzone fast normal, die Konturen normal, auch keine Zeichen von Verschiebung der Knochen, nur an den interkondyloidären Prominenzen der Tibia kleine, verschwommene, dunkle Herde liegend (das Bild des unregelmäßig begrenzten, hier ungedeckt erscheinenden unteren Geschwulstendes). Das große — wie oben geschildert — an der Medialseite des Femurbildes als abnorme, dicht angelagerte bandförmige Zone vorspringende Geschwulstbild deckt in seiner Gesamtheit nicht nur einen großen Teil des untersten Abschnittes des Femurbildes (wobei hier die Tumorkonturen nicht deutlich erkennbar sind), sondern ragt auch noch an der Lateralseite an einer 4 cm oberhalb der Kondylen gelegenen Stelle ein wenig über das Femurbild, hier als kleine, flache, rundliche dunklere Auflagerung erscheinend. Die der ersten Geschwulst oben angesetzte zweite Geschwulst ist minder deutlich erkennbar.

2. **Radiologische Diagnose.** Spongiöses Gelenkkapselosteom, kombiniert mit einem kleineren, auf seinem Boden sekundär entstandenen bösartigeren Tumor, vielleicht einem Chondrom.

Digitized by Google

3. Zusammenfassung, mit genauer Verwertung des radiologischen Befundes. Es handelt sich um eine 27jährige, sonst gesunde und kräftige Frau, die angeblich seit einem Jahr — im Anschluß an eine äußere Gewalteinwirkung — eine Geschwulst am linken Kniegelenk, und zwar in der Kniekehle bemerkt hat; starke Gehstörung, zeitweise Schmerzen. Bei der äußeren Untersuchung findet man durch Betrachtung und namentlich Betastung der Gelenkgegend an der Medialseite und in der Kniekehle eine knöcherne, harte, etwas uneben „Verdickung des Femur"; die Haut unverändert; die Bewegungen des Gelenks, besonders die Beugung sind eingeschränkt. Darnach wird die klinische Wahrscheinlichkeitsdiagnose „Sarkom des Femur" gestellt. Erst die Röntgenuntersuchung gibt über die Veränderung des Gelenks guten Aufschluß; man erkennt auch dabei das Vorhandensein einer Geschwulst, hält sie allerdings zunächst wieder für ein Sarkom des Femur. Ein nachträglich vorgenommenes genaues Studium der Röntgenbilder ergibt aber, daß der Tumor nach seinem Ursprung gewiß nicht dem Femur angehört und nach seiner Natur — wenigstens seiner Hauptmasse nach — auch sicherlich kein Sarkom ist, vielmehr ist das Ergebnis des Befundes wie folgt zusammenzufassen. Die Gelenkskapsel trägt in ihrem ganzen hinteren und medialen Teil an der Innenseite ein sonderbares großes Neoplasma, und zwar eine fast faustgroße, plumpe, rundliche, schalen- und lappenförmige Geschwulst (einen intraartikulären Tumor) mit grobhöckeriger, stark gewölbter Außenseite (hier mit zahlreichen kleinen, krümeligen Knochenauflagerungen) und mit gehöhlter Unterseite. Nach der in den Bildern genau erkennbaren Lage ist der Ursprung der abnormen Masse in der Synovialis anzunehmen (Gelenkskapseltumor, Synovialistumor, Gelenkhauttumor); diese Membran ist samt dem inneren Teil ihres Trägers, der fibrösen Kapselschichte, in die große Geschwulstmasse umgewandelt. Der eigentümlich gestaltete Tumor besteht aus einer unregelmäßig genetzten spongiösen Knochenmasse (spongiöses Osteom); die Masse ist an der Außenseite zum großen Teil mit einer dünnen Knochenrinde (Kortikalis) überzogen. Die Geschwulst sitzt hinter dem Kondylenteil des Femur, reicht mit dem unteren Pol fast genau bis zum Niveau der oberen Tibiafläche, mit dem oberen Pol bis einige Zentimeter oberhalb der Epiphysengrenze des Femur, hier — an der Stelle des Kapselansatzes — ist sie dem Femur nicht nur dicht angesetzt, sogar mit ihm auch knöchern verwachsen (siehe weiter unten). An dieser oberen Kapselansatzstelle ist dem Osteom, und zwar in dem medialwärts offenen Winkel zwischen diesem Tumor und dem Femur, eine zweite kleinere, nur etwa nußgroße Geschwulst aufgesetzt, und zwar von anderer Art: aus andersgebautem, durchsichtigem, vielleicht vor allem knorpeligen Gewebe bestehend (Chondrom), die Oberfläche ist wahrscheinlich scharf abgegrenzt und uneben, allerdings im Bild unsichtbar, die zentralen Teile sind sehr stark verkalkt, von hier ziehen streifige, wolkige Kalkzüge gegen die Oberfläche hin, ein Befund, der im Bilde ein zerfranstes Aussehen der Tumoroberfläche vortäuscht. Die derart kompliziert gebaute Geschwulst der Gelenkhaut ist — wie ungezwungen anzunehmen ist — an der obengenannten Stelle nach Zerstörung der Knochenrinde nachträglich (sekundär) in den Femurschaft eingewuchert, mit Bildung eines verdichteten, scheinbar nirgends scharf abgegrenzten Gebietes (örtliche Sklerose, Eburnation). Die äußeren Teile der Gelenkkapsel sind an der betroffenen hinteren und medialen Seite des Gelenks durch die intraartikuläre Geschwulstmasse in großer Ausdehnung vom Femur stark abgehoben, dabei ausgedehnt. Das Skelett der Region im übrigen: Der Femur ist in den anderen Teilen — sowohl im vorderen und lateralen Teil des Schaftendes als auch in den ganzen Kondylen — unverändert, die Tibia und Fibula sowie die Patella sind vollkommen gesund, abgesehen von leichter porotischer Atrophie. Weder im Gelenkabschnitt zwischen Femur und Tibia, noch im Abschnitt zwischen Femur und Kniescheibe sind Zeichen einer Erkrankung zu finden, weder wuchernde noch zerstörende chronische Arthritis, kein Flüssig-

Digitized by Google

keitserguß, auch keine Subluxation; auch der ganze vordere (und laterale) Teil der Gelenkskapsel ist normal, speziell sind der infrapatellare Teil des Kniegelenks mit den flügelförmigen Synovialisfalten und die vordere, subkrurale Gelenktasche frei. Die Muskulatur des Beines ist ziemlich verdünnt, atrophisch. Die großen Blutgefäße und Nervenstämme in der Kniekehle sind offenbar aus ihrer normalen Lage nach hinten (gegen die Haut zu) und lateral verdrängt. Die Geschwulst hat durch ihre Größe und starke Prominenz auch die Haut der Gegend (an der Hinter- und Medialseite des Gelenks) „tumorartig" gehoben. Es ist leicht erklärlich, daß die Bewegungen des Gelenkes eingeschränkt, namentlich die Beugung sehr behindert ist. Was das Alter der Geschwulst betrifft, ist keineswegs anzunehmen, daß sie erst seit so kurzer Zeit, wie die Frau es angibt, besteht, vielmehr hat die Geschwulst sicher bereits vor vielen Jahren zu wachsen begonnen, zunächst als gutartige knöcherne Geschwulst (spongiöses Osteom), ist dann langsam allmählich gewachsen, schließlich hat sich — wie gesagt — am oberen Pol, d. i. an der oberen Kapselansatzstelle am Femur, aus ihr sekundär eine bösartigere Geschwulst (Chondrom?) gebildet; nicht etwa die erste, sondern erst diese zweite Geschwulstmasse dürfte nun seit einem Jahr stärker gewachsen sein und zu heftigeren Beschwerden geführt haben.

Nach Erhebung des äußeren Befundes und der Röntgenuntersuchung mit der irrtümlichen Annahme des Bestehens eines Sarkoms des Femur wurde an der chirurgischen Abteilung die Indikation zu einer Operation gestellt, und zwar zu einer Exstirpation der Geschwulst. Die Kranke war damit aber nicht einverstanden und verließ sofort das Spital. Über den weiteren Verlauf sind alle Nachforschungen erfolglos geblieben. Wahrscheinlich haben die Tumoren, vor allem die sekundäre Geschwulst, ihr Wachstum auch weiterhin fortgesetzt, mit zunehmenden Störungen, ärgeren Schmerzen und stärkerer Bewegungseinschränkung.

Der Fall ist zur Zeit des Aufenthaltes der Kranken in Wien auch bereits von **L. Freund** mit Röntgenstrahlen untersucht, auch in der „Gesellschaft der Ärzte" gezeigt und kurz besprochen worden. Dabei wurde aber keine bestimmte Diagnose gestellt, es wurde vielmehr nur gesagt, daß es sich „möglicherweise um eine kartilaginäre Exostose" (gemeint ist wohl k. Exostose des Femur) handle, „wahrscheinlich aber um ein verkalktes Hämatom des Schleimbeutels in der Kniekehle" — „mit einem Befund ähnlich wie er bei Hämatomen in der Ellbogenbeuge nicht selten vorkommt." (Vor allem ist also der Sitz des Herdes nicht richtig erkannt worden.)

Bei einem Vergleich unserer Beobachtung mit den vorher angeführten fremden Fällen von Kapselosteom mit vorderem Sitz im Gelenk ist diesmal der Sitz der Geschwulst im hinteren Teil des Gelenks besonders hervorzuheben.

V. Ergebnisse.

Klinisches über Gelenkkapselosteome.

Von den Kranken wird beim Arzt nach der stärkeren Entwicklung eines (versteckten) intraartikulären Kapselosteomes, in einem Gelenk gewöhnlich über zeitlich wechselnde Schmerzen und Bewegungsstörungen, manchmal auch geradezu über Einklemmungserscheinungen (wie bei „Gelenkmaus") geklagt; die Beschwerden bestehen in den einzelnen Fällen seit recht verschieden langer Zeit, z. B. seit einem halben Jahr, seit einem Jahr, seit mehreren Jahren, selbst anderthalb Jahrzehnten; schließlich wird von den Patienten auch eine örtliche Verdickung des Gelenks bemerkt. Der nun vom Chirurgen erhobene örtliche **äußere** Betrachtungs- und Tast-**Befund** ist der einer gewöhnlich nicht druckschmerzhaften, knochenharten, höckrigen, manchmal etwas gegen den Knochen verschieblichen oder aber ganz unverschieblichen, in der Tiefe sitzenden vermeintlichen „Verdickung des Gelenksendes eines Knochens".

Digitized by Google

und zwar nur einen Teil des Umkreises des Gelenkes betreffend (nicht allseitig!); dabei bestehen meist auch andere Erscheinungen von „chronischer Arthritis", geringere oder größere Bewegungseinschränkung, manchmal mit Zeichen von Erguß ins Gelenk, bei den Bewegungen Knarren. Der Chirurg stellt in solchen Fällen verschiedene **Diagnosen, z. B.** einfache „Arthritis deformans" oder „tuberkulöse Gelenkserkrankung", bei dem Befund von großen, harten Tumoren: „Sarkom des Knochens"; er bleibt also — was die Bedeutung der angenommenen Affektion betrifft — bald hinter der Wirklichkeit zurück, bald schießt er über sie hinaus.

Es können wahrscheinlich alle Gelenke des Körpers betroffen werden, in unserer Arbeit ist allerdings nur das **Kniegelenk** eingehend berücksichtigt; dieses Gelenk wird entsprechend seiner Lage, Bau und Funktion am häufigsten befallen. Hier ist es auch, wo sich die Tumoren zu sehr bedeutender Größe entwickeln, zufolge der Bedeutung und Größe des Körperteiles, insbesondere der starken, so oft wiederholten Reizungen durch die nur wenig gehemmten Bewegungen des Gelenks. Der Lieblingssitz ist der vordere Gelenksteil. Die Affektion scheint in der Regel eine solitäre zu sein, geradezu multiple Leiden dürften nicht vorkommen. Es sind sonst gesunde Leute, Männer oder Frauen, zur Zeit der Beobachtung in verschiedenem Alter, z. B. 20—30jährig oder 50—60jährig und darüber.

Bei der **Röntgenuntersuchung** findet man das Bild eines knöchernen Tumors, vorne oder hinten, medial oder lateral am Gelenk, immer nur einen Teil, nicht einmal eine Hälfte des Umkreises betreffend. Man stellt gewöhnlich auch jetzt — wie nach der äußeren Untersuchung — eine falsche Diagnose, man glaubt wieder, es liege nur eine eigentümliche Form von „Arthritis deformans" vor, oder nimmt an, es handle sich um ein „Sarkom des Knochens". Daß diese Annahmen aber irrtümlich sind, läßt sich durch ein genaueres Studium des Befundes erkennen. Charakteristisch ist die örtliche Begrenzung (der Körperteil ist nicht ringsum betroffen), ferner vor allem der Sitz der abnormen Masse: im ganzen oder wenigstens zum Teil im Gelenk selbst, intraartikulär zwischen einem (oder mehreren) Knochen einerseits und der — an sich gut erkennbaren — abgehobenen fibrösen Kapsel andererseits; dabei ist also ersichtlich, daß der Tumor zum großen Teil der inneren Schichte der Gelenkskapsel: der Synovialhaut, angehört, in welcher der Ursprung der Affektion liegt. Die Größe der Geschwulst ist zuweilen eine geringe, manchmal aber eine bedeutende, z. B. Faustgröße. Die Form ist meist sehr unregelmäßig, manchmal groblappig, z. B. hantel- oder sanduhrförmig (zuweilen mit einem intra- und einem extraartikulären Lappen, ferner — am Kniegelenk bei vorderem Sitz der Geschwulst — mit einem supra- und einem infrapatellaren Lappen) oder eiförmig oder schalenförmig, entsprechend der wechselnden Lage, Größe und Ausdehnung. Die Oberfläche ist etwas uneben, höckrig. Im allgemeinen ist eine ziemlich gute Begrenzung des Tumors vorhanden. An den meisten Stellen ist als Rinde eine dünne Spongiosenkortikalis vorhanden, es ist ferner ein ziemlich starker Knochen- und Kalkgehalt zu bemerken (dunkler, durchschnittlicher Schattenton), im Innern eine eigentümlich unregelmäßig gebaute, im Vergleich mit einer normalen Spongiosa ähnliche, oder aber viel zu weitmaschige und dickbalkige Spongiosa. Es ist dies das typische Bild eines spongiösen, mit Kortikalis überzogenen Osteoms der Gelenkhaut.

Ferner sind meist Zeichen von lokaler Aggressivität vorhanden, sowohl nach außen hin mit Durchwucherung der fibrösen Kapsel und Vordringen bis unter die — hier nach außen vorgetriebene — Haut, als auch nach innen hin, und zwar nicht nur mit Ausfüllung und Ausdehnung eines Teiles der Gelenkshöhle, sondern auch mit Eindringen in einen Knochen des Gelenks, in der Zone des benachbarten Kapselansatzes. Dadurch wird zunächst dem Beschauer eine vom Knochen ausgehende Exostose vorgetäuscht, während die Berücksichtigung des Sitzes der Hauptmasse der Geschwulst

Digitized by Google

und die Art der Verbindung mit dem Knochen lehren, daß nur ein sekundäres Einwuchern einer außerhalb entstandenen Masse in den Knochen stattgefunden hat.

So bestehen also größere Tumoren aus drei Teilen: aus einer ursprünglichen, intraartikulären Synovialhautgeschwulstmasse, mit starker Wucherung in der fibrösen Kapsel (mit Vowölbung gegen die Gelenkhöhle und Abhebung der die Geschwulstbasis bildenden Kapsel vom Knochen), aus einer extraartikulären Geschwulstmasse unter der Haut und aus einem örtlich in den Knochen eingewucherten Teil (mit Verdichtung des Abschnittes).

Im übrigen erscheint aber das Skelett der Region normal, es besteht keine weiterreichende Zerstörung der Knochen, auch keine Spontanfraktur oder Subluxation des Gelenkes. Die angrenzenden Teile der Muskulatur sind — samt den großen Blutgefäßen und Nervenstämmen — manchmal aus ihrer normalen Lage verschoben.

Dabei sind die übrigen Abschnitte des Gelenks — wie gesagt — zwar frei von Geschwulstmasse, aber doch in der Regel nicht gesund. Es sind vielmehr als begleitende Veränderungen Erscheinungen von weit ausgebreiteter Arthritis chronica hypertrophica villosa vorhanden. Wie die externe und die Röntgenuntersuchung, vor allem aber der Operationsbefund zeigen, sind im Gelenk zahlreiche zottige und knollige Wucherungen; ferner besteht oft gleichzeitig eine Entzündung von benachbarten Schleimbeuteln, manchmal mit Vereiterung und Geschwürsbildung. Bei stärkerer Funktionsstörung des Gelenkes ist endlich im Röntgenbild auch noch eine ausgebreitete porotische Atrophie des Skeletts der Region und einfache Muskelatrophie zu finden, doch ist dies die Ausnahme. Die Art des ursächlichen Zusammenhangs zwischen der Bildung der Geschwulst und dem Bestehen der chronischen Arthritis zu ergründen, wäre gewiß von Interesse; ob die Tumoren — wie die wenigen, sich mit der Affektion beschäftigenden Pathoanatomen (M. B. Schmidt) meinen — erst auf dem Boden einer chronischen Arthritis deformans entstehen, oder ob umgekehrt der Tumor das Primäre, die Arthritis das Sekundäre sei, diese Frage muß wohl noch unentschieden gelassen werden; ich neige sehr zur letztgenannten Annahme.

Über die chirurgisch-anatomischen und überhaupt **pathoanatomischen Befunde** an den Kapselosteomen ist — wie bereits erwähnt — in der Literatur nur sehr wenig mitgeteilt; eine solche Beschreibung muß daher zunächst vor allem von den obengegebenen Röntgenbefunden abgeleitet werden. Die Gelenkkapselosteome sind darnach solitäre Tumoren im Gelenk (abgesehen von kleinen Nachbarknötchen), im wesentlichen intraartikulär an der Kapsel sitzend, von wechselnder Größe, unregelmäßiger Gestalt, höckrig, knochenhart, im Innern aus einem eigentümlichen spongiösen Knochengewebe und Mark bestehend, manchmal auch knorpelige Teile enthaltend, überzogen mit einer dünnen (öfters unterbrochenen) Knochenrinde, ferner mit einem Gelenkhaut-Epithel oder — an Reibflächen — mit einer Knorpelschicht. Von größeren Geschwülsten zeigt sich die Gelenkkapsel ausgedehnt, manchmal sogar durchbrochen (durchwachsen), mit Bildung von extraartikulären, subkutanen Tumormassen. Die Geschwülste sind gegen die Knochen des Gelenks beweglich, oder aber — später — damit fest verwachsen, eingewuchert und sekundär synostotisch verschmolzen mit lokaler Verdichtung der Knochen. Als Ausgangspunkt der Neubildung ist die innere Schichte der Gelenkskapsel: die Gelenkhaut (Synovialis) zu erkennen. Die übrigen Abschnitte der Gelenkhöhle sind entweder frei oder tragen Wucherungen durch eine Form von chronischer Arthritis villosa. Die Bewegungen des Gelenks sind oft eingeschränkt.

So besteht also eine weitgehende Übereinstimmung der seltenen Kapselosteome mit den so gewöhnlichen Exostosen der Knochen und ähnlichen spongiösen Osteomen anderer Teile des motorischen Apparates; fast alle von den Pathoanatomen dafür als charakteristisch angegebenen Merkmale treffen auch für die Kapselosteome zu: die unregelmäßige Gestalt, das Vorhandensein einer dünnen Knochenrinde (wenigstens im allgemeinen), der spongiöse Bau und schließlich selbst das Vorhandensein einer Verbindung mit benachbarten Skeletteilen. Dazu kommt noch einerseits die Gutartigkeit der Geschwülste im

Digitized by Google

allgemeinen, andererseits aber das — allerdings nur seltene — Vorkommen einer späteren, sekundären Umwandlung der ursprünglich ganz gutartigen in eine bösartige Geschwulst, in ein Chondrom, wie dies auch bei den gewöhnlichen Knochenexostosen ab und zu vorkommt.

Durch den obengeschilderten radiologischen Befund mit seinen charakteristischen Details ist auch die **Differentialdiagnose** möglich gegen andere Leiden, sowohl gegen andere Tumorarten der Synovialhaut: Kapselchondrome und -Sarkome, als auch gegen Geschwülste der Knochen: Exostosen, Chondrome und Sarkome und ähnliche Tumoren, ferner gegen entzündliche und dyskrasisch-trophische Erkrankungen der Gelenke und Knochen, speziell gegen einfache Osteoarthritis chronica deformans und synoviale Arthritis mit lipomatöser, fibröser, knorpeliger oder knöcherner Hypertrophie der Synovialzotten.

Die Unterscheidung der Kapselosteome von den anderen Geschwulstarten der Kapsel: den Chondromen und Sarkomen macht keine besonderen Schwierigkeiten. In meiner vor sieben Jahren erschienenen Arbeit über Kapselchondrome und -Sarkome (F. R., Bd. 24, 1917) ist allerdings ein Fall von Rumpel (20jähriges Mädchen) von mir irrtümlich zu den Chondromen gestellt worden, er ist von mir erst später als Osteom erkannt und daher nun dementsprechend besprochen worden (siehe oben!); die Zusammensetzung eines Kapseltumors aus spongiösem Knochen kommt nur bei den Osteomen, nicht aber bei den Chondromen vor.

Es bedarf also bei Fällen mit größeren Kapselosteomen keineswegs einer operativen Eröffnung des Gelenks mit direkter Erhebung des anatomischen Befundes, mit mikroskopischer Untersuchung von entnommenen Gewebsteilen, damit eine sichere Diagnose gestellt werden könne. Das Röntgenbild genügt für den Kenner. Doch sollen selbstverständlich für eine sorgfältige Diagnosenstellung in allen Fällen — schon zum Zweck eines Überblicks über die Bedeutung der Erkrankung für den Patienten — auch der äußere Befund am Gelenk (Inspektion und Palpation), namentlich aber die Funktionsprüfung, ferner die subjektiven Beschwerden und anamnestischen Angaben eingehend berücksichtigt werden.

Obwohl für die Affektion ein Komplex von charakteristischen Einzelbefunden angegeben werden kann, sind doch bisher — wie schon früher bemerkt — in der Regel falsche Diagnosen gestellt worden, und zwar ist die Affektion nicht etwa nur nach der äußeren Untersuchung, sondern auch im Röntgenbild, ja sogar auch noch bei der operativen Eröffnung des Gelenks verkannt worden; die Befunde sind wohl gewöhnlich auf chronische Arthritis, bei großen Geschwülsten auf Tumoren der Knochen (bei Affektion des Kniegelenks auf Geschwülste des Femur oder der Tibia), und zwar besonders auf Exostosen, manchmal aber auf Sarkome zurückgeführt worden; dies gilt nicht nur im großen Ganzen, sondern auch von den — übrigens noch recht spärlichen — in der Literatur veröffentlichten Fällen. Die Irrtümer sind wohl im allgemeinen dadurch zu erklären, daß man bisher von den Kapselosteomen entsprechend ihrer Seltenheit fast nichts gewußt hat — im Gegensatz zu den viel häufigeren, vielgestaltigen Exostosen und Sarkomen der Knochen —, ferner im Speziellen dadurch, daß die Gelenksosteome häufig mit einem der benachbarten Knochen örtlich synostotisch verwachsen und nun dadurch ein anderer Ursprung (nämlich im Knochen) vorgetäuscht wird.

Behandlung.

Eine einfache äußere Behandlung durch Empfehlen von möglichst vollkommener Schonung des Gelenks, ferner mit Bädern, Umschlägen und Einreibungen kann nur zur Behebung der chronischen und besonders der akuten Reizungserscheinungen, der entzündlichen Schübe der begleitenden chronischen Arthritis, zur Linderung der Schmerzen und Bewegungsstörung führen, im ganzen nur vorübergehend wirken, aber das allmählich oder schubweise fortschreitende Wachstum der Geschwulst nicht weiter aufhalten, daher auch die Wiederkehr von stärkeren entzündlichen Erscheinungen nicht verhüten. In der Regel besteht daher nach Stellung der richtigen Diagnose die Anzeige zur Vornahme einer **Operation,**

Digitized by Google

und zwar der Exstirpation der Geschwulst. Die Vornahme des Eingriffes erscheint im allgemeinen um so mehr angezeigt, als mit der Möglichkeit des späteren Eintretens einer bösen Entartung der ursprünglich gutartigen Geschwulst gerechnet werden muß. In unserem Falle ist aus dem Röntgenbilde zu entnehmen, daß das gutartige spongiöse Osteom nicht nur bereits zu bedeutender Größe angewachsen ist, sondern sich an einer Stelle auch bereits in einen bösartigen Tumor umgewandelt hat, wahrscheinlich in ein Chondrom auf Grund von knorpeligen Einschlüssen in der Geschwulst. (Im Falle von Rumpel ist dagegen meines Erachtens vom Autor nach dem Röntgenbefund mit Unrecht angenommen worden, daß „die Exostose" zum großen Teile zur Bildung eines bösartigen Tumors, eines Sarkoms übergegangen sei.) Wenn man solche Fälle noch durch längere Zeit sich selbst überlassen wollte, würde wohl der maligne Tumor bald beträchtlich weiterwachsen, der Kranke könnte dann nur durch eine schwerere Operation — eine Resektion größerer Gelenkteile oder sogar eine Amputation — gerettet werden; es könnte aber auch dazu bereits zu spät geworden sein, es könnten sich nämlich bereits regionäre Lymphdrüsenmetastasen, sogar auch entfernte Metastasen in den weitabliegenden Lymphdrüsen und inneren Organen gebildet haben.

Schriften.

I. Über Gelenkkapselosteome.

1. Patho-anatomische Beobachtungen. — M. B. Schmidt. In L. Aschoffs Lehrbuch der pathologischen Anatomie, 4. Aufl., 2. Bd. 1918; Kapitel „Bewegungsapparat" S. 204; Kapselosteome S. 268 und 273. — 2. Klinisch-operative Beobachtungen. (Die Affektion ist allerdings von den Autoren nicht richtig erkannt worden.) — Trapp. Über einen seltenen Fall von Osteom der oberen Tibiaepiphyse mit Beteiligung des Kniegelenks. D. Zschr. f. Chir., Bd. 43, 1896, S. 608. — 3. Klinisch-radiologische Beobachtungen. (Die Erkrankung ist aber von den Forschern nicht richtig diagnostiziert worden.) — O. Rumpel. Über Geschwülste und entzündliche Erkrankungen der Knochen im Röntgenbild (Graefe und Sillem), Hamburg 1908. — F. H. Baetjer und Ch. A. Waters. Injuries and diseases of the bones and joints. (P. B. Hoeber), N. Y. 1921. — L. Freund. Verkalktes Hämatom in der Fossa poplitea. W. kl. W. 1916, S. 697. (Unser Fall Therese C.....l.)

II. Über Osteome und Exostosen der Knochen überhaupt.

R. Virchow. Die krankhaften Geschwülste. 1862 und 1863. Bd. 2, S. 68 u. f. — M. Borst. Die Lehre von den Geschwülsten. 1902 (Bergmann, Wiesbaden); Kapitel „Osteome" S. 158. — K. Breus und A. Kolisko. Die pathologischen Beckenformen. Bd. 2, 1910 (Hölder, Leipzig und Wien), Kapitel „Exostosen" S. 301.

Bilharziosis und Calculosis.

Von

Dr. **G. O. Lotsy,** Mitglied vom „Institut d'Egypte".

Holländischer Delegierter im „Conseil Sanitaire, Maritime et Quarantemaire d'Egypte", Kairo.

(Hierzu Tafel XV, XVI, XVII und 1 Abbildung im Text.)

Seitdem ich vor einigen Jahren einen Schatten in der Uretergegend als Ureterstein deutete und der Chirurg mir nachher mitteilte, daß er bei der Operation keinen Stein, aber eine lokale, knotige Bilharziainfiltration im Ureter an der Stelle des Schattens fand, habe ich mich sehr bemüht, um Merkmale zu finden, die es ermöglichen, eine Differentialdiagnose zu stellen, und ich glaube in dieser Richtung einen Schritt weitergekommen zu sein.

Das Stellen einer richtigen Differentialdiagnose ist sowohl vom wissenschaftlichen als auch vom humanitären Standpunkt aus sehr wichtig, da es dem Kranken einen bisweilen schweren chirurgischen Eingriff ersparen kann.

Ich werde zuerst einige Fälle besprechen, bei welchen die Diagnose keine Schwierigkeiten bietet (mit Ausnahme von Fall I). Für Einzelheiten über die Verkalkung der Ureteren- und

Digitized by Google

Blasenwand verweise ich auf meine Arbeit „Die Bilharziosis usw. (I)". Die zwei ersten Fälle habe ich stereoskopisch aufgenommen; die räumliche Lage der Steine, der mit verkalkten Bilharziaeiern infiltrierten Ureter- und Blasenwandungen tritt im Stereoskop sehr deutlich hervor.

Fall I, Bild 1 R und 1 L, Tafel XV.

40jähriger Bauer; mir zugeschickt zur Steinuntersuchung der linken Niere. Die ganze tangential getroffene Blasenwand ist deutlich sichtbar, ausgenommen rechts unten. Rechts vom Os coccygis sind unregelmäßige, stark kalkhaltige Infiltrationen anwesend. Das untere, nicht erweiterte Ende des rechten Ureters ist deutlich sichtbar, darüber erweitert sich der Ureter und seine infiltrierten Wände schmiegen sich um eine Gruppe zusammenliegender Schatten. Das untere Ende des linken Ureters ist auf einer kurzen Strecke medial von dem untersten Schatten durch die Blasenwand hindurch zu sehen. Der meist laterale linke Schatten stammt wohl von einem Stein her; seine Form, seine Gleichmäßigkeit, seine scharfe Begrenzung sprechen für diese Annahme. Die medialen Schatten mit ihren mehr verwaschenen Rändern können aber auch durch Infiltrationen der Wand oder durch mit verkalkten Eiern infiltrierte Papillome verursacht sein. Im rechten Ureter sieht man zwei größere scharf begrenzte, mehrere kleinere, weniger scharf begrenzte Schatten und oberhalb aller dieser Schatten ein Paar faltenförmige Schatten, welche quer zum Ureter verlaufen. Diese letzten Schatten sind wahrscheinlich verursacht durch infiltrierte Schleimhautfalten; die kleineren Schatten durch kleinere infiltrierte Wucherungen. Die zwei größeren Schatten können durch Steine verursacht sein, sie können aber auch, wie aus Bild 9, Tafel XVII hervorgeht, durch verkalkte Papillome verursacht sein (Bild 9 ist die Radiographie vom Kolonpräparat, Bild 8).

Die scharfe Begrenzung und die Gleichmäßigkeit der Schatten spricht zugunsten von Steinen.

Bei der Röntgenaufnahme vom Kolonpräparat (Bild 9) soll man bedenken, daß durch Schrumpfung, Abwesenheit von Blut und Lymphe und durch direktes Anliegen vom Präparat auf der Platte schärfere Ränder und dichtere, mehr homogene Schatten entstehen müssen, als bei der Aufnahme im lebenden Körper.

Ich mache hier auf die Tatsache aufmerksam, daß in vielen Fällen, wie hier, die Ureteren nicht nur infiltriert, sondern auch gewunden und verlängert sind, so daß sie manchmal einen viel größeren Bogen lateralwärts beschreiben, wie in der Norm. Dadurch kommen Schatten von Steinen in diesen meist lateralen Ureterabschnitten viel weiter vom Sakrum zu liegen wie sonst und können also, wenn der Ureter keinen Schatten auf der Platte gibt (zu wenig verkalkte Eier, zu harte Strahlung, Überbeleuchtung usw.), zu Schwierigkeiten in der Deutung Veranlassung geben.

Fall II. Bild 2 R und 2 L, Tafel XV.

32jähriger Bauer; terminale Hämaturie vor 15 Jahren. Seit drei Jahren Schmerzen in der Gegend der linken Niere und des linken Ureters. Der Blasenumriß ist in toto sichtbar. Links 2 rundliche Uretersteinschatten. Man sieht zumal lateral, aber auf einer kurzen Strecke auch medial vom untersten Stein eine leicht gebogene Linie, die wohl nur als Infiltration des Ureters zu deuten ist, da sie im Niveau der Steinschatten liegt.

Auf einer Aufnahme, die etwa ein halbes Jahr später vom selben Kranken aufgeommen wurde, sah man von dieser Ureterinfiltration keine Spur mehr; es müssen hier also Resorptionsvorgänge stattgefunden haben. Einer der beiden Steine befand sich in der Urethra hinter der Symphyse, der andere war am selben Platz.

Fall III, Bild 3a und 3b, Tafel XV.

40jähriger Araber; hat als Kind an Bilharzia gelitten, seit vielen Jahren Schmerzen in beiden Seiten des Bauches. Aufnahme 3a zeigt eine stark infiltrierte Blasenwand und innerhalb dieser Wand drei Schatten, nur der rechte obere Schatten I ragt etwas oberhalb der Blasenwand hervor. Dieser letztere war also sehr wahrscheinlich durch einen Ureterstein verursacht.

Da die Blase ziemlich gefüllt war, bat ich den Patienten, Harn zu lassen. Ich machte eine zweite Aufnahme, 3b, diese zeigt, daß 1 und 3 ihre Lage nicht gewechselt haben, obwohl die sich kontrahierende Blase den Stein 3, wenn er in ihr liegen würde, medianwärts hätte abdrängen müssen. Der Schatten 3 muß also durch einen Stein im linken untersten Ureterteil verursacht sein.

Der Schatten 2 hat sich umgedreht und liegt also frei in der Blase.

Bei der Operation fand der Chirurg nur 2 in der Blase, 1 und 3 in den Ureteren, womit die Röntgendiagnose bestätigt war.

Fall IV, Bild 4a und 4b, Tafel XVI.

35jähriger Bauer; terminale Hämaturie vor 25 Jahren, seit 5 Jahren Auftreten von Schmerzen in der linken Nierengegend, die seit 2 Jahren konstant geworden sind.

Aufnahme 4a. Der untere Pol (1) der vergrößerten linken Niere ist deutlich sichtbar. Vom Nierenbecken aus geht ein mehr als 3 cm breiter, schlauchförmiger Schatten (2) neben der Wirbelsäule

Digitized by Google

nach unten und bildet, sich verjüngend, einen Trichter, dessen Spitze in einem nicht scharf begrenzten Schatten 3 neben dem Processus transversus des 4. Lendenwirbels endet.

Von diesem Schatten 3 geht nach unten ein zylindrischer Schatten 4 etwa 1 cm breit. (Es ist nicht ganz richtig, von schlauchförmigen und zylindrischen Schatten zu reden; die intensiveren Randzonen der Schatten beweisen aber, daß sie durch röhrenförmige Organe geworden sind). Bei verschiedenen Aufnahmen in verschiedenen Richtungen bekam ich immer dasselbe Resultat, bald mehr, bald weniger scharf ausgeprägt.

Es handelt sich hier um einen enorm erweiterten Ureter oberhalb einer stenosierten Stelle. Die Stenose liegt im Schatten 3. Ob dieser Schatten durch Wandverkalkung, Steine, oder beide verursacht wird, ist nicht leicht zu entscheiden. Die unscharfe Begrenzung spricht zugunsten von Wand infiltration, die hier jedenfalls existiert, vielleicht kommen noch kleine Steine dazu.

Bild 4b vom selben Kranken zeigt wieder links oben den Schatten 3. Bis zum oberen Rand der Articulatio sacro-iliaca kann man den mäßig dilatierten, infiltrierten Ureter 4 verfolgen. Unterhalb dieses Gelenks ist er wieder sichtbar, zeigt in 5 eine verengerte Stelle und verliert sich weiter nach unten im Blasenschatten 6. Die Blase ist durch ihre Infiltrationen zum größten Teil sichtbar, auch sind Schatten in der Gegend des rechten Ureters zu sehen.

Ich habe schon vor etwa 12 Jahren in den Fortschritten einen Fall beschrieben (2), wo ich unterhalb der Niere zwei nebeneinanderliegende Schatten fand. Auf Grund von dem Nebeneinanderliegen der Schatten verwarf ich die Diagnose Uretersteine und nahm Drüsenverkalkung an. Patient wurde später wegen Pyonephrose operiert und der Chirurg fand einen stark erweiterten Ureter; siehe Textfigur, Skizze d.

Die laterale Wand des Ureters hatte einen Sack gebildet und am Boden dieses Sackes lagen zwei Steine. Auf der photographischen Reproduktion dieser Aufnahme ist der Schatten dieses Sackes sichtbar. Es handelte sich hier zweifellos um Bilharzia; da ich aber damals die Röntgensymptome der Bilharzia noch nicht kannte, habe ich den Fall nicht richtig deuten können.

Ich empfahl meinem jetzigen Patienten, sich zur Operation zu entschließen, da seine Schmerzen sehr wahrscheinlich durch die, infolge der Stenose bedingten Harnstauung verursacht wurden. Er verweigerte aber jeden chirurgischen Eingriff.

Fall V, Bild 5, Tafel XVI.

Von diesem Fall habe ich im Anfang dieser Arbeit gesprochen. Der Kranke, ein Eingeborener, hatte klinische Symptome von linksseitigen Nierenkoliken. Es ist links neben dem Sakrum ein keulenförmiger Schatten zu sehen, der von mir als Ureterstein gedeutet wurde.

Der Chirurg fand eine knotige Verdickung des Ureters und keinen Stein. In diesem Fall bin ich überzeugt, daß kein Stein anwesend war; die geringe Intensität, die nicht sehr scharfe Begrenzung, die ungewöhnliche Form des Schattens waren die Ursache gewesen, daß ich die Steindiagnose nur zögernd gestellt hatte.

Es ist mir aber auch folgendes vorgekommen. Ich hatte einen sehr scharf begrenzten, bohnenförmigen Schatten in der Gegend der unteren Hälfte des rechten Ureters als Ureterstein gedeutet. Ein kompetenter Chirurg, der operierte, fand keinen Stein, aber einen durch Bilharzia infiltrierten Ureter. Er informierte mich später, daß meine Diagnose falsch gewesen sei. Nach zwei Jahren schickte er mir den Patienten wieder. Sobald ich seine Platte aufgefunden hatte, sah ich sofort, daß ein Irrtum meinerseits fast sicher ausgeschlossen war. Der Schatten war so scharf begrenzt und homogen, daß hier eine Verkalkung sehr wenig wahrscheinlich war. Ich machte wieder eine Aufnahme und fand den Schatten an derselben Stelle, etwa 3 cm unterhalb des unteren Endes der Articulatio sacro-iliaca. Um nun dem Chirurgen zu zeigen, was während der Operation geschehen war, hielt ich den Kranken einen Augenblick vertikal mit dem Kopf nach unten und lagerte ihn sofort nachher auf einen Operationstisch in sehr starker Beckenhochlagerung. Ich machte eine zweite Aufnahme in genau derselben Projektionsrichtung und fand jetzt den Schatten auf dem unteren Ende der Articulatio sacro-iliaca, also 3 cm höher liegend.

Nur die Schwerkraft hatte diese Verschiebung vom Stein in einem dilatierten, durch Infiltration atonischen Ureterteil bewirkt. Bei der Operation war durch die Manipulationen beim Präparieren und durch die Beckenhochlagerung der Stein nach oben gerutscht. Dr. Aly Bey Ibrahim, ein in Bilharzia sehr erfahrener Chirurg, teilte mir mit, daß bei derartigen Operationen sein Assistent manchmal den Ureter nach oben mit dem Finger zusammendrücken muß, um das Hinaufgleiten des Steines zu verhüten.

Fall VI, Bild 6, Tafel XVI.

Ein Bauer wurde mir in sehr elendem Zustande zugeschickt zur Untersuchung der linken Niere. Ich fand in dieser Gegend einen sehr intensiven Schatten; er war an der unteren Seite scharf begrenzt, nach oben zu aber wurde der Schatten allmählich heller.

Digitized by Google

Ich nahm an, daß es sich wahrscheinlich um einen Nierenstein handelte und daß die nach oben verschwommene Begrenzung davon herrührte, daß sich dort Niederschläge von spezifisch leichteren Salzen befanden, als im unteren Teil des Steines. Wenige Tage später starb der Kranke im Kasr-el-Aini-Spital, und der Arzt, welcher mir den Kranken zugeschickt hatte, erfuhr, daß bei der Obduktion kein Stein in der Niere gefunden wurde, aber daß sowohl Nieren als auch die Blase stark mit Bilharzia infiltriert waren.

Fall VII. Bild 7a und 7b, Tafel XVI.

Dieser Patient wurde mir vor 2½ Jahren zur Untersuchung des Magens zugeschickt. Die Ergebnisse dieser Untersuchung veröffentlichte ich in einem Artikel, Vortäuschung eines Duodenaldivertikels usw. in den Fortschritten (3).

Ich kam damals nach Ausschluß von Nieren- und Gallenstein zum Schluß, daß der neben dem Duodenum liegende Schatten verursacht sein mußte durch eine verkalkte Mesenterialdrüse oder Infiltration der Darmwand mit verkalkten Bilharziaeiern. (Patient litt seit vielen Jahren an Darmbilharzia).

Diesmal kam Patient nicht wegen einer Untersuchung, aber ich war froh, Gelegenheit zu einer Nachuntersuchung zu haben.

Ich machte eine Aufnahme mit großem Felde mittels der Potter-Bucky-Blende. (Bei großem Felde von entschiedenem Vorteil, bei kleinerem Felde zu entbehren, und man hat ohne Blende außerdem den Vorteil, ganz frei zu sein in der Wahl seiner Projektionsrichtung.)

Patient befindet sich in Bauchlage auf der Blende.

Auf dem so entstandenen Bild 7a ist der rundliche Schatten 1 noch immer rechts neben dem 3. Lumbalwirbel anwesend. Weiter unten in der Höhe des 5. Lendenwirbels, fast gegen die Crista iliaca befindet sich ein zweiter runder intensiver Schatten 2, die Form des Hauptschattens ist rund, aber an der medialen oberen Seite setzt sich der dunkle Schatten in einen viel helleren, sich allmählich in der Umgebung auflösenden fort. Man kann einen solchen Schatten leicht nachahmen, indem man mit einer angefeuchteten Fingerspitze über einen gerade angetrockneten Tintenfleck streicht.

Dieses Symptom, das ich „das Symptom des ausgestrichenen Tintenflecks" nennen möchte, ist auch sehr deutlich vorhanden in dem soeben besprochenen Fall VI, Bild 6, und ist wenn anwesend, meiner Meinung nach sehr wichtig für die Differentialdiagnose zwischen verkalktem Papillom und Stein. Wir werden weiter unten darauf noch zu sprechen kommen.

Um die Lage dieser schattenwerfenden Körper genauer zu lokalisieren, machte ich eine Lateralaufnahme. Patient liegt auf dem Tisch auf dem Rücken, die Strahlen gehen in horizontaler Richtung von links nach rechts, der Normalstrahl trifft die linke Seite in einer Höhe von 7 cm oberhalb des Tisches (also in der Höhe der Wirbelkörper).

Diese Aufnahme (Bild 7b, Tafel XVI) zeigt, daß der obere Schatten 1 etwa 1 cm vor der Zwischenwirbelscheibe des II. und III. L.-W. liegt. Diese Lage, so nahe der Wirbelsäule, schließt also mit Sicherheit einen Gallenblasenstein aus. In dieser Projektion ist der Schatten 1 nicht mehr rundlich, aber hat einen Fortsatz in der Richtung des Beckens; also auch hier wieder dasselbe „Symptom vom ausgestrichenen Tintenfleck". Der Schatten 2 hat hier eine ganz andere Form, er hat die Keulenform von Fall V und liegt im Niveau des vorderen Randes des IV. und III. Lumbalwirbelkörpers. In der Rückenlage befindet er sich viel höher als in der Bauchlage, ist also ebenso beweglich wie der Schatten 1.

Meine Vermutung, daß diese Schatten durch Kalkablagerung in der Darmwand oder im Mesenterium verursacht sind, wird also besonders durch diese letzte Aufnahme bestätigt. Die Form der Schatten ist so wie beim Fall V und VI.

Da diese beiden Fälle Bilharziosis vom Harnsystem sind und Fall VII eine Bilharziosis vom Darmkanal ist, mußte die pathologische Anatomie der Bilharziainfiltrationen mir eine Erklärung geben können für das Entstehen dieser bestimmten Schattenformen.

Die ausführlichen pathologisch-anatomischen Beschreibungen und Mikrophotos in Maddens Buch (4) waren mir von großem Nutzen.

Was ich hier zur Erklärung der Schatten von der pathologischen Anatomie erwähnen werde, ist diesem Buch entnommen.

Die Maße der geschlechtsreifen Würmer sind folgende: Schistoma haematobium, der männliche Wurm ist flach, seine Länge 11—15 mm, seine Breite 1 mm. Der weibliche Wurm

Digitized by Google

ist zylindrisch, seine Länge 20 und seine Dicke 0,25 mm. Das Ei ist 0,16 bei 0,06 mm. Die Eier vom Schistoma mansoni, die in der Darmwand gefunden werden, sind etwas kleiner.

Die kopulierten Würmer wandern gegen den Blutstrom in den Venen des Pfortadersystems, bis das Gefäßlumen keine weitere Reise gestattet, der weibliche Wurm verläßt dann seinen Gemahl und wandert weiter, bis das Lumen der Vene auch wieder keine weitere Reise gestattet; er füllt dann diese kleine Vene vollkommen aus. Diese Venen liegen meistens in der Submukosa. Von diesem Herd aus werden Myriaden Eier gelegt. Die immer nachkommenden Eier schieben die anderen vorwärts in die kleineren Gefäße, bis diese letzteren ganz mit Eiern ausgefüllt sind. Viele Eier bahnen sich einen Weg durch Gefäßwand, Bindegewebe und Epithel und kommen in Blasen-, Ureter-, Nierenbecken- oder Darmlumen. Aber viele bleiben liegen in den kleinen Gefäßen und in dem umgebenden Gewebe. Der Reiz, den sie als Fremdkörper auf ihre Umgebung ausüben, ruft bedeutende Wucherungen hervor, es bilden sich Papillome von allen Formen und Größen und ihre bindegewebigen Stiele können stark mit Eiern infiltriert sein. Viele dieser Eier verkalken später. Die Zahl der Eier nimmt in progressiver Weise ab in der Richtung von der Mukosa nach den tieferen Muskelschichten. Der verstorbene Dr. Ferguson hat mir früher Schnitte von Blasenschleimhaut gezeigt, wo das Epithel zum größten Teil durch Massen von verkalkten Eiern verdrängt worden war. Sehr häufig bilden sich Papillome von verschiedenen Größen und Formen um die Mündungen und in den unteren Teilen der Ureteren. Die Schnittfläche zeigt verdickte Epithelschichten, oft sehr stark mit Eiern infiltriert, und diese Infiltration dehnt sich aus auf das Bindegewebe im Stiel, der in die Submukosa übergeht.

Es gibt oft ganz flache Papillome mit breiter Basis und knotige Massen von derbem, fibrösem Bilharziagewebe in den tieferen Schichten der Blasenwand, welche die infiltrierte Schleimhaut vordrängen. Die Wandungen können so stark infiltriert sein, daß der muskuläre Tonus der Blase total verlorengegangen ist.

Dieselben Veränderungen kommen vor in den Ureteren und in der Niere, sind hier aber ziemlich selten. In der Mehrzahl der Fälle sind die Veränderungen am stärksten ausgesprochen in der Blase und in den unteren Teilen der Ureteren.

Gerade bei der Zusammenstellung dieser Arbeit bekam ich eine erst vor vier Monaten publizierte Arbeit von Dr. Aly Bey Ibrahim (5) zu Gesicht. In dieser interessanten, sehr gründlichen Arbeit behandelt der Autor die klinischen und die pathologisch-anatomischen Symptome der Bilharzia der Ureteren. Er weist darauf hin, daß die meisten Autoren nur ausführliche Beschreibungen gegeben haben von der Bilharzia der Blase und von den sekundären Veränderungen in den Ureteren und Nieren (Dilatation, Pyonephrose), verursacht durch die Infiltration der Blasenwandung um die Ureterenmündungen. Viel weniger bekannt ist es, daß auch eine Bilharziainfiltration der Ureteren existiert, meistens bilateral, deren Endstadien für das Leben viel gefährlicher sind als die Blasenbilharzia. Viele dieser Fälle zeigen die Symptome typischer Nierenkolik. Ich habe schon früher (6) diese Symptome bei röntgenologisch-negativem Steinbefund zu erklären versucht, und Dr. Aly Bey Ibrahim gibt als Ursache außer Blutkoagula, losgerissene Papillome, noch Gerinnsel von Muco pus, losgerissene Harnsalzinkrustationen auf der Oberfläche von Geschwüren (durch Abstoßen der Schleimhaut auf infiltrierten Stellen, Abreißen von Papillomen entstehen Geschwüre) und Steine aus reiner Harnsäure an.

Der Harn bei nichtinfizierten Fällen ist oft stark sauer und die meisten Fälle von Ureterbilharzia sind nicht infiziert, wenn sie nicht von stark ausgesprochener Bilharziosis der Blase begleitet sind.

Der Autor gibt an, daß histologisch die Bilharziosis der Ureteren sich nicht nennenswert unterscheidet von Bilharziosis anderer Organe. Abbildungen eines Ureters zeigen, wie Bild 8 vom Kolon, zahlreiche Papillome und infiltrierte Falten. Er macht eine pathologisch-anatomische Einteilung in drei Stadien:

Digitized by Google

I. Infiltration mit Eiern, diese manifestiert sich durch: sandähnliche Flecken, sessile Infiltrationen, Papillome;

II. Ulzeration und Fibrosis. Eine Rundzelleninfiltration führt allmählich zu Fibrosis. Die Muskeln in diesen affizierten Wandteilen atrophieren und werden ersetzt durch fibröses Gewebe. Es bildet sich eine Striktur und sekundäre Dilatation von den höhergelegenen Teilen;

III. Vernarbung, Striktur und Obliteration.

Die Striktur kann übergehen in einen soliden Strang, der obere Teil des Ureters erweitert sich mehr und mehr und die Niere kann umgeändert werden in einen fibrösen Sack mit vollkommenem Mangel an sezernierendem Gewebe.

Das klinische Hauptsymptom ist im ersten Stadium Nierenkolik. Zystoskopisch findet man oft Papillome um die Uretermündung und die Mündung selber macht regelmäßige Kontraktionen.

Im zweiten Stadium treten anstatt der Kolikanfälle dumpfe, konstante Schmerzen in der Lendengegend auf, Vergrößerung und Schmerzhaftigkeit der Niere.

Zystoskopisch findet man eine geschwollene, unbewegliche Uretermündung, woraus kontinuierlich etwas Harn strömt.

Im dritten Stadium chronische Urämie.

Bisweilen kann man beim stark abgemagerten Patienten eine oder beide infiltrierten, dilatierten Ureteren durch die Bauchwand hindurch abtasten. Die Diagnose stellt der Autor auf Grund von 1. Auffinden der Eier im Harn, 2. radiographisch festgestellter Abwesenheit von Steinen, 3. zystoskopischem Aspekt der Uretermündung.

Meine röntgenologische Erfahrung gibt mir das Recht, zu behaupten, daß zumal im zweiten und dritten Stadium positive radiographische Symptome von Wandinfiltrationen sehr wichtige Auskünfte über den Zustand der Ureteren geben können. Ich verweise auf die Ureterschatten in meinen früheren Arbeiten und in dieser Arbeit. Selbstverständlich spielt hier die persönliche Erfahrung und Technik des Röntgenologen eine sehr große Rolle.

Zwischen Infiltrationen, die durch ihre Armut an verkalkten Eiern gar keine Schatten geben, und Infiltrationen, die durch ihren Reichtum an verkalkten Eiern starke Schatten werfen, gibt es alle möglichen Übergänge, und je weniger verkalkte Eier anwesend sind, um so höher sind die Forderungen, welche an die Technik gestellt werden, um Schatten dieser Infiltrationen auf der Platte hervorzurufen.

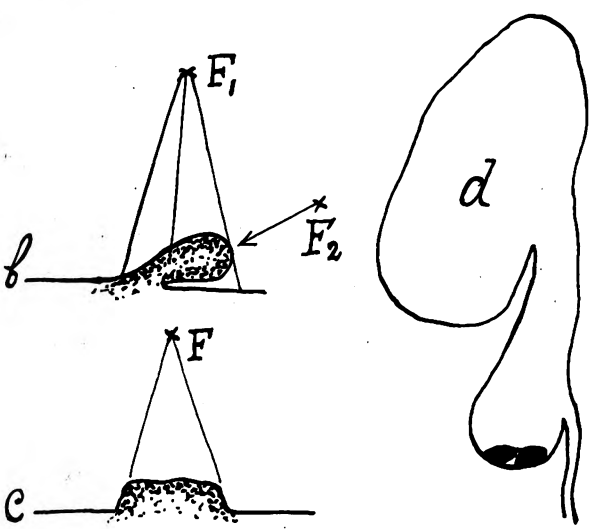

Betrachten wir jetzt die schematische Schnittfläche eines mit verkalkten Eiern infiltrierten Papilloms (Textfigur, Skizze b), dann ist es klar, daß, wenn die Strahlen vom Fokus F_1 aus-

Digitized by Google

gehen, die Hauptmasse des Papilloms einen tiefen, ziemlich scharf begrenzten Schatten, der Stiel aber einen helleren, sich allmählich in der Umgebung auflösenden Schatten werfen wird. Mit anderen Worten, es muß hier ein Schatten ähnlich wie der ausgestrichene Tintenfleck entstehen. Wird es aber von einem Strahlenkegel in der Richtung F_2 getroffen, dann wird der Hauptschatten den Schatten des Stiels ganz verdecken und es wird ein allseitig ziemlich scharf begrenzter Schatten entstehen.

Ein flaches Papillom (Textfigur, Skizze c), das von einem Strahlenkegel aus F getroffen wird, muß einen runden, wenig intensiven Schatten mit dunklem Rande werfen, oder, wenn die Schicht der Eier dünn ist, kann es vorkommen, daß nur die Randzone einen sichtbaren Schatten wirft, wodurch eine Ringform entsteht. Ein solcher Schatten kann auch durch eine Gruppe von im Kreise angeordneten Papillomen entstehen.

Es lag mir viel daran, experimentell den Beweis von dem soeben Gesagten zu liefern. Ich besuchte das pathologisch-anatomische Museum der Ägyptischen Medizinschule, und der Direktor dieser Schule, Dr. Owen-Richards, war so freundlich, mir ein Bilharziapräparat, einen Dickdarm, versehen mit zahlreichen Papillomen, zu leihen. Bild 8, Tafel XVII zeigt die Photographie dieses Präparates. Größere und kleinere Papillome wechseln ab mit infiltrierten Schleimhautfalten. Hinter Papillom 1 und 2 habe ich ein Stückchen Papier geschoben, um den Stiel gut sichtbar zu machen. Ich habe nun dieses Stück Kolon auf eine Platte gelegt und eine Radiographie davon angefertigt (Bild 9, Tafel XVII).

Selbstverständlich entspricht dies nicht genau den Verhältnissen im lebenden Körper. Wir haben hier ein geschrumpftes Gewebe ohne Blut und Lymphfüllung; das Darmstück liegt direkt auf der Platte, flach ausgebreitet, usw., aber dennoch ist diese Aufnahme sehr instruktiv und liefert den verlangten Beweis. Man sieht, daß das Papillom 1 einen Schatten wirft, der dem Schatten vom Fall VI und VII sehr ähnlich ist. Die Hauptmasse wirft einen dichten, scharf begrenzten Schatten, während an der Seite des Stieles der Schatten allmählich aufhört. Dasselbe ist der Fall mit den Papillomen 2 und 3. Bei den meisten Papillomen ist der Stiel in den Hauptschatten hineinprojiziert, und es werden also allseitig scharf begrenzte Schatten gebildet.

Die Papillome der Gruppe 4, die auf stark infiltrierten Schleimhautfalten gewuchert sind, bilden zusammen mit den Schatten der Falten keulenförmige Gebilde. Es können also auch in dieser Weise keulenförmige Schatten entstehen.

Fall VIII. Bild 10, Tafel XVII.

Bei einem 16jährigen Knaben ist vor einigen Jahren Lithotrypsie gemacht worden. Er spürt jetzt ein Brennen und Schmerzen in der Blase. Sein Hausarzt sagt, daß er an Bilharzia gelitten hat und daß hierdurch Veränderungen in der Urethra entstanden sind, welche den Katheterismus sehr erschweren.

Es befindet sich links vom Sakrum ein Schatten, dessen lateralen und medialen Grenzen scharf sind, die untere Grenze ist sehr unscharf und die obere bildet zarte Ausläufer. Eine zweite, schiefe Projektion zeigt dieselbe Verschiebung des Schattens, wie sie bei einem Ureterstein vorkommen würde. Die Form des Schattens erlaubt aber einen Ureterstein auszuschließen. Die Form läßt sich nur erklären durch die Existenz einer flachen Infiltration von verkalkten Eiern in der Vorder- oder Hinterwand des Ureters.

Durch das Übergreifen der Infiltration auf die mediale und laterale Wand entstehen die dunkleren, seitlichen Ränder. Das dunkle Dreieck links unten wird wohl durch Addition von Infiltrationen in der Vorder- und Hinterwand hervorgerufen. Die oberen Ausläufer sind wohl zu erklären durch Anhäufungen von Eiern um die Venen, in welchen der eierlegende Wurm gelagert war, oder man könnte annehmen, daß der Verkalkungsprozeß verschiedene Stadien aufweist, wodurch Partien von verkalkten Eiern abwechseln mit solchen in unverkalktem Zustand.

Fall IX. Bild 11a und 11b, Tafel XVII.

Ein 20jähriger Bauer hat seit Jahren einige Bluttropfen am Ende der Miktion und leidet seit einigen Monaten an Schmerzen in der linken Bauchhälfte. Bild 11a zeigt einen nicht intensiven Schatten zwischen den Querfortsätzen des 5. und 4. Lendenwirbels. Der Schatten erweckt den Verdacht auf Ureterstein. Eine zweite, mehr abgeblendete Aufnahme mit etwas längerer Beleuchtung (Bild 11b) zeigt aber einen deutlich röhrenförmigen Schatten, die Seitenränder sind dunkel und ziemlich scharf be-

Digitized by Google

grenzt, der obere Rand ist verschwommen, der untere Rand ist maskiert durch den Processus lateralis des 5. Lendenwirbels.

Es handelt sich um eine lokale Ureterinfiltration.

Fall X. Bild 12, Tafel XVII.

Eine Frau vom Lande wird mir zugeschickt zur Steinuntersuchung. Es befinden sich leichte Infiltrationen von verkalkten Eiern in der Blasengegend und im rechten, unteren Ureterteil. Etwas höher, unterhalb der rechten Articulatio sacro-iliaca befindet sich ein Schattenkonglomerat, das aus drei mehr oder weniger runden Schatten besteht; die Randzone dieser Schatten ist dunkler wie das Zentrum.

Auf Grund dieser Zeichnung habe ich hier die Diagnose gestellt auf kleine, verkalkte Papillome. Auf Grund von meinem Bericht verweigerte der Chirurg, der mir diesen Fall zugeschickt hatte, die Operation. Ich erfuhr später von ihm, daß ein anderer Chirurg, der mehr Vertrauen in sein eigenes Urteil hatte als in meine Meinung, die Operation gemacht hatte, ohne aber einen Stein gefunden zu haben.

Die Bilharziainfiltrationen, welche röntgenologische Symptome geben, kann ich also einteilen in zwei Gruppen: erstens, die mehr flächenhaft ausgebreiteten Infiltrationen, zumal in der Mukosa und Submukosa; zweitens die Infiltrationen in Papillomen und nodulären Wucherungen.

Die erste Gruppe gibt im Ureter bei genügender Strahlenhärte und Strahlendosis die tubulären Schatten. Bei sehr weicher Strahlung oder ungenügender Dosis kann die infiltrierte Wand einen mehr gleichmäßigen Schatten geben und so einen soliden Körper vortäuschen.

Die zweite Gruppe kann die beschriebenen (Textfigur c) kreisförmigen Schatten geben, bei starker Infiltration oder bei zu weicher Strahlung oder bei ungenügender Dosis mehr gleichmäßige Schatten. Außerdem können keulenförmige Schatten und Schatten von der Form des ausgestrichenen Tintenflecks entstehen.

Die Differentialdiagnose mit Stein kann sehr schwierig sein.

Differentialdiagnose.

Infiltrationen Gruppe I.	Stein.
(Sich ausdehnend wenigstens über die Hälfte der Ureterzirkumferenz):	
Unscharfe untere und obere Begrenzung des Schattens:	Meistens allseitig scharfe Begrenzung.
Zarte Ausläufer an der unteren oder oberen Grenze:	Keine.
Tiefere Schatten der lateralen und medialen Ränder, also tubuläre Schatten:	Keine.
Infiltrationen Gruppe II.	
Bei einer gewissen Projektionsrichtung zeigt sich der hellere, unscharfe Schatten des Papillomstiels (Symptom vom ausgestrichenen Tintenfleck):	Bei Stein sind solche Formen wohl selten.
Bei anderer Projektionsrichtung kann durch den Stiel ein keulenförmiger Schatten entstehen:	Bei Stein sind solche Formen wohl selten.

Welche Hilfe kann die Technik nun geben, um die Schwierigkeiten der Diagnose zu beseitigen? Ureterenkatheterismus und Injektion einer Kontrastflüssigkeit wird wohl kaum dazu beitragen können, um eine Wandverkalkung oder verkalktes Papillom von einem Stein zu differenzieren. Außerdem ist diese Untersuchung meistens unmöglich; Falten, Stenosen, Wucherungen, Papillome usw. bilden meistens ein unüberwindbares Hindernis.

Einmal habe ich mich einer Kontrastfüllung der Blase bedient, um zu entscheiden, ob Ringschatten oberhalb der Symphyse von verkalkten Papillomen der Blase oder des Rektums herrührten.

Digitized by Google

Es zeigte sich, daß mehrere dieser Schatten außerhalb des Blasenschattens gelagert waren und daß sie also dem Rektum angehörten. Das beste Mittel scheint mir bis jetzt, mehrere Aufnahmen in verschiedener Projektionsrichtung und mit geringen Variationen von der Strahlenhärte und Dosis zu machen. Man ist oft erstaunt, wie das Bild durch diese verschiedenen Einflüsse im Aussehen wechselt. Im allgemeinen muß die Strahlung weich sein (zarte Knochenteile, wie Processi transversi, Sakralränder, müssen kontrastreich hervortreten); eine etwas härtere Strahlung und zu hohe Dosierung bringt manchmal Schatten zum Verschwinden, die für die Diagnose äußerst wichtig gewesen wären.

Auch durch die stärkere Sekundärstrahlung, welche bei einem großen Feld entsteht, verschwinden manche wichtige Details. Man mache also Kontrollaufnahmen mit starker Abblendung. Ich benutze am liebsten eine Coolidgeröhre mit scharfem Fokus. Das Zurückdrängen der Eingeweide durch Kompression mit der guten alten Luffapelotte nach Haenisch ist oft sehr zu empfehlen.

Dies sind im großen und ganzen die Röntgensymptome, die ich aus dem Material der Privatpraxis, worüber ich bis jetzt verfüge, habe herausfinden können.

Literatur.

1. Lotsy: Die Bilharziosis des Harnsystems und ihre röntgenologische Diagnostik. Fortschritte XXVIII, H. 6. — 2. Lotsy: Über die Diagnose: Drüsenschatten bei Steinuntersuchung des Harnsystems. Fortschritte XVII, H. 6. — 3. Lotsy: Vortäuschung eines Duodenumdivertikels durch eine verkalkte Mesenterialdrüse oder durch Kalkablagerung in der Darmwand. Fortschritte XXX, H. 3/4. — 4. Frank Cole Madden, O. B. E.-M. D.: The Surgery of Egypt. — 5. Aly Bey Ibrahim, M. B. E.: Bilharziasis of the Ureter. Lancet. 1. Dezember 1923. — 6. Lotsy: Beitrag zur röntgenologischen Diagnostik der Bilharziosis des Nierenbeckens und des oberen Ureterteils. Fortschritte. XXX, H. 3/4.

Nachschrift zu meiner Arbeit: **Ein Fall von linksseitigem Nierenstein kombiniert mit Gallensteinen im Kolon.** (H. 3/4, Band XXX.)

Von Dr. **G. O. Lotsy.**

Der Patient, dessen Untersuchung ich in obengenannter Arbeit beschrieben habe, kam neulich wieder zu mir zur Untersuchung.

Er war kurz nach der ersten Untersuchung in einem großen hiesigen Spital operiert worden. Der Chirurg teilte mir mit, daß er die Niere ganz gespalten und den Stein aus dem Pelvis entfernt hatte.

Es waren keine anderen Steine vorhanden. Als ich wieder eine Aufnahme mit kräftiger Kompression und weicher Röhre von der linken Niere machte, fand ich nahe dem unteren Rande des bestrahlten Feldes zwei kleine Schatten. Auf einer zweiten Aufnahme mit geringer Kompression waren zehn Schatten sichtbar. Die Schatten hatten genau dieselben Eigenschaften, die ich damals beschrieben habe, nur ihre Gruppierung war eine andere.

Es besteht kein Zweifel, daß hier dieselben zehn Körper noch anwesend sind, deren Schatten ich damals als Gallensteine im Kolon gedeutet hatte.

Die Gründe waren: 1. die Eigenschaft der Schatten, 2. Leberkolik und Ikterus in der Anamnese und 3. die Abwesenheit der Schatten auf einer Kontrollaufnahme am nächsten Tage nach abermaliger Abführung.

Wie kam es, daß diese Kontrollaufnahme damals negativ war?

Ich hatte zwecks Absuchung eines größeren Teiles vom Kolon und Rektum die Aufnahme mit größerer Blendenöffnung, größerer Fokusdistanz und etwas härterer Strahlung gemacht.

Die Feldgröße war die einer Platte von 24—30.

Als ich jetzt wieder eine solche Aufnahme machte, waren die Schatten jetzt wieder verschwunden, nur von einzelnen konnte man bei genauem Zuschauen eine Spur sehen. Die schattenwerfenden Körper absorbieren so wenig Strahlen, daß ihre Schatten nur bei ganz weicher Strahlung und relativ kleinem Felde deutlich hervortreten.

Digitized by Google

Bei meiner ersten Kontrollaufnahme waren die Schatten durch die größere Menge Sekundärstrahlen des größeren Feldes und durch die etwas härtere Primärstrahlung weggestrahlt worden, und so entstand die falsche Deutung. Bei Projektion in dextro-sinistraler Richtung war die Verschiebung der Mehrzahl 2—3 cm nach links.

Bei Aufnahmen in lateraler Richtung gelang es mir nicht, trotz starker Abblendung, die Schatten auf der Platte sichtbar zu machen.

Da Nierensteine vollkommen ausgeschlossen sind (negativer Befund bei der Nephrotomie), kann es sich nur um Kalkablagerungen im Mesenterium oder in der Darmwand handeln. Bemerkenswert ist der Hinweis auf die scharfen Schattengrenzen, wie sie im allgemeinen bei Mesenterialablagerungen nicht typisch sind.

Ein Fall von partieller Ulna-Aplasie sowie totaler Aplasie der ihr entsprechenden vier Strahlen.

Von

Dr. **Max Brandt**, Riga.

(Hierzu Tafel XVIII und 2 Abbildungen im Text)

Hyperdaktylie sowie Syndaktylie wird beim Menschen relativ häufig beobachtet, dagegen dürfte der unten zu beschreibende Fall einer partiellen Aplasie der Ulna, gepaart mit totaler Aplasie der ihr entsprechenden vier Strahlen, zu den allergrößten Seltenheiten zu rechnen und daher einer Veröffentlichung wert sein.

Das 46 jährige Fräulein M. L., Wirtschafterin, von großem Körperwuchse, entstammt einer gesunden Familie und wurde mit einer ganz abnormen Mißbildung des rechten Unterarmes und der rechten Hand geboren, ohne sonstige körperliche Defekte zu zeigen. Ihre Mutter, zuerst ganz entsetzt, tröstete sich allmählich, als sie die Tochter sich normal entwikkeln und verschiedene Handfertigkeiten bekunden sah: sie erlernte perfekt die Wirtschaft und bekleidete seitdem bis auf den heutigen Tag verschiedene Stellen als Köchin (zeitweilig acht

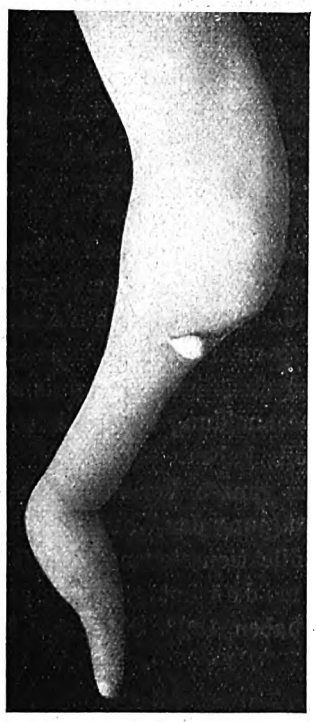

Abb. 1.

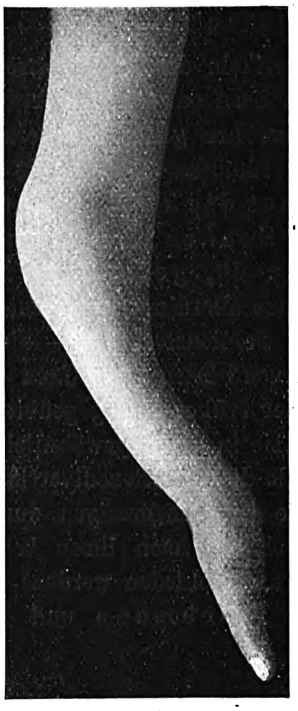

Abb. 2.

Digitized by Google

Jahre lang Vorsteherin der Wäscheabteilung eines Krankenhauses). Ihr rechter Oberarm ist ganz normal entwickelt, während der Unterarm, trotz normaler Länge, nur halb so dick wie der linke ist, ein kleines pendelndes Lipom trägt, im Ellbogengelenk unförmlich aufgetrieben erscheint und distal in nur einem Gliede, dem Daumen, endigt.

Beim Betasten des Ellbogens fühlt man lateralwärts einen scharfen Rand, der willkürlich bewegt werden kann und, wie aus dem Röntgenogramm ersichtlich, dem scharfen Ende eines Ulnastumpfes entspricht. Letzterer artikuliert an normaler Stelle mit dem Humerus, zeigt ein deutliches Olekranon und Processus coronoideus und endigt mit einem leicht verdicktem Rande dicht unterhalb der Epiphysengrenze. Für die Bewegungen des Unterarmes kommt dagegen nur der Radius in Betracht, dessen Kapitulum auf der Röntgenplatte nach oben und medianwärts luxiert erscheint: an dieser Stelle muß sich wohl eine Art Gelenk befinden, da die Bewegungen des Unterarmes als sehr ausgiebige bezeichnet werden müssen.

Das gleiche gilt auch für die Bewegungen des einzigen, normal großen, zwei Phalangen und ein Metakarpale enthaltenden Fingers, des Daumens. Von sämtlichen Handwurzelknochen ist nur ein tief eingekerbter Knochen mit einem kleinen Os radiale externum am distalen Ende vorhanden: dieser Knochen wird wohl dem Navikulare, sowie Teilen des Multangulum majus entsprechen.

Entwicklungsgeschichtlich ist bekannt, daß der Radius einen und die Ulna vier Strahlen entwickelt, jedoch ist bisher über einschlägige Beobachtungen beim Menschen selten berichtet worden. Eine Erklärung dieser seltenen Mißbildung meinerseits soll hier nicht unternommen werden und bleibt berufeneren Händen überlassen.

Aus dem Röntgeninstitut des Wilhelminenspitals.

Zur Röntgendiagnostik der Speiseröhrendivertikel.[1])

Von

Dozent Dr. **Martin Haudek.**

(Hierzu Tafel XIX, Bild 1 u. 2 und 1 Abbildung im Text.)

Von den Divertikeln der Speiseröhre sind die pharyngo-ösophagealen oder Grenzdivertikel, gewöhnlich als Zenkersche Divertikel bezeichnet, am besten bekannt. Die eigentlichen Divertikel der Speiseröhre gelten als Seltenheit. Nach den Erfahrungen der pathologischen Anatomen ist deren Häufigkeit jedoch weit größer als die der ersteren.

Starck (1) hat die Traktionsdivertikel, die von Rokitansky 1841 zuerst beschrieben und von Zenker 1877 so genannt worden sind, am Sektionsmaterial von Erwachsenen in 6% gefunden. Diese zumeist kleinen, zeltförmigen Ausziehungen der Speiseröhre können allerdings leicht entgehen und sind erst durch die von Dittrich (Erlangen) eingeführte Sektionstechnik — die Brustorgane im Zusammenhange zu entnehmen und die Speiseröhre von hinten zu eröffnen — dem regelmäßigen Nachweis zugänglich gemacht worden. Denn bei der früher häufig geübten Durchschneidung der vorderen Wand wurden sie leicht übersehen, da sie in dieser gewöhnlich ihren Sitz haben.

Viel seltener als die Traktionsdivertikel, die im ganzen Verlauf der Speiseröhre vorkommen können, sind die säckchenförmigen, durch Ausstülpung der Wand von innen her entstehenden Pulsionsdivertikel, die nach ihren beiden Prädilektionsstellen in epibronchiale und epiphrenale Divertikel unterschieden werden. Ökonomides hat 1887 die ersten anatomischen Befunde mitgeteilt, Reichmann und Mintz haben 1893 die ersten Beobachtungen am Lebenden gemacht.

---

[1]) Erweitert nach einem Vortrage auf dem XV. Kongreß der Deutschen Röntgengesellschaft, Berlin 1924.

Digitized by Google

Die Genese der Traktionsdivertikel ist von fast allen Autoren im Sinne Zenkers auf eine Verzerrung der Speiseröhrenwand durch entzündliche Vorgänge im Mediastinum bezogen worden, wobei erkrankte Drüsen die Hauptrolle spielen. Zumeist ist es die Tuberkulose, viel seltener die Anthrakose, die zu Verwachsungen der affizierten Drüsen mit der Speiseröhrenwand Anlaß gibt. Durch Schrumpfung der Drüsen oder nach Vereiterung derselben und Durchbruch des Eiters in die Speiseröhre durch ausgedehnte schwielige Mediastinitis wird die benachbarte Speiseröhrenwand zeltförmig ausgezogen.

Nur Ribbert hat die Möglichkeit einer anderen Entstehungsursache erwähnt; er dachte an eine Entwicklungsstörung, bei der sich Ösophagus und Trachea nicht völlig trennten. Das Divertikel könnte also auch gelegentlich der rudimentären Form einer Ösophago-Trachealfistel entsprechen.

Die Ätiologie der tiefsitzenden Pulsionsdivertikel hat eine verschiedenartige Deutung gefunden. Stenosen wurden von Nikoladoni und von Bergmann, entwicklungsgeschichtliche Verhältnisse von Ribbert, physiologische, vorgebildete Ausbuchtungen oder der Druck des linken Bronchus auf die Vorderwand des Ösophagus von Brosch für die Entstehung der Divertikel verantwortlich gemacht (zit. nach Starck).

Starck meint demgegenüber, daß alle ösophagealen Pulsionsdivertikel aus Traktionsdivertikeln hervorgehen. Er stützt sich hierbei darauf, daß er in Fällen von Pulsionsdivertikeln auch stets ein bis mehrere Traktionsdivertikel fand, daß an Traktionsdivertikeln von Zeltform blasenförmige Ausstülpungen beobachtet wurden, daß zweifellose Traktionsdivertikel kugelige Form annehmen und nur da, wo Traktionsdivertikel vorkommen, nämlich in der Vorder- oder Seitenwand der Speiseröhre, also korrespondierend mit der Lage der mediastinalen Drüsen auch die Pulsionsdivertikel beobachtet wurden. Deshalb hat er auch die ösophagealen Pulsionsdivertikel schlechthin als Traktions-Pulsionsdivertikel bezeichnet.

Während die klinische Diagnose der Zenkerschen Divertikel heute auf einer sicheren Grundlage steht, gelingt die der Traktionsdivertikel nur selten, und zwar mit Hilfe der Ösophagoskopie oder des Röntgenverfahrens. Pulsionsdivertikel, die wegen ihrer Größe eher Beschwerden machen, sind außer von Reichmann und Mintz von Edgreen und Quenset, Brychowski, Klemperer, Strauß, Kolling, Reitzenstein u. a. beschrieben worden. Drei Fälle hat Starck beobachtet.

Spärlich sind die Mitteilungen über die Speiseröhrendivertikel von röntgenologischer Seite. Kienböck und Kaufmann haben als erste (2) 1908 zwei Fälle mitgeteilt, Stierlin (3) 1916 zwei Fälle, dann Helm (4) 1917 einen Fall; Freud (5) berichtet 1919 über drei epiphrenale Divertikel und Palugyay (6) hat 1921 ein Divertikel durch Untersuchung in Beckenhochlagerung nachgewiesen.

Röntgenologen mit so großer Erfahrung wie Aßmann und Schwarz zitieren in ihren bekannten Werken vereinzelte Fälle anderer Autoren, so Aßmann den Fall von Helm und Schwarz einen Fall von Kienböck, einen von Rosenblatt (Odessa) und einen eigenen.

Die Ursache der seltenen Auffindung von Ösophagusdivertikeln liegt vor allem darin, daß dieselben in der Regel symptomlos verlaufen. Die Traktionsdivertikel sind stets klein und bewirken keine Verengerung der Speiseröhre; daher bilden sie auch nicht den Anlaß zu einer Röntgenuntersuchung und werden nur zufällig entdeckt, wenn aus anderer Ursache die Kontrastfüllung der Speiseröhre vorgenommen wird, z. B. wegen eines Kardiospasmus wie in den Fällen von Kienböck, oder wegen Verdachts auf Karzinom wie in dem Falle von Palugyay.

Es führt aber auch noch keineswegs jede Kontrastuntersuchung der Speiseröhre zur Entdeckung der kleinen, zumeist trichterförmigen Vertiefungen; vielmehr gleitet die Flüssigkeit häufig an denselben vorüber, ohne an dem Schattenbande einen auffälligen Vorsprung zu formen oder sich als Depot abzulagern und in Form einer Restsichel zurückzubleiben. Dazu

Digitized by Google

kommt, daß nach der Erfahrung der Anatomen die Divertikelspitze häufig nach oben verzogen ist, so daß bei der Untersuchung im Stehen die nach unten ablaufende Flüssigkeit mit dem Divertikelgrund gar nicht in Berührung kommt.

Günstiger sind die Aussichten für die Füllung des Divertikels, wenn dasselbe ein säckchenförmiges Anhängsel der Speiseröhre bildet, also dem Typus des Pulsionsdivertikels entspricht. Benützt man überdies die langsam passierende Bariumpaste — Barium mit wenig Wasser zur Salbenkonsistenz verrührt —, so wird der Bissen durch die Peristaltik in innigere Berührung mit der Wand der Speiseröhre gebracht und gibt ihr Innenrelief ziemlich getreu wieder. Die einzelnen Teile der Speiseröhre müssen während des Vorbeifließens der Paste unter ständiger Drehung des Patienten abgesucht werden, da bei Durchleuchtung in nur einer Richtung, etwa in der als Ausgangsposition zumeist verwendeten Fechterstellung, der vorübergehend vorhandene Schattenvorsprung infolge Deckung mit der Füllung des Rohrs entgehen kann.

Ich verfüge über eine Anzahl älterer Beobachtungen von Traktionsdivertikeln der Speiseröhre, die eine nennenswerte Bereicherung dadurch erfahren hat, daß mein Assistent Dr. Fleischner bei zahlreichen Kranken mit chronischer Lungen- und Drüsentuberkulose, namentlich bei solchen mit Verziehung des Mediastinums, die Speiseröhre untersucht hat. Mehrfach haben wir in Fällen, wo die Untersuchung nichts oder nur einen unsicheren Befund ergab, durch die Untersuchung in Rückenlage mit erhöhtem Becken — wie sie Palugyay vorgeschlagen hat — das Vorhandensein eines kleinen Divertikels mit Sicherheit feststellen können. Die Füllung desselben war so kurzdauernd, daß es schwierig, ja manchmal unmöglich war, den Durchleuchtungsbefund auf der Platte festzuhalten.

Schluckbeschwerden bestanden nur in zwei Fällen, in allen anderen Fällen verfolgte die Untersuchung nur die Absicht, eine etwa bestehende Dislokation der Speiseröhre von außen her zu eruieren.

Beobachtung 1: Wilhelm R., 42 J., zugewiesen von Prof. Clairmont. 17. IV. 1912. Wechselnde Schluckstörung seit 4 Jahren. Drücken in der Magengrube. Gefühl des Steckenbleibens fester Bissen, zeitweilig Erbrechen unverdauter Speisen. Monatelange beschwerdefreie Intervalle.

Röntgenbefund (Taf. XIX, Abb. 1): Flüssigkeit staut sich oberhalb der Kardia an und füllt den ein wenig erweiterten Ösophagus bis zur halben Höhe. Gut handbreit oberhalb des Zwerchfells zeigt der Ausgußschatten rechts hinten zwei kleine Vorsprünge, einen scharf begrenzten zeltförmigen, dessen Spitze gerade nach außen sieht und darüber einen pferdebohnengroßen, säckchenförmigen. Nach etwa fünf Minuten ist die Speiseröhre entleert, am Boden des Säckchens ist eine Restsichel zurückgeblieben.

Eine weitere Untersuchung dieses Patienten fand nicht mehr statt; dessen ungeachtet kann behauptet werden, daß die Beschwerden keinen Zusammenhang mit den beiden Divertikeln hatten und daß diese nur einen zufällig erhobenen Nebenbefund darstellten; denn nicht nur, daß die Beschwerden für Kardiospasmus ganz charakteristisch waren, setzten sie auch monatelang aus, während doch die Divertikel dauernd vorhanden sind. In gleichem Sinne spricht auch die Erfahrung Kienböcks in einem seiner Fälle. Es fand sich hier gleichfalls ein Divertikel vergesellschaftet mit Kardiospasmus. Nach Gastrostomie, also ausschließlicher Beeinflussung des Kardiospasmus, hörten die Beschwerden auf, der Schluckakt verlief späterhin wieder vollkommen normal und Patient nahm an Gewicht zu.

Es ist sehr wahrscheinlich, daß das Sichtbarwerden der beiden Divertikel in meinem Falle auf die Verengung der Kardia zurückzuführen ist. Die Stauung führte zu einer prallen Ausfüllung der Speiseröhre, und so kam auch das kleine Zeltchen zum Vorschein, trotzdem die Füllung nur mit Aufschwemmung erfolgt war. Das gemeinsame Vorkommen von Divertikeln mit Kardiospasmus hat manche Autoren zu der Annahme veranlaßt, daß sich dieser als Folgezustand ersterer entwickeln könne. Die Zersetzung von im Divertikel stagnierenden Speisen führt zu Katarrh und vielleicht zu Ulzerationen der umgebenden Schleimhaut, und hierzu

Digitized by Google

kann sich ein reflektorischer Kardiospasmus gesellen. Die Kleinheit der Divertikel in dem von mir beschriebenen Falle sowie ihre ziemlich große Entfernung von der Kardia geben zu dem berechtigten Zweifel Anlaß, daß hier die Divertikel das auslösende Moment für den Kardiospasmus abgegeben haben. Eher erscheint es glaubhaft, daß der Kardiospasmus, wie dies Reitzenstein annimmt, durch Erhöhung des Innendrucks der Speiseröhre zur Ausbuchtung des oberen Divertikels beigetragen hat.

Die Paarung des zelt- und des säckchenförmigen Divertikels ist geeignet, Starcks Ansicht zu unterstützen, daß die Pulsionsdivertikel aus Traktionsdivertikeln hervorgehen.

Beobachtung 2: Regine A., 38 J., zugewiesen von Prof. Kaufmann am 19. V. 1917. Vor fünf Tagen verspürte Pat. beim Verzehren einer Suppe plötzlich einen stechenden Schmerz unter dem Brustbein. Seither bestehen beim Schlucken, namentlich fester Speisen, Beschwerden. Manchmal hat sie das Gefühl, als ob die Speisen nicht weiter könnten, weshalb sie öfter Wasser nachtrinkt. Pat. ist überzeugt, einen Knochen geschluckt zu haben.

Röntgenbefund (Taf. XIX, Abb. 2): Bei der Durchleuchtung sowie auf den Aufnahmen kein kalkdichter Schatten in der Gegend der Speiseröhre nachweisbar. Bariumwasser staut sich vor dem unteren Drittel der Speiseröhre ein wenig an und fließt z. T. durch eine trichterförmige Enge weiter, z. T. füllt es ein nach links vorne gelegenes Säckchen von Halbkirschgröße. In diesem bleibt nach der Entleerung der Speiseröhre, die in wenigen Minuten erfolgt, ein Kontrastbelag zurück. Beim Schlucken von Paste ist die Stauung deutlicher. Eine Kapsel wandert gegen das Divertikel, bleibt kurze Zeit in demselben stecken, tritt dann wieder in das Speiseröhrenlumen und passiert dasselbe, wenn Wasser nachgetrunken wird.

Die plötzlich auftretenden Beschwerden hatten in diesem Falle das Vorhandensein eines Fremdkörpers erwarten lassen. Statt dessen fand sich ein kleines Säckchen von der Art eines Pulsionsdivertikels und in dieser Höhe eine Verengung der Speiseröhre. Der Befund wurde so gedeutet, daß ein spitzer Fremdkörper im Divertikel steckengeblieben war und von hier aus durch Läsion der Wand die Beschwerden auslöste. Die Verengerung der Speiseröhre konnte dann spastischer Natur sein. Es war weder begründet anzunehmen, daß das Divertikel die Speiseröhre komprimiere, denn dazu war es zu klein und überdies fehlte jede Dislokation der Speiseröhre, noch brauchte Verdacht auf eine karzinomatöse Wandinfiltration geschöpft werden; denn hierzu stimmte das plötzliche Einsetzen der Beschwerden gar nicht; auch waren die Schattenränder scharf und regelmäßig.

Nach vier Wochen sah ich Patientin neuerlich; die Beschwerden hatten unter Atropintherapie erheblich nachgelassen, die Stauung im Ösophagus war jetzt weit geringer, das Divertikel gleich gut nachweisbar. Keine Gewichtsabnahme.

Nach dieser eklatanten Verbesserung des Befundes konnte Karzinom ausgeschlossen werden. Die Vermutung, daß ein reflektorischer Spasmus durch Verletzung der Speiseröhrenwand aufgetreten sei, erschien gerechtfertigt.

Ich habe einen ganz ähnlichen Verlauf eines Ösophagusspasmus in der unteren Hälfte der Speiseröhre einmal nach Verletzung durch eine Fischgräte gesehen. Acht Tage nach der Verletzung war der Befund bereits wieder ein ganz normaler, die Schluckbeschwerden waren geschwunden.

Die Gefahren, zu denen ein Divertikel Anlaß geben kann, sind mehrfache. Außer dem Steckenbleiben von Fremdkörpern kommt die Stagnation und Zersetzung des sich stauenden Divertikelinhaltes in Betracht. Auch die maligne Degeneration der Divertikelwand ist mehrmals gesehen worden.

Das Divertikel im Fall 2 war ein Pulsionsdivertikel; ob dasselbe aus einem Traktionsdivertikel hervorgegangen war, ließ sich nicht sicher entscheiden. Radiologisch erkennbare Drüsenveränderungen lagen nicht vor.

Beobachtung 3: Rudolf F., 35 J., zugewiesen von der med. Abteilung des Rainerspitals am 4. III. 1918, behufs Lungenuntersuchung. Keine Schluckbeschwerden.

Röntgenbefund: Beiderseitige ältere Spitzenverdichtung, vermehrte Hilusschatten. Die paratrachealen Drüsen rechts vergrößert. Bei der Untersuchung der Speiseröhre mit Bariumwasser

Digitized by Google

und Paste füllt sich ein halbhaselnußgroßes Säckchen, das an der vorderen Wand der Speiseröhre in Bifurkationshöhe liegt. Speiseröhre im übrigen normal.

Die Füllung der Speiseröhre, die zum Zwecke der eventuellen Feststellung einer Verlagerung der Speiseröhre durch die vergrößerten mediastinalen Drüsen unternommen worden war, ergab zwar keine solche, hingegen ein symptomlos verlaufendes kleines Divertikel. Dasselbe konnte als Traktions-Pulsions-Divertikel aufgefaßt werden, da die vorliegenden Drüsenveränderungen diese Genese annehmen ließen. Der Lage nach war es ein epibronchiales Divertikel.

Beobachtung 4: Josefa Kr., 61 J., zugewiesen von der III. med. Abtlg. des Wilhelminenspitals am 11. I. 1922 mit der Diagnose Atherosklerose, Emphysem, Struma substernalis und Tuberculosis fibrosa densa. Untersuchung des Magens und der Speiseröhre wird verlangt, da seit etwa 2 Wochen Anfälle von Übelkeit und Erbrechen auftreten. Keine Schluckbeschwerden. Bei der Füllung der Speiseröhre ergibt sich ein höchst bemerkenswerter Befund, und zwar: Bei dorso-ventralem Strahlengang mäßige winkelige Rechtsdeviation des Ösophagus in Bifurkationshöhe. Im ersten schrägen Durchmesser (Taf. XIX, Abb. 3) in gleicher Höhe scharfwinkelige Abknikkung des Ösophagus nach rechts hinten bis an die Wirbelsäule. Beim Schlucken mäßige Stauung oberhalb dieser Stelle. Von links vorne her scheint der Ösophagus in dieser Höhe (durch ein Drüsenpaket?) komprimiert zu sein. Schwielige Mediastinitis mit Verziehung des Ösophagus.

Das Bild der Speiseröhre ist hier ein von den vorher beschriebenen verschiedenes. Es liegt nicht ein umschriebenes, zelt- oder säckchenförmiges Divertikel an einer gerade verlaufenden Speiseröhre vor, vielmehr ist diese im größeren Umfange bajonettförmig abgeknickt, wobei am Knickungswinkel ein zeltförmiger Schatten entsteht. Die Verziehung ist auch hier nach hinten und nicht wie sonst nach vorne und seitlich gerichtet. Dieser Umstand spricht zwar mit einiger Wahrscheinlichkeit gegen die Annahme, daß Verlötungen der Speiseröhre mit einer entzündlich veränderten, mediastinalen Drüse vorliegen und die Schrumpfung letzterer den Anstoß zur Verlagerung der Speiseröhre gegeben habe, da nach Starck und anderen Anatomen die Lage der Divertikel nach vorne und seitlich deshalb die typische ist, weil die Drüsen in der Regel vor der Speiseröhre im Mediastinum liegen. Immerhin könnte hier ein Ausnahmsfall vorliegen, wie auch im Fall 1 die beiden Divertikel nach rechts, aber auch mehr nach hinten als nach vorne gelegen sind. Auch der in der Nähe der Speiseröhre, allerdings vor dieser gelegene Schatten (auf der Reproduktion nicht sichtbar) dürfte vergrößerten Drüsen angehören, weist also auf diese Ätiologie hin. Immerhin könnte eine schwielige Mediastinitis aus anderer Ursache vorliegen. Anderweitige Zeichen einer solchen fehlen allerdings (wie kosto-mediastinale Schwarten, Verziehung der Randbögen des Mediastinums, Zeltbildung an diesen).

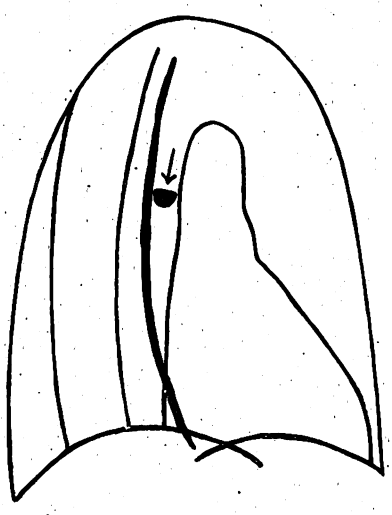

Beobachtung 5: Karl K., 28 Jahre, zugewiesen von der II. med. Abtlg. des Wilhelminenspitals mit der Diagnose Lungentuberkulose. Keine Schluckbeschwerden.

Röntgenbefund am 19. III. 1924 (Taf. XIX, Abb. 4): Verdichtung beider Oberlappen, links Kavernen, im rechten oberen Mediastinum drei verkalkte Drüsen. Der Ösophagus von normaler Lage und Weite. Nach rechts und vorne sitzt ihm ein zeltförmiges Divertikel auf, dessen Spitze nach oben gerichtet ist und breit in den Schatten der am weitesten links gelegenen linsengroßen Drüse übergeht. Der Befund ist am deutlichsten in dorso-ventraler Durchleuchtung und Drehung nach rechts um 30°. Die Drüse sowie eine zweite verkreidete Drüse, die rechts und oben nahe der ersten gelegen ist, projizieren sich in dieser Position auf die Trachea, daumenbreit über der Bifurkation.

Die Genese des Divertikels geht hier unmittelbar aus dem Bilde hervor, da die erkrankte Drüse, die mit dem Ösophagus verwachsen ist, verkreidet ist. Solche solitäre verkreidete Drü-

Digitized by Google

sen im Mediastinum gehören häufig zu Primärherden; es kann also ein tuberkulöser Primäraffekt in weiterer Folge zur Entstehung einer Periösophagitis und eines Traktionsdivertikels Anlaß geben. Der Nachweis eines Ösophagusdivertikels mag daher umgekehrt unsere Aufmerksamkeit auf die Suche nach einem Primärherd lenken. Obwohl die Divertikelspitze nach oben und nicht rein seitwärts gerichtet war, füllte sich das Divertikelchen hier vollständig mit Paste. Herabsetzung des Tonus und der Peristaltik der Speiseröhre und hierdurch bedingte Verlängerung der Passage der Bariumpaste mögen hier besonders günstige Bedingungen für das Liegenbleiben der Kontrastmasse geschaffen haben.

Beobachtung 6: Marie St., 44 Jahre, zugewiesen von der II. med. Abtlg. des Wilhelminenspitals. Klinische Diagnose: Tuberculosis pulm. fibroulcerosa. Es bestehen keine Schluckbeschwerden.

Röntgenbefund (Taf. XIX, Abb. 5) am 4. IV. 1922: Schwere beiderseitige kavernöse Oberlappentuberkulose mit Schrumpfung. Basiswärts reichlich dichte Stränge. Am rechten Zwerchfell Adhäsionen. Der Ösophagus gerade, von normaler Weite. Unter Schlüsselbeinhöhe springt nach rechts ein haselnußgroßes Divertikel vor, dessen unterer Rand geradlinig verläuft und mit dem Speiseröhrenschatten einen rechten Winkel bildet. In der rechtsseitigen Bucht bleibt ein kleines Depot zurück.

Obduktion am 19. IV. 1922 (Dr. Kaufmann): Schwere Lungentuberkulose. Das Divertikel an der bezeichneten Stelle, von derben Schwielen umgeben.

Beobachtung 7: Johann D., 65 Jahre, II. med. Abtlg. des Wilhelminenspitals. Klinische Diagnose: Lungentuberkulose. Es bestehen keine Schluckbeschwerden.

Röntgenbefund am 3. VI. 1922. Dichter schrumpfender Prozeß des rechten Oberlappens mit bronchiektatischen Kavernen. Ein großer Kalkschatten — Drüse — rechts unter dem Schlüsselbein; dahin sind Trachea und Ösophagus verzogen. An diesem ein stufenförmig absetzendes Divertikel, teilweise mit dem Köpfchen des rechten Schlüsselbeins in Deckung.

Hier findet sich nicht nur ein Traktionsdivertikel, sondern auch eine umfangreiche, ausgiebige Verziehung der Speiseröhre, ähnlich wie in Fall 4. Diese geht einer Verziehung der Trachea parallel. Wo eine solche vorliegt, ist die Suche nach einer Dislokation der Speiseröhre und nach einem Traktionsdivertikel unserer Erfahrung nach besonders aussichtsreich.

Beobachtung 8: Johanna L., 30 Jahre, zugewiesen von der II. med. Abtlg. des Wilhelminenspitals. Klinische Diagnose: Tuberculosis fibrosa densa. Keine Schluckbeschwerden.

Röntgenbefund am 13. IX. 1922 (Taf. XIX, Abb. 6): Geringgradige Lungenveränderungen beiderseits, kleines Traktionsdivertikel in Bifurkationshöhe nach vorne links.

Beobachtung 9: Johann H. (III. med. Abtlg.). Klinische und röntgenologische Diagnose: Lymphogranulom des Mediastinum. Durch Röntgenbestrahlung geheilt. (Der Fall ist ausführlich beschrieben in der Mitteilung „Veränderungen des Ösophagus bei Lymphosarkom und Lymphogranulom des Mediastinums", Fortschr. d. Röntgenstr., Bd. XXXI, S. 389).

Nachuntersuchung am 23. II. 1924 (Taf. XIX, Abb. 7): Patient klagt über Atembeschwerden, die seit mehreren Monaten im Zunehmen sind. Drüsenschwellungen sind nicht wieder aufgetreten. Die Durchleuchtung der Brustorgane ergibt normale Konfiguration des oberen Mediastinums. Es ist also keine lokale Rezidive aufgetreten. Starke Pleuraschwarte rechts. Mäßiggradige Dilatatio cordis et aortae. Die Speiseröhre ist in der Höhe des Schlüsselbeins bajonettförmig nach rechts verzogen und bildet hier eine scharf abgesetzte Stufe. Die Aufschwemmung hinterläßt hier einen Beschlag.

Das Bild ähnelt denen von Fall 6 und 7 in hohem Maße. Die Drüsenerkrankung war hier von lymphogranulomatösem Charakter. Die Traktion der Speiseröhre ist hier durch mediastinitische Verwachsungen und Drüsenschrumpfung bewirkt worden, die im Gefolge der Röntgenbestrahlung aufgetreten sind, und insofern von besonderem Interesse. Patient hat keinerlei Schluckbeschwerden.

Beobachtung 10: Simon L., 55 Jahre (II. med. Abtlg.). Klinische Diagnose: Lungentuberkulose. Keine Schluckbeschwerden.

Röntgenbefund am 16. VI. 1924: Schwere Veränderungen beiderseits. Rechts Kavernenbildung im Oberlappen und Schrumpfung. Das Mediastinum stark nach rechts verzogen, die Trachea verbreitert. Der Ösophagus ist nach rechts verzogen; im Knickungswinkel unterhalb des Schlüsselbeins ein reiskorngroßes Divertikel, das im Stehen kaum wahrnehmbar, erst in Rückenlage mit erhöhtem Becken besser sichtbar wird.

Digitized by Google

Beobachtung 11: Josefine M., 27 Jahre (III. med. Abtlg.). Zur Lungenuntersuchung zugewiesen. Keine Schluckbeschwerden.

Röntgenbefund am 11. VI. 1924: An der Basis des rechten Oberlappens ein Kalkherd, zwei verkalkte Drüsen rechts im Mediastinum. Bei der Untersuchung der Speiseröhre im Stehen wird eine leichte, knickförmige Verziehung derselben nach rechts hin gegen die mediastinalen Kalkherde sichtbar. Bei der Untersuchung in Rückenlage mit erhöhtem Becken wird ein spornförmiges Divertikel gefunden, in dem ein Depot längere Zeit liegenbleibt.

Die Bilder der Traktionsdivertikel erinnern lebhaft an die Nischenschatten am Magen. Auch diese erscheinen als Schattenvorsprünge, die sichel- oder säckchenförmig sind oder, namentlich wenn sie am Angulus gelegen sind, sporn- oder zeltförmig sich präsentieren. Ein prinzipieller Unterschied liegt aber in ihrem Zustandekommen. Die Traktionsdivertikel prägen sich im Röntgenbilde nur aus, wenn sie eine gewisse Tiefe besitzen, sonst fließt der Kontrastbrei an ihnen vorbei, füllt sie nicht aus und bleibt auch nicht in ihnen Depots bildend liegen. Anders bei den Nischen. Auch ganz kleine Geschwüre, selbst solche, die nur in der Schleimhaut liegen, verraten ihre Anwesenheit durch einen winzigen Schattenfleck. Die Ursache hierfür, der lokale Spasmus der Muscularis mucosae, die sich an der Stelle der Läsion zirkular zusammenzieht und so aus dem seichten Substanzverlust ein Grübchen mit vorspringenden Rändern macht, fehlt beim Ösophagusdivertikel. Die Schleimhaut ist ja hier intakt, nur die äußeren Schichten der Speiseröhrenwand sind entzündlich-narbig verändert — durch eine Perioesophagitis circumscripta —, die Innenwand aber ist intakt. Es kommt also für die Schattenformation nur das natürliche Innenrelief der Speiseröhrenlichtung zur Auswirkung, und das genügt häufig nicht zur Erzeugung des charakteristischen Bildes. Am Magen kann ja auch der Befund ein negativer werden, wenn mit dem Aufhören der Ulkusattacke der Spasmus schwindet. Die Nische wird unsichtbar, ohne daß das Ulkus vollends geheilt ist, um bei der nächsten Exazerbation an der gleichen Stelle wieder sichtbar zu werden.

Zusammenfassung: Bericht über elf Fälle von kleinen Speiseröhrendivertikeln. Die Beobachtungen führen zu folgenden Schlußfolgerungen:

1. Kleine, symptomlos verlaufende Ösophagusdivertikel findet man gelegentlich bei der Röntgenuntersuchung der Speiseröhre als Nebenbefund. Häufiger vermag man sie aufzufinden, wenn man bei geeigneten Fällen systematisch nach ihnen sucht. Es sind dies Fälle mit den Zeichen mediastinaler Drüsenerkrankung, mit Mediastinitis und Verziehung des Mediastinums. Die Untersuchung mit Bariumpaste im Stehen, noch besser in Rückenlage mit erhöhtem Becken (Palugyay), erleichtert die Auffindung.

2. Die Traktionsdivertikel sitzen am häufigsten in der vorderen Wand des oberen Brustteils der Speiseröhre. Ihre Beziehung zu Drüsen geht aus der Nachbarschaft verkreideter Drüsen zum Divertikel häufig direkt hervor. Fehlen solche, dann ist das Traktionsdivertikel an sich ein Verdachtsmoment auf das Vorhandensein entzündlich veränderter, zumeist tuberkulöser Drüsen.

3. Pulsionsdivertikel finden sich weit seltener als Traktionsdivertikel; sie können durch das Steckenbleiben von Fremdkörpern — Knochensplitter, Obstkerne usw. — akute Zwischenfälle hervorrufen.

Der Nachweis kleiner Divertikel hat in symptomlos verlaufenden Fällen den prognostischen Wert, daß er das Verständnis für etwaige späterhin auftretende Zwischenfälle anbahnt, zu denen außer dem Steckenbleiben von Fremdkörpern auch die Perforation vereiterter mediastinitischer Drüsen gehört.

Literatur.

1. Starck: 29. Kongreß für innere Medizin 1912. — 2. Kaufmann u. Kienböck: W.Kl.W. 1908. — 3. Stierlin: Klinische Röntgendiagnostik des Verdauungstraktes, Wiesbaden 1916. — 4. Helm: M.Kl. 1918. — 5. Freud: Fortschr. d. Röntgenstr., Bd. XXVIII. — 6. Palugyay: W.Kl.W. 1921.

Digitized by Google

Aus der Wiener Universitäts-Kinderklinik [Vorstand: Prof. Cl. Pirquet] und dem Wiener Zentral-Röntgen-Institut [Vorstand: Prof. G. Holzknecht].

Scheinbare und wirkliche Verzögerung der Knochenkernbildung bei Rachitis.

Von

Dr. **Hans F. Plaut.**

In unserer Kenntnis der Wachstumsstörungen bei Rachitis klaffen — trotz der zahlreichen tierexperimentellen und chemischen Untersuchungen der letzten Zeit — große Lücken. Einen Teil davon vermag das Röntgenverfahren auszufüllen, weil es deutlich und eindrucksvoll den Krankheits- und Heilungsverlauf vor Augen führt, soweit sich dieser am Strukturbild des Knochens durch Abbau und Einlagerung der Kalksalze erkennen läßt. An einem großen Röntgenmaterial konnte ich eine Frage bearbeiten, welche für die Betrachtung der allgemeinen körperlichen Entwicklung von Wichtigkeit ist, sie lautete: wie wird das Auftreten der Knochenkerne durch Rachitis beeinflußt?

Bei der klinischen Untersuchung entzieht sich die Knochenkernbildung völlig der Beobachtung, und ebensowenig kann sie histologisch an einem Individuum fortlaufend geprüft werden. Die Röntgenstrahlen dagegen gestatten diese wichtigen Vorgänge, ihre krankhaften Störungen und deren Behebung über beliebige Zeiträume und unter dem Einfluß bestimmter Maßnahmen (Therapie) genau zu verfolgen.

Für die Beurteilung der Knochenkernentwicklung bei Rachitis auf Grund des Röntgenbildes ist vor allem zu beachten, welchem Stadium der Erkrankung es entstammt. Aus histologischen Untersuchungen ist bekannt, wie eingreifend der Knochenbau durch Rachitis gestört wird. Infolge ihres langsamen Wachstums (Virchow), das von einem „Verkalkungspunkt" aus rein enchondral beginnt (Schaffer), werden die Knochenkerne erst verhältnismäßig spät und nur bei schwerer Erkrankung betroffen (Pommer). Die Veränderungen bestehen in langsamerer Einschmelzung, die zur Verbreiterung der Knorpelwucherungszone führt. Während in die Knorpelgrundsubstanz an der Peripherie neuer Kalk nicht eingelagert wird, verschwindet die vorhandene (alte) provisorische Verkalkungszone, was sich röntgenologisch in unscharfer Konturierung geltend macht. Das unregelmäßige, während des floriden Stadiums neugebildete Knochengewebe bleibt kalklos und ist deshalb röntgenologisch nicht sichtbar (Fränkel und Lorey, Wimberger, Weech und Smith). Von den vorhandenen Knochenbälkchen treten im Röntgenbild nur die stärkeren hervor, und zwar erscheinen sie schmäler, als sie tatsächlich sind, weil nur ihr Zentrum verkalkt bleibt, während ihre breiten osteoiden Säume ebenso wie die dünneren Bälkchen keinen Kalk enthalten.

Das Bild ändert sich mit einem Schlage, wenn der Heilungsprozeß beginnt. Die provisorische Verkalkung setzt, wie Schmorl an der Metaphyse nachwies, dabei dort ein, wo sie bei ungestörtem Wachstum stattfinden würde, und das bis dahin kalklose Gewebe verkalkt und wird allmählich zu neuem Knochen umgebaut. Diesen Vorgängen entsprechen auf der Röntgenplatte folgende Veränderungen: 1. ein sehr feines Schattenband tritt auf (Fränkel und Lorey), dessen Entfernung von der Diaphyse bzw. vom Kernzentrum von der Wachstumsgeschwindigkeit des betreffenden Knochenteils und von der Dauer der floriden Rachitis abhängt (Wimberger) (s. Abb. 2 und 4, Taf. XX); 2. ein kalkdichter Schatten erscheint überall dort, wo während der Erkrankung osteoides Gewebe gebildet wurde, also zwischen dem ebenerwähnten feinen Schattenband und dem entsprechenden Schaftende bzw. Kernzentrum und am Periost. Diese histologischen und röntgenologischen Tatsachen werfen ein neues Licht auf die Befunde anderer Autoren und können in einfacher Weise die folgenden Ergebnisse erklären.

Digitized by Google

Die Untersuchungen, über die in der Zschr. f. Kindhlk. ausführlicher berichtet wird, erstreckten sich auf die Knochen des Vorderarms und Unterschenkels und ihrer Nachbargelenke. Wegen der oft außergewöhnlichen Kalkarmut wurde mit einer weichen Strahlung gearbeitet. — Die Kinder standen während der Zeit der röntgenologischen Beobachtung dauernd in klinischer Behandlung. Dabei wurden die Platten von den Rachitikern in Abständen von meist 7 oder 14 Tagen angefertigt, und zwar — ebenso wie von den Kontrollfällen — in Serien von mehreren Monaten bis zu zwei Jahren, so daß den Ergebnissen etwa 1500 Aufnahmen zugrunde liegen.

Ergebnisse.

Fast jedes Kind besitzt schon vor dem Zeitpunkt, in welchem bei ihm gegebenenfalls eine Rachitis auftritt, Ossifikationszentren in der distalen Femurepiphyse, dem Talus, Kalkaneus usw. An diesen schon vor Beginn der Erkrankung vorhandenen Knochenkernen zeigen sich je nach dem Grade der Rachitis mannigfache Veränderungen. Bei leichter Rachitis, welche bei einigen Säuglingen während ihres Aufenthalts in der Klinik auftrat, ist an den vorhandenen Ossifikationszentren nur zu bemerken, daß infolge der (mäßigen) Verminderung des Kalkgehaltes die Schattendichte ein wenig geringer wird.

Die Mehrzahl der Untersuchungen bezieht sich jedoch auf Fälle, welche wegen einer schwereren floriden Rachitis aufgenommen worden waren. Die Knochenkerne dieser Kinder geben nur wenig intensive Schatten und zeigen infolge des Umbaues eines großen Teils der Knochenbälkchen zu kalklosem, osteoidem Gewebe eine lockere, weitmaschige Struktur. Die Schatten verlieren sich ohne scharfe Kontur in die Umgebung, da die Hülle der verkalkten Knorpelgrundsubstanz teilweise zerstört ist. Je nach der Schwere der Erkrankung sind diese Erscheinungen mehr oder weniger stark ausgeprägt; ein Wachstum der Kerne ist in keinem dieser Fälle zu beobachten, weil das zuwachsende Knochengewebe kalklos (röntgenographisch nicht nachweisbar) bleibt, bis der Heilungsprozeß beginnt und eine völlige Änderung des Bildes bedingt.

Das Einsetzen der Reparation ist deutlich erkennbar am zarten, oft fast linearen Schatten in größerer oder geringerer Entfernung von den Diaphysenenden, der einer neuen provisorischen Verkalkungszone entspricht, und am Sichtbarwerden jetzt verkalkender periostaler Säume (s. Abb. 2, 4 und 5, Taf. XX). Die Knochenkerne sind — wie die Schäfte — plötzlich „gewachsen", sie erscheinen infolge der Kalkeinlagerung in ihre periphere Wachstumszone im Röntgenbild erheblich größer als vorher. Dabei treten verschiedene Bilder auf: 1. je nachdem die Kerne während der Erkrankung mehr oder weniger an Deutlichkeit verloren hatten, 2. je nachdem, ob der Heilungsprozeß schnell oder langsam vor sich geht, d. h. Kalk im Gewebe gebunden wird. Die Unterschiede sind folgende: Knochenkerne, die gut sichtbar geblieben waren, zeigen bei rasch voranschreitender Reparation einen stark schattenden Saum, der um so breiter ist, je geschwinder der Kern gewachsen ist, und je länger die Rachitis dauerte. Nach ungefähr drei Wochen sieht man in diesem Saum meist radiär gestellte Bälkchen, deren feine Struktur sich von der groben des Kerninneren eindrucksvoll unterscheidet; vermeidet man Täuschung durch Projektion verschiedener Krümmungen, z. B. am Kalkaneus, so läßt sich an diesem Symptom erkennen, daß der betreffende Knochenkern schon vor Beginn der Rachitis vorhanden war. Mehrfache Säume können bei Remissionen in der Reparation beobachtet werden.

Waren als Folge starker Kalkverarmung und Ersatz des kalkhaltigen Gewebes durch Osteoid die Knochenkerne röntgenographisch undeutlich geworden, so ist folgendes zu bemerken: 1. bei schneller Abheilung tritt ein wolkiges, kräftiges Schattenbild auf — ebenfalls größer als das des Kerns im floriden Stadium —, welches nach mehreren Wochen Spongiosastruktur zeigt, wobei nicht immer Kernzentrum vom zugewachsenen Knochenmantel zu differenzieren ist; 2. bei langsam fortschreitender Reparation ist anfangs nur ein zarter, fast

Digitized by Google

linearer Kontur zu erkennen, welcher der neuen Verkalkungszone entspricht. Das Kerninnere ist bis auf die immer darstellbar gewesenen spärlichen Reste einer Struktur „leer"; erst allmählich wird mit zunehmendem Kalkgehalt eine Bälkchenzeichnung im Bereich des ganzen Kerns deutlich.

Die schwerste Form der rachitischen Knochenveränderungen war an einzelnen Patienten zu beobachten, die zu Versuchszwecken einige Monate ohne Therapie blieben. Röntgenologisch werden dabei mit abnehmendem Kalkgehalt die Knochenkerne schattenärmer, ihre Bälkchen immer dünner, und einige Kerne „verschwinden" völlig. Dabei sind die Aufnahmen so „weich", daß man die Blutgefäße nicht nur im Fett, sondern auch dort erkennen kann, wo sie sich über Muskulatur oder das Handgelenk projizieren. Mit Beginn der reparatorischen Kalkeinlagerung werden die „unsichtbar" gewordenen Knochenkerne wieder erkennbar. Sie sind entsprechend dem inzwischen erfolgten Wachstum ebenfalls größer, als sie früher waren, so daß es, wären sie nicht vor Monaten schon sichtbar gewesen, den Anschein erwecken könnte, als wären sie innerhalb weniger Tage plötzlich entstanden und enorm gewachsen. Ihr Aussehen hängt von dem rascheren oder langsameren Voranschreiten des Heilungsprozesses ab (s. o.).

Die eben geschilderten Vorgänge des Wiedererscheinens im Röntgenbild von Knochenkernen, die während der floriden Rachitis „verschwunden" waren, geben uns wichtige Hinweise für die Beurteilung der folgenden Befunde. Wir wenden uns jetzt der Frage zu, die das Auftreten von neuen Kernen behandelt, welche vor Beginn der Rachitis noch nicht vorhanden, sondern normalerweise erst während der Erkrankung zu erwarten waren. Bei den obenerwähnten leichten Fällen erschienen die Knochenkerne zur gewöhnlichen Zeit auch im floriden Stadium.

Dagegen konnte in mittelschweren oder schweren Fällen während der floriden Rachitis röntgenographisch niemals ein neuer Epiphysen- oder Handwurzelkern festgestellt werden. Wie ist das zu erklären? Wir haben oben gesehen, daß das während der blühenden Rachitis neugebildete Knochengewebe kalklos bleibt, d. h. röntgenographisch nicht nachzuweisen ist; deshalb scheinen auch die vorhandenen Epiphysenkerne bei Rachitikern so weit vom Schaftende entfernt zu liegen (Reyher, Wimberger). Ebenso geht aus vergleichenden histologisch-röntgenologischen Untersuchungen an rachitischen Knochen hervor, daß zuweilen selbst überbohnengroße Knochenkerne infolge Kalkmangels auf der Röntgenplatte nicht zu erkennen sind (s. Abb. 1, Taf. XX). Ganz abgesehen von diesen Ergebnissen konnte an unseren Fällen der scheinbare Charakter dieser Verzögerung in der Knochenkernbildung durch Röntgenplattenserien erwiesen werden. Es treten nämlich mit Beginn des Heilungsprozesses in vorher kernlosen Epiphysen- und Handwurzelknorpeln große Kerne auf. Ihre Größe hängt — mit einigen später zu besprechenden Ausnahmen — vom Alter des Kindes ab, der Zeitpunkt ihres röntgenologischen Sichtbarwerdens in allen schwereren Fällen dagegen nur vom Termin des Reparationsbeginns. Fränkel und Lorey sprechen von Auftreten und „rascher Vergrößerung" der Karpaliakerne bei einem heilenden Fall. Aus den dazugehörigen Abbildungen geht aber hervor, daß es sich um die obenbeschriebenen Vorgänge — also um bloß scheinbares Wachstum — handelt, das nur deshalb den Eindruck besonderer Schnelligkeit macht, weil es während des floriden Stadiums nicht festzustellen war, und mit der Reparation das Knochengewebe durch Verkalkung plötzlich nachweisbar wird.

Wie es die Tabelle 2 der ausführlicheren Darstellung für die distale Tibiaepiphyse an 21 Fällen zeigt, ist es gleich, ob der Patient $^1/_2$ oder $1^1/_2$ Jahr zählt — der Kern erscheint erst, wenn die Kalkeinlagerung wieder einsetzt. Da sich jeder Knochenkern aus einem — oder mehreren — fast punktförmigen Verkalkungszentren entwickelt und eine bestimmte Wachstumsgeschwindigkeit besitzt (die, verglichen mit derjenigen der Diaphysen, gering, andererseits bei den einzelnen Kernen sehr verschieden ist), so kann man aus seiner Größe schließen,

Digitized by Google

daß er zuweilen schon viele Monate vorher röntgenologisch unsichtbar existiert hat (s. Abb. 2, Taf. XX). Wenn er also groß, aber verspätet sichtbar wird, so ist diese Verzögerung im Auftreten nur eine scheinbare und nur dadurch hervorgerufen, daß kalkloses Knochengewebe röntgenographisch nicht nachweisbar ist. Deshalb erscheint auch das Bild, das Reyher als Beispiel der Ossifikationsverzögerung bei Rachitis anführt, nicht beweisend, da es aus dem floriden Stadium einer schweren Rachitis stammt. Die Ergebnisse Fujinamis sind noch aus anderen Gründen mit einer gewissen Kritik zu verwenden. Sein Material stammt zur Hälfte aus Atlanten; es ist aber nicht zweckdienlich, zur Untersuchung in unserer Frage, wobei oft die Beurteilung selbst einer Serie technisch bestgelungener Platten schwierig ist, Reproduktionen zu benutzen. Fujinami findet eine Retardation der Knochenkernbildung, die mit zunehmendem Lebensalter wächst. Dieser Befund erklärt sich wohl dadurch, daß die Beobachtungen im floriden Stadium angestellt wurden, denn auffallenderweise werden in dem Altersabschnitte, der zum Vergleich mit unseren Kindern dienen kann, die beiden einzigen abheilenden Fälle als „fast normal, eher zurück" und „normal" bezeichnet.

Das Aussehen der scheinbar verzögert auftretenden neuen Knochenkerne ist, ähnlich wie die Veränderungen an den schon vorhandenen, von der Art des Heilungsverlaufs abhängig. Im Gegensatz zum Normalen, wo das anfangs hirse- bis hanfkorngroße Ossifikationszentrum langsam wächst und dabei eine deutliche Bälkchenzeichnung erkennen läßt, zeigen die Kerne des Rachitikers bei rascher Kalkeinlagerung keine derartige Struktur. Sie sind schattendicht, plump wolkig wie die Epiphysenenden, und erst nach mehreren Wochen oder Monaten ist ein deutlicher Spongiosabau zu sehen. Dagegen wird bei langsam fortschreitender Reparation anfangs zuweilen nur der zarte Kontur (vorläufige Verkalkungszone) sichtbar, zuweilen nur eine sehr schwache Zeichnung des gesamten Kerns; so daß es auch innerhalb einer Serie schwierig sein kann, den Tag des röntgenologischen Erscheinens festzustellen, besonders in unbehandelten Fällen, die eine träge Spontanabheilung zeigen. Während bei der überwiegenden Mehrzahl der Patienten die „neuen" Knochenkerne im Röntgenbild gleichzeitig mit dem Reparationsbeginn auftreten, sind bei besonders langsamer Kalkeinlagerung einige oder einer der scheinbar verspäteten, großen Kerne erst zwei bis drei Wochen später nachzuweisen. Sobald die Abheilung genügend weit fortgeschritten, d. h. das Vermögen, Kalk zu binden, wiedergewonnen ist — bei gut heilenden Fällen schon nach wenigen Tagen —, erscheinen die zu erwartenden Knochenkerne nun zur gewöhnlichen Zeit und in normaler Weise als fast punktförmige Verkalkungszentren (s. Abb. 3, Tafel XX).

Ein beträchtlicher Teil der Kinder, welche bei einer schweren Rachitis zugleich für ihr Alter relativ stark in Körpergewicht und -größe bzw. Sitzhöhe zurückgeblieben sind, bildet in ihrem Verhalten eine Ausnahme von den bisher geschilderten Vorgängen. Sie zeigen nach Reparationsbeginn entweder keine oder hirse- bis hanfkorngroße neue Knochenkerne mit einer Verspätung von mehreren Monaten bis zu einem Jahr. Während bei anderen Kindern nach schwerer Rachitis z. B. der distale Tibiaepiphysenkern anstatt mit ca. sieben zum erstenmal mit fünfzehn Monaten, dafür aber etwa pflaumenkerngroß nachweisbar ist, wird er in einem dieser Fälle als hanfkorngroßes Ossifikationszentrum im Alter von 17 Monaten sichtbar; ich möchte die Meinung vertreten, daß in diesen Fällen eine tatsächliche Verzögerung der Knochenkernbildung vorliegt (s. Abb. 4 bis 6, Taf. XX). — Im Verlauf oder nach der Abheilung ihrer schweren Erkrankung ist auch bei diesen unterentwickelten Kindern eine Besserung der Knochenkernbildung zu beobachten. Die folgenden Kerne treten nämlich in kürzeren Zeitabständen voneinander auf, als das für gewöhnlich geschieht, z. B. erscheint der Radiusepiphysenkern anstatt ca. neun Monate schon ein bis zwei Monate nach dem Kapitatumkern. Ähnliches zeigt sich übrigens auch in der allgemeinen körperlichen und geistigen Entwicklung des Rachitikers, denn sie nimmt nach erfolgreicher Therapie meist einen bedeutenden Aufschwung.

Digitized by Google

Zusammenfassung.

1. Bereits vor Beginn der Rachitis röntgenologisch sichtbar gewesene Knochenkerne zeigen im floriden Stadium einer **leichten** Erkrankung außer etwas geringerer Schattendichte (durch Kalkverarmung) keine nennenswerten Veränderungen.

2. Bei mittelschwerer und **schwerer** Rachitis erleiden die Kerne in verschiedenem Grade folgende Änderungen ihres Aussehens: stärkere Abnahme der Schattendichte, weitmaschige Struktur (infolge Ersatz des kalkhaltigen Knochens durch osteoides Gewebe), unscharfe Konturierung (durch teilweise Resorption der alten provisorischen Verkalkungszone). — Nach Einsetzen des Heilungsprozesses nimmt — je nach der Schnelligkeit, mit welcher die Reparation fortschreitet — die Schattenintensität wieder zu; dagegen bleibt die weitmaschige Struktur noch lange Zeit bestehen und unterscheidet sich deutlich von einem zuweilen neuauftretenden dichtstrukturierten Saum an der Peripherie; die Breite des Saumes hängt ab von der Wachstumsgeschwindigkeit des Kerns und der Dauer der Rachitis, seine äußere Kontur (neue provisorische Verkalkungszone) setzt sich sehr scharf gegen den umgebenden Knorpel ab.

3. Bei Rachitis **schwersten** Grades können vorher deutlich erkennbare Knochenkerne röntgenologisch vollkommen unsichtbar werden; mit der reparatorischen Kalkeinlagerung werden sie — entsprechend dem inzwischen erfolgten Anwuchs in der Peripherie als größere Gebilde, als sie früher waren — plötzlich wieder sichtbar.

4. Neue Knochenkerne erscheinen bei leichter Rachitis röntgenographisch ohne Verzögerung.

5. Dagegen treten im Röntgenbild keine neuen Knochenkerne auf, solange sich eine mittelschwere oder **schwere** Rachitis im **floriden** Stadium befindet. Doch ist, wie sich aus dem histologischen Bild ergibt, diese Verspätung nur scheinbar; das Ausbleiben ist nur in der Eigenart der röntgenologischen Untersuchungsmethode begründet, welche im Gegensatz zur histologischen eine Aussage über das Verhalten des kalklosen Gewebes (aus welchem die neuauftretenden Knochenkerne in diesem Stadium bestehen) nicht gestattet. Doch ist auch röntgenographisch der nur scheinbare Charakter dieser Verzögerung festzustellen, wenn man nach Beginn des Heilungsvorgangs untersucht. Nach einer schweren Rachitis werden dann auf der Röntgenplatte innerhalb weniger Tage Knochenkerne von einer Größe nachweisbar, die auf monatelange Präexistenz — allerdings in röntgenologisch unsichtbarer Form — schließen läßt.

6. Nur wenn **schwere** Rachitis mit einer erheblichen Störung der **gesamten Körperentwicklung** einhergeht, zeigt sich, aber auch hier nur in etwa der Hälfte der Fälle, eine tatsächliche Verzögerung der Knochenkernbildung. Dies kommt darin zum Ausdruck, daß nach Beginn des Heilungsvorganges mit einer Verspätung, die, verglichen mit der Norm, bis zu einem Jahr betragen kann, Verkalkungszentren auftreten, deren fast punktförmige Schattenbilder (— im Gegensatz zu den sonst bei der Heilung auftretenden großen Knochenkernen —) erkennen lassen, daß sie eben erst im Entstehen begriffen sind.

Literatur.

(Eingehendere Angaben in der Zeitschrift für Kinderheilkunde, Bd. 38.)

Fränkel, E., und A. Lorey: Die Rachitis im Röntgenbilde. Fortschr. d. Röntgenstr., Erg.-Bd. 22, 1910. — Fujinami, K.: Zschr. f. Röntgenk. 14, 1, 1912. — Reyher, P.: Das Röntgenverfahren in der Kinderheilkunde. Berlin 1912. — Weech, A. A., and M. S. Smith: Americ. journ. of dis. of childr. 1923, S. 117. — Wimberger, H.: Studies of Rickets in Vienna 1919—1922. Part III. Med. Res. Council. London 1923. — Wimberger, H.: Zschr. f. Kindhlk. 35, 182. 1923.

Digitized by Google

Erläuterungen zu den Bildern auf Tafel XX.

Abb. 1—3. Fall Kl. Distales Unterschenkelende. Schwere Rachitis.

Abb. 1. 20. III. 22. Alter 10¾ Mon. Florides Stadium; fransig auslaufende Diaphysen, Infraktion der Fibula, Taluskern unscharf konturiert, Epiphysen „leer".

Abb. 2. 28. III. 22. 11 Mon. Beginn des Heilungsvorgangs; neue Verkalkungszone, periostale Säume, großer Tibiakern „scheinbar verspätet" sichtbar.

Abb. 3. 11. IV. 22. 11½ Mon. Reparation schreitet fort; in der Fibulaepiphyse ein (vor 7 Tagen zu normaler Zeit sichtbar gewordener) jetzt kaum hanfkorngroßer Kern.

Abb. 4—7. Fall Hom. Handgelenk und distales Unterschenkelende. Schwere Rachitis mit allgemeiner körperlicher Unterentwicklung.

Abb. 4 und 5. 22. VII. 22. 16 Mon. (!) alt. 7 Tage nach Beginn des Heilungsvorgangs; neue Verkalkungszone, sehr deutliche periostale Säume, um zirka 11 Monate tatsächlich verspäteter, etwa hirsekorngroßer Kapitatumkern; an der Tibia ist trotz des relativ vorgeschrittenen Alters kein Epiphysenkern erschienen.

Abb. 6. 29. VII. 22. 16¼ Mon. Heilungsprozeß geht rasch vorwärts; Ausgleich der konkaven Fibulakrümmung gut erkennbar, in der Tibiaepiphyse sind zwei hirse- bzw. kaum hanfgroße Ossifikationszentren mit einer wirklichen Verzögerung von zirka 10 Monaten aufgetreten.

Abb. 7. 5. VIII. 22. 16½ Mon. Reparation schreitet weiter. Beide Anlagen des Tibiakerns haben sich vergrößert. Der Taluskern ist scharf begrenzt und das neue, während der Rachitis zugewachsene Knochengewebe unterscheidet sich (ebenso wie an den Schaftenden) als feinstruktuierter Saum von der grobmaschigen „alten" Spongiosa des Kernzentrums.

Wien IX; Allg. Krankenhaus. Zentral-Röntgen-Institut.

Aus der II. Chirurgischen Universitäts-Klinik in Wien
[Vorstand: Hofrat Prof. Dr. Hochenegg].

Knochenveränderungen bei Verletzung durch elektrischen Strom.

(Kasuistischer Bericht über zwei Fälle.) [1])

Von

Dr. **J. Palugyay,** Leiter des Röntgenlaboratoriums.

(Hierzu Tafel XXI und 21 Abbildungen im Text.)

Die Verletzungen, welche durch elektrische Ströme hervorgerufen werden, sind heute bei der zunehmdenen Elektrifizierung der Industrie und bei der häufigen Anwendung von elektrisch betriebenen Apparaten auch im Haushalt nicht selten. Nachdem aber so über die Symptome noch verhältnismäßig wenig bekannt ist und über die Art des therapeutischen Vorgehens die Ansichten sehr geteilt sind, insbesondere aber über Knochenveränderungen, so weit ich die Literatur überblicken konnte, noch nichts bekanntgegeben wurde, erscheint es mir von einigem Interesse, zwei einschlägige Fälle in Kürze mitzuteilen, bei denen die Knochenveränderungen an der Hand von Röntgenbildern, welche in kurzen Intervallen vom Zeitpunkte der Verletzung bis zur Ausheilung vorgenommen wurden, beobachtet werden konnten.

Die Verletzung betraf zwei Knaben mit folgenden Krankengeschichten:

Fall 1: Alois B., 11 Jahre alter Schüler, auf unsere Unfallstation eingeliefert am 6. IX. 1923, Pr. Nr. 950/1923.

Anamnese v. 6. IX. 1923: Am 2. IX. berührte Pat. mit der rechten Hand die nicht isolierte, zerrissene Leitung eines Gleichstromes von 110 V. Er blieb an der Leitung hängen und konnte sich nicht befreien. Der zweite Teil der Leitung kam mit dem Handrücken des Patienten, und zwar in der Gegend des dritten Fingergrundgelenkes in Berührung. Pat. verspürte keine Schmerzen; „es rauchte nur", wie er angibt. Die Befreiung erfolgte nach einigen Minuten durch seine Schwester, die ihn durch starken Zug von der Leitung wegriß.

---

[1]) Demonstration in der Gesellschaft der Ärzte in Wien am 9. XI. 1923.

Digitized by Google

Status praesens 6. IX. 1923: Gut aussehender, für sein Alter entsprechend entwickelter Knabe, dessen Sensorium frei, Intellekt dem Alter entsprechend. Das Aussehen läßt nicht auf eine Krankheit schließen. Die Untersuchung der inneren Organe ergibt keine Anhaltspunkte für eine durchgemachte oder bestehende Erkrankung.

Status localis 6. IX. 1923: Quer über die ganze Vola manus dextr., entsprechend den Fingergrundgelenken, zieht eine grauweiße, fest mit der Unterlage verbundene, derbe Veränderung des Epithels in Form einer Furche, die stellenweise abgehoben erscheint. Am Dorsum derselben Hand, entsprechend dem dritten Fingergrundgelenk, ein Bezirk von der Größe 3 : 8 cm, welcher die gleichen Veränderungen zeigt wie der Handteller.

Therapie: Feuchter Verband.

Dekursus 7. IX. 1923: Im Bereiche der Wunden keine auffällige Veränderung. Schmerzen, die abends heftiger werden. Verbandwechsel.

10. IX. Die grauweiße Verfärbung der Epidermis am Dorsum ist gelblich geworden, es sind einzelne kurze, schwarze Linien zu sehen. In der Umgebung dieser Verfärbung ist eine gegen die Peripherie schnell abblassende Rötung aufgetreten. Vola manus unverändert. Täglich feuchter Verband.

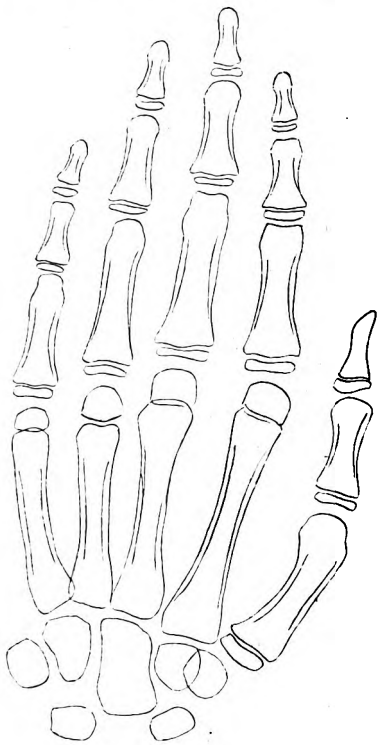

Abb. 1.

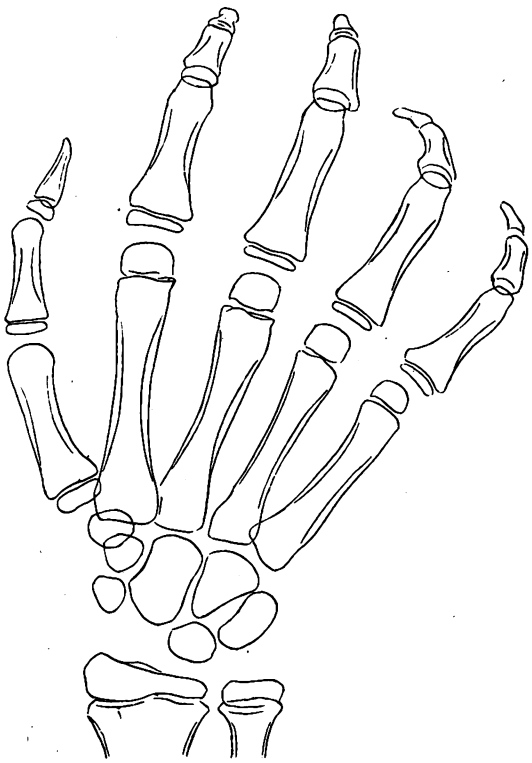

Abb. 2.

11. IX. (9. Tag nach der Verletzung.) 1. Röntgenbefund: Derzeit röntgenologisch keine pathologischen Veränderungen des knöchernen Skelettes der rechten Hand nachweisbar (Abb. 2). Zum Vergleich gesunde linke Hand (Abb. 1).

13. IX.: Status idem. Handbad mit etwas Tct. jodi.

13. IX. (11. Tag nach der Verletzung.) 2. Röntgenbefund: Die Epiphysenfuge des Metakarpus II und III mäßig erweitert, Knochenkonturen im Bereiche der Epiphyse aber scharf.

15. IX.: Am Dorsum der rechten Hand ein kreisrunder, vom II. bis zum IV. Metakarpus reichender, von einem zackigen, nekrotischen Fetzen belegter Defekt, der besonders über dem Metakarpus II tief reicht. Peripher wird der Bezirk von einer Zone geröteter Haut umgeben. An der Volarseite der Finger beginnt sich die Epidermis in weißlichen, gequollenen Lamellen abzulösen. An der Volarseite des Daumens befindet sich ein ovaler, 2 : 1 cm großer, ebenfalls mißfarbiger Defekt. Mit Ausnahme des IV. können in sämtlichen Fingern aktiv leichte Beugebewegungen ausgeführt werden. Sensibilität überall erhalten. Beim Verbandwechsel keine Schmerzen. Allgemeinbefinden gut.

17. IX. (15. Tag nach der Verletzung.) 3. Röntgenbefund: Der epiphysäre Kontur der II. und III. Metakarpusdiaphyse zeigt eine Unregelmäßigkeit und im ulnaren Anteil des III. Metakarpusdiaphysenendes ist ein kleiner, randständiger Aufhellungsherd nachweisbar (Abb. 3).

Digitized by Google

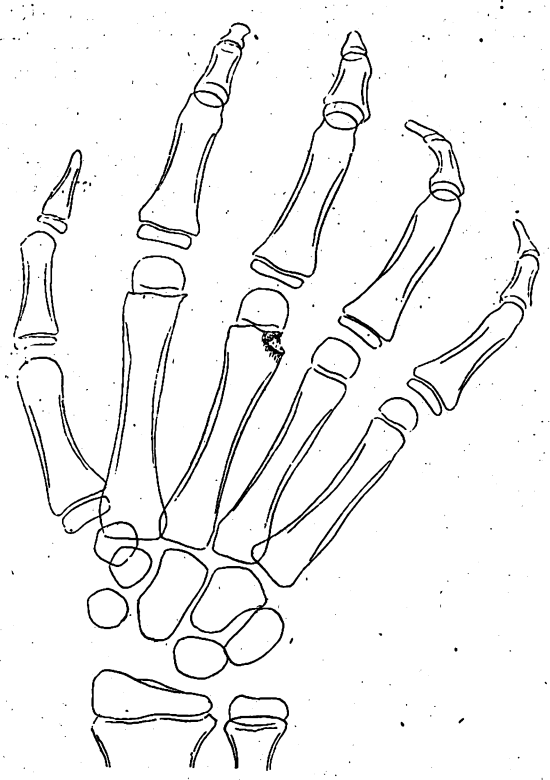

Abb. 3.

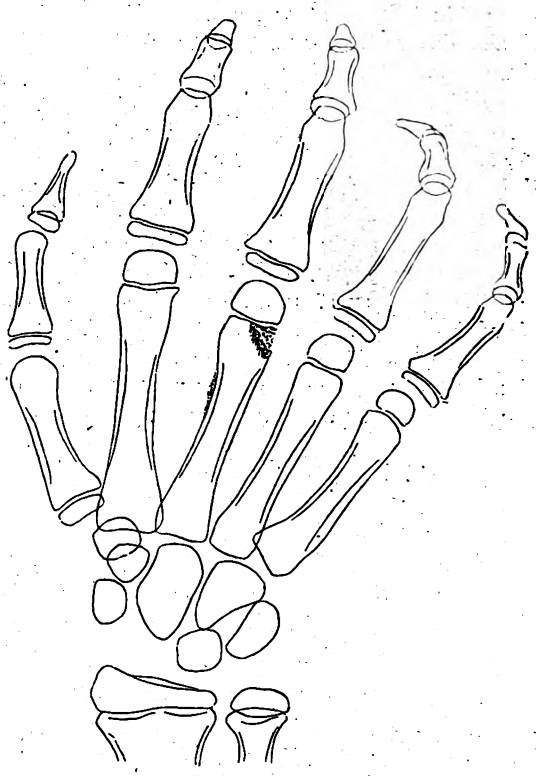

Abb. 4.

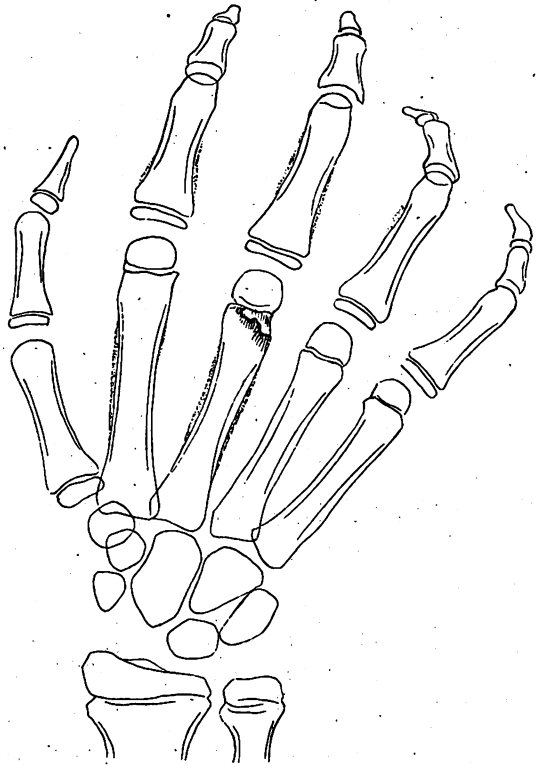

Abb. 5.

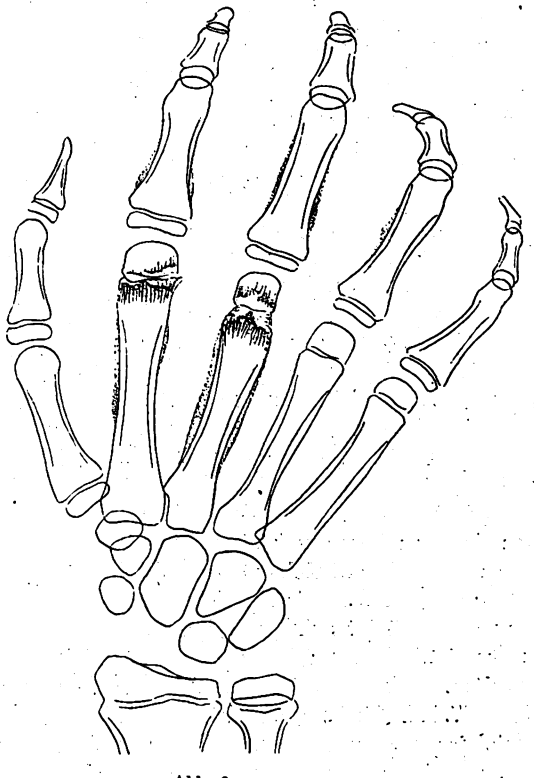

Abb. 6.

Digitized by Google

18. IX.: Eitrige Sekretion aus dem Defekt am Handrücken. Daselbst stoßen sich einzelne, nekrotische Gewebsfetzen ab. Auftreten von spärlichen Granulationen. Keine Progredienz des Zerfallsprozesses in der Peripherie. Der Defekt am Daumen granuliert. An der Volarseite der Finger, besonders über den Grundphalangen und interdigital ist die Epidermis abgelöst und das Corium liegt bloß. Pat. klagt über Schmerzen besonders im Bereiche der Interdigitalfalten. Handbäder. Salbenverband mit feuchter Einpackung.

19. IX. (17. Tag nach der Verletzung.) 4. Röntgenbefund: Im mittleren Drittel der III Metakarpusdiaphyse ist ein ganz zarter, schmaler, periostaler Begleitschatten aufgetreten (Abb. 4).

21. IX.: Defekt am Handrücken lebhaft granulierend. Zentral noch nekrotische Fetzen festhaftend. Aktive Beugebewegung mit Ausnahme des 4. Fingers möglich. Handbad. Salbenverband.

21. IX. (19. Tag nach der Verletzung): 5. Röntgenbefund: Der Aufhellungsherd im distalen Diaphysenende des Metakarpus III hat sich radialwärts verbreitert. Zunahme der Periostsklerosierung im Bereiche des Metakarpus III. Auftreten von Periostsklerosierungen im Bereiche des Metakarpus II und der Grundphalangen des 2., 3. und 4. Fingers. Mäßige Halisterese des Skelettes (Abb. 5).

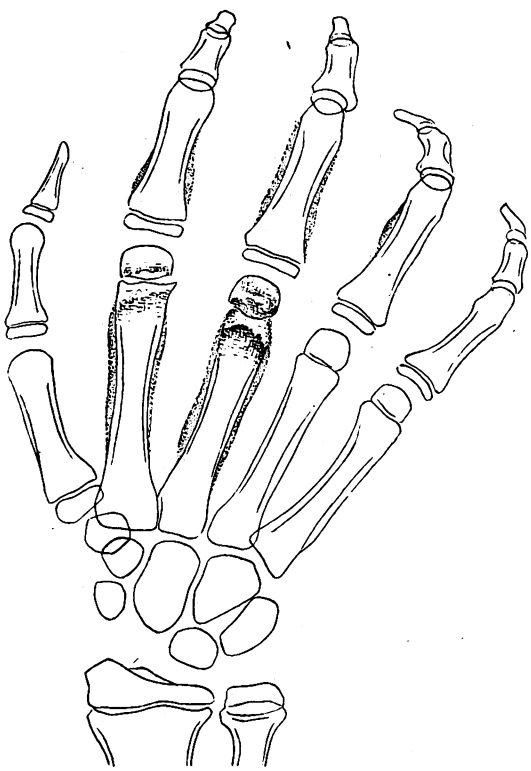

Abb. 7.

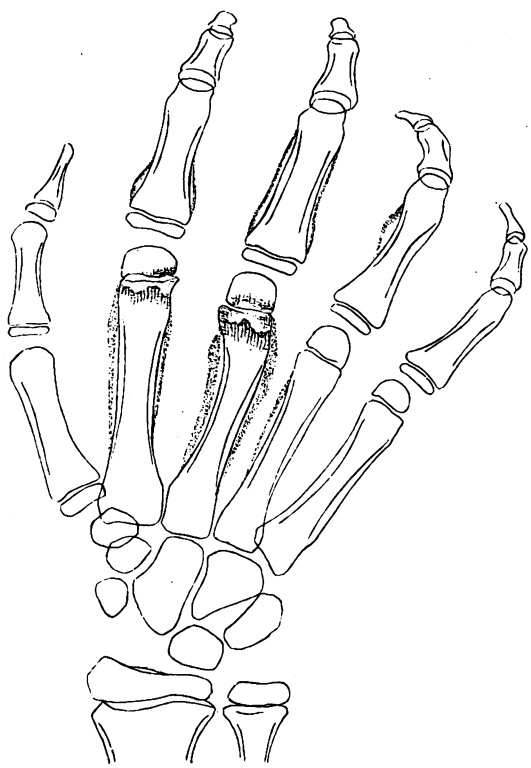

Abb. 8.

24. IX.: Keine Progredienz des Prozesses. Lebhafte Granulierung. Die nekrotischen Fetzen haften noch fest.

24. IX. (22. Tag nach der Verletzung.) 6. Röntgenbefund: Weitere Verbreiterung der Periostsklerosierungen. Stärkere Destruktion im Bereiche der Epiphysenfuge des Metakarpus III. Auftreten von unregelmäßigen Aufhellungen im Bereiche der Epiphysenfuge des Metakarpus II (Abb. 6).

26. IX.: Defekt am Daumen in beginnender Überhäutung. Die nekrotischen Gewebsfetzen am Dorsum sind zur Gänze abgestoßen. Es liegt der Knochen nun an dieser Stelle frei. Die Fingergrundgelenke des 2. und 3. Fingers sind spaltförmig offen, der Gelenkknorpel anscheinend nekrotisch. Therapie idem.

28. IX. (26. Tag nach der Verletzung.) 7. Röntgenbefund: Weitere Verbreiterung der periostalen Begleitschatten, sowie auch Fortschreiten der Destruktion im Bereiche der epiphysären Verknöcherungszone des Metakarpus III. — Geringe Zunahme der Halisterese (Abb. 7).

29. IX.: Der Defekt am Daumen ist fast vollständig epithelisiert. Auch am Handrücken deutlich fortschreitender Epithelsaum. Therapie idem.

1. X. (29. Tag nach der Verletzung.) 8. Röntgenbefund: Weitere Verbreiterung des sklerosierten

Digitized by Google

Periostschattens bei allen Knochen, bei denen er aufgetreten ist (Metakarpus II und III, Grundphalange des 2., 3. und 4. Fingers). Zunahme der Halisterese im Bereiche der Phalangen.

6. X.: Der Defekt am Handrücken ist auf die Hälfte verkleinert. Die periphere Narbe weiß, geschmeidig, auf der Unterlage gut verschieblich. Handbäder. Salbenverband.

6. X. (34. Tag nach der Verletzung.) 9. Röntgenbefund: Das distale Drittel der Diaphyse des Metakarpus III zeigt eine geringgradige, volarradialwärts gerichtete Verkrümmung. Zunahme der Periostsklerosierung. Zunahme der Halisterese. Neuauftreten von Periostsklerosierungen des Metakarpus IV (Abb. 8).

10. X. (38. Tag nach der Verletzung.) 10. Röntgenbefund: Die periostalen Begleitschatten von den Diaphysenkonturen durch einen hellen Saum deutlich abgetrennt (abgehoben?). Stärkere Krümmung der II. Metakarpusdiaphyse des 3. Fingers (Abb. 9, Bild I auf Tafel XXI).

15. X.: Fortschreitende Verkleinerung des Defektes am Handrücken. Gelenkspalt im zweiten Grundgelenke noch frei.

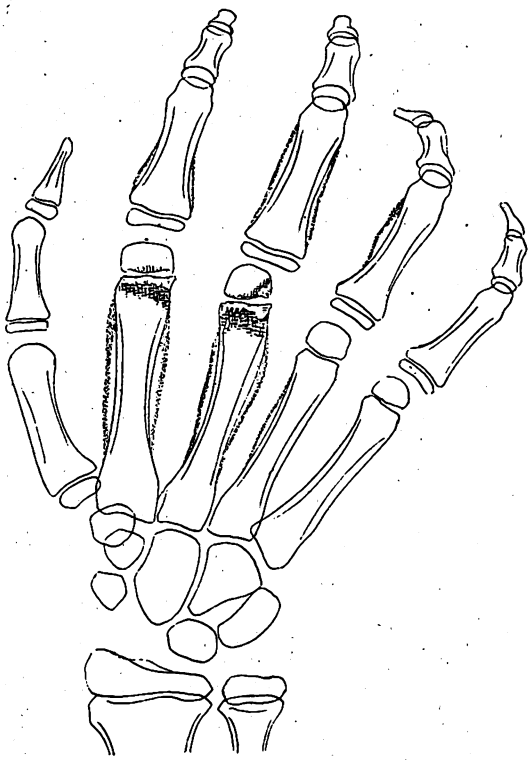

Abb. 9.

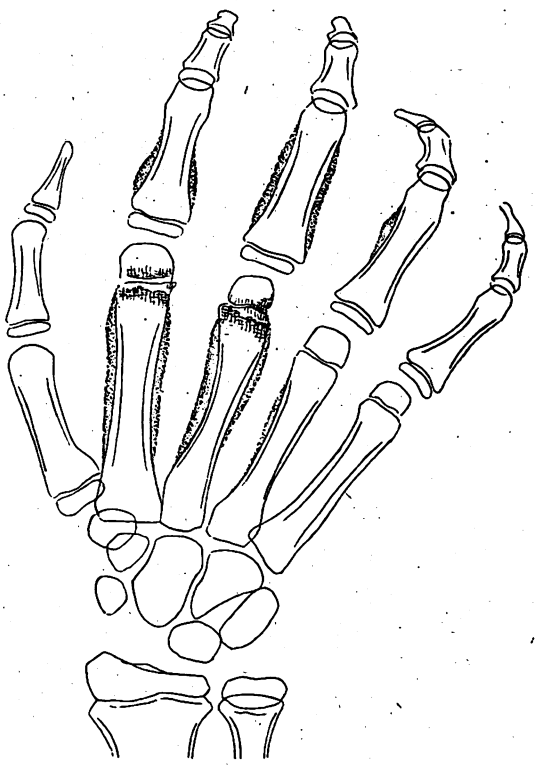

Abb. 10.

15. X. (43. Tag nach der Verletzung.) 11. Röntgenbefund: Gegenüber der letzten Untersuchung keine nennenswerte Änderung im Befunde.

17. X. (45. Tag nach der Verletzung.) 12. Röntgenbefund: Status idem.

20. X.: Fortschreitende Granulation. Anlegung eines Extensionsverbandes, zur Vermeidung der zunehmenden Beugekontraktur der Finger.

24. X. (52. Tag nach der Verletzung.) 13. Röntgenbefund: Status idem.

27. X. (55. Tag nach der Verletzung.) 14. Röntgenbefund: Zunahme des Kalkgehaltes im Handsklett, Die Konturen im Bereiche der Epiphysenfuge des Metakarpus II und III wieder vollkommen scharf. Die zylindrischen, sklerosierten, periostalen Begleitschatten etwas vermindert (Abb. 10).

30. X.: Granulation fortschreitend. Die Extension wird wegen zu großer Schmerzen abgenommen. Auch erscheint eine endgültige Korrektur wegen des noch bestehenden Knochenprozesses noch verfrüht.

3. XI. (62. Tag nach der Verletzung.) 15. Röntgenbefund: Die Aufhellungsherde im Bereiche der Diaphysenenden des Metakarpus II und III nicht mehr nachweisbar. Die helle Trennungszone zwischen den sklerosierten Periostschatten und den Diaphysenkonturen hat sich verschmälert, die Begleitschatten erscheinen dem Knochenkontur nähergerückt. Der Begleitschatten des Metakarpus IV ist geschwunden.

7. XI. (66. Tag nach der Verletzung.) 16. Röntgenbefund: Status idem.

Digitized by Google

9. XI.: Der Defekt am Handrücken bis auf einen halbhellerstückgroßen Bereich geschlossen. Salbenverband. Bewegungen der Finger frei.

21. XI. (80. Tag nach der Verletzung.) 17. Röntgenbefund: Die sklerosierten Periostschatten des Metakarpus II und III und die dritte Grundphalange stark verschmälert, diejenigen der 2. und 3. Grundphalange gänzlich geschwunden.

4. XII (93. Tag nach der Verletzung.) 18. Röntgenbefund: Weitere Verschmälerung der Periostschatten. Der helle Saum zwischen Knochenkontur und Begleitschatten gänzlich geschwunden (Abb. 11).

24. XII.: Der Defekt am Handrücken vollkommen geschlossen und vernarbt.

8. I. 1924 (128 Tag nach der Verletzung.) 19. Röntgenbefund: Die Periostsklerosierungen bis auf Reste geschwunden. Die radiale Krümmung des distalen Diaphysenendes des Metakarpus III verringert, die volare Krümmung unverändert. Der Kalkgehalt des Handskelettes (im Vergleiche mit der gesunden linken Hand) wieder normal.

12. II. (163. Tag nach der Verletzung.) 20. Röntgenbefund: Die Periostsklerosierung der Phalangen gänzlich geschwunden. Die volare Krümmung des Diaphysenendes des Metakarpus III ist unverändert

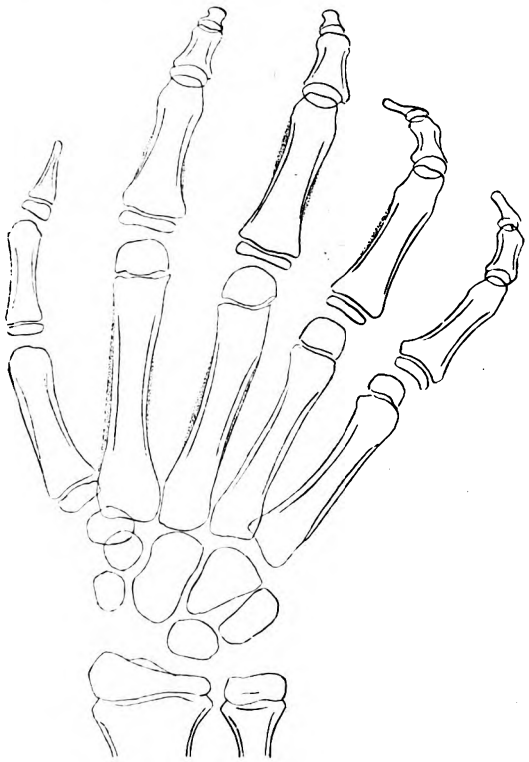

Abb. 11.

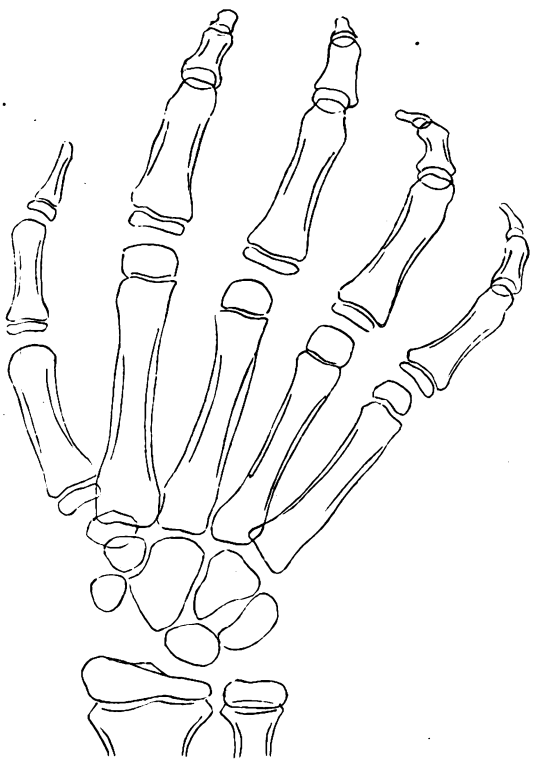

Abb. 12.

geblieben. Als Reste der Periostsklerosierungen ist eine Verbreiterung der Kompakta des Metakarpus II und III geblieben. Sonst zeigt das Kkelett der verletzten rechten Hand keine Veränderungen mehr gegenüber der gesunden linken (Abb. 12).

Fall 2: Johann Z., 12 Jahre alter Schüler. Aufgenommen am 6. IX. 1923. Prot. Nr. 948/1923.

Anamnese 3. IX. 1923: Pat. war am 2. IX. 1923 beim Unfall seines Vetters Alois P. (Fall 1) anwesend und versuchte, ihn vom Stromleitungsdraht zu befreien. Hierbei kam er selbst mit demselben in Berührung und blieb ebenfalls hängen. Er verspürte keinen Schmerz und war nicht bewußtlos.

Status praesens vom 6. IX. 1923: Für sein Alter gutentwickelter Knabe. Keine pathologischen Veränderungen der inneren Organe nachweisbar.

Status localis: Die Epidermis des linken Handtellers ist abgehoben, braunschwarz und in zwei Hälften geteilt. Gegen die Finger und das Handgelenk sind beide Epidermisteile fixiert. Das Unterhautzellgewebe von weißlicher Farbe. Die Haut des 2.—5. Fingers, welche in Mittelstellung gehalten werden, leicht geschwärzt. Die Finger aktiv nicht beweglich. An der volaren Seite des Handgelenkes drei parallele Substanzverluste, von denen der distal gelegene bis ins Unterhautzellgewebe reicht, der mittlere etwas weniger tief und der proximalste nur ganz oberflächlich. Therapie: Salbenverband.

Digitized by Google

Dekursus: 6. IX. 1923. Keine Veränderung im Bereiche der Epidermisabhebung des Handtellers. Die Finger werden nach wie vor in Mittelstellung gehalten, doch ist eine geringe aktive Bewegung im Sinne der Beugung möglich. Die Haut der Finger sieht wie mazeriert aus, dieselbe zeigt vorwiegend weißliche Farbe, untermischt mit bräunlichen und schwärzlich gefärbten Partien. Die Epidermis ist von der volaren Fläche der Finger abgehoben, die Abhebung reicht aber nicht bis zum Dorsum. An der ulnaren Fläche des zweiten Fingers ist eine haselnußgroße, von gelblicher Flüssigkeit erfüllte Blase. Salbenverband.

10. IX.: Beim Verbandwechsel wurden mit dem Verband die spontan abgestoßenen drei Phalangen des fünften Fingers, sowie die beiden distalen Phalangen des vierten Fingers entfernt. Die Grund-

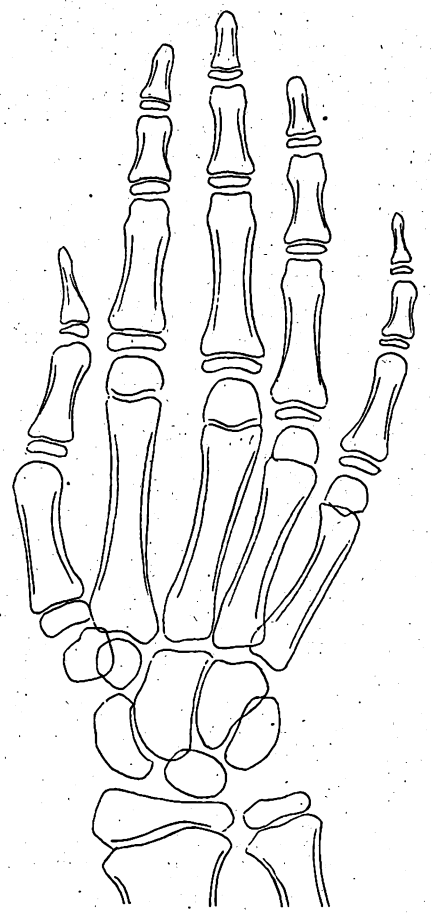

Abb. 13.

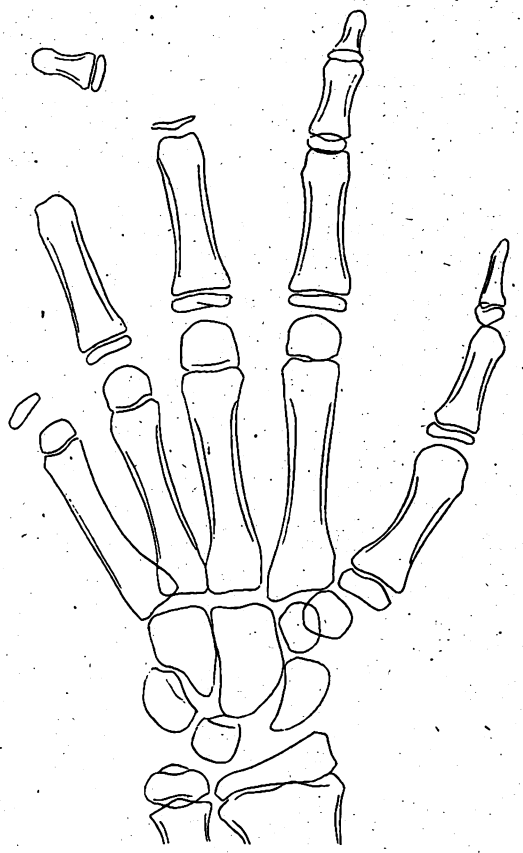

Abb. 14.

phalange des vierten Fingers ragt als bräunlich verfärbter, bis zu ihrer Mitte von Weichteilen entblößter Stumpf aus der Wunde. Die Oberfläche der Wunde zeigt matschiges Aussehen. Die beiden distalen Phalangen des dritten Fingers stecken in einem hohlen Hautsack, die nur noch am Dorsum in ihrer ganzen Zirkumferenz mit der übrigen Haut in Grundphalangenhöhe in Zusammenhang stehen. Durch Scherenschlag wird die Hautbrücke durchtrennt. Zeigefinger und Daumen zeigen geringe aktive Beweglichkeit. Die Haut des Handtellers unverändert.

11. IX. (9. Tag nach der Verletzung.) 1. Röntgenbefund: Die Eind- und Mittelphalange, sowie die Diaphyse der Grundphalange des fünften Fingers der linken Hand fehlt. Ebenso fehlt die Mittel- und Endphalange des vierten Fingers und die Diaphyse der Mittelphalange des dritten Fingers. Verbreiterung aller Gelenkspalten der linken Hand (Abb. 14). Zum Vergleich gesunde rechte Hand (Abb. 13).

12. IX.: Status idem. Keine Blutung beim Verbandwechsel. Warme Handbäder mit Zusatz von Tct. jodi.

13. IX. (11. Tag nach der Verletzung.) 2. Röntgenbefund: Die bei der ersten Untersuchung noch vorhandene Endphalange des dritten Fingers fehlt nun auch. Die Epiphyse der Mittelphalange hat sich aus der Gelenksverbindung gelöst und ist distalwärts gerückt. Halisterese des Handskelettes.

15. IX.: Die durch Abhebung der Epidermis im Bereiche des Handtellers entstandene Wundfläche

Digitized by Google

ist mißfärbig, mit nekrotischen Massen belegt. Die Grundphalangen des dritten und vierten Fingers sind von Weichteilen entblößt, stehen im Gelenk aber in fester Verbindung. Daumen und Zeigefinger mäßig beweglich. Sensibilität erhalten. Die Hand wird in Krallenhandstellung gehalten, ist aber dorsal aktiv streckbar. Therapie: Handbäder, feuchter Verband.

17. IX.: Während Patient bisher keine Schmerzen verspürte, klagt er über solche beim Verbandwechsel und bei Bewegung der Finger.

17. IX. (15. Tag nach der Verletzung.) 3. Röntgenbefund: Die Epiphyse der Mittelphalange des fünften Fingers noch weiter distalwärts gerückt. Zunahme der Gelenkspaltverbreiterung. Zunahme der fleckigen Strukturaufhellung (Halisterese) des Handskelettes.

18. IX.: Stellenweise beginnende Granulation. Die Grundphalangen des dritten und vierten Fingers noch in lockerer Gelenksverbindung mit dem entsprechenden Metakarpus.

19. IX. (17. Tag nach der Verletzung.) 4. Röntgenbefund: Starke Zunahme der Halisterese, besonders im Bereiche der Grundphalangen des 2., 3. und 4. Fingers. Das proximale Ende der Grundpha-

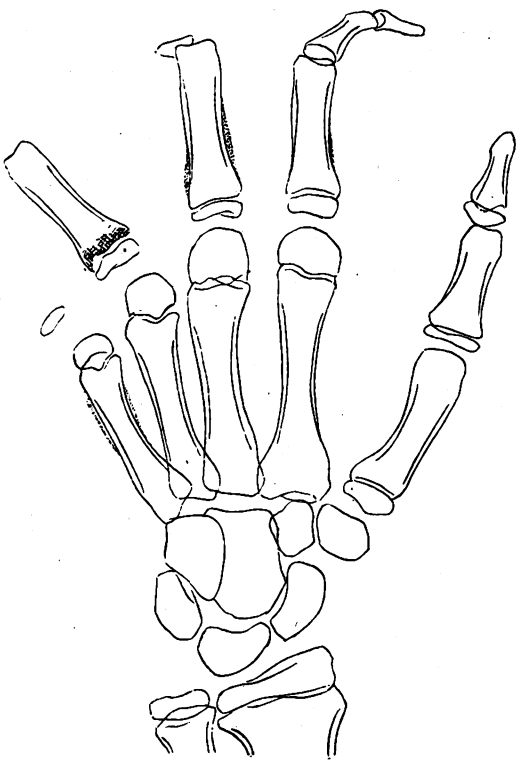

Abb 15.

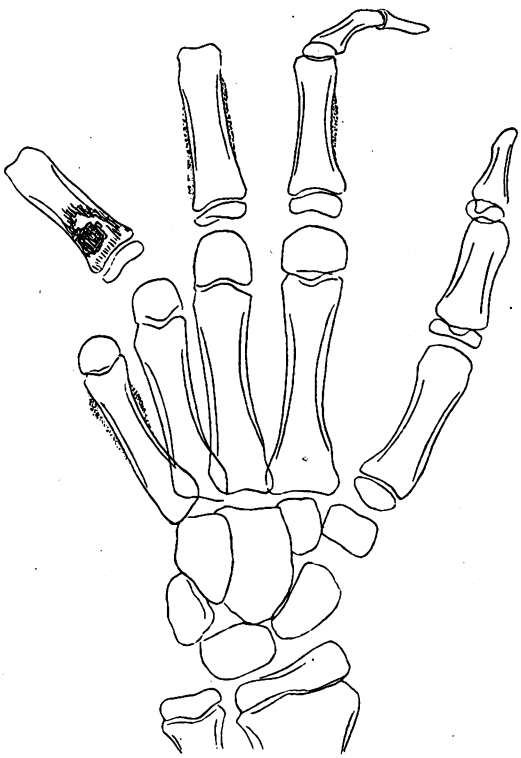

Abb. 16.

langendiaphyse des vierten Fingers zeigt eine wandständige Destruktion. Auftreten von periostalen Sklerosierungen im Bereiche der Diaphyse der 2. und 3. Grundphalange. Auch in der distalen Hälfte des Metakarpus V ist ein vom Knochenkontur getrennter, zarter Begleitschatten nachweisbar (Abb. 15).

21. IX.: Wunden granulieren. Therapia eadem.

21. IX. (19. Tag nach der Verletzung.) 5. Röntgenbefund: Der proximale Kontur der Grundphalangendiaphyse des vierten Fingers zeigt wieder einen scharf gezeichneten Kompaktasaum. Zunahme der fleckigen Aufhellung, besonders im Bereiche der Grundphalange des vierten Fingers, welcher von Weichteilen entblößt ist.

24. IX.: Keine Progression des Prozesses. Grundphalange des III. und IV. Fingers noch immer in zartem Gelenkszusammenhang.

24. IX. (22. Tag nach der Verletzung.) 6. Röntgenbefund: Zunahme der Periostsklerosierungen, besonders des Metakarpus V. Starke Halisterese der Handwurzelknochen. Aus der Basis der Grundphalange des vierten Fingers ist ein erbsengroßer Knochensplitter losgelöst und in Sequestration. Die Epiphyse der Mittelphalange des fünften Fingers fehlt nun auch (Abb. 16 und 17).

26. IX.: Die Grundphalange des dritten Fingers ist am Dorsum von Granulationen bedeckt, volar liegt der von Periost entblößte Knochen frei. Die übrige Wunde lebhaft granulierend. Die streifen-

Digitized by Google

förmigen Epidermisdefekte epithelisieren sich von der Peripherie. Täglich Handbad und Salbenverband.

28. IX. (26. Tag nach der Verletzung.) 7. Röntgenbefund: Weitere Zunahme der Knochenatrophie. Die Diaphyse der Grundphalange des vierten Fingers hat sich abgestoßen, ihre Epiphyse noch vorhanden, aber aus der Gelenkskontinuität gelöst und gedreht. Die proximale Hälfte der Grundphalange des dritten Fingers demarkiert sich von der distalen Hälfte (Abb. 18).

1. X.: Langsam fortschreitende Epithelisierung der gut granulierenden Defekte von der Peripherie. Therapia eadem.

1. X. (29. Tag nach der Verletzung.) 8. Röntgenbefund: Status idem.

5. X.: Die Grundphalange des dritten Fingers zeigt nun im distalen Anteil eine schwärzliche Verfärbung, der proximale Anteil zeigt noch gut erhaltenen Knochen. Epithelisierung der Defekte durch rasch fortschreitenden Epithelsaum.

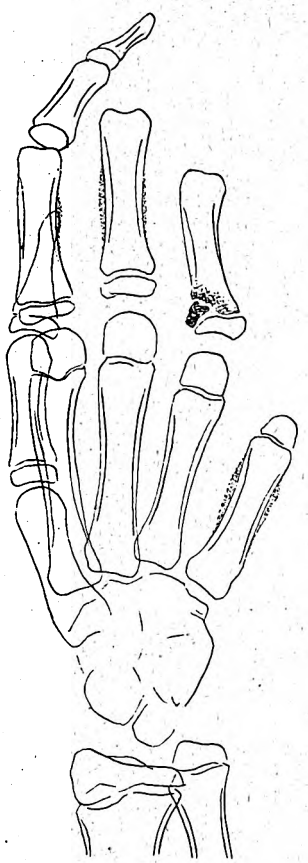

Abb. 17.

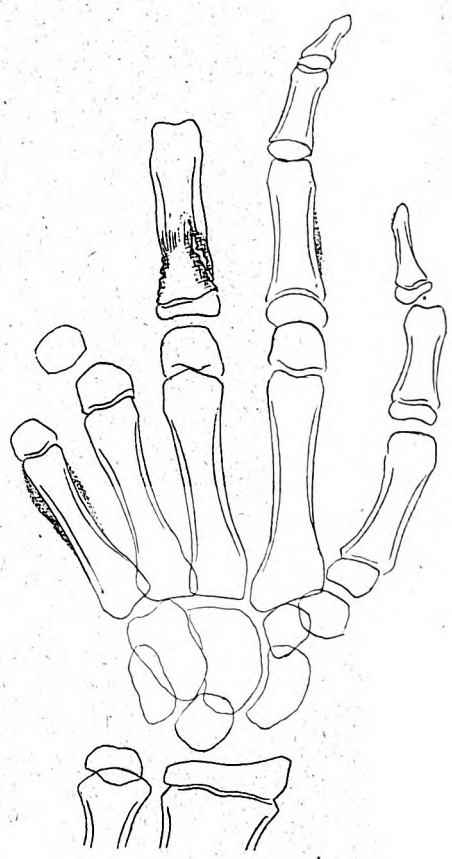

Abb. 18.

6. X. (43. Tag nach der Verletzung.) 9. Röntgenbefund: Die Periostsklerosierung des Metakarpus V hat sich proximalwärts ausgedehnt. Das sklerosierte Periost ist stark abgehoben. Auftreten von Periostsklerosierung im Bereiche des Metakarpus IV. Die Destruktion der Grundphalange des dritten Fingers hat zugenommen. Starke Destruktion der isolierten Epiphyse der IV. Grundphalange. Die Halisterese geht in Osteoporose über.

10. X.: Epithelisierung der Defekte weiter fortgeschritten. Die periphere, überhäutete Narbe ist weich und geschmeidig. Therapia eadem.

10. X. (38. Tag nach der Verletzung.) 10. Röntgenbefund: Die Epiphyse der IV. Grundphalange, welche sich in die normale Lage gedreht hat, zeigt wieder normale Struktur. Die Halisterese ist bereits im Bereiche des ganzen Handskelettes geschwunden, überall reine Osteoporose.

12. X.: Entsprechend dem Köpfchen des Metakarpus IV ragt aus den Weichteilen ein kleiner Knochensplitter.

15. X. (43. Tag nach der Verletzung.) 11. Röntgenbefund: Status idem.

16. X.: Abstoßung eines kleinen Knochensplitters, entsprechend dem Metakarpus IV.

Digitized by Google

17. X. (45. Tag nach der Verletzung.) 12. Röntgenbefund: Die Grundphalangenepiphyse des vierten Fingers zeigt einen zentralen Defekt. (Das fehlende zentrale Knochenfragment dürfte dem am 16. X. sequestierten Splitter entsprechen.) Die proximale Hälfte der dritten Grundphalangendiaphyse in Demarkation. Die im Beginn der Periostsklerosierung nachgewiesene helle Trennungslinie zwischen Kontur und Begleitschatten des Metakarpus V wesentlich schmäler.

24. X. (52. Tag nach der Verletzung.) 13. Röntgenbefund: Die Demarkation der proximalen Hälfte der dritten Grundphalange beendet. Stärkere Entkalkung der Epiphysenreste der vierten Grundphalange (Abb. 19, Bild II auf Tafel XXI).

27. X. (55. Tag nach der Verletzung.) 14. Röntgenbefund: Die nun in zwei Teile geteilte (Spontanfraktur) Grundphalange des dritten Fingers ist volar eingeknickt. Die Epiphyse der Grundphalange nahezu vollkommen entkalkt. Das helle Spatium zwischen Knochenkontur und Periostschatten vollkommen geschwunden (Abb. 20).

28. X.: Die Grundphalange des dritten Fingers ist nur mehr im Bereiche des peripheren Endes und dem volaren, freiliegenden Anteil erhalten. Salbenverband.

3. XI. (62. Tag nach der Verletzung.) 15. Röntgenbefund: Status idem.

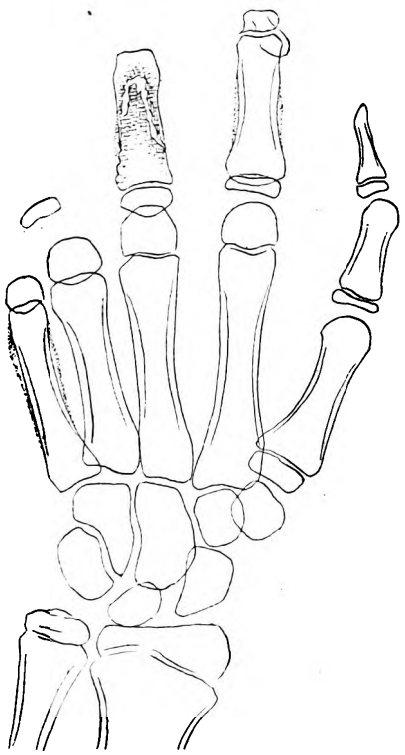

Abb. 19.

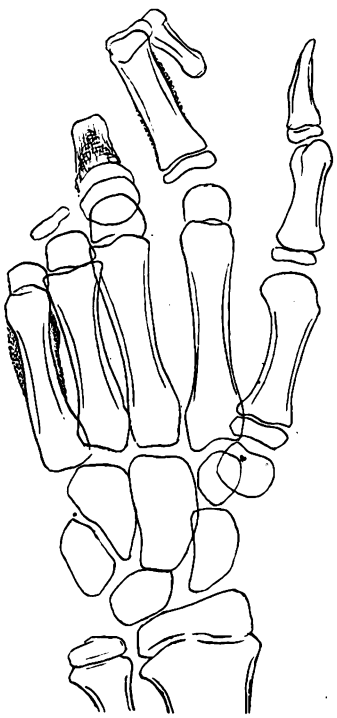

Abb. 20.

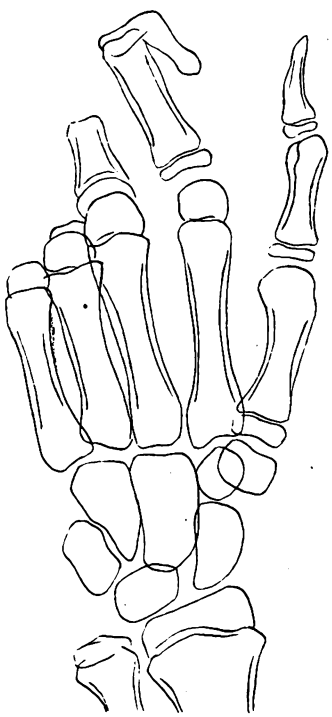

Abb. 21.

7. XI. (66. Tag nach der Verletzung). 16. Röntgenbefund: Status idem.

9. XI.: Bis auf eine kleine Granulationswunde über der Grundphalange des dritten Fingers ist der Defekt vollständig verheilt. Beugekontraktur des zweiten Fingers durch straffen Narbenzug zwischen Grund- und Mittelphalange des zweiten Fingers.

20. XI. (79. Tag nach der Verletzung.) 17. Röntgenbefund: Starke Verringerung der Porose des Handskelettes. Das demarkierte Knochenfragment der Grundphalange des dritten Fingers ist nicht zur Sequestration gekommen, sondern scheint wieder angeheilt zu sein. Die Periostsklerosierung der zweiten und dritten Grundphalange geschwunden.

4. XII. (93. Tag nach der Verletzung.) 18. Röntgenbefund: Verschmälerung des sklerosierten Periostschattens des V. Metakarpus. Stärkere Verdichtung der Bälkchenstruktur des verletzten Handskelettes. Die destruierte Epiphyse der IV. Grundphalange nur durch einen ganz schwach sklerosierten Knochenrest angedeutet (Abb. 21).

24. XII. Alle Wunden vernarbt. Die Korrektur der Kontraktur des zweiten Fingers wird auf einen späteren Zeitpunkt verschoben, bis alle Knochenreaktionen abgeklungen sind.

12. II. 1924 (163. Tag nach der Verletzung.) 19. Röntgenbefund: Die Periostsklerosierungen vollkommen geschwunden. Die Grundphalange des dritten Fingers zeigt vollkommen einheitliche Struktur

Digitized by Google

(keine Reste der Demarkation). Die Knochenstruktur, sowie die Form und Größe der Knochen der verletzten linken Hand zeigt, abgesehen von den Defekten, gegenüber der gesunden rechten Hand keine Differenz.

Beim Vergleich der Röntgensymptome der zwei Fälle finden wir solche Veränderungen, welche in beiden Fällen nachweisbar sind, und zweitens solche, welche nur im ersten bzw. nur im zweiten Falle zur Wahrnehmung gelangen. An gemeinsamen Symptomen ist die Knochenatrophie des Skelettes der verletzten Hand und die Periostsklerosierungen zu sehen. Außer diesen in beiden Fällen nachweisbaren Veränderungen sind im Falle 1 Konturveränderungen und Aufhellungsherde, im Falle 2 Demarkation und Sequestration von Knochenfragmenten zu beobachten.

Die Knochenatrophie tritt in beiden Fällen in Form von unregelmäßiger Verminderung des Kalkgehaltes (Halisterese) auf. Dieselbe erstreckt sich über das ganze Skelett der verletzten Hand. In keinem der beiden Fälle greift sie proximalwärts auf die Unterarmknochen. Im Falle 1 tritt die Atrophie am 19. Tag nach der Verletzung auf, erfährt eine Zunahme bis zum 38. Tag, und vom 55. Tag an ist wieder eine Zunahme des Kalkgehaltes zu verzeichnen, so daß am 163. Tag nach der Verletzung die Schattendichte des Skelettes im Vergleich mit der gesunden Hand eine normale ist. Im Falle 2 ist eine Verminderung des Kalkgehaltes bereits am 11. Tag nach der Verletzung nachweisbar; auch in diesem Falle ist eine Zunahme der Entkalkung bis zum 38. Tag zu beobachten, doch erreicht sie einen weit höheren Grad, und in diesem Falle geht die Halisterese, bevor es zu einer allmählichen Restitution kommt, in Porose über, doch auch die Rarefikation der Bälkchenstruktur (Porose) erfährt allmählich eine Abnahme, so daß auch im Fall 2 am 163. Tag nach der Verletzung kein Unterschied gegenüber der unverletzten Hand wahrnehmbar ist.

Die Atrophie ist in beiden Fällen wohl nicht als Inaktivitätsatrophie anzusprechen, nachdem, abgesehen davon, daß sie in beiden Fällen zu einem Zeitpunkt einsetzt, in welchem schon wegen mangelnder Schmerzen keine Ruhigstellung der Extremität erfolgte, ein Parallelismus einerseits zwischen der Schwere der Verletzung und andererseits dem Zeitpunkt des Auftretens und dem Grade der Atrophie nachweisbar ist. Beim Fall 2, bei dem es sich um die zweifellos schwerere Verletzung handelt, tritt die Atrophie doch schon in der zweiten Woche und in einer stärkeren Form als beim Falle 1 auf, bei dem die Atrophie erst nach drei Wochen in Erscheinung tritt. Dies spricht wohl dafür, daß es sich um eine Atrophie infolge trophischer Störungen handelt im Sinne der Sudekschen Atrophie.

Besonderes Interesse beansprucht meiner Ansicht nach das zweite gemeinsame Symptom, und zwar die zylindrischen Periostsklerosierungen. Dieselben treten in beiden Fällen nicht nur im Bereiche von Diaphysen auf, bei denen auch eine nachweisbare Veränderung des Knochenschaftes vorliegt, sondern auch an Diaphysen, bei denen solche Veränderungen nicht nachweisbar sind und in deren Bereich auch keine Weichteilveränderungen festgestellt werden können, wie im Falle 1 an der 2., 3. und 4. Grundphalange und im Falle 2 an der Grundphalange des 2. und Metakarpus des 5. Fingers. Die ersten periostalen Sklerosierungen treten in beiden Fällen am 17. Tag auf; die Rückbildung erfolgte im Falle 1 bereits vom 55. Tage an, im Falle 2 vom 79. Tage nach der Verletzung. Am 163. Tag nach dem Unfall sind sie in beiden Fällen geschwunden. Diese zylindrischen Sklerosierungen um die Diaphysen sind denen bei Spina ventosa, Osteomyelitis und vor allem bei Barlowscher Krankheit sehr ähnlich. Bemerkenswert ist, daß diese periostalen Begleitschatten im Verlaufe des Prozesses ihre Lage zum Knochenkontur ändern. So liegen die Schatten dem Knochenkontur eng an, später erscheinen sie durch eine helle, nicht schattengebende Zone vom Knochen getrennt, wie abgehoben, und im späteren Verlauf füllen sich auch diese hellen Zonen durch kalkdichte Schattenmassen aus.

Ob die Periostsklerosierung als entzündliche Reaktion aufzufassen ist oder ob es sich um eine dynamische Wirkung (direkte Zellschädigung der periostalen Ossifikationszone und des Periostes) handelt und inwieweit subperiostale Blutungen in Betracht kommen, läßt sich an

Digitized by Google

Hand dieser zwei Fälle nicht feststellen, und die Entscheidung bleibt wohl der histologischen Untersuchung an geeigneten Fällen vorbehalten. Eine auffallende Tatsache wäre zu bemerken, daß die Verletzungen der Extremitäten bei Erwachsenen (nach Abschluß des Knochenwachstums) immer mit einer mehr oder minder starken Knochenatrophie einhergehen, Periostitiden aber, die ich in den vorliegenden Fällen und auch bei einem dritten Kinde[1]) beobachten konnte, nicht zur Beobachtung kommen.

Außer diesen gemeinsamen Symptomen sind im Falle 1 unscharfe Konturierung und Aufhellungsherde im Bereiche der epiphysären Verknöcherungszone des Metakarpus I und II zu beobachten. Die bis zu diesen Knochen reichende Wunde des Handrückens spricht dafür, daß es sich um entzündliche Reaktionserscheinungen mit konsekutiver, stärkerer Entkalkung handelt, doch ohne so weitgehender Destruktion, daß es nicht zu einer Restitution des Knochengewebes gekommen wäre; bis auf die Krümmung des distalen Diaphysenendes, welche durch die stärkere Modellierbarkeit des stark entkalkten, erweichten Knochens bedingt erscheint, und die mäßige Verdickung der Kortikalis, anscheinend infolge erhöhten Wachstumsreizes.

Im Falle 2 sind außer der Atrophie und den Periostsklerosierungen die eindeutigen Symptome der Demarkation und Sequestration nekrotischer Knochenteile zu sehen. Bemerkenswert ist die Veränderung der Grundphalange des 3. Fingers, bei der eine völlige Demarkation der proximalen Hälfte der Diaphyse von der distalen zu sehen ist; es kommt aber zu keiner Sequestration, sondern nach Einknickung des Knochens ist am Schluß ein strukturell völlig einheitlicher Knochen nachweisbar.

Diese Beobachtung spricht für ein streng konservatives Vorgehen bei der Behandlung im Sinne Jellineks[2]). Wäre nach den von Baelkhausen und Grueter[3]) geforderten Prinzipien nach den allgemeinen Gesichtspunkten der Chirurgie vorgegangen worden, so wäre die Grundphalange des 3. Fingers im Falle 2 zum Opfer gefallen, wohingegen sie durch das konservative Zuwarten erhalten bleiben konnte.

Die in den beiden Fällen zur Beobachtung gelangten Röntgensymptome der Knochenveränderungen zusammenfassend, finden wir nebst [illegible] für entzündliche Reaktion und Demarkation, sowie Sequestration von nekrotischen Knochenteilen in beiden Fällen eine Atrophie des Skelettes der verletzten Hand, welche als Sudeksche Atrophie anzusprechen ist, und Periostsklerosierungen, deren Ätiologie erst durch Beobachtung weiterer Fälle und durch histologische Untersuchung geklärt werden kann.

Am Schluß wäre noch zur Technik der Röntgenuntersuchung zu bemerken, daß in Voraussicht der häufiger zu wiederholenden Aufnahmen zur Vermeidung von Schädigungen durch Summation der Strahlenwirkung folgendermaßen vorgegangen wurde: Für jede Untersuchung wurden zwei Aufnahmen in aufeinander senkrechter Projektionsrichtung gemacht, doch abwechselnd, einmal dorsovolar und radioulnar, das andere Mal volodorsal und ulnoradial, außerdem wurden die Aufnahmen zur Abkürzung der Expositionszeit, mit Ausnahme der ersten Aufnahmen, in jedem Falle mit Verstärkungsschirm gemacht. Dadurch bekam jede Hautstelle im Verlaufe sämtlicher Aufnahmen, also im Verlaufe von sechs Monaten, nicht mehr als 200 mA-Sek. Zur Erreichung der HED. in einer Sitzung, bei einer Härte von 7 Vehnelt, wären mindestens 180 mA-Min. erforderlich gewesen. Durch dieses Vorgehen war daher eine Schädigung des Gewebes sicher zu vermeiden.

---

[1]) Über diesen Fall berichtet Jellinek anderwärts.
[2]) Lehrbuch der Elektropathologie.
[3]) D. Zschr. f. Chir. Bd. 180.

Digitized by Google

Aus der deutschen chirurgischen Klinik in Prag. Vorstand: Prof. Schloffer.

Mesenterium commune[1])

Von

Dr. **Walter Altschul,** Privatdozent für Röntgenologie

(Mit 5 Abbildungen im Text.)

Die Anatomie und die Entwicklungsgeschichte des Menschen waren früher nur auf das Studium an totem Material angewiesen. Durch die Entdeckung der Röntgenstrahlen sind wir aber jetzt in der Lage, die anatomischen Untersuchungen auch auf Lebende auszudehnen. In erster Linie sind es die Anomalien und Entwicklungshemmungen, welche viel häufiger als früher nachgewiesen werden können. Ich erinnere nur an die Spina bifida occulta, die Halsrippen u. ä. So kommt es, daß auch ganz seltene Entwicklungshemmungen, wie z. B. das Ausbleiben der Darmdrehung, beim Lebenden eher beobachtet werden können.

Ich hatte in letzter Zeit Gelegenheit, zwei derartige Fälle von Mesenterium commune röntgenologisch zu untersuchen, die beide den gleichen Röntgenbefund zeigten. Ein Fall wurde autoptisch (Operation) kontrolliert. Ich lasse zunächst die Krankengeschichten folgen:

Fall 1: 24 Jahre altes Mädchen. Bis 2 Jahre vor der Aufnahme stets gesund, machte dann angeblich 3 Anfälle von Blinddarmreizung mit und wurde im 3. Anfall vor einem Jahr auswärts appendektomiert. Seit dieser Zeit unbestimmte Schmerzen im Abdomen, besonders nach blähenden Speisen, Stuhl etwas angehalten, jedoch nie Windverhaltung, Aufstoßen oder Erbrechen.



Fig. I.

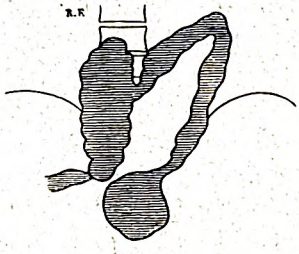

Fig. II.

Fig. III.
1 Omentum maius, 2. Mesocolon,
3 Zökum.

Die klinische Untersuchung ergab bei der etwas schwächlichen Patientin außer einer Lungenerkrankung und der Narbe nach Appendektomie keinen abnormen Befund.

Röntgenbefund: Magen von normaler Größe, Form und Lage, gutem Tonus und kräftiger Peristaltik. Nach 3 Stunden Magen leer, Mahlzeit in Ileum. Die Untersuchung des Duodenums ergab eine gute Füllung des Bulbus duodeni. Das übrige Duodenum zeigt nun einen abnormen Verlauf, indem die Pars descendens nicht nach links umbiegt und dann eine Flexura duodeno-jejunalis links von der Wirbelsäule bildet, sondern nach rechts zu verläuft und daselbst nach einer Schleifenbildung ohne eine richtige Flexura duodeno-jejunalis direkt in das Jejunum, dessen erste Schlingen in der rechten oberen Bauchhälfte zu sehen sind, übergeht (Fig. I).

Auch der Dickdarm, der nach 12 Stunden bis zur Flexura lienalis und nach 24 Stunden vollkommen gefüllt ist, erscheint verlagert. Man sieht ungefähr in der Mittellinie ein vertikal verlaufen-

[1]) Auszugsweise vorgetragen im Verein Deutscher Ärzte in Prag, 21. III. 1924.

Digitized by Google

des Darmstück mit deutlicher Haustrenzeichnung, das offenbar dem nach links verlagerten Zökum und Colon ascendens entspricht. Von rechts her mündet knapp oberhalb der tiefsten Stelle die unterste Ileumschlinge ein. Das Aszendens steigt nun senkrecht nach oben bis etwas über Nabelhöhe und bildet dort eine der Flexura hepatica analoge Abknickung, hinter welcher dann ein der Norm entsprechendes, nur stark verkürztes Colon transversum bis zur an normaler Stelle stehenden Flexura lienalis verläuft. Der übrige Dickdarm zeigt dann keine weiteren Abweichungen von der Norm. Die Untersuchung mit Einlauf bestätigte den Befund (Fig. II).

Röntgendiagnose: Verlagerung des Zökums und Aszendens nach links und des Duodenums und des obersten Jejunums nach rechts.

Mit Rücksicht auf die vorangegangene Operation wurde trotz des eigentümlichen Duodenumbefundes an eine angeborene Anomalie nicht gedacht und Verwachsungen als Folge der ersten Operation für die Verlagerung als Ursache angenommen.

Die Operation (Prof. Schloffer) ergab aber folgendes:

Nach Eröffnung des Abdomens in der Mittellinie sieht man sofort das Colon ascendens, das etwa in der Mitellinie an einem vollkommen freien Mesenterium hängend nach aufwärts steigt und nach oben umgeschlagen werden kann. Zökum natürlich ebenfalls frei, Appendix fehlend. Das Colon ascendens setzt sich ohne scharfe Grenze bogenförmig in das ebenfalls an freiem Mesenterium girlandenförmig nach abwärts hängende Transversum fort. Die Flexura coli sin. ist infolge einiger Netzadhäsionen nicht sichtbar. Das Auffallende in der Dickdarmsituation ist, daß das Colon transversum nicht wie normal quer über dem Dünndarm verläuft, sondern von dem darüberliegenden Dünndarmkonvolut gedeckt ist. Das Deszendens setzt sich ebenfalls frei beweglich in eine auffallend lange, quer medialwärts verlaufende Sigmaschlinge fort, deren Schenkel ziemlich nahe aneinander durch ein kurzes, zwischen ihnen liegendes Mesosigma verbunden sind. Im großen und ganzen liegt das Dünndarmkonvolut rechts oben, der Dickdarm links unten im Abdomen. Das Duodenum ist von dem Schnitt aus nicht verfolgbar. Es handelt sich daher um einen Fall von Mesenterium commune (Fig. III); was später hinzugekommen ist, sind einige offenbar ältere entzündliche Adhäsionen im Bereiche des Transversum, Deszendens und Omentum maius, die stellenweise leichte Abknickungen des Darmes erzeugen. Auch am untersten Ileum ähnliche Adhäsionen. Dieselben werden teils stumpf, teils scharf gelöst. Ein Passagehindernis besteht nirgends. Von irgendwelchen sonstigen Eingriffen wird daher Abstand genommen und nach Reposition der Intestina die Bauchhöhle verschlossen.

Postoperativer Verlauf glatt. Pat. konnte bald in häusliche Pflege entlassen werden. Nach später eingeholten Berichten verschlimmerte sich bald darauf die Lungentuberkulose der Patientin, welcher sie dann nach 18 Monaten auswärts erlegen ist (keine Sektion).

Fall 2: 15 Jahre altes Mädchen. Es handelte sich um eine Patientin der Medizinischen Universitätsklinik Prof. Jaksch, die an derselben Klinik bereits vor 2 Jahren mit einem Typhus abdominalis gelegen war und jetzt neuerlich die Klinik wegen in letzter Zeit aufgetretener Magenbeschwerden aufsucht. Sie erbricht alles, das Erbrochene hat eine grünliche Farbe. Aufstoßen besteht nicht, hingegen Durchfälle.

Aus dem Status der Klinik Prof. Jaksch, dem ich für die freundliche Überlassung der Krankengeschichte bestens danke, entnehme ich, daß es sich um eine grazile Pat. mit mäßigem Ernährungszustande handelte, bei der die klinische Untersuchung außer verschärftem Atmen und trockenem Rasseln im rechten Oberlappen keinen pathologischen Befund ergab. Nur im Abdomen war eine zirkumskripte Druckschmerzhaftigkeit links vom Nabel nachzuweisen.

Die Untersuchung des Magensaftes ergab Retention von Speiseteilen, gute Chemifikation, freie Salzsäure 17,0, Gesamtazidität 35,0, keine Milchsäure, kein Blut, keine Sarzine. Die Retention von Speisen und das fortwährende Erbrechen erweckten den Verdacht einer Pylorusstenose. Da die notwendige Röntgenuntersuchung wegen Adaptierungsarbeiten in der Röntgenabteilung der Klinik Jaksch nicht durchgeführt werden konnte, wurde Pat. der Röntgenstation unserer Klinik zur Untersuchung überwiesen. Dieselbe ergab:

Magen etwas gesenkt, aber nicht dilatiert, keine Wandveränderung, Peristaltik äußerst lebhaft. Der Bulbus duodeni füllt sich gut und zeigt keine pathologischen Veränderungen. Das übrige Duodenum hat einen von der Norm vollständig abweichenden Verlauf, es zieht von der Spitze des Bulbus fast horizontal nach rechts zu bis etwa drei Querfinger rechts von der Wirbelsäule, biegt dann nach oben und medial um und bildet so eine Schleife, deren zweiter Schenkel knapp neben der Wirbelsäule nach abwärts verläuft und in eine erweiterte nach rechts hinziehende Darmschlinge einmündet. Bei der ersten Untersuchung war diese Erweiterung eine ziemlich beträchtliche, die Breite der Schlinge betrug etwa vier Querfinger. Die weitere Entleerung der Dünndarmschlinge konnte damals nicht beobachtet werden. Nach 6 Stunden fand sich noch ein ziemlicher Rest im Magen. Auch die beschriebene Schlinge enthält noch reichlich Kontrastmasse. Im übrigen Darm nur spärliche Füllung.

Eine zweite Untersuchung, die einige Tage später nach Atropindarreichung vorgenommen

Digitized by Google

wurde, ergab eine Abnahme der Dilatation, man sieht jetzt, daß die Schlinge an ihrem rechten Ende nach abwärts sich in normal konfigurierte Dünndarmschlingen fortsetzt (Fig. IV). Nach 6 Stunden kein Rest im Magen.

Nach 24 Stunden war der Dickdarm in seiner ganzen Ausdehnung gefüllt und zeigte folgende Anomalie: Das Zökum liegt vollkommen in der Mittellinie. Von hier aus steigt das Colon ascendens nahezu senkrecht mit einer leichten Konvexität nach rechts bis etwa in die Höhe des 2. Lendenwirbels nach aufwärts. Das Colon ascendens biegt dann mit einer deutlich ausgeprägten Flexura (hepatica?) in das bis etwa zwei Querfinger unter die Darmbeinschaufel girlandenförmig herabhängende, gegenüber der Norm aber sichtlich verkürzte Colon transversum um. Flexura lienalis, Colon descendens S romanum und Ampulle zeigen keine Abweichungen von der Norm (Fig. V).

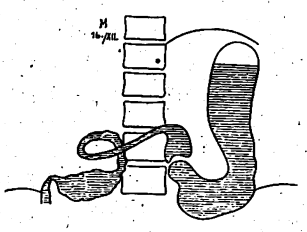

Fig IV.

Fig. V.

Röntgendiagnose: Angeborene Anomalie des Darmes (Mesenterium commune). Temporäre, offenbar spastische Stenose im Gebiete des obersten Dünndarmes.

Da Patientin inzwischen beschwerdefrei geworden und ein chirurgischer Eingriff nicht indiziert war, wurde Pat. wieder in häusliche Pflege entlassen.

Obwohl in dem zweiten Falle die autoptische Kontrolle fehlt, kann an der Diagnose kein Zweifel sein. Vor allem ist die verblüffende Ähnlichkeit zwischen den beiden Röntgenbefunden in die Augen springend, und zwar nicht nur in der Lage des Dickdarmes, sondern auch in der eigentümlichen Form des Duodenums. Da es sich um eine nicht allzuhäufig vorkommende Mißbildung handelt, erscheint es notwendig, die anatomischen Verhältnisse näher zu beleuchten.

Bekanntlich ist der Darm ursprünglich longitudinal angelegt und in seiner ganzen Länge an der rückwärtigen Bauchwand durch ein dorsales Mesenterium befestigt. Im mittleren Teile bildet sich die sogenannte Nabelschleife, eine einfache Schlinge, die nach vorn bis in die Nabelschnurhöhle vorgetrieben wird und an ihrem Scheitel durch den Dottersackstiel mit dem Dottersack verbunden ist. Der Beginn der Schleife entspricht der Flexura duodeno-jejunalis, da aus der oberhalb derselben gelegenen Darmanlage Magen und Duodenum entstehen. Aus dem oberen Schenkel und dem Anfangsteil des unteren Schenkels der Nabelschleife bilden sich die Dünndarmschlingen, aus dem übrigen Teil des unteren Schenkels Colon ascendens und Transversum. Die Biegung, mit welcher die Nabelschleife in den Enddarm übergeht, entspricht ungefähr der Flexura lienalis.

Das nächste Stadium in der Entwicklung ist die sogenannte Darmdrehung, verbunden mit dem Längenwachstum des Darmrohres. Sie wird eingeleitet durch ein starkes Längenwachstum des oberen Schenkels, welcher sich in Windungen legt. Diese Dünndarmschlingen breiten sich zunächst nach rechts zu aus, so daß also in diesem Stadium, das etwa dem 3. Fötalmonat entspricht, der Dünndarm rechts oben liegt, während der Dickdarm noch in der Mittellinie verläuft. Weiterhin dreht sich dann der Dünndarmschenkel nach links hinter den nach rechts wandernden Kolonschenkel. Die primäre Kolonflexur (Flexura lienalis) und der Enddarm verlassen ebenfalls die Mittellinie und verlagern sich nach links an ihre dem späteren Bauchsitus entsprechende Stelle.

Das dritte Stadium führt die endgültige Lagerung des Darmes herbei. Der noch in der Mitte liegende, von den Dünndarmschlingen gedeckte Kolonschenkel wird nach rechts an die hintere Bauchwand befördert, wobei gleichzeitig der Dünndarm unter dem Kolon seine Wan-

Digitized by Google

derung von rechts nach links fortsetzt, während die ganzen Schlingen aus der Nabelschnur in die Bauchhöhle zurückgezogen werden.

Während des zweiten Stadiums hat der Magen eine Linksdrehung ausgeführt, wobei die große Kurvatur sich immer mehr von der rückwärtigen Bauchwand entfernt, und beendet diese Drehung im dritten Stadium. Diese Magendrehung übt selbstverständlich auch einen Einfluß auf die Entwicklung des Duodenalbogens aus. Der Anfangsteil des Duodenums dreht sich mit dem Pylorus nach rechts. Gleichzeitig tritt eine Längenzunahme des Duodenums ein, welches dadurch einen Bogen bildet, der zunächst nach vorn und rechts zieht und dann nach hinten umbiegt. Weiter verläuft dann das Duodenum senkrecht nach abwärts in einer Rinne zwischen Wirbelsäule und Wolff schem Körper. Dann biegt es in einem fast rechten Winkel nach vorn und geht in den Dünndarmschenkel der Nabelschleife über. Die Umbiegung in den Dünndarm liegt rechts von der Mittellinie. Das Wachstum des Duodenums treibt nun die Flexura duodeno-jejunalis nach hinten links um den Gefäßstiel (Vasa omphalomesenterica, später Vasa mesenterica superiora) herum und bringt sie dadurch von rechts hinter und unter den Gefäßen hindurch in die spätere Lage links von der Wirbelsäule.

Nachdem sich alle diese Lageveränderungen vollzogen haben, tritt ein neuer Vorgang in Erscheinung, nämlich die sekundäre Anwachsung bestimmter Anteile des Gekröses (besonders an das Peritoneum parietale der hinteren Rumpfwand). Am Ende des dritten Embryonalmonates verwächst der axiale Teil des Mesogastrium mit der hinteren Bauchwand, etwas später der dem Duodenum zugehörige Teil, und mit diesem der Kopf des Pankreas und das Duodenum selbst. Dann beginnt auch die Anwachsung des Kolons, und zwar zuerst des Mesocolon ascendens, und im fünften Embryonalmonate die Anwachsung des Mesocolon descendens. Schließlich ist noch die Verwachsung der vorderen Fläche des Mesocolons transversum mit der hinteren Platte des großen Netzes zu erwähnen.

Dies sind die anatomischen Grundlagen für die in unseren beiden Fällen beobachtete Lageanomalie des Darmes. Durch Störung der Darmdrehung und Ausbleiben der Fixation kommt es zur Erhaltung des Mesenteriums commune und der Linkslage des Dickdarms. Der Dünndarm und das Duodenum, welche bei den in der anatomischen Literatur beschriebenen Fällen gewöhnlich mächtig entwickelt oder wenigstens erweitert erscheinen, bleiben auf der rechten Seite. Es ist dies ein Bauchsitus, den wir auch aus der vergleichenden Anatomie kennen. Denn erst bei den Primaten kommt es zu einer Fixation der Duodenalschleife an die hintere Bauchwand, während bei vielen Säugetieren ihre freie Beweglichkeit erhalten bleibt. Aber auch die freie Beweglichkeit des übrigen Darmes ist bei einigen Säugetieren als Norm nachgewiesen, so ist z. B. bei der Katze oder bei der Fledermaus der Darm volständig an einem Mesenterium commune aufgehängt und entbehrt jeder sekundären Fixation an die Bauchwand.

Beim Menschen stellt das Mesenterium commune als Ausdruck der unterbliebenen Darmdrehung und ausgebliebenen Fixation eine verhältnismäßig selten beobachtete Anomalie dar. Soweit mir die anatomische Literatur zugänglich war, konnte ich folgende Beobachtungen finden: Gruber (3 Fälle), Toldt (2 Fälle), Kundrat (3 Fälle), Treitz (2 Fälle), Klaatsch, Schiefferdecker, Sawin, Koch, Boenighausen-Budberg, Harms, Descomps, Fischer und Eisler, Lemesic und Kolisko, Frommer, Groenroos (je 1 Fall), also im ganzen 21 Fälle. Hinzu kommt noch der von Hammesfahr mitgeteilte Fall, wo zum erstenmal bei einem Lebenden anläßlich einer Operation (Magenresektion wegen Ulkus) ein Mesenterium commune festgestellt wurde. Vom Pylorus aus ging das etwas breiter als gewöhnlich erscheinende Duodenum eine Strecke von etwa 10 cm weiter wagrecht nach rechts, bog dann in rechtem Winkel nach unten, um nach einem Verlauf von 5 cm sich in freies Jejunum zu verwandeln. Der rechts liegende Dünndarm zeigte weniger Schlingen als gewöhnlich, dafür aber eine stärkere Wandung. Links unterhalb der Nabellinie mündete der Dünndarm in ein normal ausgebildetes Zökum, von welchem aus sich der Dickdarm fast geradlinig bis zur Flexura lienalis erstreckte. Ferner dürfte auch der nicht genau be-

Digitized by Google

obachtete Fall von Melchior hierhergehören. M. fand bei einer Laparatomie wegen angeblicher Hernia epigastrica (die aber nur prolabiertes präperitoneales Fettgewebe war) ein freibewegliches Duodenum, das nach rechts zu verlief und gegen das Jejunum keine Grenze erkennen ließ. Das Dünndarmkonvolut lag oberhalb des Querkolons, ein Lig. gastrocolicum fehlte. Auf die Lage des Dickdarmes wurde nicht geachtet, trotzdem kann man wohl nach dem übrigen Befund annehmen, daß es sich in diesem Falle ebenfalls um ein Mesenterium commune gehandelt habe. Bemerken möchte ich, daß eine Röntgenuntersuchung dieser Operation vorangegangen war, bei welcher der Untersucher die Lageveränderung des Duodenums nicht konstatiert hat.

Das wären also mit unseren zwei Fällen im ganzen 25 Fälle. In unserem zweiten Falle war es das erstemal, daß beim Lebenden ohne Laparatomie die Diagnose eines Mesenterium commune gemacht werden konnte.

Wenn wir nun die anatomischen Befunde mit den Röntgenbefunden vergleichen, so ergibt sich bezüglich des Duodenums und der Dünndarmschlingen eine ziemliche Übereinstimmung. Auch die stärkere Entwicklung des Duodenums und des Dünndarmes konnten wir konstatieren. Im zweiten Falle hat ja die Erweiterung einer Schlinge, von der es fraglich ist, ob sie noch dem Duodenum oder schon dem Jejunum angehört, zu einer Stauung in derselben geführt, die durch sekundäre Spasmen eine organische Stenose vorgetäuscht hatte und klinisch die Erscheinungen einer tiefen Duodenalstenose bot. Erst die weitere Untersuchung führte dann zur richtigen Diagnose, welche durch den späteren Verlauf, nämlich Schwinden der Stenosenerscheinungen, bestätigt wurde.

Hingegen findet sich eine Differenz zwischen anatomischen und Röntgenbefunden darin, daß bei allen anatomischen Befunden angegeben ist, daß die Flexura hepatica fehlt und der Darm vom Zökum ohne Flexur bis zur Flexura lienalis verläuft, während bei meinen beiden Fällen eine deutliche Flexur vorhanden ist. Aus der ganzen Konfiguration müßte man schließen, daß es sich tatsächlich um die mit dem Colon ascendens in die Mittellinie verschobene Flexura hepatica handelt. Doch ist diese Annahme kaum richtig; denn diese Stelle dürfte nicht dem Anfang, sondern der Mitte des Colon transversum entsprechen, welche, wie das bei fast allen beschriebenen Fällen beobachtet wurde, mit dem Duodenum superius oder Pankreaskopf oder wenigstens dem Pankreaswinkel verwachsen oder durch ein ganz kurzes Mesokolon verbunden ist. Daß im Stehen, in welcher Lage ja die Röntgenuntersuchungen vorgenommen wurden, diese Knickung noch etwas schärfer hervortritt, ist wohl leicht erklärlich. Es bedürfen daher die abgegebenen Röntgenbefunde einer Korrektur, indem man an Stelle der Bezeichnung Flexura hepatica die Bezeichnung kraniale Knickung der Kolonmitte setzen muß.

Die klinischen Erscheinungen, die ein Mesenterium commune macht, scheinen, wenn wir nach unseren beiden Fällen schließen, keine erheblichen und auch keine charakteristischen zu sein. Bei beiden Fällen traten abdominelle Störungen erst dann in Erscheinung, als eine interkurrente abdominelle Erkrankung hinzutrat; im ersten Falle eine Appendizitis, die operiert wurde, und im zweiten Falle ein Typhus abdominalis. Ob dabei die durch das Mesenterium commune bedingten Veränderungen beim Zustandekommen der Beschwerden überhaupt mitgewirkt haben, erscheint mehr als fraglich. Es läßt sich in unserem ersten Falle nicht entscheiden, ob die Beschwerden der Pat. auf die Darmanomalie oder die postoperativen Adhäsionen, die bei der zweiten Operation gefunden wurden, zurückzuführen sind. Beim zweiten Fall standen die Erscheinungen der Duodenal- bzw. hohen Dünndarmstenose im Vordergrund, doch gingen die Stenosenerscheinungen, die offenbar durch Spasmen bedingt waren, auf interne Behandlung zurück.

Charakteristisch ist nur der Röntgenbefund und kann auf Grund desselben die Diagnose Mesenterium commune mit Sicherheit gestellt werden. Die Rechtslage des Dünndarmes dokumentiert sich bei der Röntgenuntersuchung nicht so deutlich, da eine kontinuierliche Füllung des Dünndarmes nicht zustande kommt und die Füllung einzelner rechtsgelegener Dünndarm-

Digitized by Google

schlingen auch bei normalem Bauchsitus vorkommt. Erst bei dem untersten Ileum tritt die Rechtslage deutlich zutage, indem das Ileum von rechts her in das Zökum einmündet, was besonders beim ersten Falle auf der Skizze (2) zu beobachten ist. Hingegen ist die Linkslage des Kolons sofort in die Augen springend. Das Zökum, Colon ascendens und der Anfangsteil des Transversum liegen in der Mittellinie und steigen so ziemlich senkrecht nach aufwärts. Gegen das übrige Transversum ist der senkrecht verlaufende Teil durch eine scharfe Knickung abgesetzt, welche der Anheftung der Kolonmitte an den Pankreaskopf bzw. Pankreaswinkel entspricht. Der übrige Teil des Kolons zeigt ein dem normalen Bauchsitus vollkommen entsprechendes Verhalten. Besonders charakteristisch ist der Verlauf des Duodenums. Der Bulbus duodeni läßt sich leicht füllen und zeigt keinerlei Wandveränderungen. Die Pars descendens ist ebenfalls leicht darstellbar, verläuft aber nicht wie gewöhnlich nach abwärts und links, sondern fast horizontal nach rechts zu. Im weiteren Verlaufe bildet sie dann eine Schleife und geht ohne sichere Abgrenzung in das Jejunum über, eine Flexura duodeno-jejunalis ist nicht zu erkennen.

Man ist also durch die Röntgenuntersuchung in der Lage, beim Lebenden ohne Laparatomie mit Sicherheit das Vorhandensein eines Mesenterium commune nachzuweisen.

Literatur.

Es wurden benützt: Toldt: Die Darmgekröse und Netze im gesetzmäßigen und im gesetzwidrigen Zustand. Kais. Akad. d. Wissensch. math.-naturw. Klasse 56. — Corning: Lehrbuch der Entwicklungsgeschichte des Menschen. Bergmann 1921. — Vogt: Morphologische und kausalanalytische Untersuchungen über die Lageentwicklung des menschlichen Darmes. Zschr. f. angew. Anatomie u. Konstitutionslehre II. — Pernkopf: Die Entwicklung der Form des Magendarmkanales beim Menschen. Zschr. f. Anatomie u. Entwicklungsgeschichte 64, 1922. In den beiden letzten Arbeiten ausführliches Literaturverzeichnis. Später erschienen: Hammesfahr: Ein Fall von Entwicklungshemmungen des Darmes. Zentralblatt f. Chirurgie 1923: Melchior: Duodenum liberum. Arch. f. klin. Chir., Bd. 128.

Aus dem Laboratorium der medizinisch-technischen Lehr- und Forschungsstelle der Siemens & Halske A.-G., Wien.

Über Aufnahmen mit „harten“ Strahlen.

Von

Prof. Dr. **Eugen Weber.**

(Hierzu Tafel XXII und 3 Abbildungen im Text.)

I. Medizinisch-technischer Teil.

(Aus dem Vortrag in der Wiener Röntgengesellschaft am 18. Februar 1924.)

Zweifellos mußten viele Röntgenologen schon lange die Beobachtung gemacht haben, daß gelegentlich auch bei Anwendung von harten Röhren harmonische Weichteil- und Knochenbilder entstehen können. Aus der Literatur ist mir folgendes bekannt: Staunig[1]) hat vorgeschlagen, Lungenaufnahmen mit härteren Strahlengemischen und ohne Verstärkungsschirm zu machen. Heger[2]) schreibt: „Dahin angestellte Versuche haben gezeigt, daß auch mit einer härteren Strahlung von dünnen Objekten sehr gut differenzierte Bilder erhalten werden können, so daß mit stärkerer Durchdringungsfähigkeit durchaus nicht eine Verminderung der Dichtigkeitsunterschiede bei der Darstellung eines Objektes verbunden zu sein braucht.“

Meine vorliegende Arbeit ist der Versuch einer systematischen Untersuchung der Frage über die praktisch zulässige Härtebreite bei röntgenographischen Untersuchungen verschiede-

[1]) Expositionstabelle zum Röntgenspektrometer.

[2]) Fortschr. d. Röntgenstr., Bd. 29, H. 5.

Digitized by Google

ner Objekte, über den Einfluß von Strahlengemischen verschiedener Qualität und anderer auf die Dichtigkeitsunterschiede im Röntgenbilde mitwirkender Faktoren, sowie über die Expositionstechnik mit härteren als den üblichen Strahlengemischen, deren Verwendung u. a. eine ganz außerordentliche Verringerung der Expositionszeit zuläßt.

Die Untersuchungen wurden auf folgende Weise ausgeführt:

Als Unterlage für die weiter unten angeführten photometrischen Kurven der Dichtigkeitsunterschiede dienten eine Reihe von Röntgenogrammen. Diese wurden mit einem Siemens-Universal-Apparat (Öltransformator mit Hochspannungsgleichrichter) gewonnen, bei Spannungen bis 90 kV eff. und Belastung bis 50 mA, unter Verwendung einer Radion-Plattenantikathode-Coolidgediagnostikröhre (C D P-Röhre), resp. bei höheren Spannungen bis maximal 130 kV eff., also ca. 180 Sp.-Sp. einer Radion-Coolidgetherapieröhre, ebenfalls mit Plattenantikathode.

Protokoll der Aufnahmen:

1. Fingeraufnahmen bei 45 und 90 kV eff., Belastung 10 mA, ohne Verstärkungsschirm. Objektdicke 2 cm.

2. Ellenbogenaufnahme bei 45 und 90 kV eff., Belastung dieselbe, ohne Verstärkungsschirm. Objektdicke 7 cm.

3. Knieaufnahme lat., lat. Objektdicke 12 cm

a) bei 50, 60, 70, 90 kV eff., Belastung dieselbe, ohne Verstärkungsschirm (bei 90 kV mit und ohne Buckyblende);

b) desgleichen mit einem Ölinduktor, Parallel-Funkenstrecke 33 cm bei 3 mA Belastung;

c) desgleichen bei 120 und 130 kV eff. (Transformator) ohne Filter, ferner mit 1 mm Cu und schließlich mit 1 mm Cu und Buckyblende, Therapieröhre Belastung 4 mA, ohne Verstärkungsschirm.

4. Lungenaufnahmen dorso-ventral, Objektdicke 20—23 cm, bei 45 kV eff. mit Verstärkungsschirm und ohne Buckyblende. Desgleichen bei 90 kV eff., mit und ohne Verstärkungsschirm und Buckyblende, Belastung 20—50 mA; bei 130 kV eff., mit Verstärkungsschirm, ohne Buckyblende, Belastung 4 mA, Therapieröhre.

5. Beckenübersichtsaufnahmen. Objektdicke 22 cm, mit 70 und 90 kV eff., Belastung 10 mA. Verstärkungsschirm und Buckyblende.

6. Magenaufnahme. Objektdicke 20 cm, mit 90 kV eff., Belastung 40 mA. Verstärkungsschirm ohne Buckyblende.

7. Schädel eines Fötus (7 Monate) skelettiert, und ein Tannenholzklotz 6 cm dick. Gundelach-Gasröhre mit Wolfram-Antikathode. 22 cm Parallel-Funkenstrecke und 11 Wehnelt, photographisch mitgemessen bei einer Belastung von 15 mA ohne Verstärkungsschirm.

8. Derselbe Schädel und Beckenskelett mit Wirbelsäule einer erwachsenen Frau; außerdem Blätter und Blumenknospen. 130 kV, 1 mm Cu-Filter, 4 mA Buckyblende, ohne Verstärkungsschirm. Therapieröhre.

Die Aufnahmen wurden auf doppelt begossenen Agfafilms gemacht. Entwickler: Glyzinbrei. Konzentration und Temperatur stets dieselbe. Bei Vergleichsaufnahmen gleiche Entwicklungszeit. Die Expositionszeiten bei steigender Spannung wurden entsprechend reduziert, bis die Deckung der verschiedenen Vergleichsbilder im Gebiete der Weichteile möglichst die gleiche wurde.

Um festzustellen, ob außer dem üblichen Spannungsabfall im Gleichrichter auch ein solcher bei Erhöhung der Belastung stattgefunden hatte, wurde eine Kontrolle vorgenommen, und zwar bei kleinen Belastungen mit einer parallelen Funkenstrecke und bei höheren Belastungen mit Hilfe einer mitphotographierten Wehneltskala. So z. B. zeigte bei 90 kV abgelesener Effektivspannung und 50-mA-Röhrenstromstärke die mitphotographierte Wehneltskala 11 Einheiten.

Digitized by Google

Die vergleichende Untersuchung der obengenannten Aufnahmen im Plattenschaukasten zeigte folgendes: Alle mit harten Strahlengemischen gemachten Aufnahmen, mit Ausnahme der 130-kV-Knieaufnahmen, der 90/130-kV-Lungenaufnahmen ohne Buckyblende, entsprachen völlig den Forderungen eines guten kontrastreichen, diagnostischen Bildes, d. h. feinste Knochenstruktur und gleichzeitig möglichst viele Einzelheiten in der Weichteilzeichnung.

Auf den Aufnahmen der Gruppe 1 sieht man die Nägel und Hautfalten, auf denen der Gruppe 2 die Hautvenen, auf denen der Gruppe 3 die üblichen Weichteildetails. Bei Gruppe 7 erscheint die Faserstruktur des Holzes, bei Gruppe 5 außer der Differenzierung der für gewöhnlich sichtbaren Muskelgruppen das Bild des Hodens und Penis. Auf dem Lungenbild der Gruppe 4 mit Buckyblende sieht man die feinsten, auf einem Weichstrahlbild noch wahrnehmbaren Verästelungen der Pulmonalgefäße. Auf der Magenplatte ist auch das schwach gefülite Duodenum scharf sichtbar.

Die 90-kV-Lungenaufnahme ohne Buckyblende ist für die Diagnose aller Lungenveränderungen außer vereinzelt auftretender exsudativer Infiltrate von miliarer oder submiliarer Dimension und schwacher Spitzenfeldverschattungen noch gut verwendbar. Die 130-kV-Lungenaufnahme ist für Herzdiagnostik z. B. als Teleaufnahme gut verwendbar. Die 130-kV-Knieaufnahme gleicht einer mittelmäßigen Durchschnittsaufnahme. Die 130-kV-Knieaufnahme mit Kupferfilter und ohne Buckyblende ist für diagnostische Zwecke nicht verwendbar, falls es sich um anderes als Feststellung grober Frakturen oder metallischer Fremdkörper handelt. Ein eigentümliches Aussehen hat die 130-kV-Knieaufnahme mit Kupferfilter und Buckyblende. Das Knochenbild erinnert im Negativ an starke Knochenatrophie. Die mittleren Knochenpartien und die Weichteile zeigen einen geringen Dichtigkeitsunterschied und nur die Randpartien der Kortikalis traten im Positiv als dunklerer Saum hervor. Aber gleichzeitig sind trotz der Unschärfe der mit einem Therapiebrennfleck gemachten Aufnahme Haut und Muskeln gut differenziert und außerdem sieht man deutlich den Schatten und die Falten der Beinkleider. Auch diese Aufnahme ist z. B. für Frakturdiagnosen mit Dislokation usw. noch gut verwendbar. Auf der Skelettaufnahme eines Beckens mit Wirbelsäule und Embryoschädels mit derselben Strahlenqualität und Buckyblende (s. die Aufnahme 1, 2 und 4) sieht man dieselbe Erscheinung im Knochenbild und gleichzeitig im Originalnegativ die Konturen einer Blume (überexponiert). Auf einer zufälligen Aufnahme desselben Schädels, einer Blume und eines Holzklotzes, wobei die 130-kV-Strahlung durch 1 mm Cu + 3 mm Bleiglas + 1 mm Blei gefiltert war, sieht man deutlich die Umrisse des Schädels, der Blume und den Schatten des Holzklotzes. Charakteristisch für alle Hartstrahlgemisch-Aufnahmen ist die schwächere Schwärzung der vom Objekt nicht beschatteten Plattenpartien.

Nun wurden bei den Aufnahmen der Gruppen 1, 2, 3 und 5 mit Hilfe eines Polarisationsphotometers von Schmidt und Haensch die Kontraste zwischen Knochen und Weichteilen an einer Reihe von identischen Stellen und bei denen der Serie 4 die Kontraste zwischen Lungengefäßzeichnung und Lungenparenchym bestimmt.

Um den untengezeichneten Kurven eine anschauliche Bedeutung zu geben, sei bemerkt, daß eine diagnostisch noch gut verwendbare Knieaufnahme zwischen Knochen und Muskulatur Kontrastwerte aufweist, die im Sinne der Kurve als Differenz der Helligkeiten definiert, bis 0,25 herunterreichen, wobei die Helligkeit des dunkleren Gebietes für jede Platte gleich 1 angenommen ist. Dieselbe Größe bezieht sich auch auf den gut sichtbaren Kontrast der Lungengefäßverästelungen mittleren Kalibers mit dem Lungenparenchym und der Niere mit ihrer Umgebung auf hervorragend guten 45-kV-Aufnahmen. Die psychischen Kontrastwirkungen vom Standpunkte des Fechnerschen psychophysischen Gesetzes sollen im zweiten Teil behandelt werden. Es sei nur bemerkt, daß ein Kontrastabfall von 2,8 auf 0,7 im Sinne obiger Definition bei einem Knochen-Weichteilobjekt mittlerer Dicke, z. B. dem Knie, und normaler Deckung der Platte für das Auge aus psychophysischen Gründen eine

Digitized by Google

wenig merkbare Differenz bedeutet. Andere Kurven mit schlechter oder noch besser gewählten relativen Expositions- und Entwicklungszeiten werden zweifellos in ihren Ordinatengrößen Abweichungen von den angeführten zeigen, aber ihr allgemeiner Verlauf wird in seinen Grundzügen sicher derselbe bleiben.

Das Studium dieser Kurven (s. Fig. 1 u. 2) zeigt:

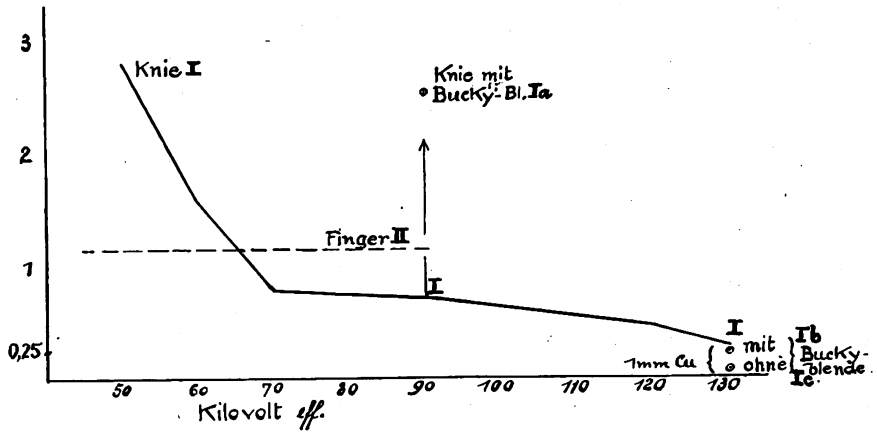

Fig. 1.

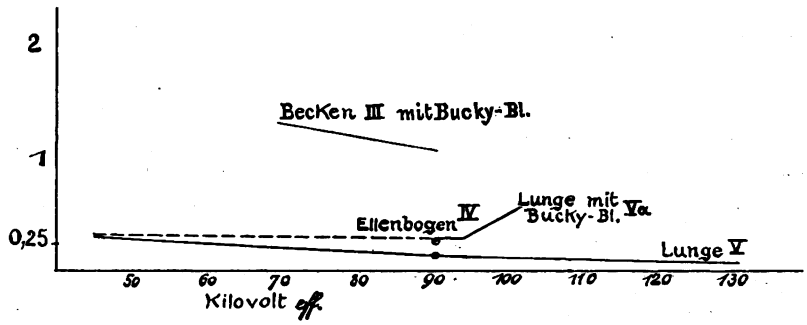

Fig. 2.

1. Die Kontraste auf der photographischen Platte vermindern sich mit zunehmender Härte des Strahlengemisches und Dicke des Objektes. Die steigende Härte des Strahlengemisches, mit anderen Worten: das Erscheinen von neuen Strahlen kürzerer Wellenlänge bewirkt eine, und zwar für die verschiedenen Komponenten des Objektes verschiedene Verminderung der Absorption. Ausführlicher darüber, über andere sich daran knüpfende physikalische Fragen und über die Analyse der Entstehung eines Plattenbildes vom Standpunkt der Tiefendosis und der optischen Kontrastwirkung im zweiten, gemeinsam mit Dr. H. Prelinger verfaßten physikalisch-physiologischen Teil der Arbeit.

2. Die steigende Dicke des Objektes wirkt erstens als Absorber, mit seiner Eigenschaft, die weicheren Komponenten der Strahlung stärker zu schwächen als die harten, und zweitens als Streuer.

Die Bedeutung dieses zweiten Momentes für die Kontrastabnahme im Härtebereich bis 100 kV eff. ist eine überwiegende; aber auch für härtere Strahlengemische ist seine Bedeutung sehr groß.

Die Zeichnungen 1 u. 2, S. I, Ia, Ib, Ic, V u. Va zeigen, daß die Beseitigung der Streustrahlung in dem Maße, wie es eine Bucky-Potterblende bewirkt, genügt, um die Kontrastdifferenzen einer mit Therapiestrahlung gemachten Aufnahme der mit einem viel weicheren Strahlengemisch gemachten weitgehend zu nähern.

Die beigelegten Kurven der Intensitätsverteilung im Röntgenspektrum bei verschiede-

Digitized by Google

nen Spannungen, entnommen aus dem Vortrage Küstners[1]), denen die K-Strahlung der Wolfram- resp. Platinantikathode hinzugefügt ist, erklären in anschaulicher Weise, warum man mit einer harten Röhre (bis 100 kV eff. an der Röhre) von dünnen Objekten, aber auch von dicken, nach Beseitigung eines großen Teiles der Streustrahlung Bilder erzeugen kann, die an Kontrastreichtum sich nur ganz wenig von den mit viel weicheren Strahlengemischen gemachten unterscheiden.

Im Spektrum einer mit 100 und 150 kV-Spitzen-Spannung resp. 71 und 107 eff. Spannung betriebenen Röhre (s. Fig. 3, Linie C—D) sind mit vorherrschender Intensität eben die-

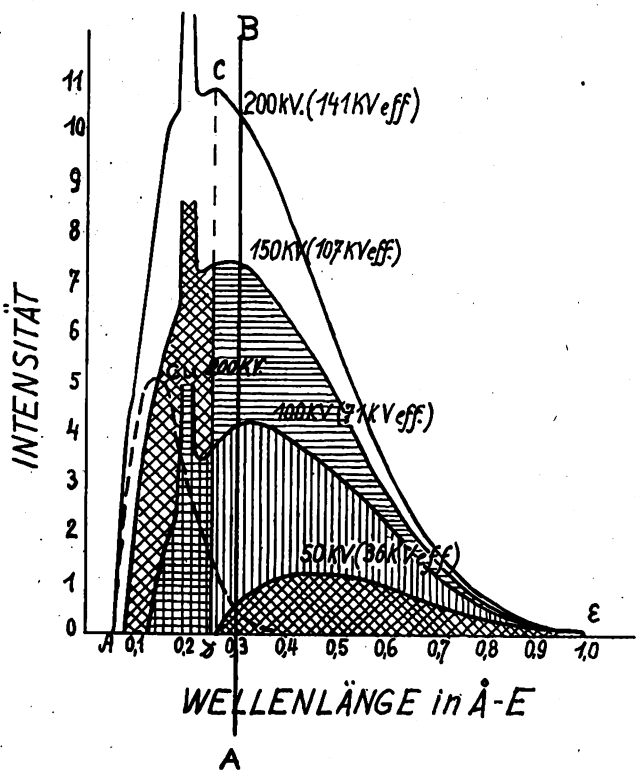

Fig. 3.

selben Strahlen vorhanden, welchen erfahrungsgemäß die kontrastvollen Bilder einer mit 50 kV betriebenen Röhre ihre Entstehung verdanken.

Die Verminderung der Kontraste, insbesondere zwischen Knochen und Muskel, bei Anwendung von härteren Strahlengemischen, wird, abgesehen von der Wirkung der Streustrahlung, wie aus den 130-kV-Knieaufnahmen mit und ohne Buckyblende und Kupferfilter ersichtlich ist, durch den vermehrten Zusatz an härterer Strahlung hervorgerufen, der seinerseits auch in eine penetrationsfähigere, also die Platte in größerer Quantität erreichende Streustrahlung zum großen Teil umgewandelt wird. S. die Punkte I, Ib u. Ic der Zeichnung 1 und die Flächen ACD u. DCE der Zeichnung 3. Und wenn die Bildqualität im Bereich der effektiven Spannung von 40—100 kV von der Höhe der Spannung ziemlich unabhängig ist, so beruht diese Erscheinung 1. darauf, daß die Intensität der weichen und mittelharten Strahlen prävaliert, und 2. darauf, daß der Kontrastabfall in dem genannten Spannungsbereich, wie schon oben angedeutet wurde, bei der visuellen Betrachtung der Platte vom Auge wenig empfunden wird.

Küstner[2]) hat festgestellt, daß im Spektrum einer mit 200 kV-Sp.-Sp. betriebenen Röhre nach Filterung durch 1 mm Kupfer Strahlung hauptsächlich im Bereiche von 0,06 bis

[1]) „Sekundäre Strahlung und Streuung der Röntgenstrahlen." Verh. d. D. Röntg.-Ges., Bd. 13.
[2]) l. c.

Digitized by Google

0,3 AE vorhanden ist. Das Intensitätsmaximum hat sich dabei von 0,25 gegen 0,18 AE verschoben (s. die Kurve Cu in Fig. 3).

Die Kurvenzeichnungen 1 und 3 und das Studium der Aufnahmen (s. Aufnahmen 1, 2, 3 und 4) zeigen aber:

1. Daß auch das obengenannte Strahlengemisch, in welchem die die größeren Kontraste erzeugenden Strahlen aufw. von e 0,25 AE nur in minimalen Intensitäten vorhanden sind, noch diagnostisch verwertbare Kontraste erzeugt, die möglicherweise dank der obenangeführten Kontrasteigentümlichkeiten der Bilder für spezielle Zwecke ausgenützt werden können;

2. daß der rapide Kontrastabfall in der Knieaufnahmenkurve im Bereich zwischen 60 und 70 kV höchstwahrscheinlich nicht auf einem Maßfehler beruht, sondern hervorgerufen ist durch die Wirkung der Eigenstrahlung der Antikathode, die in diesem Bereiche schon klar als neuer Faktor und dabei in einer Intensität von bis jetzt unbestimmter Größe auftritt[1]).

Zusammenfassend kann man sagen:

1. Daß eine große Reihe von Objekten und Fällen, welche bis jetzt grundsätzlich mit weichen Röhren dargestellt wurden, mit einen für die Mehrzahl der Fälle genügenden Kontrastreichtum mit viel härteren Röhren bis 100 kV (entsprechend ca. 11—12 Wehnelt, resp. 20—25 cm parallele Funkenstrecke) (bei Objekten über 15 cm Dicke empfiehlt sich die Verwendung einer Buckyblende) erfolgreich photographiert werden können. Kontraindiziert ist bei dem heutigen Stand der Bekämpfung des Sekundärstrahleneinflusses meiner Meinung nach diese Aufnahmetechnik nur bei Untersuchung von dicken Objekten in den Fällen, wo die Diagnose ausschließlich auf Grund von feinsten Kontrastdifferenzen gestellt wird, also z. B. in einigen Fällen von Gallenblasensteinen usw.;

2. daß man sogar mit einer durch Kupfer und Blei gefilterten Therapiestrahlung mit Buckyblende in dazu passenden Fällen, wie z. B. Knochenfraktur mit Dislokationen, metallische Fremdkörper, Kontrastfüllungen, Knochendeformationen und evtl. Teleaufnahmen des Herzens, noch diagnostisch verwertbare Bilder bekommen kann;

3. der Begriff einer mit zu harter Röhre gemachten und aus diesem Grunde flauen Platte muß durch den Begriff einer mit einer harten Röhre **überexponierten** Platte ersetzt werden.

Vorzüge der Aufnahmetechnik mit harten Röhren.

Nun wäre die Frage zu erörtern, welche Vorzüge die praktische Anwendung der Aufnahmetechnik mit harten Röhren bietet, wenn dadurch keine kontrastreicheren Bilder erzeugt werden können als bei der gebräuchlichen Technik.

Demgegenüber stehen nicht zu unterschätzende Vorzüge:

1. Die Aufnahmetechnik mit harten Röhren ist vorzugsweise eine Methode zur Verkürzung der Expositionszeiten. So wird z. B. (s. ausführlicher unten) bei einer mit 10 mA belasteten Röhre die Expositionszeit bei Betrieb mit 100 kV eff. auf ca. den zehnten Teil und bei Betrieb mit der diagnostisch noch zulässigen Spannung von 120 kV auf ca. den zwanzigsten Teil im Vergleich zu der Expositionszeit einer mit 45 kV betriebenen Röhre reduziert.

Um lediglich durch Erhöhung der Milliamperezahl dieselbe Verkürzung der Exposition zu erzielen, müßte man die Röhre im ersten Fall mit 100 und im zweiten mit 200 mA belasten. unter der Voraussetzung, daß bei dieser hohen Belastung die Spannung von 45 kV an der Röhre tatsächlich erhalten bliebe.

[1]) Daß man in Amerika für Weichteilaufnahmen Röhren mit Kupferantikathoden erfolgreich benützt, dürfte seinen Grund in der reichlich auftretenden weichen K-Strahlung des Kupfers haben.

Digitized by Google

Die Methode hoher Spannungen unterscheidet sich von der jetzt üblichen Methode hoher Belastungen dadurch,

2. daß sie erlaubt, kurzzeitige Aufnahmen mit schwachen, nicht belastungsfähigen Apparaten zu machen und auch dort mit kurzzeitigen Expositionszeiten zu arbeiten, wo größere Stromentnahme nicht möglich ist oder nicht zugelassen wird.

Wenn wir in Zukunft über widerstandsfähigere Röhren verfügen, würde auch die Möglichkeit eintreten, beide Methoden kombiniert zur Erzielung enormer Abkürzung der Expositionszeiten für spezielle Zwecke zu benützen.

3. Gestattet die neue Methode, mit schwachen Belastungen kurzzeitige Aufnahmen ohne Verstärkerschirm zu machen und dadurch die Bildqualität in dem Maße zu steigern, in welchem sie eben durch Anwendung der Verstärkerschirme eingebüßt hat und noch darüber hinaus durch Anwendung von Präzisionsbrennflecken, welche auf Grund meiner Erfahrungen eher durch höhere Belastung als durch höhere Spannung gefährdet werden.

Der nötige Kontrastreichtum bei dickeren Objekten kann durch Anwendung der Buckyblende in entsprechenden Fällen auch durch Kombination mit dem Kompressionsverfahren erzielt werden. Daraus folgt

4. Die Möglichkeit, die Verlängerung der Expositionszeit durch die Buckyblende mit Hilfe geringer Spannungserhöhung bei der üblichen Aufnahmetechnik auszugleichen.

5. Erreicht man eine ungemeine Vereinfachung der Expositionstechnik durch Benützung einer Standardhärte und gleicher mA-Zahl für alle Aufnahmen. Dabei braucht nur die Expositionszeit entsprechend variiert zu werden.

Dieser Vorschlag ist auf Grund des Obengesagten praktisch völlig fundiert. Seiner Anwendung steht nichts im Wege. Daß er aber auch praktisch durchführbar ist, wird bekräftigt teilweise durch die inzwischen erschienene Arbeit Graßmanns[1]), aber hauptsächlich durch die des Italieners Prof. Gortan[2]), welcher diese Methode der Aufnahmen systematisch benützt und empfiehlt. Die Hauptdomäne der neuen Expositionstechnik ohne Anwendung der Buckyblende wird m. E. die Röntgenographie von Kindern sein.

Bei Anwendung obiger Methode ist es, falls nicht erwünscht, durchaus nicht notwendig, eine extrem hohe Spannung an der Röhre anzuwenden. Es genügt die für alle Fälle ausreichende Standardspannung von 65—70 kV eff. an der Röhre.

6. Röhrenökonomie bei Anwendung von Gasröhren, welche auf Grund meiner Erfahrungen auf die Dauer eine hohe Spannung besser als eine hohe Belastung vertragen.

Über Coolidgeröhren ausführlich weiter unten und im zweiten Teil der Arbeit.

Berechnung der Expositionszeiten bei Anwendung von höheren Spannungen an der Röhre.

Die physikalische Röntgenologie sagt, daß die Intensität der Strahlung mit dem Quadrat der Spannung steigt.

Meine experimentellen Bestimmungen der Expositionszeit und eine Reihe photometrischer Messungen haben ergeben, daß die Expositionszeiten bei steigender Spannung nicht quadratisch, sondern in einer höheren Potenz kleiner werden, und zwar liegt der Exponent bei 3. Genauere Angaben werden nach Beendigung der entsprechenden Messungen im II. Teil der Arbeit erscheinen, aber mit praktisch

[1]) Fortschritte d. Röntgenstr., Bd. XXXI, S. 453.

[2]) Verhandlungen des letzten Röntgenkongresses. S. auch die Diskussionsbemerkungen von Lasser zu diesem Vortrage.

Digitized by Google

genügender Genauigkeit kann vorderhand die dritte Potenz als Grundlage für Expositionsberechnung angenommen werden.

Um eine Expositionszeit für eine höhere Spannung im Vergleich zu der erfahrungsgemäß für eine niedrige Spannung gefundenen zu bestimmen, benutzt man folgende Formel:

$$\frac{\text{Exp. II}}{\text{Exp. I}} = \left(\frac{\text{kV I}}{\text{kV II}}\right)^3 = \begin{matrix}\text{Expositionsz.}\\ \text{f. eine höhere}\\ \text{Spannung}\end{matrix} = \begin{matrix}\text{Der Expositionsz.}\\ \text{für die niedrige}\\ \text{Spannung multipliziert}\end{matrix} \text{ mit der } \left(\frac{\text{Spannung I i. Kilovolt a. d Röhre}}{\text{Spannung II i. Kilovolt a. d. Röhre}}\right)^3$$

Bequemlichkeitshalber gebe ich die Größe des Multiplikationsfaktors $\left(\frac{\text{kV I}}{\text{kV II}}\right)^3$ in abgerundeten Zahlen für eine Reihe von Fällen an.

Bei Induktorapparaten kann zum Zwecke der Orientierung die relative Länge der Funkenstrecke angenähert die Stelle der kV vertreten, wenn keine in kV geeichte Funkenstrecke (nach Muster der amerikanischen) vorhanden ist.

Natürlich stimmen die Berechnungen nur in den Fällen, wenn bei der angewandten Belastung die der Berechnung zugrundeliegende Spannung an der Röhre auch wirklich vorhanden ist oder die durch einen geringen Spannungsabfall verursachte Unterexposition vom Entwickler automatisch ausgeglichen wird.

Expositionszeit bei kV eff.

70 = Exp. bei 40 kV . 0,2	100 = Exp. bei 45 kV . 0,1
80 = Exp. bei 40 kV . 0,13	120 = Exp. bei 45 kV . 0,05
100 = Exp. bei 40 kV . 0,07	100 = Exp. bei 60 kV . 0,22
120 = Exp. bei 40 kV . 0,04	120 = Exp. bei 60 kV . 0,13
70 = Exp. bei 45 kV . 0,27	100 = Exp. bei 70 kV . 0,35.

Also z. B. die nötige Expositionszeit für irgendein Objekt mit 40 kV bei einer bestimmten mA-Zahl sei 1,4 Sek., so wird bei Betrieb mit 100 resp. 120 kV an der Röhre die Expositionszeit nur etwa 1,4 Sek. . 0,07 resp. 1,4 Sek. . 0,04 betragen. Das wäre 0,098 resp. 0,056 Sek., also 14- resp. 25mal kürzer als bei 40 kV. Bei Aufnahmen von Objekten dicker als 18 cm, besonders in der Form von Übersichtsaufnahmen, also bei großem, durchstrahltem Volumen mit hohen Spannungen an der Röhre, ist es auch bei Anwendung einer Buckyblende ratsam, die zulässig kürzeste Expositionszeit und einen klar arbeitenden Entwickler zu wählen.

Ist es möglich, mit Coolidgeröhren überhaupt und im speziellen bei Betrieb mit höheren Spannungen ebenso kurzzeitige Exposition zu bekommen wie mit einer Gasröhre?

Im Laufe der Zusammenstellung einer neuen Expositionstabelle, gültig für die verschiedensten Objekte, Apparate, Röhren und Spannungen, welche demnächst erscheinen wird, habe ich die Frage einer speziellen Untersuchung unterworfen. Vergleichende photometrische und iontometrische Messungen, mit dem Siemens-Dosismesser gemacht, an einer Reihe von Gundelach- und Radion-Gasröhren und Radion- und Siemens-Coolidge-Röhren, zeigten folgendes:

Bei derselben kV-, Milliamperezahl und paralleler Funkenstrecke (drei Beobachter) war die Intensität aller untersuchten Coolidge-Diagnostikröhren um etwa 10—20% größer als bei den Gasröhren.

Daraus folgt, daß unter den gleichen Betriebsbedingungen (d. h., wenn man bei derselben Belastung dieselbe Spannung, welche während der Belastung an der Gasröhre herrscht, auch an die Coolidgeröhre anlegt) die Expositionszeiten bei vielen Coolidgeröhren sogar kürzer als bei Gasröhren sein werden.

Scheinbar entgegengesetzte Erfahrungen aus der Praxis beruhen teilweise darauf, daß für gewöhnlich bei Coolidgeröhrenbetrieb mit niedrigeren Spannungen als die an den Gasröhren während der Belastung herrschenden gearbeitet wird.

Bekanntermaßen steigt bei Erhöhung der Milliamperezahl durch Ausschalten des pri-

Digitized by Google

mären Widerstandes die Spannung an der Gasröhre, so z. B. Gasröhre Belastung 5,5 mA = 45 kV, 3 Benoist, und bei einer Belastung derselben Röhre mit 30 mA = 53 kV, 5 Benoist, photographisch auf derselben Platte gemessen. Bei Rückgang auf 5,5 mA wieder die Anfangszahlen. Wenden wir unsere Formel auf eine mit 53 kV gemachte Aufnahme gegenüber einer solchen mit 45 kV an, so haben wir $\left(\frac{45}{53}\right) = 0.6$ d. h. der geringe Spannungsunterschied von 8 kV ist hinreichend, um die Expositionszeit um $^1/_3$ zu verringern.

Der zweite Teil der Frage kann folgendermaßen beantwortet werden.

Die Technik hat zurzeit die Möglichkeit, Coolidgeröhren für diagnostische Zwecke so zu konstruieren, daß sie wiederholt mit 50 mA bei einer Spannung von 90 kV effektiv bis eine halbe Sekunde lang ohne Beeinträchtigung der Glühspirale betrieben werden können.

Erklärung zu den Abbildungen Tafel XXII.

1. und 2. 130 kV eff., 4 mA, Buckyblende, Filter 1 mm Cu Therapiebrennfleck. B = Blätter und Knospenschatten.

3. 120 kV eff., Buckyblende, 4 mA, mittelgroßer Therapiebrennfleck.

4. 130 kV eff. (182 kV Sp. Sp.), 1 mm Cu, 4 mA Buckyblende.

(Fortsetzung folgt.)

Über die Wirkung intermittierender Röntgenbestrahlung auf die photographische Platte.

Von

C. A. Schleußner und **Wg. Kaempfert.**

(Wissenschaftliche Abteilung der Dr. C. Schleußner A.-G., Frankfurt a. M.)

(Hierzu 2 Abbildungen im Text.)

Obwohl die photographische Platte schon seit über 25 Jahren in der Röntgentechnik verwendet wird, ist erst in den letzten Jahren die prinzipiell verschiedene Wirkung der sichtbaren Strahlen gegenüber den Röntgenstrahlen bei Bromsilber-Gelatine-Emulsionen erkannt worden. W. Friedrich und P. P. Koch (1) zeigten zuerst den verschiedenen Verlauf von Schwärzungskurven derselben Emulsion bei Bestrahlung mit Licht- und Röntgenstrahlen. H. Beck und C. A. Schleußner (2) beobachteten den entgegengesetzten Einfluß des Jodgehaltes der Platte bei der Einwirkung kurz- und langwelliger Strahlen. Durch die Entdekkung einer für Röntgenstrahlen sensibilisierten Emulsion (3) (Schleußners NEO-Röntgenemulsion) gelang es, Platten (Neoplatten), Filme (Doneofilme) (4), Papier (Paneopapier) (5) herzustellen, die infolge ihrer erhöhten Empfindlichkeit gegen Röntgenstrahlen eine nicht unerhebliche Abkürzung der Expositionszeit zulassen, ein bedeutend plastischeres Bild ergeben und infolge ihrer Unempfindlichkeit gegen sichtbare Strahlen die Verarbeitung bei gelbem Licht ermöglichen. Weitere Untersuchungen zeigten, daß die bestehenden Schwärzungsgesetze für Röntgenstrahlen eine Vereinfachung erfahren.

Bekanntlich ist bei dem photographischen Prozesse die absorbierte Energie stets um so weniger wirksam, je langsamer sie zuströmt. Diese Erscheinung findet in zwei Gesetzen ihren Ausdruck. Nach dem Schwarzschildschen Gesetz ergeben Lichtquellen verschiedener Intensität J bei verschiedenen (kontinuierlichen) Expositionszeiten t dieselbe Schwärzung, wenn die Produkte $J \cdot t^p$ gleich sind, worin $p < 1$ die von dem Plattenmaterial abhängige Schwarzschildsche Konstante bedeutet. Ferner bleibt die Schwärzung bei zeitweise unterbrochener, intermittierender Belichtung hinter der durch kontinuierliche Belichtung gleicher Gesamtdauer erzeugten Schwärzung zurück, und zwar hat das Intermittieren eine um so stärker abschwächende Wirkung, je größer das Verhältnis der Pause zur Dauer der Einzelbelichtung ist,

Digitized by Google

und je weiter die Lichtmenge, welche die Einzelbelichtung auf die Platte sendet, unter dem Schwellenwert liegt.

Auf den inneren Zusammenhang beider Vorgänge weisen bereits K. Schwarzschild (6) und E. Englisch (7) hin. Schwarzschild benutzt zur Veranschaulichung beider Erscheinungen ein und dasselbe „mechanische Analogon“: „Ein Drache schleppe, statt an einer Leine gehalten zu werden, ein ziemlich schweres Seil, dessen Ende auf dem Erdboden schleift. Ist der Wind stark (entsprechend einer großen Lichtintensität), so steigt der Drache hoch, nur ein kurzes Seilstück bleibt auf dem Boden, und ohne viel Reibung treibt der Drache schnell über eine weite Strecke (entsprechend einer starken Schwärzung) vor dem Winde her. Ist hingegen der Wind schwach, so bleibt der Drache niedrig, und die ohnehin geringe Energie des Windes geht noch dazu zum großen Teil in der Reibung des langaufliegenden Seilendes verloren. Kommt der Wind intermittierend, so hat der Drache um so mehr Zeit, nach jeder Erhebung niederzusinken, und die Bewegung geht bei durchschnittlich um so größerer Reibung vor sich, je länger die Pausen zwischen den einzelnen Windstößen sind (entsprechend dem Verhalten der Platte bei intermittierender Belichtung).“ Helmholtz (8) macht einmal die Annahme, daß die elektromagnetische Lichtwelle das lichtempfindliche Molekül in der Richtung der elektrischen Achse zu verkürzen oder zu strecken suchen müsse, wobei er den Komponenten des Moleküls gleichgroße, entgegengesetzte Ladungen zuerteilt. In analoger Weise versucht Englisch das eigentümliche Verhalten der photographischen Platte mit Hilfe der Vorstellung zu erklären, das Bromsilbermolekül sei ein unvollkommen elastischer Körper, auf den das Licht im Sinne eines Zuges in Richtung der Achse Ag—Br einwirke. „Ist der Zug, d. h. die Lichtintensität, groß genug, so wird eine Zerreißung des Moleküls eintreten, die Schicht ist entwickelbar zersetzt. Bleibt die Zugkraft aber kleiner, so strebt das Bromsilbermolekül vermöge seiner elastischen Eigenschaften in den Normalzustand zurück; in welcher Zeit dies geschieht, hängt von der Größe der Dehnung ab, ob die Elastizitätsgrenze überschritten ist oder nicht. Das gedehnte Molekül wird bei einer neuen Lichteinwirkung leichter zerrissen werden als das ungedehnte, denn die Arbeit, die zur schon vorhandenen Dehnung geleistet wurde, braucht nicht nochmals geleistet zu werden; je längere Zeit das Molekül in Ruhe war, desto mehr hat es sich seinem Normalzustand genähert. Hiermit erklärt sich das ‚Abklingen‘ des Lichteindrucks. Andererseits befriedigt diese Vorstellung auch die Beobachtung der geringeren Wirkung kleiner Intensitäten; denn bei langsamer Zugsteigerung ist die Festigkeit wesentlich größer als bei rascher, und außerdem die äußerste Dehnung kleiner; wird aber die Lichtintensität entsprechend groß, so nähert sich ihre Einwirkung der eines Stoßes, und wieder in Übereinstimmung mit der Beobachtung an Bromsilbergelatine zeigt das ‚elastische Analogon‘, daß die Stoßfestigkeit kleiner ist als die Zugfestigkeit.“

Die abschwächende Wirkung kleiner Intensitäten und intermittierender Belichtung ist zunächst nur im Spektralgebiet des Sichtbaren beobachtet worden. Dabei haben sich keine merklichen Unterschiede im Verhalten der Platte gegenüber den verschiedenen Farben (in bezug auf die beiden genannten Erscheinungen) ergeben (9). Die in neuerer Zeit von Glocker (10) unternommenen Messungen im Gebiet der Röntgenstrahlen führten zu dem Wert $p = 1$ für die Schwarzschildsche Konstante; mit anderen Worten: hier geht das allgemeine Schwarzschildsche Gesetz ($J \cdot t^p = \text{const.}$) in das Bunsen-Roscoesche Reziprozitätsgesetz ($J \cdot t = \text{const.}$) über. Es wäre eine interessante Aufgabe, durch ergänzende Untersuchungen im Ultravioletten den Übergang der Werte von p im Sichtbaren in den für Röntgenstrahlen zu bestimmen.

Nach dem oben Gesagten ist zu erwarten, daß der Intermittierungsfaktor (Wirkungsgrad γ bei Englisch) für das Gebiet der kurzen elektromagnetischen Wellen ebenfalls gegen 1 konvergiert. Die im folgenden aufgeführten Messungen bestätigen diese Erwartung.

Digitized by Google

Versuchsanordnung. Als Strahlungsquelle diente eine Müllerröhre mit Platinantikathode und Wasserkühlung. Sie wurde durch ein Veifainstrumentarium mit Wehneltunterbrecher betrieben. Im Primärkreis herrschte bei 60 Volt (Akkumulatoren-Hausbatterie) eine Stromstärke von durchschnittlich 8 Amp., während das in den Sekundärkreis eingebaute Milliamperemeter einen Strom von 1,5 bis 2 mA anzeigte und die Länge der Funkenstrecke (Spitze-Platte) fast 20 cm betrug. Die Strahlung hatte eine Härte von 9 bis 9,5 Wehnelt. Die Platte befand sich in 50 cm Entfernung vom Brennfleck.

Die intermittierende Bestrahlung erfolgte mit Hilfe des Scheinersensitometers (11), dessen eiserne Scheibe mit Blei gefüttert war. Von den 20 bzw. 23 Sektoren der Scheibe gestatteten nur 6, nämlich die mit den Nummern N = 1, 4, 7, 10, 13 und 16, der Strahlung Zutritt zur Platte, da durch zwei bleierne Gitterblenden gleicher Abmessungen (die eine unmittelbar vor der Scheibe, die andere zwischen Scheibe und Platte) die übrigen Felder verdeckt wurden. Die sechs Lücken konnten vermittels sechs kleiner Schiebeblenden aus Blei zu beliebigen Zeitpunkten während der Exposition geschlossen und wieder geöffnet werden.

Zum Schutz der Platte gegen die Einwirkung der Fluoreszenz- und Sekundärstrahlung sowie zur praktischen Ausführung der später zu beschreibenden Versuche wurde die Anordnung zwischen Röhre und Kassette in folgender Weise getroffen. In kurzem Abstand von der Röhre war die Hauptblende angebracht, welche geschlossen die ganze Röhre verdeckte und im wesentlichen aus einem in zwei Schienen laufenden Holzbrett mit 2,5 mm starkem Bleibelag bestand. Dahinter stand das Sensitometer, dessen Scheibe aus 1 mm Eisenblech mit 3,5 mm dickem Blei gefüttert war. Die erste Gitterblende (3 mm Blei) saß in einem Blechrahmen ca. 5 mm vor der Scheibe eingeklemmt; die zweite bestand aus sieben 1 mm starken Bleistreifen, welche, der vorderen Blende entsprechend, auf dem aus 1,5 mm Pappe bestehenden Kassettenschieber aufgeklebt waren und sich in einem Abstand von ca. 5 mm hinter der Scheibe befanden. Die sechs schlittenartig angebrachten, aus 2 mm dickem Blei hergestellten Schiebeblenden ließen sich längs einer Skala bequem und rasch in die gewünschte Lage bringen. Schließlich gelangte die Strahlung durch ein 0,5 mm starkes Aluminiumblech auf die in schwarzes Papier eingeschlagene Platte. Hinter der Platte lag ein 2,5 mm starker Bleistreifen. Der innere Rand der hölzernen Scheinerkassette wurde mit 0,7 mm Blei ausgelegt. Die Ränder der Gitterblenden wurden in der in Fig. 1 schematisch wiedergegebenen Weise scharfkantig zugefeilt.

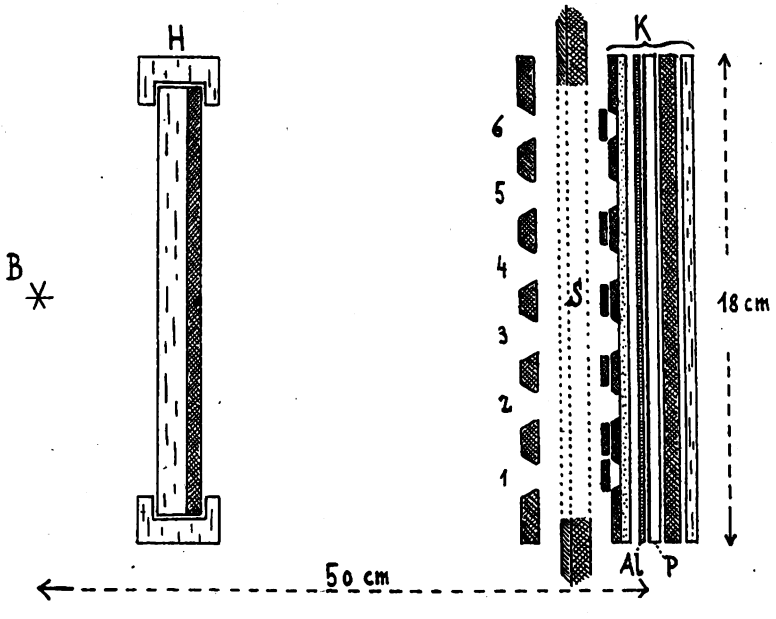

Figur 1.

Digitized by Google

Methode. Zur Untersuchung des Einflusses des Intermittierens bei der Bestrahlung der photographischen Platte mit Röntgenstrahlen können zwei Wege eingeschlagen werden. Entweder wählt man für alle Felder bei kontinuierlicher wie intermittierender Bestrahlung die gleiche Gesamtexposition und vergleicht die dabei erzeugten Schwärzungen, oder man arbeitet in allen Fällen auf gleiche Schwärzung hin und vergleicht die entsprechenden Expositionszeiten miteinander. Wir haben zwecks gegenseitiger Kontrolle beide Methoden benutzt.

Methode I. Die größte Schwierigkeit bestand in der Konstanthaltung der Strahlung. Vor jeder Versuchsreihe ließen wir die Röhre einige Minuten „einlaufen". Durch Verwendung der sensibilisierten Schleußner NEO-Röntgenplatte konnte die Versuchsdauer auf ein erträgliches Maß herabgedrückt werden, jedoch ergaben auch nichtsensibilisierte Platten das gleiche Resultat.

Nachdem sich die Röhre eingelaufen hatte, wurde die Hauptblende geöffnet, und die Strahlung gelangte auf Feld 1 (Sektor 1) der Platte. Dieses wurde 10 Sek. kontinuierlich der Bestrahlung ausgesetzt, während die restlichen fünf Felder von den Schiebeblenden verdeckt waren und die Scheibe stillstand. Nach Ablauf der mit einem halbe Sekunden schlagenden Metronom gemessenen 10 Sek. wurde Feld 1 (1) verdeckt, die Hauptblende geschlossen und die Scheibe in Drehung versetzt, bis sie die Tourenzahl 300/Min. erreicht hatte. Hierauf wurde die Hauptblende, nachdem die Felder 2 (4), 3 (7), 4 (10) und 5 (13) freigemacht waren, wieder geöffnet und dann gemäß der jeweiligen Sektoröffnung unter Benutzung einer Stoppuhr Feld 2 (4) nach 75 Sek., Feld 3 (7) nach 154 Sek., Feld 4 (10) nach 319 Sek. und Feld 5 (13) nach 660 Sek. verdeckt, so daß alle vier mittleren Felder in summa gleich lang bestrahlt wurden. Schließlich wurde die Scheibe wieder arretiert und das letzte Feld 6 (16) zur Kontrolle wie das erste 10 Sek. kontinuierlich der Bestrahlung ausgesetzt.

Ergebnisse. Hätte das Intermittieren einen abschwächenden Einfluß, so müßten die Schwärzungen nach den höheren Sektornummern hin kleiner werden. Die mit dem Martensschen Polarisationsphotometer[1]) ausgeführten Messungen an den völlig schleierfreien Platten ergaben für alle Felder gleiche Schwärzungen (innerhalb der möglichen Fehlergrenze). Die Tabelle I gibt eine Übersicht über die aus einer Meßreihe erhaltenen Resultate.

Tabelle I.

N	α °	q	τ Sek.	t Sek.	T Sek.	S (A)	t Sek.	T Sek.	S (B)	t Sek.	T Sek.	S (C)
1	—	—	—	10	10	1,29	15	15	1,73	20	20	2,04
4	48,3	6,5	0,026	10	75	1,27	15	113	1,70	20	150	2,01
7	23,4	14,4	0,013	10	154	1,28	15	231	1,69	20	308	2,01
10	11,3	30,9	0,007	10	319	1,28	15	479	1,69	20	638	2,04
13	5,5	65,0	0,003	10	660	1,27	15	990	1,68	20	1320	1,99
16	—	—	—	10	10	1,27	15	15	1,72	20	20	2,01
Maximale Abweichung v. Mittel:						± 1%			± 2%			± 2%

Hier bedeutet N die Sektornummer, α die Winkelöffnung der Scheibe, q das Verhältnis zwischen Pause und Dauer der Einzelbestrahlung τ, t die Dauer der Gesamtbestrahlung in den einzelnen Fällen, T die Versuchsdauer (Pausen + Gesamtbestrahlung) für jedes einzelne Feld und S die als Logarithmus der Opazität definierte Schwärzung, deren Werte den verschiedenen Versuchsreihen A, B, C usw. entstammen.

Um die Gleichmäßigkeit der Energieverteilung auf die Platte zu prüfen, wurden einige kontinuierliche Aufnahmen bei geöffneten Blenden gemacht, deren Ausphotometrierung Gleichheit der Schwärzungen aller Felder ergab. Sämtliche Plattenstreifen (4×18 cm) wur-

[1]) Dieses wurde von Herrn Prof. Dessauer, Direktor des „Inst. f. d. physikal. Grundlagen d. Medizin" der Frankfurter Universität, freundlichst zur Verfügung gestellt.

Digitized by Google

den in frischem Metolentwickler 3 Min. bei 16° C, diejenigen einer Meßreihe gleichzeitig in einer Schale entwickelt.

Fig. 2 zeigt die Brauchbarkeit der Methode I bezüglich ihrer Empfindlichkeit an einem Vergleich mit Licht. Die Kurven stellen die Schwärzung S als Funktion der Sektornummer N dar: die obere entspricht der Versuchsreihe A für Röntgenbestrahlung, während die untere aus den Ergebnissen einer analogen Versuchsreihe mit einer Scheinerlampe (1 m), Schleußner Viridinplatte und 20 Sek. Gesamtexposition unter sonst gleichen Bedingungen gewonnen wurde. Neigt sich die Lichtkurve bei den höheren Sektornummern zu beträchtlich kleineren Schwärzungswerten, so verläuft die Röntgenkurve nahezu parallel mit der Abszissenachse.

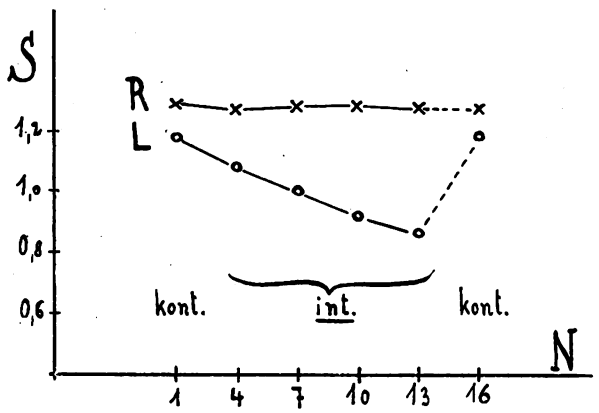

Fig. 2.

Methode II. Wieder wurde zu Anfang und Ende der Versuchsreihe je eine kontinuierliche Aufnahme an den beiden Enden des Plattenstreifens gemacht, während dessen mittlerer Teil in einer Breite von etwa zwölf Feldern abgeblendet war. Zwischen diesen beiden Aufnahmen wurde bei rotierender Scheibe (300 Tour./Min.) und verdeckten Plattenenden der mittlere Teil 5 Min. der intermittierenden Bestrahlung ausgesetzt. Der Vergleich des berechneten Sektors N mit dem beobachteten Sektor N' gleicher Schwärzung ergab für die Bestrahlung mit Licht $N' < N$ (12), für Röntgenbestrahlung $N' = N$. Tabelle II gibt ein Beispiel zahlenmäßig wieder.

Tabelle II.

Strahlung (Platte)	t	S	N	N'
Licht (Viridin) . .	20 Sek.	1,17	4	fast 3
Röntgen (Neo) . .	10 „	1,12	7	7

Versuch einer Erklärung. Das unterschiedliche Verhalten der Bromsilberemulsion gegenüber Licht- und Röntgenstrahlen läßt sich durch folgende Vorstellungen verständlich machen: Nach den modernen Anschauungen über Strahlungsemission und -absorption kann man sich die energetischen Elementarquanten ($h\nu$) durch die lebendige Kraft von Kugeln, mit denen die strahlungsempfindlichen Moleküle bombardiert werden, dargestellt denken. Die Kraft, die die Atome des Bromsilbermoleküls Ag und Br zusammenhält, sei vergleichsweise dargestellt durch eine Federkraft, die zwischen den beiden Atomen wirksam ist. Das Elementarquantum $h\nu$ für Röntgenstrahlen ist infolge der vielfach größeren Schwingungszahl ν der Röntgenstrahlen erheblich größer als für sichtbare Strahlen. Das Bestrahlen des Bromsilbermoleküls durch Röntgenstrahlen entspricht daher einem Bewerfen des Moleküls mit Bleikugeln, während die Bestrahlung mit Licht dem Bombardement mit beispielsweise Holzkugeln verglichen sei. Stellt man sich nun z. B. das Silberatom fest vor und bewirft das an der Feder hängende Bromatom mit Kugeln, so kann man sich vorstellen, daß jede Bleikugel, die das Bromatom trifft, eine derartige lebendige Energie besitzt, daß die Feder zerrissen wird. Wird dage-

Digitized by Google

gen das Bromatom mit Holzkugeln beworfen, so wird nur in dem günstigsten Falle, daß eine große Anzahl von Holzkugeln gleichzeitig auftrifft, eine Zerreißung der Feder erfolgen. Die Zerreißung ist gleichbedeutend mit Ausscheiden eines Silberkeims und damit Überführung des Bromsilbers in den Zustand der Entwicklungsfähigkeit. Ist aber die Kraft nicht hinreichend, um die Verbindung zwischen Brom- und Silberatom zu zerreißen, so wird die Feder das Bromatom wieder zum Silberatom zurückziehen. Auf diese Weise kann man sich vorstellen, wie auch bei intermittierender Belichtung durch Röntgenstrahlen jedes Elementarquantum, das auf das Bromsilbermolekül auftrifft, seine Wirkung hervorruft, dagegen für das Wirksamwerden der Lichtstrahlen einerseits eine gewisse Minimalenergie erforderlich ist, andererseits bei Unterbrechung dieser Minimalenergie das Bromatom stets wieder von dem Silberatom angezogen wird, und damit eine größere Gesamtenergie erforderlich ist, um eine Zerreißung herbeizuführen. Diese Vorstellung kann natürlich nur ganz allgemein die Vorgänge deuten. Es soll an anderer Stelle versucht werden, auf Grund eingehender Berechnungen die Möglichkeit einer derartigen Deutung näher zu untersuchen.

Literatur.

1. Annalen der Physik 1914, Bd. 45, S. 399. — 2. Zschr. f. wissenschaftl. Photographie 1921, Bd. 21, S. 105. — 3. Die Umschau, Bd. 26, S. 561. — 4. Zahnärztl. Rundschau 1923, Nr. 29/30. — 5. Verhdl. d. Dt. Röntgengesellschaft, Bd. 14, S. 53. — 6. K. Schwarzschild: I. Über die Abweichungen vom Reziprozitätsgesetz für Bromsilbergelatine, Phot. Corr. 1899, S. 109. II. Über die Wirkung intermittierender Belichtung auf Bromsilbergelatine, Phot. Corr. 1899, S. 171. — 7. E. Englisch: Über die Wirkung intermittierender Belichtungen auf Bromsilbergelatine, Arch. f. wiss. Phot. 1899, S. 117. — 8. Helmholtz, Wied. Ann. 1893 (48), S. 389. — 9. S. z. B. Leimbach, Zeitschr. f. wiss. Phot. 1909, S. 157. — 10. Glocker und Traub: Das photogr. Schwärzungsgesetz der Röntgenstrahlen, Phys. Zschr. 1921 (22), S. 345. — 11. S. Eder, Handb. der Photogr. II, S. 20. — 12. Vgl. Schwarzschild II, l. c. —

Aus dem Zentral-Röntgeninstitut der Universität in Innsbruck (Prof. Staunig).

Physikalisch-chemische Wirkung der Röntgenstrahlen.

Referat, gehalten auf dem 88. Kongreß Deutscher Naturforscher und Ärzte in Innsbruck.

Von

Dr. **D. Lieber.**

Es ist mir die Aufgabe gestellt, den gegenwärtigen Stand des Wissens über die physikalisch-chemische Wirkung der Röntgenstrahlen zu besprechen, und ich habe die Absicht, diese Frage mit Rücksicht auf die Umgebung zu behandeln, nämlich im Rahmen des Interesses, das der Mediziner derselben entgegenbringt. Das Objekt, auf welches die Röntgenstrahlen einwirken, ist dann entweder eine künstlich hergestellte Versuchsanordnung, die aber immer einen bestimmten und gewollten Zusammenhang mit den Vorgängen im Organismus besitzt, oder der Organismus selbst.

Daß die Röntgenstrahlen auf den Organismus einwirken, ist längst bekannt, es liegt eine große Reihe von Erfahrungstatsachen darüber vor, aber es fehlt gegenwärtig noch eine ausreichende und einheitliche Erklärung dieser Vorgänge so gut wie vollständig. Dagegen fehlt es nicht an Erklärungsversuchen, von denen ich eine gewisse Gruppe von vornherein ausschalten will: es sind das vor allem jene, welche durch Vergleiche das Problem zu lösen trachten. Die Wirkung der Röntgenstrahlen umfaßt Erscheinungen, die sich mit keiner anderen vergleichen lassen, wenn man sich nicht damit begnügen will, z. B. den schließlichen Effekt einer Bestrahlung geringerer Dauer mit dem Worte „Röntgenkater“ abzutun, oder die nach längerer Bestrahlung auftretenden schweren Veränderungen des Gewebes Röntgenulkus zu nennen, oder

Digitized by Google

mit Verbrennungen und ähnlichem zu vergleichen, ohne Rücksicht auf die gänzlich verschiedene Entstehung und deshalb völlige Zusammenhanglosigkeit der beiden Vorgänge. Andere Erklärungsversuche nehmen für sich den Schein in Anspruch, die Röntgenwirkung auf höchst einfache bekannte Dinge zurückzuführen, wie es etwa die sogenannte Zuckerwürfelhypothese tut, deren Inhalt als einziges Beispiel rasch angeführt sei. Einerseits ist eine Menge von Würfelzuckerstücken geordnet, Fläche auf Fläche, andererseits liegen solche Zuckerstücke wirr durcheinander, und nun wird auf beide Anordnungen mit der flachen Hand mehrmals geschlagen; dann werden Vermutungen über die Wirkung dieser Schläge ausgesprochen. Die geordnet liegenden Zuckerstücke werden mit dem normalen Gewebe, die ungeordneten mit krankhaft verändertem verglichen, die Schläge mit der flachen Hand mit den Röntgenstrahlen, und aus einem solchen Vergleichsobjekt werden dann Schlüsse auf die biologische Wirkung der Röntgenstrahlen gezogen. Niemand wird bei einem solchen Vergleich das tertium comparationis, um das es sich ja eben handelte, angeben können, und ich kann mich nur vollinhaltlich den aus der letzten Zeit stammenden Worten Heidenhains anschließen, daß das Ganze eine wertlose Dialektik darstellt. Derartiges wäre selbst dann noch abzulehnen, wenn schon die Zeit da wäre, vollendet klargestellten Wissensbesitz zu popularisieren. Auch das Hereinziehen der Arndt-Schulzschen Regel, die selbst soviel umstritten ist, und ebenso des Reizproblemes ist der Ergründung der Frage bisher wenig förderlich gewesen, da dadurch weder eine neue Forschungsmethode, noch neue Tatsachen in den Kreis der Betrachtungen treten, sondern nur, wie Schade so richtig sagt, eine Gedankensperre errichtet wird, die sich wie von selbst immer mehr ausbreitet, indem man sich, wie bekannt, mit dem bloßen Worte Reiz nicht begnügt, sondern noch einen „nutritiven, formitativen, funktionellen oder entzündlichen Reiz" als Wörter an die Stelle von zweckmäßigen und reinen Experimentaluntersuchungen setzt. Auch hier haben diese Wörter die gleiche hemmende Wirkung entfaltet, wie anderwärts die Wörter Mimikry, Lebenskraft und ähnliche.

Dagegen steht als Hilfe für die Erklärung der Vorgänge, die sich unter dem Einflusse der Röntgenstrahlen im Organismus abspielen, das große und durch ungezählte Experimentaluntersuchungen bestens gestützte Wissensmaterial der physikalischen Chemie mit all seinen vielfältigen Zweigen zur Verfügung, und man wird durch seine Anwendung in die Lage kommen, den Wissensstand in bezug auf Ursachen und Hergang biologischer Vorgänge bis auf den wohlgesicherten Boden chemischer Reaktionen, ja sogar schließlich atom-physikalischer Vorgänge zu bringen, wenn man nur die dort erprobten Arbeitsmethoden systematisch auf das Gebiet der Biologie anwendet und an dasselbe anpaßt. Auch in der Biologie hat das Wort „Zelle" bis in die allerletzte Zeit abschreckend gewirkt, abschreckend vor jedem Versuch, in das Innere dieses letzten Elementes, wie es Virchow nannte, eindringen zu wollen. Er sagt: „Wenn es sich darum handelt, die Sachen zu verstehen, den Hergang zu begreifen, dann bleibt nichts anderes übrig, als auf die Elementarbestandteile zurückzugehen, und die Elementarbestandteile sind für den Chemiker die Atome, für den Physiker die Moleküle, und für den Biologen die Zelle", was damals gewiß sehr richtig und dem Wissensstande völlig angepaßt war; doch ist inzwischen der Atom- und Elementbegriff des damaligen Chemikers sehr zum Vorteil der Entwicklung chemischen Denkens durch die neuere Atomphysik gefallen bzw. geändert worden, und es ist das Bestreben der neueren Biologie darauf gerichtet, auch die Zelle nicht als Letztes und Unantastbares zu betrachten.

Fragen wir uns nach der Natur des Systems, auf welches wir die Röntgenstrahlen einwirken lassen, so sehen wir den Organismus zusammengesetzt aus Lösungen, die sich teils im Inneren der Zellen, teils außerhalb derselben befinden, die also zu beiden Seiten der Zellwände vorhanden sind, so daß wir auch hier nicht ein Humoralsystem oder ein Zellularsystem vor uns haben, sondern beide gleichzeitig, etwa Zellwände bzw. Membranen, auf deren beiden Seiten sich Lösungen befinden. An dieser Stelle darf ich wohl erwähnen, daß als Membran im Sinne der Kolloidchemie auch Phasengrenzflächen aufzufassen sind. Außer den wässerigen

Digitized by Google

Lösungen, die wohl bei allen Wachstumvorgängen, seien sie normaler oder abnormaler Art, eine ganz besonders wichtige Rolle spielen, kommen fett- und lipoidartige Stoffe und deren Lösungen in Frage, während die Einwirkung auf fertiggebildete, feste Bestandteile erst als Folgeerscheinung der vorgenannten in Betracht kommen dürften. Die wässerigen Lösungen enthalten Elektrolyte, also anorganische und organische Salze verschiedener Art und Konzentration, und diese Salze sind nach den Lehren der Dissoziationstheorie teils als Molekeln vorhanden, zum großen Teile aber auch in ihre Ionen gespalten, da es sich doch im allgemeinen um ziemlich verdünnte Lösungen handelt. Diese Ionen faßt die Elektrochemie als elektrisch geladene Atome oder Atomgruppen auf, die infolge ihrer elektrischen Ladung befähigt sind, sich in der Strombahn des elektrischen Gleichstromes zu bewegen, oder, wie man auch sagen kann, von elektrisch geladenen Körpern angezogen oder abgestoßen zu werden. Außer diesen Ionen finden sich auch viele Kolloide, die ebenfalls elektrisch geladen in der Strombahn wandern können, denen man aber mit Ostwald den Namen Elektrosomen gegeben hat, weil die Größen ihrer Ladungen nicht den Gesetzmäßigkeiten der Dissoziationstheorie entsprechen, sondern ihre Elektronenzahl die der Ionen oft ungemein übertrifft. Die kolloid gelösten Eiweiße sind außerdem noch amphoter, so daß ein und dasselbe Eiweiß bei der Dissoziation in saurer Lösung ein positiv geladenes Eiweißion gibt, bei der Dissoziation in alkalischer Lösung dagegen ein negatives, daß es demnach in drei Zustandsarten vorkommen kann; es wandert dann in neutraler Lösung in der Strombahn entweder überhaupt nicht, oder nach beiden Seiten gleichmäßig, in saurer Lösung zur Kathode, in alkalischer zur Anode; und diesem verschiedenen elektrischen Verhalten entspricht auch ein sehr verschiedenes Verhalten im Kolloidcharakter, in der Löslichkeit und Koagulierbarkeit, in der Viskosität, dem osmotischen Drucke, bei der Salzbildung und der Neigung zu irreversiblen Veränderungen. Außerdem erwähne ich noch die Gleichgewichtsverhältnisse an den Membranen, welche durch die Arbeiten Donnans in klassischer Weise auf Grund der Thermodynamik klargelegt wurden und welche für das biologische Geschehen von größter Wichtigkeit sind. Ein ganz einfaches Beispiel kann wohl rasch das allerwesentlichste des Donnanschen Gleichgewichtes charakterisieren: in einem von einer Membran umgebenen Raume befindet sich ein Eiweiß-Na-Salz in wässeriger Lösung, also gespalten in Na- und Eiweißionen, und es können die Na-Ionen durch die Membran diffundieren, die Eiweißionen dagegen nicht. Wird nun diese Membran von außen her von einer NaCl-hältigen Lösung umspült, so kann das sonst leicht durch die Membran diffundierende NaCl nicht durch die Membran eindringen, und würde, wenn es von vornherein innerhalb der Membran gewesen wäre, durch die Eiweiß-Na-Salzlösung verdrängt. Es entsteht also eine einseitige Durchlässigkeit der Membran, für das sonst leicht diffusible NaCl im Sinne einer Verdrängung aus dem Innenraume dieser Anordnung. Ist aber außerhalb der Membran zum Beispiel eine KCl-Lösung, so wird das K-Ion als ein Ion, welches vom Na, das sich innen befindet, verschieden ist, in hohem Maße angezogen, also durch die Membran hineindiffundieren, und wenn es von Anfang an der Na-Eiweißlösung im Inneren zugesetzt war, wird das K-Ion innerhalb der Membran geradezu festgehalten. Das Vorhandensein solcher nicht diffusibler Ionen, wie es Eiweißionen sind, hat gleichzeitig das Auftreten osmotischer Kräfte und das Auftreten elektrischer Ladungen zu beiden Seiten der Membran zur Folge, so daß die Membran selbst der Sitz der elektrischen Ladungen ist. Es steht zu erwarten, daß aus dem Donnanschen Gleichgewicht, das sich auch bei nur unvollkommener Durchlässigkeit von Membranen für gewisse Stoffe schon einstellt, viele der Lebensvorgänge erklärt werden können, die teils dem Gebiete der Osmose, teils dem der elektrischen Erscheinungen im Organismus angehören. Das ist im wesentlichen das System, auf welches die Röntgenstrahlen wirken. In der Atomphysik hat man sich nun ganz bestimmte Anschauungen über die Veränderungen gebildet, die durch Röntgenstrahlen an den Atomen selbst hervorgerufen werden. Drei Fälle scheinen möglich: es kann eines der Elektronen, welche den Kern des Atomes umkreisen, aus dessen Wirkungssphäre weiter entfernt werden, wodurch das Atom energiereicher wird; es befindet sich

Digitized by Google

dann im sogenannten Bohrschen oder erregten Zustande, welchen man mit Holthusen für die Grundlage photochemischer bzw. biologischer Reaktionen halten muß. Zweitens ist es möglich, daß ein Elektron gänzlich abgeschleudert wird, was dazu führt, daß die Luft bzw. Gase überhaupt unter dem Einfluß von Röntgenstrahlen elektrisch leitend werden. Der dritte mögliche Fall besteht darin, daß die Translations- oder die Rotationsenergie der Molekeln oder die intramolekularen Bewegugen der Atome innerhalb der Molekeln erhöht werden; in diesen letztgenannten Fällen wird der Wärmeinhalt des Systems erhöht und die Vergrößerung der Translationsenergie gibt sich im besonderen bei genügender Größe durch eine Temperaturerhöhung zu erkennen. Daß die zuerst besprochene Möglichkeit tatsächlich eintritt, daß nämlich ein Elektron weiter aus der Wirkungssphäre des Atomkernes entfernt wird und so das Atom in den erregten Zustand übergeht, haben Ellinger und Landsberger dadurch nachweisen können, daß bei der langsamen Rückkehr des erregten Atomes in seinem ursprünglichen Zustand von demselben eine Eigenstrahlung ausgesendet wurde, welche unter geeigneten Bedingungen dem Auge als Fluoreszenzstrahlung sichtbar gemacht werden konnte. Dessauer hat nun Versuche gemacht, bei welchen er die Abschleuderung von Elektronen in Elektrolytlösungen durch Änderungen in der Leitfähigkeit nachweisen wollte; um nun eine rasche Rückbildung des Vorganges, die er in einer wässerigen Lösung voraussehen zu müssen glaubte, zu verhindern, bestrahlte er an Stelle wässeriger Lösungen hochprozentige Gelatinelösungen, die den Elektrolyten enthielten. Der Ausgang des Versuches war negativ, es konnte keine Änderung des Leitvermögens einwandfrei nachgewielen werden. Ähnliche Versuche hat in neuester Zeit A. Janitzky unternommen und gelangte ebenfalls zu einem negativen Ergebnis.

Die hauptsächliche Art der Auffassung des Einflusses der Röntgenstrahlen auf den Organismus seitens Dessauers besteht aber in folgendem: er nimmt an, daß bei der Bremsung der durch die Primärelektronen abgeschleuderten Sekundärelektronen auf engst begrenzten Gebieten eine außerordentliche Temperaturerhöhung eintritt, so daß lokal Temperaturen von 100 bis 1000 Grad auftreten können, die er wegen der engen räumlichen Begrenzung als Punktwärme bezeichnet. Infolge dieser hohen Temperaturen würden dann die Eiweißkörper bzw. überhaupt die Körperbestandteile zersetzt und ihre Zersetzung und ihre Zersetzungsprodukte rufen nach seiner Meinung die Röntgenwirkungen hervor. Wenn schon eine solche Art von Erklärung angesichts der großen Verschiedenheit der Wirkungen der Röntgenstrahlen, unter denen auch unbezweifelbare Heilwirkungen zu erwähnen sind, sehr viel Unwahrscheinliches an sich hat, so muß noch gesagt werden, daß Heidenhain die ganze Art der mathematischen und physikalischen Deduktionen Dessauers als unrichtig bezeichnet, und daß sich auch Holthusen vorläufig gegen eine solche summarische Behandlung der Einwirkung der Röntgenstrahlen auf die Atome wendet, die nichts anderes im Auge hat als eine lokale Temperaturerhöhung.

Eine andere Auffassung der Wirkung der Röntgenstrahlen geht dahin, daß durch dieselben der Dispersitätsgrad der kolloidal gelösten Stoffe vermindert wird, daß sich also aus den Kolloidteilchen gröbere bilden, indem nämlich die gleichnamig geladenen Kolloidteilchen durch die Bestrahlung ihre Ladung, die sie voneinander getrennt hält, durch Elektronenabschleuderung teilweise beseitigt. Auch Wels hebt die elektrische Ladung der Phasengrenzfläche hervor, die infolge der gleichsinnigen Ladung die Stabilität der kolloidalen Lösungen garantiert, insofern sich die gleichnamig geladenen Teilchen gegenseitig abstoßen; durch Entladung dieser Phasengrenzfläche tritt dann eine Zusammenlagerung der Kolloidteilchen ein und bedingt so die Ausflockung. Die Grundlage zu dieser Anschauung geben Versuche von Siedentopf, Aman, Hortwanger, Strauß u. a., bei denen z. B. in optisch leeren Lösungen von S oder P bei Bestrahlung das Auftreten von Submikronen beobachtet wurde. Andere Forscher erblicken aber hierin nur eine allotrope Umwandlung dieser Elemente. Bei der Bestrahlung von kolloidalen Lösungen von Eiweiß wird neben der nur manchmal auftretenden

Digitized by Google

Ausflockung stets eine Verschiebung der Reaktion nach der sauern Seite hin nachgewiesen, so daß es ganz gut möglich erscheint, daß die Verschiebung der Reaktion die Azidosis, die erste Folge der Bestrahlung ist und die Ausflockung von Eiweiß sich dann nur aus dieser ergibt. Gewöhnlich kommt es nicht zur Ausflockung, sondern zu einer Erhöhung der Viskosität, und es ist immerhin bemerkenswert, daß z. B. Wels seine Versuche nicht immer zu reproduzieren imstande war und besonders günstige Ergebnisse an kurz dialysierten Globulinsolen beobachtete, die vielleicht doch noch mehr weniger große Megen gelöster anorganischer Salze und ihrer Ionen enthielten, auf welche vielleicht die Röntgenstrahlung primär einwirkte. Auch aus den Arbeiten von Gottschalk und Nonnenbruch und von Hirsch und Petersen folgt nämlich als erste Wirkung die Verschiebung der Wasserstoffionenkonzentration nach der sauern Seite hin. Im allgemeinen möchte ich noch dazu bemerken, daß durch Versuche, die mit möglichst elektrolytfreien kolloidalen Lösungen angestellt werden, wohl die Versuchsanordnung sehr vereinfacht erscheint, daß sie aber dann den Verhältnissen im Organismus nicht mehr entspricht, weil dort immer außer den gelösten Kolloiden auch gelöste Elektrolyte vorhanden sind, und überdem noch die Zellmembranen. Petry hielt für den unmittelbaren Effekt der Bestrahlung den, daß das Gewebe für den Sauerstoffzutritt empfindlich gemacht wird, und die Latenzzeit entspricht nach ihm jener Zeitdauer, deren die Einwirkung der Sauerstoffatmung bedarf, um das durch die Bestrahlung empfindlich gemachte Gewebe hinreichend zu schädigen. Wasserstoffsuperoxyd erwies sich als besonders wirksam bei der Sensibilitätsbeeinflussung, während Kohlendioxyd gegenteilig wirkt. Auch Pichler und Wöber fanden, daß sauerstoffabspaltende Stoffe wie Kaliumchlorat in saurer Lösung sehr unterstützend bei Röntgenbestrahlungen wirken. Dagegen kam Wels in derselben Sache zur Anschauung, daß der wachstumhemmende Einfluß der Röntgenstrahlen nicht auf eine Beeinflussung der Oxydationsvorgänge zurückzuführen sei. Dabei ist aber wieder zu bedenken, daß nach Arnoldi und Ferber nach Injektionen von Ca-Salzen und anderen der eingeatmete Sauerstoff besser ausgenützt wird und die innere Gewebsatmung gefördert wird. Nach Mendéléeff erscheinen die Ca-Ionen als eigentliche Anreger des Zellwachstums. Im Sinne einer Entladung gleichnamig geladener Kolloidteilchen faßt Wels auch die Einwirkung der Strahlung auf Fermente ins Auge und hält die Inaktivierung für eine Folge von Aggregatbildung; doch betont er auch nebenbei die Möglichkeit einer Beeinflussung der Permeabilität der Zellwände. Levy-Dorn und Schulhof finden in ihrer Abhandlung zur Frage der Blutgerinnung nach Röntgenbestrahlung, daß die Beförderung der Gerinnung nicht durch einen größeren Gehalt an Gerinnungsfermenten erklärbar sei und daß die bisherigen Anschauungen zu einer Erklärung nicht ausreichen. Die von Berg und Ellinger vermutete Abhängigkeit der Sensibilitätssteigerung von der Ordnungszahl der Metalle wurde auch von Holthusen und Kroetz und von Wels nachgeprüft, und ich erwähne besonders die folgenden Versuche des letztgenannten. Es wurde eine Hämaselösung nacheinander mit äquivalenten Chloridlösungen von Na, K, Ca und Rb versetzt und bestrahlt. Beim Vergleich von Na mit Ca erwies sich die mit Ca-Chlorid versetzte Lösung als strahlenempfindlicher, was sich im Sinne der Betastrahlen- oder Elektronenemission aus der höheren Ordnungszahl des Ca erklären ließ; beim Vergleich der Ca-hältigen Lösung mit der Rb-hältigen mußte aus demselben Grunde eine größere Wirkung bei der Rb-hältigen Lösung erwartet werden, sie tritt aber bei der Ca-Lösung auf; und schließlich stehen Ca und K im periodischen System der Elemente als unmittelbare Nachbarn nebeneinander, woraus auf eine ziemlich gleiche Wirkung beim Zusatz dieser beiden Lösungen zu schließen ist, während aber tatsächlich wieder die Ca-Lösung erheblich wirksamer ist, so daß also ein Einfluß der Betastrahlung nicht erkennbar ist und Wels die besondere Wirksamkeit des Ca dessen Zweiwertigkeit zuschreibt, da die übrigen genannten Elemente alle einwertig sind.

Zum Schlusse möchte ich noch ersuchen, meine eigene Anschauung in dieser Sache äußern zu dürfen, und möchte die Arbeitsmethode angeben, die ich der Durchführung meines

Digitized by Google

Arbeitsplanes zugrunde gelegt habe, wobei ich mich in der Art einer Zusammenfassung auf einige Punkte beschränken will.

Ich halte das System, welches Donnan bei dem nach ihm benannten Gleichgewichtszustande betrachtet hat, für dasjenige, welches den Systemen im Organismus am nächsten kommt, und zwar aus folgenden Gründen: Es ist eine ganz oder teilweise halbdurchlässige Membran vorhanden, zu deren beiden Seiten sich Flüssigkeiten befinden, in denen sowohl Elektrolyte als auch Kolloide gelöst sind, die teilweise die Membran leicht passieren können, teilweise aber von derselben mehr oder weniger am Diffundieren gehindert werden. An diesen Membranen stellen sich osmotische Druckkräfte ein, und außerdem treten elektrische Ladungen auf, welche beiden Arten von Energieansammlung wieder gegenseitige Wirkungen im Gefolge haben. Es erklären sich somit aus dem Donnanschen Gleichgewicht mindestens sehr viele Erscheinungen der Osmose, wie etwa die Aufnahme oder Abscheidung gelöster Stoffe. Andererseits aber auch die ungemein empfindliche Abstimmung der Zusammensetzung der verschiedenen Flüssigkeiten gegenüber den Lebensfunktionen der Zellen. Weiter lassen sich aus dem Donnanschen Gleichgewichte auch die elektrischen Erscheinungen des menschlichen und tierischen Organismus erklären. Es entspricht also diese Versuchsanordnung in ihren Bestandteilen vom physikalisch-chemischen Standpunkte weitgehend den wesentlichen Bestandteilen der Zelle und ihrer Umgebung und bietet die Möglichkeit, eine große Zahl von Funktionen derselben zu erklären.

Zweitens halte ich diese Anordnung wegen des gleichzeitigen Auftretens elektrischer und osmotischer Kräfte an der Membran und wegen des engen Zusammenhanges zwischen diesen Kräften für jene Stellen im Organismus, an denen die Röntgenstrahlen mit großer Wahrscheinlichkeit durch ihre oben geschilderte Einwirkung auf die Atome, Ionen, Molekeln und Elektrosomen derartige Veränderungen hervorrufen können, daß sich daraus Änderungen in den osmotischen Verhältnissen ergeben, deren letzte Folge eine biologische Wirkung ist.

Als dritten Punkt will ich endlich erwähnen, daß es in manchen Fällen möglich sein wird, diejenigen durch die Röntgenbestrahlung hervorgerufenen Veränderungen in den Elektrolytlösungen des Organismus, die in Form von Änderungen im Gehalte an gewissen anorganischen Stoffen im Gewebe fixiert worden sind, mit Hilfe der mikrochemischen Methoden nachzuweisen, wobei ich ganz besonders an Änderungen im Gehalte an Ca und K denke. Diese beiden Elemente bzw. ihre Verbindungen verhalten sich in Rücksicht auf die Durchlässigkeit vom Membranen antagonistisch, so daß Ca die Zellwände verstopft, während K sie durchlässig macht, und spielen, wie ganz besonders aus den geradezu klassischen Arbeiten Watermans hervorgeht, in diesem Sinne eine bedeutende Rolle, z. B. beim Haarwachstum, dem die Röntgenepilation gegenübersteht, und bei manchen malignen Tumoren, unter denen ja auch einige durch Röntgenbestrahlung geheilt werden können. Daß es sich um Änderungen im Elektrolytgehalt der Körperflüssigkeiten und nicht allein um lokale Wirkungen der Röntgenstrahlen handelt, darauf scheinen mir die vielen und wertvollen Ergebnisse Koks und Vorlaenders hinzuweisen, die Mäuseteerkrebs am besten bei geringen Allgemeinbestrahlungen, ja sogar bei Allgemeinbestrahlung mit Ausblendung des Tumors erzielten, und die Arbeiten Casparis, der in einer Transfusion bzw. Injektion gesunden Blutes oder Blutserums eine erhebliche Unterstützung der Heilwirkung der Röntgenbestrahlung erkannte. Auch Brandenburg sagt, daß die Heilung vom Mäusekrebs durch Vorgänge bedingt ist, die im gesunden Gewebe unter dem Einfluß der Röntgenstrahlen zustande kommen.

So erblicke ich hiermit in einer geeigneten Kombination von Röntgenbestrahlung mit mikrochemischen Untersuchungen und eventuell mit Injektion geeigneter Lösungen unter Rücksichtnahme auf die Lehren des Donnanschen Gleichgewichtes die Möglichkeit einer neuen Forschungsmethode, vielleicht sogar da und dort einer gewollten Beeinflussung der sich abspielenden Vorgänge.

Digitized by Google

Aus der inneren Abteilung (Dir. Arzt: Dr. Steinitz) und der urologischen Abteilung (Dir. Arzt: Dr. Praetorius) des städt. Krankenhauses Siloah zu Hannover.

Über rechtsseitigen idiopathischen Zwerchfellhochstand.

Von

Dr. **Ernst Steinitz.**

Häufiger als in der Literatur eines anderen Krankheitsbildes wiederholt sich beim idiopathischen Zwerchfellhochstand die Erscheinung, daß veröffentlichte Fälle von späteren Untersuchern als Fehldiagnosen erkannt und unter Berichtigung der Diagnose aufs neue mitgeteilt werden. Gewöhnlich handelte es sich darum, daß eine Zwerchfellhernie fälschlich als Zwerchfellhochstand angesehen worden war.

Ich möchte meine eigene Diagnose in einem Falle richtigstellen, den ich 1922 in dieser Zeitschrift als rechtsseitigen idiopathischen Zwerchfellhochstand mitgeteilt habe (Fall 6). Es lag hier zwar ein Zwerchfellhochstand vor, aber kein idiopathischer, sondern nach dem weiteren Verlauf eine Hochdrängung des Zwerchfelles durch einen sich langsam entwickelnden Nierentumor.

Die Patientin war seinerzeit nur wegen Herzbeschwerden in ärztliche Behandlung gekommen, die sich aus der, besonders im Röntgenbilde erkennbaren, starken Herzverdrängung durch das hochgetretene rechte Zwerchfell erklären ließen. Sonst war damals kein krankhafter Befund festzustellen; auch bei einer kurz vorhergegangenen Laparotomie wegen Myoms war kein Tumor bemerkt worden. Anderthalb Jahr später begab sie sich wegen Harnblutens und zunehmenden allgemeinen Verfalls in urologische Behandlung.

In der rechten Nierengegend fühlte man einen weit über kindskopfgroßen Tumor, der allseitig adhärent und vollkommen unverschieblich war. Starke Venektasien der Bauchdecken, besonders rechts. Fieber bis 39°. — Zystoskopie zeigte hyperämische, ödematöse Ureterenmündung rechts. Funktionsprüfung mit Indigo ergab links nach 6 Minuten tiefblaue Färbung, rechts noch nach 10 Minuten Farblosigkeit. Der Ureterenkatheter stieß rechts 12 cm oberhalb der Mündung auf ein Hindernis, aus diesem Katheter entleerten sich nur spärliche Tropfen blutigen Urins. — Diagnose: Maligner, von der rechten Niere ausgehender Tumor. — Operation mußte als aussichtslos abgelehnt werden. Zwei Monate später erfolgte der Exitus, Sektion wurde leider verweigert.

Die Berichtigung meiner damaligen Diagnose scheint mir deshalb von Belang, weil damit wieder einer von den drei in der Literatur aufgetauchten Fällen von rechtsseitigem idiopathischen Zwerchfellhochstand in Fortfall kommt. Der 1916 von Gläßner veröffentlichte Fall ist 1922 von Freud und Horner als Zwerchfellhernie sichergestellt worden. Es bleibt nunmehr nur noch ein Fall übrig, der von Eppinger in seiner Monographie über die Pathologie des Zwerchfells lediglich in einer Fußnote erwähnt wird. Wenn Eppinger das weitere Schicksal dieses Falles etwa noch mitteilen könnte und sich am Ende auch dieser als nicht ganz zweifelsfrei herausstellen sollte, so existierte kein Fall von rechtsseitigem idiopathischen Zwerchfellhochstand mehr.

Wir würden dann annehmen, daß es nur einen linksseitigen, idiopathischen Zwerchfellhochstand gibt, und die von mir gegebene Darstellung des Entstehungsmechanismus, bei dem der Magen eine wesentliche Rolle spielt, würde noch allgemeinere Geltung erlangen.

Literatur.

Steinitz, Fortschr. d. Röntgenstr., 1922, Bd. 29, H. 6. Dort weitere Literatur. — Reich, Über einseitigen Zwerchfellhochstand. Fortschr. d. Röntgenstr., 1922/23, Bd. 30, H. 5/6.

Digitized by Google

Der Zöko-kolische Sphinktertrakt.

(Gelesen bei einer Sitzung der medizinischen Abteilung der "New York Academy of Medecine" am 20. März 1923.)

Von

Dr. **I. Seth Hirsch,** Direktor der Röntgenabteilung des Bellevue Hospitals in New York City.

(Hierzu 24 Abbildungen im Text.)

Es ist der Zweck dieser Arbeit, einige Aufmerksamkeit zu lenken auf gewisse anatomische, physiologische und klinische Details, welche sich auf einen Kolonabschnitt beziehen, der distal vom Zökum gelegen und unter dem Namen „Zöko-kolischer Sphinktertrakt" bekannt ist.

Das proximale Kolon stellt einen Abschnitt des Darmes dar, dem eine hohe Bedeutung zukommt; man kann das dahin ausdrücken, daß seine Beziehung zum übrigen Dickdarm eine ähnliche ist wie die des Magens zum Dünndarm. Der zöko-kolische Trakt ist nur eine von mehreren anatomischen Bildungen, welche bei den niederen Tieren sowie beim Menschen die Aufgabe haben, den zökalen Inhalt so lange zurückzuhalten, als es für die vollständige Verdauung notwendig ist. Um den Bau und die Bedeutung dieses Darmteiles ganz zu verstehen, erscheint es zweckmäßig, seine vergleichend-anatomischen Eigenschaften näher ins Auge zu fassen.

Die morphologische Struktur dieses Teiles des Verdauungsapparates veranschaulicht in einem primitiven Typus die Anpassung des Baues für die zugewiesene Funktion.

Ein Charakteristikum der Säugetiere ist ein Sack oder ein Divertikel irgendeiner Form an der Verbindungsstelle zwischen Mittel- und Enddarm, im Gegensatz zu den Kaltblütern (Fischen), welche infolge ihres langsamen Stoffwechselumsatzes einen sehr einfachen Verdauungsapparat besitzen. Bei den Fischen findet sich weder ein Dickdarm noch ein Zökum. Da es kein Kolon gibt, gibt es naturgemäß auch keine bakterielle Verdauung, denn ein Kolon mit Gasentwicklung würde die Kiemenatmung beeinträchtigen.

Auch die Amphibien besitzen kein Zökum, wenngleich hier eine gewisse Zusammenziehung zwischen Mittel- und Enddarm vorhanden ist und dieser letztere ein erweitertes Lumen aufweist.

Abb. 1.
Ileo-kolische Verbindung vom einfachen Typus (Nandinia binatata). Es ist hier eine Erhabenheit zu sehen, die aus verdickter Muskulatur besteht; eine Klappe an der Verbindungsstelle zwischen Ileum und Kolon; letzteres weist ein etwas breiteres Lumen auf. Keine Dilatation des zökalen Sackes.

Digitized by Google

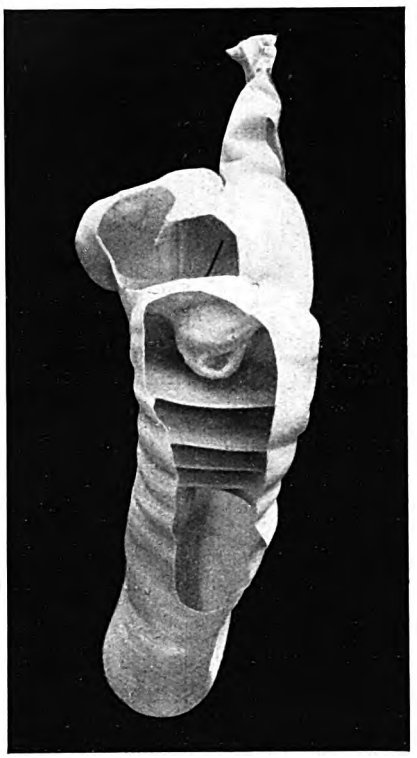

Abb. 2. Das untere Dünndarmende mit dem Zökum und einem Teile des Dickdarmes einer Eidechse (Iguana tuberculata). Der Dünndarm endet mit einer schlitzförmigen Öffnung am Rande einer Erhabenheit, die eine Strecke weit ins Zökum hineinragt und dabei eine Klappe bildet, die dazu dient, das Zurückweichen des Inhaltes in das Ileum zu verhindern. Die Öffnung ist durch eine Rauhigkeit gekennzeichnet. Diese Klappe ragt einerseits in das schmale, gerundete Ende des wahren Zökums vor, andererseits in den weiten Raum des zökalen Kolons. Letzteres ist vom übrigen Teil des Darmes durch eine Querteilung getrennt. Von der Mitte dieser Querteilung ragt eine konische klappenartige Erhabenheit vor, die durch eine abgerundete Öffnung mit dem Dickdarm kommuniziert. Unterhalb dieser Erhabenheit befinden sich klappenartige Schleimhautfalten, die sich im Darmlumen fächerförmig ausbreiten und deren Durchmesser allmählich abnimmt, so daß eine Reihe von Spiralwindungen zustande kommt. Das „Caput coli" (Zökum und zökales Kolon) bildet hier einen besonderen Eingeweideteil, der durch eine Klappe mit dem Ileum und durch eine zweite mit dem übrigen Kolon verbunden ist. Diese Klappen und Falten haben den Zweck, den Inhalt so lange zurückzuhalten, bis die lange Verdauungstätigkeit, welche eine Pflanzennahrung erfordert, beendet ist.

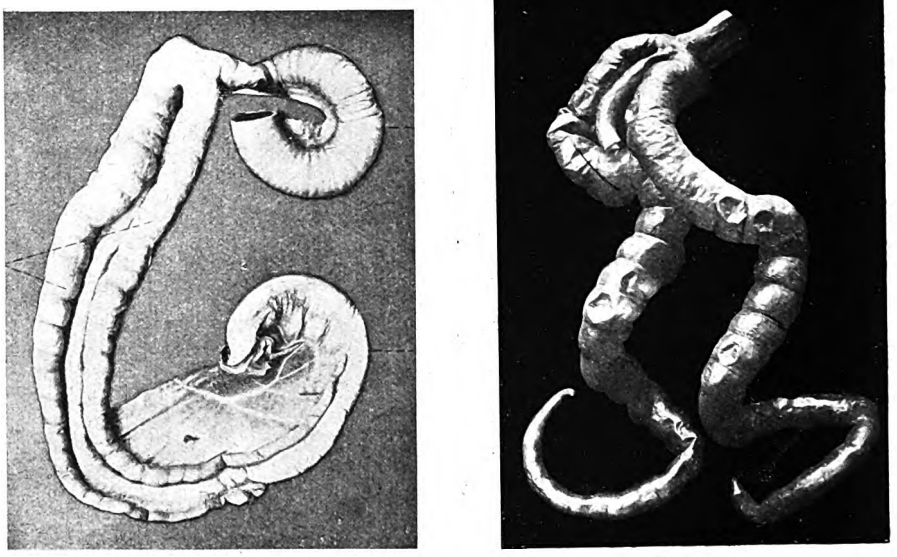

Abb. 3. Das terminale Ileum und der Anfangsteil des Kolons eines Straußes. Zwischen dem Ileum und dem Kolon befindet sich ein deutlich abgegrenzter Raum, welcher dem zökalen Kolon der Säugetiere entspricht. Dieser Raum ist durch den ileo-kolischen Sphinkter vom Ileum getrennt; vom übrigen Kolon durch einen Abschnitt, der ein engeres Lumen besitzt, das ist der zöko-kolische Sphinktertrakt. Vom zökalen Kolon öffnen sich gemeinsam zwei lange Zöka. Die Öffnung ist mit einem kräftigen zökalen Sphinkter versehen.

Digitized by Google

Bei den Reptilien findet sich eine scharf abgegrenzte Teilung zwischen Dünn- und Dickdarm. Bei manchen Arten ist eine einfache, ringförmige Klappe an der Verbindungsstelle von Ileum und Kolon wahrzunehmen — es hängt dies mit der Art der Nahrung zusammen (Abb. 1); andere Arten hingegen weisen ein gut ausgebildetes Zökum auf, das einen besonderen Teil des Dickdarmes darstellt und nicht bloß ein blinder Sack ist. Dieser Abschnitt kann auch geräumig sein und in mehrere Teile zerfallen, wie es der Typus der pflanzenfressenden Eidechsen zeigt. (Abb. 2.)

Die Vögel besitzen einen Raum — es ist dies das zökale Kolon, in dem das Ileum seinen Inhalt durch den ileo-kolischen Sphinkter entleert. In Verbindung mit diesem Raume stehen zwei lange, blind endigende Säcke, die Zöka (Abb. 3). Diese sind bei den pflanzenfressenden Vögeln, wie beim Strauß, sehr lang, bei den fleischfressenden jedoch, wie beim Habicht, nur rudimentär entwickelt. In Fällen, wo das Zökum lang ist, enthält es gewöhnlich eine spiralige Klappenordnung. Sowohl das Zökum als auch das zökale Kolon kommunizieren vermittels einer einzigen Öffnung mit dem distalen Kolon; die Verbindung wird durch einen kontrahierten Darmabschnitt hergestellt, der ein schmales Lumen besitzt und sowohl mit zirkulären als auch mit Längsmuskelfasern, die als Sphinkter funktionieren, ausgestattet ist. Dieser Sphink-

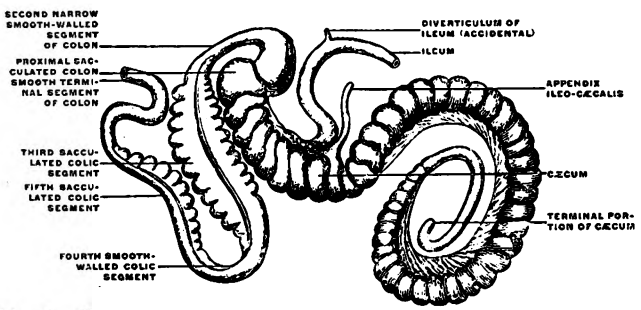

Abb. 4. Die ileo-zökale Verbindungsstelle, das Zökum und Kolon einer Lagomys pusillus. (Nach Pallas, aus Oppels: Lehrbuch d. Regl. mikroskop. Anat. d. Wirbeltiere II. Jena, 1897, Seite 577, Abb. 314)

ter hat die Aufgabe, das Entleeren des zökalen Inhaltes in das Colon ascendens zu regulieren und den Rückfluß desselben in die entgegengesetzte Richtung (der hier durch die normalerweise in diesem Darmabschnitte vorkommenden antiperistaltischen Bewegung hervorgerufen werden konnte) zu verhindern.

Den am höchsten entwickelten zökalen Apparat weisen die Säugetiere auf, besonders die pflanzenfressenden, wie die Huf- und Nagetiere, welche eine massenhafte Nahrung benötigen, um ihren Ernährungszustand aufrechtzuerhalten. Andererseits ist das Zökum bei einigen fleischfressenden Tieren entweder nur rudimentär entwickelt oder gar vollständig fehlend, und zwar ist dies der Fall, wenn die Nahrung konzentriert ist und leicht assimiliert wird. Bei den Huftieren ist das Zökum groß und bei manchen Arten ist der proximale Kolonabschnitt mehr oder weniger stark spiralig gewunden. Dies hat offenbar den Zweck, die absorbierende Oberfläche zu vermehren, sowie die Retentionszeit für die notwendigerweise langsame Verdauung zu verlängern.

Die Nagetiere besitzen einen gut entwickelten zökalen Apparat; bei einigen Arten, wie beim Kaninchen, ist das Zökum etwa 30 cm lang und der Endabschnitt des Sackes läuft in einen wurmförmigen Fortsatz aus. Bei vielen Tieren dieser Ordnung findet sich ein gewundenes, proximales Kolon. Bei einigen, wie beim Kaninchen, ist das Innere des zökalen Sackes und des proximalen Kolons mit einer vollständigen spiralförmigen Klappe versehen. Bei der Lagomys oder Pika, welche in dieselbe Klasse wie der Feldhase gehören, findet sich außer dem sehr langen Zökum knapp oberhalb des Verbindungstraktes zwischen Ileum und Kolon ein

Digitized by Google

sackförmiger Abschnitt im proximalen Kolon, welchem ein kurzes, enges und weich-hautiges Segment folgt, das näher dem distalen Kolon gelegen ist; dieses letztere stellt den zöko-kolischen Sphinktertrakt dar.

Beim Pferd ist das Zökum ein großer konischer Blindsack, der beiläufig 120 cm lang ist und einen Fassungsraum von ungefähr 25—30 Litern besitzt; dessen Körper dorso-lateral zum ersten Teil der zöko-kolischen Peritonealfalten liegt. Das Ileum schließt an das Zökum an der medialen Seite an. Der zöko-kolische Eingang ist, im Verhältnis zum Zökum und Kolon, klein. Er ist oval und spaltförmig, mit einer dicken, klappenartigen Falte an der Bauchseite versehen und von einem Muskelring, dem Sphincter coeci, umgeben. An seinem Ursprung zeigt das Kolon einen kontrahierten Hals, den zöko-kolischen Trakt, welcher in einen verbreiterten Teil, in eine Aussackung, übergeht, die „Vestibulum coli" genannt wird.

Selbst wenn kein ausgesprochenes Zökum vorhanden ist — dies ist etwa bei 25 Säugerarten der Fall —, ist einerseits der Anfangsteil des Kolons durch den ileo-zökalen Sphinkter vom Ileum getrennt, andererseits aber durch den mehr oder minder deutlich abgegrenzten zökokolischen Sphinkter vom übrigen Kolon. Zwischen diesen beiden Sphinkteren liegt der zökale Kolonabschnitt.

Bei den Primaten ist ein Zökum vorhanden und eine typische Appendix erscheint bei den anthropoiden Affen, wie beim Orang-Utang, Gibbon, Schimpansen und Gorilla.

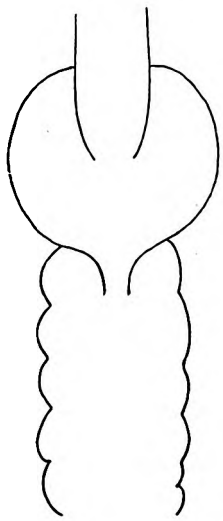

Abb. 5. Skizzierte Darstellung der zökalen Region eines Orang-Utang.

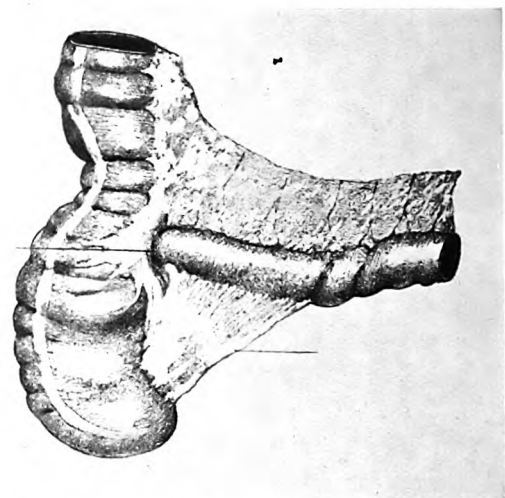

Abb. 6. Die ileo-zökale Verbindungsstelle eines Affen (cercopithecus), die die verengte Partie des Darmes oberhalb des Ileums, den zökalischen Sphinktertrakt, zeigt (Huntington).

Beim Orang-Utang und den anderen anthropoiden Affen ist der Anfangsteil des Kolons ein deutlich unterschiedener Sack mit einer Klappe an der Grenze des Ileums und mit einer zweiten Klappe an der Verbindungsstelle mit dem übrigen Kolon (Abb. 5). Bei den zeropithenen Affen ist, abgesehen von obengenannter anatomischer Bildung, auch ein deutlicher zöko-kolischer Trakt bemerkbar.

Betrachtet man diese ganze Frage vom vergleichend-anatomischen Standpunkt, dann kann man sagen, daß beim Menschen der Zökalapparat nur eine mäßige Entwicklung zeigt. Nach Huntington führt der Wurmfortsatz beim Menschen und den höheren Säugetieren zu der Annahme, daß in einer der phylogenetischen Perioden die Arten dieser Ordnung oder die ihrer unmittelbaren Ahnen größtenteils pflanzenfressend waren und einen besser entwickelten Zökalapparat besaßen als ihre omnivoren Nachkommen.

Es scheint ein gewisses Verhältnis zu bestehen zwischen der Größe des Zökums und der

Digitized by Google

Vollkommenheit, welche die Magenverdauung erreicht. Dieser Zustand weist somit darauf hin, daß eine gegenseitige Beziehung zwischen dem Magen und Zökum besteht. Bei manchen Arten ist es, nach Keith, der Magen, welcher den Hauptteil der Verdauung besorgt, bei anderen wieder der Anfangsteil des Kolons. Bei den Wiederkäuern ist das Zökum klein, während bei allen jenen Tieren, welche eine unvollständige Verdauung haben (z. B. das Pferd), das Zökum groß ist.

Beim Menschen öffnet sich das untere Ende des Ileums medial und hinten in den Dickdarm. Die Öffnung ist mit einer Klappe versehen, welche aus zwei Abschnitten besteht, die in

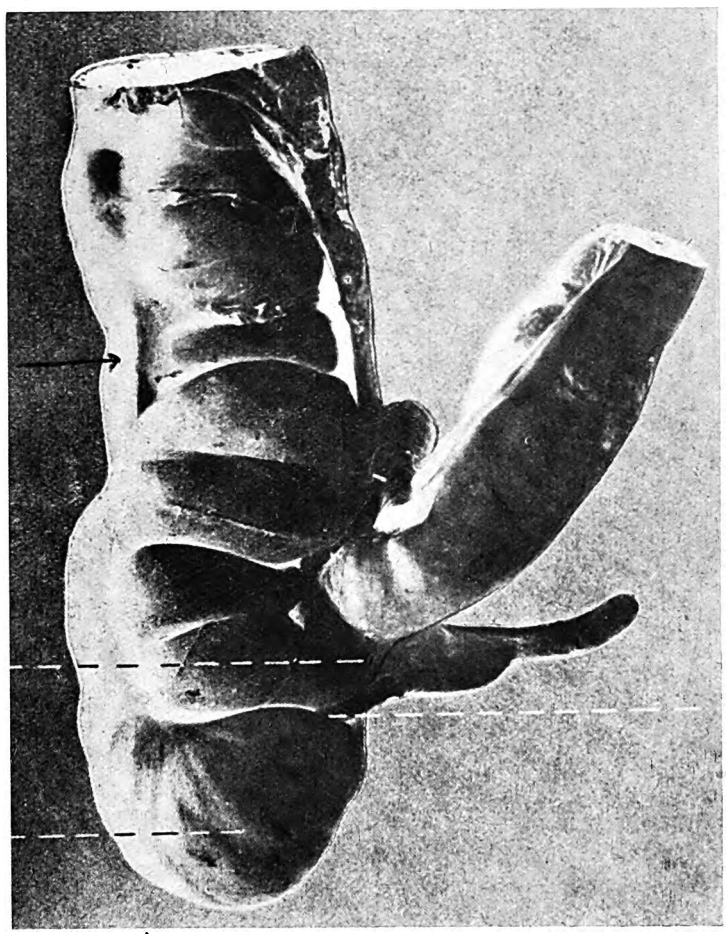

Abb. 7. Die ileo-zökale Verbindungsstelle eines Affen, die die verengte Partie des Darmes oberhalb des Ileums, den zöko-kolischen Sphinktertrakt, zeigt.

das Dickdarmlumen hineinragen. Der obere Abschnitt ist durch seinen konvexen Rand an die Verbindungsstelle von Ileum und Kolon angeheftet, der untere, der größer und mehr konkav ist, an die Verbindungslinie zwischen Ileum und Zökum. An den Enden der Öffnung vereinigen sich die zwei Klappensegmente, setzen sich dann als eine schmale Membran um den Kanal fort und bilden für eine kurze Strecke die Frenula der Klappen.

Nach Keith kann die ileo-zökale Region des voll entwickelten Säugerzökums (wie z. B. beim Kaninchen und bei der Ratte) vom Gesichtspunkte der Funktion in drei Abschnitte geteilt werden:

1. In jenen Teil des Zökums, welcher distal oder oberhalb der ileo-kolischen Öffnung liegt und zökales Kolon genannt wird. Dieser Teil wird gewöhnlich als der Anfangsabschnitt des Colon ascendens betrachtet und entspricht dem primitiven Zökum der niederen Wirbeltiere.

Digitized by Google

2. In den Teil, der unterhalb oder proximal vom ileo-kolischen Eingang liegt und der das wirkliche Zökum darstellt. Dieser Teil stülpt sich als ein Divertikel vom zökalen Kolon hervor.

3. In den an das Zökum anschließenden Teil, der ein engeres Lumen und dickere Wände besitzt — das ist die Appendix.

Dieselben Abschnitte können wir auch am menschlichen Zökum unterscheiden, mit dem einen Unterschiede, daß, während bei der Ratte noch ein sphinkterischer Ring zwischen dem zökalen Kolon und dem eigentlichen Zökum, den man als den interzökalen Sphinkter bezeichnen kann, vorhanden ist, dieser Sphinkter beim Menschen bloß durch einen Streifen rudimentärer Muskelfasern dargestellt wird [1]).

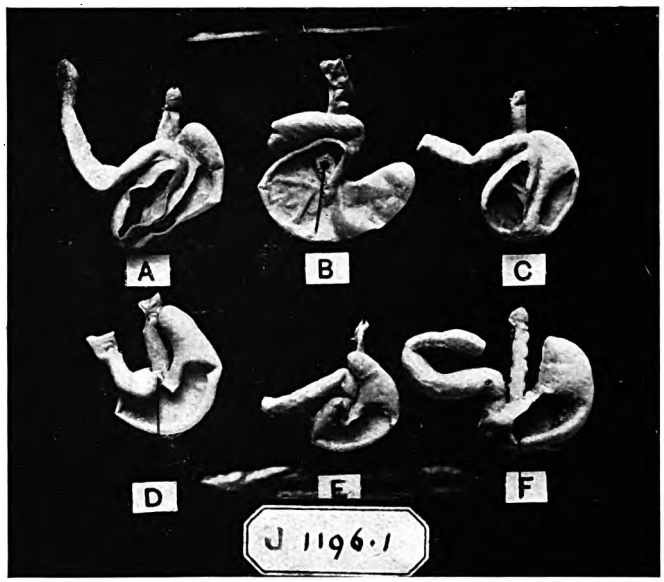

Abb. 8. Die Zöka einer Serie von weißen Ratten, die $^1/_2$, 1, 2, 3, 6 und 47 Stunden nach der Nahrungsaufnahme getötet wurden. Das Ileum öffnet sich in die Basis des Zökums, welches, ein Segment des Kolons darstellend, schon physiologischerweise sich vom darüberliegenden Anteil oder dem zökalen Kolon unterscheidet. Im oberen Anteil, dem „zökalen Kolon", funktioniert die Muskulatur unabhängig von der des Kolons und von der des übrigen Zökums. Zwischen dem zökalen Kolon und dem Zökum befindet sich ein deutlicher Sphinktermuskel. Eine Stunde und auch etwas länger nach Nahrungsaufnahme stellen das zökale Kolon und das Zökum deutlich voneinander getrennte Räume dar; mit dem Fortschreiten der Verdauung verschmelzen sie miteinander.

Es ist die allgemeine Ansicht, daß das Colon ascendens beim Menschen oberhalb der ileokolischen Öffnung beginnt; es gibt jedoch Beweise, die dafür sprechen, daß dies unzutreffend ist; denn oberhalb des zökalen Kolonabschnittes befindet sich ein sphinkterischer Trakt, welcher, obgleich nur unvollständig entwickelt, doch mehr oder weniger funktioniert; dieser entspricht dem bei manchen Wirbeltieren, besonders bei denen, welche von einer gemischten oder reinen Pflanzennahrung leben, vorhandenen, wohlentwickelten und funktionstüchtigen zökokolischen Sphinktertrakt. Dies ist der Fall z. B. bei den Vögeln, beim Pferd und bei den Nagetieren, wie bereits früher erwähnt wurde. Selbst wenn die tatsächliche anatomische Gliede-

[1]) In einer gewisser Periode des embryonalen Lebens ist das menschliche Zökum sehr lang und ähnelt im Baue dem der Nagetiere.

Digitized by Google

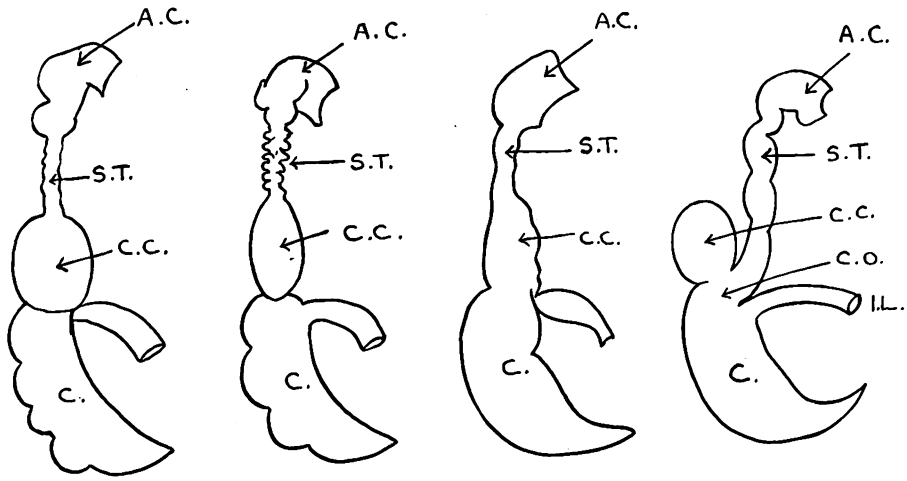

Abb. 9. Diese Abb. illustriert die vier funktionellen Zustände der ileo-kolischen Region der Ratte. Bei A und C ist der ileo-zökale Sphinkter geschlossen; bei B und D ist er offen. Bei C und D ist der zöko-kolische Sphinktertrakt offen, bei A und B ist er geschlossen. Bei A und B ist der interzökale Sphinkter geschlossen, bei C und D ist er offen. Bei C bilden das zökale Kolon und das Zökum tatsächlich einen Raum (nach Arthur Keith).

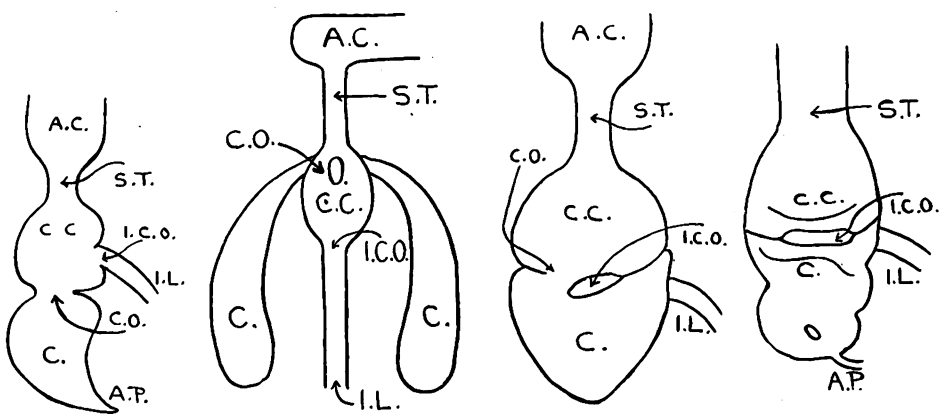

Abb. 10. Illustriert die Verhältnisse des ileo-kolischen Gebietes der Ratte, der pflanzenfressenden Vögel, des Pferdes und des Menschen. Ähnliche Teile sind durch gleiche Buchstaben bezeichnet. C = Zökum; CC = Zöko-Kolon; II = Ileum; Co = interzökale Öffnung; Ico = ileozökale Öffnung; Ap. = Appendix; St. = zöko-kolischer Sphinktertrakt Ac = Colon ascendens.

rung nicht immer dargestellt werden kann, so wird der Sitz dieses Traktes angedeutet durch Kontraktionen, die sowohl für die normalen als auch für die abnormalen Funktionen dieses Teiles des Kolons von Bedeutung sind.

Anatomischer Nachweis: Bei der Leichensektion bemerkt man in einer Reihe von Fällen, besonders dann, wenn die Gedärme in situ gehärtet sind, und namentlich bei Kindern, zwischen dem gasgefüllten Zökum und dem eigentlichen Colon ascendens ein Zökum, welches 25—26 cm oberhalb des ileo-kolischen Einganges gelegen ist und welches stark kontrahiert und leer erscheint, in einem scharfen Kontrast zu dem durch Gase erweiterten oberen Teil. Dieser Darmabschnitt besitzt ein schmäleres Lumen als das darunterliegende Zökum und das darüberliegende Kolon. Seine Wand ist dicker und seine Muskulatur stärker. Auch unterscheidet sich seine Farbe von der der angrenzenden Darmteile (Abb. 11).

Digitized by Google

Digitized by Google

Physiologische Tätigkeit: Nach Rutherford wird das untere Ileumende durch die rein sphinkterische Funktion der zirkulären Darmmuskulatur dieses Abschnittes beherrscht. Die Muskulatur des Endabschnittes des Ileum breitet sich fast 10 cm weit von der Öffnung aus.

Die Kontraktion der zirkulären Fasern hält die Öffnung geschlossen, und zwar so lange, bis die Beschaffenheit des Inhaltes auf der einen oder der anderen Seite des Sphinkters eine Reflexbewegung auszulösen imstande ist, wodurch die zirkulären Fasern erschlaffen, der Eingang geöffnet und mehr oder weniger vom Inhalt hinausgepreßt wird. Dieser Vorgang kann unterstützt werden durch die Kontraktion der Längsmuskelfasern.

Durch den ileo-kolischen Sphinkter werden Gase und halbflüssiger Inhalt automatisch entleert, beiläufig 4—5 cm auf einmal; die Geschwindigkeit der Entleerung hängt vom Grade der Peristaltik im zökalen Kolon ab. Das tatsächliche Sichöffnen des Sphinkters scheint der Abschluß einer peristaltischen Welle zu sein, die entlang des Ileums abläuft. Die Ileum-Peristaltik endet am zökalen Kolon.

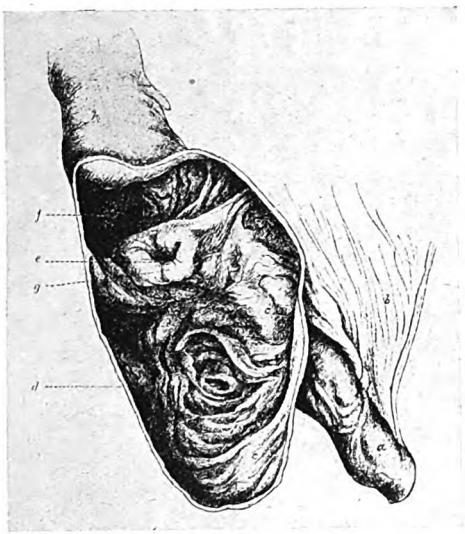

Abb. 12. Proximales Kolon in situ gehärtet (aus Quains Anatomie). F = zökales Kolon; E = ileo-zökale Öffnung; C = Zökum; D = Öffnung der Appendix; A = Ileum; H = zöko-kolisches Sphinktergebiet.



Abb. 13. Skizze des Kolons, welches 1. den sphinkterischen Trakt und 2. die Lage des Sphinkters nach Cannon, Bochm, Eliot, Smith, Roith und anderen zeigt. Rost hat an dieser Stelle einen verdickten zirkulären Muskelmantel gefunden. Es entspricht dies der Ursprungsstelle der Antiperistaltik des distalen Kolons. 3. zeigt die Figur die kontrahierte Stelle im Rekto-Sigmoideum.

Bei den Vögeln (z. B. beim Strauß), bei den Nagetieren und bei den Fleischfressern funktioniert das zökale Kolon als ein verteilender Raum, indem die flüssigen Bestandteile des Inhaltes durch eine einzige Sphinkteröffnung, die sich in diesem Antrum befindet, in das Zökum (d. s. zwei lange Säcke) gepreßt, während die festen Bestandteile in das Kolon durch eine verhältnismäßig lange, kontrahierte Partie (d. i. der zöko-kolische Sphinktertrakt) weiterbefördert werden. Daher ist nur das wahre Zökum ein Raum, der für längere Verdauung und Absorption eingerichtet ist.

Beim Pferd ist ein Mechanismus vorhanden, der bewirkt, daß der Inhalt des Ileums direkt in das Kolon befördert wird, ohne in das Zökum einzutreten. Dies trifft für die meisten Tiere mit gut entwickeltem Zökum zu, wenngleich nicht für alle.

Digitized by Google

Es ergibt sich nun auf Grund solcher Erfahrungen und aus dem Studium der Verhältnisse des menschlichen Zökums im geschwürigen Zustande (wo der Schatten des Zökums röntgenologisch nicht zur Darstellung gebracht werden kann), daß die Klappen und die Retinakula um den ileo-kolischen Eingang unter gewissen Umständen auch in der Weise funktionieren können, daß sie den Ileuminhalt durch den zöko-kolischen Sphinktertrakt direkt in das Colon ascendens leiten. Die Schwierigkeit, in diesen Fällen ein Röntgenbild des wahren Zökums zu erhalten, mag mit der Kontraktion dieser Retinakula und Bänder, die das wahre Zökum abschließen, zusammenhängen.

Indes ist noch fraglich, ob diese Bänder und Falten in der Tat normalerweise eine Funktion ausüben und ob das zökale Kolon wirklich als ein verteilender Raum im normalen menschlichen Organismus aufzufassen ist — wie das bei den niederen Tieren der Fall ist. Die halbflüssigen Bestandteile, welche in das Zökum eintreten, werden durch eine dem Zökum eigene peristaltische Bewegung erfaßt, durchmischt; nach einer Weile wird dann der Inhalt des Zökums durch den zöko-kolischen Sphinktertrakt in das proximale Kolon gepreßt.

Der zöko-kolische Trakt hat die Aufgabe, den Abfluß des zökalen Inhaltes in das Colon ascendens so lange aufzuhalten, bis die zökale Verdauung und Absorption abgeschlossen ist. Zur Erfüllung dieser physiologischen Aufgabe befähigt ihn seine anatomische Beschaffenheit

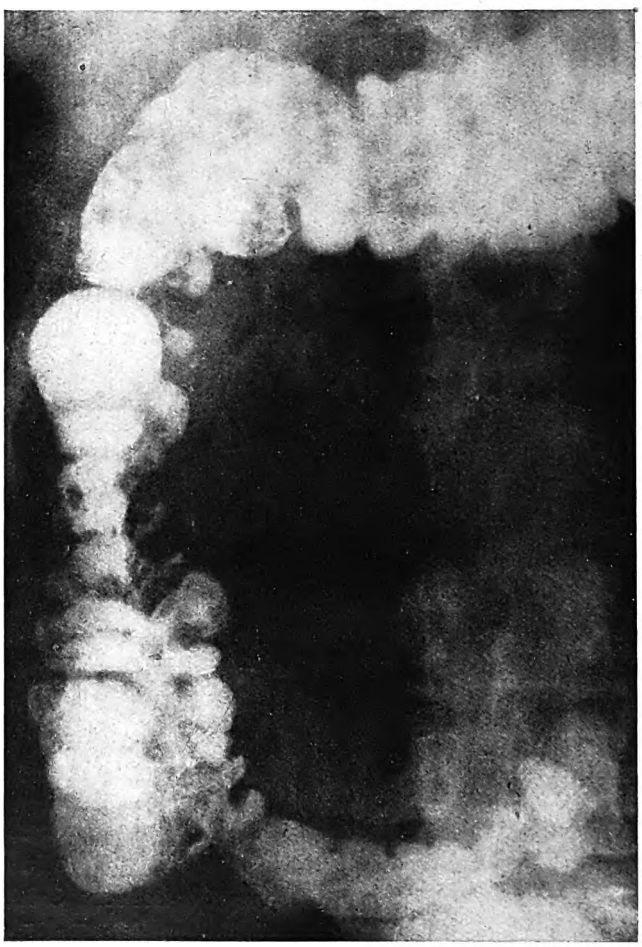

Abb. 14. Zöko-kolischer Sphinktertrakt, Untersuchung mittels Einlauf. Etwa 7 cm von der Basis des Zökums entfernt, erstreckt sich distalwärts ein etwa 6 cm langer Darmabschnitt, der ein vermindertes Lumen und eine schwache Haustration aufweist. Das Zökum und das terminale Ileum sind gut gefüllt.

Digitized by Google

(das ist das enge Lumen) und seine physiologischen Eigenschaften, wie die tonische Kontraktion und die antiperistaltischen Bewegungen.

Daß der Ursprung der Peristaltik des eigentlichen proximalen Kolons im zöko-kolischen Trakt gelegen ist, läßt sich in der Weise demonstrieren, indem man einen Patienten, nachdem er in eine entsprechend günstige Lage gebracht worden ist, einen kleinen Wismuteinlauf verabreicht und das Mastdarmrohr in situ beläßt, so daß der Einlauf ausgestoßen und Kolonperistaltik beobachtet werden kann. Man kann dann oberhalb der Ileo-zökalöffnung am proximalen Kolon einen Kontraktionsring wahrnehmen, der gegen das Colon transversum hin fortschreitet. Es handelt sich hier keineswegs bloß um Haustration. Ebenso läßt sich eine Kontraktion am Zökum und eine Entleerung dessen Inhaltes in das proximale Kolon wahrnehmen.

Diese direkten Bewegungen jedoch sind kaum annähernd so häufig wie die antiperistaltischen Wellen, welche, zunächst wenigstens, vorherrschend zu sein scheinen. Es erscheint am Querkolon ein Kontraktionsring, welcher in die Richtung des Zökums sich bewegt; nach einigen antiperistaltischen Wellen setzt dann eine Periode von segmentierender Peristaltik ein, die mit Bildung und Verschwinden von haustralen Segmenten einhergeht. Es erscheinen dann noch weitere antiperistaltische Wellen, die schließlich durch die direkten peristaltischen Bewegungen abgelöst werden.

Das eigentliche proximale Kolon erstreckt sich daher vom zöko-kolischen Sphinktertrakt bis zu einer Stelle jenseits der Flexura hepatica, in der rechten Hälfte des Querkolons, wo sich ein Sphinkter befindet (Rieder, Cannon, Eliot, Smith, Roith, Rose u. a.), der eigentümliche Pulsationen aufweist, sobald er durch die Dilatation der Darmschlingen gestreckt wird (Abb. 13).

Nervöse Versorgung: Es ist bekannt, daß die Funktion des ileo-kolischen Sphinkters, ebenso wie des Pylorussphikters, unter dem Einfluß des sympathischen Nervensystems steht und daß eine Reizung des Plexus mesentericus inferior nicht nur eine Kontraktion des Sphinkters, sondern auch eine Hemmung der Peristaltik im Ileum und Kolon zur Folge hat. Das proximale Kolon erhält keine motorischen Impulse. Elliot und Smith behaupten, daß eine Reizung der sakralen-viszeralen Nerven bei manchen Fleischfressern (wie bei der Katze und beim Hunde) eine Kontraktion und eine Entleerung des Dickdarmes vom Zökum bis zum Rektum hervorruft. Bei Pflanzenfressern und beim Menschen beschränkt sich diese Wirkung nur auf den distalen Teil des Kolons, während das Zökum, das Colon ascendens und der hepatische Anteil des Transversums durch diesen Mechanismus unbeeinflußt bleiben.

In welcher Weise die Tätigkeit des zöko-kolischen Sphinktertraktes geregelt wird, ist nicht näher bekannt. Es scheint, daß sich dieser normalerweise in einem Zustande der Kontraktion befindet; er erhält keine wie immer gearteten motorischen Impulse. Eine Reizung der sympathischen Splanchnikusfasern, welche den proximalen Teil des Kolons versorgen, hat an ihm keine Veränderung zur Folge, er verhält sich demnach verschieden von dem ilealen Sphinkter, der eine derartige Reizung mit einer Kontraktion beantwortet. Er ist zahlreichen reflektorischen Einflüssen unterworfen. Vielleicht wird seine Tätigkeit durch chemische Reize geregelt, welche durch lokale nervöse Mechanismen, die in der Wand des Kolons ausgelöst werden, wirksam sind. Möglicherweise kommt diese myogene Nervenversorgung von einem Geflecht im „Auerbachschen Kragen", welcher die ileo-zökale Verbindung umgibt. Durch dieses Gewebe, welches Elemente enthält, die mit dem des Querbachschen Plexus in eine Gruppe hineingehören, übt das zentrale Nervensystem seinen Einfluß über manche Komplexbewegungen dieser Region aus. Bei der Ratte können wir eine Verlängerung dieses Plexus sowohl an der Vorder- als auch an der Hinterseite des Kolons beobachten.

Bei den niederen Tieren spielt sich die Tätigkeit des interzökalen Sphinkters (zwischen dem zökalen Kolon und dem eigentlichen Zökum) und die des zöko-kolischen Sphinktertraktes in simultaner Weise ab, und zwar: ist der letztere geschlossen, dann ist der erstere offen und vice versa (Abb. 9). Auch die Tätigkeit des ilealen Sphinkters einerseits und des zöko-kolischen

Digitized by Google

Abb. 15. Das enge Lumen des zöko-kolischen Sphinktertraktes kann man hier ungefähr 6 cm oberhalb der Basis des Zökums sehen. Er erstreckt sich über ein Gebiet von etwa 3 cm und führt ins proximale Kolon. Einlauf — Untersuchung — manuelle Kompression.

Traktes andererseits spielt sich in einem gewissen Synchronismus ab. Eine Störung im synchronen Ablauf dieser Aktionen kann eine gestörte physiologische Funktion zur Folge haben, welche ein Mitfaktor bei der Erzeugung einer Krankheit sein kann, worauf später noch des Näheren eingegangen wird.

Pathologie: Untersuchungen zeigen, daß strikturierende Bänder, eine Perikolitis, eine einfache oder tuberkulöse Ulzeration, eine fibröse Striktur oder ein Karzinom gewöhnlich ihren Sitz im zöko-kolischen Trakt haben, wenn sie im Gebiete des Colon ascendens gefunden werden.

Die Neigung dieses Darmabschnittes zu pathologischen Prozessen kann durch folgendes erklärt werden:

1. Durch seine rudimentäre Beschaffenheit;

2. dadurch, daß das Lumen infolge seiner sowohl anatomischen, als auch physiologischen Verengung in einem besonderen Maße Krankheitsveränderungen ausgesetzt ist, eine Eigenschaft, die auch an anderen Stellen von Lumenverengung beobachtet wird, wie beim Ösophagus, beim pylorischen Magenende und an der pelvi-rektaten Flexur des Kolons;

Digitized by Google

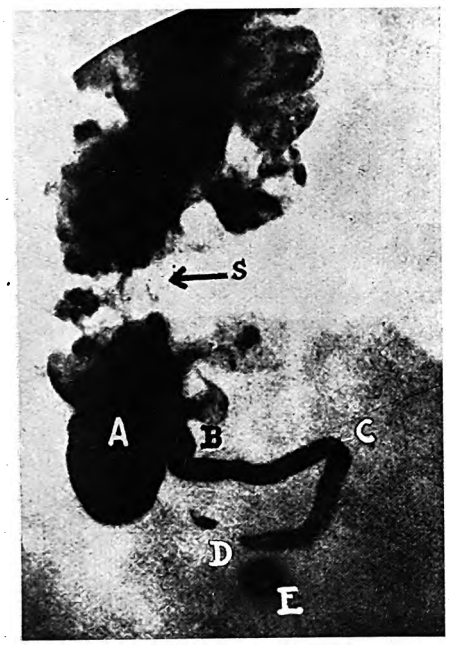

Abb. 16. Spasmus des zöko-kolischen Sphinktertraktes bei ein Appendixentzündung (George).

Abb. 17. Spasmus des zöko-kolischen Sphinktertraktes bei einer Kolitis. Bemerkenswert ist hier die Dilatation des Zökums und der Appendix. Einlauf—Untersuchung.

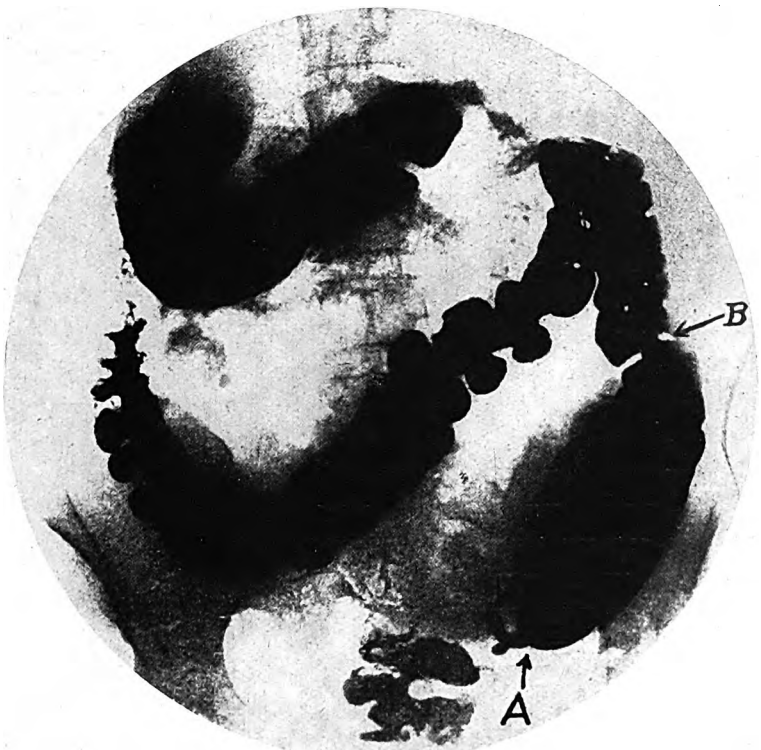

Abb. 18. Langanhaltender Spasmus: zöko-kolischer Trakt mit dilatiertem Zökum. Das dilatierte caput kann manchmal umkippen und das verengte Gebiet verdecken.

Digitized by Google

3. dadurch, daß es sich hier um eine Stelle mit einer bedeutenden funktionellen Beanspruchung handelt.

Spasmus: Spasmen der zöko-kolischen Sphinkterregion sind eine sehr häufige Erscheinung. Diese können bedingt sein: durch eine Erkrankung dieses Gebietes selbst, durch die Anwesenheit eines reizenden Inhaltes im Ileum oder im Zökum, durch eine Erkrankung des terminalen Ileums, der Appendix, des Zökums, des zökalen Kolons, und schließlich können die auch zurückgeführt werden auf solche pathologische Zustände, wie Ulzeration oder Tumor in anderen Kolonabschnitten, auf ulzerative Veränderungen im Duodenum und insbesondere auf gewisse funktionelle Zustände des Magens. Auch können diese Spasmen eine Teilerscheinung einer allgemeinen Vagotonie sein.

Eine solche spastische Kontraktion spielt eine bedeutende Rolle beim Zustandekommen der Zökostase. Abgesehen von einem Verschluß auf Basis eines Neoplasmas wird die Ileostase (nämlich die Verzögerung der Entleerungszeit des Ileums) meistens auf solche Zustände, wie Schlußunfähigkeit der Ileo-zökal-Klappe, Spasmus des ileo-kolischen Sphinkters, Adhäsionen im Bereiche des Ileums, sowie Laneskink, zurückgeführt. Wichtiger jedoch als alle die genannten ursächlichen Momente erscheint vielleicht der Spasmus des zöko-kolischen Sphinktertraktes.

Nur durch einen Spasmus dieser Region des Kolons läßt sich eine zökale Retention erklären, wie sie bei einer gleichzeitig bestehenden, vermehrten, peristaltischen Tätigkeit des Zökums, beispielsweise bei Appendixerkrankungen, angetroffen wird. Die deutliche Hyperaktivität des Zökums mag in solchen Fällen als ein Beweis für die versuchte kompensatorische Tätigkeit, den Spasmus zu überwinden, aufgefaßt werden. Ist bei einem vorhandenen Spasmus des zöko-kolischen Traktes die ileo-zökale Klappe gleichzeitig schlußfähig, dann kommt es zu einer allmählichen Dilatation des sog. „Caput coli" und zu einer diese begleitenden Stase mit den Folgeerscheinungen eines geringgradigen entzündlichen Zustandes. Es kommt auch zur Bildung von perikolitischen Adhäsionen, die ihrerseits wieder zu einer weiteren Steigerung der Stase beitragen; auf diese Weise kommt ein Circulus vitiosus zustande. Die Appendix kann bei diesem geringgradigen Entzündungsprozeß in Mitleidenschaft gezogen werden.

Ist dagegen die ileo-zökale Klappe insuffizient, dann äußert sich der Spasmus des zökokolischen Traktes in einem Zurückpressen des zökalen Inhaltes in das Ileum, wobei es zur Ausbildung des wohlbekannten Symptomenkomplexes der Darmtoxämie kommt. Die verlängerte Retention des zökalen Inhaltes bewirkt eine Verlangsamung in der Vorwärtsbewegung des Darminhaltes im übrigen Kolon. Die Veränderungen, welche für die spastische oder dyskinetische Form der Obstipation charakteristisch sind, können von einem Spasmus des zöko-kolischen Traktes begleitet sein. Die Erleichterung, die bei einer spastischen Obstipation auf Atropin erfolgt, ist auf die Beseitigung dieses hypertonischen oder spastischen Zustandes zurückzuführen.

Ein plötzlich einsetzender und hochgradiger Spasmus kann auch das Resultat einer schweren und akuten Reizung des terminalen Ileums sein. Ist die Ileo-zökal-Klappe in diesem Falle schlußfähig, dann kommt es zu einer Überdehnung des Zökums und der Appendix. Die Folge der Überdehnung ist ein Schmerzgefühl; denn ein Schmerzgefühl wird manchmal nicht durch eine Kontraktion, sondern durch eine vermehrte Spannung des Darmes, die von Muskelstreckungen begleitet ist, hervorgerufen. Die Überdehnung kann auch eine Verknotung zur Folge haben, und auf diesem fruchtbaren Boden kann es leicht zu einer akuten Entzündung des Zökums und der Appendix kommen.

Falls die spastische Kontraktion nachläßt, bevor eine ernstliche Dehnung oder Stauung Platz gegriffen hat, dann kan eine Linderung der Symptome eintreten. Solche Fälle sind in der klinischen Erfahrung gar nicht selten. Sie werden oft als appendikuläre Koliken diagnostiziert. Der Schmerz ist kaum von einer Erhöhung der Pulsfrequenz, der Temperatur oder einer Veränderung des Blutbildes begleitet. In einem solchen Falle findet der Chirurg eine normale

Digitized by Google

Appendix, was durch die Annahme eines derartigen Spasmus erklärt werden könnte. In einer Reihe von Fällen kommt es kurz nach der Appendektomie zu einem Wiederauftreten der lokalen und reflektorischen Symptome. Es ist nicht ausgeschlossen, daß in solchen Fällen die Ursache in Spasmen des zöko-kolischen Traktes zu suchen ist. Die Tatsache, daß die spastische Kontraktion dieses Traktes durch die Anästhesie aufgehoben wird, ist geeignet, den Umstand zu erklären, daß dieser Zustand nicht schon früher von den Chirurgen bemerkt wurde.

Eine spastische Kontraktion dieser Region kann röntgenologisch auch in jenen Fällen nachgewiesen werden, in denen kein röntgenologischer Nachweis einer pathologischen Veränderung der Appendix erbracht werden kann. Sowohl in diesen Fällen als auch in solchen, bei denen es nach Entfernung der Appendix zu einem Wiederauftreten der Symptome (Schmerzen in der rechten Regio iliaca, Spannungsgefühl, Obstipation, reflektorische Symptome von seiten des Magens) kommt, zeigt die Untersuchung das Vorhandensein einer spastischen Kontraktion jenes Kolonteiles, welcher dem Sitze des zöko-kolischen Sphinktertraktes entspricht. Diese Kontraktion ist von einer ausgesprochenen und mehr oder weniger langandauernden Zökostase begleitet.

Ein spastischer Zustand dieses Traktes kann andererseits röntgenologisch auch in Fällen nachgewiesen werden, welche eindeutige Symptome einer Appendixaffektion zeigen. Dies ist nicht bloß aus unseren eigenen Fällen ersichtlich, sondern auch aus den Fällen, die den Arbeiten anderer Autoren entnommen sind (George und Leonard, Abb. 252, 282, 287, 293).

Die Einschnürung ist ungefähr 4 cm weit vom Eintritt des Ileums in das Zökum gelegen. Gelegentlich findet man diese kontrahierte Partie näher der Flexura hepatica gelegen, wenn der proximale Teil dilatiert ist. Durch manuelle Kompression ist sie nicht zum Verschwinden zu bringen. Diese Partie erreicht eine Längenausdehnung von 3—6 cm, und kann auch zuweilen eine kurze, aber vollständige Einschnürung aufweisen. Auf der Platte ist sie zumeist durch die darunter- und darüberliegenden Haustra verdeckt, kann jedoch durch Palpa-

Abb. 19. Aufnahme eines ähnlichen Falles; Spasmus des Traktes, Dilatation des Zökums (Wilkie).

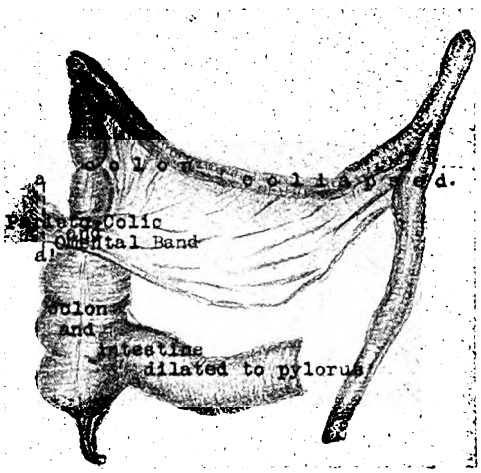

Abb. 20. Langanhaltender Spasmus des zöko-kolischen Traktes mit Dilatation des Zökums und des Dünndarms. Die Lösung der Bänder hatte keinen Einfluß auf die Dilatation, wie die Obduktion ergab.

Digitized by Google

tion während der Durchleuchtung und durch Untersuchung im schrägen Durchmesser zur Darstellung gebracht werden.

Die Unterbrechung im Kontrastschatten ist gewöhnlich eine sehr deutliche. Darunter ist der Schatten des zökalen Kolons und des Zökums, welcher letztere gewöhnlich eine ansehnliche Größe aufweist, zu sehen; darüber befindet sich der Schatten des Colon ascendens. In Fällen, in denen diese spastisch kontrahierte Partie mit großer Schärfe und Deutlichkeit auftritt und persistent bleibt, zeigt die Röntgenuntersuchung eine abnormale Appendix, und das Einsetzen einer akuten Attacke ist in solchen Fällen wahrscheinlich nahe bevorstehend.

In der Pathogenese der Appendixaffektionen wird allgemein angenommen, daß gewisse anatomische und pathologische Besonderheiten einen Einfluß auf die Entstehung der Krankheit ausüben und als disponierende Momente wirken. Die wichtigsten davon sind: 1. Die Form der Mesoappendix; 2. die im Verhältnis zum geringen Durchmesser übergroße Länge der Appendix; 3. die Gerlachsche Klappe. Diese Faktoren sollen den Abfluß des Inhaltes behindern; 4. der histologische Bau des Organs; 5. die Blutversorgung; 6. die nervöse Versorgung; 7. die beim Menschen rudimentäre Natur des Organs. Die letzteren Faktoren sollen zur Verminderung der Widerstandsfähigkeit des Organs gegen eine Infektion beitragen.

Der Spasmus des zöko-kolischen Traktes ist vielleicht ebenso von Bedeutung, wie irgendeine dieser Ursachen. In einer Anzahl von Fällen von Duodenalgeschwür kann man einen Spasmus des zöko-kolischen Traktes beobachten. Manchmal sind dabei deutliche Symptome einer Appendixaffektion vorhanden. In anderen Fällen jedoch findet man die Appendix frei beweglich, von normalen Konturen und nicht schmerzempfindlich. Es läßt sich daraus gewiß kein festes Verhältnis von Ursache und Wirkung aufstellen, selbst wenn es sich um eine konstante Begleiterscheinung handeln sollte. Um so weniger natürlich dort, wo keine festen Beziehungen bestehen. Nichtsdestoweniger unterstützen die Annahme eines solchen Zusammenhanges die auf klinischem Wege ermittelten Beziehungen zwischen dem Duodenalulkus und der Appendixaffektion.



Abb. 21. Spasmus des zöko-kolischen Traktes bei einer tuberkulösen Ulzeration des Ileums.

Digitized by Google

Es ergibt sich daher, daß bei gewissen Individuen Spasmen im zöko-kolischen Trakte entstehen, die ihrerseits wieder zu einer Zökostase und zu einer Entzündung der Appendix führen können. Es kann immerhin auch nach der Appendektomie die Ursache dieses Spasmus weiterbestehen.

Es gibt aber auch Fälle von reinem Spasmus dieses Traktes, welcher eine langsame, aber ausgesprochene Dilatation des proximalen Kolonabschnittes und sogar des Dünndarmes zur Folge hat. Die Kontraktion ist lokalisiert und variiert in der Ausdehnung von 2—16 cm. Sie kann so hochgradig sein, daß sie einen tatsächlichen Verschluß nach sich zieht. Es gelangten oft Fälle zur Untersuchung, bei denen alle Symptome einer Darmokklusion bestanden, ohne daß bei der Operation ein wirklicher Verschluß gefunden werden konnte.

In manchen Fällen wurde das zökale Kolon, das Zökum und der Dünndarm dilatiert gefunden, während der übrige Teil des Kolons, distal vom zöko-kolischen Trakt gelegen, normal war. Es konnte jedoch kaum ein Hindernis zwischen den dilatierten und kollabierten Darmabschnitten nachgewiesen werden.

Es dürfte von Interesse sein, in diesem Zusammenhange einen Fall zu zitieren, über den Barber berichtet. Es handelte sich um eine 55 Jahre alte Frau, Italienerin, die am 25. November 1921 in die dritte chirurgische Abteilung des Bellevue-Hospitals mit der Angabe kam, sie habe am vorhergehenden Tage ihren Arm gebrochen. Bei der Aufnahme klagte sie über Schmerzen im Epigastrium, Erbrechen und Obstipation. Die Schmerzen waren von sichtbarer Peristaltik begleitet und blieben auf das Epigastrium beschränkt; das Erbrechen wurde bereits durch Genuß von kleinen Flüssigkeitsmengen hervorgerufen. Der Bauchumfang war nur geringgradig vermehrt und erreichte auch während des ganzen Spitalsaufenthaltes keinen bedeutenden Grad. Die Temperatur war normal oder etwas darüber, der Puls ungefähr 100 und die Respiration 20—30. Die Peripherie des Körpers war blaß, aber ziemlich warm, bis auf den letzten Tag, an dem die Patientin blaß und kalt wurde. In ihren Gesichtszügen drückte sich ein außerordentlicher intraabdominaler Schmerz aus. Das war auch der Grund für die Operation, die vier Tage nach der Spitalsaufnahme vorgenommen wurde. Der Operationsbefund war folgender: Magen normal; der Darm vom Sphinkter pylori an bis zur Mitte des Colon ascendens dilatiert; das übrige Kolon kollabiert; eine alte Adhäsion, zum Teil von der parietokolischen Membran, zum Teil vom großen Netz gebildet, zog quer über die Mitte des Colon ascendens, distal vom dilatierten Darm. Die dilatierten Darmabschnitte waren mit Gas gefüllt. Die Adhäsion war geteilt, das Zökum war an die Bauchwand fixiert, so daß später eine Zökostomie durchgeführt und das Abdomen geschlossen werden konnte. Es wurde Wasser durch subkutane und durch rektale Infusion verabreicht, es wurden wiederholt Magenspülungen vorgenommen; es wurde Morphin verabreicht und die äußere Wärme aufrechterhalten. Am 30. November erfolgte der Exitus nach einer vorübergehenden Besserung. Unmittelbare Ursache: Herzkollaps. Die Obduktion zeigte ein Fettherz, dessen Gewicht 360 Gm. betrug, mit einer geringgradigen Endokarditis und einer Koronarsklerose; Atherom der Aorta; kleine, arterioskerotische Nieren (Gewicht 220 Gm.); eine kleine Stauungsmilz; eine kleine, gelappte Leber; der Gastro-intestinal-Trakt befand sich in einem Zustande, wie er bei der Operation vorgefunden wurde. In der Gegend des zöko-kolischen Traktes verblieb die Dilatation des Dünndarmes und des Anfangsteiles des Dickdarmes (Abb. 22), wie bei der Operation beschrieben wurde, trotzdem der Adhäsionsstrang gelöst wurde. Bezeichnend ist also der Befund eines normalen Magens und einer Dilatation des Darmes, die unvermittelt in der Gegend des Sphincter pylori beginnt und sonderbarerweise im Colon ascendens in der Gegend des zöko-kolischen Traktes endet. Auch Wilkie hat einen ähnlichen Fall beschrieben, und die beigefügte Abbildung zeigt deutlich, daß das spastische Gebiet im zöko-kolischen Sphinktertrakte gelegen war (Abb. 20).

Peritonealstränge und Adhäsionen: Der in Rede stehende Teil des Kolons wird mehr als irgendein anderer durch peritonale Bänder betroffen. Die Anwesenheit dieser

Digitized by Google

Abb. 22. Zöko-kolischer Sphinktertrakt mit einem adhärenten Ileum.

Bänder kann jedoch nicht für die Zökostase verantwortlich gemacht werden, da sie auch häufig bei Neugeborenen gefunden werden. Offenbar spielt bei der Erzeugung der Spasmus eine Rolle. Die Bänder plus Spasmus — der aus irgendeiner Ursache entstehen kann — führen zu einer Dilatation des Zökums. Jackson (1909) berichtete über eine Reihe von Fällen, welche zunächst als chronische Appendizitis diagnostiziert wurden und bei welchen später die Operation eine normale Appendix nachgewiesen hat; jedoch wurde in jedem Falle eine dünne, transparente, gefäßhaltige Membran gefunden, die sich über die rechte Seite vor dem Colon ascendens erstreckte. Er teilte diese Membran und behauptete, daß er dadurch imstande wäre, diesen Fällen Abhilfe zu leisten. Jackson glaubte, daß diese Membran für die Symptome verantwortlich zu machen wäre. Trotzdem aber wird diese Membran, die bereits früher von Jonnesco beschrieben wurde, in ungefähr 15% der obduzierten Fälle gefunden, beim Fötus, bei Kindern, also bei Individuen, welche niemals Symptome in der rechten Fossa iliaca zeigten. Es liegt daher näher, anzunehmen, daß die Jacksonschen Symptome, sowie alle anderen in solchen Fällen auf einen Spasmus zurückzuführen sind. Die Falte ist dann als ein prädisponierender Faktor für die Krankheit aufzufassen. Infolge der Stase entwickelt sich ein chronisch entzündlicher Zustand, wodurch wieder diese Membran in eine entzündliche verwandelt wird; diese, unterstützt durch den Spasmus, kann dann die Stase weiter unterhalten.

Intussuszeption: Es wird allgemein angenommen, daß die Intussuszeption durch eine unregelmäßige peristaltische Bewegung hervorgerufen wird, und zwar in einem Momente, wo ein Darmabschnitt tonisch stark kontrahiert ist. Der aktive Teil des Einstülpungsvorganges wird von der äußeren Schicht bewerkstelligt und der Darm hat die Tendenz, sich über die verengte Partie hinüberzustülpen. Dies kann nachgewiesen werden, indem man bei einem Tiere durch einen elektrischen Reiz eine Kontraktion eines Teiles des Kolons hervorruft; dann kann eine Einstülpung des anstoßenden Teiles beobachtet werden. Es gibt eine Form der Intussuszeption, die in die Gruppe der ileo-zökalen Varietäten hineingehört (das ist die häufigste von allen Varietäten), bei welcher die Einstülpung an der Verbindungsstelle zwischen Zökum und Kolon beginnt, wobei das Ileum und das Zökum das Intussuszeptum bilden, während das Kolon oberhalb davon über das Zökum und Ileum sich faltet. Das Vorhandensein des zöko-kolischen Sphinktertraktes wäre geeignet, diese Art der Intussuszeption zu erklären. Beim Vor-

Digitized by Google

kommen einer unregelmäßigen peristaltischen Tätigkeit stellt diese kontrahierte Region die für die Einstülpung notwendige Vorbedingung dar.

Entzündung: Der Teil des Kolons, welcher dem Sitze des zöko-kolischen Sphinktertraktes entspricht, scheint in einem besonderen Maße für Perikolitis, Ulzerationen, fibröse Strikturen und tuberkulöse Affektionen disponiert zu sein. Crämer hat darauf hingewiesen, daß der obere Teil des Zökums und der untere Teil des Colon ascendens sehr häufig der Sitz entzündlicher Prozesse sind.

Mehrere Beobachter haben auf die Häufigkeit einer lokalisierten akuten Entzündung ohne Ulzeration in der zöko-kolischen Region die Aufmerksamkeit gelenkt. Diese Fälle werden gewöhnlich als Appendizitis diagnostiziert und als solche operiert; die Appendix erweist sich jedoch als gesund, während eine ausgesprochene entzündliche Schwellung in diesem Teil des Kolons vorgefunden wird.

Mollison und Cameron haben in einer Untersuchungsreihe von 50 obduzierten Fällen gefunden, daß in 35 Fällen Adhäsion in der Gegend des Zökums und des aszendierenden Kolons bestanden. Solche Adhäsionen sind irrtümlicherweise oft als Folgezustände nach früheren Attacken akuter Appendizitis beschrieben worden. Bloß in drei von den erwähnten 35 Fällen waren die Adhäsionen um die Appendix angeordnet. Es wurden lokalisierte Ulzerationen in diesem Trakte beschrieben, und in Fällen, wo ein perforierendes Ulkus im Colon ascendens vorhanden war, war diese Region meistens der Sitz des Ulkus.

Die Frage, ob nicht diese Ulzerationen und Adhäsionen ihren Ursprung in einer Entzündung des zöko-kolischen Traktes haben, verdient zweifellos unsere nähere Aufmerksamkeit; ebenso, ob nicht auch der entzündliche Zustand durch die Neigung dieser Region zu Spasmen herbeigeführt wird.

Tuberkulöse Ulzerationen: Der häufigste Sitz der tuberkulösen Ulzeration ist das terminale Ileum, der nächsthäufige der untere Teil des Colon ascendens. Eisenhardt fand bei 1,000 tuberkulösen Personen in 56% Läsionen in dieser Gegend. Herzheimer fand sie in allen untersuchten 58 Fällen bis auf eine einzige Ausnahme. Nach Nummery findet man die tuberkulösen Ulzera meistens im Zökum und im aszendierenden Kolon. Von 100 Fällen von hyperplastischer Tuberkulose war in 87% das Zökum und das Colon ascendens betroffen. Eine nähere Analyse der letzteren Fälle wird jedoch zeigen, daß die Mehrzahl der Ulzerationen tatsächlich nicht im wahren Zökum, sondern oberhalb der Ileo-zökal-Klappe und in der Region des zökalen Kolons oder, wie es meistens der Fall ist, im zöko-kolischen Trakte gelegen sind. Wenn sie in dieser Region vorkommen, dann zeigen sie die röntgenologischen Symptome des unregelmäßigen Füllungsdefektes, Hypermotilität des aszendierenden Kolons und unregelmäßig angeordnete Gebiete von Spasmus in diesem Trakte. Es kann aber auch eine geschwürige Affektion des terminalen Ileums einen ausgesprochenen Spasmus des zöko-kolischen Traktes hervorrufen. Im Falle der Abb. 23 handelte es sich um einen 48 jährigen Mann, bei dem kein Verdacht auf irgendeine Darmläsion vorhanden war. Die Röntgenuntersuchung zeigte eine deutliche Kontraktion des Kolons in der Gegend, die dem Sitz des zöko-kolischen Traktes entspricht. Bei der Operation wurde eine Tuberkulose des Ileums gefunden; es konnte jedoch nichts nachgewiesen werden, das dem kontrahierten Gebiete im Colon ascendens hätte entsprechen können. Es hatte sich also offenbar um einen reinen Spasmus des zöko-kolischen Traktes gehandelt.

Es zeigt sich also, daß auf dem Wege einer Ausstrahlung in die Ileo-zökal-Region ein Spasmus des zöko-kolischen Traktes erzeugt werden kann, und dieser Umstand unterstützt auch die vorhin ausgesprochene Hypothese bezüglich der Entstehungsweise einer appendikulären Entzündung.

Es ist wohlbekannt, wie schwierig es oft ist, den Schatten des Zökums bei ulzerativen, tuberkulösen Prozessen darzustellen. Der Inhalt regurgitiert teilweise vom zökalen Kolon, da

Digitized by Google

Abb. 23. Skirrhöses Karzinom des zöko-kolischen Sphinktertraktes; Insuffizienz der Ileozökalklappe.

die Klappe in diesen Fällen gewöhnlich insuffizient ist, oder er wird schnell durch den zökokolischen Trakt in das Kolon hindurchgepreßt, so daß das Zökum entweder gar nicht oder nur vorübergehend und unvollständig gefüllt bleibt. Es ist versucht worden, diese Erscheinung durch die spastische Kontraktion des wahren Zökums zu erklären. Es erscheint aber mehr plausibel, anzunehmen, daß die Schwierigkeit in diesen Fällen, das Zökum zu füllen, auf einen Spasmus jenes Anteiles beruht, welcher dem bei den niederen Tieren vorhandenen interzökalen Sphinkter entspricht — nämlich der retinakulären Bänder. Der Inhalt des Ileums geht dann direkt in das zökale Kolon und durch den zöko-kolischen Trakt in das Colon ascendens, ohne in das Zökum einzutreten, wie das normalerweise bei gewissen Tieren der Fall ist. Anscheinend funktionieren aber diese Bänder nicht immer einwandfrei, so daß eine Lücke in das Zökum sich öffnen kann, wodurch es zu einer unvollständigen Konturierung kommt.

Karzinom: Es ist die allgemeine Anschauung, daß jede verengte Stelle im Lumen des Gastro-intestinal-Traktes einen Prädilektionssitz für Karzinom darstellt. Nach den bisherigen Berichten über maligne Tumoren im Bereiche des Kolons scheint ein Karzinom des Colon ascendens relativ selten zu sein, obgleich das Zökum im allgemeinen als ein häufiger Sitz maligner Neubildungen gilt.

Die Londoner Spitalstatistiken zeigen auf 188 Fälle von Kolonkarzinom sechs Fälle mit dem Sitze im Colon ascendens, die Serien von Liechtenstein auf 121 Fälle ebenfalls sechs im Colon ascendens. Mit anderen Worten: auf 309 Fälle, zwölf im Colon ascendens — also weniger als 4%. Dabei waren auf 188 Fälle 32 im Zökum. In einem Berichte von Clegg finden wir 17 von 72 Fällen. Zusammen ergibt sich also in einer Serie von 381 Fällen die Anzahl von 90 Fällen von Zökalkarzinom oder 24%. Wenn man die Zökum- und Colon-ascendens-Tumoren gemeinsam betrachtet und die 283 Fälle aus der 625 Fälle umfassenden Statistik Tuttles hinzufügt, dann ergibt sich eine Anzahl von 385 Fällen von Karzinom im Zökum

Digitized by Google

Abb. 24. Karzinom des zöko-kolischen Sphinktertraktes. Dieser Fall entstammt dem pathologischen Institute des Bellevue Hospitals, durch Herrn Dr. Symers freundlichst überlassen.

und im Colon ascendens in einer Serie von 1006 Fällen. Die verhältnismäßige Häufigkeit von Karzinom in diesem Teile des Kolons erreicht daher einen Wert von 38%.

Betrachtet man aber näher diejenigen Kolontumoren, welche distal von der ileo-kolischen Klappe gelegen sind und die als Zökaltumoren bezeichnet worden sind, so zeigt sich bei einer Berücksichtigung jener oben beschriebenen anatomischen Grenzen, daß die Mehrheit dieser Tumoren tatsächlich im Sphinktergebiet lokalisiert ist.

Nach D. P. D. Wilkie müssen folgende Faktoren bei der Bestimmung der genauen anatomischen Lage jener Läsionen, die das Darmlumen in der Gegend des Colon ascendens verlegen, in Betracht gezogen werden: 1. die Art des Tumors, ob er dem stenosierenden, skirrhösen oder dem fungösen, infiltrierenden Typus angehört; 2. der Grad des durch den Tumor bewirkten Verschlusses; 3. seine Tendenz zur Infiltration oder zur Schrumpfung; 4. die Schlußfähigkeit oder Insuffizienz der Ileo-zökal-Klappe. So kann ein skirrhöses Karzinom bloß einen schmalen Ring in der Darmwand ergreifen und dabei eine ausgesprochene Stenosierung des Lumens hervorrufen. Ist daneben noch eine schlußfähige Ileo-zökal-Klappe vorhanden, dann kann eine derartige Dilatation des Zökums und des zökalen Kolons resultieren, daß das Neoplasma nach aufwärts verlagert wird, und es kann dann den Anschein haben, daß dieses nahe der Flexura hepatica gelegen ist, während es tatsächlich seinen Ursprung an einer viel tiefergelegenen Stelle hat. Ist dagegen der Tumor vom Typus des infiltrierenden, der nur eine gering-

Digitized by Google

gradige Verlegung des Lumens bewirkt, dann kann durch die Schrumpfung des Caput coli der Anschein erreicht werden, die Läsion habe ihren Sitz in der Höhe der Ileo-zökal-Klappe, während diese in Wirklichkeit an einem viel höhergelegenen Punkte ihren Ursprung hat, und zwar im zöko-kolischen Sphinktergebiete. Ist eine Insuffizienz der Ileo-zökal-Klappe vorhanden, dann wird keine Verlagerung des Tumorgebietes zu beobachten sein, selbst dann nicht, wenn der Tumor dem skirrhösen Typus angehört, wenngleich das terminale Ileum eine bedeutende Dilatation erleiden wird.

Zusammenfassung:

1. Am Anfangsteil des Kolons kann man das eigentliche Zökum vom zökalen Kolon unterscheiden.

2. Die retinakulären Bänder können eine wirkliche Funktion ausüben und — bei einem bestehenden Spasmus — das wahre Zökum vollständig oder teilweise vom zökalen Kolon abschnüren.

3. Das zökale Kolon funktioniert als ein unvollständig verteilender Raum zwischen dem Zökum und dem zöko-kolischen Trakt.

4. Es gibt anatomische, vergleichend-anatomische, physiologische, pathologische und röntgenologische Beweise, die darauf hinweisen, daß es im menschlichen Kolon ein Gebiet gibt, das dem proximalen Teil des Kolons bei den meisten herbi- und omnivoren, luftatmenden Wirbeltieren entspricht und das sich normalerweise in tonischer Kontraktion befindet.

5. Das zöko-kolische Sphinktergebiet zeigt eine aktive Rentention des Darminhaltes, und zwar so lange, bis die zökale Verdauung und Absorption vollständig ist.

6. Die Kontraktion und Erschlaffung dieses Darmabschnittes wird zweifellos durch chemische Veränderungen geregelt, in einer ähnlichen Weise, wie das beim Öffnen und Schließen des Pylorus der Fall ist.

7. Dieser Sphinkter kann in einen Spasmus geraten, der zu einer Dilatation und Stase im Zökum führt und auf diese Weise zu einer Ursache einer Entzündung wird.

8. Die Ursache des spastischen Zustandes wird nicht immer durch eine Appendektomie beseitigt, da es in vielen Fällen, in denen die Appendix operativ entfernt wurde, trotzdem zu einem Wiederauftreten der Symptome kommt.

9. Pathologische Veränderungen des Verdauungstraktes treten mit besonderer Vorliebe an oder knapp oberhalb von Stellen auf, die eine anatomische Lumenverengung oder einen Wechsel im Epithelüberzuge aufweisen, wie das beim Ösophagus und Magen der Fall ist. Das zöko-kolische Sphinktergebiet kann als eine solche Stelle bezeichnet werden.

Literatur.

Barnard, Contribution to Abdominal Surgery, London, 1919, p. 118. — Bitterof, M. m. W., 1909, Nr. 4, S. 147. — Bloch, Fortschr. d. Röntgenstr., 1911, Bd. XVII, H. 3, S. 121. — Cannon, The Mechanical Factors of Digestion, London, 1911, p. 148. — Crämer, M. m. W., 1912, Nr. 12 u. 13, S. 627 u. 709. — Elliot, Jour. Physiol., London, 1904, Bd. XXI, S. 155. — Elliot & Barclay Smith, Jour. Physiol., London, 1904, Bd. XXXI, p. 272. — Gegenbauer, Vergleichende Anatomie, Bd. 2. — George and Leonard-Gerster, Am. Surg. St. Louis, 1912, vol. IV, p. 325. — Gray & Anderson, Developmental Adhesions affecting the lower end of the Ileum and the Colon, Aberdeen Univ. Preß, 1912. — Haim, M. m. W., 1911, Nr. 43, S. 2299. — Herold, D. m. W., Leipzig, 1911, Nr. 4, S. 160. — Hofmeister, Beitr. z. klin. Chir., Tübingen, 1911, Bd. LXXI, S. 832. — Huntington, Anat. of Peritoneum and abdomen. — Jackson, Surg. Gynec. Obstet, 1909, vol. IX, S. 278. — Keith, Proc. Anat Soc. Gt. Brit. and Ireland, Nov. 1903, p. 1, in Jour. Anat. and Physiol., London, 1904, vol. XXXVIII, p. VII. — Keith, Brit. Med. Jour., London, 1912, vol. II, p. 1599. Constrictions and occlusions of the alimentary tract of congenital or obscure origin. Brit. Med. Jour., London, 1910, vol. 1, p. 301. Proc. Anat., Soc. Gt. Brit. and Ir., Nov. 1903. Jour. Anat. and Physiol., London, 1904, vol. 38. Brit. Med. Jour., 1912. — Kuttner, D. Zschr. f. Chir., Leipzig, 1909, Bd. C, S. 212. — Lane, Surg. Gyn. and Obst., Chicago, 1908, vol. VI, p. 115. — Lockwood, C. B., Jour. Anat. u. Physiol., London, 1892, vol. 26. — Macewen, The function of the caecum and appen-

Digitized by Google

dix. Lancet London, 1904, vol. 2, p. 995. — Magnus, Arch. f. d. ges. Physiol., Bonn, 1908, Bd. CXXII, S. 258. — Mollison & Cameron, Guy's Hosp. Rep., London, 1908, vol. LXII, p. 143. — Morley, J., Jackson's Pericolic membrane, Lancet 1913, vol. 2, p. 1685. — Pallin, Beitr. z. klin. Chir., Tübingen, 1911, Bd. LXXI, S. 373. — Pilcher, Ann. Surg., St. Louis, 1912, vol. LV, p. 1. — Reid, Jour. Anat. and Physiol., London, 1912, vol. VII, p. 400. — Roberts, Liverpool Med. — Chir. Jour., 1908, vol. XXVIII, p. 279. — Roith, Mitt. Grenzgeb., Jena, 1912, Bd. XXV, S. 201. — Ropke, Arch. f. klin. Chir., Berlin, 1910, Bd. XCI, S. 190. — Schwarz, M. m. W., 1911, Nr. 28 u. 39, S. 1489, 2060. — Singer u. Holzknecht, M. m. W., 1911, Nr. 48, S. 2537. — Stierlen, M. m. W. 1911, Nr. 36, S. 1906. — Treves, Intestinal obstruction, London, 1884. — Wilkie, P., Jour of Pathology and Bacteriology, 1912, Nr. 17. — Aickler, Beitr. z. klin. Chir., Tübingen, 1909, Bd. LXVII, S. 189.

(Aus dem Zentral-Röntgen-Institut des Allgemeinen Krankenhauses in Wien [Vorstand: Prof. Dr. G. Holzknecht].)

Über Atresien des äußeren Gehörganges.

Von

Dr. **Ernst G. Mayer.**

(Hierzu 6 Abbildungen im Text.)

Wir können die Atresien des äußeren Gehörganges in zwei große Gruppen teilen, in erworbene und angeborene. In beiden Gruppen trennen wir wieder die häutigen von den knöchernen. Die erworbenen Atresien finden wir nach Trauma — häutige bei narbigem Verschluß, knöcherne durch Kallusbildung nach Fraktur des Gehörganges — oder infolge chronischer Otitiden. Knöcherne Atresien auf Basis einer chronischen Otitis gelten als seltenste Fälle, häufiger sind häutige, die durch Organisierung und Epidermisierung obturierender Polypen entstehen. Diese pathologischen Veränderungen sind der röntgenologischen Untersuchung gut zugänglich. Das narbige Gewebe, das den Meatus accusticus externus verschließt, hebt sich deutlich von der Luft im inneren Anteil des Gehörganges ab, die hochgradige Verdickung der Gehörgangswand durch unregelmäßige Kallusbildung ist gut erkennbar. Bei den durch Entzündung entstandenen Atresien vermissen wir nie die röntgenologisch nachweisbaren Zeichen der chronischen Otitis, die Pneumatisationsstörung, das deutliche Abgrenzen des Antrums gegen die Umgebung, seine regelmäßige Konfiguration und endlich die oft hochgradige Sklerosierung der Pars mastoidea.

Vor eine schwierige Aufgabe stellen uns die kongenitalen Atresien. Sie erfordern eine eingehende Untersuchung des ganzen Schläfenbeines, allerdings weniger aus praktischen als aus wissenschaftlichen Gründen. Die meisten Otologen stehen hier einem operativen Eingriff skeptisch gegenüber, ein Standpunkt, den auch der Röntgenbefund zu rechtfertigen scheint. Dagegen ist die Zahl der anatomisch untersuchten kongenitalen Atresien relativ gering[1]). Im folgenden soll gezeigt werden, daß eine exakte röntgenologische Untersuchung am Patienten hier eine empfindliche Lücke wenigstens zum Teil auszufüllen vermag. Denn wenn sie auch naturgemäß an Genauigkeit hinter der anatomischen zurückstehen muß, so ermöglicht sie doch wegen ihrer leichten Durchführbarkeit die Sammlung eines großen Materials, an dem wir durch Kombination des klinischen und röntgenologischen Befundes die Häufigkeit der einzelnen Formen und die Ausdehnung der Mißbildung zu erkennen und eventuell auch Anhaltspunkte für die ontogenetische Entwicklung derselben zu gewinnen vermögen. Gerade dieser Umstand macht die kongenitalen Atresien zu einem interessanten Studienobjekt.

[1]) Alexander und Bénesi. Monatsschrift für Ohrenheilkunde 1921, Bd. 55, H. 3.

Digitized by Google

Zum näheren Verständnis der einzelnen Fälle ist eine kurze Orientierung über die anatomischen und entwicklungsgeschichtlichen Verhältnisse nötig. Die Begrenzung des äußeren Gehörganges (siehe Fig. 1) geschieht im oberen und hinteren-oberen Anteil durch die Schuppe, im hinteren-unteren, unteren und vorderen Anteil durch das Os tympanicum, wobei zu beachten ist, daß die Pars squamosa im äußeren-vorderen Anteil des Gehörganges etwas tiefer herabreicht als im inneren, und so in diesem Bereiche auch einen Teil der vorderen Gehörgangswand bildet. Zwischen Os tympanicum und Pyramide steckt der Processus styloideus. Die Entwicklungsstörungen, die zur Atresie führen, gehen meistens auf den zweiten Embryonalmonat zurück. Um diese Zeit finden wir Verhältnisse, wie sie in Fig. 2 grob-schematisch dargestellt sind.

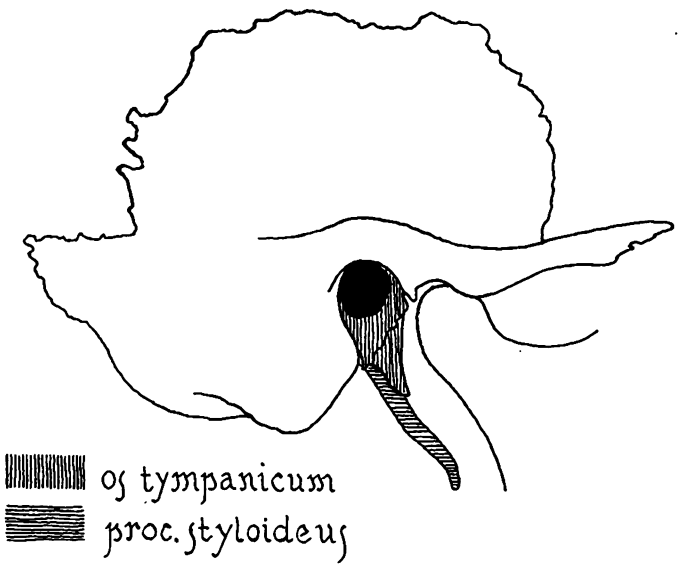

Fig. 1.

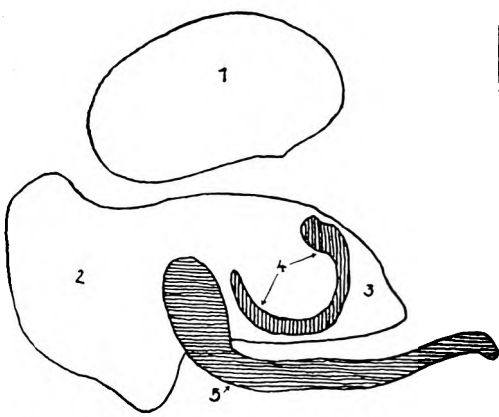

Fig. 2. 1. Pars squamosa, 2. Pars mastoidea, 3. Pars petrosa, 4. Annulus tympanicus, 5. Laterohyale.

Die Skizze zeigt das Schläfenbein eines menschlichen Primordialkraniums. Von den knorpelig vorgebildeten Hauptknochen sehen wir die Pars mastoidea, die Pars petrosa und das Laterohyale (tympanohyale + stylohyale). Aus diesem letzteren entsteht der Processus styloideus. Sein oberster Anteil wird zwischen Os petrosum und Os tympanicum eingeschlossen und verschmilzt später vollständig mit demselben. Er hilft das Cavum tympani medial vom Os tympanicum begrenzen. Die bindegewebig vorgebildeten Belegknochen sind die Pars squamosa und der Annulus tympanicus. Der Paukenring liegt an der Pars petrosa und wächst von hier aus flächenhaft einerseits nach medial gegen die Pyramidenspitze zu, die vordere untere Wand der Paukenhöhle bildend, andererseits nach lateral den Gehörgang unten abschließend. Das Os tympanicum ist jener Skeletteil, der bei den kongenitalen Atresien am häufigsten und schwersten in Mitleidenschaft gezogen ist, und zwar im Sinne einer Hemmungsmißbildung. Daneben finden wir bisweilen ein exzessives Wachstum des Laterohyales — vielleicht durch die Unterentwicklung des Os tympanicum bedingt —, wodurch ein knöcherner Verschluß des Gehörganges entstehen kann. Endlich finden wir auch mitunter Defektbildung im Schuppenteil.

Zur exakten Untersuchung kongenitaler Atresien sind drei Aufnahmen in verschiedenen Aufnahmensrichtungen nötig, und zwar verwenden wir: 1. die Schläfenbeinaufnahmen nach Schüller zur Darstellung des äußeren Gehörganges, des Os tympanicum und der Pars mastoidea, 2. die Schläfenbeinaufnahme nach Mayer zur Darstellung der Mittelohrräume und des äußeren Gehörganges, insbesondere der vorderen und hinteren Gehörgangswand, und 3. die Schläfenbeinaufnahme nach Stenvers, um eine Übersicht über die Konfiguration der ganzen Pyramide zu bekommen und besonders auch das Labyrinth zur Darstellung zu bringen. Im folgenden sind die Skizzen jener Aufnahmen, welche die Veränderungen am sinnfälligsten

Digitized by Google

zeigen, wiedergegeben. Bei den Fällen 1, 2 und 3 ist zum leichteren Verständnis jeweils eine zweite Skizze beigefügt, auf welcher die normalen Verhältnisse rekonstruiert sind.

Fall 1 (Fig. 3). Beiderseitige kongenitale Atresie. Röntgenbefund (rechts und links analog): Die Pyramide ist normal dimensioniert, die Labyrinthkapsel läßt ebenso wie die Mittelohrräume keine sicheren Veränderungen erkennen. Das Antrum ist lufthaltig und zeigt normale Verhältnisse, doch ist die Pneumatisation von dort nicht mehr weiter fortgeschritten, denn es sind in der ganzen Pars mastoidea keine Zellen nachweisbar. Der äußere Gehörgang zeigt schwere Veränderungen. Die hintere Gehörgangswand fehlt gänzlich, während die vordere nur in ihren lateralsten Partien, soweit sie noch vom Schuppenteil gebildet wird, erkennbar ist. Weiter medianwärts fehlt sie ebenso wie die vordere Wand der Paukenhöhle. Der Processus

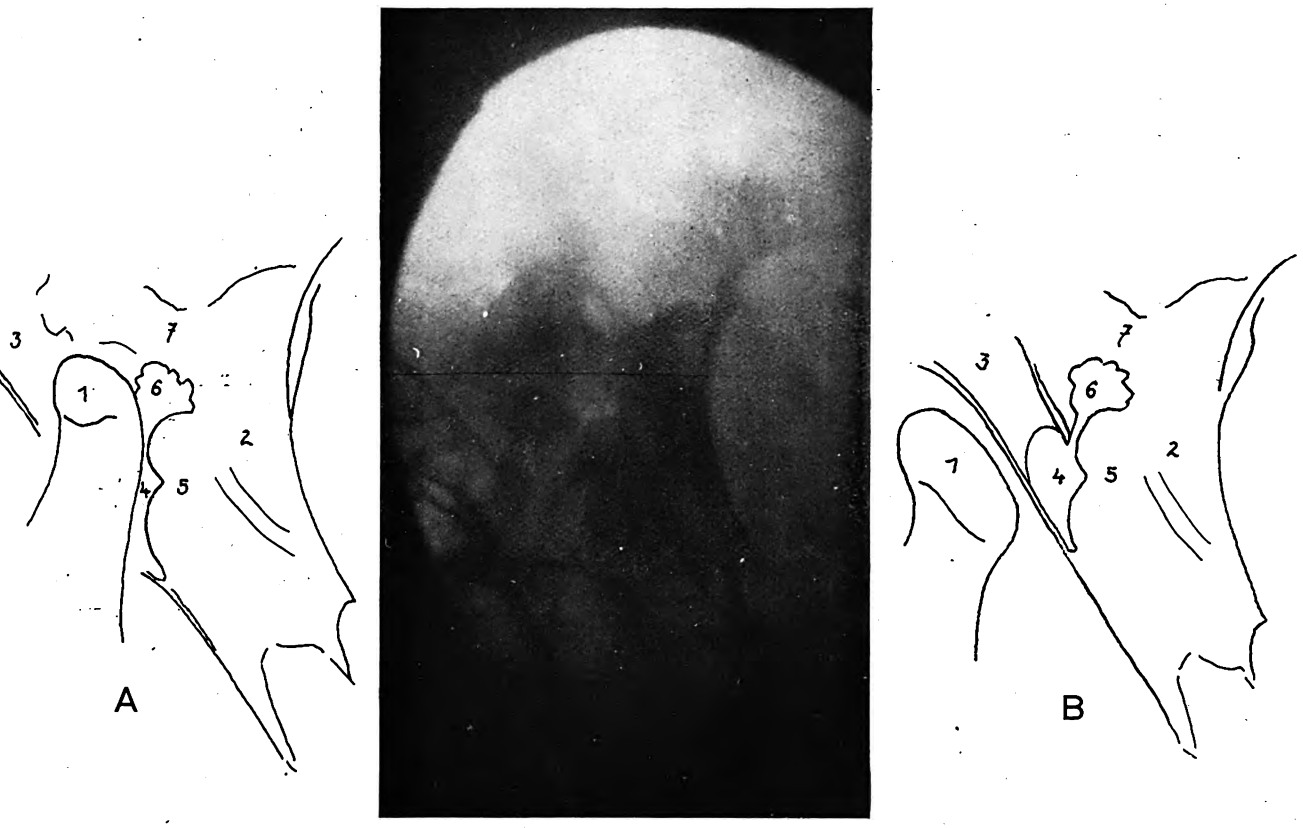

Fig. 3. A = Atresie, B = normal. 1. Kieferköpfchen, 2. Pyramide, 3. Gehörgang, 4. Paukenhöhle, 5. Labyrinthkern, 6. Antrum, 7. Pars mastoidea.

styloideus ist von normaler Größe. Das leicht deformierte Kieferköpfchen sitzt nicht an gewohnter Stelle vor dem Gehörgang, sondern in demselben, unmittelbar vor dem Antrum.

Wir haben es also im vorliegenden Fall mit einem kompletten Defekt des Os tympanicum, sei es durch Fehlen der Anlage oder durch Ausbleiben der Verknöcherung, zu tun. Durch den Wegfall desselben hat das Kieferköpfchen in der Gelenkspfanne seinen Rückhalt verloren und ist nach rückwärts in den Gehörgang geglitten.

Fall 2 (Fig. 4). Rechtsseitige kongenitale Atresie. Röntgenbefund: Die Pyramide ist normal dimensioniert, die Pars mastoidea ist auffallend klein, nicht pneumatisiert, spongiös. Das Os tympanicum ist leicht hypoplastisch, in seinem vorderen Anteil besteht im Bereich der Paukenhöhle anscheinend ein kleiner Ossifikationsdefekt. Der Processus styloideus ist exzessiv stark entwickelt. Labyrinth und Labyrinthkapsel lassen keine Veränderung erkennen. Dagegen

Digitized by Google

Fig. 4. A = Atresie, B = normal. 1. Kieferköpfchen, 2. Pyramide, 3. Gehörgang, 4. Paukenhöhle (bei A mit rudimentärem Aditus und Attic), 5. Labyrinthkern, 6. Antrum (fehlt bei A), 7. Pars mastoidea, 8. Warzenfortsatzkontur, 9. Prozessus styloideus.

sind Attik und Aditus ad Antrum nur rudimentär entwickelt. Das Antrum selbst fehlt vollkommen. Der Gehörgang ist durch weichteildichten Schatten verschlossen, vordere und hintere Gehörgangswand sind gut erkennbar. Im innersten Anteil ist der Gehörgang durch knochendichten Schatten von hintenher stark eingeengt. Der Sinus sigmoideus zeigt in seinem Verlauf Vorlagerung und leichte Lateralposition. Die Dura der mittleren Schädelgrube liegt im Bereiche des Tegmen tympani nur wenig über dem Niveau der oberen Gehörgangswand. Der Canalis caroticus ist auffallend groß.

Fassen wir aus diesem Befund das Wesentlichste zusammen, so haben wir eine Hypoplasie des Os tympanicum und der Pars mastoidea, eine Hyperplasie des Laterohyales, die zur Ein-

Fig. 5. A = Atresie, B = normal, 1. Kieferköpfchen, 2. Pyramide, 3. Gehörgang (bei A knöchern verschlossen), 4. Paukenhöhle, 5. Labyrinthkern, 6. Antrum, 7. Pars mastoidea, 8. Warzenfortsatzkontur.

Digitized by Google

engung des Gehörganges in dessen innerem Anteil geführt hat und vielleicht auch Ursache der hochgradigen Störung des Pneumatisationsvorganges ist, die durch das Fehlen des Antrums und mangelhafte Entwicklung des Aditus und Attik gekennzeichnet ist.

Fall 3 (Fig. 5). Linksseitige kongenitale Atresie. Röntgenbefund: Die Pyramide ist wesentlich schlanker als die der gesunden Seite. Labyrinthkapsel und Paukenhöhle zeigen dementsprechende Dimensionierung. Der Attik ist klein, das Antrum von normaler Größe. Das pneumatische System ist normal entwickelt, mittelzellig strukturiert, die Zellwände sind etwas plump. Das Os tympanicum ist hochgradig verkümmert, doch ist die vordere Paukenhöhlenwand intakt. Die vordere Gehörgangswand ist nur in ihrem lateralsten Anteil erkennbar. Medianwärts verschwindet sie ebenso wie die ganze hintere Wand in einem den Gehörgang ausfüllenden, knochendichten Schatten, der bis zum Trommelfellansatz reicht. Die Entfernung des Sinus sigmoideus von der hinteren-oberen Gehörgangswand beträgt entsprechend der Verschmälerung der Pyramide knapp 1 cm.

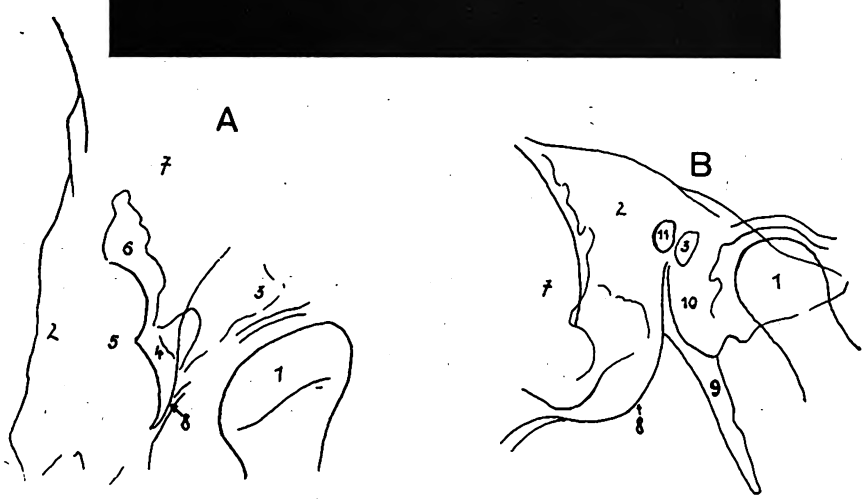

Fig. 6. A = Aufnahme n. Mayer, B = Aufnahme n. Schüller. 1. Kieferköpfchen, 2. Pyramide, 3. Gehörgang, 4. Paukenhöhle, Labyrinthkern, 6. Antrum, 7. Pars mastoidea, 8. Warzenfortsatzkontur, 9. Prozessus styloideus, 10. Os tympanicum, 11. Innerer Gehörgang.

Digitized by Google

In diesem Falle finden wir also eine Hypoplasie der Pyramide und des Os tympanicum. Für das Zustandekommen der knöchernen Atresie ist vermutlich die hochgradige Verkümmerung des Os tympanicum und das dadurch ermöglichte verstärkte Wachstum des obersten Anteils des Laterohyales verantwortlich zu machen.

Fall 4 (Fig. 6). Beiderseitige kongenitale Atresie. Röntgenbefund: I. Rechtes Schläfenbein: Pyramide, Pars mastoidea, Os tympanicum und Processus styloideus zeigen normale Dimensionen. In der vorderen Paukenhöhlenwand befindet sich ein ausgedehnter Ossifikationsdefekt, der auch den inneren Anteil der vorderen Gehörgangswand mit einbezieht. Labyrinth, Paukenhöhle und Attik sind nicht nachweisbar verändert. Das Antrum ist etwas erweitert, unregelmäßig und scharf begrenzt, periantral liegen vereinzelte, stecknadelkopfgroße Zellen. Im übrigen ist die Pars mastoidea teils spongiös, teils sklerosiert. Der Gehörgang ist von hinten und oben her hochgradig eingeengt. Sinus und Dura befinden sich in normaler Lage.

II. Linkes Schläfenbein: es zeigt analoge Verhältnisse, doch finden wir an Stelle der Pneumationshemmung extrem starke mittel- bis großzellige Pneumatisation. Die Zellen reichen bis an die Zygomatikuswurzel und bis in die Gegend des Foramen jugulare.

Zusammenfassend haben wir hier auf beiden Seiten gemeinsam: 1. eine hochgradige Einengung des Gehörganges von hinten her, 2. einen ausgedehnten Ossifikationsdefekt im vorderen, medialen Anteil des Os tympanicum, 3. eine Pneumatisationsstörung, und zwar rechts fast völlige Hemmung, also schwerere Störung, links extrem starke Entwicklung des pneumatischen Systems, die nach Wittmaak Folge einer leichten Schleimhautschädigung ist. Die primäre Störung dürfte auch hier im Os tympanicum liegen, wodurch es sekundär zur Einengung des Gehörganges gekommen ist. Die Pneumatisationsstörung ist auf eine entzündliche Affektion der Schleimhaut zu beziehen, die in solchen Fällen durch die bei einem so ausgedehnten Ossifikationsdefekt des Os tympanicum sicher auch an den Tuben gesetzten Veränderungen begünstigt wird.

Fall 5. Beiderseitige kongenitale Atresie. Röntgenbefund (rechts und links analog): Wegen Unruhe des Kindes war eine erschöpfende Untersuchung nicht durchführbar; doch ließ sich folgendes feststellen: die Pyramide ist von normaler Dimension, Labyrinthkern und Mittelohr zeigen keine Veränderung. Das pneumatische System ist dem Alter entsprechend entwickelt, die vordere Paukenhöhlenwand scheint intakt. Die Größe des Os tympanicum ist nicht feststellbar. Der Gehörgang ist von außen bis zum Trommelfellansatz durch knochendichten Schatten verschlossen, von dem vordere und hintere Gehörgangswand nicht zu differenzieren sind.

In diesem Falle haben wir, soweit es sich feststellen ließ, bis auf den knöchernen Verschluß des Gehörganges normale Verhältnisse. Wahrscheinlich lag auch hier eine primäre Entwicklungsstörung des Os tympanicum vor.

Wir sehen, daß es möglich ist, durch die Röntgenuntersuchung ziemlich genauen Aufschluß über die von der Mißbildung betroffenen Skeletteile zu erhalten. Über Störungen im nervösen Anteile gibt uns der klinische Befund Auskunft. Damit haben wir die Möglichkeit, kongenitale Atresien auf einfache Weise am Patienten weitgehend zu analysieren.

Digitized by Google

(Aus dem Zentral-Röntgenlaboratorium des Allg. Krankenhauses in Wien
[Vorstand: Prof. Dr. G. Holzknecht].)

Über destruktive Veränderungen an den Pyramidenspitzen bei basalen Tumoren.

Von

Dr. Ernst G. Mayer.

(Hierzu 8 Röntgenbilder u. 4 Skizzen.)

Destruktive Veränderungen bei basalen Tumoren finden sich am häufigsten an der Sella turcica, in zweiter Linie an den Pyramiden, in dritter an den kleinen Keilbeinflügeln. Daraus ergibt sich die Forderung, daß diese drei Skelettpartien in allen einschlägigen Fällen gut zur Darstellung zu bringen sind, was sich in einfacher Weise dadurch erreichen läßt, daß die seitliche Übersichtsaufnahme des Schädels in der Weise angeordnet wird, daß der Zentralstrahl durch die Mitte der beiderseitigen Verbindungslinien der Pori acustici externi mit den lateralen Orbitalwinkeln senkrecht zur Platte verläuft und die sagittale Übersichtsaufnahme — einerlei, ob bei anterior-posteriorem oder posterior-anteriorem Strahlengang — so, daß der Zentralstrahl mit der Schnittlinie, die die Sagittalebene mit der deutschen Horizontalen bildet, zusammenfällt. Als Spezialaufnahmen für die Felsenbeine kommen ferner die Schläfenbeinaufnahmen nach Schüller und nach Stenvers in Betracht. Die Veränderungen der Sella sind eingehend studiert, weniger die an den Felsenbeinen. Es hat sich aber ergeben, daß wir auch bei diesen durch die Röntgenuntersuchung ziemlich genauen Aufschluß über die Natur des Tumors und seinem Ausgangspunkt gewinnen können, denn sie sind bei den verschiedenen Tumoren, wie aus den im folgenden beschriebenen Fällen hervorgeht, sehr charakteristisch. Usuren an der Pyramide werden am häufigsten durch Kleinhirnbrückenwinkeltumoren hervorgerufen, die in der Bucht zwischen Pons, Medulla oblongata und Zerebellum ihren Sitz haben. In den weitaus meisten Fällen handelt es sich um Neubildungen — Neurome, Fibrome oder Sarkome —, die vom Nervus acusticus ausgehen. Diese setzen sich oft zapfenförmig in den inneren Gehörgang fort und führen unter Umständen zu einer Erweiterung desselben, die sich röntgenologisch nachweisen läßt. Gelegentlich sind diese Tumoren doppelseitig. Es sei an dieser Stelle wieder darauf hingewiesen, daß eine regelmäßige Erweiterung des inneren Gehörganges, bei der die scharfe Konturierung desselben erhalten ist, nur mit größter Vorsicht für die Diagnose Akustikustumor verwertet werden kann. Denn wir finden sie kongenital ohne irgendwelche pathologische Veränderungen, ferner bei Drucksteigerung und endlich bei Akustikustumoren, sowohl auf der kranken Seite, als gelegentlich auch nur auf der entgegengesetzten. Wenn wir auf der gesunden Seite den Gehörgang normal, auf der kranken erweitert und dabei unregelmäßig, eventuell unscharf konturiert finden, dann können wir mit einiger Wahrscheinlichkeit auf einen Akustikustumor schließen. Eine wesentliche Stütze erfährt die Diagnose durch die charakteristischen Veränderungen der Sella, wie sie Schüller beschrieben und als pathognomonisch für diese Art von Tumoren bezeichnet hat. Wir finden nämlich oft eine hochgradige Verdünnung des Dorsums, das gelegentlich auch eine auffallend starke Knickung nach vorne zeigt. Das Fortschreiten der Usur an der Pyramide geschieht von hinten nach vorne, wodurch, wie wir sehen werden, ganz charakteristische Röntgenbilder entstehen.

In seltenen Fällen greifen Hypophysentumoren auf die Pyramide über und destruieren dieselbe von der Spitze her. Nach den Erfahrungen der pathologischen Anatomen[1]) wachsen diese Tumoren merkwürdigerweise bei asymmetrischem Wachstum fast immer nach rechts, weshalb wir in solchen Fällen eine stärkere oder ausschließliche Usurierung der rechten Pyramiden-

[1]) Mündliche Mitteilung von Prof. Erdheim.

Digitized by Google

spitze von oben her zu gewärtigen haben. Das stimmt mit unseren bisherigen Beobachtungen überein. Eine geringgradige symmetrische Usurierung beider Pyramidenspitzen läßt sich röntgenologisch von einer Strukturanomalie nicht unterscheiden.

Relativ häufig kommt es zur Zerstörung der Pyramidenspitzen von unten her durch peritubare Tumoren. Es sind dies entweder Sarkome, die vom Bindegewebe der Tuben ausgehen, oder Karzinome, die ihren Ursprung in der Gegend der Rosenmüllerschen Grube haben. Beide sind durch den nach unten konkaven Defekt, den sie an der Spitze des Felsenbeines setzen, charakterisiert. Man darf aber nicht außer acht lassen, daß der Canalis caroticus im Röntgenbild an gleicher Stelle manchmal eine nach unten konkave Aufhellung ergibt, die jedoch zum Unterschied von dem durch peritubare Tumoren gesetzten Defekt immer scharf begrenzt ist.

Bei Neoplasmen, die in den Pyramidenspitzen selbst entstehen, handelt es sich meist um Karzinommetastasen, denn jene sind, soweit das Schläfenbein in Betracht kommt, Prädilektionsstellen für dieselben. Haben solche Metastasen nur geringe Ausdehnung, so können sie differentialdiagnostische Schwierigkeiten bereiten. In Betracht kommen dabei gummöse Zerstörung, tuberkulöse Karies, eventuell auch große, bis an die Spitze vorgeschobene pneumatische Räume mit unregelmäßiger Konturierung.

Einige typische Fälle mögen das Gesagte veranschaulichen.

In Fall I (Abb. 1a und b) (zugewiesen von der psychiatr.-neurol. Klinik) zeigt die rechte Pyramide (a) normale Verhältnisse, während auf der linken, klinisch verdächtigen Seite (b) der innere Gehörgang unregelmäßig erweitert ist. Eine gleichzeitig bestehende charakteristische Druckusur der Sella turcica läßt die Annahme eines Akustikustumors berechtigt erscheinen.

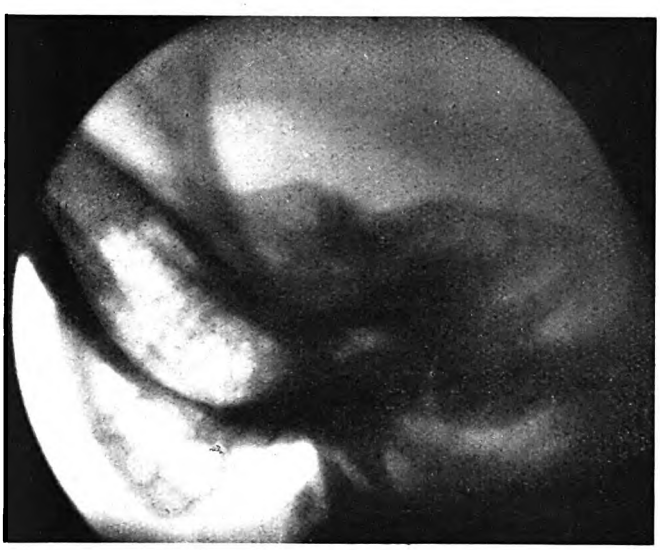

Abb. 1a.

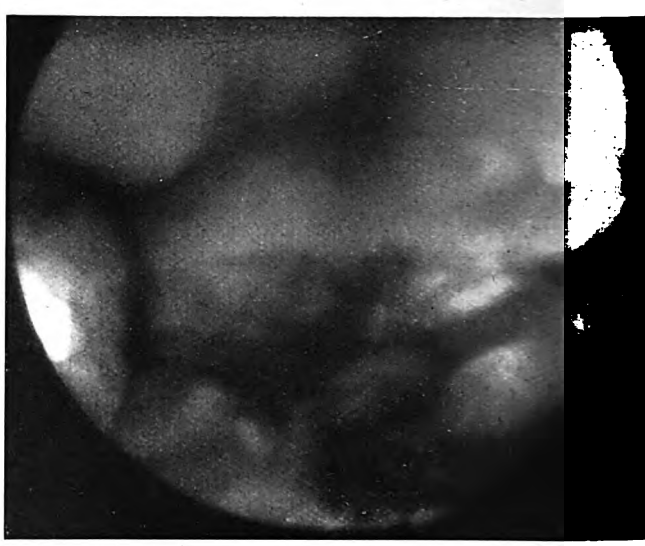

Abb. 1b.

In Fall II (Abb. 2) (zugewiesen von der psychiatr.-neurol. Klinik) handelt es sich um eine 42jährige Frau, die wiederholt zur Untersuchung geschickt wurde. Erste Untersuchung am 20. IX. 1922: Angaben des zuweisenden Arztes: Vor fünf Monaten Sturz auf das Hinterhaupt, seit acht Tagen Abduzensparese rechts. Engere Fragestellung: Veränderungen am Schädel? Röntgenbefund negativ. 2. Untersuchung am 24. IX. 1922: Angabe des zuweisenden Arztes: Apizitis? Engere Fragestellung: Veränderungen an Herz und Lunge? Röntgenbefund negativ. 3. Untersuchung am 7. V. 1923: Angabe des zuweisenden Arztes: Seit vier Wochen Schmerz in der Halswirbelsäule, V. Halswirbel klopfempfindlich, ebenso bei Belastung schmerzhaft. Engere Fragestellung: Karies der Halswirbelsäule? Röntgenbefund negativ.

Digitized by Google

Abb. 2.

4. Untersuchung am 31. VII. 1923: Angaben des zuweisenden Arztes: Vor Monaten Beginn mit allgemeinen Hirndrucksymptomen (?) und rechtsseitiger Abduzensparese, später Hypoglossus-Fazialis-Trigeminusparese rechts. Klopfempfindlichkeit des Schädels rechts hinten. Babinsky links. Engere Fragestellung: Tumor der hinteren Schädelgrube.

Die Röntgenuntersuchung ergibt folgendes: Die Schädelkapsel ist von leicht hydrozephaler Form, die Dicke über Durchschnitt, die Innenfläche eben. Die Sella turcica ist klein, scharf konturiert, das Dorsum sellae ist sehr kalkarm, kaum erkennbar, nur der rückwärtige Anteil des Processus clinoidei posteriores ist noch gut zu sehen. Die linke Pyramidenspitze zeigt normale Verhältnisse. Dagegen ist die Spitze der rechten Pyramide (siehe Skizze 1)



Skizze 1. 1 = Labyrinth, 2 = innerer Gehörgang, 3 = Defekt in der Pyramidenspitze, 4 = Orbita, 5 = Kiefergelenk, 6 = Warzenfortsatz.

Digitized by Google

bis zur Gegend des inneren Gehörganges vollkommen destruiert. Die Abgrenzung des Defektes ist unregelmäßig, grob zackig, dabei aber ziemlich scharf. Die Nebenhöhlen zeigen keine Veränderungen.

Differentialdiagnostisch mußte folgendes überlegt werden: Die zackige Begrenzung des Defektes und das Fehlen jedweder Reaktion von seiten des Knochens spricht gegen luetischen Prozeß, für den auch klinisch kein Anhaltspunkt vorhanden ist. Gegen tuberkulöse Karies spricht die scharfe Abgrenzung. Wenigstens habe ich bisher immer bei den allerdings ziemlich seltenen Fällen von Tuberkulose der Pyramide eine hochgradige diffuse Atrophie und dadurch ein unscharfes Abgrenzen des Resorptionsherdes gegen die Umgebung beobachtet. Wir kommen per exclusionem zur Annahme einer Destruktion durch einen vom Knochen ausgehenden malignen Tumor. Asai[1]) hat aus der Sammlung von Prof. Schüller einen ähnlichen Fall publiziert, bei dem die Diagnose durch multiple Metastasen (nach Mammakarzinom) im Schädeldach erleichtert wurde. Bei unserer Patientin ergab die Nachfrage, daß sie vor einigen Jahren wegen eines innerhalb Jahresfrist auf Faustgröße angewachsenen Tumors der Thyreoidea operiert worden war. Eine histologische Untersuchung wurde damals leider nicht durchgeführt. Wir haben angenommen, daß es sich um ein Karzinom gehandelt hat, dessen Metastase wir nun im Felsenbein vor uns sehen.

Dieser Fall ist nicht nur in diagnostischer Hinsicht von Interesse. Als nämlich nach ca. einem Monat eine Kontrolluntersuchung vorgenommen werden sollte, war dieselbe wegen des desolaten Zustandes, in welchem sich die Patientin befand, nicht durchführbar. Die war nicht mehr gehfähig, Kopf und Hals mußten durch Gipsverband gestützt und fixiert werden. Es wurde nun auf der therapeutischen Abteilung des Laboratoriums eine Röntgenbestrahlung vorgenommen (drei Serien, durchschnittlich 6 $Fp_1 \left[\frac{10}{0{,}3 + 1}\right]$ mit exakter Einstellung auf den Herd mittels des Kriserschen Schädelquadranten), die einen glänzenden Effekt zeitigte. Die Patientin hat innerhalb acht Monaten über 5 kg zugenommen, ist nicht nur wieder gehfähig, sondern arbeitsfähig und fühlt sich subjektiv fast vollkommen wohl. Der Nervenstatus zeigt eine Besserung, nur der otologische Befund ist unverändert. Der Röntgenbefund zeigt jetzt, $10^1/_2$ Monate nach der vierten Untersuchung, eine wesentliche Veränderung. Innerhalb des Defektes zeigen sich zahlreiche unscharf begrenzte, kalkdichte Einlagerungen. Die obere Pyramidenkante ist, wenn auch undeutlich, so doch wieder erkennbar, und auch die Sella turcica zeigt wieder normales Aussehen. Sowohl der Erfolg der Bestrahlung als auch der letzte Röntgenbefund scheint mir die zuerst gestellte Diagnose zu bestätigen. Es hat sich um einen infiltrierenden Tumor gehandelt, der durch die Röntgenbestrahlung zurückgegangen ist und in dem es nun zur Kalkablagerung gekommen ist, wozu ja Metastasen nach Schilddrüsenkarzinomen besonders neigen. Das gute Ansprechen des Tumors erklärt sich aus der Annahme eines primären Thyreoideakarzinoms, von dem wir ja wissen, daß es häufig sehr gut auf Bestrahlung reagiert[2]).

Fall III (Abb. 3a und b), 33jährige Frau (zugewiesen von der I. Augenklinik). Angabe des zuweisenden Arztes: Seit sechs Wochen Verschlechterung des Sehvermögens, Okulomotorius- und Abduzensparese links. Ohrbefund negativ. Engere Fragestellung: Veränderungen an Schädel und Nebenhöhlen?

Der Röntgenbefund, welcher erhoben wurde, war folgender: Schädelkapsel von mesazephaler Form, Dicke der Norm entsprechend, Innenfläche eben. Sella turcica von normaler Größe und Architektur. Die rechte Pyramide ohne Veränderungen, die Spitze der linken Pyramide (s. Skizze 2) ist von unten her arrodiert, so daß nur mehr ein Rest vom hinteren und oberen Anteil erhalten ist. Die Arrosion geht lateralwärts bis zum inneren Gehörgang und

[1]) Fortschr. d. Röntgenstr., Bd. 29.

[2]) Anmerkung bei der Korrektur: Seit zwei Monaten besteht bei der Patientin ein lokales Rezidiv an der Operationsstelle.

Digitized by Google

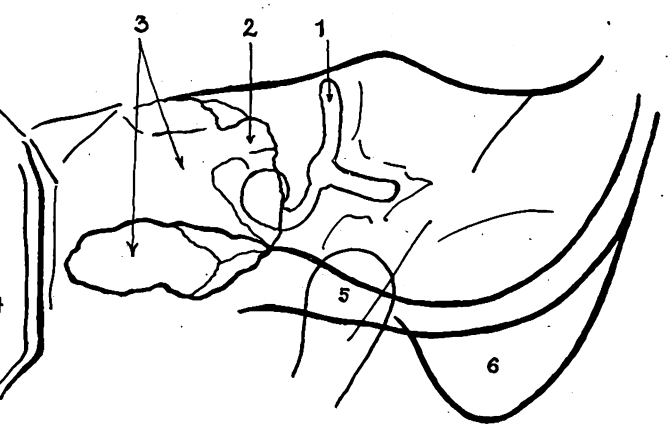

Skizze 2. 1 = Labyrinth, 2 = innerer Gehörgang, 3 = Defekt in der Pyramidenspitze, 4 = Orbita, 5 = Kiefergelenk, 6 = Warzenfortsatz.

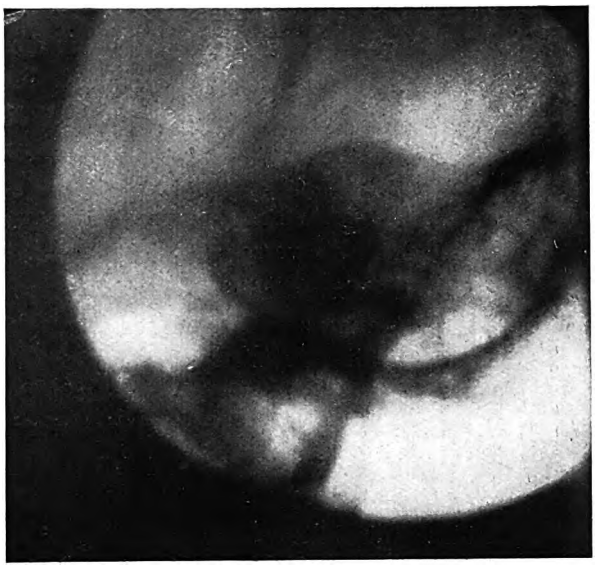

Abb. 3a.

der Schnecke. Die angrenzenden Partien des großen Keilbeinflügels und der linke untere Anteil des Keilbeinkörpers sind ebenfalls zerstört. Der Tumor wölbt sich nach unten in den hellen Pharynxraum bis zur Medianebene vor. Der Luftgehalt der Keilbeinhöhle ist herabgesetzt, übrige Nebenhöhlen o. B.

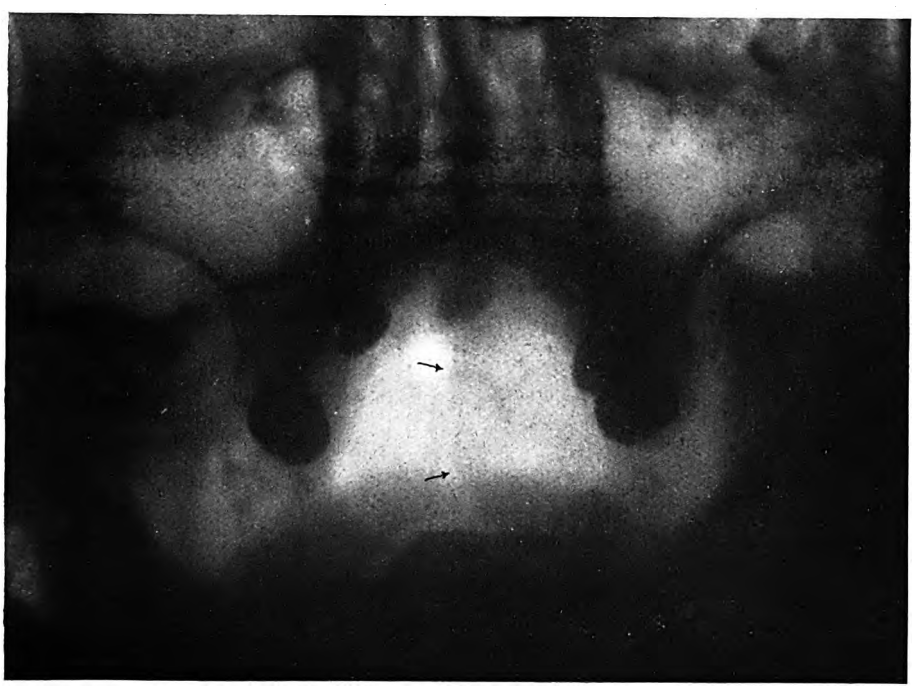

Abb. 3b.

Es handelt sich mithin um einen peritubaren Tumor, der von unten her in die mittlere Schädelgrube durchgebrochen ist und nach Zerstörung der Pyramidenspitze zu endokraniellen Symptomen geführt hat. Die auf Grund des Röntgenbefundes durchgeführte neuerliche otologische Untersuchung (Klinik Prof. Neumann) ergab folgenden Befund: Rechtes Ohr: o. B. Linkes Ohr: transparentes, etwas retrahiertes Trommelfell, Mittelohrschwerhörigkeit,

Digitized by Google

keine Laesio auris interna. Bei der Rhinoscopia anterior zeigt sich im Nasen-Rachenraum ein gelblichweißer, knolliger Tumor mit deutlicher Gefäßverästelung, anscheinend von der hinteren oberen Pharynxwand ausgehend. Bei Phonation und Heben des Gaumensegels macht der Tumor keine Exkursionen. Er reicht nicht über die Medianebene nach rechts. Rechts geschwollene Schleimhaut. Bei der Rhinoscopia posterior sieht man den knolligen Tumor den linken Pharynx einnehmen und das Tubenostium überragen, so daß von demselben nichts zu sehen ist. Rechte Pharynxseite frei, Gaumen normal konfiguriert, bei Phonation wird das Velum nach rechts verzogen.

Wir haben hier also einen Fall vor uns, der von einer Augenklinik wegen einer Augenmuskellähmung zur Untersuchung geschickt wurde, und bei dem auf Grund des Röntgenbildes ein Tumor diagnostiziert und genauer Aufschluß über dessen Natur, Ausgangspunkt und Ausdehnung gegeben werden konnte, ein Befund, der durch die nachträgliche rhino-otologische Untersuchung vollkommen bestätigt wurde.

Fall IV (Abb. 4a und b). 39jährige Frau (zugewiesen von der Nervenheilanstalt Maria-Theresien-Schlößl). Angaben des zuweisenden Arztes: Am 12. I. 1922 Beginn des Leidens mit blitzartigen, von den Füßen zum Kopf aufsteigenden Schmerzen und Magenüblichkeiten. Im Liegen das Empfinden, daß die Gegenstände verkehrt sind. Im Feber Schwindelanfall mit Brechreiz. Seit zwei Monaten Schmerzen in der Wirbelsäule und in der rechten Gesichtshälfte. Pappiger Geschmack, öfters Verschlucken, verschwommenes Sehen, Ungeschicklichkeit der Hände, Taumeln. Die linke Pupille ist eine Spur größer als die rechte. Die Bulbi können nur kurze Zeit in den Endstellungen gehalten werden. Lidschluß links eine Spur geringer als rechts. PSR — =, A S R — =, Babinsky 0, Romberg +, Stauungspapille beiderseits, Geschmacksstörung, V motor. rechts deutlich schwächer als links, Sensibilitätsstörung für alle Qualitäten. Ohrbefund: Linkes Ohr: Chronischer Adhäsivprozeß durch abgelaufene Mittelohrentzündung. Rechtes Ohr: Leichte Erkrankung des Innen- und Mittelohres. Beide Labyrinthe erregbar. Spontannystagmus zentraler Natur, konstantes Vorbeizeigen nach links. Engere Fragestellung: Kleinhirnbrückenwinkeltumor?

Das Röntgenbild zeigt eine Schädelkapsel von normaler Form und Dicke mit ebener Innenfläche. Die Sella turcica ist von normaler Größe und Architektur, das Dorsum sellae sehr dünn. Die rechte Pyramide ist normal konfiguriert, dagegen zeigt die linke (siehe Skizze 3) an der Spitze einen eigenartigen Defekt. Knapp medial vom vertikalen Bogengang hört die obere

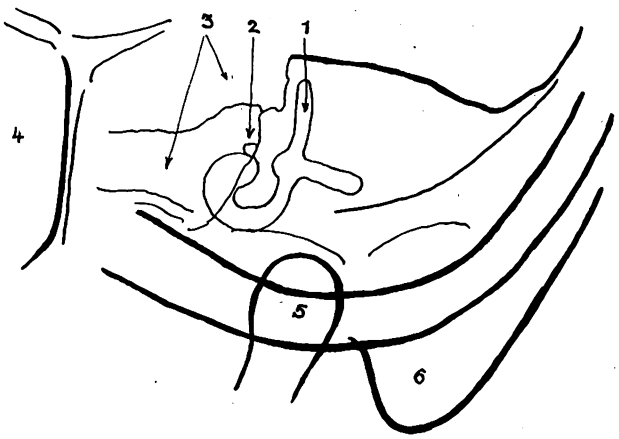

Skizze 3. 1 = Labyrinth, 2 = innerer Gehörgang, 3 = Defekt in der Pyramidenspitze, 4 = Orbita, 5 = Kiefergelenk, 6 = Warzenfortsatz.

Abb. 4a.

Digitized by Google

Pyramidenkante plötzlich auf. Von dieser Stelle aus können wir einen unscharfen Kontur verfolgen, der zuerst ein Stück senkrecht nach abwärts verläuft und sich dann nach medial umbiegend teilt. Der eine verläuft schräg nach unten innen, die Schnecke kreuzend, der andere verläuft fast horizontal in halber Höhe der Pyramide gegen die Medianebene zu. Der innere Gehörgang ist nicht mehr erkennbar, das Labyrinth, insbesondere die Schnecke, ist intakt. Es sind mithin die oberen Partien der Felsenbeinspitze zur Gänze zerstört, die untere zum Teil. Für die Differentialdiagnose ist es wichtig, zu erkennen, ob der vordere oder der hintere untere Anteil noch erhalten ist. Der Umstand, daß der innere Gehörgang nicht erkennbar, die Schnecke dagegen scheinbar intakt ist, macht es wahrscheinlich, daß der rückwärtige Anteil

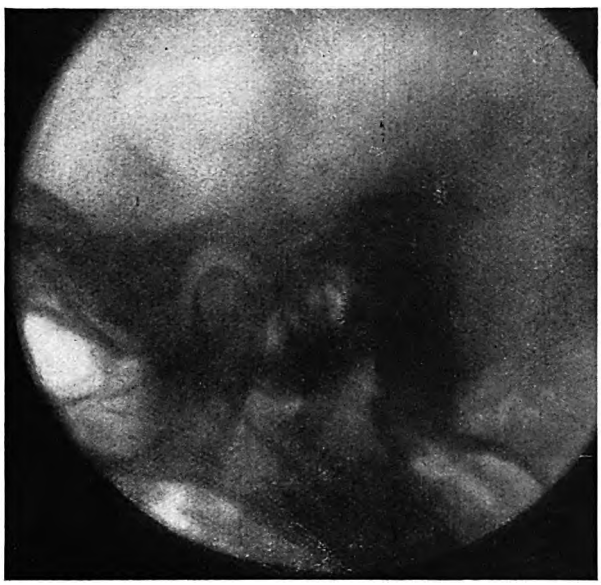

Abb 4b.

zerstört ist. Genauen Aufschluß darüber gibt uns die Schüllersche Aufnahme. Diese erfordert in solchen Fällen eine besonders sorgfältige und kritische Analyse. Wir können auf unserer Aufnahme anscheinend die obere Pyramidenkante bis zur Spitze verfolgen. Dies ist jedoch eine Täuschung, die dadurch hervorgerufen ist, daß der Zentralstrahl zufällig in der Ebene der vorderen Pyramidenfläche verläuft. Wir erkennen aber daraus, daß ein Teil dieser Fläche noch erhalten sein muß, und haben damit die Bestätigung unserer Annahme, daß der obere und hintere untere Anteil der Pyramidenspitze destruiert ist. Ferner zeigt uns die Schüllersche Aufnahme an Stelle des inneren Gehörganges eine der Größe nach diesem ungefähr entsprechende, scharf begrenzte Aufhellung, die durch eine von oben nach unten verlaufende Leiste unterteilt ist. Diese Aufhellung entspricht nicht dem inneren Gehörgang, sondern der in der Aufnahmsrichtung hinter demselben gelegenen Schnecke, die infolge der Zerstörung des Meatus acusticus internus so deutlich zu sehen ist. Fassen wir unseren Befund kurz zusammen, so ergibt sich eine Zerstörung des hinteren und oberen Anteiles der Pyramidenspitze. Damit ist die Diagnose Kleinhirnbrückenwinkeltumor gesichert, und zwar handelt es sich wahrscheinlich, der unscharfen Begrenzung nach zu schließen, nicht um einen der häufigeren benignen Tumoren, sondern um ein Sarkom. Der relativ gute otologische Befund spricht nicht dagegen, da wir ja wissen, daß Nerven gegen das Einwuchern von Geschwulstzellen außerordentlich resistent sind.

Fall V (Abb. 5). 38jähriger Mann (zugewiesen von der III. med. Klinik). Angaben des zuweisenden Arztes: Früher des öfteren Kopfschmerzen, jetzt rechtes Auge amaurotisch,

Digitized by Google

Schwerhörigkeit im rechten Ohr. Geringe Ataxie der unteren Extremitäten, rechter Arm schwächer. Engere Fragestellung: Veränderungen am Schädel?

Die Röntgenuntersuchung ergibt folgenden Befund: Schädelkapsel von mesozephaler Form. Dicke der Norm entsprechend, Impressiones digitate, hauptsächlich im Scheitelbereich vermehrt und vertieft. Im linken Stirnbein knapp neben der Medianebene etwas über dem Orbitalrand eine über erbsengroße, in der Mitte des Stirnbeines, ca. drei Querfinger über dem oberen Orbitalrand, eine ungefähr bohnengroße, ziemlich scharf begrenzte intensive Aufhellung (tiefe Pacchionsche Gruben?). Die Sella turcica ist zum größten Teile zerstört. Nur der linke Processus clinoideus anterior und der vordere Kontur der Sella ist unverändert erhalten. Der ganze rückwärtige Anteil der Sella und der entsprechende Anteil des Klivus fehlt. Der Boden der Sella ist nach abwärts gedrängt und doppelt konturiert. Die linke Pyramide ist unverändert, die Spitze der rechten (siehe Skizze 4) ist bis nahe an den inneren Gehörgang gänzlich

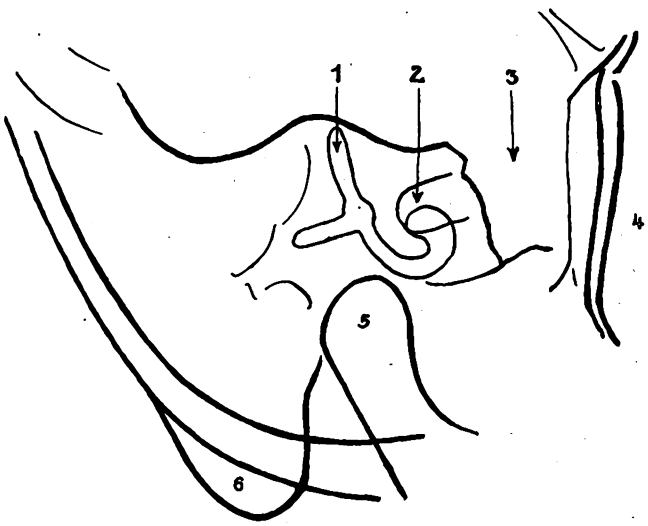

Skizze 4. 1 = Labyrinth, 2 = innerer Gehörgang, 3 = Defekt in der Pyramidenspitze, 4 = Orbita, 5 = Kiefergelenk, 6 = Warzenfortsatz.

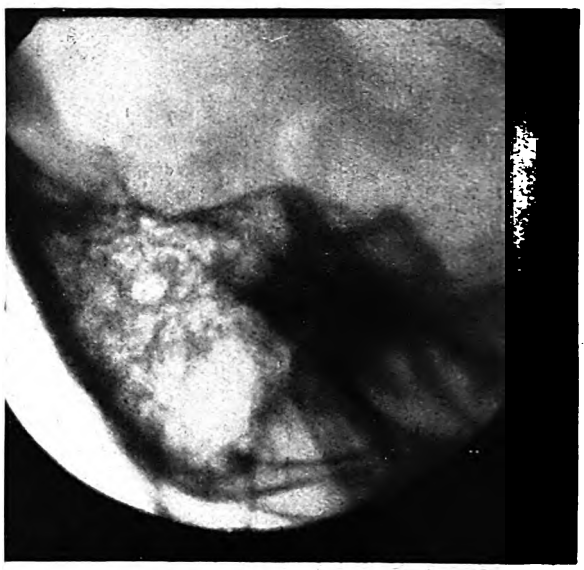

Abb. 5.

zerstört. Die Begrenzung des Defektes ist vollkommen scharf und regelmäßig. Dieser Umstand spricht zusammen mit dem Befund an der Sella turcica dafür, daß es sich um einen außerordentlich großen benignen Hypophysentumor handelt, der auch zur Destruktion der rechten Pyramidenspitze geführt hat.

Die vorliegenden Fälle zeigen, daß die Veränderungen an den Pyramiden bei basalen Tumoren ganz charakteristisch sind und wir dadurch aus einer sorgfältigen Röntgenuntersuchung weitgehende Schlüsse auf den Sitz, die Natur und die Ausdehnung des Tumors ziehen können.

Digitized by Google

Aus der Universitäts-Frauenklinik Erlangen
[Direktor: Prof. Dr. med. et phil. Hermann Wintz].

Röntgenschädigungen als Unfälle und Gewerbekrankheiten.

Von
Dr. med. **Wilhelm Flaskamp.**

Die Literatur über Röntgenschädigungen weist eine größere Anzahl von Arbeiten auf, die sich mit den forensischen Folgen befassen. Es handelt sich dabei ausschließlich um Besprechungen der straf- und zivilrechtlichen Folgen, die sich für Besitzer von Röntgenapparaten aus Schädigungen von Kranken bei diagnostischer und therapeutischer Strahlenanwendung, oder Angestellten, welche sich im Dienste bei Verabreichung der Strahlen Schädigungen zuzogen, ergaben. Ein weiteres Kontingent Strahlengeschädigter stellen nun aber auch die Personen, welche berufsmäßig mit Röntgenstrahlen umgehen, also Ärzte, Physiker, Ingenieure, Techniker usw. Die ersten Kenntnisse über Röntgenschädigungen überhaupt stammen ja gerade aus den Kreisen dieser unfreiwilligen Opfer ihrer Berufstätigkeit.

Bei der Begutachtung derartiger Röntgenschädigungen nun, die nicht aus therapeutischer Verabreichung, sondern aus berufsmäßigem Umgang mit Röntgenstrahlen resultierten, wurde Verf. auf andersartige, auch in das Gebiet der Rechtsprechung gehörige Fragestellungen von allgemeinem Interesse aufmerksam, nämlich Fragen aus der Unfall- und Gewerbegesetzgebung. Opfer beruflicher Röntgenschädigungen suchten vielfach materielle Hilfe bei ihren Unfallversicherungen, Berufsgenossenschaften oder sonstigen Schutzorganisationen, und brachten dadurch diese wichtigen Fragen ins Rollen.

Sind Röntgenschädigungen bei berufsmäßigem Umgange mit Röntgenstrahlen als Unfälle oder gewerbliche Erkrankungen anzusprechen? Das sind die Kardinalfragen, vor deren Beantwortung Verfasser als Gutachter wiederholt gestellt wurde.

An der Hand eines Gutachtens für eine Berufsgenossenschaft nun, in dem diese Fragen zur Diskussion standen, glaube ich Grundsätzliches darüber bringen zu können, zumal die Charakteristika-Schädigung einer Person, die berufsmäßig mit Röntgenstrahlen arbeitete, Unfall und Gewerbekrankheit durch Röntgenschädigung überstand erfüllt sind.

Ich bringe zur Ersparnis großer theoretischer Vorbemerkungen zunächst das Gutachten, das die Röntgenschädigung eines technischen Kontrolleurs (A.) zum Ausgangspunkte hat:

„Für den Krankheitsverlauf sowohl, als auch für die Erstattung des Gutachtens ist die Familienvorgeschichte und die Personalvorgeschichte, soweit der nicht später zu erörternde Unfall in Frage kommt, irrelevant. A. hat nie ernstliche Krankheiten durchgemacht, namentlich nicht solche, welche Dauerschäden an irgendwelchen Organen hervorrufen oder Körperveränderungen herbeiführen konnten, welche zu späteren Krankheiten disponierten.

Im Jahre 1896 trat A. bei der Firma N. ein und wurde dort im Röntgenlaboratorium beschäftigt. Mitte September 1897 erlitt A. eine schwere Röntgenschädigung dadurch, daß nach Wirbelsäulenaufnahmen, bei denen die Haut an einem Tage bei drei Aufnahmen hintereinander mit insgesamt 81 Minuten belichtet wurde, eine akute, d. h. schon nach 24 Stunden auftretende, schwere Verbrennung der Bauchhaut sich einstellte, welche eine Behandlung von über einem Jahre nötig machte. Die Wunde ist nach komplizierter Behandlung schließlich geheilt, hat aber im Laufe der Zeit, namentlich der ersten drei bis vier Jahre, immer wieder rezidiviert und neigt auch heute noch zur Schorfbildung. Damals hat A. eine Entschädigung wegen Unfalls geltend gemacht. Diese Entschädigung ist aber abgelehnt worden. Die Ablehnung geschah auf Grund eines Gutachtens des Facharztes Dr. B., der die Verbrennung nicht als die Folge einer einmaligen Bestrahlung auffaßte, sondern als die Folge von „an einem Tage mehrmals vorgenommenen Beleuchtungen zum Zwecke einer photographischen Aufnahme der Wir-

Digitized by Google

belsäule". Der Gutachter stellte sich auf den Standpunkt, daß bei der Bauchdeckenverbrennung ein entschädigungspflichtiger Unfall nicht vorliege, da diese Schädigung nicht durch ein plötzliches, d. h. zeitlich bestimmbares, in einem verhältnismäßig kurzen Zeitraum eingeschlossenes Ereignis bedingt sei.

Besondere Erwähnung verdient in diesem Zusammenhange auch das Gutachten des praktischen Arztes Dr. C., der sich im Gegensatz zu Dr. B. für einen Unfall entscheidet. Er nahm Unfall an, weil eine akute, zeitlich abgegrenzte Schädigung das Krankheitsbild erzeugt habe.

Bei der zweiten als Unfall angemeldeten Erkrankung des A. handelt es sich um eine Röntgenverbrennung der linken Hand. Am 14. Oktober 1921 meldete sich A. krank wegen einer Röntgenverbrennung der linken Hand und ist seit dieser Zeit völlig arbeitsunfähig. Die Entstehung dieses Leidens ist folgendermaßen vor sich gegangen:

„Im Jahre 1916 — der genaue Zeitpunkt ist nicht mehr feststellbar — bemerkte A. über dem Grundgelenk des Goldfingers der linken Hand ein kleines, linsengroßes Geschwür. Zu gleicher Zeit bildeten sich, unregelmäßig verteilt im Bereich der ganzen linken Hand und der Finger, kleine Wärzchen und Hornhautabschilferungen. Wegen dieser Erkrankung begab sich A. in die Behandlung mehrerer Ärzte. Im Laufe der Behandlung zeigte die Erkrankung zwar keinerlei Tendenz zur Heilung, verschlimmerte sich aber auch nicht. Wichtig ist die Feststellung, daß A. ununterbrochen weitergearbeitet hat. Anfang Oktober 1921 nun trat eine akute Verschlechterung des Zustandes dergestalt ein, daß sich das Geschwür über dem Grundgelenk des linken Goldfingers plötzlich in wenigen Tagen vergrößerte. Schmerzen, die allerdings auch vorher schon geringgradig bestanden hatten, verstärkten sich ganz erheblich.

Es muß hier vorweggenommen werden, daß in diesem Zeitraum in der Arbeitsweise des Beschädigten eine Veränderung nicht stattgefunden hatte. A. hatte im Prüfraum der Firma N. zu arbeiten, wo Röntgenapparate mit Röhren kontrolliert wurden. Der Arbeitsraum war mit den neuesten Errungenschaften der Schutztechnik ausgestattet, besaß ein Metallschutzhaus, Bleiwände, Bleifenster u. dgl. Gelegentlich hatte A. auch auswärts zu tun und war mit der Kontrolle der Leistung auswärtiger Apparate beauftragt.

Am 14. Oktober 1921 wurde auf Grund ärztlicher Beratungen zu einer Probeexzision aus dem Geschwür am Finger geschritten und zu gleicher Zeit eine verdickte Drüse aus dem Ellenbogengelenk entfernt. Die Drüse erwies sich lediglich als eine entzündlich veränderte Lymphdrüse, das Geschwür jedoch krebsig entartet. Von diesem Augenblick an hat bei A. eine verschiedengestaltige Behandlung der Hand stattgefunden. Es wurden wiederholt Röntgen- und Radiumbestrahlungen der Hand vorgenommen, welche zu keinem Heilresultat führten, sondern lediglich die Ausbreitung der Entzündung und Ausbreitung des Krebses hintanhalten konnten. Am 8. Dezember 1922 wurde wegen Mitbeteiligung des Knochens zu einer Amputation des 2. bis 5. Fingers der linken Hand geschritten und lediglich der Daumen der linken Hand erhalten. Der entstandene Defekt wurde durch Hohlhandlappen plastisch geschlossen.

Der Gutachter hat gemäß Schreibens der Berufsgenossenschaft zu entscheiden:

„1. Ob die bestehende Hautverbrennung des A. tatsächlich auf einen Betriebsunfall, d. h. auf ein plötzliches, in einen verhältnismäßig kurzen Zeitraum (hinein) fallendes Betriebsereignis zurückzuführen ist. oder ob hier eine Gewerbekrankheit vorliegt, d. h. ob die Hautverbrennung allmählich unter dem Einfluß der Berufstätigkeit des A. entstanden ist;

2. wenn das Vorliegen eines Betriebsunfalles bejaht werden sollte, sich darüber zu äußern, welcher Grad von Erwerbsbeschränkung bei A. durch den Zustand der linken Hand vorliegt."

Nach der Schilderung des Tatbestandes erachtet es der Gutachter für notwendig, sich zunächst über die Begriffe Unfall und Gewerbekrankheit zu äußern und dann nach Festlegung dieser Begriffe Folgerungen für den Fall A. zu ziehen.

In dem Kommentar zur Reichsversicherungsordnung, 3. Band, Unfallversicherung, 3. Auf-

Digitized by Google

lage, 1914, von Moesle und Rabeling, S. 68, wird der Begriff des Unfalls folgendermaßen interpretiert: „Nach dem gewöhnlichen Sprachgebrauch wird unter ‚Unfall' gemeinhin ein widriges Ereignis verstanden." Nach dem Gegenstand der Versicherung (§ 555 RVO.) ist diese allgemeine Wortbedeutung einzuschränken auf ein Ereignis, das eine Körperverletzung oder die Tötung des Betroffenen zur Folge hat. Die zweite Silbe des Wortes „Unfall" weist auf ein plötzliches Geschehen hin. Unfall ist auch nicht schon das äußere Geschehnis selbst, sondern die schädigende Einwirkung des äußeren Tatbestandes. Zutreffend umschreibt daher Rosin 1913 [1]) den Begriff des Unfalls als die „körperschädigende, plötzliche und von dem Betroffenen unbeabsichtigte Einwirkung eines äußeren Tatbestandes auf den Menschen". Weiter wird an der zitierten Stelle festgestellt, daß der äußere Tatbestand (Unfallhergang, Unfallereignis) ein höchst mannigfaltiger sein kann. Auch die gewöhnliche Betriebsarbeit kann den äußeren Tatbestand des Unfalls bilden, wofern nur die schädigende Einwirkung ursächlich auf sie zurückzuführen ist. Äußerer Tatbestand und schädigende Einwirkung (Unfall im eigentlichen Sinne) stehen zueinander im Verhältnis von Ursache und Wirkung.

Für die praktische Nutzanwendung folgert daraus zunächst, daß ein „plötzliches Geschehen" stattgefunden haben muß.

Das Erfordernis der Plötzlichkeit wird in dem angezogenen Kommentar dahin beschrieben, daß es sich um ein in einem verhältnismäßig kurzen Zeitraum eingeschlossenes Ereignis handeln muß, das die schädigende Einwirkung zur Folge hat. Immerhin ist es nicht notwendig, daß ein geradezu augenblickliches Geschehnis vorliegt. Wenn eine mehrere Stunden dauernde Betriebsarbeit schädigend auf einen Körper einwirkt, so ist dem Erfordernis der „Plötzlichkeit" noch genügt. Ob eine „plötzliche" oder nur „allmähliche" Einwirkung eines äußeren Tatbestandes auf den Körper vorliegt, ist eine (oft sehr schwierige) Tatfrage. Jedenfalls ist eine Einwirkung, die sich auf einen längeren Zeitraum als die Dauer einer Arbeitsschicht hinzieht, keine plötzliche mehr. (Handbuch der Unfallversicherung, 3. Auflage, 1909/10, Ergänzungsbd., 1913, I, 70.)

Durch das Erfordernis der „Plötzlichkeit" unterscheidet sich der Unfall von der sogenannten Gewerbekrankheit. Unter Gewerbekrankheit im engeren Sinne sind gewisse typische Erkrankungen zu verstehen, die „als das Endergebnis der eine längere Zeit andauernden, der Gesamtheit nachteiligen Betriebsweise bei bestimmter Gewerbetätigkeit aufzutreten pflegen". (Handbuch I, 70.) Im letzten Teil des Absatzes „Der Unfall" des Kommentars zur RVO., 3. Buch, Unfallversicherung, S. 71, wird über Gewerbekrankheiten weiter bemerkt: „Die Gewerbekrankheit ist das Ergebnis einer Reihe schädlicher Einwirkungen der Arbeit, von denen möglicherweise eine, und zwar eine solche, die dem Ausbruch der Krankheit unmittelbar vorausgegangen, auf ein bestimmtes Ereignis zurückgeführt werden kann. Da nun auch die plötzliche Einwirkung auf einen bereits geschädigten Organismus den Begriff des Unfalls erfüllt, so ergibt sich die oft recht schwierige Tatfrage, welche Bedeutung einer solchen (letzten), auf ein zeitlich begrenztes Ereignis zurückzuführenden schädlichen Einwirkung zukommt. Hebt sie sich von den vielen Einzelwirkungen, von denen keine für sich erfaßbar ist, nicht oder nicht wesentlich ab, so kann sie auch nicht als eine wesentlich mitwirkende Ursache der Körperschädigung gelten. Die Entwicklung der Krankheit ist eine allmähliche, ein Unfall liegt nicht vor. Ist die auf ein zeitlich begrenzbares Ereignis zurückzuführende schädliche Einwirkung aber zwar keine solche, daß sie ohne die vorangegangenen Schädigungen gleicher Art nicht dieselben verderblichen Folgen hätte haben können, andererseits doch der zwar bereits geschädigte Organismus ohne die in Rede stehende Einwirkungen in gleicher Weise in Verfall geraten wäre, so ist diese zeitlich begrenzte, unerkennbare Einwirkung als wesentlich mitwirkende Ursache des schädigenden Erfolges und damit als Unfall anzuerkennen."

Über den Begriff des Betriebsunfalles, d. h. ob ein ursächlicher Zusammenhang zwi-

[1]) Das Recht der Arbeiterversicherung, Bd. 1, Berlin 1893.

Digitized by Google

schen Betrieb und Unfall besteht, braucht an dieser Stelle nicht gesprochen werden, da nach § 537 der RVO., 3. Buch der Unfallversicherung, der Betrieb, in dem der geschädigte A. gearbeitet hat, als Fabrikbetrieb unter die RVO. fällt.

Nach Kenntnis dieser allgemeinen Definitionen über Unfall und Gewerbekrankheit stellt sich nun der Gutachter hinsichtlich des Falles A. auf folgenden Standpunkt: Es besteht gemeinhin die Möglichkeit, daß eine einmalige Röntgenstrahleneinwirkung einen Organismus und namentlich die Haut eines Menschen akut derartig schädigen kann, daß es zu einem Krankheitsbild und dessen Folgen kommen kann, wie das Krankheitsbild des A. sie darbietet, damit wären die gesetzlichen Voraussetzungen zu einem „Unfall" erfüllt. Als Beispiel verweist der Gutachter auf die erste Röntgenschädigung des A. im September 1897, wo A. durch eine zeitlich genau begrenzte Bestrahlung (81 Minuten), die überdies noch (damit wäre gesetzlich dem Begriffe des Unfalls genügt) in einer Arbeitsschicht geschah, geschädigt wurde. Es ist jedoch heute nicht mehr Sache des Gutachters, über diesen Fall, der nur als Beispiel herangezogen wurde, zu entscheiden.

Anders dagegen verhält es sich bei der zweiten Schädigung des A., bei der Schädigung der Hand. Aus der Krankenvorgeschichte, wie sie einleitend wiedergegeben wurde, geht hervor, daß schon im Jahre 1916 bei A. Zeichen einer Hautschädigung auftraten. Er bemerkte Hornhautgebilde und Wärzchen über dem ganzen Handrücken, dem Finger, und namentlich schon Geschwürsbildung über dem Grundgelenk des linken Goldfingers. Eine Unterbrechung der Arbeit fand nicht statt.

Auf Grund der Kenntnis der biologischen Röntgenstrahlenwirkung steht der Gutachter nicht davon ab, zu behaupten, daß derartige Schädigungen, die in der Röntgenliteratur des öfteren beschrieben wurden, nicht auf eine einmalige Schädigung, also auf ein zeitlich eng umschriebenes Ereignis zurückzuführen sind, sondern auf wiederholte Schädigungen, wiederholte Strahleneinwirkungen, die erst durch Summation die krankhafte Veränderung zu erzeugen imstande waren. Die „Einzelwirkungen" als solche hätten allein die Schädigung nicht erzeugt. Auch hebt sich von den Einzelwirkungen keine so deutlich ab, daß sie gerade als Ursache der Körperschädigung angesprochen werden könnte. (Womit der Begriff des Unfalls erfüllt wäre.) Es könnte nämlich noch die Möglichkeit bestehen, daß die akute Verschlimmerung bei A., die im Oktober 1921 eintrat, durch eine besonders schwere Schädigung (Einzelwirkung) herbeigeführt worden wäre, d. h. also, daß eine Röntgenbestrahlung stattgefunden hätte, die in einem genau bestimmbaren Zeitpunkte ihre schädigende Wirkung hätte entfalten können. Davon weiß A. aber nichts, auch Nachforschungen in diesem Sinne haben zu keinem Resultat geführt. Gegen die Tatsache, daß eine unter dem Begriff des Unfalls, also zeitlich begrenzte, erneute Schädigung die Verschlimmerung im Oktober 1921 erzeugt hat, spricht ferner noch der Umstand, daß die pathologisch-anatomische Diagnose eines herausgeschnittenen Stückchens der veränderten Haut Krebs ergab. Diese Erkrankung entwickelt sich erfahrungsgemäß langsam schleichend, häufig, wie in diesem Falle, als Folge chronischen Reizes.

Nachdem nun die Begriffe Unfall und Gewerbekrankheit praktisch zur Erkrankung des A. in Parallele gesetzt wurden, fasse ich mein Gutachten zusammen und stelle fest: „Die Hautverbrennung des A. an der linken Hand ist nicht auf ein plötzliches, d. h. ein in einen verhältnismäßig kurzen Zeitraum hineinfallendes Betriebsereignis zurückzuführen, ist also nicht als Unfall, sondern als Gewerbekrankheit aufzufassen, da sie sich erst allmählich unter dem Einfluß der Berufstätigkeit des A. entwickelt hat und das Endergebnis einer lange Zeit andauernden Betriebsweise ist.

Nachdem die Frage des Unfalls damit verneint ist, erübrigt sich für den Gutachter die Beantwortung der zweiten Frage der Berufsgenossenschaft nach dem Grade der Erwerbsbeschränktheit.

Der Gutachter möchte mit seiner Feststellung nicht grundsätzlich jede derartig verlaufende Röntgenschädigung als Gewerbekrank-

Digitized by Google

heit bezeichnet haben, sondern verweist auf die unbedingte Notwendigkeit, jeden Fall unter Berücksichtigung sowohl der biologischen als auch namentlich der röntgentechnischen Fragen zu untersuchen. Hierfür bildet der Fall „A.", dessen zweite Schädigung der Gutachter als Gewerbekrankheit bezeichnen muß, einen deutlichen Beweis."

Da im Gutachten die Begriffe Unfall und Gewerbekrankheit rechtlich genau definiert und zur Röntgenschädigung in Relation gebracht wurden, erübrigen sich wiederholende Allgemeinbetrachtungen. Nach Kenntnis der Schlüsse, die der Verfasser aus seinen Erwägungen gezogen hat, dürften die Begriffe, wann eine Röntgenschädigung als Unfall, wann als Gewerbekrankheit aufzufassen ist, klar geworden sein. Ich stelle zusammenfassend fest: Ein Unfall liegt ganz allgemein vor, wenn die Röntgenschädigung nach einmaliger bzw. zeitlich genau begrenzter Bestrahlung (in einer Arbeitsschicht) akut eintritt. Als Gewerbekrankheit ist die Röntgenschädigung dagegen aufzufassen, wenn sie als Resultat einer Reihe von Bestrahlungen, in einem längeren Zeitraum, sich entwickelt hat, es sei denn, daß eine besonders intensive Bestrahlung (welche allein schon an sich schädigend hätte wirken können) die Verbrennung erzeugt hätte.

Auf Grund dieser Erkenntnisse ist auch eine Kritik der im Gutachten erwähnten Entscheidung des Dr. B. berechtigt, der die Bauchdeckenschädigung im Jahre 1896 nicht als Unfall gelten lassen wollte, da diese Schädigung nicht durch ein plötzliches, d. h. zeitlich bestimmbares, in einen verhältnismäßig kurzen Zeitraum eingeschlossenes Ereignis bedingt sei. Es stand nicht nur nicht fest, daß die Röntgenaufnahmen in einer Arbeitsschicht vorgenommen waren, auch die Dauer der Einwirkung der schädigenden Strahlenmenge konnte genau begrenzt werden, da laut Protokoll die Haut 81 Minuten lang beleuchtet worden war. Hier war die Entscheidung des Dr. C., der sich im Gegensatz zu Dr. B. für Unfall aussprach, zweifellos richtig.

Wenn mit diesen Erörterungen auch die Fragen nach Unfall oder Gewerbekrankheit geklärt sind, so interessiert doch weiter: „Welche Folgen zeitigen nun die Entscheidungen Unfall oder Gewerbekrankheit für den Geschädigten?" Konnte die Röntgenschädigung als Unfall angesprochen und eine dementsprechende gesetzliche Entscheidung herbeigeführt werden, dann ist die Sachlage geklärt. Der Geschädigte tritt in den Genuß seiner gesetzlichen Unfallrente. Mußte dagegen auf Gewerbekrankheit erkannt werden, dann tritt für den Geschädigten der peinliche Zustand ein, daß ihm jeder gesetzliche Anspruch auf Entschädigung entfällt, daß keine Organisation sich seiner annimmt und ihn unterstützt. Lediglich wenn Invalidität eingetreten ist, d. h. also, wenn nach der Forderung des Invaliditätsparagraphen 1255 der RVO. eine Erwerbsbeschränkung von $66^2/_3\%$ eingetreten ist, wird der Geschädigte eine Entschädigung in Gestalt einer Invalidenrente erhalten. Daß diese nur ein schwacher Ersatz für die Erkrankung sein kann, liegt klar auf der Hand. Diese Feststellung hat nun nicht nur Gültigkeit für gewerbliche Röntgenschädigungen, sondern auch für zahlreiche andere Gewerbekrankheiten Schon seit langen Jahren sind sich die Praktiker auf dem Gebiete der Unfall- und Gewerbegesetzgebung klar darüber, daß hier im Gesetze Lücken vorliegen, deren Ausfüllung die geschilderten Härten wesentlich zu mildern imstande wären. Gibt es doch Berufskrankheiten, denen aus dem Wege zu gehen selbst bei größter Vorsicht des Arbeiters und Arbeitgebers unmöglich ist. Erinnert sei nur an die Intoxikations- und Inhalationskrankheiten der Arbeiter der Farbindustrie, der Steinhauer, oder den Nystagmus der Bergleute usw. Hier resultieren die Leiden gewissermaßen aus Summationen von Einzelschäden, aus einer kontinuierlichen Reihe von Unfällen. Der bekannte bayrische Landesgewerbearzt Ministerialrat Koelsch bezeichnet es sehr richtig als „logische Inkonsequenz" und ein „soziales Unrecht", wenn z. B. eine akute gewerbliche Vergiftung durch eine Substanz als Unfall anerkannt und entschädigt wird, eine unter Umständen viel schwerere, aber in ihrer Entwicklung schleichende Vergiftung durch dieselbe

Digitized by Google

Substanz als „Gewerbekrankheit" in ihren Folgen nicht entschädigt wird. Derartige Erkenntnisse haben auch bei den gesetzgebenden Körperschaften schon bei Schaffung der Reichsversicherungsordnung bestanden und ihren Niederschlag ganz deutlich im § 547 der RVO. gefunden. Hier wird gesagt: „Durch Beschluß des Bundesrats kann die Unfallversicherung auf bestimmte gewerbliche Berufskrankheiten ausgedehnt werden. Der Bundesrat ist berechtigt, für die Durchführung besondere Vorschriften zu erlassen." Aus der Kommentierung dieses Paragraphen geht hervor, daß der Bundesrat allerdings nicht die Befugnis erhalten hat, die gewerblichen Berufskrankheiten allgemein hinsichtlich der Versicherungsleistungen den Unfällen gleichzustellen, sondern er kann dies (nach englischem Vorbilde) nur für bestimmte einzelne Gewerbekrankheiten tun. Es soll, so lesen wir in den Ausführungsbestimmungen der RVO., nach dem Wunsche des Reichstages zunächst mit einzelnen Berufskrankheiten, und zwar den gewerblichen Vergiftungen, ein Versuch gemacht werden. Die Notwendigkeit der Anwendung der Unfallparagraphen auf Gewerbekrankheiten finden wir weiter noch kommentiert beim § 898 RVO., Bemerkung 9 (Haftung des Unternehmers gegenüber Verletzten und Hinterbliebenen), wonach jede gewerbliche Berufskrankheit „auf Grund der Verordnungen des Bundesrats in jedem Fall zu prüfen sein wird".

Aus der Praxis der neuzeitlichen Gesetzesanwendung liegen denn nun auch Fälle vor, wonach gewerbliche Berufskrankheiten bzw. ihre Folgen unter Bezugnahme auf den zitierten § 547 RVO. den Betriebsunfällen gleichgestellt wurden. Fr. Curschmann weist z. B. darauf hin, daß durch Bundesratsverfügung vom 12. Oktober 1917 „über die Gewährung von Sterbegeld und Hinterbliebenenrenten bei Gesundheitsschädigungen durch aromatische Nitroverbindungen" die Folgen einer Berufserkrankung wenigstens teilweise Gleichstellung mit denen eines Betriebsunfalles erfahren haben.

In gleicher Weise wurde mit den Gewerbekrankheiten, herrührend aus Gaskampfstoffen, verfahren. Wenn natürlich auch in erster Linie innerpolitische Gründe während des Krieges diese Maßnahmen diktiert haben, so ist doch damit der Weg einer Möglichkeit gewiesen.

Aus dem Studium sozialhygienischer Arbeiten über das zur Besprechung stehende Thema ersieht man, daß die Frage der Entschädigung von Gewerbekrankheiten seit langem sogar ein Problem von internationaler Bedeutung ist. England versuchte 1906 schon eine Regelung in Gestalt des Workman Compensation Akt (nach Koelsch). Frankreich hat seine gleichfalls 1906 begonnenen Arbeiten damit abgeschlossen, daß der französische Senat im November 1919 die von der Deputiertenkammer beschlossene Ausdehnung der Arbeits-Unfalls-Gesetze von 1898 auf die Gewerbekrankheiten ausdehnte. (M.m.W. 1920, Nr. 4, Tagesgeschichtliche Notizen.) Ungarn (1911), die Schweiz und Holland (1912) haben bestimmte Kategorien von Gewerbekrankheiten den Unfallgesetzen einbezogen.

Selbstverständlich können derartig eingreifende Gesetzesänderungen nicht von heute auf morgen vorgenommen werden, sondern erst nach peinlichster Durcharbeitung der einschlägigen Materie. Da wird sich in erster Linie die Notwendigkeit ergeben, Gewerbekrankheiten begrifflich und sachlich festzulegen. Damit erwächst die Forderung, bestimmte Krankheiten auf ebenso bestimmte Berufe oder Gewerbe zurückführen zu müssen. Das ist eine rein klinische Forderung, deren Erfüllung keineswegs leicht ist. Ohne auf die Wege zur Erfüllung näher hier eingehen zu können, scheint mir doch ein von Koelsch aufgestellter Grundsatz von Bedeutung: „Die Ätiologie ist das entscheidende für die Beurteilung, während die Symptomatologie erst an zweite Stelle rückt." Darin ist aber auch schon ausgedrückt, daß neben rein medizinisch-klinischen Kenntnissen zur Beurteilung von Gewerbekrankheiten auch Erfahrungen in der Sozialhygiene und Gesetzeskunde usw. erforderlich sind. Notwendig ist schließlich praktisches und theoretisches Wissen über Betriebsgefahren und ihre Folgen. Zur Lösung dieser Fragen scheinen besonders die beamteten Ärzte berufen, und zwar in erster Linie wiederum die sachverständig geschulten Gewerbeärzte. Diese Dienststellen, mit deren Schaffung vor etwa einem

Digitized by Google

Jahrzehnt Bayern voranging, sind denn auch schon an der Arbeit. Der obenzitierte bayrische Landesgewerbearzt Koelsch war einer der ersten Sachverständigen, der zur praktischen Lösung der gesetzgeberischen Erfassung der Gewerbekrankheiten vorgeschlagen hat, für die gewerblichen Erkrankungen den Meldezwang einzuführen, wie er für Unfälle schon besteht. Nur auf diesem Wege wird sich allmählich feststellen lassen, welche Berufe die Gefahren der Schädigung des Arbeiters in sich tragen, welche Schädigungen überhaupt möglich sind, wie die klinischen Bilder aussehen und in welchem Umfange sie auftreten. Von größter praktischer Bedeutung erscheint mir weiter der Vorschlag von Curschmann, der die Ärzteschaft durch Ausfüllung von Krankheitsberichten über einschlägige Beobachtungen heranziehen will. Erst an der Hand eines großzügig verarbeiteten Materials wird praktische Gesetzgebung erfolgen könnn, zumal hier Fragen des Eintritts und der Dauer der Krankheiten neben Fragen der Entschädigungsansprüche zu prüfen sein werden.

Neben der sachverständigen Ärzteschaft, der, wie gesagt, die Entscheidung über medizinisch-klinische Fragen zu obliegen hätte, wären Organisationen, wie Berufsgenossenschaften, Krankenkassen usw., zur Beschaffung des statistischen Materials heranzuziehen.

Von Interesse ist hier ein Erlaß des Arbeitsministeriums des Freistaates Sachsen an die Oberversicherungsämter, der bezweckt, die Krankenkassen mit ihren Kassenärzten planmäßig zur Erkennung und Feststellung von Gewerbekrankheiten heranzuziehen. Es sollen dem Ministerium zur Übermittlung an den Landesgewerbearzt regelmäßig alle Beobachtungen über neues oder gehäuftes Auftreten solcher Erkrankungen mitgeteilt werden, die mit Sicherheit oder großer Wahrscheinlichkeit auf berufliche Schädigungen zurückzuführen sind; dabei sind die mutmaßlichen Ursachen, die beteiligten Betriebe und die behandelnden Ärzte anzugeben. (M.m.W. 1920, Nr. 50, Tagesgeschichtliche Notizen.)

Auch das neue Betriebsrätegesetz bietet Fortschrittliches in dem Sinne, daß nach § 66 der Betriebsrat der Verhütung von Unfällen und gewerblichen Schädigungen usw. Beachtung zu schenken hat und nach dieser Richtung mit den Gewerbeaufsichtsbeamten zusammenarbeiten soll. (Nach Koelsch.)

Es erhellt aus dem Gesagten, daß Ansätze zur Verbesserung der Gesetzgebung zwar vorhanden, aber noch manche Arbeit zu leisten sein wird, ehe wir eine neue, fest umrissene Gesetzgebung erleben werden, von deren Notwendigkeit mit einem gewissen logischen Zwange Praktiker und Theoretiker, Ärzte wie Gesetzgeber längst überzeugt sind.

Die Möglichkeit der Einreihung der Gewerbekrankheiten unter das Unfallgesetz besteht also. Die Durchführung ist eine medizinisch-klinische, statistische und gesetzgeberische Angelegenheit.

Die Röntgenologie im besonderen hat größtes Interesse daran, daß diese Fragen bei der im Gang befindlichen neuen Sozialgesetzgebung des Deutschen Reiches in dem Sinne erledigt werden, daß Röntgenschäden auf beruflicher Basis bei in einschlägigen Betrieben beschäftigten Angestellten und Arbeitern (sofern nicht echte Unfälle vorliegen) allgemein als Gewerbekrankheiten anerkannt und dann auch ihre Würdigung im Gesetz finden. Wir müssen uns darüber klar sein, daß, wenn glücklicherweise auch die Röntgenschäden numerisch mit fortschreitenden Schutzmaßregeln zurückgehen, ihr völliges Verschwinden doch noch in weiter Ferne liegt, zumal die Röntgenologie ihr Arbeitsgebiet dauernd verbreitert — ich erinnere nur an die Geologie und die Metallurgie, welche jetzt mit Röntgenstrahlen arbeiten — und die Erforschung von Wesen und Wirkung der Röntgenstrahlen selbst noch lange nicht abgeschlossen ist.

Literatur.

Koelsch: Gewerbekrankheiten und Unfall. Jahreskurse für ärztliche Fortbildung IX, 1919. — Koelsch: 10 Jahre Landesgewerbearzt. M.m.W. Nr. 15, 1919. — Koelsch: Gewerbehygienische Übersicht. M.m.W. Nr. 23/1918; Nr. 50, 1919; Nr. 25/26, 1920. — Curschmann: Zur Frage der Meldepflicht von Berufskrankheiten. Zentralblatt für Gewerbehygiene, Heft 1 u. 2, 1918. — Curschmann: Ärztliche Gutachten über berufliche Vergiftungen. Ebenda, Heft 7, 1918.

Digitized by Google

Aus der Röntgenabteilung des Hospitals zum heiligen Geist zu Frankfurt a. M.
(Vorstände: Priv.-Doz. Dr. Franz. M. Groedel und Dr. Heinz Lossen.)

Rechter oder linker Fuß?

Ein Obergutachten von Dr. med. **Heinz Lossen.**

Im Versorgungslazarett zu F. lag der Kranke E., ein ehemaliger Landsturmmann, vom 19.—22. 1. 1921 wegen tuberkulöser Fistel des linken Fußes (Krankenblattaufzeichnung). Seit November 1920 seien heftige Schmerzen und Schwellung des Fußgelenkes über dem äußeren Knöchel aufgetreten. Eine Inzision hinterließ eine tief ins Gelenk gehende, eitrige Fistel. Der Aufnahmeschein benannte den linken Fuß als den erkrankten Teil, von dem E. behauptete, er habe ihn anfangs Juni 1917 im Felde durch Fall in ein Granatloch verstaucht. Er sei darauf in Urlaub gefahren und wurde am 7. 6. 17 im Festungslazarett zu M. aufgenommen. Das dortige Krankenblatt spricht von einer Verstauchung des rechten Fußes, der geschwollen war. Eine rechte Ursache wußte E. nicht anzugeben. In den Aufnahmepapieren wird der rechte Fuß als erkrankt bezeichnet. Dienstbeschädigung wurde verneint. Der später behandelnde Arzt spricht am 7. 3. 21 und 23. 5. 21 von der linksseitigen tuberkulösen Erkrankung des Fußes, während er in einem Gutachten vom 8. 10. 22 eine Verletzung des rechten Fußes erwähnt, die in der Folgezeit zur Blutvergiftung mit tödlicher Hirnhautentzündung — E. verstarb am 2. 3. 21 — geführt habe. Dienstbeschädigung müsse also vorliegen. Auf die Widersprüche in seinen Zeugnissen hingewiesen, erklärt dieser Arzt, die Angaben über den linken Fuß beruhten auf einem Irrtum, es handele sich natürlich um das rechte Bein. Die Gemeindeschwester, die den E. wenige Wochen vor seinem Ableben in Pflege genommen hatte, will ein Jahr später mit aller Bestimmtheit behaupten können, daß es sich nach der Stellung des Krankenbettes im Zimmer und der Art, wie die Fistel ärztlich versorgt wurde, nur um den rechten Fuß gehandelt haben könne. Dagegen wies der leitende Arzt des Versorgungslazarettes zu D., wo E. auch röntgenphotographiert worden war, am 16. 2. 23 darauf hin, daß sowohl das Krankenblatt wie der Aufnahmeschein und der Röntgenbefundschein jedesmal von verschiedenen Personen ausgefüllt wurden, die aber einstimmig nur vom linken Fuß reden. Auch im Röntgenjournal sowie im Stationskrankenbuch ist gleichfalls der linke Fuß als der erkrankte benannt. Im übrigen hält er es für ausgeschlossen, daß man aus dem Gedächtnis noch nach zwei Jahren behaupten könne, ob seinerzeit der linke oder der rechte Fuß erkrankt gewesen ist.

Gegen den ablehnenden Bescheid des Versorgungsamtes in D. unter Verneinung der Dienstbeschädigung vom 30. 5. 21 legte die Witwe E. Berufung ein.

Auf Grund der Akten und vor allen Dingen der Röntgenplatte wurde von mir ein Obergutachten vom Oberversicherungsamt eingefordert, das sich darüber äußern sollte, ob mit Wahrscheinlichkeit behauptet werden kann, daß die Röntgenaufnahme des Versorgungskrankenhauses D. die Aufnahme eines rechten oder linken Fußes sei.

Ich führte im wesentlichen folgendes aus:

„Da der symmetrische Bau des Skelettes der unteren Gliedmaßen die Identität eines Röntgenbildes zu einer bestimmten Körperseite direkt abzulesen nicht gestattet, müssen wir indirekt versuchen, uns die technischen Bedingungen bei der Aufnahme am 20. 1. 22 einwandfrei zu rekonstruieren, um dann aus der technischen Anordnung rückzuschließen, ob der linke oder rechte Fuß aufgenommen worden ist. Diese Entscheidung setzt die Klärung zweier Unterfragen röntgentechnischer Art voraus:

Digitized by Google

1. In welcher Richtung durchsetzten die Röntgenstrahlen bei der fraglichen Aufnahme den Fuß des E.?

2. Wie lag die Platte zum aufzunehmenden Körperteil des Kranken?

Die Antworten auf die beiden Fragen sollten sich aus Einträgen auf dem Röntgenbefundschein ergeben. In der entsprechenden Rubrik fehlt aber jeder Hinweis, der den am Rande vorgedruckten Stichworten entsprechen würde. Immerhin gibt für den Geübten das Röntgenbild selbst fast stets gewisse Anhaltspunkte, die ein Urteil über die Art der Aufnahmetechnik mit Bestimmtheit erlauben.

Zu 1. Die erwähnten Anhaltspunkte sind einmal die Schärfe der verschiedenen Schattenlinien des Röntgenbildes, und zum anderen die Größenverhältnisse der einzelnen über- oder nebeneinander projizierten Schattensilhouetten."

Ich legte im einzelnen dar, daß nach den Gesetzen der Zentralprojektion die Umrisse der Schattensilhouette um so schärfer werden müssen, je näher sich das Schattenobjekt der Auftrefffläche der Strahlen befindet. Gleichzeitig beobachten wir ein beträchtliches Größerwerden des Schattens des Objektes, verschieben wir dieses von der Auftrefffläche weg gegen die Lichtquelle hin.

Die zur Prüfung vorgelegte Röntgenaufnahme war die seitliche Photographie eines Fußes. Es galt nun mit Hilfe der ebenerwähnten Kriterien festzustellen, ob die Aufnahme des Fußes bei Innen-Außen- oder bei Außen-Innen-Strahlengang gemacht war. Es ergab sich, daß die Konturierung des Wadenbeinschattens im Vergleich zu der des Schienbeines bedeutend schärfer war, also die Aufnahme bei Innen-Außen-Strahlengang gemacht sein mußte.

Zu 2. An Hand einer Beschreibung über Lage der Plattenschichtseite, Einlagerung der Platte in die Kassette mit Verstärkungsschirm speziell bei den am Versorgungskrankenhaus benutzten und von mir persönlich in Augenschein genommenen Geräten kam ich zum Schluß, daß, wenn die Platte richtig eingelegt war, d. h. wenn Schichtseite der Platte auf Schichtseite des Verstärkungsschirmes gelegen, bei Innen-Außen-Strahlengang die Aufnahme nur vom linken Fuß herstammen konnte, der allein, legte man den äußeren Knöchel auf das Negativ, mit dem Bild in entsprechende Deckung gebracht werden konnte.

Das Gutachten schloß: „Fasse ich nunmehr das Gesagte beurteilend zusammen, so kristallisieren sich folgende Punkte heraus:

1. Direkt aus der Röntgenplatte zu lesen, ob sie von einem rechten oder linken Fuß stammt, ist unmöglich.

2. Indirekt, durch Rekonstruktion der Aufnahmebedingungen technischer Art und der vergleichenden Betrachtung des so gewonnenen Röntgenbildes mit analogen Aufnahmen, erlaubt auf die Seitengehörigkeit einer Gliedmaßen-Röntgenphotographie zu schließen. Diese Betrachtungsweise, auf die Röntgenplatte des E. angewandt, läßt:

a) mit absoluter Sicherheit erkennen, daß der äußere Knöchel der Platte aufgelegen haben muß. Die Röntgenstrahlen verliefen also von innen nach außen.

b) Richtig angewandte Technik vorausgesetzt, muß im Röntgenlaboratorium des Versorgungskrankenhauses zu D. in der für Fußaufnahmen verwandten Kassette die Glasseite der Röntgenplatte der Röntgenröhre zugekehrt sein.

Was die Möglichkeit anbetrifft, die Platte sei falsch eingelegt gewesen, so ist das eine Konstruktion, mit deren Hilfe allein die Richtigkeit der Angaben der Klagepartei, es handele sich um den rechten Fuß als Sitz der Todeskrankheit des E., bewiesen werden kann. Es müßte aber dann eine wenig wahrscheinliche Hypothese durch eine ebensowenig tatsächlich fundierte Hypothese bewiesen werden. Das nimmt der versuchten Klagebegründung noch mehr von ihrer Wahrscheinlichkeit.

Digitized by Google

Somit muß ich mein Obergutachten dahin abgeben, daß nicht nur mit Wahrscheinlichkeit, sondern sogar mit **recht großer Wahrscheinlichkeit** behauptet und auch **bewiesen** werden kann, daß die Röntgenaufnahme des Versorgungskrankenhauses zu D. die Aufnahme eines **linken Fußes** ist."

Das Gericht glaubte einer Exhumierung der Leiche aus dem Wege gehen zu sollen und verurteilte den Reichsfiskus zur Zahlung der Hinterbliebenenversorgung.

Obschon mir lediglich die Frage vorgelegt worden war, ob mit Wahrscheinlichkeit behauptet werden konnte, daß die Aufnahme die eines linken Fußes sei, ich bejahte dies sogar mit recht großer Wahrscheinlichkeit, führte das Gericht in der Urteilsbegründung aus, der Röntgengutachter sei zu keinem vollständigen schlüssigen Ergebnis gekommen, ob im Jahre 1921 der rechte oder linke Fuß erkrankt war, und so sei der abschlägige Bescheid der Vorinstanz aufzuheben.

Der seltene Fall mag lehren, wie wichtig es bei Aufnahmen ist, stets auf der Platte eine absolut einwandfreie Bezeichnung, ob rechts oder links, vor allem mit Metallbuchstaben, die mitphotographiert werden, durchzuführen.

Aus dem Zentral-Röntgen-Institute der Universität Innsbruck (Vorstand: Prof. Staunig).

Askariden im Röntgenbilde.

Von

Dozent Dr. **Otto Fritz.**

(Hierzu Tafel XXIII)

Wenn an dieser Stelle über die Möglichkeiten des röntgenologischen Nachweises dieser Eingeweidewürmer gesprochen werden soll, so geschieht dies nicht etwa deshalb, um hier ein neues Mittel zur Feststellung dieser Parasiten anzugeben. Denn ein positiver Askaridenbefund läßt sich ohne Frage viel einfacher, leichter und schneller erheben: aus den abgegangenen Würmern, die von den davon befallenen Patienten meist so sicher und eindeutig beschrieben werden, daß in der Regel kein Zweifel mehr daran obwalten kann; im anderen Falle schafft ja eine mikroskopische Stuhluntersuchung im Nativpräparat die nötige Sicherheit darüber. Wenn wir nun aber trotzdem schon wiederholt[1]) die Gelegenheit wahrgenommen haben, auf die Möglichkeit hinzuweisen, die Askariden bei röntgenologischen Magendarmuntersuchungen festzustellen (wie dies in letzter Zeit ja auch von anderer Seite geschehen ist)[2]), so ist der Grund hierfür wohl der, daß es bei der Häufigkeit der Askaridenerkrankung und bei der großen Zahl der heute überall vorgenommenen Magendarmdurchleuchtungen sozusagen selbstverständlich sein muß, daß jeder Untersucher, der die röntgenologischen Symptome der Askariden kennt, in einer mehr minder großen Anzahl seiner Fälle auf diese Befunde stoßen muß — vorausgesetzt, daß er sich die geringe Mühe nimmt, darauf zu achten. Und wenn vielleicht von mancher Seite Zweifel geäußert worden sind über die Möglichkeit dieser Befunde, so möge hier eben auf die weiter unten wiedergegebene große Anzahl diesbezüglicher Beobachtungen hingewiesen werden, die ja z. T. bereits eine Bestätigung von anderer Seite erfahren haben, wenn es dieser bedurfte. Zum anderen aber sind diese Befunde sicher nicht so gegenstandslos, daß sie einer weiteren Beachtung völlig entbehren könnten; zugegeben, daß in einer großen Anzahl von Fällen sich die Askariden lediglich als Nebenbefund ergaben bei einem klinisch und radiologisch sichergestellten Krankheitsbilde, z. B. des Magens oder Duodenums, das

[1]) Fritz, Fortschr. d. Röntgenstr., Bd. XXIX, S. 591. — Fritz, Fortschr. d. Röntgenstr., Bd. XXXI, S. 638. — Reiter, W.kl.W., 1923, Nr. 33.

[2]) Schinz, D. Zschr. f. Chir., Bd. 184, S. 105.

Digitized by Google

dann auch durch die Operation bestätigt und in wirksamer Weise behandelt werden konnte; es gibt aber auch eine mindestens ebenso große Anzahl von Fällen, bei denen unter der Annahme eines organischen Leidens des Magens, des Duodenums oder der Gallenblase vom behandelnden Arzte die Röntgenuntersuchung verlangt wurde, deren Durchführung dann keine anderen Veränderungen am Magendarmkanale ergab als das Vorhandensein von Askariden! Es ist ja bekannt, daß die Symptomatologie dieser Parasiten auf der einen Seite so vage sein kann, daß man kaum von Symptomen sprechen kann, daß sie aber auch so reichhaltig entwickelt sein kann, daß sie die verschiedensten Krankheitsbilder vorzutäuschen imstande ist. Ebenso bekannt ist aber auch, daß diese Parasiten mitunter schwere, lebensbedrohliche Erscheinungen zu setzen vermögen; es braucht da nur an die Fälle erinnert zu werden, die eben wegen der Schwierigkeit der sichern Diagnostik und ihres Ernstes dem pathologischen Anatomen und dem Chirurgen bekannter sind als dem inneren Kliniker. Fälle von schweren Pankreasnekrosen und Gallenstauungen, bei denen am Sektionstische ein in den Ductus pancreaticus eingewanderter und festgeklemmter Askaris vorgefunden wurde, oder wo der Chirurg, in der Annahme, einen die Gallenwege versperrenden Stein zu finden, einen Askaris aus dem Ductus choledochus entfernen mußte. Und hierbei braucht, im Gegensatze zum Askaridenileus, der durch massenhafte, dicht geballte Parasitenansammlungen im Darmkanale hervorgerufen wird, wobei durch gehäuften Abgang von Würmern schon der Weg zur Diagnose gegeben ist, gar keine so große Zahl von Askariden im Wirtsdarme vorhanden zu sein: die Fälle sind sicher gar nicht so selten, wo einige wenige Exemplare oder auch nur ganz vereinzelte, allen eventuellen Kuren zum Trotze, sich die oberen Dünndarmabschnitte zum Aufenthalt erwählen und bei ihrem anerkannten und höchst fatalen Wandertrieb nur zu leicht Gelegenheit finden, die Ausführungsgänge der großen Abdominaldrüsen zu besuchen. Und hierbei vermag auch die klinisch bereits gestellte Diagnose gar nichts über den Aufenthalt der Würmer in irgendeinem Abschnitte des Darmtraktes auszusagen, höchstens gelegentlich bei Kindern, wenn an einer Stelle ein größeres Konvolut zu tasten ist. Die geringe Mühe, die der Untersucher bei nicht ganz geklärten Fällen, auch wenn er nicht an die Möglichkeit der Helminthiasis denkt, aufwenden muß, um den weiteren Verlauf des Dünndarmes sorgfältig abzuleuchten, wird unter Umständen hinlänglich entlohnt, wenn er nach negativem Ergebnis seiner Untersuchung am Magen und Duodenum endlich im Dünndarme Askariden feststellen kann; um so mehr, wenn er diesen Befund in Einklang mit den klinischen Erscheinungen zu bringen imstande ist und hiermit, was die Diagnostik betrifft, eine Klärung schafft. Die aufgewendete Arbeit ist ja schließlich nicht mehr als die Erfüllung einer selbstverständlichen Forderung, die einmal vorgenommene Röntgenuntersuchung in allen ihren Belangen auszunützen, ohne sich eine wesentliche Chance in irgendeinem zu untersuchenden oder benachbarten Gebiete entgehen zu lassen, und nicht etwa eine Magenuntersuchung schematisch und willkürlich, z. B. vom kranialen Pol bis zum Angulus superior duodeni, abzugrenzen.

Der Nachweis der Askariden gelingt nun sowohl bei der Durchleuchtung als auch mittels Aufnahmen des Magendarmtraktes sehr leicht; ihre radiologische Symptomatik ist ja sehr einfach. Sie verdrängen gemäß ihrer Wurmform das in den Magendarmkanal des zu Untersuchenden eingeführte Kontrastmittel und schaffen dadurch typische Schattenaussparungen, glatt und regelmäßig begrenzt, 4—6 mm breit und ungefähr 12—18 cm lang, die sich an beiden Enden verjüngen, selten ganz gestreckt, sondern meist mehr weniger geschlängelt verlaufen, deren Enden häufig etwas eingeringelt sind. Nicht selten legen sie sich in den größeren Darmlumina, besonders aber im Magen, zu Kreisbögen oder elliptischen Formationen zusammen. Häufig beobachtet man, besonders im Dünndarme, daß die Schattenaussparungen in zwei oder drei Lagen nebeneinander sich vorfinden, was so zustande kommt, daß ein Wurm geknickt ist, so daß sein vorderes und sein hinteres Körperende nebeneinanderliegen und nur durch eine schmale Zone Kontrastmittel voneinander getrennt sind, oder daß, insbesondere wenn es sich um gehäuftes Vorkommen der Parasiten in einem Darmabschnitte handelt, mehrere Würmer dicht beieinander liegen. Offenbar haftet den Würmern, auch wenn im betreffenden Darmab-

Digitized by Google

schnitte gerade nur wenig Barium vorhanden ist, dieses an der Körperoberfläche einzelner Exemplare fest an und überzieht sie so gelegentlich mit einem schattengebenden Mantel von geringer Dicke. Die Schattenaussparungen sind, einerseits durch die aktiven Bewegungen des Wurmes, andererseits durch die Darmperistaltik, nicht in Ruhe; sie bewegen sich, ändern ihre Form und Lage, wandern auch wohl langsam weiter. Schon hieraus geht hervor, daß die Durchleuchtung am ehesten Aussichten bietet, gelegentlich Askariden zur Ansicht zu bekommen, weil sie nicht ein momentanes Zustandbild ergibt, sondern gestattet, verschiedene Phasen der Füllungszustände einzelner Darmabschnitte rasch und gründlich zu beobachten. Am leichtesten gelingt es in den oberen Dünndarmschlingen, die Würmer zu Gesichte zu bekommen, wo das Kontrastmittel rasch passiert, ohne sich zu dichten Ausgüssen des Darmlumens anzuhäufen und lange zu verweilen. Denn ein gewisser optimaler Füllungszustand, eine gleichmäßige geringe Schichtdicke des Kontrastmittels fördert den Nachweis sehr. Nimmt man noch den Distinktor zu Hilfe, um durch sanften Druck das Kontrastmittel im Dünndarm zu einer gleichmäßig dünnen Schichte, nicht viel dicker als die Würmer selbst, auszupressen, so gewinnt man außerordentlich klare Bilder; senkrecht zu den Kerkringschen Falten, in der Achse des Darmlumens liegend, erscheint der Wurm als heller Streifen, der mit keiner anderen Formation verwechselt werden kann und gelegentlich sogar ausgesprochenen Druckschmerz hervorzurufen scheint. Das Fehlen jeder ausgesprochenen und regelmäßigen Längsfaltung in diesen Darmteilen schützt ja vor Verwechslungen der Würmer mit Schleimhautfalten, wie sie im Magen, wohin die Würmer sich auch nicht gar so selten verirren, nur zu leicht möglich sind. In diesem Falle wird man vor allem darauf zu achten haben, ob die fraglichen „Falten" die den Wurmaussparungen zukommende Breite haben, und ob sie konstant der Strichrichtung der echten Magenfalten entsprechen, oder ob die als verdächtig angesprochenen Aufhellungen durch die Autonomie der Bewegungen als Gebilde erscheinen, die nicht der Magenwand angehören, sondern, von den Magenwänden umschlossen, im Magenlumen liegen. Noch ein anderer Umstand kann hier helfen, um sich vor einem Irrtume zu bewahren; ein Askaris, der in einem weiteren Hohlraume liegt, legt sich, wie wir beobachten konnten und wie es ja leicht erklärlich ist, unbehindert durch die Enge des Raumes, nicht selten zu einer größeren ovalen Schleife zusammen, die dann über die wahre Natur der Schattenaussparung keinen Zweifel mehr aufkommen lassen kann. Die günstigste Beobachtungszeit für den Magen und oberen Dünndarm scheint nach unseren Erfahrungen von der Einnahme der Kontrastmahlzeit bis ungefähr eine (oder $1^1/_2$) Stunde nachher zu sein, weil bis dort die Beschickung der Dünndärme im allgemeinen ziemlich gleichmäßig erfolgt zu sein pflegt. Ist es also im Magen und oberen und mittleren Dünndarme in der Regel leicht, Askariden zu Gesicht zu bekommen, mitunter sogar in recht beträchtlicher Anzahl, so liegen die Verhältnisse hierfür im unteren Dünndarme nicht mehr so günstig, da die Darmschlingen hier einerseits durch ihre Lage im kleinen Becken dem Bestreben, sie in übersichtlicher Weise möglichst einzeln und nicht von Nachbarschlingen überlagert zur Darstellung zu bringen, hinderlich sind, und andererseits die Kontrastmittelfüllung meist eine mehr kompakte ist und nur schwierig die Auflösung abnormer Inhaltsformationen zuläßt. Im Dickdarme, wenigstens in gewissen, mehr oberflächlich gelegenen Teilen desselben, mögen die Aussichten, Askariden zu beobachten, vielleicht wieder bessere sein, um so mehr, als man es hier wieder in der Hand hat, durch manuelle Palpation oder mittels des Distinktors durch geeigneten Druck günstigere projektivische Raumverhältnisse, das heißt vor allem, geringere Schichtdicken des Kontrastmittels, zu schaffen. Allerdings wird die zunehmende Eindickung des Kontrastmittels im Dickdarme diesem Bestreben in gewissem Grade hinderlich sein. Wir hatten bisher keine Gelegenheit, in diesem Darmabschnitte Askariden zu beobachten, vermutlich ist die seltenere Beobachtung hier auch darin begründet, daß der Dickdarm des Menschen ein vom Askaris lumbricoides weniger frequentiertes Gebiet darstellt.

Was nun die Möglichkeiten, Askariden in den oberen Speisewegen (Hypopharynx und Ösophagus) und in den Luftwegen zu beobachten, betrifft, so kann es sich hier wohl nur um

Digitized by Google

jene seltenen Fälle handeln, wo eine Röntgenuntersuchung dieser Gebiete wegen eines vermuteten, seiner Natur nach unklaren Fremdkörpers durchgeführt wird, der sich dann als verirrter Askaris entpuppt, wenn nicht der Zustand des Patienten schon von vorneherein die wahre Ursache der Störung klarmacht. Im Ösophagus könnte ein Askaris natürlich unter demselben Bilde erscheinen wie im Magendarmtrakt, wenn während der Durchleuchtung Kontrastmittel geschluckt wird. In der Trachea wäre natürlich ein völlig anderes Bild zu erwarten: keine Schattenaussparung in einem dichteren Medium, sondern eine wurmförmige Verschattung im Luftraume der Atemwege. Derlei Fälle dürften wohl kaum je zur Beobachtung gelangen, da einerseits in den oberen Speisewegen kaum mit einem längeren Verweilen des Wurmes zu rechnen ist, da ja der mit Heftigkeit einsetzende Brechakt den Wurm rasch ins Freie befördern wird, wogegen im mehr kritischen zweiten Falle unter Umständen eine so dringliche Röntgenuntersuchung (Durchleuchtung) in der Regel kaum ausführbar erscheint, selbst dann, wenn die Laryngoskopie aus gewissen Gründen undurchführbar wäre. Immerhin möge hier auf diese Eventualität hingewiesen werden.

Aus dem oben Mitgeteilten geht hervor, daß wir im allgemeinen der Durchleuchtung die besseren Chancen zubilligen müssen, Askariden beobachten zu können. Wir pflegten die Aufnahme während der Durchleuchtung lediglich zur Fixierung des Befundes vorzunehmen. Um von vorneherein auf Aufnahmen Askariden mitabgebildet zu finden, müssen immerhin mehrere günstige Umstände, geeigneter Füllungszustand der befallenen Darmpartie, freie Projektion von den überlagernden Nachbarschlingen usw. gegeben sein. Freilich wird man in einer gewissen Anzahl von Fällen auch lediglich auf Aufnahmen des Magendarmtraktes entsprechende Befunde erheben können, doch gestattet die Durchleuchtung ohne Zweifel umfassendere Betrachtungen und bei geringerem Materialaufwande häufigere Möglichkeit, solche Befunde zu erheben.

Bevor hier auf die in Kürze wiedergegebenen Krankengeschichten der bisher beobachteten Fälle eingegangen werden soll, sei auf die beigegebenen Abbildungen verwiesen, die, wie bereits erwähnt, sämtliche während der Durchleuchtung aufgenommen wurden. Es sei vorweggenommen, daß wir längst nicht alle derartigen Befunde mehr durch Aufnahmen fixieren, nachdem wir uns einmal überzeugen konnten, daß diese so häufig zu erheben sind. Aus unserer Sammlung sind daher nur einige besonders klare Bilder reproduziert, die geeignet scheinen, keinen Zweifel an der Wurmnatur der gesehenen Schattenaussparungen aufkommen zu lassen. Man kann unschwer auf allen Abbildungen (1—3), die sämtlich in $^3/_4$ der Größe der Originalplatten dargestellt sind, die Form, Breite, zum Teil auch die Länge der Wurmschatten, sowie ihre glatten Konturen, die sich deutlich von der queren Fiederung der Kerkringschen Falten abheben, erkennen.

Im folgenden mögen von den zahlreichen Fällen, die ich innerhalb der letzten zwei Jahre zu beobachten Gelegenheit hatte — es kamen bei rund 1000 Magendarmuntersuchungen 32mal Askariden zur Beobachtung —, lediglich die kurzen Krankengeschichten zweier Fälle mitgeteilt werden, von denen die Abbildungen 1—3 herstammen.

Fall 5: S. E., 29 Jahre alt. Signatur 2. X. 23 3245. Angeblich wiederholt „Blinddarmentzündungen", war deshalb, ohne daß eine Indikation zu einer Operation vorgelegen wäre, bereits wiederholt an der hiesigen Klinik. Derzeit Schmerzen im rechten Unterbauche, Brechreiz, kein Erbrechen. In der Familie Helminthiasis bekannt. Eine Schwester an schwerster Helm. Anämie gestorben.

Röntgenologischer Befund: Hypertonischer, hyperperistaltischer Schrägmagen, keine nachweisbaren Wandveränderungen, keine Hypersekretion. Pylorus sehr vollkommen durchgeschnürt, Bulbus voll entfaltbar. Nach drei Stunden entleert, im Jejunum und Ileum sehr zahlreiche Askariden. Appendix nicht darstellbar, seine Umgebung druckempfindlich.

Wiederholte Askaridenkur, an einem Tage drei Würmer, später noch vereinzelte abgegangen, nicht operiert.

Fall 6: M. J., 26 Jahre alt, Signatur 18. X. 23 3348. Seit fünf Jahren Magenbeschwerden, Schmerzen im Oberbauche, Brechreiz, Säurewerte 30—56. Röntgenbefund: Normotonischer Hakenmagen ohne Hypersekretion und ohne nachweisbare Wandveränderungen. Bulbus duodeni entfalt-

Digitized by Google

bar, regelmäßig begrenzt, frei von Druckschmerz. Nach zwei Stunden ein kleiner Rest. Die unteren Ileumschlingen enthalten sehr zahlreiche Askariden, hier auch Druckschmerz. Ulzeröse Veränderungen am Magen-Duodenum nicht nachzuweisen.

Im Stuhle massenhaft Askarideneier, Behandlung an der med. Klinik wegen der Askariden. Zahlreiche Würmer abgegangen.

Die oben mitgeteilten Abbildungen, die einige besonders charakteristische Befunde dokumentieren, erläutern in hinreichend einfacher Weise das über die radiologische Symptomatik Mitgeteilte, sie zeigen das typische Bild, das der Untersucher, wenn er ihm begegnet, auf Askariden zu beziehen hat. Es scheint jedoch gar nicht so selten zu sein, daß die Askariden gelegentlich unter einem völlig anderen, von diesem typischen abweichenden Bilde in Erscheinung treten können, dessen richtige Deutung von vorneherein keineswegs leicht ist, weshalb es hier z. T. noch einmal[3]) mitgeteilt werden möge. Mein erster derartiger Fall betraf einen 29jährigen kräftigen Mann, F. M., Signatur 26. V. 1670, von Beruf Bergführer, der vor einigen Jahren einen mehrere Wochen dauernden Darmkatarrh mitmachte. Seit dieser Erkrankung ist Pat. mit seinem Darm sehr empfindlich gewesen, bekam insbesondere sehr leicht Durchfälle, die ihm die Ausübung seines Berufes erschwerten. Er wünschte eine Röntgenuntersuchung, um über sein Leiden Klarheit und Hilfe zu gewinnen. Bei der Durchleuchtung ergab sich: Beide Pleurasinus frei, beide Zwerchfellkuppen ausgiebig beweglich, die Lungenfelder von normaler Helligkeit. Herz normal konfiguriert und nicht vergrößert. Im Abdomen, abgesehen von vermehrtem Darmgas in der Gegend des Aszendens, zunächst keine Besonderheiten. Nach Einnahme der Kontrastmittelaufschwemmung stellt sich ein normotonischer Hakenmagen ohne nachweisbare Wandveränderungen am Magenkörper ein. Peristaltik rasch fortschreitend, nicht vertieft, Pylorus sehr vollkommen durchgeschnürt, der Bulbus duodeni voll entfaltbar, glatt begrenzt, nicht auf Druck empfindlich. Die Entleerung annähernd normal, nach zwei Stunden ist der Magen bereits entleert, das Kontrastmittel ist um diese Zeit größtenteils auf die unteren Dünndarmschlingen verteilt, der erste Teil des Kontrastmittels hat bereits das Aszendens erreicht, hier findet sich zwischen den K.M.-Schatten viel Darmgas, sowie eine leicht fleckige Füllung, die ganze Gegend des Aszendens ist leicht druckempfindlich. Der Wurmfortsatz nicht dargestellt, in seiner Region kein auffälliger Druckschmerz auszulösen. Sieben Stunden nach der Kontrastmahlzeit ist das K.M. bereits bis zur Ampulle vorgedrungen, es reicht oralwärts noch bis in die Mitte des Transversums. Das Transversum weist tiefe Haustrierung auf. Die Jejunum- und Ileumschlingen sind völlig frei von K.M. Um diese Zeit findet sich vor der Gegend der linken Articulatio sacro-iliaca ein schrägliegendes fadenförmiges Schattengebilde von etwa 12 cm Länge und 2—3 mm Breite. (Fig. 4, $^3/_4$ nat. Größe.) Es ist leicht verschieblich, läßt seine im allgemeinen gestreckte Form, die nur an den Enden leichte Verbiegungen zeigt, passiv ändern. Seine Schattendichte ist sichtlich größer als die des Knochens.

Dieser sehr auffällige Schatten, der bei den ersten zwei Durchleuchtungen nicht nachzuweisen war, ist offenbar in den Dünndarm zu lokalisieren. Sein Sitz in der Blase konnte von vorneherein sicher ausgeschlossen werden, da er auch für eine maximal gefüllte Blase viel zu hoch lag; übrigens gab der Patient auf Befragen an, daß er kurz vor dieser Durchleuchtung eine ausgiebige Miktion hatte. Auf einen in den Magendarmkanal eingeführten Fremdkörper wurde ebensowenig geschlossen; das Schattengebilde war ja nicht starr, sondern sichtlich weich. Am ehesten konnte noch an ein Stück eines metallischen Ureterenkatheters gedacht werden, wie sie in der Pyelographie gebräuchlich sind; der Schatten hatte etwa dessen Dicke und Dichte. Der Patient gab aber auf das bestimmteste an, weder einen Fremdkörper per os aufgenommen zu haben, noch in der Zwischenzeit etwas mit Ureterenkatheterismus zu tun gehabt zu haben. Mithin konnte es sich nur um einen im Darme präformierten kanalförmigen Hohlraum handeln, in den etwas von der Kontrastmittelfüllung des Dünndarmes aufgenommen worden war. Damit war auch das Rätsel, das alle an der Durchleuchtung Beteiligten lebhaft interessierte und

[3]) Fritz, Fortschr. d. Röntgenstr., Bd. XXXI, S. 638.

Digitized by Google

schon verschiedenste Vermutungen ausgelöst hatte, geklärt. Es handelte sich offenbar um einen Askaris, der eine kleine Menge Barium aus dem Dünndarme des Patienten verspeist hatte und nun seinen eigenen schlanken Darmkanal unter diesem seltsamen Bilde in Erscheinung brachte, während der ihn beherbergende Wirtsdarm durch das Weiterwandern des Bariums mittlerweile frei von K.M. geworden war. Wenn diese Überlegung richtig war, so mußten aktive Bewegungen dieses mit Barium gesättigten Nematoden zu erkennen sein: tatsächlich ergaben sich im Verlaufe der weiteren Durchleuchtung zweifellose Formveränderungen des Schattenfadens, die nicht lediglich der Darmperistaltik zuzuschreiben waren, da der zuerst gestreckte Schatten sich bald unter dem Bilde einer engen Schleife darbot. Überdies konnte einwandfrei festgestellt werden, daß der Schatten im Verlaufe einer halben Stunde über mehrere Dünndarmschlingen weiterwanderte und schließlich im Bereiche vor der rechten Synchondrosis anlangte. Die Vermutung wurde zur Gewißheit, als auf eine sofort vorgenommene Santoninkur tatsächlich ein Askaris zutage gefördert wurde. Daß der Wurm nicht schon bei den ersten zwei Durchleuchtungen im unteren Dünndarme, wo er dann als der beschriebene Schattenfaden in Erscheinung trat, gesehen wurde, erklärt sich vermutlich dadurch, daß bei der ersten Untersuchung das Kontrastmittel die fragliche Dünndarmschlinge noch nicht erreicht hatte, während bei der zweiten Durchleuchtung der mittlere Dünndarm bereits frei war und das K.M. in verhältnismäßig kompakter und schwer aufzulösender Masse in den unteren Dünndärmen lag, vielleicht war der Wurm um diese Zeit auch gar nicht im Dünndarme, sondern im Dickdarme; in beiden Fällen sind ja, wie oben dargetan wurde, die Aussichten, Würmer beobachten zu können, nicht so günstig als im mittleren und oberen Dünndarme. Wieweit nun die Beschwerden des Pat., die in erster Linie auf eine Kolitis, auch nach dem Befunde der Röntgenuntersuchung, hinzuweisen schienen, mit den festgestellten Askariden in Zusammenhang standen, ist nicht mit absoluter Sicherheit festzustellen, aber auch nicht ganz von der Hand zu weisen, wenn man die außerordentlich reichliche Symptomatologie bedenkt, die der Askaridenerkrankung zu eigen sein kann. Jedenfalls fühlt sich Pat., nachdem zu Hause noch einige Würmer abgegangen waren, vollkommen wohl und kann ungehindert seinem Berufe nachgehen. Auf einen zweiten Fall, der bereits an anderer Stelle mitgeteilt wurde, ist bereits oben (3) verwiesen worden. Ein dritter analoger Fall kam unlängst zur Beobachtung. Es handelte sich um einen 33jährigen Mann, M. R., Signatur 17. VII. 24 2599, der mit eigentlich recht unklaren Magendarmbeschwerden zur röntgenologischen Untersuchung geschickt wurde. Am Magen ergab sich normaler Tonus, keine Hypersekretion, keine Wandveränderungen am Magenkörper. Der Pylorus sehr vollkommen durchgeschnürt, der Bulbus duodeni, soweit durch seine Lage hinter dem Pylorus und präpylorischen Magenteile nachweisbar, glatt begrenzt, voll entfaltbar, kaum druckempfindlich. Nach zehn Minuten hat das K.M. das Gebiet der mittleren Dünndarmschlingen erreicht, hier keine Besonderheiten. Nach drei Stunden ist der Magen und der Dünndarm bereits entleert, das Kontrastmittel nur noch in den untersten Ileumschlingen, im übrigen bereits im Transversum. Im unteren Jejunum sind Askariden nachweisbar, zum Teile in Form der typischen Schattenaussparungen in Erscheinung tretend, einer von ihnen hatte jedoch wiederum Barium in seinen Darm aufgenommen und zeigte sich als mehrfach geschlängelter Schattenfaden in einer im übrigen kontrastmittelfreien Darmschlinge. (Fig. 5.)

Da wir es in diesem Falle zweifellos mit mehreren Askariden im Dünndarme des Pat. zu tun hatten, empfahlen wir dem zuweisenden Arzte zunächst, gemäß unseren bisherigen Erfahrungen, eine Wurmkur vorzunehmen und deren Erfolg abzuwarten; wir sind überzeugt, daß den Beschwerden dieses Pat. kein anderer Umstand zugrunde lag als eben die Askaridiasis.

Es schien uns besonders wichtig, auf diese seltenere und durchaus ungewohnte radiologische Semeiotik der Askariden hinzuweisen, weil sie zweifellos auch geübtere Untersucher unter Umständen vor ein schwer aufzulösendes Rätsel zu stellen imstande ist und nur zu leicht zu Irrtümern, insbesondere zu Verwechslungen mit Fremdkörpern, Anlaß geben kann.

Digitized by Google

Aus dem Zentral-Röntgen-Institute der Universität Innsbruck. (Vorstand: Prof. Staunig.)

Vergleichende Messungen beim Betriebe des Coolidge-Therapie-Rohres am Induktor und Transformator.

(Erwiderung zur gleichnamigen Arbeit von Dr. Gottfried Spiegler und Josef Rosner.)

Von

Dozent Dr. **Otto Fritz,** Assistent des Institutes.

Im Hefte 3/4 des Bandes XXXII dieser Zeitschrift, S. 341, berichten die Herren Spiegler und Rosner aus dem Zentral-Röntgen-Laboratorium des Allgemeinen Krankenhauses Wien über vergleichende Messungen beim Betriebe des Coolidge-Therapie-Rohres am Induktor und am Transformer, wobei die Herren aus der über dieses Thema bereits vorliegenden Literatur meine Veröffentlichung im Bande XXIX, Heft 3 der „Fortschritte" anführen. Die Herren schreiben wörtlich: „Auf die Verschiedenheit der Betriebsart eines Coolidgerohres am Induktor und Transformator wurde in der Literatur hingewiesen. So hat Fritz im XXIX. Band (Heft 3) dieser Zeitschrift dargelegt, daß zur Erzielung gleicher Schwärzung (Dosis) die Elektronen-Röhre (Lilienfeld-Röhre) bei allen angelegten Spannungen (zirka 35 bis 100 kV) mit annähernd dem doppelten Röhrenstrom beschickt werden müsse als am Transformator. Wir haben iontometrische Messungen am Coolidge-Therapie-Rohr angestellt, die merkwürdigerweise allerdings folgendes ergaben:" Nun folgt eine tabellarische Übersicht über die Versuchsergebnisse und daran anknüpfend die Folgerung daraus: „Von einem schlechteren Wirkungsgrad des Coolidge-Rohres am Induktor gegenüber dem Transformator war also nichts zu bemerken."

Der ausdrückliche Hinweis auf meine Veröffentlichung muß auf den unbefangenen Leser den Eindruck machen, als seien die beiden Autoren bei ihren Untersuchungen zu anderen Resultaten gekommen wie ich bei meinen Untersuchungen derselben Materie. Demgegenüber bin ich zunächst genötigt, festzustellen, daß sich meine von den Autoren zitierte Arbeit auf Untersuchungen an der Lilienfeld-Röhre bezieht, und nicht an der Coolidge-Röhre wie die Untersuchung der beiden Herren. Daraus folgt, daß die Versuchsergebnisse der Herren Spiegler und Rosner nicht ohne weiteres mit den meinen verglichen werden dürfen, weil die Gleichheit der Versuchsmaterie ja nicht gegeben ist.

Überdies fehlt in dem Satze „daß zur Erzielung gleicher Schwärzung (Dosis) die Elektronen-Röhre (Lilienfeld-Röhre) bei allen angelegten Spannungen (35—100 kV) mit annähernd dem doppelten Röhrenstrom beschickt werden müsse als am Transformator" leider das Vergleichsmoment. Der Leser bleibt also gerade über das Wichtigste am ganzen Satze im Ungewissen, nämlich über die Betriebsbedingungen, unter denen an der Lilienfeld-Röhre doppelt soviel Röhrenstrom aufgewendet werden muß wie am Transformator. Wie aus den nächsten Sätzen in der Veröffentlichung der beiden Autoren hervorgeht, meinen die Herren damit wohl, aus meiner obenzitierten Arbeit herauszulesen, daß die Lilienfeld-Röhre am Induktor mit dem doppelten Röhrenstrome beschickt werden müsse wie am Transformer, um unter sonst gleichen Betriebsbedingungen dieselbe Schwärzung zu ergeben. Wenigstens würde mit dieser Auffassung dieses unvollständig stilisierten Satzes übereinstimmen, daß die Herren Spiegler und Rosner nun fortfahrend von ihren Messungen am Coolidge-Therapie-Rohr berichten, die „merkwürdigerweise allerdings folgendes ergaben", und die Folgerung aus ihrer Tabelle: „Von einem schlechteren Wirkungsgrade des Coolidge-Rohres am Induktor gegenüber dem Transformer war also nichts zu bemerken."

Digitized by Google

Nach diesen formalen Einleitungen komme ich nun zur sachlichen Seite der von den beiden Herren gegen meine zitierte Arbeit geübten Kritik.

Vor allem habe ich nie behauptet, daß die Lilienfeld-Röhre am Induktor mit doppelt so großem Röhrenstrom beschickt werden muß wie am Transformer, um unter sonst gleichen Bedingungen dieselbe „Dosis" zu ergeben. Was ich auf Grund meiner Untersuchungen behauptet habe, ist die Tatsache, daß die Lilienfeld-Röhre am Transformer mit annähernd doppelt so großen Röhrenströmen beschickt werden muß wie die Gasröhre am Transformer, damit unter sonst gleichen Bedingungen dieselbe Bromsilberschwärzung resultiert. Ich folgerte daraus, daß am Transformer die Strahlungsintensität der Lilienfeld-Röhre (Elektronenröhre) nur annähernd halb so groß ist wie die Strahlungsintensität der Gasröhre am Transformer unter sonst gleichen Bedingungen. Diese meine Ansicht, für welche ich auch eine Erklärung zu geben versuchte, fand ich nicht nur in gelegentlichen Mitteilungen aus der röntgenologischen Praxis bestätigt, sondern auch in der Literatur, in der röntgenologischen wie in der physikalischen. (Crowther, J. of Radiol., April 1924, S. 61; Dauvillier, Recherches spectromètriques sur les Rayons X, Paris 1920.)

Im übrigen findet sich in meiner zitierten Arbeit sonst an keiner anderen Stelle eine Angabe, die auf ein Verhältnis der Kathodenströme von 2 : 1 zwischen verschiedenen Apparaturen oder verschiedenen Röhrensystemen hinweist. Wie können also die Herren Spiegler und Rosner behaupten, daß ich in meiner Arbeit dargelegt habe, die Lilienfeld-Röhre (Elektronenröhre) müsse am Induktor mit annäherndem doppeltem Röhrenstrome beschickt werden wie dieselbe Röhre am Transformer, damit die gleiche Schwärzung erzielt werde? Es scheint fast, als ob die beiden Herren meine Untersuchungsergebnisse auf S. 290—292 mit denen auf S. 293—295 meiner von ihnen zitierten Arbeit verwechselt haben. Hier, nämlich auf S. 293, ist unter Absatz 3 meine Ansicht über den Wirkungsgrad der Lilienfeld-Röhre an den beiden prinzipiell verschiedenen Apparattypen, nämlich Induktor und Transformer, hinreichend klar ausgedrückt. Im weiteren sind die von mir erhobenen Verhältnisse in Fig. 9 und Tabelle X übersichtlich dargelegt. (Lediglich der Titel der Tabelle X bedarf einer kleinen Korrektur, hier muß es richtig heißen: Lilienfeld-Röhre 1859, betrieben am Idealapparat und am Durixapparat, statt ohne Durixapparat.)

Das Wesentliche daraus will ich kurz wiederholen: Zur Erzielung gleicher Schwärzung braucht die Lilienfeld-Röhre am verwendeten Induktor bei niederen Spannungen (zirka 30 kV) ein Vielfaches des Kathodenstromes, der unter sonst gleichen Bedingungen für dieselbe Röhre am Transformer erforderlich ist; mit steigender Spannung bessert sich dieses Verhältnis, so daß bei höheren Spannungen der Unterschied zwischen den jeweils aufzuwendenden Kathodenströmen nicht mehr sehr groß ist; ja im Gebiete der höchsten von mir untersuchten Spannung ist das Verhältnis zwischen dem Stromaufwand der Lilienfeld-Röhre am Induktor und am Transformer nahezu eins, was nichts anderes sagt, als daß im Bereiche höherer Spannungen auch unter meinen seinerzeitigen Versuchsanordnungen die Lilienfeld-Röhre am Induktor nahezu mit dem gleichen Röhrenstrom beschickt werden mußte wie am Transformer, um unter sonst gleichen Bedingungen dieselbe Schwärzung der photographischen Platte zu ergeben. Daraus geht aber mit genügender Deutlichkeit hervor, daß ich nicht einmal für die Lilienfeld-Röhre behauptet habe (das Verhalten der Coolidge-Röhre konnte ich damals gar nicht untersuchen), daß sie im Therapiebetriebe, unter ganz ähnlichen Bedingungen wie die der Herren Spiegler und Rosner, am Induktor einen schlechteren Wirkungsgrad habe wie am Transformer. Denn die Parallelfunkenstrecke von 28 cm, mit der die Herren Rosner und Spiegler die von ihnen untersuchte Röhrenspannung bezeichnen, entspricht einer Scheitelspannung von rund 120 kV; hierbei fanden sie am Induktor die gleichen Ablaufzeiten des Iontometers wie am Transformer. Ich verglich Strahlungen der Lilienfeld-Röhre am Transformer mit denen derselben Röhre am Induktor und fand bei Grenzwellenlänge $\lambda_0 = 0{,}12$ ÅE (ca. 100 kV) an beiden Apparaturen nahezu dieselbe Strahlungsintensität. Das ist „merkwürdi-

Digitized by Google

gerweise allerdings" eine recht befriedigende Übereinstimmung meiner Meßresultate mit denen der Herren Spiegler und Rosner, und „von einem schlechteren Wirkungsgrad der Lilienfeld-Röhre am Induktor gegenüber dem am Transformator ist also bei Therapiebetrieb nichts mehr zu bemerken". Wie auch schon auf S. 293 meiner Arbeit zu lesen war: „Der Wirkungsgrad der Durixapparatur mit Li.-Röhre dürfte bei Spannungen über 100 kV, die aber im Versuche nicht mehr hergestellt werden konnten, den Wirkungsgrad der Idealapparatur mit Li.-Röhre vielleicht sogar übertreffen." Damit fällt auch der völlige Einklang, den die beiden Autoren zwischen der Überlegenheit der Arbeitsweise der Gas- und Coolidge-Röhre einerseits und der Gas- und der Lilienfeld-Röhre andererseits gefunden haben, denn auch die Relation: Wirkungsgrad der Gasröhre am Induktor zum Wirkungsgrad der Lilienfeld-Röhre am Induktor ist längs der untersuchten Spannungsreihe nicht konstant, was ebenfalls aus der Fig. 9 meiner Arbeit herausgelesen hätte werden können.

Im weiteren berichten die Herren Spiegler und Rosner über Messungen der Heizstromstärken, die an der Coolidge-Röhre am Transformer einerseits und am Induktor andererseits zur Erzielung derselben Röhrenstromstärke bei derselben Spannung erforderlich sind. Die Übereinstimmung der Röhrenspannung wurde bei beiden Apparaturen mittels der Parallelfunkenstrecke erhoben. Es ist hier nicht der Ort, über die verschiedenen Voraussetzungen zu sprechen, unter denen die Parallelfunkenstrecke ein brauchbares Maß der Spannung ergibt (Form und Größe der verwendeten Elektroden, Luftfeuchtigkeit, Luftdruck, Ionisationszustand und Temperatur der Luft), sondern es möge hier lediglich die Frage aufgeworfen werden, ob bei Spannungsmessungen an zwei Apparaturen mit so verschiedener Spannungskurve, wie Induktor und Transformer sie liefern, aus dem Vergleiche der beiden Parallelfunkenstrecken wirklich unter allen Umständen bei gleicher Funkenlänge auf übereinstimmende Spannungswerte geschlossen werden darf? Eine Überprüfung des Spannungsvergleiches mittels anderer Methoden, z. B. der heute unschwer auszuführenden Röntgenspektrometrie, wäre wohl zum mindesten empfehlenswert.

Aus der 2. inneren Abteilung des Städtischen Krankenhauses Neukölln
(Dirig. Arzt: Oberarzt Dr. J. Zadek).

Akute Pyonephrose mit Rückbildung im Pneumoperitoneum.

Von

Dr. **Kurt M. Burg.**

(Hierzu Tafel XXIV.)

Seit der Einführung des Pneumoperitoneums in die Diagnostik der Abdominalerkrankungen durch Rautenberg und Götze ist diese zweifellos um große Möglichkeiten bereichert worden. An unserer Abteilung wurde das Pneumoperitoneum oft angelegt, und es hat uns in vielen Fällen diagnostisch weitergeholfen. Im folgenden berichte ich über einen Fall, bei dem die Deutung der gewonnenen Bilder zwar erhebliche Schwierigkeiten machte, uns aber doch neue Einblicke in pathologische Vorgänge gestattet hat.

29j. Frau de la Cr.

Anamnese: Mit zwölf Jahren Scharlach und Nierenentzündung, mit vierzehn Jahren Nierenentzündung mit Knöchelschwellungen. Später bei Erkältungen oft Schmerzen in den Nierengegenden. — Seit langem leicht Herzklopfen und Atemnot.

Vor einigen Tagen Schmerzen in der linken Lendengegend, Blasenschmerzen nach der Miktion, Schüttelfrost und hohes Fieber, das sich um 39° bis zur Aufnahme hielt.

Digitized by Google

Status: Groß, kräftig, mäßige Ödeme beider Unterschenkel. Tonsillen zerklüftet, gerötet. Lungen o. B. Herz: typische Mitralstenose mit nervöser Überlagerung. Blutdruck: 103/70. — Abdomen: Erhebliche Druckempfindlichkeit in der linken Nierengegend, ein Tumor nicht fühlbar. Milz und Leber nicht palpabel. Zentralnervensystem o. B.

Im Urin ist Alb. pos. (1½ ‰ Esb.); zahlreiche Leukozyten, einige Erythrozyten, keine Bakterien; saure Reaktion. Kulturell Bact. coli.

Es wurde die Diagnose Zystopyelitis gestellt; dementsprechende konservative Therapie.

Verlauf: Es bestand 18 Tage hohes intermittierendes Fieber bis 39° und 40°, ohne Schüttelfröste. Urinmengen und spezifisches Gewicht entsprachen der Flüssigkeitsaufnahme. Rest-N, Bilirubin und Eiweiß im Serum waren innerhalb der Norm, Blutkultur wiederholt steril, Gonokokken fehlten auch nach Provokation mit Arthigon. Bei 7500 Leukozyten bestand eine Lymphozytose von 63%. Im Urinsediment weiterhin reichlichst Leukozyten, Erythrozyten nicht immer nachgewiesen.

Elf Tage nach der Aufnahme fühlte man die Milz deutlich und außerdem einen mittelderben Tumor in der linken Nierengegend, der sich nicht ganz abgrenzen läßt.

1. Zystoskopie zeigte Blasenschleimhaut und Ureterenwülste stark injiziert.

Das Fieber sank lytisch ab, mit Reduzierung des Sedimentbefundes auf vereinzelte Leukozyten. In den nächsten zwei Wochen nochmals drei „Fieberbrücken" bis 39°, von zwei- bis dreitägiger Dauer. Vor dem Eintritt einer derselben plötzliche Hämaturie; eine Urinverhaltung bestand auch jetzt nicht.

Das Röntgenbild ließ eine gewisse Vergrößerung der linken Niere erkennen.

Das 1. Pneumoperitoneum ergab: In rechter Seitenlage ist die Milz vergrößert. An ihrem unteren Pol sieht man eine hellere Partie, die von dem dichteren Milzschatten durch eine deutliche Furche getrennt ist (Fig. 1). Wir hielten letztere für eine Kerbe oder Infarktnarbe; unwahrscheinlicher ist Nebenmilz. Von der Mitte des Milzumrisses an tritt die Kontur der stark vergrößerten linken Niere hervor, sich viereinhalb Wirbelkörpern entsprechend nach unten ziehend. Der Nierenschatten deckt sich z. T. mit dem von der letzten Rippe zur Crista ziehenden Musc. quadratus lumborum.

In linker Seitenlage: Zwerchfell und Leber glatt, rechte Niere tief, unteres Drittel an die Crista reichend. Im Sitzen Milz vergrößert, Leber gut abgelöst.

2. Zystoskopie mit Ureterenkatheterismus: Blase: Es bestand noch eine Injektion des Trigonum. Der gewonnene Ureterenurin war ohne Befund.

ΔR. = —0,21, während sich im vorher entnommenen Urin
Δ Li. = —0,19 reichlicher Leukozytengehalt vorfand.

Im weiteren Verlauf bestanden noch 14 Tage subfebrile Temperaturen mit weiter abklingendem Sedimentbefund. Vorübergehend lebhafte Herzbeschwerden (Endocarditis recurrens?). Collargoltherapie.

Zweieinhalb Monate nach der Aufnahme relatives Wohlbefinden.

2. Pneumoperitoneum. In rechter Seitenlage: Milz ist noch vergrößert, die Einkerbung tritt wieder deutlich hervor. Vom Milzschatten löst sich der der Niere los, im Vergleich mit dem ersterhobenen Befund ganz erheblich verkleinert, aber wohl noch über Normalgröße (Fig. 2). Übriger Befund unverändert.

1. Zystopyelographie mit Pyelon mißlang, da das Mittel auf der Platte keine Kontraste gab.

Nierenfunktionsprüfung ergab eine Verdünnung von 950/1001, eine Konzentration von 925/1027. Eine zweite Pyelographie (vgl. Fig. 3) nach weiteren sechs Wochen mit Jodlithium ließ keine Vergrößerung der Nierenbecken erkennen. Bei der Entlassung war Patientin wieder in sehr gutem Ernährungszustand, fieber- und schmerzfrei. Herzbefund unverändert.

Ein halbes Jahr und ein Jahr später Nachuntersuchung. Klagen über Schmerzen in der linken Nierengegend, besonders beim Aufstehen; abendliche Schwellungen der Knöchel. Objektiv: Herz unverändert, keine Ödeme, in der linken Mittelbauchgegend eine druckschmerzhafte Resistenz, die vielleicht der linken Niere entsprach. Urin: ohne pathologischen Befund.

Zusammenfassend ist zu sagen: Klinisch bestand das Bild einer Zystopyelitis mit hohem dreiwöchigem Fieber, das in drei „Brücken" rezidivierte; dabei typischer Sedimentbefund mit einer einmaligen rasch abklingenden Hämaturie.

Was liegt nun der mittels des Pneumoperitoneums dargestellten linksseitigen Nieren-

Digitized by Google

vergrößerung zugrunde? Einen Tumor können wir jetzt nach einjähriger Beobachtung des Falles wohl ablehnen. Peri- und paranephritische Prozesse (Schwarten) mögen bestehen — es bestanden anamnestisch schon Nierenerkrankungen —, wären aber doch in ihrer Größe konstant. Ein akuter paranephritischer Prozeß läßt sich mit dem klinischen Verlauf nicht in Einklang bringen. Gegen eine entzündliche Parenchymschwellung sprechen das vollständige Fehlen von Zylindern, größerer Erythrozytenmengen und der geringe Albumengehalt. Es bleibt also nur übrig als Grundlage der enormen Vergrößerung des Nierenbeckens und seiner auffälligen Rückbildung eine Hydro- bzw. Pyonephrose anzunehmen. Klinisch lagen weder Urinretention oder gröbere Schwankungen in der Wasserausscheidung, noch Steinanfälle mit Verhaltung vor. Bei der ersten Nierenbeckenaufnahme versagte das Kontrastmittel, bei der zweiten sechs Wochen später war das linke Nierenbecken normal groß; so geben einen verläßlichen Anhalt nur die beiden Pneumoperitoneumaufnahmen, die sich zeitlich mit den Pyelographien decken. Und da ist die Verkleinerung der Niere evident!

Ich möchte mich auf die Diagnose Hydro- oder Pyonephrose nicht mit absoluter Sicherheit festlegen, da ich sie nicht beweisen kann, halte sie aber für die wahrscheinlichste.

In der Literatur über die Pneumoperitoneumdiagnostik, die kürzlich von Partsch (1) in seiner Monographie ausführlichst zusammengestellt worden ist, ist die Darstellung von Hydronephrosen mittels der Lufteinfüllung nur spärlich angegeben. Partsch selbst, sowie Baensch und Boennigshaus haben Bedenken gegen den Eingriff, der bei einer prallen Hydronephrose nicht ungefährlich ist. Wir selbst haben noch einen Fall darstellen können, bei dem Tumorverdacht vorlag, der sich aber operativ als pyelonephrotische Sackniere herausstellte.

Bei der Seltenheit derartig aufgenommener Bilder glaube ich diesen Fall weiteren Kreisen zur Anregung und Kritik vorlegen zu dürfen, um so mehr, als er die differentialdiagnostischen Schwierigkeiten gut zeigt.

Literatur.

1. Partsch: Das Pneumoperitoneum in der Chirurgie. Fortschr. d. Röntgenstr. (Erg.-Bd.), 1924.

Eindrücke über den Stand der Röntgenologie in Nordamerika.

Von

Dr. med. **H. H. Wirtz**, Köln.

Nach einem am 10. Juli in der Kölner Röntgenvereinigung gehaltenen Vortrage.

(Mit 1 Abbildung im Text.)

Meine Damen und Herren! Am heutigen Abend möchte ich Ihnen kurz meine Eindrücke über den heutigen Stand der Röntgenologie in den Vereinigten Staaten schildern, die ich während eines mehrmonatlichen Aufenthaltes dortselbst in diesem Jahre zu sammeln Gelegenheit hatte, wobei ich mir vorbehalte, an späteren Abenden auf spezielle Gebiete ausführlicher einzugehen.

Was zunächst den technischen Stand anbelangt, die Leistungsfähigkeit, die Vervollkommnung und die Mannigfaltigkeit im Bau der Apparaturen, den Ausbau der röntgenologischen Hilfsgeräte, so muß ich sagen, daß die Leistungsfähigkeit der amerikanischen Apparate die der deutschen nicht übertrifft. Im Gegenteil hatte ich den Eindruck, daß bei den Tiefentherapieinstrumentarien das deutsche Fabrikat dem amerikanischen überlegen ist. Nur der Tiefentherapieapparat der Wappler Electric Company, Long Island, N.Y., konnte sich in der Leistungsfähigkeit und Sicherheit des Betriebes mit unseren besten deutschen Fabrikaten messen.

Demgegenüber ist die Durchkonstruktion, überhaupt die allgemeine Ausführung der Apparate, im großen und ganzen eine wesentlich bessere und vollkommenere als die der deutschen.

Digitized by Google

Die amerikanische Röntgenindustrie versucht den Wünschen der Ärzte und den Bedürfnissen der Praxis in jeder nur möglichen Weise entgegenzukommen. So finden wir eine Unmenge von Spezialapparaturen, angefangen mit dem kleinen, im Koffer mitzunehmenden Apparat für Durchleuchtungs- und Aufnahmezwecke am Krankenbett und in der Außenpraxis, ferner eine Menge von kleinen, sehr handlichen Apparaten für den zahnärztlichen Gebrauch, spezielle Apparate für den Dermatologen zur Entfernung der Achselhaare bei den Damen usw.

Tritt ein Arzt mit speziellen Wünschen an eine Röntgenfirma heran, so wird ihm für seinen besonderen Zweck in der großzügigsten Weise ein Apparat gebaut. Ein führender Industrieller der amerikanischen Röntgenindustrie antwortete mir, als ich auf dieses großzügige Entgegenkommen hinwies: „Doktor, wir dürfen nie vergessen, daß die Ärzte nicht für uns, sondern wir für die Ärzte da sind."

Die Apparate, die auf dem Markte sind, sind ausschließlich Transformatoren. Induktionsapparate werden überhaupt nicht gebaut.

Während nun die deutsche Röntgenindustrie in den letzten Jahren ihre Hauptaufgabe darin sah, die Leistungsfähigkeit vor allem der Tiefentherapieapparaturen zu steigern und dabei andere Gebiete etwas vernachlässigte, hat die amerikanische Industrie auf dem Gebiete des Röntgenschutzes Hervorragendes und wirklich Nachahmenswertes geschaffen.

Die amerikanischen Firmen gingen dabei von dem Gedanken aus,

erstens Arzt und Hilfspersonal möglichsten Schutz vor den stark penetrierenden Strahlen zu gewähren,

zweitens Schutz vor der elektrischen Hochspannung,

drittens Schutz vor den nitrosen Gasen und den vagabundierenden Röntgenstrahlen.

Diese drei Forderungen wurden auf eine einfache und recht praktische Weise gelöst. Sie bauten große Behälter aus Stahl, die teils die Form eines Zylinders haben, wie das Modell der Wappler Electric Company, teils die Form einer Röntgenröhre wie das von Dr. Mayer, Bellvue-Hospital, angegebene. Das Stahlgehäuse ist bedeckt mit einem Blei- und Kupfermantel. Der Röhrenfokus liegt im Zentrum dieses Behälters und die Röhre ruht mit ihren Enden in Bakelithhalbkugeln, die mit Bakelithstäben, durch welche auch die Stromzuleitung erfolgt, in den Behälter einmontiert sind. Gegenüber dem Fokus befindet sich ein Fenster als Austrittspforte für das Strahlenbündel. In der Höhe des Fokus sind auf beiden Seiten kleine Bleiglasfenster mit Fadenkreuz angebracht zur genauen Fokuseinstellung.

Für den Tiefentherapiebetrieb ist das Ausfallsfenster mit einem 1-mm-Kupferfilter zumontiert, welches nicht auswechselbar ist. Hierdurch soll vermieden werden, daß je ohne Filter mit harter Strahlung gearbeitet wird. Es handelt sich hierbei um eine staatliche Forderung zum Schutze des Patienten. Diese 1-mm-Kupferfilterung kann dann noch durch Zusatzfilterung verstärkt werden.

Auf diese Weise können nur die direkt zur Heilbestrahlung verwandten Strahlen aus dem Gehäuse austreten, während alle übrigen Strahlen von dem Stahl-Blei-Kupferfilter restlos absorbiert werden, wie durch entsprechende photochemische Untersuchungen festgestellt werden konnte.

Zur Sicherung gegen Hochspannungsschäden ist die Röhre zunächst derart in den Behälter eingebaut, daß nach allen Seiten ein genügender Abstand von der Behälterwand besteht, so daß ein Funkenübergang ausgeschlossen ist. Außerdem ist der Sicherheitsröhrenhalter mit dem Bestrahlungstisch, auf den er aufmontiert ist, gut geerdet.

Zur Entfernung der nitrosen Gase und des im Röntgenlaboratorium gewöhnlich herrschenden unangenehmen Geruchs, sowie zur Kühlung der Röhre und zur Entstaubung des ganzen Behälters ist dieser Sicherheitsröhrenhalter durch ein breites Gummirohr mit einem außerhalb des Bestrahlungsraumes stehenden Saugmotor verbunden, der die ganzen Gase ins Freie befördert und dauernd frische Luft zuführt. So ist es möglich, das Bestrahlungszimmer selbst nach stundenlangem Gebrauch des Instrumentariums absolut geruchsfrei zu halten.

Es war einer meiner ersten angenehmen Eindrücke, die ich bei der Besichtigung amerikanischer Röntgenlaboratorien hatte, das absolute Fehlen des für uns doch so selbstverständlichen Röntgenzimmergeruchs.

Diese Sicherheitsröhrenhalter werden heute zu jedem Diagnostik- und Therapieinstrumentarium geliefert und werden, wenn ich recht unterrichtet worden bin, vom Staate zum Schutze von Personal und Patient gefordert.

Diese Art des Röntgenschutzes wird von der Ärzteschaft sehr gelobt und hat schnell überall Eingang gefunden. Bleiwände, Albers-Schönbergsche Bleihäuser usw. sind dadurch überflüssig geworden.

Die Handhabung dieser an und für sich etwas schwerfällig aussehenden Behälter ist einfach

Digitized by Google



Safety Tube Holder (Sicherheitsröhrenhalter) der Wappler Electric Company inc., Long Island City, New-York.

und leicht. Gewöhnlich sind sie an einen verstellbaren Bestrahlungstisch anmontiert; durch Dreh- und Schiebevorrichtung läßt sich leicht jede gewünschte Einstellung erzielen.

Für Durchleuchtungszwecke ist ein kleiner Behälter in jedes Durchleuchtungsgerät einzubauen. Auch diese Einrichtung ist sehr handlich und praktisch.

Durch diese Lösung der Röntgenschutzfrage hat sich nun nebenbei in der Praxis noch ein anderer, sehr großer Vorteil herausgestellt, insofern nämlich, als die Lebensdauer der Röntgenröhren bei Gebrauch des Sicherheitsröhrenhalters eine wesentlich längere ist als vordem. Durch die gleichmäßige Kühlung und durch die Staubfreiheit im Innern des Behälters kommt es nicht mehr zu Aufladungen auf und in der Umgebung der Röhre, so daß Durchschläge bisher, soweit mir berichtet wurde, nicht mehr vorgekommen sein sollen. Jedenfalls sind Röntgenröhren, die 2000 Brennstunden haben, keine Seltenheit drüben. Die Röhrenfirmen garantieren im allgemeinen beim Betrieb der Röhre im Sicherheitsröhrenhalter 2000 Brennstunden.

Röntgenkater soll bei dieser Art der Bestrahlung gleichfalls viel seltener vorkommen als früher. Ich habe Bauchbestrahlungen beobachten können, wo die Patienten wegen des großen Fokus-Hautabstandes stundenlang unter der Röhre liegen mußten, ohne daß sie während und nach der Bestrahlung über unangenehme Sensationen klagten. Deshalb unterziehen sich die Kranken viel leichter drüben einer zweiten Bestrahlung, worüber wir bei uns doch häufig zu klagen haben.

Um nochmal zusammenzufassen, finde ich diese Lösung der Schutzfrage geradezu ideal und wünsche nur, daß wir auch in Deutschland bald über ähnliche Einrichtungen verfügen.

Die Firma Siemens, Berlin, hat ja wohl nach dem Kriege versucht, etwas Ähnliches zu bauen, indem sie große Schutzkästen an die Wand des Bestrahlungszimmers anmontierte. Doch ist diese Einrichtung noch sehr verbesserungsbedürftig. Sie hat auch wenig Anklang bei der Ärzteschaft gefunden.

Nun noch kurz einige Worte über die allgemeine Einstellung der Ärzteschaft zur Röntgenologie.

„Zeit ist Geld" heißt es drüben. So ist es auch zu erklären, daß die Radioskopie, die manchmal recht zeitraubend ist, nur wenig geübt wird. Die Röntgenphotographie ist das Hauptbetätigungsfeld

Digitized by Google

der dortigen Laboratorien. Hierbei wird dann allerdings in einer sehr großzügigen Weise verfahren. Magen-Darmuntersuchungen mit 30 bis 40 Aufnahmen sind keine Seltenheit. Durch diese massenhaften Aufnahmen soll der fehlende Durchleuchtungsbefund ersetzt werden.

Diese Art der Erledigung diagnostischer Aufgaben liegt, wie gesagt, einmal in der Kürze der Zeit begründet, in der sehr viele Patienten untersucht werden müssen — so hat das Röntgeninstitut des Bellvue-Hospital einen durchschnittlichen Jahresbesuch von 35 000 Kranken —, dann aber auch in der relativ geringen Anzahl von Röntgenspezialisten. Gewöhnlich ist ein Röntgenarzt konsultierender Arzt für eine Reihe von Krankenhäusern mit einigen hundert Betten, die er neben einer ausgedehnten Privatpraxis zu versorgen hat. In jedes Krankenhaus kommt er täglich ein bis zwei Stunden, wobei er dann auf Grund der vom Hilfspersonal angefertigten Serienaufnahmen die Diagnosen stellt. Hilfspersonal ist gewöhnlich reichlich vorhanden, während das Halten von Assistenzärzten den mittleren und kleineren Krankenhäusern meist zu kostspielig ist. Assistenzarztdienste werden meist von Medizinalpraktikanten erledigt. Wie schematisch deshalb die ganze Arbeitsweise sich gestalten muß, können Sie hieraus ermessen.

Diese rein schematische Arbeitsteilung fällt immer und immer wieder in Amerika auf. So sind z. B. im Memorial-Hospital, einem zur Cornell-University gehörigen Zentralinstitut für Tumorkranke, sechs Abteilungen mit je einem Oberarzt eingerichtet, und zwar eine Abteilung für Leukämien und Pseudoleukämien, eine für weibliche Brustkarzinome, eine für weibliche Genitalkarzinome, eine für Magenkarzinome, eine für Karzinome des Kopfes und eine für Knochentumoren. Zugeteilt sind diesem Institut dann noch ein Pathologe, ein Röntgenologe und ein Physiker.

Jeder dieser Oberärzte sieht nur die ihm obliegende Krankheitsgruppe, und zwar manchmal 80 bis 100 Kranke an einem Tage.

Die Behandlung dieser Kranken erfolgt nach einheitlichen Gesichtspunkten teils ambulant, teils stationär mittels Röntgen, Radium und vor allem Radiumemanation. Gerade bei der Behandlung mit Radiumemanation, die von diesem Institute inauguriert wurde, konnte ich vor allem bei Karzinomen des Gesichtes und der Mund-Nasen-Rachenschleimhaut Erfolge sehen, wie man sie bei uns infolge des Fehlens genügender Mengen von Radium und Emanation wohl nicht zu erzielen in der Lage ist. Wenn ich recht unterrichtet wurde, so verfügt das Memorial-Hospital über 7 g Radiumsubstanz.

Wenn ich nochmals kurz meine Eindrücke zusammenfasse, so komme ich zu dem Schluß, daß trotz der gewaltigen materiellen Hilfsquellen, die der amerikanischen Forschung zur Verfügung stehen, doch dank der Gründlichkeit und Exaktheit unserer Arbeitsmethoden unsere Leistungen den amerikanischen mindestens gleichkommen.

Ein Fall von „Pulsionsnische".

Von

Dr. med. **Max Zehbe**, Kattowitz (O.-S.).

Auf dem Röntgenkongreß 1923 sprach Lorey über das Röntgensymptom der „pulsierenden Nische". Er versteht darunter Nischen, die dadurch ausgezeichnet sind, daß ihre Form völlig regelmäßige Rundung zeigt, und daß sie ihr Aussehen mit gewissen Schwankungen des intrastomachalen Druckes ändern. Ihre Entstehung stellt er sich so vor, daß das Geschwür die Magenwand bis auf die Serosa durchbohrt habe; der so verdünnte Geschwürsboden werde durch Drucksteigerung (z. B. infolge einer kräftigen Peristaltik) vorgewölbt, um unter Umständen beim Nachlassen des Druckes wieder zurückzutreten („Pulsation"). Wenn durch spätere Vernarbung der verdünnte Geschwürsboden gefestigt werde, so könne das vorher sicher festgestellte Nischensymptom zum Schwinden kommen (Heilung).

Dieser Anschauung widersprach in der Diskussion Haudek. Die Loreysche Theorie sei schon früher von Reiche, Petrén und Edling aufgestell tworden; sie sei aus mehreren Gründen nicht stichhaltig: 1. weil der intrastomachale Druck bei der üblichen Magenfüllung immer der gleiche und ein Verschwinden des Bildes daraus nicht zu erklären sei; 2. weil das Nischensymptom durchaus kein Warnungssignal vor einer Perforation sei; kein Fall von Per-

Digitized by Google

foration eines vorher durch eine Nische nachgewiesenen Ulkus sei ihm bekannt; 3. weil die von ihm vor zehn Jahren für die Entstehung und das Verschwinden der Nischenbilder gegebene Erklärung diese Erscheinungen restlos erkläre.

Ich kann den Punkt 3, die wohl allgemein bekannte Haudeksche Theorie, hier übergehen, da sie ja keinen Beweis, sondern lediglich eine Behauptung gegen eine andere darstellt. Was die tatsächlichen, in den beiden ersten Punkten enthaltenen Diskussionsbemerkungen angeht, so will es mir scheinen, als ob Haudek nicht recht auf das eingegangen ist, was Lorey gesagt hat. Loreys Mitteilungen hatten doch offenbar den Zweck, die Aufmerksamkeit darauf zu lenken, daß es neben den allgemein bekannten Haudekschen Nischen noch eine andere, seltenere Art von Nischen gibt, die nicht, wie jene, durch den Ausguß eines narbig-starren Ulkuskraters entstehen, sondern durch Vorwölbung des Geschwürsbodens, und die infolge von Schwankungen des intrastomachalen Druckes ihre Form wechseln, bei Drucksteigerung also stärker hervortreten, bei Druckminderung sich verkleinern oder ganz verschwinden.

Wenn Haudek demgegenüber bezweifelt, daß so etwas möglich sei, weil der intrastomachale Druck immer der gleiche sei, so ist er im Irrtum: es ist seit langem bekannt, daß der Mageninnendruck nicht nur regionär verschieden ist, sondern daß auch in den einzelnen Magenabschnitten, je nach dem Stande der Peristaltik bzw. des Tonus, zum Teil sehr verschiedene Druckgrößen bestehen; nach den Moritzschen Untersuchungen beträgt z. B. der Druck in der Pars pylorica während einer kräftigen Zusammenziehung 50 cm Wasser und mehr, während er im Fundusteil 6—8 cm Wasser kaum übersteigt. Übrigens hat gerade auch die Röntgenuntersuchung besonders viel zur näheren Erkenntnis dieser Tatsachen beigesteuert; ich erinnere nur an den röntgenologisch so häufig nachweisbaren Tonuswechsel (bei dem der Mageninhalt sich bald infolge Nachlassen des Innendruckes ganz im unteren Magenpol befindet, bald durch die Drucksteigerung gleichmäßig über den ganzen Magen verteilt wird); weiter an den nicht seltenen Zustand des Antrumspasmus, bei dem die Kontraktion oft der ganzen Pars pylorica den Inhalt in das Korpus zurückpreßt. Vor allem erinnere ich an das eindrucksvolle Bild des totalen Gastrospasmus, bei dem die Drucksteigerung innerhalb des Magens zur Absorption der Magenblase führen kann, so daß diese vor den Augen des Beobachters verschwindet, um im Moment des Nachlassens des Spasmus sofort wieder aufzutreten.

Intrastomachale Druckänderungen als Ursache der Vorwölbung der verdünnten Magenstelle kommen also vor; meines Erachtens kann auch gar kein Zweifel darüber bestehen, daß auch jede kräftige Peristaltik genügende Druckverschiebungen setzt, um eine verdünnte Stelle vorzubuchten. Man kann das sogar durch Massage, kräftiges Hindrängen des Mageninhaltes an die gewünschte Stelle erreichen, wie ich mich an einem gleich noch näher zu besprechenden Falle überzeugt habe.

Als zweites Argument führt Haudek gegenüber Lorey an, wenn wirklich die Durchbohrung der Magenwand bis zur Serosa und die Vorwölbung dieser (nun allein noch den Geschwürsboden bildenden) Haut zu dem Auftreten des pulsierenden Nischenschattens führen sollte, daß dann ein solches Nischensymptom ein Warnungssignal vor einer bevorstehenden Perforation darstellen würde. Demgegenüber sei ihm kein Fall von Perforation eines vorher durch eine Nische nachgewiesenen Geschwüres bekannt.

Zu diesem Punkte sei folgende Krankengeschichte mitgeteilt: Frau St., 57 Jahre alt, seit Jahren magenleidend. In den letzten Monaten erhöhte Beschwerden: Schmerzen, die regelmäßig bald nach den Mahlzeiten auftreten und stundenlang anhalten. Zuweilen Erbrechen.

Mazies, Anämie. Palpatorisch unsichere Resistenz oberhalb des Nabels, die deutlich druckempfindlich ist. Probefrühstück: fr. Hil. 55, Gesamtsäure 85. Im Stuhl okkultes Blut.

Röntgen: Lunge, Herz, Thorax o. B.

Die dünnflüssige Kontrastmasse (Citobaryum) passiert rasch die Speiseröhre und gleitet

Digitized by Google

durch die Magenblase längs der kleinen Kurvatur nach unten. Etwa in der Mitte der kleinen Kurvatur splittert sich die bis dahin geschlossene Spitze des Kontrastschattens auf, die Kontrastmasse tritt jetzt, in mehrere Strähnen aufgelöst, weiter in den unteren Magenpol hinab. An der Stelle der „Wirbelbildung" bildet sich ein mit zunehmender Füllung zunehmender, schließlich tief einschneidender, schmaler Kontraktionsring der großen Kurvatur aus; ihm gegenüber zeigt sich an der kleinen Kurvatur, entsprechend der Stelle der Resistenz und des stärksten Druckschmerzes, in der Vorderblende eben sichtbar, ein zarter Nischenschatten; er ist halbkreisförmig, völlig gleichmäßig gerundet und vor allem dadurch gekennzeichnet, daß, wenn eine Welle der sehr kräftig entwickelten Peristaltik an ihm vorbeigleitet, er stärker vorspringt. Ebenso tritt der Nischenschatten deutlich weiter vor, wenn man durch kräftiges Eindrücken von unten her den Mageninhalt stärker in die Nischengegend hineindrückt. Beim Nachlassen des Druckes, beim Abklingen der Peristaltik flacht sich regelmäßig die Nische deutlich wieder ab.

Während der ganzen Durchleuchtungsdauer war der auffallende, mir völlig neue Befund der „pulsierenden" Nische konstant. Auf der Platte fand sich gegenüber dem tiefen Schnürring der großen Kurvatur ein ganz flacher, kleiner Schattenvorsprung ohne Luftblase. Nach der Magenentleerung, die in normaler Zeit erfolgte, war auch das Nischensymptom nicht mehr sichtbar. Undeutlich glaubte ich etwa an der Stelle der Nische einen feinsten Ba.-Belag erkennen zu können; doch war der Befund nicht sicher.

Nach dem Röntgenbefunde war ein Ulkus mit Sicherheit anzunehmen. Die intermittierende Propulsion konnte ich mir damals (die Beobachtung stammt aus dem Albers-Schönbergschen Institut im Jahre 1917), wie jetzt Lorey, nicht anders erklären als durch die Annahme, daß das Geschwür die Magenwand stark durchsetzt habe, und daß der verdünnte Geschwürsboden entsprechend größerem oder geringerem Drucke mehr oder weniger vorgebuchtet werde.

Ich stellte daher die Diagnose auf Ulkus, wahrscheinlich vor der Perforation stehend, und riet demzufolge zur Operation.

Der überweisende Chirurg hielt die Operation für nicht indiziert, da klinische Anzeichen einer Perforation fehlten. Drei Tage nach der Röntgenuntersuchung stellten sich aber die ersten Anzeichen einer Peritonitis ein; da sie zunahmen, wurde nun zur Operation geschritten. Bei Eröffnung des Leibes fand sich freies Exsudat in der Bauchhöhle. In der Umgebung des Magens leichte Verklebungen, die am stärksten in der Mitte der kleinen Kurvatur ausgebildet waren; hier war mit dem Finger eine geringe Verhärtung durch die Adhäsionen durch fühlbar. Querresektion. — Das Resektionspräparat wies einen fast pfenniggroßen, an der kleinen Kurvatur gelegene Ulkuskrater, in seiner nächsten Umgebung zwei ganz kleine, frische Schleimhautgeschwürchen auf. Der große Krater, dessen Wände kaum Induration zeigten, reichte bis zur Serosa, die allein noch erhalten war und so den Geschwürsboden bildete. Die in diesem dünnen Boden befindliche, kaum sichtbare Perforationsstelle war abdominalwärts von zarten Auflagerungen überdeckt.

Es ist kaum zu bezweifeln, daß der mitgeteilte Fall die Haudekschen Postulate erfüllt: dem Symptom der pulsierenden Nische, als Warnungssignal vor drohender Perforation gedeutet, folgt die Perforationsperitonitis auf dem Fuße. — Die Annahme, daß der pulsierenden Nische die Ausbuchtung des verdünnten Geschwürsbodens zugrunde liege, wurde durch das Resektionspräparat als richtig erwiesen, welches als Geschwürsboden lediglich die Serosa aufwies; reparativ-narbige Umänderungen fehlten.

Es war also ein Ulcus perforans kurz vor der Perforation, welches das Symptom der Nischenpulsation verursacht hatte. Das unterscheidet diesen Fall prinzipiell von den Fällen der Haudekschen Nischen, denen ja ein Ulcus callosum oder penetrans zugrunde liegt. Das perforierende Geschwür ist vom Ulcus callosum dadurch unterschieden, daß es gewissermaßen, ohne Widerstand zu finden, die Magenwand durchbohrt; es

Digitized by Google

kommt erst gar nicht zu einer entzündlichen Reaktion in der Geschwürsumgebung, der Durchbruch in die Bauchhöhle erfolgt so rasch, daß der Arzt nur selten in die Lage kommt, rechtzeitig zu untersuchen. Daher das seltene Vorkommen der pulsierenden Nische! Es ist eben ein großer Zufall, wenn der Kranke gerade kurz vor der Perforation zur Röntgenuntersuchung kommt; kommt er zu früh, dann ist der Geschwürsboden noch zu stark, um vorgebuchtet zu werden, und man sieht entweder gar nichts oder eine flache Nische anscheinend Haudekschen Typus; kommt er zu spät, dann ist die Perforation eben schon erfolgt, und eine Röntgenuntersuchung überflüssig und schädlich.

Die pulsierende Nische ist also (wie die Haudeksche das Symptom des Ulcus call. oder penetrans ist) das Kennzeichen des perforierenden Geschwürs. Damit ist keineswegs gesagt, daß ihrem Auftreten die Perforation jedesmal folgen muß. Vielmehr haben ja gerade Lorey, Petrèn und Edling, Oehnell, Schiller über solche Fälle berichtet, bei denen das Nischensymptom wieder schwand. Auch in meinem Material findet sich ein solcher Fall, bei welchem dem Schwinden des Nischenzeichens klinisch das Schwinden der Beschwerden, und namentlich des bis dahin konstant festgestellten okkulten Blutes im Stuhl parallel ging. Man kann also annehmen, daß hier eine Festigung des Geschwürsbodens durch Vernarbung, d. h. eine Heilung, eingetreten ist.

Zusammenfassung:

Mitteilung eines Falles von „pulsierender" Nische. Auf Grund der Nischenpulsation wurde angenommen, daß ein dicht vor der Perforation stehendes Geschwür vorliege. — Verlauf der Erkrankung (Perforationsperitonitis) und Operationsbefund bestätigen die Richtigkeit der Diagnose.

2. Das Ergebnis dieses Falles ist der Beweis für die Richtigkeit der von Lorey aufgestellten Anschauung vom besonderen Charakter der „Pulsions"nische.

3. Wie die Haudeksche Nische ein Ulcus callosum oder penetrans anzeigt, ist die pulsierende Nische der Ausdruck des vor der Perforation stehenden Geschwüres.

4. Die Perforation braucht nicht in jedem Falle einzutreten, sondern kann durch Festigung des verdünnten Geschwürsbodens (durch Vernarbung) abgewendet werden.

Literatur.

Haudek: Fortschr. d. Röntgenstr. 1923, Kongreßheft, S. 65. — Lorey: Fortschr. d. Röntgenstr. 1923, Kongreßheft, S. 62. — Petrén-Edling: Fortschr. d. Röntgenstr. XXI, Heft 6.

Digitized by Google

Aus der III. Med. Klin. d. kgl. ung. Universität in Budapest.
[Direktor: Prof. Baron A. v. Korányi].

Zur Verhütung der tuberkulösen Ansteckung während Röntgendurchleuchtung.

Von

Dr. St. Nádor-Nikitits.

(Mit 1 Abbildung im Text.)

Bei der Lungendurchleuchtung läßt man den Kranken bekanntlich tief ein- und ausatmen, um die Verschiebbarkeit des Zwerchfells festzustellen. Dieses Verfahren bedeutet aber im Falle einer offenen Tuberkulose des Patienten eine ernste Gefahr der „Tröpfcheninfektion" für den Röntgenologen und für das Personal.

Um diese Infektionsmöglichkeit auszuschließen, hat man schon lange verschiedene hygienische Maßnahmen erfunden, so Schutzschirme, Schutzmasken usw. Eine allgemeine Verbreitung fand aber keine dieser Maßnahmen, da sie zu umständlich, zeitraubend und doch nicht genügend zuverlässig sind.

Gegenüber den älteren Maßnahmen glaube ich eine einfache Einrichtung anzugeben, welche zur Vermeidung der Ansteckung nützlich zu sein scheint.



Auf die Durchleuchtungswand wird durch einen kurzen, leicht beweglichen Holzarm ein langer Gummischlauch montiert, dessen unteres Ende in ein am Fußboden befindliches, mit Lysoform gefülltes Fläschchen gesteckt wird. Das obere Endstück hat einen abnehmbaren Glasansatz, in den der Kranke auf unsere Aufforderung, statt ein- und auszuatmen, hineinbläst. Nach dem Gebrauche wird auch das Mundstück in ein auf das Durchleuchtungsgestell befestigtes Fläschchen gesteckt, welches ebenfalls mit einem Desinfiziens gefüllt ist. Um eine gründliche Antisepsis auch bei einem größeren Betriebe zu erreichen, können zwei, drei parallele Gummischläuche abwechselnd benutzt werden, wobei die unbenützten Mundstücke in der Desinfektionslösung liegen. Nach beendeter Untersuchung wird der Schlauch durch leichte Drehung des Holzarmes aus dem Wege geschafft[1])

Außer seinem hygienischen Vorteile scheint das oben angegebene Verfahren auch in anderen Hinsichten wertvoll zu sein. Die einfache Einrichtung gewährleistet nämlich auch die genaue Prüfung der Zwerchfellbewegungen. Bei der Aufforderung der Kranken, ein- und auszuatmen, kann man sehr oft, besonders bei Frauen, beobachten, daß sie dieses nur unvollständig und manchmal nach wiederholten Versuchen nicht richtig ausführen, wodurch die Durchleuchtungszeit unerwünschterweise verlängert wird. Eventuell kommt man durch das unrichtige Atmen zu einer falschen Diagnose.

Bei dem von uns empfohlenen Vorgehen können alle diese Umstände vermieden werden. Die unintelligentesten Patienten führen die schönsten Zwerchfellbewegungen aus, und nur das wirklich organisch veränderte Zwerchfell wird nachhinken oder zurückbleiben.

[1]) Um auch das Husten als Infektionsursache bei der Untersuchung womöglich auszuschalten, pflegen wir den Kranken eine Stunde vor der Durchleuchtung 0,02 Kodein zu verabreichen, womit der Hustenreiz unterdrückt wird.

Digitized by Google

Bücherbesprechungen.

Prof. Dr. Herbert Aßmann: **Die klinische Röntgendiagnostik der inneren Erkrankungen.** 3. umgearbeitete und verstärkte Auflage. 896 S. mit 842 Textabb. und 20 Tafeln. Verlag von F. C. W. Vogel, Leipzig 1924.

Weitreichende Anerkennung der Vorzüge des Aßmannschen Werkes hat in kurzer Zeit eine neue Auflage veranlaßt. Diese hätte nach dem Absatz der vorhergehenden schon vor Jahresfrist erscheinen sollen. Die Verspätung ist jedoch der vorliegenden Neuauflage insofern von Nutzen geworden, als der Verfasser in rastlosem Mehrungseifer eigener Resultate, in stets wachsamer Selbstkritik und ergiebiger Verwertung andernorts geförderter Arbeiten erfolgreich bemüht war, den Inhalt und Wert seines Buches, soweit derzeitige Kenntnisse reichen, zu vertiefen. Es ist dem Verfasser völlig beizustimmen, wenn er in der dauernden Bezugnahme auf die anatomischen Verhältnisse intra vitam und post mortem, sowie auf physiologische Grundlagen die allein zielsichere Methode der Befunderklärung erblickt und dem so verarbeiteten Untersuchungsergebnis den ihm je nach Lage des Einzelfalles überragenden oder bescheideneren Platz in der Vielheit der übrigen klinischen Resultate anweist.

Wenn ein Röntgenbefund seinen Endzweck, möglichst zur Klärung des Krankheitsfalles beizutragen, auch wirklich erfüllen soll, so muß er sich harmonisch den anderen Ergebnissen klinischer Aufklärungsarbeit einfügen und mit ihnen Beziehung und Bedeutung gewinnen. Man hat mit Recht die grundlegende Tätigkeit des Arztes, zu der ihn Wissenschaftsbedürfnis verpflichtet und die ihm erst sein Behandlungsrecht übermittelt — das Formen der Diagnose —, von jeher als eine Kunst bezeichnet. Der schaffende Künstler muß aber für das Werkmaterial Verfügungsrecht und Verwertungskenntnis besitzen. Sonst wird der Künstler zum Regisseur.

In seiner „Klinischen Röntgendiagnostik innerer Erkrankungen" ist Aßmann der programmatischen Forderung, die in dem Adjektiv „klinisch" enthalten ist, erfolgreich gerecht geworden. Wir wünschen dem Verfasser den baldigen Besitz sicherer Gewähr, daß er auch in Zukunft in der Lage ist, unter Bezugnahme auf genügendes einschlägiges Beobachtungsmaterial die weiteren Auflagen seines wertvollen Werkes vorzubereiten. de la Camp (Freiburg i. Br.)

Dr. Max Cohn (Berlin): **Die nichttuberkulösen Lungenerkrankungen im Röntgenbilde.** Würzburger Abhandlungen aus dem Gesamtgebiet der Medizin, Neue Folge, Band I, Heft 10. Leipzig 1924, Verlag Curt Kabitzsch. 79 Seiten, 45 Abbildungen. Preis geh. 3.50 M.

Seiner bekannten Abhandlung „Die Lungentuberkulose im Röntgenbilde" hat Verf. eine solche über die nichttuberkulösen als Ergänzung folgen lassen. Verf. wendet sich an den in der Röntgenologie noch Unerfahrenen, bringt ihm die wichtigen Grundbegriffe über die Bedeutung des Lungenbildes bei und führt ihm die typischen Erscheinungsformen der Pneumonien, Gangrän, Abszeß, Emphysem, Bronchiektasien, Staublunge, Bronchialsteine, Echinokokkus, Tumoren, Fremdkörperatelektase, auch Beispiele von Zwerchfell-, Pleura- und Mediastinalerkrankungen in klaren Bildern und Skizzen und diagnostischer Charakterisierung vor Augen. Viel Lehrreiches, Gesichertes auf knappem Raum; wertvolle Ratschläge eines Erfahrenen. Bei der Empfehlung der Beckschen Paste wäre ein Hinweis auf deren bekannte Gefahren am Platz gewesen. Gr.

Privatdoz. Dr. R. Habermann und Privatdoz. Dr. H. Th. Schreus (Bonn): **Die Röntgenbehandlung der Hautkrankheiten.** III. Band, 2. Teil, Lieferung 6 des Handbuchs der gesamten mediz. Anwendungen der Elektrizität, herausgegeben von Boruttau †, Mann, Levy-Dorn u. P. Krause. 112 Seiten, 4 farbige Tafeln u. 35 Textabbildungen. Leipzig 1924, Verlag Dr. Werner Klinkhardt. Preis geh. 6.40 M.

In einem allgemeinen Teil werden die biologischen Wirkungen der Röntgenstrahlen auf die Haut, die Empfindlichkeitsunterschiede, Reaktionen und Schädigungen abgehandelt, ferner die physikalischen Gesichtspunkte für die Indikationsstellung; die Apparate werden beschrieben, die Dosierung und Bestrahlungstechnik wird gelehrt. Der spezielle Teil bringt die Anwendung der Röntgenstrahlen bei den verschiedenen Krankheiten, welche nach Tiefenlage bzw. der daraus sich ergebenden Filterstärke in drei Gruppen eingeteilt werden. Das Buch gibt eine gute Einführung in die dermatologische Röntgentherapie, wird auch als Nachschlagewerk überall willkommen sein. Die technische Kleinarbeit (Abdeckung, Lagerung usw.) könnte durch Abbildungen vielleicht noch etwas lebendiger vor Augen treten. Gr.

Digitized by Google

Dr. Carlos Heuser (Buenos Aires): **Handbuch der Oberflächen- und Tiefenstrahlentherapie** (Spanisch). 402 Seiten, 90 Abbildungen. Buenos Aires 1924, „La Semana Médica", Druckerei E. Spinelli.

Das lesenswerte Buch des bekannten Röntgenologen stellt wohl das umfassendste Werk der bisherigen südamerikanischen Literatur über diesen Gegenstand dar. Von Apparaten werden nur die wichtigsten und besten beschrieben. Einige technische Verbesserungen des Verf. finden Erwähnung. Das Kapitel über Dosierung nimmt einen größeren Raum ein. Die theoretischen Grundlagen sind klar und übersichtlich geschildert. Nach einem Abschnitt über die biologische Strahlenwirkung folgt als Hauptteil die Anwendung der Strahlentherapie bei sämtlichen in Betracht kommenden Krankheiten. Eine 24jähr. Erfahrung gestattet dem Verf. eine Gestaltung des Gegenstandes nach einheitlichem, abgeklärtem Urteil. Erfolge und Mißerfolge werden sachlich behandelt. Eine Reihe besonders instruktiver Fälle mit Krankengeschichten und Abbildungen vervollständigen das interessante Buch.

Mettenleiter (München).

Dr. S. Hirsch (Frankfurt a. M.): **Die peripheren Blutgefäße im Röntgenbild unter Berücksichtigung der Injektionsmethode am lebenden Menschen** (nach Berberich und Hirsch). Frankfurt a. M. 1924, Verlag von Keim & Nemnich. Preis geb. 6.90 M.

Nach kurzen anatomischen und physiologischen Bemerkungen über den peripheren Kreislauf wird ein Überblick über die röntgenologische Darstellbarkeit der Gefäße gegeben. Es folgt eine Beschreibung der klinischen und der röntgenologischen Methoden der Erkennung krankhafter Gefäßveränderungen. Die verschiedenen Injektionsverfahren am anatomischen Präparat und die Versuche, die Gefäße am lebenden Tier durch Injektion von Kontrastmitteln darzustellen, werden historisch entwickelt. Erst durch die Einführung von Strontium bromatum und Jodipin durch Berberich und Hirsch, die bei Beschränkung auf einen kleinen Kreislaufabschnitt und bei sorgfältiger Technik beim Tier und auch beim Menschen ohne schädliche Wirkungen gut vertragen werden, konnten Gefäßaufnahmen am Lebenden ausgeführt werden. Die Technik und die Zusammensetzung der Kontrastmittel werden eingehend beschrieben. Abbildungen lassen die Ergebnisse erkennen, denen zunächst wohl noch keine größere praktische Bedeutung zukommt.

Kurt Lange (München).

Prof. Dr. Alban Köhler: **Grenzen des Normalen und Anfänge des Pathologischen im Röntgenbilde.** 4. Aufl. Verlag Lucas Gräfe & Sillem, Hamburg. 1924. 438 Textseiten, 242 Abbildungen. Leinwand geb. 26 M., Ausland 6.30 $.

Es ist eine angenehme Aufgabe, über ein derartig wohleingeführtes und wohlbekanntes Buch eine Rezension zu schreiben. Gehört der „Köhler" doch zum notwendigen Inventar jedes Röntgenologeninstituts. Das Buch dient sowohl dem erfahrenen Fachröntgenologen als Nachschlagebuch für „kniffliche" Fälle, als auch dem Anfänger und Mindererfahrenen als Ratgeber. Kurz, es ist ein Raritätenkabinett, eine Fundgrube für alle und eines unserer wichtigsten Diagnostikbücher. Jetzt ist in neuem Gewand eine 4. Auflage erschienen und unterscheidet sich schon äußerlich wesentlich von der vorhergegangenen aus der Nachkriegszeit. Wir haben jetzt das ehemalige Lexikon wieder in Form des guten deutschen Buches auf ausgezeichnetem Papier und mit tadellosen Abbildungen. An Seitenzahl und Format hat es gewonnen, ohne deswegen allzu voluminös geworden zu sein, an Abbildungen hat es um rund ein halbes Hundert zugenommen. Verf. hat sich bei den lateinischen und griechischen Fremdwörtern befleißigt, eine ihrer Herkunft nach entsprechende, in unserem heutigen Buchdruck wenig geübte Schreibweise durchzuführen. Diese sollte anerkannt werden und vorbildlich sein! Im einzelnen wäre folgendes zu erwähnen, wodurch sich die neue Auflage unterscheidet. Über die Köhlersche Köpfchen-Nekrose des zweiten Metatarsus läßt sich K. als Entdecker referierend und zusammenfassend aus, die neue Auflage bringt die teils bekannten Abbildungen. K. scheint sich die Auffassung einzelner Autoren nicht zu eigen zu machen, wonach der Erkrankung des zweiten Metatarsus, der Köhlerschen Navikulareerkrankung und der Perthesschen Erkrankung des Hüftkopfes der gleiche Prozeß zugrunde liegt. Die nächste Auflage dürfte zweckmäßigerweise die verschiedenen Nachträge dieses Kapitels etwas übersichtlicher und straffer zusammengefaßt bringen. Eine bedeutende Erweiterung hat das Kapitel Navikulare gefunden. Als Ursache dieser zweiten Köhlerschen Erkrankung sieht Entdecker eine Entwicklungsstörung an, welcher Art diese ist, läßt er noch offen. Im Kapitel Herz und Aorta hat K. die Frikschen Untersuchungsergebnisse verwertet, bei Herzbeutel einiges über Panzerherz aufgenommen. Neu ist das Kapitel Gallenblase. Hier bringt K. eine Übersicht aus der amerikanischen Literatur, die bekanntlich behauptet, in größerem Prozentsatz Gallensteine darstellen zu können. Eine weite Umarbeitung und Ergänzung haben die

Digitized by Google

Kapitel über den Instestinalkanal erfahren. Unter Ösophagus ist die Palugyaysche Untersuchungsmethode der Kardia aufgenommen. Unter Magen findet man verschiedene neue Fragen, so die Beobachtung eines Kardiamündungsausgusses bei stehenden Patienten, die Verf. als Zugwirkung bei Narben und Verwachsungen oder Druckwirkung bei Tumoren deutet (nach des Ref. Ansicht aber nichts zu bedeuten hat, conf. Schwalbes „Diagnost. Irrtümer", Heft 4). Neu ist die Beobachtung von Zähnelung an der kleinen Kurvatur. Im Kapitel Duodenum bringt Verf. eine neuartige Erklärung für die Verschiedenheit des Bulbus duod. Eine Tafelfigur (Nr. 217a) zeigt 16 auffallende Bulbusformen, die alle normal sein sollen, sie sind jedoch nicht autoptisch verifiziert. Wichtig wäre, wie weit die Platten den Bulbus als Kernschatten erkennen lassen. Nach des Ref. Ansicht kommt ein Teil der merkwürdig verzerrt aussehenden Bulbi durch Ineinanderprojizierung der Bulbi mit Teilen des Duodenumknies bzw. mit Teilen der Pars desc. duod. zustande. Bei eingehender Besprechung des Ulcus duodeni gerät Verf. schon etwas sehr ins rein Pathologische (Nischen, Taschen, Divertikel). Einige Seiten hat Verf. dem Proc. vermiformis gewidmet, er hält die röntgenologisch sichtbare Appendix zwar nicht unbedingt für pathologisch, aber für Appendizitis disponiert. Neu ist im gleichen Kapitel die Annahme eines Zökum-Kolon-Sphinkters. Schließlich wäre als größerer neuer Abschnitt noch der über Divertikulitis des Kolons zu erwähnen. Außer diesen Themata finden sich noch an vielen Stellen kleinere Ergänzungen und Vervollkommnungen, ein Zeichen, mit welcher Aufmerksamkeit und Sachkenntnis Verf. die in- und ausländische Literatur verfolgt. Die Literatur ist zum Teil bis 1924 berücksichtigt. Dadurch hält sich das Buch dauernd auf der Höhe. Hervorzuheben ist auch die unvoreingenommene Haltung, mit der Verf. die verschiedenen Autoren zu ihrem Recht kommen läßt. An anderen Stellen wieder belebt eine frische persönliche Note das Buch, besonders da, wo Verf. Fragen berührt, an deren Erforschung er einen besonderen Anteil hat.

Lorenz (Hamburg).

Prof. Dr. Heinr. Martius (Bonn): **Die Röntgenstrahlenbehandlung in der Gynäkologie.** Band III, 2. Teil, Lieferung 4 des Handbuchs der gesamten mediz. Anwendungen der Elektrizität, herausgegeben von Boruttau †, Mann, Levi-Dorn u. P. Krause. 202 Seiten, 46 Abbildungen. Leipzig 1923, Verlag Dr. W. Klinkhardt; Preis geh 7.20 M.

Das Buch verdient besondere Empfehlung namentlich deshalb, weil es den jetzigen Stand unseres Wissens und Könnens in überlegener Form behandelt. Verf. läßt die verschiedenen Meinungen zu Wort kommen, sagt aber auch klipp und klar, was er auf Grund seiner Untersuchungen, seiner klinischen und röntgenologischen Erfahrungen für richtig und ratsam hält, welche Indikationen und Gegenindikationen sich bei gewissenhafter Abwägung des wahrscheinlichen Nutzens und möglichen Schadens ergeben. Um nur einiges herauszugreifen: Beim Myom ist grundsätzlich nicht mehr die Operation, sondern die Strahlenbehandlung die Methode der Wahl. Zur Kastration verdient vom klinischen Standpunkt aus die einzeitige Bestrahlungstechnik in den meisten Fällen den Vorzug. Für Bestrahlung rein ovarieller Pubertätsblutungen ist allergrößte Zurückhaltung am Platze. Gravidität ist absolute Gegenanzeige gegen Bestrahlung. Die temporäre Sterilisation durch Röntgenstrahlen ist zwar möglich, stellt aber im Einzelfall nur einen tastenden Versuch dar. Bei gewöhnlicher Dysmenorrhoe Jugendlicher hat Verf. die Ovarien nie bestrahlt. Derartige Indikationen darf nicht der Röntgenologe, sondern nur der röntgenologisch ausgebildete Gynäkologe stellen. Bei der Strahlenbehandlung des Karzinoms ist die Zellschädigung das Wesentliche. Bei der endgültigen Zerstörung der Krebszellen hat das Bindegewebe, dessen Tätigkeit durch die Röntgenstrahlen indirekt angeregt wird, sehr wichtige Funktionen. Die „Karzinomdosis" von Seitz und Wintz hat als Standardwert Bedeutung. Der klinische Erfolg spricht vorläufig noch für die einzeitige Intensivbestrahlung. Bei gleichen absorbierten Energien wirken weiche Strahlen biologisch stärker als harte. Kleinfeldernachbestrahlung ist zu empfehlen. Beim Kollumkrebs leistet Radium mehr als Röntgen allein, Kombination ist wertvoll. Bei operablen Fällen halten sich Operation mit Röntgennachbestrahlung und kombinierte Bestrahlung ungefähr die Wage. Bei gutem Allgemeinzustand und gesunden übigen Organen zieht Verf. die Operation vor. Nachbestrahlung erfolgt am besten in Serien. Gr.

Radium Report of the Memorial Hospital New York (Second Series, 1923). New York 1924, Verlag Paul B. Hoeber. 293 S., 55 Textabb. Preis geb. $ 5.

Die Notwendigkeit zahlreicher Änderungen in der Technik und der Wunsch nach einer längeren Beobachtungsdauer der behandelten Fälle haben die zweite Folge des Berichtes, dessen Anfang 1917 erschien, bis 1923 verzögert. Manche Krankheit, über deren Behandlung noch keine Klarheit gewonnen werden konnte, mußte noch übergangen werden. In einem kurzen Überblick über Stand und Ziel der Radiumtherapie hebt Janeway die Spickung mit unfiltrierten Emanationsnadeln als

Digitized by Google

wesentlichen Fortschritt hervor; es wurden sichere Behandlungs- und Dosierungsmethoden ausgearbeitet, jedoch zu spät, um noch vollständig mit Heilungsberichten belegt werden zu können. Die ebenfalls von Janeway bearbeiteten „Technischen Grundsätze" heben die Vorzüge der Emanationsnadeln und des auf Bleifolien oder Kochsalz gewonnenen, also löslichen aktiven Niederschlags hervor. Radium selbst wurde selten verwendet. Die Wirkung der einzelnen Filter wird eingehend beschrieben. Die Wichtigkeit einer einmaligen heilenden Dosis wird mit der Abschwächung des Strahleneinflusses durch die zunehmende Fibrose begründet. Im speziellen Teil werden die intraoralen Tumoren, das Rektumkarzinom, die Neubildungen der Parotis, des Auges, der Orbita und der Haut von Quick meist recht anschaulich abgehandelt. Die Verwerfung der wahllosen Halsdrüsenausräumung und ihr Ersatz durch Spickung der jeweils befallenen Drüsen wird auf weitgehende Anerkennung rechnen dürfen. Bei noch aussichtsvollen Larynxerkrankungen schrecken die Autoren selbst vor starken Entzündungen nicht zurück. Lupus weicht meist einer einzelnen filterlosen Behandlung. Der Entwicklung der Behandlung der weiblichen Genitaltumoren sind drei Aufsätze gewidmet, die Bailey mit verschiedenen Mitarbeitern schon anderweit hat erscheinen lassen. In einer Original- und zwei wieder abgedruckten Abhandlungen beschäftigt sich Lee mit dem Mammakarzinom. Die postoperativen Nachbestrahlungen haben sich bewährt. Am gründlichsten sind die Ausführungen Barringers über Karzinome der Prostata und der Blase, teratoide Tumoren der Hoden und Epitheliome des Penis. Anschließend sucht Stone kurz das gute Alte und das bewährte Neue vom noch Problematischen zu sondern. Schließlich gibt der Pathologe Ewing einen klaren Überblick über die autolytischen, kaustischen und hemmenden Wirkungen der Strahlen im allgemeinen und bei den einzelnen Geschwülsten.

Das Buch bietet so die mühevolle Frucht eingehender physikalischer Forschung und kritischer klinischer Beobachtung. Die Zusammenstellung teils aus eigens dafür verfaßten, teils aus schon zu verschiedenen Zeiten veröffentlichten Beiträgen hat leider eine gewisse Ungleichmäßigkeit der Darstellung mit sich gebracht; es ist sehr schade, daß die Verfasser sich nicht zu einer einheitlichen, bis in die letzten Monate durchgeführten systematischen Darstellung entschließen konnten. Die Forderung der massiven Dosierung erfährt durch die Statistik jedenfalls keine Widerlegung, die Zurückdrängung chirurgischer Eingriffe eine weitgehende Rechtfertigung; die Verwendung von Emanationsnadeln mit ihrer langdauernden Wirkung kommt den neuerdings immer mehr vortretenden Anschauungen von der mit den Zeiten wechselnden Tumorempfindlichkeit entgegen. Die späte und ungenügende Durcharbeitung der Röntgentechnik scheint vorwiegend durch den Mangel einer hinreichenden Apparatur verschuldet zu sein. Die Warnung vor der Bestrahlung in Spätfällen deckt sich mit der allgemeinen Erfahrung. Gegen den Gebrauch der ungefilterten Emanationsnadeln hat sich in Amerika selbst schon Widerspruch erhoben. Die große Schmerzhaftigkeit und der Reichtum an β-Strahlen mit ihrer besonders rasch mit der Entfernung abfallenden Wirkung werden m. E. dem heutigen günstigen Urteil der Verfasser scharfen Widerspruch zuziehen. Im ganzen ist das Buch als Zusammenstellung erprobter Radiumanwendungen von großem praktischem Werte; als Spiegel der eifrigen Forscherarbeit eines um die Radiumbehandlung hochverdienten Institutes wird es auch dann noch ein interessantes Dokument bleiben, wenn die Befürchtung der Herausgeber, daß Methode und Erfolge der Karzinombehandlung sobald keine wesentliche Änderung erfahren dürften, durch den wissenschaftlichen Fortschritt überholt sein wird. Loichinger (München).

Prof. Dr. Ernst Sommer (Zürich): **Röntgen-Taschenbuch** (zugleich ein kleines „Jahrbuch für die Fortschritte auf dem Gebiete der physikalischen Therapie"). IX. Band, 362 Seiten, 126 Textabbildungen. Frankfurt a. M. 1924, Verlag Keim & Nemnich. Preis geh. 9 M., geb. 10 M.

Das beliebte Taschenbuch ist nach Überwindung großer Schwierigkeiten (Drucklegung im besetzten Gebiet!) glücklich wieder erschienen und erfreut durch seinen reichhaltigen Inhalt. Wie schon der Untertitel des Buches erwarten läßt, sind es vorwiegend keine erstmaligen Mitteilungen neuer Funde, sondern geschickt ausgewählte aktuelle Fragen, welche von den Autoren einschlägiger Arbeiten in Form kurzer, bündiger Zusammenfassungen beantwortet werden. Jeder Fachmann dürfte unter den 27 Abhandlungen einige finden, die er gerne überliest und auch gerne bequem zur Hand behält. Auch die neuesten Apparate, Röhren und Hilfsgeräte verschiedener Fabriken zusammengestellt zu finden, ist angenehmer, als eine Sammlung von Prospekten und Sonderdrucken. Das den Schluß bildende Register ist sehr erwünscht. Die wissenschaftlichen Artikel seien kurz angeführt: Bauermeister, Über Magendiagnostik und Kontrastmittel. — Fürstenau, Kurvenform und Frequenz in der Dosimetrie. — Hammer, Zur Technik der Lungenaufnahmen. — Hasselwander, Die Erzielung und Auswertung räumlicher Röntgenbilder durch den „Stereoskiagraphen". — Holzknecht, Vervollkommnung und Vereinfachung der Dosierung durch die praktische Spektrometrie

Digitized by Google

und die Annahme von Dosisstufen, Härtestufen und Körperdickenstufen (mit der bekannten praktischen Dosierungstabelle). — Holzknecht und Jahoda, Leuchtfolien, Leuchtmarken und leuchtendes Schutzmaterial für die Röntgendurchleuchtung und die Röntgentherapie. — Kästle, Beitrag zur Kenntnis der Duodenalperistaltik. — Kienböck, Diagnostische Skizzen von Röntgenbildern des Brustkorbes. Die häufigsten Irrtümer in der Deutung der Röntgenbefunde. — Liesegang, Über Unterschiede des Verhaltens von Bromsilberschichten zur Röntgenbestrahlung und Belichtung. — Chr. Müller, Stereophotogrammetrische Röntgenreliefs. — Schreus, Die Schwankungen der Netzspannung und ihre Rückwirkung auf den sekundären Stromkreis und die Dosis im Röntgenbetrieb. — Stein, Der biegsame Durchleuchtungsschirm. — Bucky, Über die rechtlichen Folgen der Röntgenschädigungen. — Freund und Kirchmayer, Zur Diagnose und Therapie der posttraumatischen Hernia diaphragmatica. — Groedel und Lossen, Über das Wesen des Röntgenkaters. — A. Köhler, Zur Frage wirksamen, unwirksamen, überflüssigen und schädlichen Röntgenschutzes für Arzt und technisches Personal. — Koppenhöfer, Röntgentherapie der hauptsächlichsten Dermatosen. — Loose, Bedeutung der Röntgenstrahlen für die Tuberkulose des Kindesalters. — Fritz M. Meyer, Strahlenbehandlung in der inneren Medizin. — Pförringer, Röntgentherapie der Aktinomykose. — Reifferscheid, Strahlenbehandlung des Gebärmutterkrebses. — L. Seitz, Röntgenbestrahlung des Uteruskarzinoms. — Sommer, Chirurgie oder Strahlung? — Winkler, Röntgentherapie der Rachitis. — Gotthardt, Elektrische Heißluftapparate. — Laqueur, Grundzüge der Elektrotherapie im Lichte moderner Anschauungen. — Ludewig, Die Tätigkeit des Radium-Instituts Freiberg auf dem Gebiet des radioaktiven Quellenwesens. Gr.

Prof. Dr. med. et phil. Hermann Wintz und Dr. Rudolf Dyroff (Erlangen): **Das Pneumoperitoneum in der Gynäkologie.** Mit 5 Abbildungen u. 51 Lichtdrucktafeln. Leipzig 1924, Verlag Georg Thieme. Preis geb. 22.50 M.

Im einleitenden Text wird die sog. Erlanger Technik geschildert: steile Beckenhochlagerung 45°, großer Röhrenabstand; Einstich am Goetzeschen Punkt, Füllung mit nur 500—700 ccm Luft oder besser CO_2, welche bei tagelanger strengster Bettruhe der Resorption überlassen werden; Einstellung schräg auf Beckeneingangsmitte — kaudo-dorsoventral. Die Unterschiede anderer Techniken werden kritisch besprochen, die Indikationen und Gegenanzeigen umschrieben, die klinischen Erfahrungen (auch therapeutische Wirkungen) beschrieben, die Gefahren gezeigt, die physikalischen Grundlagen des Verfahrens erörtert. Dann wird alles für die Deutung der Bilder Wichtige auseinandergesetzt: Die Fehlerquellen, das normale Bild, die Bedeutung der stereoskopischen Aufnahme (plastische Rekonstruktionen nach Hasselwander). Die diagnostische Ausbeute hat ihre Grenzen, aber auch ihr sicher beherrschtes Gebiet, von dessen Reichhaltigkeit am besten die schönen Tafeln überzeugen, welche genau erläutert und durch Zeichnungen der Operationsbefunde vielfach hinsichtlich ihrer Deutung bewiesen sind. Das Studium des Buches wird manche Bedenken gegen die Zulässigkeit und Brauchbarkeit der Methode zerstreuen und dem noch Zögernden die Technik der Anwendung erleichtern und die Sprache der Bilder verständlich machen. Gr.

Vereins- und Kongreßberichte.

Berliner Röntgenvereinigung.

Sitzung am 26. Juni 1924.

Ludwig Fedder: a) **Ulcus callosum ventriculi an der großen Kurvatur.** Die Frage der Lokalisation der Magengeschwüre beansprucht in doppelter Beziehung das ärztliche Interesse: Einmal in praktischer Hinsicht, nicht minder jedoch in wissenschaftlicher Beziehung für die Beurteilung der Pathogenese des Ulcus ventriculi. Es wird darauf eine kurze Zusammenstellung der Magengeschwüre auf Grund ihrer Lokalisation in der pathologischen Literatur gegeben und deren Seltenheit hervorgehoben. Die Diagnostizierung am Lebenden ist sicherlich eine Ausnahme und wohl nur durch die Röntgenuntersuchung möglich. Hierzu kommt nun folgender Fall: 41jähr. Mann mit 1½jähr. Ulkusanamnese, lokalisierter Schmerzpunkt zwei Querfinger l. vom Nabel, Hyperazidität, keine Entleerungsstörung. Röntgenologisch haselnußgroße Nische in der Mitte der großen Kurvatur im Korpusteil, etwas entrundet, mit zackenartigen Vorsprüngen nach oben und unten als Folgen perigastritischer Adhäsionen. Dazu ein Fernspasmus im Sinus an der großen Kurvatur, ganz analog wie bei einem Ulcus duodeni. Bei Kontrolle nach Ulkusbehandlung entsprechend der

Digitized by Google

Besserung der subjektiven Beschwerden Verkleinerung der Nische. Ein klinisch und röntgenologisch durchaus einwandfreier Fall. — **Aussprache:** Karplus, Rother, Ziegler, Frik. — b) **Ein Fall von generalisierter Ostitis fibrosa cystica.** Die generalisierte Form einer Ostitis fibrosa cystica wird bei uns in Deutschland aus bisher ungeklärter Ursache viel seltener gefunden als im Auslande (Holland, England, Frankreich); deshalb hat sich die Literatur, seitdem auch die solitären Formen der Knochenzysten zum weitaus größten Teile als Folgezustände der Ostitis fibrosa erkannt und anerkannt worden sind, viel eingehender mit diesen beschäftigt als mit der generalisierten Erkrankungsform. Es wird eine große Serie von Bildern einer 60jähr. Frau demonstriert mit ausgebreiteten Zysten. Der Beginn der Erkrankung liegt etwa zwölf Jahre zurück, seitdem hat sie drei Spontanfrakturen gehabt (Finger, Humerus, Femur). Die Bilder zeigen die verschiedenen Stadien zum Teil nebeneinander, zum Teil in ihrer Entwicklung nacheinander. Einmal sieht man nur verbreiterte Knochenschatten, in denen Aufhellungen und wolkige Trübungen in ungleichmäßiger Weise und meist ohne scharfe Abgrenzung miteinander abwechseln und so ein schwammähnliches Aussehen hervorrufen, ein Stadium, das der Ostitis deformans (Paget) und der Ostitis fibrosa (v. Recklinghausen) gemeinsam ist. Andererseits lassen die Bilder fast an allen Knochen kleinere und größere Zysten erkennen nicht nur in der Epiphysengegend, sondern auch im Schaftteil, auch an Händen und Füßen. Bemerkenswert sind zwei große kortikal gelegene, das Niveau der Knochen flach überragende, zystische Herde an beiden Tibien. Dabei wird auch die Differentialdiagnose erörtert und die Zysten der Ostitis fibrosa werden scharf abgegrenzt gegenüber den zystischen Erweichungen der Chondromatose (Chondroma cysticum). Ferner kann an einzelnen Bildern gezeigt werden, daß die Zystenbildung durchaus noch nicht das Endstadium des Prozesses darstellt. Ehe nämlich der Jahre und Jahrzehnte dauernde Umbau des Knochens zur Ruhe kommt, tritt eine Ossifikation der erkrankten Stellen, auch der Zysten, ein.

Hintze: **Differentialindikation der Behandlung der Kankroide durch Operation oder Bestrahlung.** Demonstration eines Patienten. — **Aussprache:** Levy-Dorn, Strauß, Rother.

J. Rother: **Fall von Ostitis deformans (Paget).** 62jähr. Mann. Familienanamnese (zwölf Geschwister) o. B. Patient selbst früher stets gesund. Seit 14 Jahren bemerkt er eine allmähliche Zunahme des Kopfumfanges. Die Hüte passen nicht mehr. Früher 56 cm, jetzt 61 cm Kopfweite. Außer gelegentlichem leichtem Kopfdruck, der seit drei Jahren besteht, werden keine Beschwerden angegeben. Der Schädel fühlt sich glatt an. Sinnesorgane intakt. Patient übt seinen Beruf als Uhrmacher aus. Röntgenbefund: Gewaltige Verdickung des knöchernen Hirnschädels, stellenweise bis auf 3 cm. Das Schattenbild der Schädelwand erscheint wolkig getrübt. Profil der Schädelbasis völlig normal. Die langen Extremitätenknochen sind in verschiedenem Grade verkrümmt. Bei weitem Markraum zeigen sie sowohl im Bereiche der Diaphyse, als auch gegen die Gelenkflächen starke Wandverdikkung. Bei der Lungendurchleuchtung fällt trotz Abwesenheit pathologischer Befunde oder kardialer Stauungserscheinungen die schlechte Durchleuchtbarkeit auf (vermehrter Kalkgehalt?). — Blutdruck, histologischer Blutbefund, Augenhintergrund o. B. Wassermannsche Reaktion in Blut und Liquor negativ. Der Fall reiht sich zwanglos unter die beschriebenen der Pagetschen Knochenerkrankung ein. Die Besonderheit liegt vielleicht in der für den bloßen Betrachter alleinigen Beteiligung des Schädeldaches, denn die Verkrümmungen an den langen Extremitätenknochen waren erst mittels des Röntgenverfahrens zur Darstellung zu bringen. — **Aussprache:** Zugleich über Vortrag Nr. 1 (Fedder): Levy-Dorn, Strauß.

Ludwig Fedder: **Knochentumor mit Erweiterung der Venenkanäle der Schädelknochen.** 46jähr. Frau, ziemlich plötzliche Erblindung im März 1923 erst auf dem rechten, dann auf dem linken Auge. Außer dieser Amaurose keine Beschwerden, keine Kopfschmerzen, keine Hirndrucksymptome. Die Röntgenaufnahme zeigt einen flachen osteoblastischen Schädeltumor von Handtellergröße am Schnittpunkte der Sutura sagittalis mit der Sutura lambdoidea. Der Sitz des Tumors erklärt zwanglos die plötzlich aufgetretene Amaurose durch Zerstörung der im Okzipitallappen gelegenen Sehsphäre mit doppelseitiger Unterbrechung der Sehleitung. Daher auch beiderseits neuritische Atrophie beider Nervi optici. Außerdem sind in diffuser Weise die im Knochen verlaufenden Venenkanäle erweitert. Diese sind dreifacher Art, nämlich 1. die Furchen der Sinus venosi durae matris, 2. die Kanäle der Venae diploicae und 3. die Kanäle der Emissarien. Kurze Besprechung der Sinus venosi mit ihrem anatomischen Verlaufe. Die Venae diploicae stellen die Kollateralen der intrakraniell gelegenen Venensinus dar; diese physiologische Bedeutung wurde bereits von Brechet richtig erkannt und dementsprechend gewürdigt. Ihre Erweiterung ist in diesem Falle zurückzuführen auf eine Kompression des Sinus sagittalis superior mit Stauung des venösen Abflusses in seinen sämtlichen Zuführungswegen. Die Stauung pflanzt sich retrograd weiter fort auf die Venae diploicae, die sich erweitern und den Knochen zur Usur bringen. Die Möglichkeit der Darstellung von erweiterten Venenkanälen in den Schädelknochen kann für die Lagebestimmung eines intrakraniell gelegenen Prozesses von ausschlaggebendem Werte sein oder werden.

Digitized by Google

Levy-Dorn: Erläuterung der von der Deutschen Röntgengesellschaft aufgestellten neuen **Leitsätze über das Arbeiten mit Röntgenstrahlen mit Rücksicht auf ihre forensische Bedeutung.** Der Vortr. bittet, ihm weiterhin Wünsche und Anregungen, die Leitsätze betreffend, zukommen zu lassen. — **Aussprache:** Karplus, Behnken, Heber, Frik, Hintze, Strauß.

Hintze: **Über die Indikationsgrenze zwischen Röntgenbestrahlung und Operation bei den malignen Tumoren der Körperoberfläche, insbesondere beim Kankroid.** Für eine große Reihe an den unbekleideten Körperstellen, besonders im Gesichte entstehender maligner Neubildungen, im großen Ganzen die Gruppe der Kankroide umfassend, gilt, daß mit derselben Zuverlässigkeit, mit der sie durch das Messer aus dem Körper eliminiert werden, sie durch Röntgenbestrahlung an Ort und Stelle zur Abheilung gebracht werden können. Wenn wir die beiden konkurrierenden Behandlungsmethoden gegeneinander abzuwägen haben, werden zwei Gesichtspunkte für die Entscheidung in diesem oder jenem Sinne stets zu erwägen sein, erstens: welche Methode liefert bessere Gewähr gegen Rezidive; zweitens: welche Methode gibt das bessere kosmetische Resultat? Örtliche Rezidive können nach jeder der beiden Behandlungsmethoden eintreten, doch ist bei der Bestrahlung die Rezidivgefahr im allgemeinen geringer, weil neben dem eigentlichen Erkrankungsherd auch die nächste Umgebung mit behandelt wird —, eine Beschränkung aus kosmetischen Gründen, wie bei der gewöhnlich möglichst eng begrenzten Exzision, kommt nicht in Betracht. Tritt nun ein Rezidiv ein, so entsteht auch hier wieder die Frage: Operation oder Bestrahlung? Tritt das Rezidiv nach einer Operation ein, so sitzt es gewöhnlich an der vertikal in die Tiefe gehenden Narbe, und falls eine plastische Deckung vorgenommen war, an den Rändern des Hautlappens oder gar in der Tiefe unter diesem, wo es erst spät entdeckt wird und der Behandlung weniger leicht zugänglich ist. Bei der Bestrahlung hingegen, bei welcher die Heilung vom Rande nach dem Zentrum zu fortschreitet, tritt das etwaige Rezidiv zunächst oberflächlich an einer begrenzten Stelle in den mittleren Partien der Narbe auf und ist hier der Beobachtung und Behandlung leicht zugänglich. Die Operation bietet also im Hinblick auf etwaige örtliche Rezidive jedenfalls keine Vorteile. Geradezu Nachteile bietet die primäre Operation aber im Hinblick auf den zweiten der genannten Gesichtspunkte, die Kosmetik. Während bei einer Hautplastik gewöhnlich eine gewisse Entstellung in Kauf genommen werden muß, erzielt die Bestrahlung stets die möglichste Schonung alles noch gesunden Gewebes, und hierdurch entweder ein völlig befriedigendes kosmetisches Resultat oder doch ein solches, welches nur noch einer kleinen operativen Nachkorrektur bedarf. Daß die Gewebe durch die Bestrahlung eine Veränderung erleiden, welche unter Umständen bei einem operativen Vorgehen Störungen in der Wundheilung auslösen können, ist nicht gänzlich zu bestreiten, doch hängt die Veränderung von der Größe der verabreichten Bestrahlungsdosen ab und spielt bei zweckmäßigem Vorgehen praktisch keine große Rolle. Aus dem Material der chirurgischen Universitätsklinik werden eine Anzahl von Fällen mit Kankroiden am Augenlid, Augenwinkel, an der Nase und Wange, sowie am Ohr vorgeführt, an welchen die vorgetragenen Sätze erläutert werden. In einer Anzahl von Fällen kommt also ein dritter Gesichtspunkt, der den kosmetischen an Bedeutung noch weit übertrifft, die Erhaltung einer wichtigen Funktion, in Betracht. In erster Reihe steht hier die Erhaltung der Sehkraft, falls der Bulbus mitergriffen ist, ferner die Erhaltung der Lidbewegung beim Lidkarzinom, die regelrechte Funktion der Parotis und des Nervus facialis beim Karzinom im Bereich der Wange (Gefahr der Parotisfistel, der Fazialisparese bei entsprechender Ausdehnung der Operation). Die primäre Bestrahlung ist hier die Methode der Wahl. So gelang es bei einem seit zwei Jahren bestehenden Lidkarzinom, das die Lider fast völlig zerstört und den Bulbus zur teilweisen Schrumpfung gebracht hatte, im Laufe von sechs Wochen völlige Abheilung unter Epithelisierung zu erzielen und eine Sehfähigkeit von Fingerzählen in einem Meter Entfernung zu erhalten (Krankenvorstellung). Was die Lidfunktion angeht, so wird bei der Bestrahlung jedenfalls alles funktionsfähige Gewebe erhalten und die operative Nachhilfe, falls erforderlich, sieht sich nicht allzuschwierigen Aufgaben gegenüber.

Sehr folgenschwer, glücklicherweise aber nicht sehr häufig ist das Auftreten von Rezidiven in den regionären Drüsen, welches in einzelnen Fällen bis zu zwei Jahren nach Beseitigung des Primärtumors, der örtlich nicht rezidivierte, beobachtet wurde. Dieses geschah sowohl in operierten als auch in bestrahlten Fällen; besonders neigen hierzu Kankroide am Ohr. Da diese regionären Rezidive ein tödliches Leiden darstellen, demgegenüber das ursprüngliche, mehr kosmetische fast bedeutungslos erscheinen kann, ist die Frage aufzuwerfen, ob wir nicht in jedem Falle von Kankroid neben der Beseitigung des vorliegenden Erkrankungsherdes die regionären Drüsen bestrahlen sollen. Als erste Etappe sind die Drüsen in der unmittelbaren Umgebung des Erkrankungsherdes, jedenfalls die auf der betreffenden Gesichtshälfte, anzusehen. An einem Falle von Drüsenrezidiv nach Kankroid am Nasenrücken unweit des inneren Augenwinkels wird gezeigt, daß auch bei nur geringer Abweichung des Sitzes von der Mittellinie die erste Etappe im Drüsengebiet der betreffenden Gesichtshälfte liegt und daß die Unterkieferwinkeldrüse zur ersten Etappe bei diesem Kankroid

Digitized by Google

gehört. Wegen der relativen Seltenheit solcher regionären Drüsenrezidive ist eine allgemeine Durchführung der prophylaktischen Bestrahlung der regionären Gebiete wohl praktisch nicht möglich; eine möglichst weitgehende Gewähr gegen diese Gefahr bietet die etwa vierteljährliche Nachkontrolle für zwei bis drei Jahre und die Durchführung der Bestrahlung, sobald eine Drüse entdeckt wird.

Bonner Röntgenvereinigung.

28. Sitzung am 7. Juli 1924.

Baumeister (Erlangen) als Gast: **Die Erzeugung von hochgespanntem Gleichstrom für die Strahlenbehandlung.** Die Funktion eines Gleichspannungsapparates kann mit der einer Feuerspritze verglichen werden. Ein Transformator oder ein Induktor liefert pulsierenden Strom, d. h. die induzierte elektrische Energie wird stoßweise abgegeben, ebenso wie bei einer Kolbenpumpe das angesaugte Wasser stoßweise aus dem Strahlrohr strömt. Um nun einen kontinuierlich fließenden Wasserstrahl zu erreichen, ist es erforderlich, einen Windkessel, wie dies z. B. bei der Feuerspritze der Fall ist, zu verwenden. Das in den Windkessel von der Kolbenpumpe stoßweise gepreßte Wasser entströmt diesem dann als kontinuierlich fließender Strahl. Um den von einem Transformator oder Induktor gelieferten pulsierenden Strom kontinuierlich fließend zu erhalten, ist ein Kondensator erforderlich. Der Kondensator wird mittels der vom Transformator gelieferten, pulsierenden elektrischen Energie aufgeladen, und der Entladungsstrom, welcher der Röntgenröhre zugeführt wird, ist dann nicht mehr pulsierend, sondern kontinuierlich fließend. Um dies vollkommen zu erreichen, ist aber noch ein weiteres Element erforderlich. Ebenso wie es bei dem Vergleichsbeispiel mit der Wasserpumpe erforderlich ist, zwischen dieser und dem Windkessel ein Ventil anzubringen, welches verhindert, daß das in den Windkessel gepreßte Wasser gegen die Kolbenpumpe zurückfließt, muß zwischen Transformator und Kondensator eine Ventilvorrichtung geschaltet werden, welche verhindert, daß die im Kondensator aufgespeicherte elektrische Energie zum Transformator zurückströmt. Ein solches Ventil kann entweder elektrisch wirkend (Glühventil) oder mechanisch wirkend (rotierender Hochspannungsschalter) sein.

Bis jetzt gibt es zwei Systeme von Gleichspannungs-Therapieapparaten. Bei dem einen System ist die Kondensatorbatterie parallel zum Transformator geschaltet und muß mit der vollen Spannung, welche an die Röntgenröhre zu liegen kommen soll, aufgeladen werden. Mit einer derartigen Schaltung arbeitet der Gleichspannungs-Symmetrie-Apparat von R., G. & Sch. und der Gleichspannungs-Neointensiv-Apparat der Veifa-Werke. Bei dem anderen System besteht die Kondensatorbatterie aus zwei Gruppen, welche derart zum Transformator geschaltet sind, daß die in derselben Richtung verlaufenden Stromimpulse zur Ladung der einen, alle in entgegengesetzt verlaufenden Stromimpulse zur Ladung der anderen Kondensatorgruppe verwendet werden. Beide Kondensatorgruppen sind in Serie mit der Röntgenröhre geschaltet und geben folglich den doppelten Spannungsbetrag an diese ab; der Transformator braucht somit nur die Hälfte der an der Röntgenröhre liegenden Spannung zu liefern. Mit dieser Schaltung arbeitet der Stabilivolt von Siemens & Halske und der Continuvolt von R., G. & Sch.

Der Continuvolt-Apparat kann, je nach Wunsch, sowohl mit elektrischen Ventilen, also mit Glühventilen, als auch mit mechanisch wirkender Ventilvorrichtung, d. h. mit rotierendem Hochspannungsschalter, oder auch mit einer Kombination beider geliefert werden. Bei Verwendung von Glühventilen wird diesen eine Induktionsspule zugeschaltet, so daß bereits zwei Ventile ausreichen, um die Kondensatorspannung am Rückfluß über den Transformator zu verhindern; mit anderen Worten, die Induktionsspule schützt die Ventile vor Spannungsdurchbruch. Wenn der Continuvolt-Apparat mit rotierendem Hochspannungsschalter arbeitet, dann liegt ein ganz besonderer Vorteil darin, daß der rotierende Teil aus nur einer Nadel besteht, die unmittelbar auf der Achse des sie antreibenden Synchron-Motors sitzt.

Der Aufbau des Continuvolt-Apparates ist derart, daß auch die beiden Glühventile zusammenwirkend mit dem rotierenden Hochspannungsschalter benützt werden können. Diese Kombination ist für die Zukunft vorgesehen, wenn es einst Röntgenröhren gibt, welche gestatten, sie dauernd mit einer Spannung von 250 oder 300 kV zu belasten. Dann kann der Continuvolt, welcher heute nur mit Glühventilen oder nur mit dem rotierenden Schalter arbeitet, später durch die Kombination beider für die vorgenannten Spannungen benützt, d. h. in seiner Spannungsleistung ganz erheblich gesteigert werden; die Transformatorleistung ist bereits dafür vorgesehen.

Besonders betont sei, daß die vorgenannte Spannung von 250—300 kV als an der Röntgenröhre liegend zu verstehen ist. Wohl an den allermeisten Bestrahlungsinstituten wird heute mit einer beträchtlich niedrigeren Spannung gearbeitet, als man sie anzuwenden glaubt. Man liest z. B. an dem primärseits am Transformator liegenden Voltmeter die transformierte Hochspannung in Kilovolt ab und zieht nicht die Spannungsverluste in Betracht, welche durch rotierende Nadelschalter ent-

Digitized by Google

stehen, die im Sekundärstromkreis zwischen Transformator und Röntgenröhre liegen. Mit einer Röntgenröhre, an welcher tatsächlich eine Spannung von 200 kV liegt, wird am Continuvolt unter 0,5 Zn-Filter bei 23 cm Fokushautabstand, 6×8 cm Feld und 4 mA die HED. bereits in 8—10 Minuten erreicht; dabei beträgt die Tiefendosis unter 10 cm Wasser, und mit der Iontoquantimeter-Meßeinrichtung gemessen 20—24% der Oberflächendosis. Wird mit dem Siemens-Dosimeter gemessen, dann beträgt die Tiefendosis 25—27%. An dieser Verschiedenheit in der Tiefendosis sind nicht die Meßinstrumente, sondern die Verschiedenheit der Wasserphantome und deren Anordnung die Ursache. Genannte Werte lassen am besten erkennen, welch große Strahlenleistung schon dann erreicht wird, wenn an einer Röntgenröhre tatsächlich 200 kV. liegen.

Grebe: **Über den Energieverbrauch bei der Luftionisation durch Röntgenstrahlen verschiedener Wellenlänge.** In einer vor einigen Jahren von Herrn Boos auf meine Veranlassung ausgeführten Untersuchung wurde gezeigt, daß der Energieverbrauch bei der Ionisation der Luft durch Röntgenstrahlen zweier verschiedener Wellenlängen ein verschiedener war. Es ergab sich, daß Strahlen von einer mittleren Wellenlänge 0,325 AE. für die gleiche Ionisation etwa dreimal soviel Energie verbrauchten, wie Strahlen von der mittleren Wellenlänge 0,56 AE. Dieses Resultat wurde nach seinem Bekanntwerden mehrfach angezweifelt, und zwar hauptsächlich deswegen, weil es in Widerspruch stand mit den theoretischen Vorstellungen, die man sich über die Ionisation der Luft in Gasen durch Röntgenstrahlen gebildet hatte. Diese Vorstellungen führten nämlich zu einer sehr viel kleineren Abhängigkeit des Energieverbrauchs von der Wellenlänge in umgekehrtem Sinne, so also, daß die größere Wellenlänge auch den größeren Energieverbrauch für die gleiche Ionisation haben sollte.

Die Frage nach diesem Energieverbrauch in der Abhängigkeit von der Wellenlänge ist nun eine außerordentlich wichtige, und zwar hauptsächlich deswegen, weil fast alle wissenschaftlichen und praktischen Messungen an Röntgenstrahlen nach der Ionisationsmethode ausgeführt werden, und weil man meist stillschweigend die Annahme gemacht hat, daß man auch bei Vergleichen zwischen Röntgenstrahlen verschiedener Wellenlängen in der Größe des Ionisationsstromes ein Maß für die Energiewerte habe.

Es war deshalb notwendig, das von Boos gewonnene Resultat zu prüfen und nach Möglichkeit auf einen größeren Wellenlängenbereich auszudehnen. Diese Aufgabe habe ich in Gemeinschaft mit Herrn Kriegesmann übernommen. Die zu diesem Zwecke verwendete Methode bestand in folgendem:

Die Energie eines Röntgenstrahlenbündels von möglichst engem Wellenlängenbereich wurde durch eine thermometrische Anordnung bestimmt. Zu dem Zwecke war in ein Dewarsches Gefäß eine Bleiplatte gesetzt, in der die Strahlung zum größten Teil absorbiert wurde. Das Gefäß stand durch eine Kapillare in Verbindung mit einem zweiten gleichartigen Gefäß, in dem sich eine ebensolche Bleiplatte befand, die durch einen elektrischen Strom geheizt werden konnte. In der Kapillare befand sich ein Flüssigkeitstropfen, der durch seine Bewegung nach der einen oder anderen Seite eine Ungleichheit der Erwärmung der Luft in dem einen oder anderen Gefäße anzeigte. Blieb der Tropfen stehen, so war die Erwärmung der beiden Gefäße die gleiche. Bei vorhandener Kompensation der Strahlungswärme auf der einen, durch die Stromwärme auf der anderen Seite war also, da die Erwärmung durch den Strom dem Quadrat der Stromstärke proportional ist, dieses Stromstärkenquadrat ein Maß für die Energie der absorbierten Röntgenstrahlung.

Die gleiche Strahlung wurde außerdem zur Ionisierung der Luft in einer großen Holthusenschen Kammer mit niedrigatomigen Wänden benutzt, so daß das Verhältnis des Wertes der Energie zur Ionisation bestimmt werden konnte.

Die Variation der Wellenlänge der verwendeten Strahlungen wurde durch Variation der Spannung an der Röntgenröhre einerseits und durch Änderung der Dicke eines in den Strahlengang eingeschalteten Kupferfilters anderseits bewirkt. Die Ermittelung der mittleren Wellenlänge des so erhaltenen Strahlengemisches wurde durch Einführung eines Zusatzfilters aus Kupfer bewerkstelligt, das durch das Abschwächungsverhältnis den Abschwächungskoeffizienten des Kupfers und daraus die mittlere Wellenlänge errechnen ließ. Zu diesem letzteren Zwecke dienten die Absorptionsbestimmungen von Richtmyer.

Um die in der Ionisationskammer absorbierte Strahlenmenge zu berechnen, wurden die Messungen des Gesamtschwächungskoeffizienten benutzt, die von Richtmyer ausgeführt worden sind, und die für die Luft durchaus verwendbar sind, weil sich immer herausgestellt hat, daß für diese leichtatomigen Substanzen dieser Koeffizient bei einer bestimmten Wellenlänge nur von der Dichte abhängt. Eine gewisse Schwierigkeit bot es nur, von diesem Gesamtschwächungskoeffizient auf den wahren Absorptionskoeffizienten zu kommen, der hier in Betracht gezogen werden muß, da nur die wirklich absorbierte, nicht aber die gestreute Röntgenstrahlung zur Ionisation beiträgt. Vom Massenstreukoeffizient einfach als von einer konstanten Größe, unabhängig von der Wellenlänge, zu

Digitized by Google

reden, schien in diesem kurzwelligen Bezirk nicht mehr erlaubt. Anderseits sind die experimentellen Bestimmungen dieser Größe nicht so genau, daß man den Gang mit der Wellenlänge daraus mit genügender Sicherheit entnehmen könnte. Glücklicherweise liegt nun eine theoretische Beziehung dieser Abhängigkeit vor, die die genannte Abhängigkeit richtig wiederzugeben scheint, und die aus der Compton-Debyeschen Theorie der Streuung folgt. Diese Beziehung wurde deshalb zur Bestimmung des wahren Absorptionskoeffizienten benutzt. Auf die notwendigen Korrekturen der Messungen infolge der Durchlässigkeit des Bleis für diese kurzen Wellen und infolge der Absorption des Glases für die längeren Wellen will ich hier nicht eingehen. Sie sind mit der größtmöglichen Sorgfalt an den Meßergebnissen angebracht. Die Ergebnisse der Messungen zeigt die beiliegende Kurve. Sie enthält für fünf Wellenlängen das Verhältnis von Energie zu Ionisation in Abhängigkeit von der Wellenlänge, und als sechster Wert ist noch der Wert eingetragen, der sich aus dem Wertverhältnis in der Boosschen Messung ergibt. Die Werte liegen mit nur geringen Abweichungen auf einer glatten Kurve.

Diese Kurve gestattet nun, in dem ihr entsprechenden Bereich Messungen der Intensität von Röntgenstrahlen in Ionisationsmaß auf Energiemaß umzurechnen.

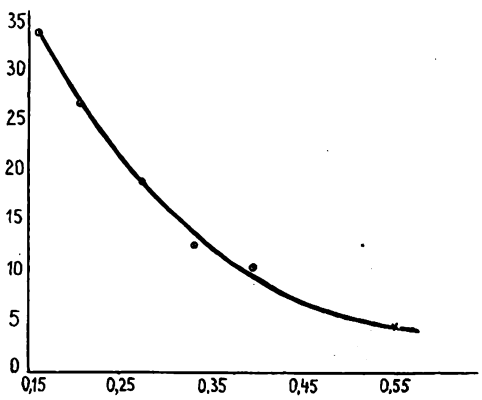

Was nun die Theorie dieser Erscheinung angeht, so habe ich vor kurzem versucht, wenigstens qualitativ die Art der Abhängigkeit zu erklären. Ich habe dabei mit Holthusen die Annahme gemacht, daß bei dem Ionisationsvorgang die absorbierte Röntgenstrahlenenergie sich in kinetische Energie von Elektronen umsetzt. Holthusen hat gezeigt, daß bei zunehmender Geschwindigkeit dieser Elektronen immer größere Ionenzahlen gebildet werden und daß diese Zahl schneller steigt als die Energie der erzeugenden Elektronen. Um das Ergebnis des Experimentes zu erklären, müßte man also annehmen, daß bei den kurzen Wellen die gebildeten Elektronen im Durchschnitt langsamer sind als bei den längeren Wellen. Das ist nun ganz im Widerspruch mit den bisherigen Ansichten, bei denen man annahm, daß die primären Elektronen einem lichtelektrischen Effekt ihre Entstehung verdanken. Dann müßte die Sache gerade umgekehrt sein, indem die Photoelektronen mit abnehmender Wellenlänge des erregenden Lichtes immer schneller werden. Nun wissen wir aber durch die neueren Untersuchungen von Compton, daß bei dem Vorgange der Streuung außer diesen Photoelektronen durch eine Art Rückstoßerscheinung noch langsame Elektronen gebildet werden, deren Zahl mit abnehmender Wellenlänge im Verhältnis zur Zahl der Photoelektronen immer mehr wächst. Dann überwiegen also bei kürzeren Wellen immer mehr diese langsamen Elektronen, die verhältnismäßig viel Energie verbrauchen, ohne eine starke Ionisation zu liefern, so daß sich unser experimentelles Ergebnis dem Sinne nach durchaus erklärt.

Ich möchte an dieser Stelle neben der Gesellschaft der Freunde und Förderer der Universität Bonn noch dem Elektrophysikausschuß der Notgemeinschaft der deutschen Wissenschaft danken, durch deren Unterstützung uns die Ausführung dieser Untersuchungen ermöglicht wurde.

Aussprache: Martius: Der Vortrag von Herrn Grebe gibt mir willkommene Gelegenheit, noch einmal auf Untersuchungen hinzuweisen, über die ich im Jahre 1922 auf dem Röntgenkongreß in Berlin berichtet habe. Ich hatte mir damals die Aufgabe gestellt, im unmittelbaren Anschluß an die Grebe-Boosschen Energiemessungen, durch welche der Zusammenhang zwischen absorbierter Energie und Ionisationswirkungen von verschieden harten Röntgenstrahlen hergestellt worden war, auch den Zusammenhang zwischen der absorbierten Energie und der biologischen Wirkung von Röntgenstrahlen verschiedener Wellenlänge zu ermitteln. Das damals von mir mitgeteilte Resultat meiner Untersuchungen würde nicht mehr zu Recht bestehen, wenn sich die Grebeschen Energiemessungen nicht bestätigt hätten; und die Richtigkeit dieser Energiemessungen ist ja, wie Sie vorhin gehört haben, in der Zwischenzeit von verschiedenen Seiten angezweifelt worden. Wir haben jedoch in dem heutigen Vortrag von Herrn Grebe gehört, daß sich seine damaligen Messungen vollauf bestätigt haben. Gestatten Sie mir noch einmal kurz darauf einzugehen, wie damals von mir gemeinsam mit Herrn Boos vorgegangen wurde. (Fortschr. d. Röntgenstr., Bd. 13, 1922.) Bekanntlich wissen wir seit den Untersuchungen von Kroenig und Friedrich, daß die von Friedrich angegebene kleine, niedrigatomige Ionisationskammer die Röntgenstrahlen verschiedener Wellenlängen entsprechend der biologischen Wirkung mißt. Wir haben also dadurch, daß die Weglänge der gebildeten Elektronen über den begrenzten Raum der kleinen Ionisationskammer hinausgeht und es nicht zu einer vollen Auswirkung der luftelektrischen

Digitized by Google

Vorgänge kommt, und ferner durch den Einfluß der Wandstrahlen (Holthusen) einen Parallelismus zwischen den Meßresultaten der kleinen Ionisationskammer und der biologischen Wirkung der Röntgenstrahlen verschiedener Wellenlängen vor uns. Es wurden nun damals von Boos und mir mit einer solchen biologisch geeichten kleinen Friedrichschen Ionisationskammer die bei den Grebeschen Messungen benutzten Strahlengemische verschiedener Wellenlänge ausgemessen, um auf diese Weise mit dem Umwege über die niedrigatomige Kammer den genannten Zusammenhang zu ermitteln. Dabei ergab sich nun das Resultat, daß die biologische Wirkung der verwendeten verschieden harten Strahlengemische bei gleicher absorbierter Energie ebenfalls differiert, und zwar noch etwas mehr als die luftelektrische Wirkung, oder mit anderen Worten: Um die gleiche biologische Wirkung hervorzurufen, muß man von härteren Strahlen ein Vielfaches an Energie zur Absorption bringen als von weichen Strahlen. Zahlenmäßig verhielt sich nämlich bei den beiden verschiedenen Strahlengemischen, die eine mittlere Wellenlänge von 0,325 und 0,56 Å-Einheiten hatten, die absorbierte Energie bei gleicher biologischer Wirkung wie 3,9 . 1, so daß bei den harten Strahlen der Energieverbrauch etwa viermal so groß war als bei den weichen Strahlen, wenn dieselbe biologische Reaktion vorhanden war. Es wurde also festgestellt, daß weiche Röntgenstrahlen bei gleicher absorbierter Energie biologisch stärker wirksam sind als harte Strahlen. Dabei wurde eine andere Frage, wie in irrtümlicher Auffassung in der Literatur mehrfach angenommen worden ist, weder gelöst, noch überhaupt untersucht. Ob nämlich neben diesem quantitativen Unterschied auch ein qualitativer Unterschied in der biologischen Wirkung verschieden harter Röntgenstrahlen besteht. Wir haben keinerlei Veranlassung dazu, einen solchen Unterschied anzunehmen und uns etwa vorzustellen, daß durch die Röntgenstrahlen verschiedener Wellenlänge prinzipiell andersartige Vorgänge im lebenden Gewebe ausgelöst werden könnten. Für die Praxis kann man aus der genannten Feststellung den Schluß ziehen, daß es **vom Standpunkt des Energieverbrauches** aus betrachtet nicht von Vorteil ist, die Härte der benutzten Röntgenstrahlen über dasjenige Maß heraufzusetzen, welches die Tiefenlage des Erfolgsorganes verlangt. — Grebe: In bezug auf die Bemerkung des Herrn Martius, daß eine weitere Steigerung der Spannung und damit der Härte der Röntgenstrahlung keinen Zweck habe, möchte ich einen Gesichtspunkt vorbringen, der doch vielleicht einen Unterschied prinzipieller Art zwischen den niedrigeren und den höheren Spannungen anzunehmen erlaubt. Wenn die Comptonschen Annahmen über die Streuung richtig sind, so werden besonders bei harten Röntgenstrahlen im durchstrahlten Gewebe verhältnismäßig langsame Elektronen erzeugt, die dadurch auch in der Tiefe des Gewebes zur Entwicklung kommen. Bei weichen Röntgenstrahlen werden wegen der geringen Durchdringungsfähigkeit solche langsame Elektronen in der Form von Photoelektronen nur in dünnen Oberflächenschichten entwickelt. Je härter die verwendete Röntgenstrahlung ist, um so größer wird die Menge der erzeugten langsamen Comptonelektronen, und es könnte ja nun sein, daß gerade diese langsamen Elektronen wegen ihrer leichten Absorbierbarkeit therapeutisch besonders wirksam wären. Dann würde in der Tat eine Steigerung der Strahlenhärte doch noch Zweck haben, und es wäre denkbar, daß die besonders gute therapeutische Wirkung der Gammastrahlen des Radiums letzten Endes auf diese Ursache zurückzuführen wäre. Für die Tiefentherapie würden dann eben mit möglichst harten Röntgenstrahlen ähnliche Verhältnisse geschaffen, wie wir sie mit ganz weichen Strahlen an der Oberfläche erreichen können. — Martius: Bisher konnte man sich die Unterschiede in den Heilerfolgen, die z. B. beim Gebärmutterkarzinom mit Radiumstrahlen einerseits und mit Röntgenstrahlen andererseits erzielt werden, insofern nämlich, daß die Radiumerfolge besser sind, nur durch die verschiedene räumliche Verteilung dieser beiden Strahlenarten erklären. Der Comptoneffekt erlaubt nun allerdings in dem von Herrn Grebe soeben angedeuteten Sinne noch eine andere Erklärungsmöglichkeit für die bessere biologische Wirkung ultraharter Strahlen.

Käding: **a) Röntgendiagnose und -therapie der Akromegalie.** An der Hand eines Falles werden die röntgenologisch feststellbaren Veränderungen am Schädel und am Skelett ausführlich besprochen und vor allem auf die Wichtigkeit der Röntgenuntersuchung der Sella turcica bei Sehstörungen mit Veränderungen an der Papille hingewiesen. Daneben werden Fälle erwähnt, wo eine ausgesprochene Erweiterung der Sella turcica nicht immer durch eine Vergrößerung der Hypophyse bedingt ist, sondern auch durch andere Ursachen, wie z. B. durch Hydrozephalus. Andererseits sind in der Literatur auch Fälle beschrieben worden, wo beim Bestehen einer Akromegalie keine Vergrößerung der Sella turcica röntgenologisch nachzuweisen war. Es handelte sich um einen 25jährigen Studenten, der aus sonst gesunder Familie stammt, dessen Mutter nur sehr korpulent ist. K. faßt daher die Möglichkeit ins Auge, daß bei der Mutter ebenfalls schon leichte Störungen an der Hypophyse vorgelegen haben. Das Leiden machte sich zuerst mit 17 Jahren im Felde bemerkbar, indem sich der Kranke ständig größere Stiefel und Mützen besorgen mußte. Zu Beginn der Erkran-

Digitized by Google

kung bestanden ausgesprochene Polyphagie, Polydipsie und Polyurie, die später völlig verschwanden. Patient trank als Student sehr viel und beobachtete in seinem dritten Semester zuerst Sehstörungen (vielleicht durch übermäßig großen Alkoholgenuß Verschlimmerung), die im Dezember 1922 so hochgradig wurden, daß er die Augenklinik aufsuchte. Lesen war völlig unmöglich. Kurzer Befund: 187 cm groß, 122,5 kg. Großer Schädel, plumpe Nase und wulstige Lippen, sehr tiefe kloßige Sprache, kein Auseinanderweichen der Zähne. Hände tatzenförmig, sehr große Füße, Unterhautgewebe sehr dick, fühlt sich schwammig an. Sehr starke dichte Behaarung am ganzen Körper. Röntgenologisch zirka walnußgroße Ausbuchtung der Sella turcica, Fehlen der Processus clinoidei und Abflachung der Keilbeinhöhlen, pneumatische Höhlen enorm erweitert, rechts mehr als links (rechts auch stärkere Schädigung des Auges). Breite, plumpe Phalangen, keine Exostosen. Psychisch keine Abweichungen von der Norm, keine sexuellen Störungen. Keine Sensibilitätsstörungen. In letzter Zeit ständig starke, ziehende Schmerzen in der linken Schulter und Oberarm und heftige Kopfschmerzen. Grobe Kraft im Verhältnis zu Körperbau und -größe etwas vermindert. Durch Röntgenbestrahlung verschwanden die Kopfschmerzen, die Schmerzen in den Armen und besonders auch die Sehstörungen. Visus links wieder 1,0, rechts 0,7, noch leichte Gesichtsfeldeinschränkungen und ein relativ großes Skotom für weiß. Patient hat sein Studium seit längerer Zeit wieder aufgenommen. Gleichzeitig wurden intravenöse Enzytolinjektionen gemacht. **b) Episternale Knochenkerne.** Demonstration einiger Röntgenbilder, auf denen teils ein-, teils doppelseitig ovale oder mehr dreieckförmige, zirka apfelkerngroße Knochenkerne an der Articulatio sterno-clavicularis bei Aufnahme von Patienten zwischen 20 und 30 Jahren sichtbar waren. **c) Hemmungsmißbildung des Colon ascendens.** Demonstration einer Röntgenplatte, auf der das Querkolon von links aus ungefähr nur bis zur Mittellinie reicht, während der rechte Teil des Querkolons und das Aszendens fehlen. Der Dünndarm geht links in Höhe des unteren Drittels des Deszendens in das Querkolon über. (Nebenbefund bei einer 25jährigen Patientin.) **d) Über Ostitis fibrosa.** Es werden die Röntgenplatten von einem 66 Jahre alten Dienstmann demonstriert, der im Alter von 51 Jahren zuerst eine Verdickung des rechten Unterschenkels bemerkte, der sich im Laufe der Jahre immer mehr verkrümmte und nach vorne vorwölbte. In der letzten Zeit hatte Patient sehr starke Schmerzen und konnte kaum mehr gehen. Aus diesem Grunde suchte er die medizinische Poliklinik auf. Es zeigte sich hier eine gleichmäßig starke Vorwölbung an der vorderen Kante der Tibia entlang. Der rechte Unterschenkel war stark verdickt und fühlte sich bedeutend wärmer an als der linke. Die Gelenke waren frei, nervöse Störungen waren nicht vorhanden. Das Röntgenbild zeigte eine gleichmäßige kompakte Auftreibung der Tibia, die zirka 8 cm unterhalb des Kniegelenks begann und dicht oberhalb des Fußgelenks aufhörte. In dieser Verdichtung waren vereinzelte, nicht sehr starke Aufhellungen sichtbar, das Periost war nicht abgehoben. Es handelt sich hier also um das Bild der Pagetschen Erkrankung, das nach der Einteilung von Christeller zu der Ostitis fibrosa zu rechnen ist, und zwar zu der senilen hyperostotischen Form. Bekanntlich lassen sich mikroskopisch-anatomisch keine deutlichen Unterschiede zwischen der Pagetschen und der Recklinghausenschen Erkrankung nachweisen. Wie auch in anderen Fällen ist bei dieser hyperostotischen senilen Form mehr die Diaphyse befallen, während bei der hypostotischen Ostitis fibrosa, die röntgenologisch sich durch Zystenbildung auszeichnet, in der Mehrzahl der Fälle die Epiphysen befallen werden. Außerdem tritt die letztere Form auch häufiger multipel auf, was bei der Pagetschen Erkrankung nicht der Fall zu sein pflegt. Interessant ist, daß der Vater des Kranken an einem Karzinom gestorben ist, wie auch sonst in der Literatur bekannt ist, daß in der Antezedenz maligne Geschwülste vorgekommen sind. Irgendeine Veränderung an den Epithelkörperchen, wie sie z. B. Sauer beobachtet hat, wie auch andere endokrine Störungen konnten nicht nachgewiesen werden. Eine ausgesprochene Arteriosklerose war weder im Gesamtorganismus, noch an dem erkrankten Bein nachweisbar, ebensowenig wie Ernährungsstörungen der rechten unteren Extremität. Der Patient wurde mit Röntgenstrahlen bestrahlt, und zwar in vier Sitzungen auf jeden Teil des erkrankten Knochens insgesamt je eine HED. Der Erfolg war ein sehr eklatanter, die Schmerzen verschwanden schon nach den ersten beiden Bestrahlungen, Patient kann jetzt vier Wochen nach der Bestrahlung beschwerdefrei umhergehen, außerdem ist der Umfang geringer geworden und die Tibia im ganzen etwas schlanker. Die Wassermannsche Reaktion war, wie auch in den anderen Fällen von Ostitis fibrosa, negativ. **e) Über Rippenanomalien.** 1. Es wird zunächst eine Platte von Halsrippe demonstriert und kurz auf die verschiedenen Formen der echten und unechten Halsrippen sowie deren Folgeerscheinungen hingewiesen. Meistens sind die Halsrippen Nebenbefunde, wie auch in diesem Falle. 2. Werden zwei Platten von Gabelrippen demonstriert (Luschkasche Varietät). Auf der einen Platte befand sich die Gabelung an der 5. rechten Rippe, im anderen Fälle an der 4. rechten und der 6. linken Rippe. 3. Demonstration der Cruveilhierschen Anomalie. Es bestand auf der linken Thoraxseite eine knöcherne Verbindung der 3. und 4. Rippe an ihrem hinteren Teile, und dadurch Verbiegung der 4. Rippe nach oben, so daß der 4. linke Inter-

Digitized by Google

kostalraum die doppelte Breite wie die übrigen Interkostalräume aufwies. Gleichzeitig fehlten die Wirbelbögen vom 9. B.-W. bis zum 2. L.-W. und vom 5. L.-W. bis zum 3. S.-W. Die Aufnahme stammte von einem Kind von zwei Jahren, bei dem zwei große Meningozelensäcke bestanden (häufig auch verbunden mit Bettnässen). 4. Werden mehrere Platten von unvollkommener Serbscher Deformität demonstriert. Es bestanden bei diesen Patienten eine sehr starke Annäherung der 2. Rippe an die 1., der verknöcherte Rippenknorpel der 2. Rippe ging am Sternum direkt in den der 1. Rippe über. Das Wesentliche und Interessante an diesen Platten ist, worauf K. besonders hinweist, daß in diesen Fällen es zu deutlicher, zum Teil mehrfacher Gelenkbildung im verknöcherten Knorpel der 1. Rippe gekommen war, wodurch wahrscheinlich eine bessere Ventilationsmöglichkeit der Lungenspitzen durch den Organismus selbst geschaffen wird. 5. Demonstration einer Platte mit Gelenkbildung in der 1. Rippe selbst bei Bestehen von geringen alten zirrhotischen Veränderungen beiderseits.

Aussprache: Naegeli berichtet über einen Fall ausgedehnter Rippensynostosen bei gleichzeitiger multipler Keilwirbelbildung. Zur Frage der Halsrippen führt er aus dem Material der Garrèschen Klinik zwei Fälle an, die von einem besonderen Interesse sind. 1. Halsrippen rechts am 5., 6., 7., links am 6. und 7. Halswirbel als Zufallsbefund bei gleichzeitiger Mißbildung an beiden Vorderarmen. 2. Fraktur einer mit 1. Rippe artikulierenden rechten Halsrippe im Anschluß an Partus bei 25jähriger Frau, und dadurch Auslösung von Sensibilitätsstörungen im Arm und Atrophie der kleinen Handmuskeln. Heilung durch operative Entfernung der frakturierten Halsrippe, die, wie im Röntgenbild schon zu erkennen, noch einen Fortsatz nach oben in die Muskulatur aufwies.

Käding: **Divertikelbildung an der Gastroenterostomiestelle.** Es werden zwei Aufnahmen von einem 33jährigen Patienten demonstriert, der seit seinem 16. Lebensjahre an Magenbeschwerden litt. Im Jahre 1907 deswegen Gastroenterostomie. In den letzten Jahren ständig wieder dieselben Beschwerden, hat häufiger Blut im Stuhlgang bemerkt. Bei der Röntgendurchleuchtung fiel auf, daß der Kontrastbrei zunächst glatt die Gastroentero passierte, bei weiterer Füllung jedoch ein leichter Spasmus an der Gastroentero eintrat. Die Gastroentero befindet sich an der Hinterwand des Magens, es bildet sich bei weiterer Füllung eine halbapfelgroße, ektatische Ausbuchtung neben dem Magen an der Gastroenterostomiestelle, die jedoch nicht ständig in derselben Größe bestehen bleibt. Nach zwei Stunden ist hier noch ein kleiner Rest sichtbar. Die Aufnahme ergibt ebenfalls bei nochmaliger Füllung nach 2½ Stunden wiederum eine schüsselförmige Ausbuchtung an der Gastroenterostomiestelle. In dieser Gegend ist das Kolon auf der Aufnahme nach 7 Stunden auch nur ungleichmäßig gefüllt (Perikolitis). Der Fall wird in Parallele gesetzt zu der Veröffentlichung von Walter. Es dürfte sich hier wohl um eine Verdünnung der Wand mit funktioneller Divertikelbildung handeln, da die Größe des Divertikels ziemlichen Schwankungen unterworfen ist.

Aussprache: Käding (Schlußwort): Bei dem Mann mit der Ostitis fibrosa hat sicherlich keine Lues vorgelegen. Es wird aber auch, falls die Röntgenbestrahlung auf die Dauer nicht wirken sollte, Jodkali therapeutisch zu verwenden sein. Veränderungen an der Hypophyse sind bei der hyperostotischen Form wohl kaum zu erwarten und dürften sich eher bei der hypostotischen Form zeigen, da diese Erkrankung in der Mehrzahl in das Pubertätsalter oder doch wenigstens in den Beginn der zwanziger Jahre hineinfällt, ein Alter, in dem das Wachstum also noch nicht abgeschlossen ist.

Hamburger Röntgengesellschaft.

Vorsitzender: Prof. Haenisch.

Sitzung am 10. April 1924.

Prof. Holthusen: **Referat über die Beziehungen zwischen Strahlen und Stoffwechsel.** Die Kenntnis des Stoffwechseleinflusses auf die Strahlenempfindlichkeit und der Beeinflussung des Stoffwechsels durch strahlende Energie sind für die Frage, ob, wie vielfach behauptet, die energieliefernden Reaktionen den Angriffspunkt der Strahlen darstellen, von entscheidender Bedeutung. Unterscheidet man zwischen Energiewechsel und Baustoffwechsel (Formwechsel), so sprechen die bisherigen experimentellen Ergebnisse dafür, daß die Radiosensibilität weder beim ultravioletten Licht, noch bei den Röntgenstrahlen von der Größe des Energieumsatzes beeinflußt wird. Wenn die gegenteilige Auffassung vielfach in der Literatur vertreten wird, so liegen bündige Beweise für sie nicht vor, da in den scheinbar beweisenden Fällen der Einfluß zahlreicher anderer, gleichzeitig mit der Änderung der Stoffwechselgröße mitveränderter Faktoren nicht genügend berücksichtigt wurde. An Askariseiern in der Entwicklung konnte vom Referenten gezeigt werden, daß die Ausschaltung gesteigerter Wachstumsprozesse, die gleichzeitig mit der durch Temperaturer-

Digitized by Google

höhung erzielten Stoffwechselsteigerung einherging, die empfindlichkeitssteigernde Wirkung der Temperatur in Wegfall kommen läßt, als Beweis dafür, daß es die zum Wachstum führenden Stoffwechselreaktionen, mit anderen Worten die Baustoffwechselreaktionen sind, deren Zunahme die Strahlenempfindlichkeit erhöht.

Weniger eindeutig sind bisher die Resultate über den Einfluß der Strahlen auf den Zellstoffwechsel, insbesondere die Atmung und Gärung als die für den Energiebedarf der Zelle in Betracht kommenden Reaktionen. Während beim Licht von verschiedenen Seiten (Bering und Meyer) Zunahme der Oxydationen durch Bestrahlung erzielt wurde, sahen andere Autoren keinen deutlichen Einfluß. Für die Röntgenstrahlen stehen sich die Anschauungen ebenfalls gegenüber, doch wurde in den zuverlässigsten Versuchen (Wels) ein Einfluß auf die Atemgröße auch bei größten Dosen und selbst dann nicht gefunden, wenn die betreffende Dosis eine erhebliche, im weiteren Verlauf sich manifestierende Zellschädigung herbeigeführt hatte. Gerade diese letzten Ergebnisse lassen den Angriffspunkt der Strahlen anderswo als an den energieliefernden Reaktionen vermuten.

Wiener Röntgengesellschaft.

Sitzung am 7. April 1924.

1. Kriser berichtet über eine **Behandlungsmethode der Teleangiektasien** nach Wirz von der Klinik Zumbusch in München: Nach vorheriger Anästhesierung der Haut auf iontophoretischem Wege werden mit einer feinen Kaustiknadel durch Antupfen die einzelnen Gefäße zur Koagulation gebracht. An zwei Patienten mit teleangiektatisch veränderter Haut nach Röntgenbestrahlung wird der ausgezeichnete kosmetische Erfolg dieser Behandlungsmethode gezeigt. (Erscheint ausführlich a. a. St.)

Aussprache: Pordes, Holzknecht.

2. Palugyay: **Über die Zulässigkeit der Probeexzision bei malignen Neubildungen.** Die Röntgenologie hat im Kampfe gegen die bösartigen Neubildungen nicht nur die wirksame Anwendungsweise der Röntgenstrahlen zu erforschen, sondern auch alle Faktoren zu berücksichtigen, welche die Widerstandsfähigkeit des Körpers heben bzw. schädigen können. Zu den Faktoren, welche die Widerstandskraft des Organismus schädigen und eine Propagation des Tumors veranlassen können, gehören außer interkurrenten Erkrankungen vor allem Traumen. Die Probeexzision stellt eine Art von Trauma dar und ist dann besonders gefährlich, wenn die Gewinnung des Untersuchungsmateriales mit der Durchtrennung gesunden Gewebes verbunden ist, wogegen die Exzision bei oberflächlich gelegenen Tumoren keine Schädigung gesunden Gewebes bewirkt. Besprechung der einschlägigen Literatur und Demonstration eigener Fälle, welche dartun, daß die Probeexzision zur Metastasenbildung Anlaß geben kann.

Aussprache: Kriser, Nather, Holzknecht, Czepa, Sgalitzer, Schüller, Pordes, Haudek, Sedlmayer, Freund.

3. Goalvin (Amerika) a. G.: **Die röntgenologische Darstellung des Canalis nervi optici.** (Erschien ausführlich in den „Fortschr.".)

4. Mayer: **Demonstration interessanter Röntgenbilder** (je ein Fall von Osteosarkom, Melanosarkom) (mit anatom. Präparat), Hämangiom des Knochens (operat. verifiz.) und von multiplen paraartikulären Chondromen.

Sitzung am 5. Mai 1924.

1. Lenk demonstriert einen Fall von **hochsitzendem Ösophaguskarzinom,** bei dem es zu einem Einlaufen des Kontrastmittels in die Luftwege direkt aus der Mundhöhle kam, bevor noch eine nennenswerte Menge in die Speiseröhre gelangte. Perforation und Überlaufen war also auszuschließen. Fehlen von Hustenreiz sprach für Anästhesie des Larynx. Kein Defekt oder Lähmung der Epiglottis. L. sieht die Anästhesie als Ursache des Verschluckens an. Sie ist höchstwahrscheinlich durch die Vagi teilweise komprimierende Drüsenmetastasen erzeugt (wie im Falle Gütig); L. berichtet über interessante Beobachtungen an dem Falle in betreff Füllungs- und Ausstoßungsmodus.

Aussprache: Schwarz macht auf die merkwürdige Tatsache aufmerksam, daß solche Patienten nicht an Aspirationspneumonie zugrunde gehen. Er hat ähnliche Fälle beobachtet und in seinem Lehrbuch (herausgegeben von Schittenhelm, Verlag Springer) dies durch die Annahme allmählicher Gewöhnung der Bronchialschleimhaut und den guten Hustenreflex erklärt. In der Narkose, wo weder Gewöhnung noch Hustenreflex vorliege, komme es zu Aspirationspneumonie. Das Überlaufen in die Trachea und die Bronchien haben in einem von einem Franzosen beschriebenen Falle momentanen Exitus an Erstickung zur Folge gehabt. Daher lasse man prinzipiell an-

Digitized by Google

fänglich nur schluckweise trinken. Der betreffende Patient wollte dem Untersucher gefällig sein und stürzte das ganze Glas in einem Zuge hinunter.

Weitere Aussprache: Sgalitzer, Fleischner, Hitzenberger, Orator.

2. Plaut (Leipzig) berichtet auf Grund eines Materials von zirka 1500 Röntgenaufnahmen des Vorderarmes und Unterschenkels mit ihren Nachbargelenken über den **Einfluß der Rachitis auf die Bildung von Knochenkernen,** die bereits vor Beginn der Erkrankung vorhanden waren, und auf solche, welche erst nach diesem Zeitpunkte normalerweise zu erscheinen pflegen. Unter Vorführung von Diapositivserien weist er nach, daß:

1. bei leichter Rachitis die Knochenkerne röntgenologisch wie beim Gesunden auftreten, denn die Kalkeinlagerung ist in diesen Fällen nicht aufgehoben, sondern nur vermindert.

2. Im floriden Stadium jeder schwereren Rachitis werden keine neuen Knochenkerne im Röntgenbild nachweisbar. Ihr Erscheinen verzögert sich also. Diese Verzögerung in der Knochenkernbildung ist aber nur eine scheinbare, sie ist vorgetäuscht, weil die neuangelegten kalklosen Knochenkerne sich vom umgebenden Knorpel röntgenographisch nicht unterscheiden lassen. Der nur scheinbare Charakter dieser Verzögerung geht röntgenographisch aus der Größe hervor, welche die Knochenkerne schon in kürzester Zeit nach Einsetzen der antirachitischen Therapie, wobei es zur reparatorischen Kalkeinlagerung kommt, erreichen.

3. Nur in etwa der Hälfte derjenigen Fälle, die bei einer schweren Rachitis in der allgemeinen Körperentwicklung (Gewicht und Länge bzw. Sitzhöhe) stark zurückgeblieben sind, läßt sich eine tatsächliche Verzögerung in der Knochenkernbildung nachweisen. Dabei werden mit einer erheblichen Verspätung — die ein Jahr betragen kann —, im Gegensatz zu den großen Kernen, die nur scheinbar verzögert auftreten, etwa hirse- oder hanfkorngroße Ossifikationszentren röntgenologisch sichtbar. (Erscheint ausführlich in der Zschr. f. Kindhlk.)

Sitzung am 3. Juni 1924.

1. Lenk demonstriert:

1. Einen Fall, bei dem klinisch **Mediastinaltumor** diagnostiziert wurde. Die Durchleuchtung zeigte außer einer Schattenbildung im hinteren Mediastinum eine starke, gleichmäßige Verschmälerung eines Interkostalraumes mitten zwischen normal weiten. Dieses Symptom sprach trotz Fehlens klinischer Hinweise für eine Wirbeldestruktion, womit der pathologische Schatten als kalter Abszeß der Wirbelsäule gedeutet war. Die jetzt gemachte Wirbelaufnahme bestätigt die Diagnose Spondylitis, die Obduktion den kalten Abszeß. Verschmälerung eines Interkostalraumes zwischen normalen kann also in Fällen, bei denen keine primäre Indikation zur Wirbelaufnahme vorliegt, auf die Wirbelerkrankung aufmerksam machen;

2. einen diagnostisch anfangs schwierigen Fall von Verdunkelung des rechten oberen Lungenfeldes, bei dem eine genaue Analyse die Diagnose Oberlappenrandinfiltration mit wandständig abgesacktem Exsudat ermöglichte. Das Resultat einer probatorischen Bestrahlung klärte den Infiltrationsprozeß als Bronchus-Ca. mit begleitender Pneumonie. L. kündigt einen ausführlichen Bericht über die Verwertung röntgentherapeutischer Effekte für diagnostische Zwecke an.

Aussprache: Haudek.

2. Borak und Goldhammer berichten über den Füllungs- und Ausbreitungsmodus einer **schattengebenden Flüssigkeit (Jodkali) nach Injektion in verschiedene Gelenke** an menschlichen Leichen und an einem lebenden Hunde. Die Untersuchungen werfen Licht auf die Entstehungsart typisch lokalisierter Knochenherde, ferner der Periostitiden und schließlich der akuten Knochenatrophie in der Umgebung eines erkrankten Gelenkes. (Erscheint ausführlich a. a. O.)

Aussprache: Fleischner, Holzknecht, Haudek, Pordes, Mayer.

3. Sgalitzer: **Zur Röntgendiagnose der Tracheomalazie.** Die Erweichung der Luftröhrenknorpel gibt wegen der Gefahr des Erstickungstodes eine strikte Indikation für einen operativen Eingriff. Malazische Luftröhrenveränderungen sind aus der abnorm starken Erweiterung des Luftröhrenlumens bei intratrachealer Drucksteigerung (Valsavascher Versuch) und einer abnorm starken Einengung bei intratrachealer Drucksenkung (Müllerscher Versuch) zu erkennen. Schwerere Fälle werden bereits bei der Durchleuchtung aus einer abnorm starken Erweiterung bei der momentanen Drucksteigerung infolge eines Hustenstoßes und abnorm starker Lumenverengerung bei momentaner Drucksenkung infolge einer ganz kurzen Inspiration durch die Nase zu erkennen sein. (Hitzenbergers Modifikation des Müllerschen Versuches.) Ausführlich in Fortschr. d. Röntgenstr., Bd. XXXII, H. 3/4.

Aussprache: Fleischner, Holzknecht.

Digitized by Google

Verein deutscher Ärzte in Prag.

Sitzung am 21. März 1924.

Fr. Kraus: **Neue Gesichtspunkte in der Behandlung peripherer Neuritiden und Lähmungen.** Der Vortr. berichtet an Hand von lebendem Material und Lichtbildern über tierexperimentelle Versuche, die er an peripher durchschnittenen Nn. ischiadici von Kaninchen am deutschen physiologischen Institute in Prag ausgeführt hat. Es handelt sich dabei darum, der Frage bezüglich der Regeneration des pripheren Nerven unter Röntgen- und Diathermieinfluß näherzukommen. Die ausführliche Veröffentlichung wird nach Abschluß der experimentellen Untersuchung seinerzeit erfolgen.

Aussprache: M. H. Fischer demonstriert an den Versuchstieren eine von R. Magnus beschriebene Bogengangsreaktion (Zehenspreizen bei Progressivbewegungen), die sich zur Prüfung der wiederkehrenden Motilität besonders gut und einwandfrei eignet, erörtert die physiologischen Grundlagen der Experimente und weist schließlich auf die Bedeutung der Ergebnisse für die Behandlung peripherer Lähmungen hin. Angeschlossen werden einige Ausführungen über trophische Nervenfunktionen.

Sitzung am 4 April 1924.

Hilgenreiner: **Kleinapfelgroßes Osteom an der Vorderseite des Sprunggelenkes nach malleolarer Flexionsfraktur der Tibia.** Demonstration des durch die Operation gewonnenen Präparates und der Skiagramme vor und nach der Operation (erscheint ausführlich im Zbl. f. Chir.).

Sitzung am 2. Mai 1924.

Rud. Fischl zeigt einen **sechsmonatigen kongenitalluetischen Säugling,** der in seinen ersten Lebenswochen mit einem syphilitischen Frühexanthem in klinischer Behandlung stand und jetzt mit einem Rezidiv seiner Lues aufgenommen wurde. Das Kind bot außer diesem auch eine Vergrößerung des Schädels mit starker Dilatation der Venen und mächtiger Vortreibung der Stirn, Sattelnase und beiderseitigem Exophthalmus dar. Die Stirnaffektion wurde im ersten Augenblick für eine sogenannte Olympierstirne gehalten; doch erwies sich der Knochen bei der Betastung als ganz weich und eindrückbar, so daß eine Kraniotabes von ganz ungewöhnter Lokalisation vorlag, wie sie F. selbst noch nie gesehen hat und die auch in der Literatur nicht beschrieben ist. Weiter zeigte das Kind eine lähmungsartige Schwäche des r. Armes, gegen deren Auffassung als Parotsche Osteochondritis einerseits das Alter des Individuums, andererseits der Rezidivcharakter seiner Lues sowie schließlich das Röntgenbild sprachen, welch letzteres den Befund rachitischer Veränderungen an den Epiphysen der Vorderarmknochen aufwies. Unter den Augen F.s trat nun bei dem Kinde ganz plötzlich eine sehr schmerzhafte, spindelförmige Schwellung in der Mitte des r. Oberarmes auf, die auf der Röntgenplatte eine Abhebung des Periostes zeigte. Gegen die luetische Natur derselben sprach die plötzliche Entstehung sowie die große Schmerzhaftigkeit, welche Momente auch gegen eine rachitische Infraktion verwertet werden konnten, zumal auch das Skiagramm nicht in diesem Sinne zu deuten war. So nimmt denn F. eine Barlowerkrankung an, obwohl die Suche nach Erythrocyturia minima im Harn erfolglos blieb. Der prompte Erfolg der Vitaminzufuhr in bezug auf die Schmerzhaftigkeit der Knochenschwellung scheint auch in diesem Sinne zu sprechen.

Aussprache: Altschul glaubt nach dem gezeigten Röntgenbilde, daß es sich doch um eine Fraktur mit Kallusbildung handelt. An den Epiphysen der Vorderarmknochen sind ausgesprochen rachitische Veränderungen vorhanden. Leider liegen keine Schädelbilder vor.

R. Jaksch-Wartenhorst: **Zur Kenntnis der Huppert-Kahlerschen Krankheit.** Demonstration des Falles mit Bence-Jonesschem Eiweißkörper.

Herrnheiser zeigt die Röntgenbilder des vorgestellten Falles: Zum Teil an den Rippen die charakteristischen, wie mit dem Locheisen ausgestanzten Aufhellungen, zum Teil gröbere Destruktionen. Das Sternum fast völlig durch Tumor substituiert, stellenweise stark vorgetrieben, die Kortikalis an einzelnen Stellen durchbrochen. Auch an den unteren Rippen der rechten Seite sehr ausgedehnte Veränderungen, die 12. Rippe fast vollkommen ausgelöscht. Spontanfraktur der 6. und 7. Rippe. Am Schädel keine Destruktion, sondern Hyperostose. Bisheriger Erfolg der Röntgentherapie: Nachlassen der Beschwerden.

Sitzung am 9. Mai 1924.

O. Pötzl: **Operierter Tumor des linken Scheitellappens. Rückbildung einer Apraxie.** Bericht über einen gemeinsam mit F. Stein (Teplitz) beobachteten Fall (42jähr. Frau). Ref. hat die Anschauungen hier angewendet, die er gemeinsam mit Klein für die Lokalisation der Apraxie vom Scheitellappentypus hier vorgetragen hat. Ref. nahm eine direkte Schädigung des Interparietal-

Digitized by Google

streifens an, d. h. des Hirngebietes dorsal und ventral von der Interparietalfurche samt tiefem Mark und samt den dieses Hirngebiet durchziehenden, sowohl aus dem oberen wie aus dem unteren Scheitellappen stammenden Balkenbahnen. Der ausgeprägten Tastlähmung wegen wurde eine lokale Wirkung im Bereiche des vorderen Drittels des Interparietalstreifens angenommen, es wurde also die Trepanation in der Ausdehnung eines handflächengroßen Lappens beschlossen, der nach vorn durch die Zentralfurche, nach hinten nahe der Gegend des Okzipitalpols, medianwärts durch die Mantelkante, lateralwärts durch eine zirka 1 cm oberhalb des Tentoriumansatzes ziehende Linie zu begrenzen war. Schloffer fand genau an der erwarteten Stelle, d. h. reichlich 2 cm nach rückwärts von der Zentralfurche, gut 2,5 cm von der Mantelkante nach abwärts, eine höchstens talergroße Stelle, in der die Dura mit den Leptomeningen und Hirn verwachsen war. In der nächsten Umgebung dieser Stelle war das Gewebe braunrot verfärbt. Schloffer exzidierte das veränderte Gebiet, das sich vom Hirngewebe nicht sondern ließ: unterhalb der Exzisionsstelle fanden sich nekrotische Partien, die anscheinend dem Hirngewebe selbst angehörten und unbekannt weit in die Tiefe zu gehen schienen. Man mußte im Zweifel sein, ob es sich um eine Erweichung oder um einen Tumor handelt. Die histologische Untersuchung des exzidierten, höchstens die Größe einer kleineren Taschenuhr erreichenden Gewebstückes (Ghon und Terplan) ergab mit Sicherheit ein metaplastisches Gliom (sogenanntes Gliosarkom) mit Nekrosen in den unteren Partien. Rascher Rückgang der Erscheinung.

Aussprache: Schloffer: Wir fanden bei der Operation den Herd gerade unter der Mitte des aufgeklappten Knochendeckels an der von Pötzl vermuteten Stelle. Die Dura war dort im Umfange eines Markstückes mit der Hirnoberfläche verwachsen; sie wurde mitsamt den daruntergelegenen veränderten Hirnpartien ausgeschnitten. Danach sah man in eine etwa kleinnußgroße Höhle hinein, die den Eindruck einer Erweichungshöhle machte. Es blieb unentschieden, ob es sich nur um einen Erweichungsherd handelte oder um einen oberflächlichen Tumor mit darunterliegendem Erweichungsherd. Der Boden der Höhle wurde stehen gelassen, teils weil er gar nicht den Eindruck von Tumorgewebe erweckte, teils weil seine Exzision wohl zur Eröffnung des Seitenventrikels geführt hätte. Da die histologische Untersuchung die der Dura anhaftende Partie als heterotypischen Tumor erwies und die Möglichkeit nicht ganz ausgeschlossen werden kann, daß in dem zurückgelassenen Teil der Höhlenwand noch Reste des Tumors liegen, wird jetzt eine Röntgenbestrahlung durchgeführt werden. — Altschul: Ich möchte zu der Frage der Röntgenbestrahlung dieses Falles Stellung nehmen. Bevor wir an dieselbe schreiten, müssen wir uns über zwei Punkte klar werden: Was können wir schaden und was können wir nutzen? Durch Tierexperimente ist nachgewiesen worden, daß nach Bestrahlung des Gehirnes keine wesentlichen Änderungen entstehen. Wenn man auch die Ergebnisse des Tierexperimentes nicht ohne weiteres auf den Menschen übertragen kann, so kann man doch, durch klinische Erfahrungen bestärkt, annehmen, daß gesunde Hirnsubstanz durch Röntgenstrahlen nicht geschädigt wird. Allerdings muß man bei Intensivbestrahlungen, wie sie in diesem Falle nötig sind, mit einer Schädigung der Gefäße rechnen, die zu Hyperämie (Änderung des Hirndruckes) oder auch zu Blutextravasaten führen können. Dieser geringen Schädigungsmöglichkeit steht eine ganze Reihe von Berichten über günstige Beeinflussung von Hirntumoren gegenüber; z. B. von Parrisius, Jüngling, Sänger, Pancost u. a. Nordentoft berichtet über 18 Fälle, bei denen er neunmal wenigstens eine vorläufige Heilung erzielt hat. Es erscheint der Versuch einer Bestrahlung in dem vorgestellten Falle berechtigt. — O. Pötzl (Schlußwort): Auch Ref. hält den Fall für besonders geeignet zur Bestrahlung, hat aber die erste Bestrahlung verschoben, um Veränderungen des gegenwärtigen Bildes vor der Demonstration zu vermeiden. Ref. meint in Übereinstimmung mit den Anschauungen A. Picks, daß die ganze Konvexität des Scheitelhirnhautlappens Beziehungen zur Orientierung am eigenen Körper habe und hält den Interparietalstreifen nur für einen besonders wichtigen Anteil eines noch klarzustellenden Hirnapparates. Der Befund enthält nach dieser Richtung hin keinen Widerspruch gegen die Anschauungen A. Picks, sondern nur eine Ergänzung dieser Anschauungen in Einzelheiten.

Sitzung am 13. Juni 1924.

G. Herrmann berichtet über die **Subokzipitalpunktion** (Punktion der Cisterna magna nach Ayer) und die von Sicard und Forestieri angegebene **Methode der Injektion von Lipiodol** (40% Jodöl) zum Zwecke der röntgenologischen Darstellung vom Verschluß des Wirbelkanals bei Tumoren. Besprechung der Vorteile für die Höhendiagnostik: Zur Bestimmung der oberen Grenze der Rückenmarktumoren ist das Verfahren unerläßlich. Besprechung der Gefahren: 1. Durch die Punktion selbst wird nur ganz ausnahmsweise eine Gefahr bedingt. Hinweis auf den einzigen darüber bekanntgewordenen Fall Pfisters (M.m.W. 1924, S. 603), der bei einem Falle vorübergehende schwere Atemstörungen sah. 2. Die von den übrigen Autoren geschilderten Beschwerden nach der Lipiodolinjektion (Kopf- und Nackenschmerzen und Temperatursteigerungen durch mehrere Tage) sind unter anderem durch eine ähnliche reaktive Entzündung bedingt, wie ich sie als Folge der Luft-

Digitized by Google

einblasung nachgewiesen habe. In einem Falle von Verdacht eines Verschlusses durch chronische Meningomyelitis luetica erzeugte die Methode eine vorübergehende starke Verschlimmerung mit Temperaturerhöhung und hochgradiger Zellvermehrung im Liquor (3000).

Reiser zeigt die an zwei Fällen mit dieser Methode gewonnenen Röntgenbilder. Im ersten Falle handelt es sich um einen Rückenmarktumor mit Verschluß des Wirbelkanals in der Höhe des 4. Brustwirbels (durch Operation verifiziert), im zweiten um eine Meningomyelitis luetica mit Versuch, den Stichkanal röntgenologisch darzustellen.

Aussprache: O. Sittig weist auf die Schwierigkeit der Höhendiagnose bei Rückenmarktumoren hin. In einem Falle eigener Beobachtung mußte man nach dem Ort der ganz konstanten, charakteristischen Schmerzen einen höheren Sitz des Tumors annehmen, als dem Befunde bei der Operation entsprach (Geh. Rat Fedor Krause, Berlin). Prof. Cassirer hatte mit Rücksicht auf das Vorhandensein des oberen und Fehlen des unteren Bauchreflexes den Tumor nach D_{10} lokalisiert. Die auf einen höheren Sitz hinweisenden Erscheinungen sind durch Liquorstauung oberhalb des Tumors zu erklären. — L. Fischl: Den Nichtneurologen werden, um sich eine Vorstellung von der Injektion zu machen, folgende Fragen interessieren: Wo sticht man ein? Wie tief sticht man ein? Hat Injektionsflüssigkeit eine beliebige Temperatur oder Körperwärme? Ich glaube wohl, daß die kalte Injektion reizend wirken kann.

Sitzung am 28. Juni 1924.

O. Laufer: **Pleuritis costomediastinalis posterior.** Aus dem Komplex der mediastinalen Pleuritiden, deren Symptome von französischen Klinikern eingehend erörtert worden sind, hat Herrnheiser nach röntgenologischen Beobachtungen von Schwarten nach derartigen Ergüssen den Begriff der Pleuritis costomediastinalis (anterior und posterior) herausgehoben: also Exsudatbildungen nicht im eigentlichen mediastinalen Pleuraraume, sondern entsprechend der Umbiegungsstelle der Pleura mediastinalis in die Pl. costalis. Der vorgestellte Fall betrifft ein 19jähr. Mädchen, das seit März d. J. in Beobachtung des Vortr. steht. Damals bestand seit drei Wochen Bruststechen, Husten und Auswurf, subfebrile Temperaturen, allgemeine Schwäche. Pat. mit Tuberkulose belastet (zwei Brüder des Vaters an Tbc. gestorben, ein Bruder der Pat. wegen Bronchialdrüsenaffektion seinerzeit in Behandlung des Vortr.). Lungenbefund: Neben beiderseitiger Spitzendämpfung mit Einschränkung der Krönigschen Felder Dämpfung über dem r. Unterlappen mit hochbronchialem Atmen und dichtem hochkonsonierendem Knisterrasseln, letzteres in abnehmender Dichtigkeit bis gegen die Spitzen zu hörbar. Links ad basim die gleichen Veränderungen in abgeschwächtem Maße. Tuberkelbazillen in mäßig reichlichem, rein eitrigem Sputum mehrmals negativ. Intrakutanreaktion mit 0,0001 A.T.K. (nach der Genesung) positiv. Blutbefund: 15 000 Leukozyten, davon polynukleäre 62%, Lymphozyten 31%, erstere mit ausgesprochener Linksverschiebung. Es wurde somit zunächst ein Infiltrationsprozeß im rechten (vielleicht auch linken) Unterlappen angenommen. Gewöhnliche kroupöse Pneumonie schied wegen der mangelnden akuten Erscheinungen aus. Am ehesten war an die von Bard-W. Neumann beschriebene Tuberculosis congestiva zu denken, eine Rudimentärform der käsigen Pneumonie mit günstiger Prognose. Aber auch diese war gleichfalls wegen des hier um so viel milderen Verlaufes auszuschließen. Ebenso kam einer der selteneren Infiltrationsprozesse kaum in Frage. Die Röntgenuntersuchung ergab nun überraschenderweise einen dreieckigen, paravertebralen, dem Zwerchfell rechts aufsitzenden Schatten, den Dr. Herrnheiser als hinteren rechtsseitigen kostomediastinalen Erguß deutete. Die Erscheinungen klangen allmählich ab: zurzeit ist Pat. geheilt; es bestand bloß r. h. basal etwas Schallverkürzung mit leicht abgeschwächtem Atmen. Aus äußeren Gründen mußte eine Probepunktion unterbleiben; doch ergibt, von allem anderen abgesehen, der Vergleich des damaligen mit dem jetzigen normalen Röntgenbild, daß es sich offenbar um ein seröses Exsudat auf tuberkulöser Basis gehandelt hat. Basierend auf den Symptomen dieses Falles wird versucht, eine Symptomatologie der in Rede stehenden Pleuritisform, die klinisch bisher nicht abgesondert wurde, zu geben.

Aussprache: Herrnheiser: Röntgenologisch bandförmiger, homogener, paravertebraler Schatten mit scharfer Lateralkontur, nach oben sich verjüngend und an Intensität abnehmend. Deutliche, mit dem Zwerchfell gleichsinnige, respiratorische Verschieblichkeit desselben. Nach dem Ergebnis orientierender Lokalisationsbestimmungen ist das Substrat des Schattens nahe der hinteren Thoraxwand in der Gegend des unteren medialen Winkels des rechten Thoraxraumes zu suchen. Hauptfrage: Intrapulmonal oder extrapulmonal (im Pleuraspalt) gelegen. Als intrapulmonaler Prozeß kam nur — da Tumor, Infarkt usw. auszuschließen — spezifisches oder unspezifisches Infiltrat in Frage. Bei Lungeninfiltraten findet sich eine scharfe lineare Schattengrenze nur bei Ausbreitung an der Grenzfläche eines Lungenlappens, und nur, wenn diese Fläche von den Strahlen tangential getroffen wird (marginale Infiltrate, vgl. Fleischner). Im vorgestellten Falle spricht die scharfe laterale Schattengrenze gegen Infiltrat, da an der genannten Lokalisation normaler-

Digitized by Google

weise kein entsprechender Lappenspalt vorhanden. Annahme abnormer Lappung erscheint gezwungen. Vorkommen einer solchen an dieser Stelle ist Vortr. nicht bekannt. Als extrapleuraler Prozeß kam Erguß oder dicke Schwarte an der hinteren Umschlagstelle der Pl. costalis in die Pl. mediastinalis (Sinus costomediastinalis posterior) in Frage. Ein die Pleurablätter auseinanderdrängender Erguß könnte als paravertebraler Schatten zutage treten, infolge seiner durch die Lungenfläche gebildeten äußeren Begrenzung scharf konturiert sein und daher das Bild erklären. Bei dicken Schwarten in dieser Gegend (hintere kostomediastinale Schwarten) jedoch das gleiche Sagittalbild. Differenzierung durch schräge und Frontaluntersuchung. Der Erguß gibt infolge größerer Schichtdicke — im Gegensatz zu den k.m. Schwarten — deutliche Schatten. Im vorgestellten Falle im Schrägbild deutlicher Dreieckschatten, hauptsächlich im Bereiche des Sinus, wenig im eigentlichen Mediastinalspalt. Vorschlag, derartige nach Analogie der k.m. Schwarten ebenfalls als „kostomediastinal" von rein mediastinalen Flüssigkeitsabsackungen abzutrennen. Im ersten vom Vortr. beobachteten Falle durch Probepunktion und Operation verifiziertes Empyem. Im vorgestellten Falle spricht wohl der weitere Verlauf, das Schwinden des Schattens innerhalb einiger Wochen bis auf einen ganz zarten Schleier und geringe Beweglichkeitseinschränkung des medialsten Zwerchfellabschnittes, für Erguß.

E. Weiser: Wie Laufer richtig bemerkt, ist die rückwärts gelegene Pleuritis costomediastinalis entschieden sehr selten. Ihre vordere Lokalisation ist hingegen nicht so selten. Sie kommt entweder isoliert oder als Begleiterscheinung einer gewöhnlichen lateralen Pleuritis vor. Der Anteil der letzteren kann hierbei sehr schwanken. Die kostomediastinale Pleuritis gibt, wie bekannt, einen Dämpfungsbezirk längs der rechten Herzgrenze, ähnlich wie er bei Perikarditis vorkommt. Während aber bei perikardialen Ergüssen die Grenze der Dämpfung gewöhnlich scharf ist, geht bei Pleuritis costomediastinalis die absolute Dämpfung allmählich über einen relativen Dämpfungsbezirk in den vollen Lungenschall über. Dies ist offenbar durch ein Übergreifen des exsudativen Prozesses von der medialen Fläche auf die vordere Fläche der Pleura bedingt. Dieses Phänomen kann differentialdiagnostisch verwertet werden.

Egon Reiser: **Wie bestrahlt man große Flächen intensiv und gleichmäßig mit Röntgenstrahlen, ohne unökonomisch zu werden und ohne komplette Raine zu lassen?** Um eine große Fläche mit Röntgenstrahlen gleichmäßig zu belegen, muß man entweder große Fokushautabstände (F.H.A.) wählen oder sich der Holzknechtschen sogenannten mehrstelligen Totalbestrahlung bedienen. Die erstangeführte Methode braucht lange Bestrahlungszeiten, ist also unökonomisch. Die Holzknechtsche Methode ist sehr vorteilhaft, doch ist ihre Gleichmäßigkeit für große Röntgendosen (für die sie nicht gedacht war) eventuell unzureichend. Denken wir uns eine Fläche von 20×30 cm, die beispielsweise mit 8 H. belegt werden soll. Wir wählen einen F.H.A. von 30 cm und Hartfilter. Wir teilen die ganze Fläche in drei Gürtel von 10×20 cm; 1. Röhrenposition: 30 cm über dem Halbierungspunkte der 1. Grenzlinie; 2. Röhrenposition: 30 cm über dem Halbierungspunkte der 2. Grenzlinie. Der oberste Gürtel I erhält 4 H., Gürtel II und III sind abgedeckt. Nun wird Gürtel II aufgedeckt. Weitere 4 H. werden aus der 1. Röhrenposition auf I und II verabreicht. Nun hat I 8 H. erhalten und wird abgedeckt. Die Röhre kommt in die zweite Position. Gürtel III wird aufgedeckt. 4 H. auf Gürtel II und III. Dann wird Gürtel II, der jetzt 8 H. erhalten hat, abgedeckt. Gürtel III erhält seine restlichen 4 H. Wesentlich ist nicht die Dreizahl, sondern ein Vorgehen, das jedem Gürtel die halbe Dosis mit dem oberen, die zweite Hälfte mit dem unteren Nachbargürtel erteilt. Denn während jeder Punkt der Fläche nun 8 H. erhalten hat, haben die Gebiete unter den Grenzlinien das Eineinhalbfache dieser Dosis erhalten, also 12 H. Hier kommt es nämlich zu Strahlenüberkreuzung in Form eines Dreikantes, dessen Schneide die 1. bzw. 2. Grenzlinie ist. Tief reicht dieses Gebiet (wegen der Strahlenabsorption im Gewebe) nicht. Seine Basis ist schmal. Falls also eine Schädigung statthat, so wird sie therapeutisch leichter zu beeinflussen sein. Gleichmäßigkeit vom Zentrum zu den Rändern verhält sich wie 10 : 9. Ökonomie: Die Röhre leistet aus 30 cm im ganzen 16 H., um die ganze Fläche mit 8 H. zu belegen. Tiefendosis: Variabel. In unserem Beispiel sind große Gürtel gewählt. Die großen Einfallsfelder führen zu großer Tiefendosis. 4 H. als Feld 10×20 in den Randgürteln. 8 H. als Feld 20×20 im mittleren Gürtel. Will man die Tiefendosis verringern, so wählt man schmälere Streifen. Dadurch wird die Methode allerdings umständlicher. Summierende Dosismesser (Sabouraud, Holzknechttablette, Kienböckstreifen) müssen nach der halben Zeit (nach 4 H. in unserem Beispiel) abgelesen werden. Dadurch resultiert ein relativer Schutz gegen schlechte Filterwahl bzw. gegen Vergessen des Filters. Indikation: 1. Alle Erkrankungen, deren großflächiges Ausbreitungsgebiet zwischen Haut und Körpertiefe gelegen ist und hohe X-Dosen benötigen (große Einfallsfelder). 2. Alle Erkrankungen der Haut, die hohe Dosen und zum Hautschutz schwerere Filterung verlangen, aber ohne Tiefenwirkung (kleine Einfallsfelder bzw. Teilgürtel) und sich über große Flächen erstrecken. Ad 1: Cancer en cuirasse, Mammakarzinom, große Sarkome. Ad 2: Furunkulosen und Epilationen über große Flächen.

Digitized by Google

Ad 1 und 2: Erkrankungen, in denen der in der Tiefentherapie erlaubte komplette Rain die Wirkung der ganzen Bestrahlung zunichte machen kann. (Erscheint ausführlicher in einer Fachzeitschrift.)

Altschul: Bezüglich der überdosierten Zone möchte ich bemerken, daß die Gefahr nicht so groß ist. da die Überdosierung nicht an der Oberfläche, sondern mehr in der Tiefe erfolgt, wo die Dosis durch die Absorption viel schwächer ist und eine Zusatzdosis noch verträgt.

Herrnheiser: Die Rainbildung kann besonders beim Cancer en cuirasse den Erfolg der Röntgentherapie sehr gefährden. Sehr instruktiv hat dies besonders Jüngling vor zwei Jahren am Röntgenkongreß an Hand eines Hautschnittes gezeigt. Der vom Vortr. vorgeschlagene Bestrahlungsmodus dürfte diese Gefahr weitgehend vermindern. Bei Wiederholung der Bestrahlung wird es sich wohl empfehlen, die Zone der 50%igen Mehrdosierung nicht auf dieselbe Hautstelle zu verlegen, durch geringe Verschiebung der ganzen Feldanlage wird dies leicht zu erreichen sein.

XIX. Kongreß der Deutschen Orthopädischen Gesellschaft vom 15. bis 17. September 1924 in Graz.

(Bericht von Pitzen, München.)

Meyer (Göttingen): **Die Bedeutung der Spaltbildung im knöchernen Wirbelkanal in der Ätiologie orthopädischer Leiden.** Vortr. fand in der Göttinger Chir. Klinik unter 616 brauchbaren Röntgenbildern der Wirbelsäule Spaltbildungen bis zum 5. Lebensjahr in 71%, bis zum 11. Lebensjahr in 42%, bis zum 14. Lebensjahr in 24%. Über noch höhere Zahlen wurde aus der Berl. Chir. Klinik berichtet auf Grund von Untersuchungen an Skeletten und Röntgenbildern. Es fanden sich Spaltbildungen bis zum 2. Lebensjahr in 100%, bis zum 5. Lebensjahr in 81%, bis zum 15. Lebensjahr in 66%, bis zum 40. Lebensjahr in 10%. In der Jugend sind also die Spaltbildungen so häufig, daß man nicht immer von etwas Pathologischem reden kann. Auch bei den Anatomen gehen die Ansichten darüber auseinander, ob die Spaltbildungen normal oder pathologisch sind.

Meyer fordert, aus den Spaltbildungen allein in den ersten 15 Jahren keine großen Schlüsse zu ziehen. Pathologisch sind sie erst dann, wenn gleichzeitig andere Veränderungen vorliegen.

Spaltbildungen an mehreren Wirbeln spricht für Spina bifida. Auch bei Schulterblatthochstand, Schiefhals und Halsrippen sah Meyer Spaltbildungen in der Übergangsregion von Hals- und Brustwirbelsäule. Meyer untersucht ferner noch die Frage, ob die Spaltbildungen angeboren oder funktionell sind.

Bei der Aufnahme empfiehlt sich die Benützung der Blende und die Schrägstellung des Zentralstrahls, um Überschneidungen zu vermeiden.

Lorenz (Wien): Einleitungsvortrag zu dem Hauptthema: **Das Schicksal der nicht reponierten Hüftverrenkung.**

Zu diesem Vortrag demonstriert sein Schüler Haß Röntgenbilder von Bifurkationen. Die Gabelung des oberen Femurendes ist angezeigt 1. bei alten Hüftluxationen mit sehr verschieblichem Kopf, 2. bei Schenkelhalsbrüchen, 3. bei schwerer Coxa vara, 4. bei Arthritis def., 5. bei ausgeheilter Koxitis mit schlechter Beinstellung. Um bei alten Luxationen das Ziel der Operation: Verbesserung der Funktion und Körperform, zu erreichen, muß die Operationstechnik genau befolgt werden. Es ist nötig, den Oberschenkelknochen in der Höhe der Pfanne in der Frontalebene schräg zu durchmeißeln, um breite Knochenwundflächen zu bekommen. Dann muß die Spitze des peripheren Fragments exakt in die Pfanne eingestellt werden. Wenn diese beiden Forderungen erfüllt werden, kommt es nicht zu Mißerfolgen, insbesondere nicht zu einer Aufrichtung der Fragmente, wie sie Hackenbroch später im Röntgenbild demonstriert.

Die Abduktion muß individuell dosiert werden, die Beugekontraktur läßt Haß zunächst unberücksichtigt, um ein Abheben der Fragmente und das dadurch bedingte Anspießen der Weichteile zu verhindern.

Im Verlauf des Tages wurde noch eine ganze Anzahl Röntgenbilder nach Operationen, wie Lorenz und Schanz sie für das obere Ende des Oberschenkelknochens bei alten Hüftgelenksluxationen angegeben haben, gezeigt. Es kam aber zu keiner Einigung darüber, ob die Gabelung nach v. Baeyer und Lorenz oder die tiefe Osteotomie nach Schanz zu bevorzugen sei.

Haß (Wien): **Über Spätluxationen und Spätreluxationen.** Der Grund dafür liegt in einer flachen Pfanne des Kindes. Später wächst der Kopf allein, während die Pfanne rudimentär bleibt. Der Kopf wächst allmählich aus der Pfanne heraus. Zur Zeit der Pubertät erreicht dieses Mißverhältnis seinen Höhepunkt. Weil die knöcherne Stütze fehlt, wird der Kopf allein vom Bandapparat gehalten. Daher häufig Reizungsschmerzen. Den Beweis für seine Behauptungen erbringt der Vortr. durch eine Anzahl Röntgenbilder.

Digitized by Google

Fränkel (Berlin): **Hüfteinrenkungen im Erwachsenenalter.** Vortr. zeigt Röntgenbilder von Hüftluxationen, deren Einrenkung noch im späteren Alter gelungen war, mit Hilfe der Dauerextension allein oder mit gleichzeitiger Durchschneidung des Ileopsoas. Bei der Durchschneidung des Ileopsoas wurde in einem Teil der Fälle die Kapsel eröffnet.

Kopits (Budapest): **Spontanheilungen von angeborenen Hüftverrenkungen.** Die vorgezeigten Röntgenbilder stammen von drei Kindern mit angeborenen Hüftgelenksluxationen. Bei einem Kind war die Mißbildung einseitig, bei den beiden anderen doppelseitig. Mit der Verknöcherung des Kopfes kam es zur Spontanheilung ohne irgendwelche therapeutische Maßnahmen. Immer lag der Beginn der Spontanheilung vor dem zweiten Lebensjahr.

Aussprache: Wullstein (Essen) gab bei einer doppelseitigen angeborenen Hüftgelenksluxation dem luxierten Kopf einen besseren Halt, indem er in die Darmbeinschaufel eine Pfanne bohrte, die bis auf das Periost der Darmbeininnenseite reichte. Während auf der einen Seite Kopf und Pfanne gut erhalten blieben, wurde auf der anderen Seite der Kopf defekt und das Darmbein ritt auf dem Schenkelhals. — Schanz (Dresden) brachte Röntgenbilder von einer Patientin mit einer doppelseitigen angeborenen Hüftgelenksverrenkung, die vor 30 Jahren in ihrer Jugend von Hoffa blutig eingerenkt wurde. An Stelle des Kopfes sah man auf beiden Seiten einen tumorartigen Knochenschatten, der wesentlich größer war als der Schatten eines normalen Kopfes. Der Kopf war auf der einen Seite durch diese Knochenneubildung fest mit dem Darmbein verbacken, auf der anderen Seite sah man nur eine ganz feine geschwungene Gelenklinie. Diese Röntgenbilder regten sehr zum Nachdenken an nach den Vorträgen von Wullstein und Deutschländer, die für die blutige Einrenkung sprachen. — Brandes (Dortmund) hat skelettierte Luxationsbecken von Kindern röntgenographiert. Die Pfanne wurde durch Ausschmieren mit Wismutbrei oder durch einen auf den Pfannenrand festgenagelten Draht deutlich zur Anschauung gebracht. Es zeigte sich, daß die Pfanne immer unterhalb des Y-Knorpels liegt. Bei der sogenannten konzentrischen Einstellung des Kopfes — Kopfmitte gegenüber Y-Knorpel — ist demnach die Einrenkung nicht gelungen, da der Kopf noch in Subluxationsstellung steht.

Auszüge aus Zeitschriften des In- und Auslandes.

Acta Radiol. (Stockholm) II/6, III/1—4. — The Amer. Journ. of Roentg. XI/6, XII/1—2. (Referent: Loichinger, München.) — D. Arch. f. klin. Med. 144/6; 145/1—2. — Brit. Journ. of Radiol. XXIX/287—289. (Fritz, Innsbruck.) — D. med. W. 1924/34—41. (Lorey, Hamburg.) — D. Zschr. f. Chir. 186/3—4. — Erg. d. Chir. u. Orthop. XVII. — Erg. d. Inn. M. XXIV, XXV. — Journ. de Radiol. 1924/6—8. (Klieneberger, Zittau.) — Journ. of Radiol. (Omaha, Nebraska) V/5—7. (Loichinger.) — Klin. Wochenschr. 1924/30—41. — La Radiol. Med. (Mailand) XI/7—8. (Karl Schmidt, München.) — Med. Klinik 1924/26—38 mit Beiheften. (Klieneberger.) — Münch. med. W. 1924/26 bis 42. — Strahlenther. 17/2—3; 18/1. (Klieneberger.) — W. med. W. 1924/29—43. — Zschr. f. die ges. physik. Ther. 29/1—2. — Zentralbl. f. Chir. 1924/27—33. (Klieneberger.) — Zbl. f. Gyn. 1924/29—42.

1. Physik und Technik.

A. Akerlund (Stockholm): **Über einen eigenartigen „Filmfehler".** (Acta Radiolog. III/1, S. 63—65.) Verf. gibt durch Hinweis auf die beiden photographischen Reproduktionsmethoden „Playertypie" und „Luminographie" die Erklärung für das Entstehen eines eigenartigen „Filmfehlers".

V. Altmann (Frankfurt a. M.): **Über direkte Messung der reinen Streustrahlen inner- und außerhalb der Strahlenpyramide.** (Strahlenther. 17, 3, S. 341.) Die allgemeine Kurvenform der Streustrahlung mit zunehmender Tiefe im Verlaufe des Zentralstrahles wurde ähnlich den Borellschen Angaben gefunden. Die Streustrahlenmengen außerhalb der Pyramide sind so beträchtlich, daß sie nicht vernachlässigt werden dürfen. Dieselben fallen zunächst sprunghaft, dann wieder allmählich ab.

Sigfrid Arnell (Upsala): **Ein Zeichenapparat für Abzeichnung von Röntgenplatten.** (Acta Radiolog. III/2—3, S. 176—179.) Verf. beschreibt einen Zeichenapparat für Abzeichnung von Röntgenplatten. Mit zwei Spiegeln, welche in einem Kasten, der in seinem vorderen und teilweise auch in seinem oberen Teile offen ist, eingeschlossen sind, erhält man ein verkleinertes aufrechtes Bild der Röntgenplatten. Dieses Bild ist mit Hilfe eines Zeichenapparates für Mikroskop (z. B. von Reichert oder Leitz) gezeichnet. Verf. erklärt es für sehr wichtig, daß der Röntgenologe das Gutachten mit Zeichnungen des untersuchten Objektes illustriert.

Brenzinger (Frankfurt a. M.): **Eine neue Vorrichtung zum Laden von Elektroskopen und Iontoquantimetern.** (J. of Rad. V/7, Juli 1924, S. 241—242.) Nach Strahlentherapie XVI, 1923.

Digitized by Google

L. Brunetti und G. Filippini (Triest): **Anwendung schattenbildender Salze zur röntgenologischen Darstellung des Sinus maxillaris und der Zysten des Oberkiefers.** (La Radiol. Med. XI, 8, August 1924, S. 469.) Verf. empfehlen zur Füllung des Sinus maxillaris, wenn pathologische Ausführungsgänge fehlen, die Injektion von 15%iger KJ-Lösung. Füllung erfolgt wie bei der Probepunktion. Bestehen größere pathologische Öffnungen, so verwenden sie eine Suspension von Bariumsulfat in Gummi. Bei großen Zysten des Oberkiefers benützen sie das gleiche Mittel; wenn eine breite Kommunikation besteht, eine 15%ige KJ-Lösung bei geschlossenen Zysten. In einem speziellen Teil bespricht F. die Anwendung der Methode in der Rhinologie, B. den Wert derselben bei Krankheiten der Mundhöhle.

W. Denk: **Ergebnisse der Anwendung von Lipjodol zur Lokaldiagnose von Rückenmarkstumoren.** (Wiener A.-Ges., 20. 6. 24, Bericht W.m.W. 1924/29, S. 1525.) Vortr. empfiehlt das Verfahren auf Grund der guten Erfahrungen auf der Eiselsbergschen Klinik. (Lipjodol = Lösung von 0,5 elementarem Jod in 1ccm Nelkenöl. Injektion in Seitenlage in die Cisterna cerebellomedullaris. Das L. sinkt im Spinalkanal abwärts.) Man kann auf dem Röntgenbild die Höhe der Obliteration des Kanals mit einer an Sicherheit grenzenden Wahrscheinlichkeit feststellen. Die Injektion wird als kleiner und harmloser Eingriff bezeichnet. Lipjodol ist Monate und Jahre nach der Injektion noch nachweisbar.

Doub (Detroit): **Ein befriedigender Filmtrockner.** (Am. J. of Roentg. XII/1, Juli 1924, S. 81 bis 83.) Der ausbaufähige Apparat ermöglicht durch Luftansaugung die Filme in 20—25 Minuten zu troknen.

P. P. Ewald (Stuttgart): **Die Röntgenstrahlen und der Kristallbau.** (Strahlenther. 18, 1, S. 1.) Die Röntgenwellenlänge, die 1000mal kleiner als die Wellenlänge des sichtbaren Lichtes ist, stellt einen neuen Maßstab von größerer Feinheit zur Verfügung. Die „Durchleuchtung" öffnet eine Welt von zuvor submikroskopischer Feinheit. Das Röntgenbild der Kristalle ist ein Interferenzbild. Rückschlüsse auf die Kristallstruktur bedürfen der Rechnung. Die Atomabstände in den meisten anorganischen Kristallen sind von gleicher Größenordnung der von Röntgenwellenlängen. Die Strukturbestimmung setzt sich aus Ermittlung der Zelle durch die Bezifferung der Aufnahme und aus der Basiserforschung aus den Interferenzintensitäten zusammen. Bei Bragg- und Drehkristallaufnahmen wird monochromatisches Röntgenlicht verwandt. Das Laueverfahren arbeitet mit dem Röntgenlicht höherer Spannung bei gleichem Einfallswinkel. Die Methoden setzen Verwendung gut gewachsener Kristalle von mindestens Millimetergröße voraus. Bei der Durchforschung von etwa 200 Kristallen hat man gegen 30 Typen festgestellt. (Gitteraufbau der Kristalle.) In der Erforschung der Atomkräfte mittels des Gitteraufbaus der Kristalle liegt das Hauptinteresse des Physikers. Die Röntgeninterferenzen sind auch geeignet, organische Stoffe zu erforschen.

Hill (Baltimore): **Eine neue Vorrichtung für einen Schaukasten.** (Am. J. of Roentg. XI/6, Juni 1924, S. 562—564.) Ein innen weiß angestrichener Lichtkasten, in dem eine Lampe, deren Birne vorne matt ist, teils direkt, teils durch Reflex eine Milchglasscheibe beleuchtet.

A. Jaubert de Beaujeu (Tunis): **Die Röntgenuntersuchung des Warzenfortsatzes.** (J. de Rad., 1924/6, S. 265.) Zur Darstellung des Warzenfortsatzes muß man die Röntgenstrahlen schräg durch den Mund einfallen lassen. Zur Darstellung jedes Warzenfortsatzes sind drei Einfallrichtungen der Strahlung zu berücksichtigen. Bei der Aufnahme muß der Mund offen, die Zunge möglichst weit herausgestreckt sein. Die Aufnahme muß kurz sein. Verstärkungsschirm ist unentbehrlich.

Knox: **Radiographie des Schädels. 3. Die Oberkieferhöhle.** (Brit. J. of Radiol. XXIX/288, Juli 1924, S. 235.) Bevorzugt werden postero-anteriore Aufnahmen in drei Stellungen: Stirn-Nase, Nase-Kinn und Kinn der Platte anliegend, ergänzt durch streng seitliche, wodurch Auflösung des schwierigen ap. Bildes leichter möglich, besonders wenn bei größerem Plattenabstande keine nennenswerte Verzeichnung in der pa.-Richtung erfolgt. Einstellung durch die „radiographische Basislinie" erleichtert. (Vom Nasion zum Basion ziehende Gerade. Gibt einen einfachen Winkelmesser an, um den Zentralstrahl stets unter demselben Winkel zur radiographischen Basislinie zielen zu können.) Differentialdiagnose der sich im Antrum abspielenden pathologischen Prozesse. Allerdings betont K., daß die unteren Teile der Kieferhöhle öfters von den Pyramiden überlagert werden und daher schwer begutachtet werden können. Hierfür werden mehr axiale Aufnahmen empfohlen. Stets soll klinische Untersuchung, Diaphanie und dann erst Radiographie erfolgen. Aufzählung pathologischer Prozesse, welche differente radiologische Bilder ergeben. Mehrere normale Bilder.

E. Lysholm (Stockholm): **Ein neuer Hg-Unterbrecher.** (Acta Radiolog. II/6 S. 512—515.) Verf. beschreibt einen Hg-Unterbrecher, bei welchem der Quecksilberstrahl durch ein Porzellanmesser durchschnitten wird. Die Segmente haben gewölbte Flächen und sind in einem Porzellangehäuse eingeschlossen. Der rotierende Teil besteht aus einem schweren Stahlzylinder, der als Schwungrad wirkt. Das Quecksilber wird durch eine Filtriervorrichtung kontinuierlich gereinigt.

Mackee und Andrews (N. Y. C.): **Quantitative Abweichungen an Coolidgeröhren.** (Am.

Digitized by Google

J. of Roentg. XI/6, Juni 1924, S. 525—532.) Durch möglichst sorgfältige Untersuchungen wurde bestätigt, daß verschiedene Coolidgeröhren unter sonst gleichen Bedingungen — es fehlte jedoch ein Voltmeter und eine Stabilisierungseinrichtung — sowohl für ungefilterte als auch mit 3 mm gefilterte mittelweiche Strahlung, sowohl ohne als mit 3-mm-Al.-Filter bis zu 75% verschiedene Strahlenmengen aussenden. An der Hautreaktion waren die Unterschiede nicht erheblich, so daß kein Grund besteht, die filterlose Strahlenanwendung aufzugeben, um so weniger, als Verf. die von Coolidge an härterer Strahlung gefundene größere Abweichung bei ungefilterter Strahlung an weicher Strahlung nicht bestätigen konnten.

M Nonne (Hamburg): **Meine Erfahrungen über den Subokzipitalstich auf der Basis von 310 Fällen.** (M.Kl. 1924/27, S. 919.) Erfahrungen an rund 310 Fällen: Durch Stich bis auf den Hinterrand des Foramen magnum wird eine Orientierung gewonnen. Die Enzephalographie ist bei Einführung von Luft durch Punktion des spinalen Subarachnoideal-Raumes einfacher und schonender als die Einführung der Luft durch Schädel und Hirn. Dabei braucht man den Kranken nicht unbequem zu lagern und kommt mit 20 cc. Luft entsprechend Entfernung von 20 cc. liquor aus. Für die Ausführung der Enzephalographie wird die Subokzipital-Methode als die Methode der Wahl bezeichnet.

Sawford (N. Y. C.): **Die rotierende Spirale in der Röntgenphotographie.** (Am. J. of Roentg. XII/2, August 1924, S. 196—200.) Die rotierende Spirale ist wirksamer als geradlinige Streifen; die Aufnahme kann jederzeit abgebrochen, die Blendendicke weitgehend verringert werden. Da bei geringer Spiralenzahl die Spiralen in flacher Krümmung verlaufen und dann stellenweise infolge technischer Mängel Kreisbogenform annehmen, was Ringschatten gibt, wurden die Spiralen auf 80 vermehrt, um sie steiler verlaufen lassen zu können. Läßt man die Streifen spitz zulaufen, so kann man eine größere Zahl bis ins Zentrum der Blende führen.

Albert E. Stein (Wiesbaden): **Eine neue Bestrahlungslampe mit parallel gestellten Kohlen.** (Zschr. f. d. ges. physik. Ther. 29, 1, S. 33.) Die „Jupiterlampe" ist eine Ständerlampe mit Doppelflammenbogen, für 110 und 220 Volt Gleich- oder Wechselstrom verwendbar, gibt eine besonders gute Lichtausbeute, reich an ultravioletten Strahlen (bis 330 $\mu\mu$).

Volkmann: **Zur röntgenographischen Darstellung der Harnwege durch intravenöse Verabreichung schattengebender Mittel.** (D.m.W. 1924/41.) Bericht über Versuche, eine Kontrastfüllung der Harnwege zu erzielen durch schattengebende Substanzen, die per os oder intravenös eingegeben werden und durch die Harnwege ausgeschieden werden. Technik: Erster Tag: Abführen des Pat. Probedosis von 1 g Natrium oder Kal. jod. per os. Zweiter Tag: Nochmals Abführen. Dreimal 1,0 Brom oder Jodnatrium. Dritter Tag: Früh nur etwas Flüssigkeitsaufnahme, Einspritzen von 10% Jodnatriumlösung, sehr langsam! Für Blasenbilder sind 80—120 ccm, für Nierenbeckenbilder 150—180 ccm nötig. ½ Stunde nach Einspritzung Entleerung der Blase. Nach weiteren 1½—2 Stunden können Blasenaufnahmen, nach 2—2½ Stunden Nierenaufnahmen gemacht werden.

Weatherwax und Leddy (Philadelphia): **Weitere Studien über Ionisationsmessungen der Röntgenstrahlenintensität.** (Am. J. of Roentg. XII/2, August 1924, S. 110—116.) Notwendigkeit der Verbleiung des biegsamen Kabels. Kontrollmaßregeln zur Bestimmung der Sättigung des Ionisationsstromes. Wiederholter Hinweis auf die genaue Bestimmung der Lage der Ionisationskammer bei Feststellung der Oberflächendosis (oberhalb Wasser, halb, ganz untergetaucht). Tiefendosen für 200 kV und (16,6 cm²) (25 cm²) Hautfeld. Beschreibung einer Anordnung zur exakten Verstellung der Ionisationskammer während des Betriebes.

Axel Westman (Umeå): **Ein Fall von Wismutsubnitrat-Vergiftung mit tödlichem Ausgang, der infolge einer Injektion von Beckscher Wismutpasta eintrat.** (Acta Radiolog. III/4, S. 344—353.) Verf. berichtet über einen Fall von Wismutsubnitrat-Vergiftung mit tödlichem Ausgang, der infolge einer Injektion von 75 ccm Beckscher Wismutpasta in eine Empyemhöhle eintrat. Das toxologische Bild charakterisiert sich durch eine schwere Stomatitis mit metallischem Rand um die Zähne, Anfälle von profuser Diarrhöe, blutige Entleerungen, in den letzten zwei bis drei Tagen vor dem Exitus Ikterus, Blutungen aus der Nase und Nephritis. Alle Veränderungen erklären sich in diesem Fall durch die Wirkung der Wismutkomponente des Präparats, während keine Zeichen einer Nitritvergiftung vorlagen.

Curt Wittkowsky (Berlin): **Vergleichende Prüfung verschiedener Bariumpräparate.** (M.Kl. 1924/31, S. 1076.) Geprüft wurden Eubaryt, Idrabarium, Röntyum, Roebaryt, Citobaryum, Barium sulf. pur. — Fast alle geprüften Präparate geben brauchbare Kontraste, besonders wenn bei einigen die Herstellungsweise durch Aufkochen usw. entsprechend geschieht. Auch hinsichtlich der Sedimentierung werden die Anforderungen bei den meisten Präparaten im wesentlichen erfüllt. Letzten Endes spricht unter den wesentlich gleichen Präparaten die Preisfrage das entscheidende Wort.

Digitized by Google

Diagnostik.

1. Allgemeines.

Darling (N. Y. C.): **Die künftigen Beziehungen des medizinischen und zahnärztlichen Berufes.** (Am. J. of Roentg. XII/1, Juli 1924, S. 67—70.) Da die Erkennung einer Mundinfektion weitgehend vom Röntgenogramm abhängt, andererseits solche Infektionen vielfach Allgemeinerkrankungen oder Erkrankungen innerer Organe hervorrufen, so wird Zusammenarbeit des Zahnarztes mit dem Röntgenologen und praktischen Arzte empfohlen, wofür am besten allgemein Richtlinien durch die beteiligten Vereinigungen ausgearbeitet würden.

Willis (Mc Cook): **Die Röntgenstrahlen und ihre Anwendung in der Diagnose, mit Bericht einiger Fälle.** (J. of Rad. V/7, Juli 1924, S. 235—237.) Nichts Neues.

2. Anatomie, Physiologie.

Ch. I. Baastrup (Kopenhagen): **Röntgenologische Studien der Magenwände und die Bewegung des Mageninhaltes.** (Acta Radiolog. III/2—3, S. 180—204.) A. Beschreibung zweier neuer Methoden zur Sichtbarmachung der Magenwände in einem Röntgenogramm: 1. Durch Bedeckung der Wände mit trockenem Wismutpulver, während die Magenhöhle mit Luft gefüllt ist. Diese Methode wurde indes nicht völlig ausgearbeitet, da sie ziemlich viele Schwierigkeiten bietet und nicht allen Anforderungen entspricht, die man an Bilder der Magenwände stellen möchte. Die Methode ist durch das Bild eines Magens illustriert, der eine Narbe in der Region der großen Kurvatur zeigt. Das seltene Vorkommen eines Ulkus an der großen Kurvatur ist kurz erwähnt. 2. Durch Bedeckung der Magenwände mit einer Schichte von Bariumbrei, während die übrige Höhle mit einer Substanz gefüllt wird, die im Bilde keinen Schatten hervorruft. (Erst ein halber Eßlöffel konzentrierter Bariumbrei und dann die im Bilde keinen Schatten hervorruft. (Erst ½ Eßlöffel konzentrierten Bariumbreis und dann 200—300 g dicken Reismehlbrei.) B. Methode 2 zu physiologischen Untersuchungen verwendet: 1. Ein „Sulcus salivalis" in der Bedeutung eines Kanals oder einer Furche, durch welche Wasser an dem anderen Mageninhalt vorbeipassieren könnte, existiert beim Menschen in aufrechter Stellung nicht, jedenfalls nicht, wenn die Kontenta des Magens verschiedenes spezifisches Gewicht haben. 2. Es läßt sich (mit Hilfe von Methode 2) zeigen, daß die Schleimhautfalten beim Menschen in aufrechter Stellung oft bis zur Curvatura major eine longitudinale Richtung haben. 3. Verf. weist auf eine Querfalte im Magenfundus hin, die in den Bildern der Magenwände häufig sehr deutlich erscheint. Sie ist schwerlich auf Druck vom Kolon zurückzuführen. 4. Die herrschenden Anschauungen betreffs der Fortschaffung der Nahrung nach ihrem Eintritt in den Magen — wie sie am deutlichsten vielleicht in Groedels „Die Magenbewegungen" zum Ausdruck kommen — sind in vielen Punkten irrig. 5. Das spezifische Gewicht der Nahrungsstoffe muß man als einen Faktor von der allergrößten Bedeutung für ihre gegenseitige Verteilung im Magen betrachten. Diese Tatsache scheint in früheren Arbeiten nicht mit genügender Klarheit betont zu sein. C. Methode 2 dürfte für die Aufdeckung pathologischer Zustände im Magen von Wert sein. Dies wird durch zwei Beispiele illustriert: 1. einen Fall von Magengeschwür und 2. einen Fall von Magenkrebs.

E. Danielsson und J. Manfred (Kolmarden): **Einige bronchographische Erfahrungen nach Injektion von Lipjodol.** (Acta Radiolog. III/2—3, S. 157—160.) Nach Injektion von Lipjodol in die Trachea haben die Verf. den Bronchialbaum im Röntgenogramm studiert, die unteren und oberen Hauptbronchi ebenso wie den mittleren. Die Bronchi waren auf diese Weise, kommunizierend mit den Kavernen, bis hinaus zu den Ansätzen lateraler Adhäsionen zu sehen. Der therapeutische Effekt dieser unschädlichen lokalen Jodbehandlung des Bronchialbaums mag noch zur Erörterung gestellt sein.

Hasselwander: **Demonstration zur Verschieblichkeit der Bauchorgane.** (Ä. Bez.-V. Erlangen, 20. 6. 24, Bericht M.m.W. 1924/30, S. 1045.) Leichengefrierschnitte nach Lungenaufblähung zeigten die große Verschieblichkeit von Kolon, Milz, Nieren usw. Für die Entstehung der Ptose sind nicht die Ligamente und das Bindegewebe, sondern in erster Linie Skelettproportionen, Muskeltonus, Fettreichtum des Mesenteriums, also im wesentlichen konstitutionelle Dinge maßgebend; Aussprache.

W. Kolle (Georg-Speyer-Haus, Frankfurt a. M.): **Chemotherapeutische Studien über Wismut.** (M.Kl. 1924/32, S. 1097.) Die zur Ausheilung der Schanker notwendige Dosis der meisten Wismutverbindungen bei intravenöser Einverleibung liegt sehr nahe der tödlichen. Das von den Muskeldepots langsam, aber in Schüben aufgenommene Wismut wirkt entwicklungshemmend auf die Spirochaeten. Die Untersuchungen erstreckten sich auf die Feststellung der Resorptionsdauer der Wismutdepots mittels Röntgenbildes und Autopsie (Kaninchenversuche). Die Wismutpräparate lassen sich hinsichtlich ihres Verhaltens nach intramuskulärer Injektion in drei Gruppen einteilen: 1. solche, die wie Plomben liegenbleiben, z. B. Wismutkarbonat und Wismutsulfid; 2. Verbindungen, die nach vier bis sechs Wochen allmählich der Resorption verfallen, und die dritte Gruppe, deren Resorption nach ein

Digitized by Google

bis zwei Wochen vollendet ist. Zwischen diesen drei Typen — Röntgenphotogramme — finden sich alle Übergänge. Es ist klar, daß ein Präparat, das nach intramuskulärer Injektion relativ rasch aufgesaugt, im Organismus verteilt und ausgeschieden wird, andere Giftwirkungen entfaltet als ein Präparat, das wie das Wismutkarbonat einer „Plombe" gleich viele Monate in den Muskeln fixiert bleibt. Der chemotherapeutische Index für die Bewertung der intramuskulär einverleibten Präparate kann Bedeutung gewinnen, soweit man über die Resorptions- und Ausscheidungsverhältnisse auf Grund des Röntgenbildes und unter Berücksichtigung der pathologisch-anatomischen Untersuchungen genau orientiert ist. Die jetzt vielfach geübte Einverleibung von großen Mengen Wismut, die in Form zahlreicher Depots monatelang in den Muskeln liegenbleiben, ist vielleicht unnötige Überdosierung und vielleicht bedenklich wegen chronischer Giftwirkung.

E. Milani (Rom): **Röntgenologisches Studium der Peristaltik und der Eigenbewegung der Mukosa des Verdauungstraktus.** (La Radiol. Med. XI/7, Juli 1924, S. 449.) Mit Hilfe von Serienaufnahmen hat Verf. die Peristaltik des Dünndarms und ihre Beziehungen zu den Eigenbewegungen der Schleimhaut und zu dem ständigen Wechsel des Bildes, den der Dünndarm bietet, untersucht. Die Verschiedenheit des Dünndarmbildes ist abhängig von den Kerkringschen Falten und den Schleimhautfalten, die beide ihrerseits wieder abhängig sind von der Peristaltik und dem Tonus der Wandung. In zweiter Linie sind von Einfluß die Dauer der Ruhepause, Art und Zusammensetzung der Mahlzeit und der Entleerungsmechanismus des Magens. Nach Verf. Ansicht ist das Röntgenbild ein Abguß der Schlinge; die Valvulae conniventes sind feststehende, aber veränderliche Falten und unsichtbar, wenn die Dünndarmschlinge ausgezogen ist. Man kann dann periphere Einschnürungen erkennen, welche den Ansatzstellen entsprechen. Veränderlich sind auch die kleinen Schleimhautfalten, und zwar infolge aktiver Bewegungen. Die Sichtbarkeit dieser kleinen Schleimhautfalten ist bedingt durch Tonus und Peristaltik. Nach Ansicht des Verf. bilden sich die Schleimhautfalten infolge Kontraktion der Muscularis mucosae, die den Antagonisten der Muscularis propria darstellt.

Pratje: **Zur Topographie des Mediastinums am Lebenden.** (A. Bez.-V. Erlangen, 20. 6. 24, Bericht M.m.W. 1924/30, S. 1044.) Untersuchungen insbesondere über Lage und Form des Ösophagus auf Grund von Röntgenstereogrammen.

H. Spatz und E. Wiechmann (Köln-Lindenburg): **Beobachtungen über den Einfluß des Cholins auf den Magendarmkanal beim Menschen.** (M.m.W. 1924/41, S. 1425.) Röntgenschirmbeobachtungen ergaben unberechenbar verschiedene Wirkung.

3. Fremdkörper, Konkremente.

R. Knox (London): **Radiographie der Gallenblase.** (Acta Radiolog. III/4, S. 265—296.) Als wichtigstes Moment der Technik ist die Notwendigkeit rapider Exposition zu erkennen und die vollständige Unbeweglichkeit der betreffenden Partie während der Untersuchung. Von Bedeutung ist ferner die Frage der Purgation kurz vor der Untersuchung und die Zeit für die Verabreichung von Nahrung. Die Zusammensetzung des Gallensteines ist von wesentlichem Einfluß auf das Resultat der Röntgenuntersuchung. Cholesterin, das will sagen reines Cholesterin, wirft nur einen sehr schwachen Schatten, der durch darüberliegendes Gewebe, wie das der Leber, Nieren usw., leicht verdeckt wird; deshalb ist es so selten möglich, einen reinen Cholesterinstein durch die direkte Methode zu demonstrieren. Reines Cholesterin und Steine, die nur einen kleinen Perzentsatz von Kalziumsalzen enthalten, flottieren im Wasser, solche mit einem höheren Perzentsatz sinken unter. Das gibt in grober Weise den Perzentgehalt von Gallensteinen, wie er durch die direkte Methode zu demonstrieren ist. Die Differentialdiagnose für Läsionen im rechten oberen Quadranten des Abdomens ist infolge der Anzahl der wichtigen Organe in dieser Region äußerst schwierig. Darum müssen zur Untersuchung schwieriger Fälle alle bekannten Methoden herangezogen werden, unter anderem die Pyelographie. Laterale Röntgenaufnahmen und Pyelographie sind von der größten Wichtigkeit für die Unterscheidung zwischen Nieren- und Gallensteinen — keine Untersuchung ist vollständig, wenn diese Methoden nicht zu Hilfe genommen wurden. Die Schwierigkeit der Röntgendiagnose von Gallensteinen beruht hauptsächlich auf der Dichte derselben, darum wird der Satz aufgestellt, daß jede Bewegung, die während der Exposition eintritt, den radiographischen Wert des Negativs verändern kann. Was die Bewegungen betrifft, werden willkürliche und unwillkürliche beschrieben; von den letzteren kann die mögliche Bewegung der Gallenblase und der Gallengänge während der Exposition genügen, ein sonst gutes Negativ unbrauchbar zu machen. Bewegungen anderer Organe der Region, wie des Duodenums und des Magens, der Aorta usw., können eine ähnliche Wirkung haben. Es ergibt sich daraus die Forderung, daß die Exposition bei Untersuchungen dieser Art so kurz als möglich sein muß.

P. Lignac und A. Devois: **Der Nutzen vielfältiger Röntgenuntersuchung bei der Diagnose der Gallensteine.** (J. de Radiol. 1924/7, S. 307.) Die amerikanischen Mitteilungen vom Ergebnis der Röntgenuntersuchung der Gallensteine wurden lange als nicht glaubhaft angesehen. Wenn man sich

Digitized by Google

daran gewöhnt, einen Patienten klinisch aufzunehmen und wiederholter Röntgenuntersuchung in verschiedener Stellung und unter Verwendung der Bulbusfüllung und -röntgenaufnahme zu unterwerfen, wird man sehr viel mehr positive Cholelithiasisbefunde als bislang erzielen. Diese Feststellung wird durch eine entsprechende Kasuistik mit sechs Röntgenogrammen erhärtet.

Manjes (Philadelphia): **Atelektase als röntgenologisches Zeichen von Fremdkörpern in den Luftwegen.** (Am. J. of Roentg. XI/6, Juni 1924, S. 517—523.) Bei der Obturationsatelekstase wird nach dem Bronchialverschluß die Luft aus den Alveolen absorbiert, Zwerchfell und Mediastinum rücken daher zur kranken Seite; wird aber nur im Exspirium der Bronchus verschlossen, so bleibt das Zwerchfell tief und das Mediastinum wird nach der Gegenseite verschoben; wird der Bronchus nicht völlig verschlossen, so treten Lungenerweiterung und dieselben Verdrängungserscheinungen auf. Die ersten Symptome machen mitunter die Differentialdiagnose gegenüber Pleuraschwarte und Lungenschrumpfung schwierig. Die Atelektase folgt im allgemeinen den Lappengrenzen und ist nur am l. Unterlappen etwas schwieriger festzustellen. Die Erscheinungen können mit der Lage des Fremdkörpers wechseln. Bisher ist nur ein Fall bekannt, in dem der l. Oberlappen emphysematös, der Unterlappen atelektatisch war, es handelte sich um angeborene Verengerung bzw. Verschluß.

Ranzi (Wien): **Zur Chirurgie des Sinus cavernosus.** (W.m.W. 1924/40, S. 2082.) Entfernung eines neben der Sella turcica im Sinus cavernosus liegenden Projektils. Röntgenskizzen.

P. Sessa (Mailand): **Zwei Fälle von Gallensteinen mit seltenem Röntgenbefund.** (La Radiol. Med. XI/8, August 1924, S. 507.) Verf. bespricht einen Fall, bei dem das Röntgenbild einen zitronenförmigen Schatten in der Articulatio sacro-iliaca, unterhalb und außerhalb der Niere aufweist, der bei der Atmung verschieblich ist. Bei der Pyelographie zeigt sich der Schatten lateral vom Ureter; bei der Darmpassage findet sich kein Zusammenhang mit dem Verdauungstraktus. Laparatomie ergab ein verkalktes Empyem der Gallenblase, die zahlreiche fazettierte, erbsengroße Steine enthielt. Der Leberrand zeigte außerdem zahlreiche neoplastische Knoten. Ferner zeigt Verf. ein Radiogramm, das zahlreiche Gallensteine auf dem Bilde aufweist. Pat. bot den typischen Symptomenkomplex der Cholelithiasis. Der Befund wurde durch den chirurgischen Eingriff bestätigt.

4. Knochen- und Gelenkkrankheiten, Mißbildungen.

A. Beck (Chir. Kl. Kiel): **Sarkome auf dem Boden chronisch entzündlicher und regenerativer Vorgänge.** (D. Zschr. f. Chir. 186, 3—4, S. 255.) Verf. bringt zwei dieser seltenen Fälle, welche auch für die grundsätzliche Beurteilung posttraumatischer Sarkome von Bedeutung sind: 1. 46j. Frau. In einer jahrzehntelang torpiden osteomyelitischen Höhle der Tibia entwickelte sich ein polymorphzelliges Spindelzellensarkom; 2. 35j. Mann mit schwerer hereditärer Lues. Seit 6. Jahr da und dort Geschwüre. Im 23. Jahr Schwellungen an den sich verkrümmenden Unterschenkeln, öfters aufbrechend. Zwölf Jahre später trat über der einen Tibia ein malignes Geschwür auf: Karzinosarkom.

P. G. K. Bentzon (Kopenhagen): **Röntgenologische und experimentelle Studien über die Pathogenese der Dyschondroplasie (Olliersche Krankheit).** (Acta Radiolog. III/2—3, S. 89—112.) Verf. betrachtet die Dyschondroplasie (Olliersche Krankheit) als eine neurotrophische Störung des Knochengewebes, beruhend auf Anomalien in der Innervation der Knochengefäße. Diese Anschauungsweise gründet sich hauptsächlich auf folgende Tatsachen: 1. Die Krankheit ist sehr oft auf eine Körperhälfte beschränkt. 2. Die pathologischen Veränderungen im Knochengewebe bzw. die Massen von hyalinem Knopel haben, wie sich gezeigt hat, in ihrer Lokalisation einen ähnlichen Verlauf wie die Arterien der Knochen. 3. Durch Unterbrechung der Gefäßnerven war Verf. bei Tieren (Kaninchen) imstande, in einigen Fällen Veränderungen im Knochengewebe hervorzurufen, die den bei der Olliersschen Krankheit beobachteten strukturellen Veränderungen ähnelten. Man kann annehmen, daß die pathologischen Prozesse im Knochengewebe den Phänomenen verwandt sind, die man bei der Kallusbildung beobachtet.

Paul Caan (Köln): **Über infantile und juvenile Knochenwachstumsstörungen.** (M.Kl. 1924/26 und 27.) Unter den Begriff infantile und juvenile Knochenwachstumsstörungen faßt man die Perthessche, die Schlattersche, die Koehlersche Erkrankung, Veränderungen am Kalkaneus und die analogen Prozesse an anderen Epiphysen des Skelettsystems zusammen. Das Charakteristische der Osteochondritis coxae ist primäre Abflachung der Kopfkalotte bei normal erhaltenem Knorpelbezug. Der Prozeß spielt sich subchondral ab. Die Ursache des Krankheitsprozesses ist nicht einheitlich. Ätiologisch spielt das Trauma eine hervorragende Rolle. Im Röntgenbild sieht man frühzeitig im Kopf Aufhellungs- und Destruktionsherde, dazwischen eingestreute Sklerosen. Allmählich flacht sich der erweichte Kopf ab, die Epiphyse verbreitert sich und nähert sich dem Trochanter major. Der Gelenksaum bleibt gewöhnlich scharf. Das Röntgenogramm der Schlatterschen Erkrankung zeigt vor allem Verdickung des zungen- oder schnabelförmigen Fortsatzes der oberen Tibiaapophyse, die auch weiter als normal von der vorderen Tibiakante abgehoben scheint. Der mittlere Teil des Fortsatzes

Digitized by Google

ist stärker prominent, die Kortikalis erscheint an der Stelle des Sehnenansatzes eingeknickt und abgebröckelt. Der Knochenkern der Apophyse ist zuweilen in mehrere Stücke zerfallen. — Das Röntgenbild der Koehlerschen Erkrankung zeigt das Os naviculare in Form, Größe, Kontur und Struktur erheblich verändert, verkleinert und verkrümmt. Das Röntgenbild ändert sich mit der Dauer der Erkrankung. Das Leiden tritt meist einseitig auf. Auch an dem Metatarsalknochen, besonders am zweiten, seltener am dritten und vierten, finden sich öfters eigenartige Veränderungen in Übereinstimmung mit den bei Osteochondritis coxae beobachteten Veränderungen. Seltenere Ossifikationsstörungen sind am Kalkaneus beschrieben.

Caan (Köln): **Osteochondritis deformans juvenilis coxae, Coxa plana, Calvé-Legg-Perthessche Krankheit.** (Ergebn. d. Chir. u. Orthop., Bd. 17, 1924, S. 64.)

Camp (Rochester): **Über einen Fall von Osteom des Sphenoidale und Duraendotheliom.** (Am. J. of Roentg. XI/6, Juni 1924, S. 523—524.) In einem Falle der nicht so seltenen Kombination von Osteom und Endotheliom war Abflachung der Sella, Zerstörung der Processus clinoidei, weiter vorne ein körniger Schatten zu sehen, der allerdings erst nach der Autopsie auf den Tumor bezogen wurde.

Camp (Rochester): **II. Die normale und pathologische Anatomie der Sella turcica im Röntgenbild.** (Am. J. of Roentg. XII/2, August 1924, S. 143—156.) Ergebnisse von anderweitig veröffentlichten Leichenuntersuchungen und 1000 Röntgenogrammen der Mayo-Klinik. Zentralstrahl ist bei der Aufnahme zu richten auf einen Punkt 1,88 cm über der Reidschen Linie, und zwar 2,5 cm vor dem äußeren Gehörgang. Normalmaße aus 500 negativen Röntgenogrammen: antero-posterior 1,06 cm (0,5 bis 1,6), tief 0,81 cm (0,4—1,2) in Übereinstimmung mit den anatomischen Werten. Bei Kindern 70% runde, bei Erwachsenen 58% ovale, 24,4% runde, 17,2% flache Sellae. Verbindung von Proc. cl. a. und med. ist häufig, aber nicht darstellbar. Bei dickem Dorsum sellae kann der Pr. c. p. nur durch dessen abgerundeten Rand dargestellt sein. In sechs von 110 Fällen waren die P. c. a. nur post. verbunden, in einem beiderseits, ohne daß es jedoch wegen ihrer lateralen Lage zu einer Verkleinerung der Fossa gekommen wäre. Stärker aufgerichtetes Dorsum findet sich oft auch bei Normalen. Intrasellare Tumoren: Das Diaphragma nötigt die Tumoren, nach hinten und unten sich einen Ausweg zu verschaffen: Ausbuchtung des Bodens, später Doppelkontur durch die in die Keilbeinhöhle ragende Geschwulst, Eindellung des Dorsum, das später gerade und schmal wird, um schließlich nach hinten gedrückt oder resorbiert zu werden. Wenn überhaupt, werden die Pr. c. a. von hinten und unten arrodiert und stumpf. Diaphragma verhindert das Entstehen von allgemeinen Hirndrucksymptomen. Keine Beziehung zwischen Sellagröße und Grad der Akromegalie. Charakteristische Zeichen des intrasellaren Tumors: einheitliche, kreisförmige Vergrößerung der Sella, Arrosion und Verdünnung des Dorsum, Stumpfwerden der Pr. c. a., Überdehnung und Arrosion des Bodens, Fehlen von Hirndrucksymptomen (außer im Spätstadium). Extrasellare Tumoren: Hirndruckerscheinungen. Der Druck von oben flacht Sella ab, die Pr. c. a. werden eher spitz und dünn als plump und kurz, die Pr. c. p. eher spitz und kurz als schmal und dünn. Der Druck auf das Tuberkulum und die Vorderwand erzeugt die Abflachung. Die anatomisch vorhandene größere Beschädigung auf der kranken Seite ist röntgenologisch nicht darstellbar. Bei solidem Boden der Sella kann eine becherförmige Ausbuchtung entstehen, bei pneumatisiertem nach Verschwommenwerden des Bodens eine Auspressung der Drüsen in die Keilbeinhöhle. Für die Lokalisation des Tumors können im allgemeinen im Röntgenogramm keine Anhaltspunkte gefunden werden; doch spricht hypophysäre Störung mit Kalkeinlagerung über der Sella für Hypophysengangtumor. Außerdem kann bei fehlenden Hirndruckerscheinungen, wenn die bei extrasellaren Tumoren vorkommenden Sellaveränderungen vorliegen, auf Basistumoren geschlossen werden, namentlich, wenn sich auch Gefäßstauung findet. Bei der großen Variationsbreite des Porus acusticus internus kann aus seiner Erweiterung nicht auf Akustikustumor geschlossen werden. Bei Kindertumoren ist, wohl wegen der geringen Pneumatisation, die Sella oft auffallend wenig verändert. Die anatomischen Sellaveränderungen waren stets größer als die röntgenologisch nachgewiesenen. Von Erkrankungen des Keilbeins sind die Osteome und Osteosarkome an der Schattentiefe zu erkennen, bei den übrigen findet sich Trübung des Sinus, Verschwommenheit der Zeichnung und keine Hirndruckzeichen.

Clift (Detroit): **Röntgenologische Studien an Schwachsinnigen.** (Am. J. of Roentg. XII/1, Juli 1924, S. 23—27.) Zusammenfassende Mitteilung über das Ergebnis achtjähriger Untersuchungen an Schädel, Sella turcica, Hand(gelenk), mitunter auch langen Knochen und Brust. Am Schädel kommen alle möglichen Abweichungen vor, besonders Asymmetrien und Degenerationszeichen. Das Fehlen von Hirndruckerscheinungen beweist, daß Kleinheit des Gehirns nicht durch Kleinheit des Schädels verursacht sein kann. Bei den endokrinen Störungen ist selten eine Drüse allein beteiligt. Beim Hyperpituitarismus war nur einmal die Sella vergrößert. Verf. hält Riesenwuchs in der Entwicklungsperiode für das Äquivalent der Akromegalie am Erwachsenen, obwohl diese auch bei Wachsenden beschrieben worden ist. Mongoloide zeigten keine charakteristischen Veränderungen

Digitized by Google

außer Kindlichbleiben der Maxilla, verspäteter Zahnung und Stumpfbleiben des Unterkieferwinkels, während ihnen die bei Kretinen vorhandene Einbuchtung der Schädelbasis fehlt.

Doub (Detroit): **Die Rolle der Kalkbildung im Bandapparat bei der Entstehung von Schmerzen in der unteren Rückengegend.** (Am J. of Roentg. XII/2, August 1924, S. 168—171.) Bei Rückenschmerz fanden sich meist Verkalkungen im G. iliolumbale, stets Verknöcherung an seinem Kristaansatz, häufig in Verbindung mit arthritischen Veränderungen, in deren Komplex sie wohl gehören. Erfolgreiche Behandlung durch Wärme, einmal durch operative Entfernung. Aufnahme bei leicht erhobenem Oberkörper, erhöhten Beinen, unter Kippung der Röhre um 15—20° nach oben, den Zentralstrahl auf den unteren Rand des 5. L.-W. gerichtet.

L. Durante (Genua): **Zwei Fälle von Schlatterscher Krankheit.** (La Rad. Med. XI/9, September 1924, S. 563.) Der persönliche Beitrag des Verf. zur Kenntnis der Schlatterschen Krankheit beschränkt sich auf zwei typische Fälle bei jungen Leuten, die keine traumatische Ursache aufweisen. Das Studium der Literatur zeigt, daß es sich bei fast allen Fällen um eine teilweise Ablösung der Tuberositas der Tibia mit Osteophytenbildung ohne vorangegangenes Trauma handelt. Die Röntgenuntersuchung einer Serie von jungen Leuten ergab, daß sich bei manchen Veränderungen an der Tibia finden, die genau der Schlatterschen Krankheit entsprechen, ohne daß klinische Erscheinungen bestehen. Als Ursache der Erkrankung nimmt der Verf. einen Entzündungsprozeß an, der zu einer Störung des Verknöcherungsprozesses führt.

K. Gaugele (Zwickau i. Sa.): **Zur operativen Behandlung des Hohlfußes.** (Zbl. f. Chir. 1924/33, S. 1790.) Anwendung einer kombinierten Methode der Hohlfußoperation nach Wullstein, Spitzy und Stracker mit glänzendem Erfolge: Die Ferse wird am Übergang zur Sohlenhaut lappenförmig umschnitten und abpräpariert. Am Tuber calcanei werden nun Aponeurosis und sämtliche Muskeln vollkommen durchschnitten. Redressiert man dann mit dem Heusnerschen Ringhebel, so kracht das vorher unnachgiebige Fußgewölbe zusammen. Durchschneidet man noch das Lig. calcaneo-cuboideum plantare, sowie die benachbarten anderen Ligamenta interossea, dann hört jeder Widerstand auf. (Röntgenbilder des Verhaltens vor und nach der Operation.)

C. Guarini (Neapel): **Drei Fälle von Turmschädel.** (La Radiol. Med. XI/9, September 1924, S. 580.) Verf. bespricht die seitlichen Schädelaufnahmen von drei Kindern mit Turmschädel und Hydrozephalus, die sämtlich blind geboren sind. Als Ursache des Turmschädels nimmt die Mehrzahl der Autoren hereditäre Lues an. Klinisch ist die Atrophie des Nervus II, die auf vermehrten Hirndruck zurückzuführen ist, das bedeutendste Symptom. Der Liquor selbst weist dabei keine pathologischen Veränderungen auf. Nach dem 7. Lebensjahr nehmen die Optikusschädigungen nicht mehr zu. In den drei Fällen, die Verf. beschreibt, ist der Hydrozephalus am stärksten ausgeprägt bei einem 3jährigen Kinde, bei dem die Hirnmasse stark gegen das Os frontale gepreßt ist, während sich bei dem ältesten Kinde, einem 14jährigen Jungen, nur mehr ein geringer Hydrozephalus vorfindet. In der Mitte steht ein 8jähriger Junge. Mit der Zunahme des Alters nimmt also nach Ansicht des Verf. der Hydrozephalus und damit der vermehrte Hirndruck ab.

Hackenbroch (Köln): **Der Hohlfuß.** (Ergebn. d. Chir. u. Orthop., Bd. 17, 1924, S. 457.)

M. Klotz (Lübeck): **Die Rachitis.** (Erg. d. Inn. M. u. Kindhlk., Bd. 24, S. 254—309.) Kritischer Sammelbericht mit Berücksichtigung der Röntgenbefunde.

F. J. Lang (Innsbruck): **Die Arthritis deformans des Schultergelenkes.** (W.m.W. 1924/39, S. 2028.) Beschreibung der makro- und mikroskopischen Befunde unter Anwendung der Pommerschen funktionellen Entstehungstheorie.

F. J. Lang (Innsbruck): **Zur Kenntnis der Knochenhämatome bei einem rachitischen und mutmaßlich luetischen Säugling.** (M.m.W. 1924/42, S. 1463.)

Paul Lecène und Albert Mouchet: **Die Pathogenese der Scaphoiditis tarsalis (= Köhlersche Krankheit. Ref.)** (J. de Rad., August 1924, S. 357.) Die Annahmen, daß die Köhlersche Krankheit Entwicklungsstörung, Knochendystrophie, Kompressionsfraktur u. ä. seien, werden abgelehnt. Auf Grund mikroskopischer Untersuchung wird angenommen, daß die Krankheit eine abgeschwächte Osteomyelitis darstelle. (Entsprechende Röntgenogramme und Schnitte.)

Lehmann (Rostock): **Über Osteochondritis.** (V. nordwestdeutscher Chirurgen, Juni 1924, Bericht Zbl. f. Chir. 1924/44, S. 2451.) Mit Aussprache über Perthessche, Köhlersche Krankheit, Lunatumerkrankung, Gelenkmäuse usw.

G. Liebermeister (Düren): **Der Pneumocephalus arteficialis.** (Erg. d. Inn. M., Bd. 25, 1924, S. 901.) Verf. erklärt das Verfahren bei strenger Indikationsstellung und guter Technik für ungefährlich. Es gibt in vielen Fällen wichtige diagnostische Aufschlüsse. Literaturschau und eigene Erfahrungen.

Lurie (New Orleans): **Die Deutung von Schattenänderungen auf Zahnfilmen.** (J. of Rad. V/7, Juli 1924, S. 230—231.) Bei akuter Entzündung kann eine frühzeitige Kongestion durch Vergrößerung

Digitized by Google

der Pulpa- und peridentalen Aufhellung erkannt werden, deutlicher noch, wenn Eiterung vorhanden ist; daran kann sich Einschmelzung der Alveole und des Zahnes, beginnend meist an der Wurzelspitze, schließen.

Lurie (New Orleans): **Die Deutung von Schattenveränderungen.** (J. of Radiol. V/5, Mai 1924, S. 153.) Fortsetzung der Artikel der letzten Hefte. Zunächst treten bei Erkrankungen der Zähne Veränderungen am Weichteilschatten auf (Pulpa, peridental), später können sich Mineralsalze dort ablagern; diese Obliteration läßt die Spitze frei, während die senile Obliteration dort einsetzt. Bei noch unausgebildeter Wurzelspitze ist die Unterscheidung von Abszeß der Spitze nur durch Berücksichtigung des Zahnes und der Umgebung möglich.

Magnuson (Chicago): **Gründe für das Fehlen von positiven Röntgenbefunden in vielen Fällen von Schmerzen des unteren Rückens.** (Am. J. of Roentg. XII/1, Juli 1924, S. 15—23.) Da beim Iliosakralgelenk die Bänder mehr wie an anderen an der Stützfunktion teilnehmen, so ist ihre Entzündung besonders schmerzhaft; sie ist aber röntgenologisch nicht darzustellen. Erkrankungen an den Gelenkkörpern sind schwer darzustellen, wegen des Verlaufes der Gelenklinie, und überhaupt erst dann, wenn Knochen oder Knorpel zerstört ist. Eine weitere Ursache von Rückenschmerzen liegt in Luxation im Gelenk zwischen Lumbal- und Sakralbezirk; die Facies articulares können zur Sagittalebene in einem Winkel von 0—90° stehen, ebenso zur Horizontalen, und das auf beiden Seiten in verschiedenem Maße. Außerdem können sich an den Wirbelbogen selbst und zwischen diesen und den Gelenkfortsätzen und den Wirbelkörpern Spalten finden, die weniger an sich als durch den Ausfall der Stützfunktion der ansetzenden Bänder schmerzhafte Verlagerungen begünstigen. Verf. gelang es durch Entfernung tiefstehender Processus laterales Ischias zu heilen; sie hatten auf den Truncus lumbosacralis gedrückt, der auch durch Entzündung der benachbarten Bänder mitbetroffen werden kann.

H. Martius (Frauenkl. Bonn): **Zur Frage der Rückenschmerzen. Einseitige Sakralisation des 5. Lendenwirbels.** (Zbl. f. Gynäk. 1924/29, S. 1576.) Mitteilung eines Falles: 19jährige Frau erkrankte nach fieberhaftem Abortus mit Kreuzschmerzen, die durch Operation der fixierten Retroflexio uteri nicht behoben wurden, und auf die einseitige Sakralisation des 5. L.-W. bezogen werden (Röntgenbild; dazu ein Becken aus der Sammlung der Klinik). Auf der andern Seite war der Querfortsatz abnorm verdickt, so daß Druck auf den darunter verlaufenden Truncus lumbosacralis erklärlich war. Charakteristisch scheint Zunahme der Schmerzen beim Vornüberbeugen des Rumpfes zu sein. Erschlaffung der Muskulatur nach fieberhaftem Abort konnte bei der Kranken ätiologisch verwertet werden. (Belastungsschmerz.)

S. La Mendola (Palermo): **Ein Fall von Achondroplasie.** (La Radiol. Med. XI/7, Juli 1924, S. 438.) 15jähr. Knabe. Verf. studierte die bei dieser Krankheit bestehenden Zusammenhänge mit der Funktion der innersekretorischen Drüsen und fand, daß Thyreoidin keine Veränderung des Pulses und Blutdrucks, Pituitrin höchstens eine leichte und langsame Vermehrung des Blutdrucks hervorruft. Adrenalin bewirkt eine kurze Blutdrucksteigerung, Atropin eine mäßige Tachykardie, Pilokarpin eine geringe Herabsetzung der Herzschläge. Bemerkenswert erscheinen dem Verf. die Verkleinerung der Sella turcica und die dadurch bedingte ungenügende Entwicklung der Hypophyse, ferner das durch das Röntgenbild erwiesene lange Bestehen der Zwischenknorpelfugen. Da nach den Erfahrungen bei Kretinismus Beziehungen zwischen Thyreoidea und Knochenwachstum bestehen, so wäre es möglich, daß die Hypophyse die Bildung der Knochenkerne, die Thyreoidea das Knochenwachstum selbst beeinflußt.

Fr. Metzler (Chir. Kl. Innsbruck): **Kasuistischer Beitrag zur Frage der Knochenzysten.** (W.m.W. 1924/40, S. 2068.) Großer zystischer Tumor der unteren Femurmetaphyse und -kondylen. Spindelzellen mit faseriger Zwischensubstanz, Riesenzellen.

W. Müller (Marburg): **Experimentelle und klinische Beobachtungen zu den Umbauprozessen im jugendlichen Hüftgelenkskopf.** (M.m.W. 1924/32, S. 1095.) Untersuchugen an wachsenden Tieren: Epiphysenlösungen und Luxationen.

H. J. Panner (Kopenhagen): **Die Abtrennung des Capitulum humeri als gewöhnlich bestimmende Ursache der Arthritis deformans cubiti.** (Acta Radiolog. III/2—3, S. 129—156.) Die sehr häufige Arthritis deformans cubiti beruht meistens auf der sog. „Osteochondritis dissecans" (Koenig) des Capitulum humeri. Abgesehen von sehr seltenen Fällen, beginnt die Affektion wahrscheinlich immer im Alter zwischen 12 und 20 Jahren; vielleicht am häufigsten zwischen dem 15. und 18. Jahr. Der Ursprung der Affektion ist immer traumatisch, allerdings nicht in dem Sinne, daß sie in jedem Fall auf ein bestimmtes Trauma zurückverfolgt werden kann. Die kleinen alltäglichen Schädigungen — besonders forcierte Extension des Ellbogens — sind die hauptsächlichen Ursachen. Die Affektion kommt deshalb am öftesten bei männlichen Lehrlingen der Handwerks- oder landwirtschaftlichen Berufe vor, und weitaus am häufigsten im rechten Ellbogen. Ihr Vorkommen im linken Ellbogen ist indes keineswegs selten; und sehr oft ist sie bilateral. Man begegnet ihr auch, wenngleich weit seltener,

Digitized by Google

bei Individuen weiblichen Geschlechts. Vielleicht existiert eine individuelle Disposition; in diesem Falle ist ihre Natur aber völlig unbekannt. Das Trauma ruft eine subchondrale Läsion hervor, und in den meisten Fällen eine Fissur im Knorpel des Capitulum humeri; wahrscheinlich erstreckt sich diese Fissur oft etwas in den Knochen. Die Läsion kann — in seltenen Fällen — derart heilen, daß eine völlige Restitution eintritt. Mitunter bleibt eine Fissur des Knorpels für eine beträchtliche Zeit, selbst jahrelang, bestehen („Pseudarthrose"); in den meisten Fällen aber trennt sich früher oder später ein knorpliges — oder osteokartilaginöses — Fragment ab, das in der Regel als freier Körper weiterbesteht und im Laufe der Zeit sekundäre Veränderungen eingeht, wie Verkalkung, Ossifikation oder Wachstum. Die Röntgenuntersuchung gibt typische Bilder der Affektion in allen ihren Stadien; zuerst nur als große oder kleine Aufhellungen im Capitulum humeri; später als Schatten von Corpora libera und Deformitäten, die letzteren in der Regel am ausgesprochensten im Radiuskopf. Auch in den schwersten Fällen von Arthritis dieses Ursprungs ist es in den meisten Fällen möglich, den Ausgangspunkt der Affektion festzustellen, entweder durch strukturelle Veränderungen im Capitulum humeri oder durch Abflachung seiner distalen Kontur. Bei manchen Fällen erfährt indes der Sitz der ursprünglichen Läsion eine so vollständige Restitutio ad integrum, daß nichts Abnormes am Röntgenbild sichtbar ist. Die Arthritis kann also sehr wohl von dieser Stelle ausgegangen sein, ohne daß es möglich ist, dies zu beweisen. Die Aufhellungen im Capitulum humeri erscheinen in Anbetracht dessen, daß das abgetrennte Fragment hauptsächlich aus Knorpel besteht und daß eine persistente Fissur gleichfalls hauptsächlich dieselbe Substanz betrifft, bemerkenswert deutlich. Dieser Kontrast ist wahrscheinlich durch das Vorkommen sekundärer Veränderungen in der unmittelbaren Nachbarschaft der ursprünglichen Läsion zu erklären, die Nekrose und Absorption von Knochengewebe bedingen. Es ist kaum notwendig, die Definition „Osteochondritis dissecans" im Sinne eines entzündlichen Zustandes aufrechtzuhalten, der allmählich die Sequestrationslinie markieren und die Abtrennung des Fragments bewirken würde. Es ist verständlicher, sie, wie dies Kappis tut, gänzlich als rein traumatische Läsion zu betrachten. In ihren frühen Stadien wird die Affektion meist als Tuberkulose diagnostiziert werden; aber die Symptome sind auffallend leicht. Ihre wahre Natur kann wahrscheinlich in jedem Fall durch Röntgenuntersuchung bestimmt werden. In den späteren Stadien ist die Diagnose der Arthritis deformans leicht zu stellen; auch hier wird die Röntgenuntersuchung in den meisten Fällen imstande sein, deren Ursprung klarzustellen. Die Prognose hängt davon ab, ob die geeignete Behandlung zur rechten Zeit eingeleitet wird. Dieselbe soll dann in einer Entfernung des Corpus liberum bestehen, wenn sich ein solches vorfindet, und in Auskratzen und Glätten des Sitzes der Läsion im Capitulum humeri.

Phemister (Chicago): **Veränderungen an den Gelenkoberflächen bei tuberkulösen und pyogenen Gelenkinfektionen.** (Am. J. of Roentg. XII/1, Juli 1924, S. 1—14.) Bei der eitrigen Arthritis wird der Gelenkknorpel primär und am ausgedehntesten an den Stellen, wo die Gelenkflächen einander berühren und drücken, zerstört; es finden sich proteolytische Fermente, die ihn zerstören helfen. Sekundärer Übergang auf den Knochen mit Gelenksequester ist selten. Daher findet man im Röntgenbild Verschmälerung des Gelenkspaltes und völliges Verschwinden, ferner Zerstörung der Kortikalis. Bei der tuberkulösen Arthritis fehlen die proteolytischen Fermente; der Knorpel, der vielleicht vorher durch Gifte zerstört wird, wird durch unspezifische Granulationen aufgelöst, und zwar zunächst an den freien Gelenkflächen, während er an den sich berührenden Teilen sehr lange erhalten bleiben kann. Dort erfolgt die Auflösung durch Granulationen von unten her. Der Gelenkknochen wird oft, aber erst im späteren Verlaufe, angegriffen, mit Vorliebe an den Berührungsstellen der Gelenkflächen; es kommt häufig auf beiden Gelenkseiten zu Sequestern. Im Röntgenbild spricht daher das Erhaltenbleiben des Gelenkknorpels und der Kortikalis an den Kontaktstellen, ihre Zerstörung an den freien Flächen für Tuberkulose.

Portwich (Chir. Kl. Kiel): **Ein Beitrag zur akuten infektiösen Osteomyelitis im Bereich des Hüftgelenks.** (D. Zschr. f. Chir. 186, 3—4, S. 236.) Verf. berichtet über 41 vom Schenkelhals und -kopf ausgehende Hüftosteomyelitiden. Besprechung der Ätiologie (Bakterienbefund), Klinik, Verlauf, Differentialdiagnose, Behandlung. 15 Krankengeschichten. Im Röntgenbild wurden frühestens in der zweiten Woche nach Krankheitsbeginn Veränderungen am Schenkelhals gesehen. Aufnahme in Lauensteinscher Stellung wird empfohlen.

Adolf Rappe (Stockholm): **Ein Fall von röntgenologisch diagnostiziertem Osteom des Oberkiefers.** (Acta Radiolog. III/2—3, S. 161—163.) Verf. beschreibt einen Fall von Osteoma maxillae, bei dem die Diagnose mit Hilfe eines intraoralen Films gemacht werden konnte.

Th. Scholz (New York): **Beitrag zur Diagnose von Wirbelmetastasen in Fällen mit klinisch latentem Primärherd innerhalb des Thorax.** (M.m.W. 1924/31, S. 1052.) Bei nicht ganz klaren Wirbelsäuleläsionen ist mit Röntgenstrahlen nach einer latenten intrathorakalen Neubildung zu suchen. Vier Fälle.

Digitized by Google

Shearer und Tyler (Omaha): **Grundsätze für die Beseitigung von Erkrankungen der Zahnwurzelspitzen.** (J. of Rad. V/6, Juni 1924, S. 183.) Fortbildungsvortrag.

A. Troell (Stockholm): **Ein zweiter Fall von Spondylitis typhosa.** (Acta Radiolog. II/6, S. 509 bis 511.) Ein 36j. Mann bekam, unmittelbar nachdem er Typhus überstanden, Rückenschmerzen; zeitweise auch Fieber (39° C). Röntgenaufnahme ungefähr ein Jahr später. Sie zeigte eine recht breite brückenartige knöcherne Verbindung zwischen 3. und 4. Lumbalwirbel. Widals Typhusreaktion fiel positiv aus.

A. Westman (Karlstad): **Ein Fall von Myositis ossificans.** (Acta Radiolog. III/1, S. 54—59.) Verf. beschreibt einen Fall von Myositis ossificans bei einem Knaben von 2½ Jahren. Nach einer Entwicklungsperiode von ungefähr einem Jahr hatte der Prozeß zu beträchtlichen Ossifikationen in den Muskeln des Halses, der seitlichen Thoraxpartien und der oberen Extremitäten geführt. Bei Probeexzision und pathologisch-anatomischer Untersuchung der Veränderung am rechten Oberarm fand man, daß eine lange Ossifikation, die im Röntgenogramm sichtbar gewesen war, im inneren intermuskulären Septum lag, ohne daß die umgebenden Muskeln irgendwelche Veränderungen zeigten. Anzeichen für eine frühere Entzündung lagen nicht vor.

Whorlow (Brighton): **Die radiographischen Erscheinungen der Pseudo-Koxalgie.** (Brit. J. of Radiol. XXIX/287, Juni 1924, S. 220.) Bei einem Kinde entwickelte sich nach einem Trauma eine typische Perthessche Erkrankung der linken Hüfte. Mehrere Röntgenbilder innerhalb dreier Jahre.

5. Frakturen, Luxationen.

Kästner (Leipzig): **Kniescheibenbrüche, ihre Behandlung und Vorhersage.** (Erg. d. Chir. u. Orthop., Bd. 17, 1924, S. 240.)

K. Koch (Köln-Lindenburg): **Über Frakturen und Pseudofrakturen der Sesambeine der Großzehe.** (M.m.W. 1924/36, S. 1235.) Zwei deutliche Fälle, knöchern heilend.

Laquerrière und J. Loubier: **Fraktur des Radiusköpfchens.** (J. de Rad., August 1924, S. 361.) Unterschieden werden von Frakturen des Radiusköpfchens: Zertrümmerung des Köpfchens mit Einkeilung, Fraktur mit Dislokation des Fragments, Fraktur ohne besondere Dislokation, Einrißbruch und Hakenbruch.

G. Odelberg-Johnson (Stockholm): **Über Frakturen der proximalen Radiuspartie und ihre Ursachen.** (Acta Radiolog. III/1, S. 45—53.) Das Material des Verf. besteht aus zwei Fällen von extrakapsulärer Querfraktur des Radiushalses (Hitzrot), 35 Fällen von „Meißelfrakturen" des Radius köpfchens mit oder ohne eine T-förmige Fraktur des Halses und auch sechs Fälle von einfacher Fraktur des Radiushalses bei Individuen mit offener Epiphysenlinie. Betreffs der Art, in welcher die „Meißelfrakturen" und die Frakturen des Radiushalses bei Kindern zustandekommen, stimmt der Verf. mit den Ansichten von P. Bruns u. a. überein. Nach seiner Meinung werden solche Frakturen durch Einwirkung der Gewalt in der longitudinalen Richtung des Radius in Pronation hervorgerufen, indem das Capitulum auf den nach vorne gerichteten Rand der napfförmigen Gelenkfläche des Radius nach unten preßt. Der Verf. zeigt indes, daß dieser Gang der Dinge unverständlich wäre, ohne daß gleichzeitig eine Subluxatio posterior des Radiuskopfes stattfindet, und die Experimente, die er an Ellbogengelenken von Leichen gemacht hat, sprechen gleichfalls für diese Auffassung.

G. Runström (Stockholm): **Das Röntgenbild frischer subperiostaler Hämorrhagien bei Metatarsalfrakturen.** (Acta Radiolog. III/1, S. 42—44.) Bei Metatarsalfrakturen sind häufig schon wenige Tage nach dem Trauma dünne spindelförmige Ablagerungen zu finden. Bei Frakturen mit Dislokation kommen sie nicht vor. Der Autor ist der Ansicht, daß diese Ablagerungen durch subperiostale Hämatome bei subperiostalen Frakturen bedingt sind. Dadurch, daß sich das Hämatom unter einem intakten Periost ansammelt, gestaltet es sich so dicht und zirkumskript, daß es im Röntgenogramme sichtbar wird.

Schmorl (Dresden): **Die pathologische Anatomie der Schenkelhalsfrakturen.** (M.m.W. 1924/40, S. 1381.)

6. Verdauungsorgane; Urogenitalsystem (außer Konkremente).

A. Akerlund (Stockholm): **Magendivertikel vom röntgenologischen Gesichtspunkt.** (Acta Radiolog. II/6, S. 476—485.) Die spärlichen Angaben, welche in der Röntgenlitratur über Magendivertikel anzutreffen sind, beziehen sich bis auf zwei Ausnahmen auf sog. „funktionelle" Magendivertikel, die nach Ansicht des Verfassers durchwegs unrichtig gedeutet und in Wirklichkeit hinter dem Ventrikel gelegene Dünndarmdivertikel sind, ausgehend vom Endteil des Dünndarms oder von der Partie der Flexura duodenojejunalis. Verf. teilt aus seiner eigenen Beobachtung fünf röntgendiagnostizierte organische Magendivertikel mit, vier dem Typus der „kongenitalen" Divertikel angehörige, im Kardiatrakt lokalisierte und als fünften Fall ein postoperatives Divertikel im Canalis ventriculi,

Digitized by Google

das durch Operation bestätigt und entfernt wurde. Die Magendivertikel haben ihr größtes röntgenologisches Interesse vom differentialdiagnostischen Gesichtspunkt. Röntgenologisch charakterisiert werden sie durch ihre rundliche Form, wechselnden Füllungs- und Ausspannungsgrad, weiche und bewegliche Kontur und Fehlen aller röntgenologischen Anzeichen für einen Infiltrationsprozeß in der Umgebung. Alle fünf Magendivertikel wiesen 4-Stundenrest auf, alle vier Kardialdivertikel zeigten bei stehender Stellung eine Gipfelgasblase.

Chr. I. Baastrup (Kopenhagen): **Ein mittels Radiographie diagnostizierter Fall von Divertikel des Jejunums.** (Acta Radiolog. III/2—3, S. 164—166.) Es wird über einen Fall von Divertikel des Jejunums berichtet, das durch Röntgenuntersuchung diagnostiziert und durch die Operation bestätigt wurde. Die Differentialdiagnose zwischen Divertikel des Jejunums und Stenose des Darms wird kurz gestreift.

G Becchini (Florenz): **Spasmen am Magen und Pylorus.** (La Radiol. Med. XI/7, Juli 1924, S. 442.) Verf. beschreibt drei Fälle von Spasmus: 1. Pylorospasmus, hervorgerufen durch Aufnahme von gewöhnlicher Nahrung im Anschluß an eine Breimahlzeit. Beginn unmittelbar nach der Mahlzeit; Dauer mehr als 24 Stunden. 2. Vorübergehender Spasmus, verursacht durch ein gegenüberliegendes Ulkus. 3. Ein Ulcus callosum des Antrumabschnittes der kleinen Kurvatur mit partieller Kompression des Pylorus, verbunden mit Pylorospasmus. Der Spasmus ist dabei stärker als die organische Stenosierung und bedingt eine Retention von mehr als vier Tagen.

A. Beck (Chir. Kl. Kiel): **Weitere Beiträge zur Diagnose des Ulcus duodeni.** (D. Zschr. f. Chir. 186, 3—4, S. 145.) In 60% wurde eine sichere Röntgendiagnose gestellt, in 26% Verdacht auf Ulc. duod. ausgesprochen. In drei Fällen mit Diagnose Ulc. duod. fand sich ein Ulc. pylori, in zwei anderen ein Ulkus der kleinen Kurvatur. Das Nischensymptom fand sich nur dreimal und wurde autoptisch bestätigt, ist also recht selten. Bulbusdeformitäten können trotz Ulkus fehlen und bei fehlendem vorhanden sein, so daß man auch die indirekten Symptome entsprechend heranziehen muß.

Beeler und Mertz (Indianopolis): **Die Notwendigkeit enger Zusammenarbeit von Röntgenologen und Urologen bei der Diagnose der Doppelniere.** (Am. J. of Roentg. XII/2, August 1924, S. 157—167.) Da in etwa ¼ der Fälle die Doppelniere erst nach wiederholter Untersuchung erkannt wurde — es war jedesmal erst nur das kaudale Becken zur Füllung gelangt —, so muß unter Umständen aus gewissen verdächtigen Abweichungen vom normalen anatomischen Bild, das kurz dargetan wird, das Pyelogramm als nur das kaudale Becken vorstellend erkannt werden. Der Schatten einer Doppelniere ist oft von der Größe und Lage der normalen; ein langer Schatten ist verdächtig, ebenso Inkongruenz zwischen Nierenbecken und Niere. Das obere Becken liegt am medialsten, das kaudale in Höhe des normalen. Ein rudimentäres, knopfförmiges Becken erweckt Verdacht, andererseits kann ein kephales mit einem Kelche unter die Uretermündung herabreichen. Am kaudalen Becken hängt die Ausbildung eines oberen Kelches von der über ihm liegenden, zuführenden Parenchymmasse ab, die aber nie so groß ist wie die zum oberen Kelche eines Normalbeckens gehörende; daher ist der obere Kelch eines kaudalen Beckens kurz; er geht bald nach oben innen, bald nach außen und oben, bald nach außen oder außen und unten ab. Die Erfahrung, daß die beiderseitigen Nieren sich gleichsinnig, wenn auch in verschiedenem Grade, entwickeln, kann weitere Anhaltspunkte bieten. Kontraktion der Muskulatur an der Mündung der großen Kelche im Becken sowie Verlagerungen geben Anlaß zu Täuschungen; Deformitäten infolge Tuberkulose oder Tumoren sind verhältnismäßig leicht zu erkennen.

G. Claessen (Reykyavik): **Drei Fälle röntgenologischer Nische bei Magenkrebs.** (Acta Radiolog. II/6, S. 486—490.) Nischen im Röntgenbilde des Magens sind keineswegs für Ulkus pathognomonisch, kommen auch bei Krebs des Magens vor, wenn auch in der Fachliteratur nur wenige Mitteilungen darüber vorliegen. Da man nicht alle Fälle mit Nischenbildung im Röntgenbilde operiert, sie vielmehr der medizinischen Behandlung zuweist, ist die röntgenologische Diagnose zwischen Ulkus und Krebs von großer Bedeutung. Es werden drei Fälle mit Nischen in der Curvatura minor corporis bei Patienten mit Magenkrebs mitgeteilt. Lokalisiert waren die Nischen wie beim Ulkus. Die Krankheitsdauer war in einem Falle nur vier Monate. In zwei Fällen freie HCl im Magen, die Größen der Nischen sehr verschieden. Bei großen Nischen muß man aber darauf vorbereitet sein, Krebs vorzufinden. Eine große Bedeutung wird der unregelmäßigen Kontur der Nische sowie der Unebenheit und Starre der Kurvatur beigelegt.

Alois Czepa (Wien): **Das Röntgenbild des Ulcus ventriculi und duodeni in der Kontrolle durch den Operationsbefund.** (M.Kl. 1924/31, S. 1068.) Auffallend ist die große Zahl der parapylorischen Geschwüre. Positiver Befund bei Ulcus ventriculi, der durch die Operation nicht bestätigt werden konnte, war im ganzen zweimal angenommen worden (Fehler von 6%). Bei den juxtapylorischen und Duodenalgeschwüren (77 Fälle) stimmten Röntgen- und Operationsbefund stets überein. Mit der Sicherheit der Röntgendiagnostik des Magen- und Duodenalgeschwürs kann keine andere Untersuchungsmethode in Wettbewerb treten. — Die Röntgendiagnose des Ulkus der Magenmitte verlangt

Digitized by Google

mitunter eine der Röntgenuntersuchung vorausgehende Magenentleerung und Magenspülung. Ulkusnischen wurden an der großen Kurvatur zweimal festgestellt.

v. Dehn: **Beitrag zur Lehre vom Status asthenicus.** (M.m.W. 1924/37, S. 1269.) In den Aufhängebändern des Magens und Darmes lassen sich glatte Muskelfasern nachweisen; von deren Tonus die Lage der Organe abhängt. Funktionelle Natur der Ptose. Hypertonie der Bänder führt auch zu Störungen.

F. Fleischner (Wien): **Das kardianahe Magendivertikel.** (Kl.W. 1924/36, S. 1619.) Im Anschluß an die von Akerlund mitgeteilten Fälle bringt Verf. zwei eigene, anatomisch kontrollierte. Sie sind röntgenologisch wohlcharakterisiert, sitzen hoch oben an der kleinen Kurvatur, behalten einen Kontrastrest mit Luftblase zurück; sie werden als Pulsionsdivertikel aufgefaßt.

Arthur Gregory (Wologda): **Pyloroplastik bei ulzerösem Symptomenkomplex und Fehlen von Ulkus.** (Zbl. f. Chir. 1924/33, S. 1784.) Auf Grund der Anamnese, des klinischen Befundes, selbst des Röntgenbefundes, werden öfters organische Störungen des Magens und Duodenums angenommen, ohne daß die Operation Veränderungen erkennen läßt. Auf 100 Gastroenterostomien infolge Ulkus werden fünf solche Fälle verzeichnet. In diesen Fällen — lange Magenanamnese — waren hohe Säurewerte des Magens vorhanden, besonders der freien Salzsäure. In diesen Fällen führte extramuköse Pyloroplastik zum Schwinden der Schmerzen und Beschwerden, zur klinischen Genesung.

C. Guarini (Neapel): **Verkalkte Echinokokkuszyste in der Leber.** (La Radiol. Med. XI/8, August 1924, S. 511.) Verf. bespricht einen Fall, der seit langer Zeit an Fieber und zeitweisem Ikterus sowie kolikartigen Schmerzen im rechten Oberbauch erkrankt ist. Röntgenaufnahmen der r. Nierengegend ergab einen eiförmigen Schatten zwischen der 10., 11. und 12. Rippe; Aufnahme der Lebergegend zeigt den Schatten im Leberschatten, und zwar in größerem Abstand von der Gallenblase.

M. Lappena (Rom): **Peristaltik des untersten Dünndarmabschnittes. (Ileum.)** (La. Radiol. Med. XI/9, September 1924, S. 574.) Die Peristaltik des Ileums ist nicht andauernd; die peristaltischen Ruhepausen richten sich nach dem Tonus der untersten Schlingen und betragen bis zu einer Stunde. Während dieser Pausen macht die Darmschlinge gewisse oszillierende Bewegungen, die zu einer Verlagerung der Darmschlinge im ganzen führen können. Dadurch kann sogar die Fortbewegung des Darminhalts begünstigt werden. Die eigentliche Peristaltik des Ileums besteht aus zwei Faktoren, und zwar aus einer segmentierenden Bewegung, die eine Vermischung der Speisen bezweckt, sowie aus einer fortleitenden. Letztere vollzieht sich immer in der gleichen Weise; zuerst schnürt sich ein kleiner Teil ab, dem dann sofort der ganze Inhalt der Darmschlinge folgt. Nur sehr selten erfolgt die Fortbewegung so, daß ein ganzes Segment sich geschlossen entleert. Die Schleimhautfalten des Ileum scheinen Antagonisten der Muskularis zu sein; ihr Studium ist nur unter gewissen Voraussetzungen möglich.

Mills und Poper (St. Louis): **Studien über das Kolon.** (Am. J. of Roentg. XI/6, Juni 1924, S. 487.) I. Mills: Röntgennachweis sekundärer Kolonveränderungen. — Sekundäre Zeichen bieten oft dort diagnostische Möglichkeiten, wo die primären Veränderungen als solche nicht erkennbar sind. Die Zukunft gehört den auf anatomischen und physiologischen Variationen beruhenden Funktionsänderungen. Besonders leicht sind solche Erscheinungen am Kolon darzustellen. Nicht mit Hilfe einer Statistik oder systematischer Aufzählungen, sondern an der Hand von Bildern wird nun knapp die Einwirkung der Konstitution (Sthenie, Asthenie usw.) auf Kolonform und Funktion besprochen, die Wirbelsäulenverkrümmung als Hauptursache der Ptose, der Einfluß von Beckenverengerungen auf Darmtopographie und Obstipation, die Einwirkungen von intra- und extraalimentären Tumoren, von Aszites auf Lage und Funktion, postoperatives Fehlen von Haustren. Von abnormer Haustrierung unterscheidet der Verf. drei Typen: laterale kanalikuläre Faltenbildung, polydirektionale Haustrierung, Längskompression der Haustren. Da sich Kolonerweiterung regelmäßig mit Obstipation vorfindet, da andererseits die Erweiterung meist dort sitzt, wo das Abdominalvolumen infolge individueller Abnormitäten zunimmt, ist sie sicherlich häufig erworben. Distal von Tumoren findet sich mitunter „Fibriliation" des Darmes, feine, engstehende Querfalten. Der Einlauf stellt dies Kolon am besten dar. II. Poper: Die Wiederherstellung der Kolonfunktion. Da die meisten Obstipationen auf unrichtiger Defäkation und Mißbrauch von Purgation beruhen, spielen Diät und Hygiene für die Behandlung die Hauptrolle. Im einzelnen werden hervorgehoben das hypertonische Kolon, das atonische, eventuell mit Spasmen in distalen Teilen, das erweiterte Deszendenzspasmus mit distaler Atonie, Spasmus des Colon pelvinum mit rektaler Atonie.

Nessa (Sioux Falls): **Röntgendiagnose bei Krankheiten des Verdauungstraktes.** (J. of Rad. V/7, Juli 1924, S. 232—235.) 64% der Kranken mit Beschwerden am Verdauungstraktus haben positiven Befund, 30% am Appendix, je 15% an Gallenblase und Duodenum, 10% am Magen. Besprechung der Symptome des normalen Magens, des pathologischen, des Ulkus und Karzinoms, des Ulcus duodeni, des Appendix und der Gallenblase.

C. M. Rovsing (Kopenhagen): **Trichobezoare im Magen und ihr Nachweis durch Röntgen-**

Digitized by Google

untersuchung. (Acta Radiolog. II/6, S. 491—496.) Bei röntgenoskopischer Untersuchung des Magens eines 8jähr. Mädchens, das einige Zeit an Verdauungsstörungen gelitten hatte, erhielt man ein eigentümliches Bild, das sehr gut mit einem von Barclay veröffentlichten Röntgenogramm eines Trichobezoars im Magen übereinstimmte. Diese Röntgendiagnose wurde bei der Operation bestätigt. Verf. gibt einen kurzen Bericht über die Symptome und die Prognose. Als Behandlung empfiehlt er Gastrotomie und Extraktion.

P. Smyrniotis und F. Kraft (Wien): **Die Röntgendifferentialdiagnose der Ausdehnung des Nierenbeckens.** (Acta Radiolog. III/1, S. 28—41.) Um eine deutliche Nomenklatur der verschiedenen Abschnitte der Nierenhohlräume zu geben, schlagen Verf. vor „Ampulle" für das sog. anatomische Nierenbecken und „Becken" zur Bezeichnung der Ampulle und Kelche zusammen; „Kelch" wird beibehalten. Einteilung des normalen Beckens in einen Typ ohne Ampulle und mit Ampulle. Aufzählung und Beschreibung der drei Formen des letzteren Typus. Erklärung und Kritik der Kapazitätsbestimmung des Nierenbeckens. Scheidung in zwei Gruppen der Nierenbeckenerweiterungen auf Grund der Pathogenese, kenntlich am Pyelogramme: Erweiterungen infolge Harnverhaltung und Erweiterungen infolge Beckeninfektion. Bei der ersten Gruppe unterscheiden Verf. drei Stadien: a) Erweiterung der Ampulle allein; b) Erweiterung der Ampulle und der Kelche; c) hochgradige Erweiterung des Beckens mit großer Atrophie des Nierenparenchymes. Beschreibung dieser Stadien, wie sie sich im Pyelogramme zeigen. Einfluß einer sekundären Infektion auf diese Bilder. Einteilung der zweiten Gruppe in drei Stadien: a) alleinige Zerstörung der Kelche; b) Zerstörung und Erweiterung der Kelche; c) Zerstörung der Kelche mit Erweiterung des Beckens. Beschreibung entsprechender Bilder. Beschreibung einiger notwendiger Punkte für die Technik der Pyelographie.

S. Ström (Umeå): **Ein Beitrag zu der Röntgendiagnose des Ulcus pepticum jejuni.** (Acta Radiolog. II/6, S. 468—475.) 1. Die Bedeutung des Nischensymptoms für die Röntgendiagnose des peptischen Jejunalgeschwüres wird zweifellos unterschätzt. Sowohl in Fällen von gastro-jejunalem als von jejunalem Ulkus gelingt es mitunter, eine Nische nachzuweisen. 2. Es scheint ein typisches Merkmal zu sein, daß das Jejunum in der Umgebung eines Ulkus eine glatte und etwas retrahierte Kontur zeigt. Dieses röntgenologische Symptom ist manchmal durch eine spastische Kontraktion, wahrscheinlich der Muscularis mucosae, verursacht. Organische Veränderungen in der Darmwand mögen diese Erscheinung mit verursachen. Ferner findet sich eine Kontraktion der zirkulären Muskeln des Jejunums gegen das Ulkus zu, analog der spastischen Konstriktion bei Ulcus ventriculi und duodeni. 3. Röntgenologische Serienaufnahmen erleichtern die Beobachtung dieser direkten Ulkussymptome.

S. Ström (Umeå): **Ein Fall von intrathorakaler Zyste.** (Acta Radiolog. III/1, S. 60—62.) Ein Fall von Zyste in der rechten Thoraxhälfte. Das Röntgenbild zeigte einen runden, scharf umschriebenen Schatten nahe am Herzen. Bei Durchsicht der einschlägigen Literatur findet man, daß ein derartiges Röntgenbild bei verschiedenen Tumorarten vorkommen kann: bei Myofibrom, bei myomatösem gemischtem Tumor, ausgehend vom Rippenperiost und bei Dermoidzyste.

7. Respirationsorgane, Mediastinum, Zwerchfell.

A. Borgherini-Scarabellin jun. (Mailand): **Hydropneumothorax.** (La Radiol. Med. XI/9, September 1924, S. 558.) Die Röntgenbeobachtung des Pneumothorax zeigt oft Spangen zwischen den beiden Pleurablättern, die die Brusthöhle in mehrere Abschnitte teilen. In den einzelnen Kammern kann man sogar nach vorangegangener Thorakozentese manchmal noch Flüssigkeit feststellen. Bei der Röntgenuntersuchung wechseln diese Flüssigkeitsansammlungen zeitweise an Höhe und Zahl. Ihre Ausdehnung ist meistens gering. Die Verödung eines solchen Hydropneumothorax kann man ohne Lösung der Adhärenzen nicht erreichen. Wird nun der Pneumothorax unter sehr starkem Druck angelegt, so kann es zu einer Sprengung der Spangen kommen; in anderen Fällen ist ihre operative Lösung notwendig.

G. Brückner (Bochum): **Über habituellen Zwerchfellhochstand.** (Zschr. f. d. ges. physik. Ther. 29/1, S.41.) Der hab. Zwerchfellhochstand ist ebenso konstitutionell wie der Zwerchfelltiefstand beim Pendel-Tropfenherz. Er findet sich bei „arthritischem Habitus", führt zu Querstellung des Herzens, Lungenkompression, wohl auch Stauungsbronchitis und Hypertension, macht daher allerlei Beschwerden, scheint aber einen gewissen Schutz gegen Tuberkulose zu bieten. Differentialdiagnose, Röntgenskizzen.

O. de la Camp (Freiburg i. Br.): **Zur Klinik der primären Bronchialkarzinome.** (M. Kl. 1924/37, S. 1270.) Rund 4% der primären Krebse sind Bronchialkrebse. Klärung der Diagnose wird sich besonders unter Zuhilfenahme des Röntgenverfahrens und der Bronchoskopie gewinnen lassen. Von den beiden Haupttypen, die im Röntgenbilde Ausdruck gewinnen (Otten), kommt dem sogenannten Hiluskarzinom (im Verlauf den Hauptbronchien folgend) die größere Häufigkeit zu (gegenüber dem sogenannten lobären Karzinom). Das männliche Geschlecht ist überwiegend vom Bronchialkrebs befallen.

Digitized by Google

Im Röntgenbilde sind die durch die Geschwulst veranlaßten Schatten nicht immer deutlich abzugrenzen gegen jene Schatten, die sich infolge mangelhafter Luftzufuhr oder entzündlicher Vorgänge im Lungen- oder Pleuragewebe entwickeln. Beim Bronchialkarzinom mit Ausgang von einem Hauptbronchus treten meist einseitig „verstärkte" Hilusschatten auf. Die zunehmende Schattenbildung läßt bei der Seltenheit der Hilusphthise beim Erwachsenen wichtige diagnostische Schlüsse zu. Mediastinaltumoren zeigen stärker abgerundete und schärfere Schattenzeichnung. Zu den Tumorschatten im Lungenwurzeldrüsengebiet treten bei den Bronchialkrebsen die Schattenbildungen der Atelektase, der Hypostase, des Pleuraergusses, sowie die der Bronchostenose (Zwerchfellstand und Verschiebung, Rippenverlauf und Rippenräume). Tuberkulose, Syphilis, Zirrhose, interlobäres Empyem, Abszeß der Lungen kommen differentiell in Betracht. Sekundäre Lungenkarzinome sind gut abgegrenzt und von rundlicher Schattenform. In einzelnen Fällen brachte energische Tiefenbestrahlung vorübergehenden Erfolg.

Hans Curschmann (Rostock): **Bemerkungen zur Frühdiagnose der Lungentuberkulose Erwachsener.** (M.Kl. 1924/35, S. 1198.) Die Röntgenuntersuchung ist für die Frühdiagnose sicher wichtig, darf aber nicht überschätzt werden. Sie ist nur ein Baustein im diagnostischen Gebäude, nicht immer der Schlußstein. Ihre Wertung kann nur im Rahmen der Gesamtuntersuchung geschehen. Nur wer den Patienten auch sonst beobachtet und untersucht hat, kann (falls er es überhaupt versteht) sein Röntgenogramm diagnostisch werten. Das Urteil des „Röntgenspezialisten", der nur seine und keine andere Untersuchung am Kranken vornimmt, schwebt stets in der Luft. Der Praktiker, der ihn zum entscheidenden Urteil herausfordert, handelt nicht wissenschaftlich und noch weniger praktisch. Es genügen in Zweifelsfällen weder die Durchleuchtung, noch die Bildaufnahme allein. Beide sind unentbehrlich. Es ist ohne Zweifel ein großer Mangel des Röntgenverfahrens überhaupt, daß es uns allein keinen Aufschluß über die etwaige Aktivität eines Lungenprozesses zu geben vermag. Wer beispielsweise oft Gelegenheit hat wie wir, junge und ältere Ärzte auf ihre Lungen zu untersuchen und auch zu röntgen, dabei einseitige und doppelseitige „Spitzentrübungen" festzustellen und dann zu sehen, daß diese „Patienten" jahraus jahrein völlig gesund und arbeitsfähig bleiben, kann so recht die Relativität des Werts der Röntgenuntersuchung für die Frühdiagnose der Tbc. ermessen. Verf. stimmt Goldscheider ganz darin bei, daß die alten Methoden der physikalischen Diagnostik der Röntgenuntersuchung bisweilen ohne Zweifel überlegen sind. Dazu kommt, daß der Röntgenbefund nicht selten schwer zu deuten ist und sicher oft zu Mißdeutungen Anlaß gibt. Viel Unfug wird mit der „verstärkten Hiluszeichnung", mit „Hilussträngen", „Besenreiserfiguren" u. dgl. getrieben! Noch mehr gilt das von der Bewertung der „Bronchialdrüsenschwellung".

H. Dorendorf (Berlin): **Influenza und Lungenabszeß.** (M.Kl. 1924/36, S. 1233.) Aus den Schattenbildungen in der Lunge gewinnen wir ein Bild von dem Umfang der Lungenerkrankung überhaupt. Der Abszeß bildet stets nur einen Teil der Verdichtungsherde. Rundliche, in der Mitte stärkere Schatten in einem Lappen machen die Infiltration abszeßverdächtig. Ist die Abszeßhöhle lufthaltig, so kann sie als helles Zentrum sich von der verdichteten Umgebung abheben. Ist sie mit Sekret und Luft gefüllt, so können wir einen horizontalen, bei Lagewechsel sich verschiebenden Flüssigkeitsspiegel abgrenzen. Mitunter bringt auch die Röntgenuntersuchung die differentielle Aufklärung gegenüber abgesackten eitrigen Exsudaten und interlobären Empyemen. Der Lungenabszeß ist auffallend häufig als Influenzanachkrankheit. Wenn man die Kranken täglich klinisch und in nicht zu langen Zwischenräumen auch röntgenologisch untersucht, ist das Risiko abwartender Behandlung nicht groß. Die wiederholte Untersuchung kann auch zur Entscheidung, ob man länger zuwarten kann oder operativ vorgehen muß, beitragen. Unter 31 Lungeneiterungen wurden 9 operiert, mit 4 Heilungen, 5 Todesfällen. Von 22 nicht operierten Fällen heilten bei abwartender Behandlung 19.

Drea (Colorado Springs): **Die vergrößerte Thymus.** (J. of Rad. V/6, Juni 1924, S. 193.) Zusammenfassung. Nichts Neues. Gibt viermal in ein- bis zweiwöchentlichen Abständen aus 10" durch 3 mm Al 12,5 mA-Min., mehr nur bei bedrohlichen Zuständen.

Berthold Epstein (Prag): **Prognose und Verlaufsformen der Säuglingstuberkulose.** (Beihefte zur M.Kl., Klinik der Tuberkulose 1924, S. 21.) Die Feststellung der Säuglingstuberkulose und die Beurteilung bedarf der Röntgenuntersuchung als Hilfsverfahren. Unterschieden werden: 1. die akute, 2. die phthisische Tuberkulose, 3. die Form mit Knochen- und Hautmetastasen, 4. die mit starker Pleurabeteiligung einhergehende Tuberkulose. Ein auf dem Röntgenbild neben dem Hilus erscheinender Schatten kann von diesem in Wirklichkeit sehr weit entfernt sein, beispielsweise, wie das häufig der Fall ist, subpleural an der vorderen oder hinteren Lungenfläche liegen. Die unklare oder verwirrende Bezeichnung, wie Hilustuberkulose oder Hiluskatarrh, sollte fallen gelassen werden. (Vielleicht bringt die Tiefendiagnostik der Röntgenologie und das stereoskopische Röntgenverfahren weiter.)

Fleischner: **Über mediastino-interlobäre Pleuritis.** (Ges. f. inn. Med. u. Kindhlk. in Wien 23. 5. 24, Bericht W.m.W. 1924/30, S. 1578.) Vortr. beschreibt Ergüsse, die im mediastinalen und im

Digitized by Google

schrägen Lappenspalt (viel häufiger rechts) liegen und wahrscheinlich mit hilusnahen Lymphdrüsen zusammenhängen. Aussprache.

Felix Fleischner (Wien): **Die mediastino-interlobäre Pleuritis — ein häufiges Vorkommen bei der Mediastinaldrüsentuberkulose.** (Acta Radiolog. III/4, S. 307—326.) An Hand von Beispielen wird gezeigt, daß es im Verlaufe von Tuberkulose der mediastinalen Lymphknoten häufig zu einer exsudativen Pleuritis im mediastinalen und interlobären Pleuraspalt kommt, mit Vorliebe rechts zwischen Mittel- und Unterlappen. Erklärt wird diese Komplikation aus den engnachbarlichen Beziehungen gewisser Drüsengruppen zur Pleura. Zum Nachweis dieser Ergüsse eignet sich neben querer Durchleuchtung besonders die Untersuchung in Kreuzhohlstellung. In dieser Stellung sammeln sich Schatten von früher ganz uncharakteristischer Form zu dichten, scharf begrenzten, dem Mittelschatten anliegenden Schatten von Dreieck-, Vogelschnabel- oder Spornform. Es wird die pathologische, klinische und röntgendiagnostische Bedeutung dieses Krankheitsbildes erörtert.

Haudek: **Neue Gesichtspunkte zur Beurteilung der Entwicklungsstadien und der Prognose der Lungentuberkulose.** (Ges. d. Ärzte in Wien 10. 10. 24; Bericht, nebst Aussprache W.m.W. 1924/43, S. 2248.)

Gustav Herrnheiser (Prag): **Die Beschreibung des Röntgenbefundes bei der Lungentuberkulose.** (Beihefte zur M.Kl., Klinik der Tuberkulose 1924, S. 6.) Vorschlag, zur Deutung des Röntgenbefundes eingehende Schemata zu verwenden. Die Gliederung der Befunde soll: 1. die Schattenbildungen, 2. die Aufhellungen, 3. Lage und Form der Nachbarorgane und 4. die Bewegungsveränderungen der Nachbarorgane berücksichtigen. Das Holzknechtsche Schema ist etwas abgeändert.

Edmund Hoke (Komotau): **Die Frühdiagnose der Lungentuberkulose.** (Beihefte zur M.Kl. 1924, S. 1.) Die Diagnose aktive Tuberkulose bedarf der bisherigen Methoden der physikalischen Diagnostik. Das Pottengersche Zeichen (erhöhter Reizzustand der oberen Schultergürtelmuskulatur über entzündlich veränderten Lungenspitzen) scheint bei reinen Pneumokoniosen, selbst wenn das Röntgenbild tiefe Verschattung der Spitzen zeigt, nicht vorzukommen. Auch bei typischem physikalischen und Röntgenbild ist die Differentialdiagnose „Tuberkulose" bzw. „Pneumokoniose" ohne Auswurfuntersuchung nicht zu stellen.

Holmes (Boston): **Massiver Lungenkollaps.** (Am. J. of Roentg. XI/6, Juni 1924, S. 509.) Vier Fälle. Verlagerung des Herzens nach der befallenen Seite, Hochstand des gleichseitigen Zwerchfells, evtl. mit Lähmung desselben, Verengerung der Interkostalräume, Verdichtung des Lungengewebes sind die röntgenologischen Hauptsymptome und die drei ersten die wesentlichen differentialdiagnostischen Merkmale gegen Pneumonie, Abszeß, Infarkt. Von Bronchialverschluß ist der Kollaps oft nur durch die Anamnese zu trennen. Verf. sah nie Fälle ohne Fieber, glaubt jedoch, daß es solche gebe: an einige Fälle schloß sich Pneumonie an. Pasteur fand beim Lungenkollaps diphtheriekranker Kinder nie bei der Autopsie Entzündungen in der Lunge. Maryes will Schwellung der feinsten Bronchiolen bis zum Luftabschluß als Ursache annehmen.

P. Flemming Moller und G. E. Permin (Köpenhamn): **Ringförmige Schatten im Röntgenbild als Anzeichen eines lokalisierten Pneumothorax.** (Acta Radiolog. III/4, S. 297—306.) Die Verf. beschreiben drei Fälle von Lungentuberkulose, bei welchen die Röntgenbilder ausgesprochene ringförmige Schatten zeigten, obzwar Auskultation und alle anderen klinischen Untersuchungen jedes Anzeichen des Vorhandenseins einer Kaverne vermissen ließen. Eine späterhin wiederholte Röntgenuntersuchung zeigte, daß der annuläre Schatten inzwischen verschwunden war. Nach dem vorliegenden Befund glauben sie, daß es sich bei diesen Fällen tatsächlich nicht um Kavernen handeln konnte. Sie können sich diese kleinen ringförmigen Formationen deshalb nur als Fälle von lokalisiertem Pneumothorax erklären, der später verschwand, und stimmen also betreffs ihrer drei Fälle mit der Deutung der von ihnen zitierten Autoren überein. Im vierten hier beschriebenen Fall blieb der ringförmige Schatten bestehen, aber seine Größe variierte merklich von einem Mal zum anderen und es fanden sich keine sicheren Anzeichen für eine Kaverne. Auch in diesem Fall halten die Verf. die Annahme eines lokalisierten Pneumothorax für die wahrscheinlichste Erklärung.

v. Pfaundler (München): **Über Fehldiagnosen bei kindlicher Tuberkulose.** (Kl.W. 1924/37, S. 1679.) Verf. bespricht auch die Grenzen der Röntgendiagnostik. Die meisten in Betracht kommenden Drüsengruppen werden durch den Mittelschatten gedeckt. (Engel.) Nichttuberkulöse Bronchialdrüsenschwellungen (bei Status lymphaticus; postinfektiöse; bei Stauungskatarrh u. a.) werden zu oft als tuberkulöse angesehen.

L. Piergrossi (Neapel): **Sarkomatose der Lungen und Pleura. Tatsächlich und klinisch geheilte Lungentuberkulose.** (La Radiol. Med. XI/7, Juli 1924, S. 430.) 1. Zwei Fälle von Lungensarkom, von denen das erste sicher, das zweite wahrscheinlich als Metastase anzusprechen ist. Klinisch bestanden bei beiden keinerlei Erscheinungen, subjektiv nur beim zweiten Asthmaanfälle. Röntgenologisch zeigten sich beim ersten scharfbegrenzte, rundliche, haselnußgroße Knoten in beiden Lungenfeldern. Im zweiten Falle bestand eine Aussaat runder, scharfbegrenzter, hirsekorngroßer Knötchen.

Digitized by Google

Im ersten schrägen Durchmesser fand sich im hinteren Mediastinum ein gut pflaumengroßer, dichter Schatten (primärer Tumor?). 2. Röntgenbild einer Pleurasarkomatose, die klinisch und vor dem Schirm den Eindruck einer exsudativen Pleuritis machte. Wiederholte Punktionen ergaben keine Flüssigkeit. 3. Fall von Echinokokkuszyste der Lungen, die sich nach dem Bronchialbaum öffnete. Unter heftigen Hustenanfällen entleerte Pat. Membranen; durch Aushusten der ganzen Zyste samt Wandung erfolgte klinische Heilung. Ein Röntgenbild fünf Monate nach der Heilung zeigt eine intensive Verkalkung des Bronchialsystems beider Lungen, welche Verf. in Beziehung zur Heilung bringt. Eine gleichstarke Kalkablagerung in den Bronchialbäumen hat er auch bei ausgeheilten Tuberkulosen auf dem Röntgenbilde gesehen, so daß er die Kalkablagerung als Gradmesser der Heilungstendenz anspricht.

J. B. Polak (Amsterdam): **Pleuritis mediastinalis.** (Acta Radiolog. II/6, S. 461—467.) Es werden die verschiedenen Lokalisationsmöglichkeiten eines abgekapselten Exsudates im mediastinalen Pleuraraum besprochen. Verf. berichtet über eine 58j. Dame, die seit ihrem 20. Jahre an Gallensteinen litt und drei Operationen durchmachte, und bei der sich ein abgekapselter Seropneumothorax mit eigentümlichem Perkussionsbefund entwickelte. Röntgenologisch fand man einen dreieckigen Schatten hinter dem Herzen mit einer Aufhellung an der Basis, die später, nachdem bei der Punktion zirka 100 cc. Luft aspiriert wurden, verschwunden war. Die verschiedenen Formen der Pleuritis mediastinalis posterior werden besprochen.

Rowe (Lincoln): **Mediastinaltumoren.** (J. of Rad. V/6, Juni 1924, S. 190.) Lehrbuchmäßige Darstellung.

8. Zirkulationsorgane.

E. Kirch (Pathol. Inst. Würzburg): **Die Herzproportionen bei nephrogener Herzhypertrophie.** (D. Arch. f. klin. Med. 144/6, S. 351.) Gewichtsbestimmungen ergaben, daß zunächst stets nur der l. Ventrikel hypertrophiert; bei dessen längerer Erlahmung kommen l. Vorhof und r. Ventrikel hinzu; wird auch letzterer auf längere Zeit insuffizient, so hypertrophiert auch noch der r. Vorhof. Die lineare Messungsmethode zeigte am nephrogen-hypertrophischen l. Ventrikel eine bedeutende Verlängerung ohne quere Erweiterung. Besonders ist der Ventrikelspitzenteil verlängert, das Mitralostium steht auffallend hoch. Am zugehörigen r. Ventrikel findet man dieselbe Verlängerung, auch wenn er weder hypertrophisch noch dilatiert ist.

Perkins und Lattin (N. Y. C.): **Differentialdiagnose zwischen Herzerweiterung und Perikardialexsudat.** (Am. J. of Roentg. XII/2, August 1924, S. 171—173.) Als Kennzeichen des Exsudates werden hervorgehoben: Verbreiterung des Herz- und Gefäßschattens, Fehlen der Pulsation des l. Herzrandes, Herzschatten innerhalb des Exsudates, Wasserflaschenform des Schattens.

G. Spengler (Wien): **Zur Klinik und der Therapie der Mesaortitis luetica.** (M.Kl. 1924/33, S. 1137.) Es wird über 84 Fälle von Mesaortitis berichtet, 52 Männer, 32 Frauen. In dieser Kasuistik sind sechs Fälle von Aneurysma aortae verzeichnet. Eine abnorme Verbreiterung der Aorta und oft auch Verlängerung derselben ist bei der beginnenden Aortitis häufig. (Huber.) Meist ist zuerst die Aszendens verbreitert, häufig springt auch der Arkus über den Mittelschatten hinaus (genaue Röntgenmessung nach Ösophagusfüllung mit Kontrastpaste nach Kreuzfuchs). Der verbreiterte Aortenschatten zeigt meist keine verstärkte Pulsation bei Aortitis. In den vorgeschrittenen Fällen fehlt abnorme Pulsation nur, wenn das Aortenrohr stark ist. Bei der Aortenlues ist Aortenkonfiguration des Herzschattens häufig (zu beachten sind Form des Brustkorbs, Zwerchfellstand und Alter). Gleichmäßige Verbreiterung der Aszendens spricht eher für Lues, der Deszendens eher für Sklerose.

Therapie.

1. Allgemeines; zusammenfassende Aufsätze.

M A. Bioglio (Rom): **Beitrag zur Radiumtherapie (Statistik und Technik).** (La Radiol. Med. XI/7, Juli 1924, S. 421.) Verf. bespricht kurz die in seinem Institut in den letzten zehn Jahren mit Radium behandelten Fälle. Seine Technik stimmt mit der üblichen nicht immer überein. Die Statistik umfaßt Hautkrankheiten und maligne Tumoren. Die Krankheitsfälle sind alle über Jahre beobachtet. Bei Hautkrankheiten hat Verf. die besten Erfolge erzielt bei Lupus, Psoriasis und Ekzem. Er gibt große Dosen ohne Filterung; verzettelte Dosen mit mittlerer oder stärkerer Filterung hält er für weniger nützlich. Von malignen Tumoren hat er behandelt 86 Epitheliome und 6 Sarkome, sämtlich inoperabel. Bei den Sarkomen wurde wohl eine zeitweilige Besserung, aber keine Heilung erzielt. Ermutigender waren die Erfolge bei Epitheliomen, besonders des Uterus, der Mamma, der Haut und der Blase. Fünf Fälle von Blasenprostata-Ca sind heute nach zwei bis drei Jahren ohne Beschwerden. Von Mamma-Ca reagieren die kleinen, harten Knoten ohne sichtbare Metastasen besser als große,

Digitized by Google

weiche, ulzerierte Tumoren mit ausgedehnten Drüsen. Bei Uterus-Ca wurde selbst in desolaten Fällen wenigstens Besserung erzielt. Von 18 Fällen wurden vier geheilt, elf gebessert, drei starben. Die besten Erfolge erreichte Verf. bei Epitheliomen der Haut, wo unter 30 Fällen 22 geheilt wurden. In vier Fällen trat Rezidiv auf, vier Fälle blieben refraktär. Von den Tumoren haben die Sarkome rascher und stärker auf Radium reagiert und unter ihnen am besten die zellreichen und bindegewebsarmen Formen. Manchmal traten Rezidive an den gleichen oder anderen Stellen des Körpers auf, die dann auf Bestrahlung besser ansprachen als der Primärtumor. In einzelnen Fällen waren auch Injektionen von löslichen Radiumsalzen von Nutzen. Karzinome und Sarkome soll man mit starken Dosen und Schwerfilterung möglichst in einer einzigen Sitzung bestrahlen. Der starke Rückgang des Tumors ist mehr auf einen Schwund des entzündlichen Gewebes in der Umgebung als auf einen solchen des Tumors selbst zurückzuführen. Im Anschluß an die Bestrahlung soll man dem Kranken zur Operation raten.

Halberstaedter: **Die Röntgentherapie in der inneren Medizin.** (D.m.W. 1924/34. Nach einem Vortrag im Verein für innere Medizin und Kinderheilkunde am 18. 6. 24.) Ausgehend von dem Mechanismus, nach dem die Röntgenstrahlen therapeutische Wirkungen entfalten können, gibt H. eine Übersicht über das Anwendungsgebiet der Rö.-Str. in der inneren Medizin. (Vortrag; Aussprache s. M.m.W. 1924/26, S. 881 und 29, S. 1005.)

Knox: **Sinngemäße Strahlentherapie.** (Brit. J. of Radiol. XXIX/289, August 1924, S. 296.) Allgemeines über die Ziele der Bestrahlung, Revision der bisher geübten Techniken. Nicht das kranke Organ, sondern den kranken Menschen soll man behandeln. Fortgesetzte klinische Beobachtung im Verlaufe der Bestrahlung. Ein Beispiel der Behandlung einer Leukämie, wobei innerhalb der zehnwöchigen Bestrahlungskur siebenmal genaueste Blutuntersuchungen durchgeführt wurden. In einer Zeit, wo die physikalischen und technischen Grundlagen der Therapie standardisiert worden sind, muß es auch möglich sein, den biologischen Erscheinungen, die im Gefolge der Bestrahlung auftreten, die nötige Aufmerksamkeit zu schenken und die Untersuchungsmethodik hierfür auf gewisse Regeln einzustellen.

Carl Lewin (Berlin): **Über die Verwendung einer Zerium-Jodverbindung (Introzid) in der Therapie der Geschwulstbildungen.** (M.Kl. 1924/38, S. 1317.) Jod ist das einzige bekannte Medikament, das in solchen Geschwülsten, auf die es nach klinischen Erfahrungen eine Wirkung ausübt, gespeichert wird. Danach schien die Möglichkeit wirkungsvoller Jodbehandlung bei Tumoren gegeben. Die besten chemotherapeutischen Wirkungen wurden mit einer Jod-Zeriumverbindung (Introzid) erzielt. Das Introzid bleibt auch nach intravenöser Einführung lange im Körper und wird langsam ausgeschieden. In Verbindung mit der Röntgentherapie darf die Introzidbehandlung als wesentlicher Fortschritt der therapeutischen Möglichkeiten in der Behandlung des Lymphogranuloms angesprochen werden. Besonders intensiv wirkte das Präparat auf das Allgemeinbefinden bei malignen Tumoren. Die Wirkung des Introzids wird auf das Zerium zurückgeführt, das ähnlich, wenn auch schwächer, als radioaktive Substanzen zu wirken scheint.

S. Lomholt (Kopenhagen): **Über die Verwendung radioaktiver Substanzen in Lösung.** (Acta Radiol. II/6, S. 437—460.) Das aktive Element in der Behandlung mit Thorium X sind die α-Strahlen. Die relativ tiefe Wirkung auf die Haut muß man natürlich als eine mechanische Penetration des Thoriums X oder seiner Zerfallsprodukte, speziell der Emanation, in die Haut auffassen. Um die Substanz ganz auszunützen, hat es sich als äußerst wichtig erwiesen, ihre Unwandlungsprodukte, besonders die Emanation, möglichst zurückzuhalten. Bedeckung mit dünnen Guttaperchablättern, Englischpflaster o. dgl. ist deshalb zu empfehlen. Die Substanz wird am besten in alkoholischer Lösung verwendet, welche auf die affizierte Hautpartie aufgestrichen und bedeckt wird, worauf man sie fünf Tage liegen läßt. Die Reaktion zeigt sich im Laufe von 24 Stunden als leichtes, langsam zunehmendes Erythem, mit starker Reaktion während der ersten zwei bis drei Wochen. In Fällen besonders starker Einwirkung kann die Reaktion sich bis zur Blasenbildung steigern, worauf leichte Hautatrophie zurückbleiben kann, ohne daß die drüsigen Organe der Haut dabei Schaden litten. Von anderen unangenehmen Nachwirkungen wurde nur Pigmentation der behandelten Hautarea beobachtet. Eine solche kann mehrere Monate anhalten. Die Gesichtshaut scheint dabei weniger zur Pigmentation zu neigen als andere Hautpartien. Die pathologisch-anatomischen Veränderungen ähneln sehr den durch Röntgenstrahlen verursachten: fortschreitende Degeneration des ganzen Epithels; Höhepunkt nach etwa 14 Tagen, worauf die Neubildung beginnt. Auch im Korium kommen Zellveränderungen vor, aber weit weniger ausgesprochen. Gleichzeitig nehmen die Zellen an Zahl zu und es tritt allmählich ein jüngerer Zellentypus auf. Diese Zellveränderungen sind von einer vorübergehenden entzündlichen Infiltration um die Gefäße herum begleitet. Die bei der Behandlung von Lupus erythematodes und Psoriasis erreichten klinischen Resultate bestanden in der Regel in einer guten symptomatischen Wirkung, während wirkliche Dauerheilung nur in einer kleinen Zahl von Fällen erreicht wurde. Die Thoriumbehandlung besitzt mehrere wesentliche Vorteile vor anderen therapeutischen Methoden: Sie ist leicht, rein, angenehm im Gebrauch und nicht wie die Röntgen- oder Radiumbe-

Digitized by Google

handlung anderer Art mit irgendwelchen Gefahren tieferer Verbrennung oder verspäteter böser Nachwirkungen verbunden.

Fr. Thedering (Oldenburg): **Ideenbewegung, Naturgesetze und Hypothesen.** (Strahlenther. 18/1, S. 234.) Erwiderung auf den gleichlautenden Aufsatz von Holzknecht und Pordes.

2. Biologische, chemische, physikalische Strahlenwirkung, Schädigung, Schutz.

P. Amundsen (Christiania): **Unregelmäßigkeit des Blutes bei Radiologen und deren Hilfspersonal.** (Acta Radiolog. III/1, S. 1—7.) Das Blutbild von Radiologen und ihren Hilfspersonen zeigt immer Abweichungen vom Normalen. Die absolute Zahl der weißen Blutzellen ist oft kleiner als die normale Durchschnittsziffer. Am ausgesprochensten ist die Veränderung betreffs des Mengenanteils der polynukleären Leukozyten und der Lymphozyten: reduzierter Perzentgehalt an Leukozyten und erhöhter von Lymphozyten (relative Lymphozytose). Der Perzentgehalt des Hämoglobins wurde fast immer normal befunden. Die Wirkung auf das Blut ist bereits nach ein oder zwei Monaten radiologischer Tätigkeit beobachtet worden und kann auch beim weiblichen Dienstpersonal der Radiumabteilung nachgewiesen werden. Nach einem langen Urlaub ist das Blutbild deutlich verbessert. Verf. empfiehlt stetige Revision der Schutzmittel, um das Risiko zu verringern, dem alle radiologisch Arbeitenden stets ausgesetzt sind. Blutuntersuchungen beim Personal des Röntgen- und Radiuminstituts des Reichsspitals, lange Zeit, nachdem die Schutzmaßregeln revidiert und verbessert worden waren, zeigten eine beträchtliche Verbesserung des Blutbildes bei den ständig dort beschäftigten Personen.

Blair (Kansas City): **Die chirurgische Behandlung der X-Strahlenverbrennungen.** (J. of Rad. V/5, Mai 1924, S. 149.) Tiefe Abtragung der kranken Gewebe und Verpflanzung Thierschscher Läppchen auf den gesunden Grund hat sich bewährt. Diskussion: Tyler: Physikalische Behandlung gibt weichere Narben, evtl. sind kleine Eingriffe mit der rasch schmerzstillenden physikalischen Behandlung zu kombinieren.

Butts (Philadelphia): **Einige biophysikalische und chemische Eigentümlichkeiten im Stoffwechsel maligner Zellen mit besonderer Rücksicht auf therapeutische Bekämpfungsmaßregeln.** (J. of Rad. V/7, Juli 1924, S. 221—227.) Daß ein vielfachen Reizen so ausgesetztes Organ wie das Kuheuter immun gegen Krebs ist, beruht auf einer gegen die Reize und deren Auswirkung auf den elektrischen Zustand der Zelle durch Generationen hindurch erworbenen Resistenz. B. glaubt in einer relativen Zunahme der positiven Ladung den Anreiz zum pathologischen Wachstum, in einer solchen der negativen die Ursache der Lebenshemmung annehmen zu können. Wird die normalerweise elektro-negative Nukleinsäure ebenfalls elektro-positiv, so wird ihre Reaktion mit dem elektro-positiven Oxyhämoglobin gehemmt, es tritt Anhäufung von Milchsäure, Wasser, Quellung der Kolloide und der Zelle auf; so würde sich die Zunahme von Xanthin, Ammoniak, nicht oxydiertem Schwefel und die Abnahme der Harnsäure im Urin Krebskranker erklären. Verband B. ferner eine Tumor- und eine gesunde Ratte mit Silberdraht derart, daß dieser von einem Galvanometer zur gesunden Ratte, von einer anderen Körperstelle derselben zur Tumorgrenze der anderen Ratte, und vom gegenüberliegenden Tumorende zum Galvanometer zurücklief, so ergab sich in über 200 Versuchen, mit einer einzigen erklärbaren Ausnahme, daß die Tumorratte ein höheres Potential hatte. Unmittelbar nach Einstoßen eines Emanationsröhrchens in den Tumor schlug das Galvanometer nach der entgegengesetzten Seite aus, übrigens nicht proportional der Dose, um bald der früheren Stellung sich wieder zu nähern. Ra-Nadeln mit Filter, das die β-Strahlen abfilterte, gaben nur beim Einstoßen einen leichten Ausschlag, den B. auf β-Strahlenansammlung auf der Umhüllung zurückführt. Die histologischen Veränderungen waren viel geringer als im ersten Falle. Ein subkutan eingeführter α-Strahler erzeugte Veränderungen, als ob maligne Entartung eintreten wollte; ähnlich veränderte sich das klinische Gesamtbild. Im Sinne seiner Theorie deutet B. auch die Heilung von Hautkarzinomen, die auf 100mch Ra-El. ccm nicht angesprochen hatten, mit 15 mch/ccm Emanation. Auch glaubt er mit anionischen Kolloiden gute Erfolge erzielt zu haben. Entscheidend für die Krebsheilung sind also die β-Strahlen, die γ-Strahlen wirken nur als Vehikel für β-Strahlen; die Änderung des Potentials ist grundlegend für die Heilung.

W. Caspari (Frankfurt a. M.): **Weiteres zur biologischen Grundlage der Strahlenwirkung.** (Strahlenther. 18/1, S. 17.) Der Kern ist der primäre Angriffspunkt der Röntgenenergie in der Zelle (im Gegensatz zur Annahme Pordes). Die Wirkung der Röntgenstrahlen führt über die Punktwärmen zu kleinsten Koagulationspunkten. Zellzerfallshormone = „Nekrohormone" wirken lokal und allgemein im Sinne von „Reizwirkungen". Von Röntgenstrahlen getroffene Zellen können demnach ohne vollkommene Zerstörung wirksame Produkte abscheiden (durch Zelluntergang entstehende „Reizstoffe"). Wahrscheinlich sind die von Tumoren ausgehenden Nekrohormone in ihrer immu-

Digitized by Google

nisierenden Wirkung gegen Geschwülste wirksamer als die bei allgemeiner Bestrahlung vorwiegend zerfallenden Leukozyten. Das wichtigste bei der Geschwulstbestrahlung ist die Lokalwirkung mit möglichst weitgehender Zerstörung. Die nicht zu entbehrende Allgemeinwirkung ist Voraussetzung definitiver Heilung. Sichere Reizwirkung wurde übrigens bei relativ kleinen Dosen niemals gesehen. Das „Wildwerden" der Geschwülste wurde nur bei Anwendung sehr hoher Lokaldosen gesehen. (Reizung der durch weitgehende Tumorzerstörung entstehenden Nekrohormone auf andere Tumorteile.)

Case (Buttle Creek) und Warthin (Ann Arbor): **Das Vorkommen von Leberschädigungen bei mit inens. Röntgentiefenbestrahlung behandelten Patienten.** (Am. J. of Roentg. XII/1, Juli 1924, S. 27—46.) Verf. hatten Gelegenheit, drei Pat., die eine bis mehrere Bestrahlungen erhalten hatten, autoptisch zu untersuchen. Am charakteristischsten waren die Veränderungen bei dem zehn Tage nach der ersten Serie Gestorbenen; bei den anderen trübten reparative Vorgänge das Bild. Die Schilderungen sind eingehend und mit vielen Mikrophotogrammen belegt. Es handelt sich im wesentlichen um Degeneration der Epithelien der mittleren und kleineren Gallengänge (Vakuolen, Schwellung, Nekrose) und um langsame atypische Regeneration, als deren Ausdruck Verf. unter anderem die Bildung von (Fremdkörper-)Riesenzellen ansehen. Diese verlegen die Gallengänge, haben aber nur in einem Falle zu Ikterus und Gallenaustritt geführt. Die Leberzellen selbst zeigten nur geringere Veränderungen und nur an der Oberfläche und dort, wo die Strahlen sowohl von hinten wie von vorne besonders käftig einwirken konnten, am unteren Leberrand. Die Möglichkeit, daß diese Veränderungen im Verein mit den Schädigungen der Darmmukosa für den Röntgenkater verantwortlich zu machen sind, ist in Betracht zu ziehen.

Heinrich Chantraine (Köln): **Zur Deutung der verschiedenen Strahlenempfindlichkeit bei den einzelnen Gewebsarten.** (Strahlenther. 18/1, S. 85.) Die Strahlenempfindlichkeit wird in Vergleich zu Belastung und Leistung gesetzt. Liegen Belastungs- und Leistungsgrenze nahe beisammen, so besteht hohe Strahlenempfindlichkeit, bei großer Differenz umgekehrtes Verhalten.

A. Dazzi (Parma): **Beitrag zum Studium der morphologischen Veränderungen des Blutes nach Bestrahlung der Milzgegend mit sogenannten „Reizdosen".** (La Rad. Med. XI/9, September 1924, S. 529.) Bei Bestrahlung der Milzgegend mit kleinsten Dosen erzielt man keine Veränderungen des Blutbildes. Bestrahlung mit kleinen Dosen ergab 1. eine sofort eintretende, vorübergehende Hypoleukozytose, die von deutlichen hypoleukozytären Veränderungen nach den ersten Bestrahlungen begleitet war. Diese Erscheinungen sind wahrscheinlich Anzeichen für eine zeitweise Gleichgewichtsstörung in der Zusammensetzung des Blutes im Anschluß an den Zerfall roter Blutkörperchen durch die Bestrahlung. 2. Eine dauernde sekundäre und zunehmende Hypoleukozytose, deren Stärke verschieden ist je nach den angewandten Dosen. Sie ist begleitet von einem Zerfall weißer Blutkörperchen. 3. Eine beträchtliche Zunahme der granulierten Zellformen sowie eine geringe Vermehrung der roten Blutkörperchen, die man wahrscheinlich als Anreiz auf die hämopoetischen Organe, hervorgerufen durch die schädliche Einwirkung der Bestrahlung auf die roten Blutkörperchen der Milz, ansehen kann.

H. Fischer (München): **Über den Dualismus des Blutfarbstoffes und über Porphyrine.** (Strahlenther. 18/1, S. 185.) Unter Hämoglobin A ist das Hämoglobin der Erythrozyten verstanden. Als Hämoglobin B wird das nicht dargestellte zum Koproporphyrin in Beziehung stehende Hämoglobin angesehen. Von den niedersten Tieren aus kann ein Übergang vom Pflanzenreich mit Chlorophyll A und B, zum Tierreich mit Hämoglobin A und B gefunden werden. Diese Hypothese scheint dadurch gestützt, daß es gelungen ist, auch im Pflanzenreiche Porphyrin nachzuweisen. In der „Milch" der Kokosnüsse konnte Porphyrin nachgewiesen werden. Merkwürdig ist die weite Verbreitung der Porphyrine.

Fouts (Omaha): **Physikalische Behandlung von X-Strahlenverbrennungen.** (J. of Radiol. V/5, Mai 1924, S. 147.) Zunächst täglich 20—30 Minuten Wärmesonne auf die kranke Stelle, ½—1′ Höhensonne täglich auf die Ränder zur Anregung und 3—4′ Höhensonne täglich auf den Geschwürsgrund unter Abdeckung der Ränder, die zweimal wöchentlich auf 7—10′ gesteigert werden, zur Desodorisierung und Sterilisierung. Nach Wundschluß Massage der Umgebung, später täglich Diathermie mit anschließender Massage und kleine Röntgendosen zur Absorption des Bindegewebes.

Carl Holtermann (Tübingen): **Zur Frage der Beeinflussung der Vitalfärbung durch Röntgen- und Radiumstrahlen.** (Strahlenther. 17/3, S. 362.) Nach Röntgenbestrahlung tritt als Folge von Allgemeinwirkung Veränderung der Vitalfärbung auf, nach Radiumbestrahlung nicht.

Kawahima (Berlin): **Über den Einfluß strahlender Energie auf die Zirkulation.** (Strahlenther. 17/3, S. 381.) Untersuchungen am Straubschen Froschherzen: Strahlengemische mit besonders ausgesprochener kurzwelliger Komponente bedingen durchschnittlich innerhalb etwa einer Stunde eine schwere Schädigung. Die Empfindlichkeit wird durch den Zusatz eines Sensibilisators, wie Eosin, gesteigert.

Hans Kleesattel (Tübingen): **Zur Frage der Röntgenempfindlichkeit des Strahlenpilzes.**

Digitized by Google

(Strahlenther. 17/3, S. 390.) Strahlenpilzreinkulturen können durch Röntgenbestrahlung — 10 HED. und darunter — nicht abgetötet werden. Immerhin hat eine Woche nach der Strahleneinwirkung eine drei bis vier Tage dauernde Herabsetzung der Wachstumsintensität statt.

Fr. Kok (Freiburg): **Biologische Versuche über die Wirkung der Bestrahlung auf das Karzinom.** (Strahlenther. 18/1, S. 90.) Durch prophylaktische Röntgenbestrahlungen kann man Mäusen gegen spätere Karzinomimpfung Schutz verleihen. Bestrahlungen in größerem Einfallsfeld sind am wirksamsten. Lokalbestrahlungen wirken besonders bei Dosen von 225—250 e, Allgemeinbestrahlungen sind bei 10 e = 4% Epilationsdosis am wirksamsten. Gesamtbestrahlungen mit Ausblendung der späteren Impftumorstelle sind weniger wirksam wie solche ohne Ausblendung. Sicher ist direkte Wirkung auf das Tumorbett vorhanden. Die wesentliche Bedeutung hat die indirekte, vom Organismus ausgehende Röntgenwirkung.

Friedrich Kok (Freiburg): **Beobachtungen über Röntgenstrahlenwirkung auf normale und Karzinom-Mäuse.** (Strahlenther. 17/3, S. 327.) Gesunde, bestrahlte Mäuse gehen von einer gewissen Dosis Röntgenstrahlen an in großem Prozentsatz schnell zugrunde. Ebenso bestrahlte Karzinom-Mäuse bleiben länger am Leben, vertragen also die Bestrahlung länger. Normale, durch Röntgenbestrahlung schwer geschädigte und nachträglich karzinomgeimpfte Mäuse werden dadurch von der Bestrahlungsgiftwirkung wieder befreit.

Simone Laborde: **Strahlenempfindlichkeit der Gewebe.** (J. of Radiol. 1924/7, S. 290.) Die Technik der Strahlenbehandlung des Krebses hängt von der Kenntnis der biologischen Strahlenwirkung ab. Die Strahlenwirkung ist von der Zellart und von Dosis und Zusammensetzung des Strahlengemisches abhängig. Verschiedene Tumoren sind verschieden strahlenempfindlich. Basalzellenepitheliome verhalten sich weniger resistent als spinozelluläre Neubildungen. Spindelzellensarkome sind wenig strahlenempfindlich im Gegensatz zu den Lymphoidzelltumoren, Riesenzellsarkomen u. dgl. Bei der Wirksamkeit der Bestrahlung sind Allgemeinzustand, Verhalten des Bindegewebsstromas in Rechnung zu stellen. In letzter Linie ist die Wachstumskraft einer Neubildung Ausdruck von Abwehrfähigkeit des erkrankten Organismus. — Schwache Röntgen- und Radiumdosen stimulieren (Reizdosen), zu starke Dosen vernichten. Basalzellen- und intermediäre Tumoren bedürfen nur schwacher Radiumbestrahlung. Normales Gewebe verträgt besser kleinere, in Intervallen folgende Bestrahlung, maligne Tumoren erliegen besser massiger Röntgen- oder Radiumeinwirkung. Der gewünschte Effekt muß in einer oder wenigstens in sich naheliegenden Sitzungen appliziert werden. Einstweilen wird man mit Lokalbestrahlungen die gewünschte Wirkung zu erzielen versuchen. Die Tierversuche lassen an die Möglichkeit allgemeiner elektiver Bestrahlung denken.

Lessing: **Bestrahlungsfolgen.** (Gyn. Ges. Dresden 20. 12. 23, Bericht Zbl. f. Gyn. 1924/30, S. 1671.) Sehr dicke, 46jähr. Frau erhielt wegen Myom je 1 ED auf Bauch und Rücken. Nach acht Tagen zeigten sich auf der Bauchhaut handflächengroße, derbe Röntgenschwiele mit beginnender Ulkusbildung. Ausgedehnte Exzision unter Mitnahme der oberen Faszienteile.

Margarete Levy (Berlin): **Über Blutregeneration durch ultraviolettes Licht bei künstlich anämisierten Tieren.** (Strahlenther. 17/3, S. 404.) Durch Phenylhydrazininjektionen anämisierte Mäuse wurden mit Gegensatz zu nicht bestrahlten Tieren durch mittlere Bestrahlungen mit ultravioletten Strahlen günstig beeinflußt. Unter der Bestrahlung nahmen Hb und R rasch wieder normale, ja übernormale Werte an, während nicht bestrahlte Tiere unter zunehmender Anämie zugrunde gingen. Eine direkte Beeinflussung der blutbildenden Organe wird angenommen.

v. Malmström (Falun): **Beobachtungen der Schmerzempfindlichkeit der Haut, die ultravioletten Strahlen ausgesetzt wird.** (Acta Radiolog. III/4, S. 327—343.) Wird die Haut ultravioletten Strahlen ausgesetzt, so erzeugt dies deutliche Veränderungen betreffs ihrer Schmerzempfindlichkeit. Diese Wirkung des Lichtes hat eine kürzere latente Periode als das Lichterythem, sie kann deshalb früher demonstriert werden als das letztere, und sie hält noch lange an, nachdem das akute Erythem verschwunden ist. Sie manifestiert sich, inter alia, durch Hyperalgesie und durch eine — oft exzessiv — verlängerte Dauer des Schmerzgefühls, das durch einen momentanen Reiz erzeugt wurde und das auch entweder wiederholte Crescendos und Decrescendos zeigt oder aber ein- oder mehrmalige Unterbrechung („wiederholte Schmerzgefühle" oder „sukzedane Polyästhesie"). Manchmal sind deutliche Kältegefühle zu beobachten, die entweder mit den wiederholten Schmerzgefühlen alternieren oder das Aufhören derselben markieren. Wenn das Lichterythem abzunehmen begonnen hat, kommt es vor, daß der Reiz sofort einen schmerzlosen Tasteindruck hervorruft, der zuerst von einem Intervall gefolgt ist und dann, nach einer verhältnismäßig langen latenten Periode (weit länger als die normale latente Periode bei Schmerzgefühlen), von einer intensiven und häufig wiederholten Schmerzempfindung. Nicht selten tritt das verspätete Schmerzgefühl gleichzeitig mit einem kapillaren Gefäßreflex auf. Die Nachempfindungen sind an ihrem Ausgangspunkt lokalisiert und in seiner unmittelbaren Umgebung. Häufig strahlen sie auch in weiter abgelegene Hautgebiete aus. Bei einem Versuche hatte Verf. Gelegenheit, die schmerzhafte Hautstelle (den Punkt des applizierten Stiches

Digitized by Google

und seine Umgebung) zu anästhesieren, während die Nachempfindung noch anhielt. Obzwar hier völlige Unempfindlichkeit für neue Reize bestand, dauerten die Nachempfindungen, die auf demselben Gebiet lokalisiert waren, noch fort. Verf. erwähnt die bereits bekannten Phänomene, die unter normalen und pathologischen Bedingungen beobachtet wurden und den obenbeschriebenen analog sind, und bespricht auch ihre Erklärung nach den wichtigsten Theorien über den Schmerzsinn. Die bestrahlte Haut ist sicherlich ein leicht zugängliches und sehr wahrscheinlich besonders ergiebiges Feld für Studien über den Schmerzsinn, der noch in vielen Beziehungen rätselhaft ist.

Murphy (N. Y. C.): **Experimentelle Studien über Röntgenstrahlenwirkungen.** (Am. J. of Roentg. XI/6, Juni 1924, S. 544—546.) Intrakutan verimpfter Mäusekrebs ging an Mäusen auf mit Erythemdose bestrahlter Hautstelle im Gegensatz zu unbestrahlter Hautstelle selten an; bei subkutaner Verimpfung war kein Unterschied. Störung der Blutversorgung kann nicht die Ursache sein, hingegen fand sich eine auf die Haut selbst beschränkte Zellreaktion nach der Bestrahlung. Die Tumorzellen veränderten sich in vorbestrahlter Haut wie bei bestrahlten Tumoren. Wurde ein Spontantumor exzidiert, in vorbestrahlter und nicht bestrahlter Hautstelle des gleichen Tieres implantiert, so ging er an ersterer selten, an letzterer in der Regel an. Wurde von einem exzidierten Spontantumor ein Teil bestrahlt, der andere nicht, und von beiden implantiert, so gingen beide Stücke an. Erhielt nun das nichtbestrahlte Stück die gleiche Strahlendose wie vorher das andere, so ging es zurück. Wurde der Spontantumor erst bestrahlt, dann exzidiert und am gleichen Tiere implantiert, so ging er in 80% an. Die Ursache der Strahlenheilung des Krebses liegt also nicht in einer höheren Strahlenempfindlichkeit der Krebszellen, sondern in der Reaktion der Umgebung. Die Versuche wurden an großem Material ausgeführt.

Yasu Nagai (Berlin): **Über den Einfluß radioaktiver Präparate auf die Verdauung des Kaseins durch das Trypsin.** (Strahlenther. 18/1, S. 212.) Es hat sich kein Einfluß radioaktiver Strahlung, selbst bei größeren Dosen, als sie für die Therapie in Frage kommen, auf die Pankreatinverdauung des Kaseins nachweisen lassen.

Alfred Neumann (Wien): **Über die Wirkung der Röntgenstrahlen auf die Leukozyten in vitro.** (Strahlenther. 18/1, S. 74.) Leukozyten in vitro können auf Bestrahlung reagieren 1. mit beschleunigtem Zerfall, 2. mit besonderer Zerreißlichkeit, 3. mit erhöhter Tendenz zur Vitalfärbung usw. Die Bedingungen, unter denen die seltenen Reaktionen 1. und 2. (unter 15 Fällen einmal!) auftreten, sind noch unklar.

Perthes (Tübingen): **Über Strahlenimmunität.** (M.m.W. 1924/38, S. 1301.) Bei Ultraviolett wirkt ebenso wie bei Röntgenstrahlen die einmalige Dosis stärker als die verzettelte, bei welcher Immunisierungsvorgänge wirksam werden: in bestrahlten Epidermiszellen werden entzündungserregende Stoffe gebildet, mit deren Entstehung die Bildung von Antikörpern einhergeht. Das Pigment der Epidermis schützt das Blut vor Überhitzung durch die in Wärme verwandelte Energie der Lichtstrahlen. Die Schutzwirkung der ersten Bestrahlung gegen nachfolgende ist dagegen nicht dem Pigment zuzuschreiben.

Pfahler und Widmann (Philadelphia): **Die Beziehung der Blutgruppen zu den bösartigen Tumoren und der Einfluß der Strahlentherapie.** (Am. J. of Roentg. XII/1, Juli 1924, S. 47—50.) Die Blutgruppen stehen in keiner Beziehung zum Vorkommen und zum Stadium der bösartigen Tumoren, insbesondere ist Gruppe I und III nicht empfänglicher wie die anderen. Weder Röntgenbestrahlung noch Kater, noch das Auftreten einer bösartigen Geschwulst vermag die Blutgruppe zu ändern. Die Untersuchungen wurden an 314 Fällen ausgeführt.

Regaud (Paris): **Einige biologische Seiten der Strahlentherapie des Krebses.** (Am. J. of Roentg. XII/2, August 1924, S. 97—101.) Insbesondere aus seinen eigenen Versuchen am Tierhoden gelangt R. zu der Anschauung: Mit zunehmender Härte wächst die selektive Wirkung; diese ist zu erstreben, die kaustische zu vermeiden. Auch Ra muß schwer filtriert werden. Die rasch sich teilenden Zellen sind am empfindlichsten, und zwar zur Teilungszeit, daher ist die Bestrahlungsdauer auszudehnen; ungenügende Bestrahlung setzt die Empfindlichkeit herab, daher ist sogleich die wirksame Dosis anzustreben. Die Bestrahlungsdauer ist dem Empfindlichkeitsrhythmus tunlichst anzupassen (meist sechs bis zehn Tage).

Rother: **Die Wirkung d. Röntgenstrahlen auf das vegetative Nervensystem.** (D.m.W. 1924/34.) Durch gemeinsam mit O. Strauß durchgeführte experimentelle Untersuchungen versucht Verf. Beiträge zu der Frage zu liefern, an welcher Stelle im Organismus sich primär die strahlende Energie in biologisches Geschehen umsetzt und welcher Art die Kette reflektorischer Vorgänge ist, die von jenen Perzeptionsorganen zu den Erfolgsorganen hinüberleitet. Nach Bestrahlung der Oberbauchgegend eines Kaninchens fällt der Blutdruck sehr stark ab. Wird die Haut zurückpräpariert und nicht mit bestrahlt, so ist dieser Abfall bedeutend geringer. Wird die Haut allein bestrahlt, indem unter die zurückpräparierte Haut Bleiplatten eingeschoben werden, so erfolgt eine deutliche Blutdrucksenkung. Die Haut ist also in diesem Falle als Organ, in dem sich die strahlende Energie umsetzt, in her-

Digitized by Google

vorragendem Maße beteiligt. Durch Atropin, welches die Endapparate des Parasympathikus lähmt, wird die blutdrucksenkende Wirkung der Rö.-Str. aufgehoben. Der Blutzuckerspiegel des Menschen zeigt bei Bestrahlung der Oberbauchgegend sofort einen Abfall, während am nächsten Tage ein kompensatorischer Anstieg erfolgt. Beim Hunde und Kaninchen bewirkt isolierte Bestrahlung der vorgelagerten Leber und des Pankreas eine gewaltige Blutzuckersteigerung. Die Bestrahlungshyperglykämie kommt durch Ausschüttung der Glykogendepots zustande. Denn die Leber ist nach der Bestrahlung glykogenfrei, und ein Kaninchen im Hungerzustande weist nur geringere Blutzuckersteigerungen auf als ein normal ernährtes. Sind die Nebennieren entfernt, so bleibt die Blutzuckersteigerung vollkommen aus. Die Kette der reflektorischen Vorgänge muß also in diesem Fall unterbrochen sein. Wird eine Nebenniere entfernt und die andere mit einer kräftigen Dosis bestrahlt, so beobachtet man nach einigen Tagen einen langsamen Abfall der Blutzuckerkurve, der sich nach weiteren 14 Tagen wieder ausgleicht, bedingt durch eine allmählich sich bemerkbar machende Zellschädigung.

Ruß: **Experimentelle Untersuchungen über die für menschliche und andere Tumoren tödliche Dosis von Röntgenstrahlen und Radium.** (Brit. J. of Radiol. XXIX/289, August 1924, S. 275.) Die tödliche Dosis Rö.-Str. für tierische Tumoren wurde durch Inokulate bestrahlter Tumorzellen bestimmt. Mit Steigerung der Dosis Abnahme des Wachstums der Inokulate, bis zum völligen Untergehen derselben. Erworbene Widerstandskraft von Tumormassen nach Bestrahlung verlangte Steigerung der tödlichen Dosis auf das Zweiundeinhalbfache. Vergleich zwischen tödlicher Tumordosis und Epilationsdosis ergab, daß bei weichen Strahlen die tödliche Dosis nahezu das Dreifache der Epilationsdosis betrug, während bei harten Strahlen der Unterschied nur mehr zirka 15% betrug. Verwendete (mittlere?) Wellenlängen: weich = 0,30—0, 45 AE, hart = 0,168 AE. Die für menschliche Tumoren tödliche Dosis wurde am Exstirpat bestimmt, bis es nach Wiedereinpflanzung nicht mehr anging. So ergab sich eine Empfindlichkeitstabelle für verschiedene Tumoren, an deren Spitze das Mamma-Ca. mit der 15—19fachen letalen Dosis gegenüber z. B. dem Ca. der Schilddrüse steht. Sarkome haben nach dieser Tabelle im allgemeinen keine sehr verschiedene Empfindlichkeit, ihre letale Dosis ist gering. Auffälligerweise steht bei den Sarkomen das Rundzell-Sa. des Hodens, was die letale Dosis betrifft, obenan! In ähnlicher Weise wurde mit verschieden starken Radiumpräparaten die Schädigung des Tumors aus dem Angehen der Inokulate bestimmt. Auch hier stärkere Dosen wachstumhemmend (Rattensarkom). Bestimmung der Strahlungsintensitätskurven der Ra.-Präp., Effekte minimaler, täglich wiederholter Rö.-Dosen. Bestimmung der Bestrahlungsdauer zur Vernichtung aller Mitosen im Tumor, wozu die Kenntnis des Verhältnisses der Mitosen zu den ruhenden Tumorzellen und der Zeit, in der der Tumor sich verdoppelt, nötig ist.

H. v. Salis (Basel): **Zu den Röntgenveränderungen nach Bestrahlung der Gland. submaxillaris.** (Strahlenther. 17/3, S. 395.) Unter der Röntgenstrahlenwirkung auf die Submaxillardrüse kommt es an fast allen Zellgruppen zu regressiven Veränderungen, die letzten Endes zum Zelluntergang führen können. Die Schädigung bei den mesodermalen Elementen ist erheblich stärker als bei den epithelialen. Die temporäre Schädigung der Submaxillaris durch Röntgenstrahlen bei erhaltener Parotis und Sublingualis beeinflußt die Speichelsekretion nicht.

W. Schmitt (Würzburg): **Strahlenbehandlung und Nachkommenschaft.** (Kl.W. 1924/30; vgl. Sitzungsbericht in Fortschr. 32, 3/4, S. 458.)

Schreiner und Kreß (Buffalo): **Ungünstige Folgen bei der Bestrahlung des Uteruskrebses bei Komplikation mit latenter Gonokokkensalpyngitis.** (Am. J. of Roentg. XII/1, Juli 1924, S. 51 bis 53.) Fünf Fälle, davon einer nur mit Röntgenstrahlen von außen behandelter, hatten Intensivbehandlung bekommen und waren an aufflammender Gonorrhöe zugrunde gegangen. Natürlich muß nicht jede Gonorrhöe aufleben, aber Beobachtung ist eine Woche lang nach der Bestrahlung nötig.

C. Schroeder (Frauenkl. Leipzig): **Über den Einfluß der Röntgenbestrahlung auf den Blutdruck.** (Zbl. f. Gyn. 1924/33, S. 1809.) 82% der Bestrahlten zeigten tage- bis wochenlang wesentliche Blutdrucksenkung, am stärksten die Frauen mit Hypertension. Verf. nimmt mit Wolmershäuser Vagusreizung, vom Gefäßnervenapparat aus reflektorisch ausgelöst, an.

Ernst Stark (Weiden i. Opf.): **Sekundärschäden in der Röntgentherapie.** (Strahlenther. 18/1, S. 153.) Statt Röntgenspätschädigung soll Sekundärschaden gesetzt werden. Es gibt keine Röntgenspätschädigung ohne vorausgegangene und schon bald nach der Bestrahlung erkennbare Frühschädigung. „Ohne Röntgennarbe, die natürlich auch an einem inneren Organ sein kann, gibt es keine Spätschädigung, kein Spätulkus." Für die Röntgennarbe trägt der Röntgentherapeut die Verantwortung. Sekundäre Schädigungen können durch Reize jeder Art entstehen. Die konservative Behandlung — insbesondere der primären Verbrennungen — ist jeder anderen Behandlung vorzuziehen.

Otto Strauß und Julius Rother (Berlin): **Strahlenwirkung auf das vegetative System.** (Strahlenther. 18/1, S. 37.) Im Tierexperiment bedingt Röntgenbestrahlung Blutdrucksenkung, die sich durch Atropinisierung aufheben läßt. Bei der Blutdrucksenkung ist der Parasympathikus betei-

Digitized by Google

ligt. Die Röntgenbestrahlung beeinflußt den Blutzuckergehalt, dabei bestehen je nach der verwendeten Tierart weitgehende Verschiedenheiten. Isolierte Bestrahlung von Organen der Oberbauchgegend zeigten bemerkenswerte Einwirkung auf den Blutzuckergehalt. Nach isolierten Nebennierenbestrahlungen scheint es zweifelhaft, ob die Nebenniere wirklich hochgradig strahlenempfindlich ist.

Swann (Cambridge): **Studie über den unmittelbaren Effekt der Röntgenstrahlen auf die Funktion gewisser Gewebe und Organe.** (Brit. J. of Radiol. XXIX/287, Juni 1924, S. 195.) Experimentelle Untersuchungen, z. T. an isolierten, z. T. an Organen im Körper. Verwendet als Versuchstiere: Ratten, Meerschweinchen, Kaninchen. Technik der Bestrahlung: ungefiltertes, mittelhartes Licht, zirka 12—20 cm parallele F.-St. Die Bestrahlungszeiten waren bei kleinem Antikathoden-Organabstande (zirka 15 cm) beträchtlich, bis zu einer Stunde. Die Versuchstiere waren mit Äther und Urethan narkotisiert, die überlebenden Organe von Ringer- oder Tyrodescher Lösung durchspült. Gemessen: Blutdruck, Atmung, Muskelkontraktionen von Baucheingeweiden (Dünndarm, Uterus). Hierzu ein eigenes Manometer mit flüssigem Paraffin angegeben. Zahlreiche Kymographenkurven. Ergebnisse: Röntgenbestrahlung verursacht eine regelmäßige und stufenweise Erniedrigung des mittleren Blutdruckes, bis zum Herzstillstand, wobei die Atmung bei kurzer Bestrahlung angeregt, bei langer Bestrahlung oberflächlich wird, schließlich der bei Morphiumwirkung ähnelt. Blutdrucksenkung wird hervorgerufen durch Erweiterung der kleinsten Blutgefäße. Der Einfluß auf die Atmung wird erklärt durch die Wirkung auf die sensiblen Nervenendigungen. Die Bronchialmuskeln zeigen Konstriktion. Das autonome Nervensystem (Vagus, Sympathikus und Splanchnikus) wird durch kurze Bestrahlung erregt, durch längere Bestrahlung gelähmt. Das isolierte Kaninchenherz stirbt nach intensiver Bestrahlung in Systole. Kurze Bestrahlungen vertiefen die Kontraktionen, die Diastole ist gewöhnlich verlängert; nach langen Bestrahlungen erweitern sich die Koronargefäße und verursachen tonische Kontraktion. Der isolierte Uterus gerät in tonische Kontraktionen. Isolierte Dünndarme geraten unter der Bestrahlung in einen Zustand erhöhten Tonus, der Endeffekt ähnelt dem einer Blei- oder Bariumvergiftung. Im lebenden Tiere sind die Bewegungen der Eingeweide und der Tonus erhöht. Es bleibt offen, ob hier eine direkte Einwirkung auf den glatten Muskel oder eine Beeinflussung der autonomen Nerven vorliegt.

E. Vogt (Tübingen): **Klinische Beweise für die Allgemeinwirkung der Röntgenstrahlen.** (Strahlenther. 18/1, S. 64.) Das Wachstum der Tumoren hängt von der Allgemeinwirkung der Röntgenstrahlen ab. Im Anschluß an die Röntgenkastration hat durch stimulierende Wirkung auf den Körper Stillstand und Rückbildung des Myomwachstums statt. Das verschiedenartige Wachstumsverhalten gutartiger Ovarialtumoren nach Bestrahlung hängt vom Verhalten der Umgebung ab. Für Fernwirkung der Röntgenstrahlen spricht multiples Auftreten von Röntgenkarzinomen und Metastasenrückbildung bei lokaler Tumorbestrahlung. Gleichzeitiges Vorkommen von Karzinom und Sarkom als Folge von Röntgenstrahlenwirkung ist beobachtet. Zeit zwischen Einwirkung der Röntgenstrahlen und Tumorbildung kann sehr lange währen.

E. Vogt (Tübingen): **Das gynäkologische Röntgenkarzinom.** (Strahlenther. 17/2, S. 231.) Unter gynäkologischem Röntgenkarzinom sollen Karzinome der äußeren Haut, sowie solche der äußeren und inneren Geschlechtsorgane, sofern sichere Zusammenhänge mit einer vorausgegangenen Röntgenbestrahlung bestehen, verstanden werden. Nach Oberflächenbestrahlung zur Behandlung des Pruritus vulvae ist ein Fall von Röntgenkarzinom von Bumm mitgeteilt. Die Analyse ergibt, daß es sich um ein echtes Röntgenkarzinom handelt. Bei Tiefenbestrahlung wurde ein einziges Mal, ursächlich durch die Bestrahlung veranlaßt (Halberstädter), ein Hautkarzinom festgestellt (Bauchhautkarzinom). In beiden Beobachtungen gilt als Einschränkung, daß im Bummschen Falle die Haut primär entzündlich verändert war und sekundär mechanisch und infektiös geschädigt wurde. Im Falle Halberstädter kam nach der Einwirkung der Röntgenstrahlen als schädigendes Moment dauernder Druck hinzu. — In all den andern berichteten Fällen (6 Karzinome der Ovarien, 19 Uteruskarzinome) ergibt kritische Verwertung sämtlicher Umstände keinen sicheren Anhaltspunkt dafür, daß die Röntgenstrahlen irgendwie direkt oder indirekt für die Tumorentwicklung verantwortlich gemacht werden können. — Eine ursächliche Veranlassung für die Krebsentstehung kommt den Röntgenstrahlen in dem Fall Depenthal-Frangenheim (doppelseitiges Mammakarzinom nach vor sechs Jahren operiertem Röntgenkarzinom der linken Oberextremität) zu. Dabei ist aber zu berücksichtigen, daß auch am rechten Arm chronische Hautentzündung und vielleicht allgemeine Krebsdisposition bestand. — An der bisherigen Indikationsstellung für die Röntgenbestrahlung der Myome und gutartigen Uterusblutungen wird festgehalten. Der Röntgenkastration ist Abrasio vorauszuschicken, auf die mögliche seltene Störung in der Menopause ist aufmerksam zu machen und zu berücksichtigen, daß Blutungen in der Menopause nach Röntgenkastration in hohem Grade auf Uteruskarzinom verdächtig sind.

Warthin (Ann Arbor) und Case (Battle Creek): **Die Phagozytose von Kernstoffen (Chromatin) durch das retikuloendotheliale System, besonders die Kupfferschen Zellen, nach intensiver**

Digitized by Google

Röntgenbestrahlung in einem Falle von primärem abdominalem Lymphosarkom. (Am. J. of Roentg. XII/2, August 1924, S. 102—110.) Der Lymphozytenzerfall in den Lymphoidgeweben war der gewöhnliche; auffallend war die große von phagozytiertem, durch die Färbung erkanntem Chromatin. Viele Mikrophotogramme.

S. Yoshine (Tokio): **Experimentelle Untersuchungen über den Einfluß des ultravioletten Lichtes auf den Eiweißstoffwechsel.** (Strahlenther. 18/1, S. 201.) Beim Hunde bedingt längere Belichtung mit ultravioletten Strahlen — Hanauer Quarzlampe und Landeckersche Ultrasonne wirken prinzipiell gleichartig — N-Zerfall, kurzfristigere Bestrahlung N-Ansatz. Länger dauernde Bestrahlung bedingt Darmresorptionsstörung für den Nahrungsstickstoff.

3. Allgemeine Technik, Apparate, Tiefentherapie, Dosimetrie, Filter, Sensibilisierung.

S. Arnell (Upsala): **Eine plastische Abdeckmasse für die Röntgentherapie.** (Acta Radiolog. III/1, S. 66—67.) Die empfohlene Abdeckmasse besteht aus 1 Gewichtsteil Paraffin (Schmelzpunkt 45° C) und 5 Gewichtsteilen Bleioxyd (PbO). 4,3 mm dieser Abdeckmasse entspricht 1 mm Blei. Aufgabe dieser Abdeckmasse ist die Abgrenzung von unregelmäßig geformten Feldern, z. B. bei Warzen und Kankroiden.

Bachem (Chicago): **Dosierung gefilterter und ungefilterter X-Strahlen.** (J. of Radiol. V/5, Mai 1924, S. 155.) Bestrahlungszeit = Quadrat des Fokushautabstandes (in Zoll) × physikalisch-biologischem Faktor K, geteilt durch das Produkt aus Milliamperezahl und dem Quadrat der Funkenstrecke (in Zoll), ziemlich genau für 6—9 Zoll F.-S. Der Faktor K wird für verschiedene F.-S. angegeben. Es wird ferner die Messung mit Intensimeter empfohlen und die für verschiedene Reaktionen unter verschiedenen Filtern nötige Menge F angegeben.

J. Belot, H. Jouveau-Dubreuil und H. Noiré: **Iontoquantimetrische Messung der Epilationsdosis.** (J. de Rad. 1924/6, S. 241.) Die Epilationsdosis schwankt bei normaler Technik um 800 R. (Iontoquantimetermessung.) Die Wahl der Röhre hat keinen Einfluß auf diese Ziffer. 800 R. entsprechen 5 H. oder der Farbe B. Sabouraud-Noiré.

Josey Vicente Garcia Donato (Valencia): **Ein neuer Streukörper beim Verfahren in der Röntgentiefentherapie.** (Strahlenther. 17/3, S. 351.) Die Ferngroßfeldmethode hat große technische Schwierigkeiten. Als Umbaugerät wird eine Holzgrundlage angegeben, in die seitlich Stäbchen eingesteckt werden, die wieder zur Befestigung von Pappkartons dienen. Der Umbau wird mit Reis so ausgestreut, daß eine plane Körperfläche erzielt wird.

C. Dorne (Daves): **Zur Technik der Strahlungsmessungen.** (Strahlenther. 18/1, S. 177.) Die Meßmethode beruht auf der Eigenschaft der Kadmiumzelle, unter der Strahleneinwirkung negative Elektronen austreten zu lassen. (Elektrometeranwendung.)

Walter Fürst (Zürich): **Einfaches Kontrollinstrument zur Nachprüfung der erstmals eingestellten Lage einer Patientin während der ganzen Bestrahlungsdauer.** (Strahlenther. 18/1, S. 144.) Hilfslinien, die über ein Bauchkompressorium und die Haut verlaufen, verziehen sich bei Hautverschiebung; die gerade Einstellung der Linien sichert vor Verzerrung. Das Bestrahlungsgerät trägt festklemmbare Stäbe, deren Seidenfaden-Glaskügelchenverbindung jederzeit kontrolliert werden kann.

Harvey (London): **Fern-Filterung mit nassen metallischen Kissen in Verbindung mit Therapie bei hohen Spannungen.** (Brit. J. of Radiol. XXIX/287, Juni 1924, S. 224.) Mehrere Fälle von Brustkrebs wurden mit einer Strahlung behandelt, die außer der gewöhnlichen Filterung (180 kV, 0,5 mm Cu., 2 mm Al., 1 mm Zelloidin) noch durch ein dem Tumor direkt aufgelegtes Kissen aus Gaze, mit 5% Kupfersulfatlösung getränkt und mit Kupferstaub durchsetzt, gefiltert wurde. Das Ganze durch Wachs fixiert. In mehreren Fällen gute Resultate. Empfehlung der Methode besonders für oberflächlich gelegene Tumoren.

Keith (Louisville): **Gemischte Bestrahlung bei maligner Erkrankung.** (Am. J. of Roentg. XII/1, Juli 1924, S. 53—56.) Weil weichere Strahlen in den obersten Schichten absorbiert werden, die härteren aber diese durchdringen, um erst in den unteren absorbiert zu werden, und auf Grund eigener guter Erfahrungen, empfiehlt Verf., auf oberflächliche Tumoren 20% ohne Filter, 20% mit 1—2 mm Al, den Rest mit 3,4 oder 6 mm Al zu geben. Ähnlich verwendet er Ra-Nadeln teils ohne, teils mit Silberfilter. Vier Krankengeschichten.

Philipp Keller (Freiburg i. Br.): **Erythemdosimeter zur Dosierung ultravioletter Lichtquellen.** (Strahlenther. 17/3, S. 420.) Ein Erythemdosimeter wird nach den Angaben von Keller durch die Hanauer Quarzlampengesellschaft hergestellt. Man muß praktisch die bis zur Standardschwärzung des Photometers nötige Belichtungszeit bestimmen, die bei Filtereinschaltung erreichten Teilschwärzungswerte mittels der beigegebenen Schwärzungsskala festlegen. In einer beigege-

Digitized by Google

benen Tabelle kann der jeweilige Korrektionsfaktor, mit dem die Bestrahlungszeit, um den reinen Wert der E.-Str. zu erhalten, multipliziert werden muß.

Ph. Keller (Freiburg i. Br.): **Das Erythemdosimeter, ein neues Photometer für Ultraviolettlichtquellen.** (Kl.W. 1924/37, S. 1668.) Als Indikator dient Chlorsilber aus Kopierpapier, unter Anwendung der Filterdifferenzmethode.

von Liebenstein (Freiburg): **Röntgenganzbestrahlung des menschlichen Körpers unter Zugrundelegung des Begriffes einer Raumdosis.** (Strahlenther. 17/3, S. 331.) Unter Raumdosis wird das Produkt aus durchstrahltem Körpervolumen in ccm und der in dem durchstrahlten Raum verabreichten mittleren Röntgenenergie (Friedrichs Iontoquantimeter, Maß nach „e") verstanden. Bei 100 cm Antikathodenabstand und normalen Dimensionen kann im Zentralstrahl auf der Haut 49—62 e als Ganzbestrahlung verabfolgt werden.

E. Lysholm (Stockholm): **Apparat zur Erzielung eines engen Strahlenbündels bei Distanzbehandlung mit Radium.** (Acta Radiolog. II/6, S. 516—519.) Verf. beschreibt eine Vorrichtung zur Distanzbehandlung mit Radium, bei welcher dasselbe in einem 2 cm dicken Bleizylinder eingeschlossen ist. Die Applikation geschieht entweder durch Einstellung mit gewöhnlichem Röntgenstativ oder so, daß der Bleizylinder durch ein bewegliches Gegengewicht genau ausbalanciert ist und am Kranken mittels Riemenvorrichtung befestigt wird.

Mackee und Andrews (N. Y. C.): **Das Gesetz des umgekehrten Quadrates für gefilterte Strahlung.** (Am. J. of Roentg. XII/1, Juli 1924, S. 58—66.) An iontoquantimetrischen Messungen und an biologischen Experimenten (Erythem) wird entgegen Behauptungen, die sich auf Messungen an Farbtabletten und Hautreaktion stützten, nachgewiesen, daß das Gesetz für 6″ F.-S. 0,25—3 mm Al-Filter gilt. Tabletten zeigen erst Abweichungen über 50% an.

Menees (Grand Rapids): **Intragastrale Ra-Anwendung.** Vorläufige Mitteilung. (Am. J. of Roentg. XI/6, Juni 1924, S. 561 u. 562.) Am vorderen Ende eines Magenschlauches steckt ein zusammengefalteter Gummisack; durch den Magenschlauch ist an einem biegsamen Kabel Radium in den Sack geschoben. In den mit Kontrastbrei gefüllten Magen wird Gummisack mit Sonde eingeführt, der Gummisack mit Gebläse aufgebläht und das Radium durch Zug und Lagerung möglichst dem Tumor genähert.

Hisao Shibuya (Sendai-Wien): **Über die sensibilisierende Wirkung der Porphyrine.** (Strahlenther. 17/3, S. 412.) Bei entsprechender Versuchsanordnung kann jederzeit die sensibilisierende Wirkung der verschiedenen Porphyrine auf Erythrozyten erwiesen werden. Durch Serumzusatz wird die sensibilisierende Wirkung des Porphyrins stark abgeschwächt und kann unter Umständen aufgehoben sein. Der porphyrinhaltige Harn weist keine sensibilisierende Wirkung mehr auf. Lichtwirkung wirkt abschwächend auf die Serumagglutination von Hammelblutkörpern und auf die Serumgiftwirkung gegenüber Paramäzien.

Albert Simons (Berlin): **Über die praktische Bedeutung der sogenannten „Vorbestrahlung" als Fehlerquelle für die exakte Röntgenstrahlendosierung.** (Strahlenther. 17/3, S. 436.) Die sogenannte „Vorbestrahlung" kommt für die Tiefentherapie als Dosierungsfehler bezüglich zu starker Belastung der Haut mit weichen Strahlen praktisch nicht in Frage.

Iser Solomon: **Die Maßeinheit in der Röntgentherapie.** (J. de Rad., August 1924, S. 351.) Vortrag in Lüttich, August 1924: Die Iontoquantimetermethode ist Methode der Wahl. Als internationale Einheit wird das R (= Röntgen) vorgeschlagen. Als Ausgangspunkt der vergleichenden Messung soll die Strahlung von 1 g Radium angenommen werden. „Ein R ist die Röntgenstrahlung, welche in der Sekunde dieselbe Ionisation wie ein Gramm Radium bei Filterung mit 0,5 mm Platin und 2 ccm Entfernung von der Ionisationskammer auf diese vermittelt." Die Messung nach elektrostatischen Einheiten wird abgelehnt.

Wilhelm Stenstrom (Buffalo): **Voltzahl bei Röntgentherapie.** (Acta Radiolog. III/2—3, S. 167—175.) Funkendistanzmessung zwischen kugelförmigen Konduktoren sollte allgemein als Standardvorrichtung zur Messung der Voltzahl in der Röntgen-Tiefentherapie akzeptiert und gleichzeitig als Schutz gegen zu hohe Spannung angewendet werden. Zur Standardisierung von Apparaten und Röhren sollten Ionisationskammern zur Verwendung kommen.

W. Wachtel (Krakau): **Die Radiumpunktion mittels stark gefilterter Radiumnadeln.** (Zschr. f. die ges. physik. Ther. 29/2, S. 45.) Die Nadeln nach Regaud bestehen aus 0,5—1,0 mm starkem Platinblech, welches alle Betastrahlen absorbiert und nur die stärkst penetrierenden Gammastrahlen durchläßt. Beschreibung der Technik, Dosierung, Erfolge. Interessant ist, daß die in der Radiumtherapie bisher fast unbeachtet gebliebene Frühreaktion allein schon imstande ist, Geschwülste zum Verschwinden zu bringen.

A. Westman (Stockholm): **Eine vereinfachte dosimetrische Methode für die gynäkologische Röntgen-Tiefentherapie.** (Acta Radiolog. III/1, S. 68—75.) Verf. beschreibt eine vereinfachte Methode zur Messung der Verteilung der Strahlung innerhalb des Beckens bei gynäkologischer Röntgen-

Digitized by Google

Tiefentherapie. Aus plastischem Wachs wurde ein Phantom, entsprechend der Beckenregion einer kräftig gebauten Patientin, angefertigt. In das Phantom wurden eine gewisse Zahl von zylindrischen Löchern gemacht, die bis zur Hälfte seiner Dicke in die Tiefe reichen. Die Löcher sind gerade so groß, daß die Ionisationskammer eines gewöhnlichen Ionto-Quantimeters in dieselben eingeführt werden kann. Auf diese Weise können an verschiedenen Stellen im Phantom Messungen ausgeführt werden. Um das Problem der Zentrierung zu vereinfachen, wurde das Phantom, einer von Jüngling angegebenen Methode gemäß, in ein kistenartiges Holzgestell eingeschlossen, und der Raum zwischen dem Gestell und den gewölbten Oberflächen des Phantoms mit Bolus alba ausgefüllt. Die Resultate der Messungen am Phantom können direkt bei den therapeutischen Bestrahlungen verwendet werden.

4. Dermatologische Strahlentherapie.

Hazen (Washington): **Die Röntgenbehandlung der Keloide.** (Am. J. of Roentg. XI/6, Juni 1924, S. 547—549.) Gute Erfolge an kleinen weichen Keloiden gab Bestrahlung mit 7 mA-Min. aus 9″ Abstand bei 7,5″ F.-S. ohne Filter in dreiwöchigen Abständen, wobei mit Vorteil bei älteren Keloiden nach den ersten beiden Bestrahlungen ein paar Monate ausgesetzt wurde; bei größeren Keloiden wurde mit 1—2 mm Al gefiltert. Große Keloide werden am besten exzidiert, darauf sofort prophylaktisch nachbestrahlt. Keloide gehen mitunter erst Monate nach Beendigung der Bestrahlungsserie zurück. Neger neigen mehr zu Keloiden und reagieren schlechter. Teleangiektasien können erst nach drei bis vier Jahren kommen.

Siegmund Schoenhof (Prag): **Zur Röntgenbehandlung des Hautkrebses.** (M.Kl. 1924/35, S. 1203.) Für das inoperable Hautkarzinom stellt die Röntgentherapie die Methode der Wahl dar. Ungünstig verliefen Geschwülste mit Sitz an der Haut des Stammes und der Extremitäten. Bei Übergreifen auf die Gesichtsöffnungen, Knorpel und Knochen wurde nur vorübergehende Besserung erzielt. Operable Karzinome wurden meist durch Bestrahlung geheilt. Kleine, leicht operable Krebse zeigten größeren Heilungsprozentsatz als größere Tumoren. Geschwülste der Haut, Nase und Wangen waren leichter zu beeinflussen als solche der Stirne, der Lider und des Ohres. Neben Sitz und Ausdehnung kommt dem Geschwulstbett eine wesentliche Rolle in der Prognose des Hautkarzinoms zu. Stachelzellenkrebse zeigen geringere Radiosensibilität als Basalzellenkrebse. Rezidive kamen selten zur Beobachtung (am häufigsten noch Narbenrezidive). Röntgenrefraktäre Fälle zeigten bei nachfolgender Operation keine Schädigung durch die vorausgegangene Bestrahlung. Die guten Erfolge der Röntgenbehandlung, der ausgezeichnete kosmetische Effekt sowie die Seltenheit der Rezidive rechtfertigen auch die Röntgenbestrahlung operabler Hautkarzinome. Wichtig ist die Kontrolle in den ersten Wochen nach der Bestrahlung, um röntgenrefraktäre Tumoren rechtzeitig zu erkennen und chirurgischer Therapie zuzuführen.

5. Gynäkologische Strahlentherapie.

Borak (Wien): **Behandlung klimakterischer Erscheinungen durch Bestrahlung der Hypophyse und Schilddrüse.** (Brit. J. of Radiol. XXIX/289, Aug. 1924, S. 293.) Ins Englische übertragene Arbeit aus dem Wiener Zentral-Röntgen-Institut. Ergebnisse anknüpfend an die Arbeiten von Groedel und Werner. Bericht über drei eigene Fälle.

J. Borak (Wien): **Zur Frage der zweckmäßigsten Behandlungsart gynäkologischer Blutungen. Zugleich Stellungnahme zur Polemik zwischen Sellheim und Opitz.** (M.m.W. 1924/33, S. 1119.) Gynäkologische Blutungen ließen sich noch in jedem Falle durch Milzbestrahlung beherrschen; Leberbestrahlung wirkt noch besser. Kein Fall mußte chirurgisch, kein jugendlicher Fall nur durch Ovarialbestrahlung behandelt werden. Im weiteren Verlauf kommen periodische Milz- oder Leberbestrahlungen in Betracht. Bei klimakterischen Menorrhagien wird man an die Stillung der akuten Blutungen die Ovarialbestrahlung anschließen.

Belugin (Leningrad): **Über die Beeinflussung der primären Sterblichkeit bei Radiumbehandlung des Uteruskarzinoms durch im kleinen Becken lokalisierte Eiterherde.** (Zbl. f. Gyn. 1924/36, S. 1970.) Eiterherde bilden eine Gegenanzeige gegen Radiumbehandlung, da sie, namentlich bei dünner Kapsel, zu Peritonitis und Allgemeininfektion führen können.

Cole: **Behandlung des inoperablen Uteruskarzinoms.** (Brit. J. of Radiol. XXIX/288, Juli 1924, S. 253.) Begriff „inoperabel": Unmöglichkeit, einen Wertheim auszuführen. Verschiedene Operateure geben verschiedene Operabilitätsziffern an, schwankend zwischen 64 und 7%! Behandlung der abgewiesenen Fälle: Kalte Kauterisation nach Percy, bei einer Temperatur von 110° F = ca 43° C. Operation in zwei Akten, zuerst abdominale Freilegung des erkrankten Gebietes, dann vaginale Leitung des Kauters, der elektrisch geheizt ist. Im allgemeinen keine nennenswerte Beeinträchtigung des Allgemeinbefindens. Pat. erholen sich in der Regel rasch. Komplikationen: Rekto-

Digitized by Google

und vesiko-vaginale Fisteln! Vier Fälle, die in hoffnungslosem Zustande an das Cancer-Hospital gebracht wurden, sind jetzt noch, bis sieben Jahre nach der Behandlung, rezidivfrei und arbeitsfähig. Radiumbehandlung in ähnlicher Weise, nach Laparatomie, Unterbindung der das Genitale versorgenden Gefäße (Vermeidung schwerer Blutungen) und Einlage von Tuben zu 50—100 mg oder Nadeln von 7—8 mg. Bleiben 18—24 Stunden liegen. Öfters treten während der Behandlung im Kreuz und in den Lenden heftige Schmerzen auf, welche die Pat. z. T. von der weiteren Behandlung abschrekken. Erfolge sehr verschieden. Heilungen bis zu drei Jahren. Vorstellung von zwei Kranken, die in ganz hoffnungslosem Zustande eingeliefert worden waren und nach einem Jahre frei von allen Erscheinungen des Ca. waren.

M. Fraenkel (Berlin): **Die Röntgenstrahlen gegen Epilepsie und Migräne.** (Zbl. f. Gyn. 1924/37, S. 2008.) Verf. berichtet über zwei Bestrahlungserfolge bei zwei epileptischen Frauen und bei drei Frauen mit Migräne, welche in Beziehung zur Menstruation stand.

Felix Gal (Budapest): **Strahlenbehandlung einiger Frauenkrankheiten.** (Strahlenther. 17/3, S. 310.) Behandelt wurden 48 Fälle von Pruritus vulvae. In der Mehrzahl der Fälle (Diabetes, schwere Neurasthenie, Kastration sind prognostisch ungünstig) wurde ein günstiges Resultat erzielt (in der letzten Zeit harte filtrierte Strahlen, eine bis sechs Sitzungen in Intervallen von Wochen). In vier Fällen von Osteomalazie wurde durch Röntgenbestrahlung der Ovarien (zumal bei noch vorhandener Menstruation) bzw. der Thyreoidea bemerkenswerte Besserung erzielt. — Condylomata acuminata werden durch Röntgenbestrahlung sicher und schmerzlos geheilt. (200 Fürstenau alle drei Wochen, 3 mm Alum.)

G. Halter (Krkh. d. Stadt Wien): **Über die intrauterine Radiumbehandlung gutartiger gynäkologischer Blutungen.** (Zbl. f. Gyn. 1924/37, S. 2000.) Gute Erfolge bei präklimakterischen und klimakterischen Blutungen bei fehlenden sonstigen palpatorischen (entzündlichen) Veränderungen. Das Radiumröhrchen soll bis zum Fundus eingeführt werden. Dosis nicht über 800 mgh.

Fr. Heimann (Frauenkl. Breslau): **Technik und Biologie der Röntgenbestrahlung.** (Kl.W. 1924/32, S. 1436.) Operable Uteruskarzinome sollen operiert werden. Die Rückkehr von der Intensivtherapie zur „mittleren Linie" ist ratsam. Prophylaktische Nachbestrahlung gibt ausgezeichnete Erfolge.

Fritz Heimann (Breslau): **Die Röntgen- und konservative Behandlung der gutartigen Erkrankungen der weiblichen Sexualorgane.** (Strahlenther. 17/2, S. 290.) Fortbildungsvortrag, 5. internationaler Kursus in Karlsbad 9.—15. September 1923.

F. v. Mikulicz-Radecki (Leipzig): **Zur Frage der Bestrahlung sarkomverdächtiger Myome.** (Strahlenther. 18/1, S. 137.) Kasuistik: Zunächst wurde die Diagnose zerfallenes Myom gestellt und bestrahlt, später wurde wegen Verdacht der Malignität erneut und erfolglos bestrahlt. Endlich wurde die Exstirpation, als auch die neue Bestrahlung versagte, ausgeführt, mit dem Ergebnis der Feststellung „polymorphkerniges Sarkom". In Zukunft werden sarkomverdächtige Myome sofort operiert.

Naujoks: **Die temporäre Sterilisation der Frau.** (D.m.W. 1924/41.) Nach Besprechung der Indikationen und der operativen temporären Sterilisation, die kompliziert und in ihrem Effekt durchaus nicht zuverlässig ist, zudem meist umfangreiche operative Eingriffe erfordert, bespricht Verf. die temporäre Sterilisation mit Rö.-Str. Die Vorteile derselben sind schnelle Durchführbarkeit in einer Sitzung, keine Belästigung und Gefährdung der Kranken, kein Krankenlager, sichere Ausschaltung der Konzeptionsfähigkeit, vor allem Wiederkehr der Fruchtbarkeit ohne erneuten Eingriff. Der Hauptnachteil der Methode ist die Unsicherheit der Dauer der Sterilität. Eine Schädigung der Nachkommenschaft bei temporär sterilisiert gewesenen Frauen ist noch in keinem einzigen Falle beschrieben worden. Die Ausfallserscheinungen bei 29 von dem Verf. mit Röntgenstrahlen sterilisierten jungen Frauen waren in den ersten zwei bis drei Monaten bisweilen quälend, klangen dann ab und waren nach fünf bis sechs Monaten im allgemeinen verschwunden. Psychisch nervöse Störungen wurden nicht beobachtet. Sämtliche Frauen behaupteten, froh zu sein, die Unbequemlichkeiten der Menses los zu sein, und führten die Besserung ihres Allgemeinbefindens auf den Fortfall der starken Blutverluste zurück. Bei den meisten Frauen waren keine Veränderungen des sexuellen Verhaltens vorhanden, drei gaben eine geringe, nicht unangenehm empfundene Herabsetzung der Libido zu, eine Pat. empfand eine Besserung des sexuellen Verhaltens, nur eine sehr nervöse junge Frau klagte über Herabsetzung der Libido, Verminderung der Voluptas und verspäteten Orgasmus.

Nathan Newcomer, Elizabeth Newcomer, Conyers (Denver): **Röntgen-Tiefentherapie bei den Erkrankungen des weiblichen Beckens.** (J. of Radiol. V/5, Mai 1924, S. 161.) Die günstige Wirkung der Tiefentherapielampe (deep therapy light, Wärmesonne) mit ihrem infraroten Anteil auf Erythem und die Entzündung der Darm- und Blasenschleimhaut wird hervorgehoben; sie soll auch die Fibrosis verhüten und die Resorption des Tumors beschleunigen durch bessere Durch-

Digitized by Google

blutung. Anwendung anschließend nach jeder Behandlung ½—1 h 10—18 Tage lang bis zum Abblassen des Erythems bei 1500 Watt. Sonst nichts Neues.

Paul Sippel (Berlin): **Die Reizwirkung von Röntgenstrahlen in der Gynäkologie und ihre therapeutische Verwendung.** (Strahlenther. 18/1, S. 110.) Geringe Strahlenmengen wirken anregend auf die Ovarialfunktion. Die klinischen Erfolge mittlerer Röntgenbestrahlung bei tuberkulöser Erkrankung von Bauchfell und inneren Genitalien wird als Reizwirkung aufgefaßt. Reizbestrahlung von Knochenmark oder Hypophyse beeinflußte gynäkologische Karzinome nicht. Reizbestrahlung der Milz bei genitalen Blutungen und bei hämorrhagischer Diathese versagte.

J. Thies (Leipzig): **Zur Operation der Uteruskarzinome.** (M.m.W. 1924/31, S. 1054.) Erst soll der Primärtumor entfernt werden. Dann kann man mittels Bestrahlung die Abwehrreaktion des Körpers zu steigern suchen.

Yocom (Chariton): **X-Strahlenbehandlung von Uterusfibroiden.** (J. of Radiol. V/5, Mai 1924, S. 158.) Kontraindikationen wie Döderlein. Bei fraktionierter Bestrahlung war die Menopause milder. — Skinner: Die nach Bestrahlung degenerierenden Fälle sind nicht mehr als die nach der Operation Sterbenden.

6. Chirurgische, interne, ophthalmologische usw. Strahlentherapie.

Ballard (Omaha): **Präoperative Behandlung maligner Tumoren.** (J. of Radiol. V/5, Mai 1924, S. 157.) Gibt 14 Tage vor der Operation 150—200 mA-Min. aus 12″ Entfernung bei 10″ F.-S. unter 6 mm Al. Drei Wochen nach der Operation wird die Dosis wiederholt.

R. Desplats (Lille): **Erfolge der Röntgenbehandlung bei Knochenentzündung, insbesondere bei Knochentuberkulose.** (J. de Rad. 1924/6, S. 256.) Röntgenstrahlen mittlerer Stärke sind imstande, bestimmte Formen von Knochentuberkulose zu beeinflussen. Bei den geschlossenen Formen, insbesondere bei Tuberkulose-Ruhigstellung der Gelenke, wirkt die Röntgenbestrahlung am besten. Mittlere Dosen 8—10 H, etwa alle drei Wochen, werden empfohlen. An Serienaufnahmen läßt sich verfolgen, daß der klinischen Heilung die anatomische Wiederherstellung folgt.

Josef Jaxa Debicki (Dr. Chania) (Lemberg): **Röntgenbehandlung der Kehlkopftuberkulose.** (Strahlenther. 18/1, S. 161.) Kasuistik von 16 Fällen: Die heilende Wirkung der Röntgenstrahlen auf die menschliche Kehlkopftuberkulose muß unbedingt anerkannt werden. Die geeignete Dosis beträgt unter 4 mm Alumin. 5 Holzknechteinheiten. Diese Dosis wird perkutan von zwei Feldern aus mit Intervall von einer Woche für jedes Feld verabreicht. Serienbestrahlungen mit Zwischenräumen von vier Wochen. Bei refraktären Fällen ist nach einer Reihe von Bestrahlungen eine sechs- bis achtwöchige Pause einzuschalten.

Feilchenfeld und Peters (Charlottenburg-Westend): **Erfolgreiche Behandlung der myeloischen Leukämie mit Thorium X (Doramad).** (Kl.W. 1924/32, S. 1449.) Bei sorgfältiger Dosierung nach Maßgabe des Blutbildes erwies sich diese Behandlung bei einem Kranken als überlegen den andern Methoden.

Hans Fritsch (Pol. Teschen): **Die Röntgenbehandlung der Tuberkulose.** (M.Kl. 1924/36, S. 1245.) Bei der Tuberculosis cutis propria, bei der Tuberculosis verrucosa cutis, wie beim Skrophuloderma sind die Erfolge der Röntgenbehandlung ausgezeichnet und besonders kosmetisch der chirurgischen und medikamentösen Therapie weit überlegen. Nach anfänglicher Exazerbation verschwinden die Infiltrationen, Geschwürsflächen reinigen sich usw. Von den Tuberkuliden wird besonders das Erythema induratum Bazin durch Röntgenbestrahlung (Wetterer) günstig beeinflußt. Aknitis bedarf mehrmaliger Bestrahlung. Die Erfolge bei Lupus erythematodes sind unsicher. Bei der Röntgenbehandlung der Lungentuberkulose ist die ambulante Behandlung abzulehnen (kleine Dosen $^1/_{12}$ bis $^1/_5$ HED. auf den Erkrankungsherd). (Felderbestrahlung.) Bei Hilusdrüsentuberkulose bestrahlt man nach Lorey zweitägig, jeweils rechtes und linkes, vorderes und hinteres Drüsenfeld (etwas größere Dosen als bei der Lungentuberkulose). Die Bauchfelltuberkulose wird durch die Bestrahlung — exsudative und adhäsive Fälle, evtl. vorausgehende Punktion — günstig beeinflußt. Die Erfolge der Bestrahlungsbehandlung der Genitaltuberkulose im Gegensatz zu der der chirurgischen Behandlung sind gut. (Gilt besonders für isolierte Epididymitis.) Vor der Operation sollte auch bei stationärer Nierentuberkulose die Röntgenbehandlung versucht werden. (Lorey.) Das unstreitig erfolgreichste Bestrahlungsgebiet bilden die tuberkulösen Lymphome (am günstigsten geschlossene, indurierte Drüsen). Offene vereiterte fistelnde Fälle bedürfen öfterer Bestrahlung (10—15mal). Auch Röntgenbehandlung der Gelenk- und Knochentuberkulose, zumal mit Heranziehung anderer Maßnahmen, ist recht erfolgreich. Unter den Sehnenscheidentuberkulosen reagiert die Reiskörperhygromform am schlechtesten.

Grier (Pittsburgh): **Röntgentiefen- und Ra-Therapie beim Tonsillen-Ca.** (Am. J. of Roentg. XI/6, Juni 1924, S. 537—544.) Gute lokale Erfolge wurden mit 50 mg Ra oberflächlich erzielt, es

Digitized by Google

traten aber Metastasen auf. Erst die intratumorale Anwendung von Ra-Nadeln (je 10 mg in 1 cm Abstand 7—9 h Silberfilter) heilte fünf von sechs Fällen. Da Verf. alle Drüsenmetastasen nach operativer Entfernung mit oder ohne nachfolgende Bestrahlung tödlich enden sah, schickte er der lokalen Ra-Anwendung eine Bestrahlung von 4,5×90 mA-Min. aus 20″ Abstand mit 200 kV durch Schwermetall voraus, die er nach sechs Wochen und evtl. später noch zweimal in zweimonatigen Abständen wiederholte. Zehn Krankengeschichten. Bisher „Heilungen" bis zu einem Jahr. Morgan empfiehlt Elektrokoagulation mit nachfolgender Bestrahlung.

Herendeen (N. Y. C.): **Die Röntgenstrahlen bei der Behandlung von Riesenzellensarkomen.** (Am. J. of Roentg. XII/2, August 1924, S. 117—125.) Röntgenstrahlen sind den Ra-Nadeln vorzuziehen (Infektion!). Bei 140 kV gibt man etwa 70—100 mA-Min. auf mehrere Felder in mehrtägigem Abstand aus 12—15″ Entfernung, bei 200 kV 250—300 mA-Min. aus 50 cm Entfernung. Bei Überdosierung Gefahr der Ostitis. Narbenrezidive reagieren schlecht; in operierten Fällen keine Knochenbildung, während in den übrigen, nur bestrahlten Fällen nach der Bestrahlung zunächst starke Rötung und Schwellung sich einstellte, der ein rapides Wachstum der Geschwulst unter Verdünnung der Kapsel und der Rinde folgte, um nach einem bis zwei Monaten einer starken Kalk- und Knochenablagerung Platz zu machen unter Nachlaß der Schmerzen. Da die Prognose bei nicht allzuweit vorgeschrittenem Stadium gut ist, sollte die Bestrahlung jedenfalls vor der Amputation versucht werden; Wiederholung kann sich als notwendig erweisen.

Emil Jerlov (Stockholm): **Zwei Fälle von zystischem Lymphangiom mit Ausgang vom Omentum.** (Acta Radiolog. III/4, S. 354—366.) Verf. berichtet über zwei Fälle von zystischem, multilokulärem Lymphangiom mit Ausgang vom Omentum. Es handelte sich um einen 42jähr. Mann und um eine 30jähr. Frau. Beide kamen zur Operation, aber bei keinem von beiden Fällen ließ sich eine radikale Entfernung der Gebilde ausführen. Beide wurden mit Röntgenstrahlen nachbehandelt, und es zeigte sich, daß die Bestrahlung eine außerordentlich günstige Wirkung hatte. Im ersten Fall, der seither durch vier Jahre unter Beobachtung steht, hatte man bei der Operation nichts tun können, als Gewebsmaterial zu Untersuchungszwecken entnehmen; im zweiten Fall, der jetzt ein Jahr lang beobachtet ist, wurde der Hauptteil des Tumors entfernt. Beide Fälle sind jetzt völlig symptomfrei.

H. Lammers (Rotterdam): **Radiumbehandlung des Lippenkrebses.** (Acta Radiolog. II/6, S. 497—508.) Durch die Tatsache veranlaßt, daß im Jahre 1922 eine Serie von zehn Fällen von Lippenkrebs ausschließlich durch Radiumbehandlung geheilt wurde, hat Verf. sämtliche Fälle von Lippenkrebs von 1915 an bis September 1923 revidiert. Es waren 47 Fälle, die also alle ausschließlich mit Radium, ohne jegliches andere Mittel, behandelt wurden. Resultat: 39 Fälle geheilt; 7 blieben trotz der Behandlung regressiv und starben nach längerer oder kürzerer Zeit an den Folgen der Krankheit, so wie oben beschrieben. Über das Los der geheilten Kranken wurden Erkundigungen eingezogen mit dem immerhin überraschenden Resultat, daß im September 1923 noch 35 völlig geheilt geblieben waren, während von den vier übrigen keine Nachricht einging. Die Nachforschung ergab also Heilungen mit einer Dauer bis jetzt von drei Monaten bis neun Jahren.

T. Larsén und Erik Lysholm (Stockholm): **Zur Frage der postoperativen Bestrahlung des Mammakarzinoms.** (Acta Radiolog. III/1, S. 8—14.) Nach einem kurzen Bericht über die in der Literatur von Perthes und andern publizierten Resultate der präventiven postoperativen Therapie des Mammakarzinoms, teilen die Verf. die Ergebnisse dieser Behandlung bei 109 von Professor Forssell behandelten Fällen mit. 76 Fälle, alle nachher mindestens drei Jahre in Beobachtung, waren mit verschiedenen Serien kleiner, durch ein Filter von 4 mm Aluminium verabreichter Dosen behandelt worden. Von diesen 76 Fällen sind 47 (= 60%) am Leben und haben keine nachweisbaren Rezidive gehabt. Von 26 Fällen mit lokal nicht adhärierendem Tumor waren alle rezidivfrei. Von 35 Fällen mit adhärenten Tumoren oder Achseldrüsen hatten 24 (= 68%) keine Rezidive. Von 15 Fällen mit Drüsen in der Fossa supraclavicularis blieb nur 1 (6,5%) von Rezidiv verschont. Von 33 Fällen, die mit großen Einzeldosen (1920) und Tiefentherapie bestrahlt waren, lebten nach einem Jahr nur 16 Fälle ohne Rezidiv; in allen Gruppen waren bei dieser Technik die Rückfälle zahlreicher als bei Serien von kleineren Dosen.

R. Lenk: **Über therapeutische Wirkungen der Röntgenstrahlen bei Ulcus ventriculi.** (Wiener A.-Ges. 20. 6. 24, Bericht W.m.W. 1924/29, S. 1525.) Bericht über zwei mit Erfolg bestrahlte Ulkusfälle.

Heinz-Herbert Matoni (Oberhausen): **Die Röntgentherapie der Neuralgien.** (M.Kl. 1924/26, S. 894.) Die Tatsache der analgesierenden Wirkung der Röntgenstrahlen steht fest, dieser muß in der Therapie neuralgischer Erkrankungen die größte Bedeutung beigemessen werden. Die Diagnose „Neuralgie" muß einwandfrei feststehen, ehe man die Röntgenbehandlung anwenden darf. Die Technik der Bestrahlung — abgehandelt werden besonders Trigeminusneuralgie und Ischias — ist einfach und ungefährlich. Die besten Erfolge wurden bei Verwendung von 70% HED., am Orte der Erkrankung appliziert erreicht. Drei bzw. vier Einfallsfelder sind erforderlich, um 70% auf das Ganglion Gasseri zu bringen (Temporal-, Supraorbital-, Infraorbital- und evtl. von der andern Schlä-

Digitized by Google

fen- oder von der Schädeldeckengegend aus). Bei leichten Neuralgien tritt meistens nach einigen Stunden, sonst nach ein bis zwei Tagen völlige Schmerzfreiheit dauerhaft ein. Ebenso wird bei der Ischias 70% appliziert, bei echter Wurzelentzündung nur Wurzelbestrahlung, sonst neben der Wurzelbestrahlung das zweite Feld auf den Nervus ischiadicus (Iliosakralgegend FHA. 23 cm). (Wurzelbestrahlung muß 4., 5. Lendenwirbel, 1., 2., 3. Sakralwirbel und die Articulatio sacro-iliaca umfassen, FHA. 30 cm.)

Palmer (Rochester): **Röntgenbehandlung des Knochensarkoms.** (Am. J. of Roentg. XI/6, Juni 1924, S. 550 u. 551.) Bericht über zwei Fälle. Die Bestrahlungen sollen weiter auf die Umgebung ausgedehnt werden.

F. Reinking und G. Peter (Mexiko-City): **Zur Therapie des Kehlkopfpapilloms.** (Strahlenther. 17/3, S. 401.) Zwei Fälle von Kehlkopfpapillomen, Röntgenstrahlentherapie: Im ersten Fall ½ HED. (rechts 0,4, links 0,2, von hinten 0,3) mit gutem, bleibendem Erfolg. Im zweiten Fall zunächst dieselbe Dosierung, Nachbestrahlung nach zwei Monaten (je 0,7 HED. von vorne und von hinten), anscheinend kein Dauererfolg. In beiden Fällen hatte vorausgehende längere Behandlung und chirurgisches Eingreifen völlig versagt. Beide Patienten brachten die der Bestrahlung folgenden 24 Stunden im Spital zu, damit bei etwaigem Glottisödem Hilfe sofort zur Stelle sei.

Schempp: **Erfahrungen über die Behandlung der Nasenrachenfibrome mit Röntgenstrahlen.** (Med.-Naturwiss. V. Tübingen 23. 6. 24, Bericht M.m.W. 1924/30, S. 1046.) In mehreren Fällen verkleinerten sich die Basalfibroide sehr erheblich (50—60% HED. auf den Herd, von drei Feldern aus); ein- bis zweimal wiederholt.

Schreiner und Mattick (Buffalo): **Strahlentherapie bei der Leukämie. Zusammenfassung aus einer Reihe von 25 Fällen.** (Am. J. of Roentg. XII/2, August 1924, S. 126—137.) Röntgentherapie ist am besten, wirkt aber nur vorübergehend. Vorsicht bei akuter Leukämie. Die Injektion von aktivem Niederschlag hatte in einem Falle ein Jahr lang günstige Wirkung.

Schreiner und Mattick (Buffalo): **Strahlenbehandlung in 46 Lymphogranulom(Hodgkin)-Fällen.** (Am. J. of Roentg. XII/2, August 1924, S. 133—137.) Amöben spielen keine ursächliche Rolle; nur viermal fand sich Tuberkulose beim Kranken selbst, viermal bei seinen Geschwistern, zweimal fanden sich Tumoren bei nahen Verwandten. Beginn ganz vorwiegend an den Halsdrüsen. Einmal wurde Cholezystitis vorgetäuscht durch Drüsenschwellung im r. oberen Quadranten des Abdomens, einmal trat Paraplegie ein nach Arrosion der Wirbelsäule und Durchbrechung der Kapsel. Die Blutplättchen waren oft über 350 000. Häufig war D'Espine, die Leber war oft palpabel, die Milz seltener vergrößert, als angegeben wird. Es wurden 60—70% der HED., anscheinend auf einmal, gegeben, und alle sechs bis acht Wochen wiederholt, mit gutem, aber nur lokalem Erfolge. Autovakzin aus einer exstirpierten Drüse erwies sich als wirkungslos. Emetin war erfolglos.

Smith (Indianopolis): **Röntgentherapie von Nebenhöhlen- und intrakraniellen Geschwülsten.** (Am. J. of Roentg. XII/2, August 1924, S. 138—143.) Drei Fälle werden erzählt, bei denen der Verf. eine Überlegenheit der Röntgentherapie über die Radiumtherapie feststellen zu können glaubt.

Stevens (Detroit): **Die Behandlung der bösartigen Geschwülste der Nebenhöhlen mit Bestrahlung, Elektrokoagulation und anderen Methoden.** (Am. J. of Roentg. XI/6, Juni 1924, S. 532 bis 536.) Da die Eigenart der Gegend nur stückweise Tumorexzision zuläßt und so die Ausbreitung begünstigt, andererseits auch das Glüheisen versagt hat, bleibt Bestrahlung als letzte Hoffnung. Auf Grund eigener Erfahrung, aus der sechs Fälle mitgeteilt werden, empfiehlt St. offenkundige Sarkome mit Elektrokoagulation zu entfernen und dann hart und homogen zu bestrahlen. Gelingt die Diagnose mit klinischen Mitteln nicht, so ist Probeexzision, mit sofortigem Wundverschluß durch Elektrokoagulation, am Platze, sodann Röntgenbehandlung und hierauf Elektrokoagulation anzuschließen. Bei Drüsenmetastasen kann es sich nur mehr um palliative Wirkungen handeln.

W. F. Wassink und C. Ph. Wassink van Raamsdonk (Amsterdam): **Röntgenbestrahlung nach Radikaloperation des Brustdrüsenkrebses.** (Acta Radiolog. III/2—3, S. 113—128.) Verf. waren in der Lage, drei Gruppen von Fällen zu vergleichen: 1. die in der Klinik des Antoni van Leeuwenhoekhuis operierten und nachbestrahlten; 2. die anderswo operierten, jedoch von ihnen nachbestrahlten; 3. die anderswo operierten, nicht nachbestrahlten Patienten, die ihnen mit einem Rezidiv zugesandt wurden. Bei den zwei ersten Gruppen, wo also eine Nachbestrahlung angewandt worden war, kamen subkutane Rezidive im Unterhautzellgewebe, in der Achselhöhle, auf Rippen, Brust- oder Schlüsselbein nicht vor. Bei den anderswo operierten und nicht nachbestrahlten waren diese dagegen sehr häufig. Sie glauben diesen absoluten Unterschied ausschließlich der Nachbestrahlung verdanken zu müssen. Übrigens fanden sie, trotz genauer Untersuchung, keine Andeutungen, die darauf hinwiesen, daß die Bestrahlung in diesen Fällen geschadet hatte, immer wenn keine intrakutane Ausdehnung bestanden hatte. In diesen letzten Fällen wurde mit Bestrahlung nie ein dauernder Erfolg erreicht. Auf Grund ihrer Nachforschungen sind sie der Meinung, die prophylaktische Nachbestrah-

Digitized by Google

lung im allgemeinen empfehlen zu dürfen, doch nur wenn diese mit einer Dosierung, wie hier angegeben wird, geschieht.

Wyatt (Manning): **Die Behandlung der Thyreotoxikosis mit ultravioletten und X-Strahlen.** (J. of Rad. V/6, Juni 1924, S. 197.) Übersicht über Physiologie, Chemie, Pathologie und Symptome. Beseitigung von Infektionsquellen, J, fraktionierte vorsichtige Höhensonnenbehandlung zur Bindung des Ca. Röntgenbestrahlungen dreimal in wöchentlichen Abständen 60 mA-Min. aus 50 cm, evtl. öfter.

Yocom (Chariton): **Die Behandlung maligner Tumoren mit chirurgischer Diathermie und X-Strahlen.** (J. of Rad. V/7, Juli 1924, S. 228—229.) Vorteile und Nachteile der Elektrokoagulation und Diathermie; Verbindung mit Vor- und Nachbestrahlung. Nichts Neues.

7. Verwandte physikalische Heilmethoden.

Irma Bleibaum (Frankfurt a. M.): **Ein Beitrag zur Klärung der physikalischen Grundlagen der Lichtbestrahlung.** (Strahlenther. 18/1, S. 220.) Untersuchungen der Strahlung von sechs verschiedenen Bestrahlungslampen: Es wurde untersucht, wieviel Prozent der Gesamtintensität auf die einzelnen Spektralbereiche entfallen; besondere Berücksichtigung finden die Strahlungen $\lambda < 600\,\mu\mu$.

Chapman (Carthage): **Die Behandlung der chronischen Prostatitis mit Elektrotherapie.** (J. of Radiol. V/5, Mai 1924, S. 160.) Diathermie mit Rektumelektrode, die eine Aushöhlung für die Prostata aufweist; verspricht sich einen Abbau der in der Blase retinierten Stoffe. Bei Retention Abwechslung mit Sinusströmen von 10 mA 10 Minuten lang. Nach der Elektrobehandlung Prostatamassage.

Chapman (Carthage): **Ratschläge für die Behandlung der Lungentuberkulose mit ultravioletten Strahlen.** (J. of Rad. V/7, Juli 1924, S. 237—240.)

G. Claessen (Reykjavik): **Radiologische Behandlung gewisser Formen chirurgischer Tuberkulose.** (Acta Radiolog. III/1, S. 15—27.) Bei Einrichtung für Lichtbehandlung der chirurgischen Tuberkulose ist es wichtig, eine passende, wirkungsvolle Apparatur zu wählen, um gute Resultate zu erzielen; es besteht jedoch ein bedeutender Unterschied im Preis und den Betriebsbedingungen der verschiedenen Lampen. Nach der Darstellung des prinzipiellen Unterschiedes zwischen Lichtbad und lokaler Bestrahlung werden die bei ambulanter Anwendung des Quarzlichtbades bei drei Formen chirurgischer Tuberkulose erzielten Erfolge mitgeteilt: 1. Lymphadenitis tuberculosa, 2. Abscessus subcutaneus et Ulceratio tuberculosa und 3. Spina ventosa. Die Lymphome wurden ebenfalls zum Teil mit Röntgen und Radium behandelt. Die Erfolge der Behandlung sind so günstig, daß bei diesen Krankheiten stärkere Lichtquellen nicht notwendig sind. Wenn auch Patienten mit äußerer Tuberkulose im allgemeinen an einer universellen Krankheit leiden, wird doch in Fällen tuberkulöser Lymphome, welche klinisch das Bild eines lokalen Leidens darbieten, die örtliche Behandlung für genügend erfolgreich angesehen. Sonst werden generelle Lichtbäder empfohlen. Verf. hat den in anderen Ländern auftretenden Lupus vulgaris in der Umgebung der Fisteln von knöchernen Herden oder Weichteiltuberkulose nie gesehen, auch andere Ärzte seines Landes haben keine solchen Fälle beobachtet. Kleine chirurgische Eingriffe sind während der Lichtbehandlung notwendig: falls der Radiologe nicht selbst chirurgisch ausgebildet ist, benötigt er die Mitarbeit des Chirurgen. Die Bogenlichtbehandlung ist bei den Fällen chirurgischer Tuberkulose, um die es sich in vorstehender Mitteilung handelt, nicht notwendig. Doch wird Bogenlicht bei manchen schweren Fällen von Lymphadenitis tub. sicher wünschenswert sein. Bezüglich der Frage, ob man sonst Bogenlicht oder Quarzlampen benützen soll, wird die Ansicht ausgesprochen, daß eine gut eingerichtete radiologische Klinik über beide Lampenarten verfügen soll, Quarzlampen für die mehr oberflächlichen Prozesse und Bogenlampen für die tieferen Lokalisationen der Tuberkulose.

Gillett (Oskaloosa): **Pyorrhoe und andere Eiterungen.** (J. of Rad. V/6, Juni 1924, S. 196.) Gute Erfolge mit allgemeiner Höhensonnenbestrahlung und lokaler, evtl. nach Ablösung des Zahnfleisches, bei Pyorrhoe, bei Nebenhöhleneiterung (Abschwellung der Muscheln) und sonstigen Eiterungen.

Knight (Cedar Rapids): **Ursachen des Versagens der Autokondensationsbehandlung bei der Hypertension.** (J. of Rad. V/7, Juli 1924, S. 242—243.) Mangelhafte Diagnose von seiten des Arztes und vorschriftswidrige Lebensweise des Patienten hemmen oft den Erfolg. Bei Arteriosklerose ist auf Entfernung aller Entzündungsherde und salzfreie Diät, bei toxischen Symptomen auf Nierenschonung zu achten. Besonders gute Erfolge in Hyperplasiefällen, wo Niere ihre Reservekraft eingebüßt hat. Hypertension ist eben an sich nur Symptom und darf nicht als selbständige Krankheit behandelt werden.

Lacey (Glenwiod): **Diathermiebehandlung bei der Kinderpneumonie.** (J. of Rad. V/6, Juni

Digitized by Google

1924, S. 200.) Zweimal täglich 15′ lang lokal pro Lebensjahr 200 mA im allgemeinen bis zu 800 mA unter minutenweisem Anstieg und Rückgang nur 100 mA. Hemmt nicht das Fortschreiten, bietet aber große Erleichterung mit baldigem Temperaturabfall.

P. Ludewig und E. Lorenser (Freiburg i. Br.): **Untersuchungen der Grubenluft in den Schneeberger Gruben auf den Gehalt an Radiumemanation.** (Strahlenther. 17/3, S. 428.) Der Gehalt der Luft an Radiumemanation in den Gruben des Schneeberger Gebietes ist ziemlich beträchtlich. Er ist von derselben Größenordnung oder größer wie der Gehalt der Luft in den Emanatorien von Brambach und Oberschlema. Das dauernde Einatmen dieser Luft kann für die Entstehung des Lungenkrebses mitverantwortlich gemacht werden.

M. Ostermann (Wien): **Zur künstlichen Heliotherapie der Larynxtuberkulose.** (W.m.W. 1924/36, S. 1875.)

Axel Reyn (Kopenhagen): **Die Behandlung des Lupus vulgaris und der andern Tuberkuloseformen mit künstlichem Licht.** (J. de Rad., August 1924, S. 337.) Die Lokalbehandlung soll konzentriertes Licht mit chemischer Wirkung zur Abtötung der Mikrobien, die Allgemeinbestrahlung soll auf den ganzen Körper einwirken lassen. Für die Lokalbestrahlung verwende man Bogenlicht und konzentriere mit Bergkristallinsen, Kompression der erkrankten Haut ist notwendig. Bei dieser und bei der Allgemeinbestrahlung sind besonders die ultravioletten Strahlen wirksam. Die konservative Behandlung der chirurgischen Tuberkulose, unter Verwendung besonders der Allgemeinbestrahlung, ist Methode der Wahl. Das Bogenlicht ersetzt das Sonnenlicht und ist der Quecksilberlampe überlegen. Bei der Behandlung des Lupus vulgaris bedarf es der Anwendung des chemisch wirksamen konzentrierten Lichtes neben der Allgemeinbestrahlung.

Patentanmeldungen.

Klasse 21 g.

30. 6. 1924. V. 18 697. Veifa-Werke A.-G. (Frankfurt a. M.): Anordnung zur Konstanthaltung der Stromstärke von Glühkathodenröntgenröhren und Ventilröhren. 8. 11. 23.

30. 6. 1924. P. 46 737. Phönix Röntgenröhrenfabriken A.-G. (Rudolstadt, Thür.): Umschaltvorrichtung für Glühkathodenröntgenröhren mit mehreren Glühkathoden. Zus. z. Anm. P. 45 745. 20. 8. 23.

30. 6. 1924. R. 59 452. Reiniger, Gebbert & Schall A.-G. (Erlangen): Sicherheitseinrichtung für Hochspannungs-, insbes. Röntgenanlagen. 1. 10. 23.

4. 7. 1924. 18. R. 59 663. Reiniger, Gebbert & Schall A.-G. (Erlangen): Einrichtung zum Betriebe von Hochspannungsapparaten, insbes. von Röntgenröhren. 31. 10. 23.

29. 7. 1924. 64 465. Siemens & Halske A.-G. (Siemensstadt b. Berlin): Einrichtung zum Betriebe von Röntgenröhren. 3. 12. 23.

5. 8. 1924. J. 24 162. Dr. Hermann Behnken (Charlottenburg): Verf. z. Feststellung und Messung der Intensität von Röntgenstrahlen. 13. 11. 23.

— P. 46 991. Polyphos Elektrizitäts G. m. b. H. und B. Berger (München): Einrichtung zum Betriebe von Röntgenröhren. 22. 10. 23.

5. 9. 1924. No. 880 480. Koch & Sterzel A.-G. (Dresden): Einrichtung zum Betriebe von Röntgenröhren. 29. 7. 24.

17. 9. 1924. 18 733. Veifa-Werke (Frankfurt a. M.): Einrichtung zur Konstanthaltung der Betriebsverhältnisse von Röntgenapparaten u. dgl. mittels einer Ausgleichsvorrichtung. 26. 11. 23.

17. 9. 1924. Mo. 79 932. Leslie Raymond Mc. Donald (Westmount): Verfahren und Einrichtung zur Betrachtung von stereoskopischen Röntgendurchleuchtungsbildern. 11. 12. 22.

17. 9. 1924. V. 16 619. Veifa-Werke A.-G. (Frankfurt a. M.): Verfahren zur Erzeugung von Röntgenstrahlen. 25. 6. 21.

Klasse 30 a.

30. 6. 1924. M. 74 955. Fa. C. H. F. Müller (Hamburg): Einrichtung zur Herstellung scharfer, kurzzeitiger Röntgenaufnahmen ausgedehnter Objekte. 29. 8. 21.

11. 9. 1924. R. 57 381. Reiniger, Gebbert & Schall A.-G. (Erlangen): Einrichtung zur Anwendung von Röntgenstrahlen. 5. 12. 22.

N. 22 368. Dr. Paolo Natale-Parzim (Neapel): Traggestell für Vorrichtungen zu Durchleuchtungen und Aufnahmen mit Röntgenröhren u. dgl. 15. 8. 23.

11. 7. 1924. S. 63 288. Siemens & Halske A.-G. (Siemensstadt b. Berlin): Gemeinsames Instrumentarium für Röntgendiagnostik und Röntgentherapie. 6. 7. 23.

Digitized by Google

3. 7. 1924. R. 59483. Reiniger, Gebbert & Schall A.-G. (Erlangen): Untersuchungstisch für Röntgenstrahlenbehandlung. 14. 10. 21.
4. 7. 1924. B. 107221. Dr. Gustav Bucky (Berlin): Vorrichtung zur Vermeidung der bildverschleiernden Wirkung der Sekundärstrahlen bei der Herstellung von Röntgenbildern. Zus. z. Anm. B. 106749. 15. 11. 22.
4. 7. 1924. W. 64957. Dr. Karl Wolff (München): Einrichtung zur Konstanthaltung der Wechselspannungen bei elektro-medizinischen Anschlußapparaten für Kaustik und Licht. 22. 11. 23.
8. 9. 1924. B. 100376. Ing. Beyerlen (München): Hängedurchleuchtungsvorrichtung. 4. 9. 24.

Klasse 30 f.

R. 59346. Reiniger, Gebbert & Schall A.-G. (Erlangen): Hilfseinrichtung für das Einstellen von Strahlenquellen. 15. 9. 23.
G. 55963. Dr. Friedrich Gietz (Frankfurt a. M.): Bestrahlungslampe. 23. 2. 22.

Klasse 42 c.

4. 7. 1924. C. 33626. Vontessa-Nettel A.-G. (Stuttgart): Auszug für Röntgenstative. 8. 6. 23.

Klasse 42 h.

29. 7. 1924. R. 58266. Reiniger, Gebbert & Schall A.-G. (Erlangen): Verf. zur quantitativen Analyse mittels des durch Röntgen- oder ähnl. Strahlen von der zu untersuchenden Substanz erzeugten Absorptionsspektrums. 14. 4. 23.

Klasse 57 a.

A. 39368. Aktiengesellschaft für Anilin-Fabrikation (Berlin-Treptow): Röntgenfilmkassette. 13. 2. 23.
4. 7. 1924. V. 18890. Veifa-Werke A.-G. (Frankfurt a. M.): Einrichtung zur serienweisen Herstellung von Röntgendurchleuchtungen und Aufnahmen. 26. 1. 24.

Klasse 57 b.

St. 37715. Dr. Pleikart Stumpf (München): Photogr. Doppelschicht für Röntgenzwecke. 3. 3. 24.
14. 7. 1924. M. 79189. Dr. Karl Müller u. Else Müller geb. Schönike (Charlottenburg): Verfahren zur Projektionsvorführung von farbigen Stereobildern. 6. 10. 22.

Neueste ausländische Zeitschriften, welche in diesem Heft noch nicht referiert sind.

The American Journal of Roentgenology and Radium Therapy (New York). XII/3, Sept. 1924.

Holmes and Dresser: Some Observations on short wave Roentgen Therapy. — Merrill: Roentgen-ray treatment of Syringomyelia. — Pancoast: Some observations on the radiation treatment of carcinoma of the larynx. — William Schmidt: Indications for radium and other methods of treatment in cancer. — Galambos: Cancerous ulcers of the stomach producing only reflex „doudenal" derangements shown by Roentgenograms. — Clifton Scott: Osteopsathyrosis (Osteogenesis imperfecta). — Enfield: Diverticulosis and Diverticulitis of the colon. — Ratkóczi: Chronic stenosis of the duodenum. — Hodges and Eyster: Estimation of cardiac area in man.

The British Journal of Radiology (London). Vol. XXIX/289, August 1924.

Ruß: Experimental studies upon the lethal doses of X-Rays and Radium for human and other tumours. — Borak: Treatment of climacteric symptoms by X-Irradiation of the pituitary and thyroid glands.

The British Journal of Radiology (London). Vol. XXIX/290, Sept. 1924.

Daels and de Backer: New techniques of „Curie" therapy of cancer of cervix uteri. — Scargill: Two cases of diverticula of the bladder. — Discussion on myositis ossificans traumatica. — Webster, Hill and Eidinow: Measurement of ultra-violett-light by means of an acetone methylene-blue solution.

Digitized by Google

Radiology (Saint Paul, Minnesota). III/4, Oktober 1924.

Clark, Morgan and Asnis: A preliminary report on a modified X-radiation technic. — Sutherland: Osteochondromatosis in the hip-joint. — Stevens: Facts and theories in cancer therapy. — Beets and Arens: Physical measurements and comparative technic in relation to biological dosage. — Pfahler and Nassau: A case of malignant degeneration in radiodermatitis, sucessfully treated by electrocoagulation and skin-grafting. — Davis: Intrathoracic changes following X-ray treatment. — Beck and Lederer: Pre-operative and post-operative interpretation of X-ray films about the head and neck. — Mutscheller: Average wave lengths of X-rays. — Bachem: Unfiltered and filtered X-ray dosage. MacMillan: Interpretation of dental radiographs. — Trostler: An important malpractice case decision.

Radiology (Saint Paul, Minnesota). III/2, August 1924.

LeWald: Thoracic stomach: Differentiation from eventration and hernia of the diaphragm. — Vinson: The value of the X-ray in the diagnosis and treatment of diseases of the esophagus. — Stein und Arens: The interpretation of early fetal roentgenograms. — Menville: Experimental work bearing upon the standardization of the absorptive powers of the X-rays by salts of the various metals. — Sante: Cirrhosis of lung. — Allen: Nasal accessory sinuses in infants and children. — Cameron: Points to be considered in the application of radium. — Kegerreis: Apparatus for the calibration of X-ray machines. — Levyn: Madelungs deformity. — Knerr: An improved radiographic technic for chests. — Davis: Pulmonary fibrosis. — Rowe: A compact X-ray treatment unit. — Diemer: Check fractures. — Sutterland: Myxoma of the lung. — Williams: A top for testing timing devices. — Camp: A new type of X-ray film clip. — New: The roentgenologic diagnosis of pathologic conditions of the jaw.

III/3, September 1924.

Groover, Christie and Merritt: Pulmonary tuberculosis as a cause of pain in the shoulder. — Carman and Davis: Roentgenologic evidence of spinal-cord tumors: report of three cases. — Carter: Pathology in the right upper abdomen. Value of X-ray signs as checked by operative findings in 164 cases. — Pfahler: The study of tumors of the bladder by means of pneumoroentgenography. — Glasser: The Seemann Spectrograph. — Granger: The value of the Granger line in the diagnosis of disease of the sphenoid sinus, with illustrative cases. — Meyerding: X-ray findings in bone tumors. — Allison: Dilatation and atony of the stomach in severe diabetes. — Eisen: A rationel method for demonstrating the heart. — Poyntz: A new Bucky stand. — Ravold: Hemangioma, with calcification: Pre- and post-operative X-ray findings. — Bierman: Diaphragmatic hernia, non-traumatic. — Wilson and Johnson: A study of the lymphatic system in its relation to high voltage X-ray therapy. — Kessler: Our mistakes. — K. T. Meyer: Report of two cases of calcified atheroma at the arch of the aorta.

Archives d'Electricité Médicale et de Physiothérapie du cancer (Bordeaux). 32. Jg., Nr. 504, September 1924.

Neuman: Traitement radio-chirurgical des cancers du rectum, premiers résultats. — Morlet et Casman: Emploi de la paraffine en radiothérapie profonde. — Angebaud: De la protection du radiologiste et des moyens de protection. — Miramond de Laroquette: La dose d'érythème ou d'épilation temporaire. Sa mesure ionométrique. Quantités incidentes et quantités absorbées pour des rayons de diverses longueurs d'ondes. — Nadaud: Sur un mastic diffusant ayant même radiochroïsme que la paraffine. Comparaison de son pouvoir d'absorption avec celui de l'eau — Norman Patterson: La diathermie dans les cancers de la langue et du pharynx.

The Journal of Radiology (Omaha, Nebraska). V/8, Aug. 1924.

Heagey: Symptoms of colonic disturbances. — Ratkoczi: A new method for Roentgen-examination of the duodenum. — Tyler: Sequelae of radiation therapy. — Fouts: Physiotherapy treatment of bone and joint injuries. — Rush: A plea for closer cooperation between the internist and roentgenologist in diagnosis. — Judd: Some of the practical points in physiotherapy from the standpoint of the general physician.

V/9, Sept. 1924.

Eggers: The question of increase in cancer. — Condon and Newell: Clinic. — Mackay: Nevi and their treatment by radium. — Shearer and Tyler: Non malignant diseases of the jaw. — Rork: Diagnostic problems of minor injuries to the spine. — Lurie: Deciduous and developing teeth. — Butts: A theoretical study of the biophysical action of the X-ray in the treatment of malignant neoplasms. — Harmon: Diathermy in the treatment of pulmonary tuberculosis. — Pindell: Treatment of hypertrophied tonsils with X-ray. — Bothwell: Superficial malignancies. — Henry: Physiotherapy in the hospital.

Digitized by Google

La Radiologia Medica (Mailand). XI/10, Okt. 1924.

Gherardi: Un caso di pleurite mediastinica di difficile interpretazione. — Vajano: Su di una peculiare azione dei raggi ultravioletti studiata in rapporto ad analoga proprietà dei raggi Röntgen e sulla sua utilizzazione in dermatologia. — Rocchi: La radiografia con ampolle dure. — Baldoni: Doppia ernia mediastinica, nel corso di un pneumotorace artificiale. — Natale-Marzi: Considerazioni intorno ai risultati ottenuti nella cura di epiteliomi cutanei per mezzo della ionoforesi argentica e della irradiazione Roentgen. — Nicolis: Sulla calcificazione della borsa sottoacromiale.

Mitteilungen.

Aufruf zur Gründung des „Index radiologorum"

(Internat. Verzeichnis der Radiologen und Elektrologen).

Die Radiologen bedürfen mehr als die Vertreter anderer Disziplinen des engen Zusammenschlusses untereinander. Der rasche Fluß, in dem sich die Forschungen der Radiologie und Elektrologie unaufhaltsam weiterbewegen, erfordert eine unmittelbare gegenseitige Anlehnung und starke Stützpunkte, sowohl nach der wissenschaftlichen wie nach der praktisch-sozialen Seite.

Der „Index radiologorum" will nicht nur ein Verzeichnis von Adressen sein, er strebt höheren Zielen zu:

Er soll in Form einer großen Zahl von wertvollen Originalien den Stand der Radiologie in den verschiedensten Ländern beleuchten;

er soll ein Führer zu den Lehrstätten der medizinischen Radiologie werden;

er will die Versicherungsverhältnisse der Radiologen auf internationaler Basis regeln;

er will Talente fördern, Stipendien an verdiente Männer des Faches geben;

er nimmt sich vor, Radiologenfamilien, die mit der Not des Lebens kämpfen, zu stützen;

endlich soll er, last not least, nach dem ausgezeichneten Vorschlage des Herrn Regaud, den Literaturaustausch zwischen den Radiologen der ganzen Welt erleichtern helfen.

Der Fundus, der aus dem Vertrieb der Indexbände, den Inseraten und den Subskriptionsgebühren gegründet werden soll, kann im Anfang wohl nur bescheidene, später aber sicher reichlichere Mittel zur Realisierung der zahlreichen skizzierten Pläne liefern, da nur die laufenden, wenn auch hohen Unkosten und solche der Verwaltung in Betracht kommen und jeder persönliche Gewinn ausgeschlossen ist.

Um die sachgemäße Verwaltung des Fundus wird außer mir das große Komitee von Autoren-Protektoren, die sich als Vertreter der verschiedenen Länder in freundlichster Weise, der Einladung folgend, zur Verfügung stellten, zusammen mit einem Treuhänder besorgt sein.

Jetzt handelt es sich darum, daß möglichst alle Radiologen dem internationalen Index beitreten.

Ein jeder Arzt, der Radiologie im Haupt- oder auch Nebenfache ausübt, möge sich in eine der Listen, die demnächst durch die medizinischen Zeitschriften als Beilage unter dem Titel „Index radiologorum" verbreitet werden, gegen Erlegung der nur mäßig berechneten Subskriptionsgebühr eintragen.

Je größer die Zahl der Teilnehmer, desto größer werden die Machtmittel des Index sein.

Der Begründer und Herausgeber des „Index radiologorum",
Dr. Wetterer, Mannheim (Deutschland), Autor des Handbuches der Röntgen- u. Radiumtherapie.

Die Ungarische Röntgengesellschaft.

hat für das laufende Arbeitsjahr ihr Präsidium folgendermaßen festgestellt: Präsident: Dr. Emerich v. Gergö, Univ.-Privatdozent; Vizepräsident: Dr. Karl Schöller, Direktor-Oberarzt: Sekretär: Dr. Vidor Révész. — Die übrigen Mitglieder der Leitung sind: Dr. Theodor Bársony, Dr. Emerich Biró, Dr. Albert Dax, Dr. Emerich Fischer, Dr. Rudolf Holitsch, Dr. Béla Kollarits, Dr. Andreas Nagy, Dr. Ladilaus Rothbart, Dr. Franz Russó, Dr. Edmund Schulhof, Dr. Julius Soós, Dr. Eugen Vidor, Dr. Armin Weiß.

Digitized by Google

Vereinigung leitender Röntgenärzte.

In der Sitzung zu Innsbruck ist beschlossen:

1. Diejenigen Kollegen, die ihren Beitritt zu unserer Vereinigung noch nicht erklärt oder den Mindestbeitrag von 2 M. noch nicht eingesandt haben, werden gebeten, dies in Bälde nachzuholen, da sonst Einziehung durch Nachnahme erfolgt.

2. Der im April d. J. gewählte Arbeitsausschuß soll jedesmal während der Frühjahrstagung der D. R.-G. neu gewählt oder ergänzt werden.

3. Von der Herausgabe eines Mustervertrages wird Abstand genommen, dagegen sollen einige besonders günstige Verträge aus unserem Material mit entsprechenden Änderungen in den Fortschritten bekanntgegeben werden.

4. Zu der Frage der Kassenröntgeninstitute werden folgende Grundsätze aufgestellt:

Die von den Krankenkassen in immer größerem Umfang eingerichteten Röntgenlaboratorien bedeuten mit allen andern Maßnahmen ähnlicher Art, in denen ärztliche Tätigkeit durch beamtete Ärzte der Kasse ausgeübt wird, eine Unterbindung der freien ärztlichen Arbeit. Die Vereinigung stellt sich gemeinsam mit der gesamten Ärzteschaft unbedingt auf den Standpunkt der freien Arztwahl und sieht in der Ausübung ärztlicher Tätigkeit durch beamtete (angestellte) Kassenärzte den Beginn der Sozialisierung der Ärzteschaft. Demgemäß muß die Vereinigung alle Einrichtungen, die geeignet sind, die freie ärztliche Tätigkeit einzuschränken, im Prinzip ablehnen.

Ärztliche Arbeit und ärztliche Kunst heischt in allererster Linie das Vertrauen des Kranken zum Arzte. Dieser muß deshalb nach freiem Ermessen gewählt werden können. Dasselbe gilt für den Kassenarzt und seinen Konsiliarius. Auch die Röntgenologie als Spezialfach der Medizin setzt persönliches Vertrauen zwischen Röntgenologen und Kranken einerseits, zwischen Röntgenologen und Kassenarzt andererseits voraus. Die Kassen haben dagegen sehr häufig der Röntgenkunde den Stempel der schematisch-medizinischen Technik aufgedrückt. Das zeigt sich darin, daß für viele Kassen nur Röntgenlaborantinnen und Techniker arbeiten, oder auch nicht fachlich ausgebildete Ärzte. Das bedeutet eine Gleichstellung mit reinen medizinisch-technischen Einrichtungen, z. B. der medizinischen Badeanstalt, dem Zahntechniker und orthopädischen Werkmeister.

Die Leistungen solcher Institute sind dementsprechend gering und bedeuten eine Verschlechterung der ärztlichen Arbeit zum Schaden dessen, für den die Krankenversicherung doch geschaffen ist, für den minderbemittelten kranken Menschen.

Demnach stellt die Vereinigung folgende Grundsätze auf:

Der Hartmannbund und die Landes- und Ortsorganisationen mögen erreichen, daß Krankenkassen keine Röntgeninstitute einrichten, besonders dann nicht, wenn am Orte oder leicht erreichbar Fachröntgenologen oder fachärztlich geleitete Röntgeninstitute vorhanden sind.

Ist aber schon ein Kasseninstitut vorhanden, ist unbedingt zu fordern, daß es einem Fachröntgenologen unterstellt wird. Dieser muß der Ärzteorganisation angehören und mit dem Einverständnis der Ortsorganisation, mit der er konsiliarisch arbeitet, angestellt werden, die ferner über seine röntgenärztliche Ausbildung befindet. Ohne Zustimmung der örtlichen Organisation darf das Institut zu keinem andern als röntgendiagnostischen und strahlentherapeutischen Zwecken benutzt werden. Endlich wird von dem die Röntgenleistung fordernden Kassenarzte ein Privatröntgenologe oder ein anderes fachärztlich geleitetes Röntgeninstitut vorgeschlagen, ist die Kasse nicht berechtigt, diese in ihrem Institute vorzunehmen.

Die Vereinigung ist der Überzeugung, daß nur auf diese Weise die Röntgenologie wissenschaftlich gefördert, die Kurpfuscher gerade auf diesem Gebiete bekämpft und dem ersten Gesetz ärztlicher Ethik, dem Vertrauen des Kranken zum Arzt, Rechnung getragen werden kann."

Es ist beschlossen, auf dem Boden dieser Leitsätze mit dem Hartmannbund in Verhandlung zu treten.

5. Dieser Verhandlungsbericht ist in den „Fortschritten" zu veröffentlichen, Absatz 4 auch in der „Mitteilung".

6. Die Kollegen werden wiederum gebeten, Abschriften ihrer Verträge, die streng vertraulich behandelt werden, möglichst bald einzusenden.

7. Zahlreiche Anfragen bei dem Unterzeichneten über Verträge zwischen Privat- und Krankenhausröntgenologen mit Krankenkassen, lassen es dringend notwendig erscheinen, darüber Material zu sammeln. Die Mitglieder werden gebeten, den ihnen zugehenden Fragebogen ausgefüllt zurückzusenden.

I. A.: Dr. Mühlmann, Stettin 9, Postscheck Stettin 17 943.

Digitized by Google

Zur Belehrung.

Ein hiesiger Facharzt für innere Krankheiten beantragte bei einer großen kaufmännischen Krankenkasse eine Röntgenuntersuchung der Lunge eines seit drei Jahren in seiner Behandlung sich befindenden Patienten. Derselbe hatte anfangs Tuberkelbazillen, war aber jetzt seit Jahr und Tag ziemlich beschwerdefrei. Eine Röntgenuntersuchung wurde bislang nicht vorgenommen. Die Kasse lehnte die Kosten für die Aufnahme ab mit folgender mündlicher Begründung: „Die Lunge sei ein Weichteil, da gingen die Strahlen hindurch, infolgedessen sieht man nichts, also sei die Röntgenuntersuchung der Lunge unzweckmäßig. Das sei prinzipiell vertrauensärztlich festgelegt." Auf erneutes Befragen wurde die gleiche Auskunft. Dr. Heinz Lossen, Frankfurt a. M.

Amtliches aus dem bayerischen Staatsministerium des Innern.

Todesfälle durch unreines Bariumsulfat als Röntgenkontrastmittel.

In letzter Zeit sind im Ausland, aber auch in Deutschland, mehrere Todesfälle durch die Anwendung von Bariumsulfat als Röntgenkontrastmittel beobachtet worden. Das Bariumsulfat hat sich in diesen Fällen als mit löslichen oder im menschlichen Magensaft zur Lösung gelangenden Bariumverbindungen stark verunreinigt erwiesen. Um im Einzelfalle jedem Arzt und nötigenfalls auch dem Hilfs- und Pflegepersonal die Möglichkeit zu geben, mit einfachen Hilfsmitteln und ohne größeren Zeitverlust die einwandfreie Beschaffenheit eines unbekannten oder verdächtigen Präparates festzustellen, wurde auf Grund der Prüfungsvorschrift in dem vom Deutschen Apothekerverein herausgegebenen Ergänzungsbuch zum Deutschen Arzneibuch im Reichsgesundheitsamte die nachstehende Anweisung zur Prüfung von Bariumsulfat auf einen Gehalt an Bariumkarbonat und löslichen Bariumverbindungen ausgearbeitet. Durch die Probe kann ein Bariumkarbonatgehalt von 0,05% noch sicher, ein solcher von 0,01% gerade noch nachgewiesen werden. Hierzu wird bemerkt, daß Bariumsulfat g e m i s c h e, wie sie z. B. die Handelspräparate Citobaryum, Eubaryt, Roebaryt, Idrabaryum darstellen, auf diese einfache und sichere Weise nicht geprüft werden können, da sich ihre Aufschwemmungen in Wasser nicht ohne weiteres klären und filtrieren lassen. Nach den bisherigen Erfahrungen und den neuerlichen Feststellungen im Reichsgesundheitsamte dürfte ein Anlaß zur Prüfung der genannten Sonderpräparate im allgemeinen nicht vorliegen. Besteht im Einzelfall aus irgendeinem Anlaß ein Verdacht bezüglich eines dieser Präparate, so darf es nur verwendet werden, nachdem es zuvor in einer Apotheke oder in einem amtlichen chemischen Untersuchungslaboratorium sorgfältig geprüft und rein befunden worden ist.

Prüfung von Bariumsulfat auf einen Gehalt an Bariumkarbonat und löslichen Bariumverbindungen.

Ungefähr 5 g des zu untersuchenden Bariumsulfats werden in einem Glaskolben oder Becherglas mit etwa 50 ccm 10%iger Essigsäure angeschüttelt, wobei darauf zu achten ist, ob Kohlensäureentwicklung eintritt. Da diese gegebenenfalls auf das Vorhandensein von Bariumkarbonat schließen läßt, so erscheint das Präparat schon hierdurch stark verdächtig und ist für Zwecke der Röntgendurchleuchtung abzulehnen. Im Regelfalle — wenn Kohlensäureentwicklung nicht zu beobachten ist, läßt man nach dem Aufkochen der Ausschüttelung kurze Zeit das ungelöste Bariumsulfat absetzen und gießt die überstehende Flüssigkeit durch ein Papierfilter ab. Das meist trübe Filtrat wird dann zweckmäßig mit einer kleinen Messerspitze Tierkohle umgeschüttelt und durch ein neues glattes Filter filtriert. Wenn nötig, wird das Filtrat, bis es vollständig klar durchläuft, noch ein- oder zweimal auf das Filter zurückgegeben.

Etwa 25 ccm des klaren Filtrats werden mit einigen Tropfen verdünnter Schwefelsäure versetzt. Tritt innerhalb einer halben Stunde eine Trübung ein, so ist das Präparat zu verwerfen, da es 0,1% oder mehr Bariumkarbonat oder lösliche Bariumverbindungen enthält. Im anderen Falle darf das Bariumsulfat für Zwecke der Röntgendurchleuchtung verwendet werden.

Internationaler Radiologenkongreß 1925.

Seitens eines vorbereitenden Komitees englischer Röntgenologen ist an eine Reihe von Mitgliedern der Deutschen Röntgen-Gesellschaft die Aufforderung ergangen, sich an einem im Sommer 1925 stattfindenden internationalen Kongreß zu beteiligen. Anläßlich der Tagung der Deutschen Röntgen-Gesellschaft während der Naturforscherversammlung in Innsbruck wurde beschlossen, an dem Kongreß teilzunehmen. Nähere Angaben werden noch erfolgen.

Berichtigung.

In Heft 3/4 dieses Bandes ist im Titel der Arbeit von G o l d h a m e r auf S. 382 statt Röhreneignung zu lesen: Röhrenneigung.

Digitized by Google

Autorenverzeichnis.

(Zahlen = Seitenzahlen; f. = und folgende Seiten; * = Originalmitteilungen; V.-B. = Vereinsberichte; K. B. = Kongreßbericht; Ausspr. = Aussprache; Ziffer ohne Inhaltsangabe = Erwähnung im Text; eingeklammerte Zahl bedeutet: Nur Titel angeführt.)

Abé (Ra.-Dos.) 164.
Abels(Keimschädigung) 497.
Achilles u. Crame (Urolog.) 490.
Adam (Dünndarm) 477.
Adamson 504.
Adler (Portio-Ca.) 176.
Aeby 388 f.
Ahrens s. Portis.
Aimard u. Pelip (Hilus-pleuritis) 493.
Akerlund 125,157,700.— (Filmfehler) 688. — (Magendivertikel)698
Albanese (kongen.Hüftlux.) 489.
Albee 488.
Albers-Schönberg 53,121, 123, 244.
Alberti u. Politzer (Exp. biol. Vorstudien z. Krebstherapie) *56. — (Rö.- und Zellteilung) 164.
Alexander (Ohrerkr.) 137 V. B. — 126, 439, 627.
Allemann s. Ritter.
Altmann,V.(Erreichung günstiger Strahlenverteilung in der Ro.-Tiefentherapie) *309. — 65, 196. — (Streustrahlen) 688. — (Rö. zur Favusausrottung) 504.
Altschul 683, 684, 687. — (Mesenterium commune) *580 u. 135 V. B. — s. Spitz.
Altstaedt 76.
Aman 601.
Amundsen (Radiologenblut) 706.
Anderson (Knochenregen. nach Intensivbestr.) 497.
Andrassy (Madelungsche Deform.) 479.
Andrews s. Mackee.
Annendale 529.
Anschütz 143.
Anzilotti 517.
Aperlo (Pleurit.) 160.
Arkusski (kindl. Orthodiagr.) 477.
D'Arman (Rö. b. Tabes) 178.
Armanini (biolog. Rö.-Str.-Wirkung) 497.
D'Armann (Rö. bei Enzephalitis) 506.
Arnell (Zeichenapparat) 688; (Abdeckmasse) 712.
Arneth 164.
Arnold 23 f.
Arnoldi 602.
Arnsperger 283 f.
Arshangelski (röntg. Beckenmessung) 469 V. B.
Asai 636.
van Assen u. Weve (Sella turcica) 479.
Aßmann 1, 23 f., 28 f., 89 f., 140, 161, 240 f., 281, 385 f., 557. — (Knochentum.) 150; (Lehrbuch) 668.
Astley-Cooper 517.
Attinger 385 f.
Axhausen 480, 482, 486. — (Nekrose des Os lunat.) 479; (Gelenkmäuse) 479; (Osteochondrit. diss.) 480, (Arthrit. def.) 480.
Axmann (schädl. Ausstrahlungen d. Elektronenröhren) 497.

Baastrup (Magenbewegung) 691; (Jejunumdivert.) 699.
Bachem (Ra. u. Rö.) 172. — (Dosierung) 712.
Backer 517.
Bacmeister 143.
Bacmeister u. Rickmann (Rö.-Ther. Lungen- u. Kehlkopftbc.) Buch 454.
Baensch 462, 660; (Rö.-Institut) 473.
Baetjer 529 f.
Bagg s. Little.
Bailey (Radiumther.) 671.
Baisch 506.
Balkhausen 579.
Ballard (Vorbestrahlg.) 716.
Bamberg 77.
Barber 621.
Barclay 701. — (Nierenstein) 478.
Bard 685.
v. Bardeleben 279.
Báron (Os intermetatars.) 477; (Chondrit. intervertebr.) 480.
Barringer(Radiumther.) 671.
Bársony (Ulc. ventr.) 490.
Bársony u.Egan(Gastroduodenalsonde) 490.
Bassler u. Lutz (Magennischen) 156.
Bauer 15.
Bauermeister (Magendiagn.) (671).
Baumeister (neue Apparate) 675 V. B.
Bautz (Spontanpneumothor.) 161.
Becchini (Magenspasmen) 699.
Beck (Rö.-Sa.) 145 K. B. — (Krebsther.) 162. —
Beck, A. (Blut u. Rö.) 164; (Rö. bei Mamma-Ca.) 507; (Sa. auf chron. entzündl.Basis) 693; (Ulc. duod.) 699.
Beck, H. 593.
Becker, William (Heliother. bei Ca.) 512.
Béclère(Gastroenterost.) 490.
Beeler u. Mertz (Urol.) 699.
Begaud 507.
Behm (Rö. bei Rhinosklerom) 178, 507.
Behn (Frontalaufnahmen von Schulter und Hüfte) *123.
Behnken 110 f., 329.
Behring 354.
Belot 170. — (Coolidge-Röhre) 146.
Belot, Jouveau-Dubreuil u. Noiré (Iontoquant.-Messung) 712.
Belugin (Radium bei Beckeneiterherd) 715.
Bénesi 627.
Benjamin 353.
Bentzon (Dyschondroplasie) 693.
Berberich 467, 669.
Beretvás(Meßverfahren) 473.
Berg 602. — (Kongen. Femurdefekt) 480.
Bergmann 225, 557.
Bergmann, E. (Kallus) 489.
Bering 194, 210, 681.
Bernhard 133. — (Lichtdurchlässigkeit der Haut) 164.
Bernheim-Karrer (Rachit.) 150.
Berthold und Glocker (Schutzwände) 164.
Bertoloni (Uterus-Ca-Sensibilität) 504.
Bertrand s. Desplas.
Bescht (Lagerung unter den unbewegl. Bestrahlungsger. f. Tiefentherapie von Siemens & Halske) *377.
Bianchi(Lungenspitzen) 148. — s. Liautard.
Bianchini (Lipiodol)473.
Bier 145 K.B., 152, 319 f.
Biermer (Ptyalismus) 178.
Bioglio (Radiumther.) 704.
Birch-Hirschfeld(Strahlenther. Ophthalm.) (497).
Bircher, E. 77.
Birk 78.
Birk u. Schall (Strahlenther. der Kinderkrankh.) Buch 453.
Biró (Rö.-Ther. Struma-Ca.) 141 V. B.
Bittorf 210 f., 240.
Blaine (Zentriervorr.) 146. — (Miliar-Tb.) 493.
Blair (Rö.-Ulkus-Ther.) 706.
Bleibaum (Physik der Lichtbestr.) 719.
Blencke (Perthessche Kr.) 150. — (Osteopsathyros.) 480.
Bloch 194 f., 499.
Block 209.
Bloodgood (Ostit. fibr.) 480.
Blotnikoff u. Stradyn (Quarzlampe bei chir. Tb.) 512.
Blum (Lungentumoren) 493.
Blumenfeld 512.
Bockstein(Tränennasengang) 480.
Boeck 193 f.
Boehm 613.
Böhme 23 f.
Boeminghausen-Budberg 583.
Boeningshaus 660.
Bohr 112, 601.
Du Bois (Krebs-Prophylaxe) 163.
Bonn (Arthrit. def. coxae) 480.
Boos 106, 676, 677.
Boppe s. Desplas.
Borak (Pulsation der A. pulm. bei Basedow) 137 V. B. — (Arthrit. gonorrh.)150. — (Ober-

Digitized by Google

arm-Sa., Rö.-Ther.) 467 V.B. — (Rö.-Ther. im Klimakt.) 505. — (Hypophyse und Thyreoidea) 176, 714; (gyn. Blutungen) 714.
Borak und Goldhamer (Gelenkinjektion) 682 V. B.
Bordier (Rektumstenose) 182. — (Kondensatorbett) 182.
Borell 688.
Borgherini-Scarabellin (Hydropneumothorax) 701.
Bordet 385 f.
Bordier 353.
Borman (Spondylolisth.) 480.
Bornhauser s. Holfelder.
Borrel 315 f.
Borzell (Hernia diaphr.) 493.
Bouquet s. Masselot.
Braeunig (Wachstumsdeform.) 150.
Bragard (Köhlersche Metatarsalerkr.) 480.
Bragard und Walter (Hüftlux.) 489.
Bragg 105 f., 111 f.
Brandenburg 170.
Brandes 688 K. B.
Brandeß (Wesen der Photoaktivität) *352.
Brandner s. Stulz.
Brandt, Max (Ulna-Aplasie) *555.
Brosch 557.
Brauer 21, 84, 283 (Rö.-Diagn. Lungenkrankheiten) 473 V. B.
Breitländer (rö. Darst. d. Spondyl. tuberc. mit starker Gibbusbildung) *448.
Brenzinger (Aufladevorrichtung) 688.
Breuer (Diathermie) 182.
Brüllowa (Blut u. Rö.) 164.
Brieger (Pleuritis mediastinalis u. mediastinale Schwarte) *28.
Brock 196, 313.
Brogsitter 456.
Bruck, F. 26.
Brückner (Zwerchfell-Hochstand) 701.
Bruhns (Rö.-Schaden) 165, 498.
Brunner, Alfr. (Ganglioneurom im Mittelfellraum) 493; (chir. Lungen-Tb., Buch) 131.
Brunetti und Filippini (Kontrastaufn. d. Kieferhöhlen) 689.
Bruns, P. 698.
Brychowski 557.
Buchholz (Schambeinosteomy.) 481.
Buckstein (Duodenum) 490.
Bucky (Tiefenther.) 172. — (Schädigungen) (672).
Budde (Chondrodystr.) 150. — (Proc. trochl. calcan.) 481.
Bürger 455.
Bürker 168.
Del Buono (Uterus-Ca.-Bestr.) 177.
Burg, K. M. (akute Pyonephrose im Pneumoperit.) *658.
Burnam 344.
Busch 52.
Buschke u. Peiser (Rachitis) 150.
Businco (Exostosen) 150.
Butts (Tumorstoffwechsel) 706.
Buxton u. Knox (Schultergelenk) 477.

Caan (Knochenwachstumsstörungen) 481, 693, 694; (Ostit. fibr.) 465 V. B.
Caesar (Pneumothor.) 161.
Calzavara (Mutterband) 149.
Cameron 623.
Camino s. Dausset.
Camp (Schädelosteom) 694. — (Sella turcica) 694.
de la Camp (Bronchial-Ca.) 701.
Camplani (Rö. bei Favus) 504.
Cannon 613.
Carelli 476.
Carter 114, 358 (chron. Arthrit.) 151.
Case 424.
Case u. Warthin (Leberschädigung) 707. — s. Warthin.
Casolo (5. Lendenwirbel) 481.
Caspari 322 f., 461. — (Biolog. Strahlenwirkung) 706.
Caterina, E. (Ursache d. Krebses) 496.
Cathcart (Variola) 481.
Cavallasca (Leukozyten u. Rö.) 165.
Chantraine (Nasennebenhöhlen) 465 V. B. — (Sensibil.) 707.
Chaoul (Lungenerkr.) 143 K. B.
Chaoul u. Lange (spondylit. Abszesse) 161.
Chapman (Elektrother. bei Prostatitis) 719; (Ultraviolett bei Lungen-Tb.) 719.
Charnaux (aufblasbare Gummisonde) 474.
Chiari 270.
Chilaiditi (Bestrahlungserfolge) 178, 507.
Christeller 679.
Christie s. Groover.
Cieszyński (Kieferanomal.) 146.
Claessen (Magen-Ca.-Nische) 699; (Strahlenther. bei chir. Tb.) 718.
Clairmont (Thorax) 142 K. B.; 290 f., 463.
Clark (Ionisationskammer) 502.
Clegg 624.
Clift (Rö.-Studie an Schwachsinnigen) 694.
Coenen 143.
Cohn, M. (Buch: Nichttuberk. Lungenerkr.) 668.
Cola (Lumbosakralregion) 477.
Cole 156 (Uterus-Ca.-Ther.) 714.
Coleschi (Blasendivert.) 490.
Compton 677, 678.
Conder 83.
Conforte 517.
Conte (Reizbestrahlung) 498.
Conyers s. Newcomer.
Coolidge u. Moore (Röhrenbetrieb mit hoher Spannung) 474.
Cooper 529.
Cordes (Ostit. fibr. oss. nav.) 151; (Sa.-Spontanteilung) 496.
Cords u. Drügg (Hornhaut) 146.
Corning 228, 411.
Coryn s. Neuman.
de Courcy und Mather (Rö. b. Keratitis) 507.
Coutard u. Hautant (Rö. bei Larynx-Ca.) 507.
Crame s. Achilles.
Cramer 623 (Lymphosarkom) 178.
Crane 162.
Creite 519 f.
Crowther 657. — (Rö.-Strahlenphysik) 474.
Cruveilhier 429.
Curschmann 26, 646 f.
Curschmann, H. (Frühdiagn. d. Lungen-Tb.) 702.
Cyriax (Beckenverletzung) 489.
Czepa (Einfluß d. Rö.-Str. auf Pflanzensamenkeimung) *65; (Pleurit. mediastin.) 139 V. B. — 468 V. B. — (Rö.-Reizwirkung) 498. — (Ulc. ventr. et duod.) 699. — (Rö. bei Struma maligna) 178.

Damberg (Rö.-Ca.) 165.
Dandy 143.
Danielsson u. Manfred (Lipiodol in Bronchien) 691.
Darier 209, 504.
Darling (zahnärztl. Rö.) 691.
Darwin 105.
Dausset u. Camino (Knochenchondrome) 481.
Dauvillier 106 f., 657.
David (Gallenblase, Duoden.) (490).
David u. Gabriel (Kapillarmikrosk.) 165, 498.
Davis 112; (Dentale Neuralg.) 481.
Dazzi (Milzbestr.) 707.
Debicki (Rö. b. Larynx-Tb.) 716.
Declairfait (Progn. d. Ca.-Tiefenbestr.) 496.
v. Dehn 470. — (Physikal. Erwägungen zur Lungenröntg.) *438. — (Stat. asthen.) 700.
Delahage (Wirbelossifik.) 477.
Delater 196.
Delherm, Laquerrière u. Loubier (Radiusköpfchenfrakt.) (489).
Delhougue (Blutkörperchensenkungsgeschwindigk.) 460 V. B.
Demel (Hydronephr.) 156.
Demme 269.
Deneke 156. — (Aorta) 162.
Denk 269. — (Enzephalogr.) 144 K. B. — (Lipiodol) 689.
Depenthal 711.
Descomps 583.
Desplas, Boppe u. Bertrand (Beckenechinokokk.) 481.
Desplats (Röntg. bei Knochenentzünd.) 716.
Dessauer 177, 310 f.; 461; 499, 601 (Über die biologische Strahlenwirkung) *319, (165) 346 f.
Dessecker (Schluckakt) 157.
Deutsch (Rö.-Diagn. bei Ohrerkr.) 136 V. B.
Deutsch und Mayer (Schläfenbein) (146).
Deutschländer (Mittelfußerkr.) 481.
Deycke 216.
Diamond (Ulc. duod.) 490.
Dietlen 1, 23 f., 53, 84 f., 385 f., 429, 456, 457.
Dobrovolskala-Zavadskaia (Ra. u. Musk.) 165.
Döderlein 716.
Döderlein und Hirsch (Strahlenschädigung d. Nachkommensch.) (498).
Dognon (Ionisationskammern) 503.

Digitized by Google

Donath u. Kauf (Kammerflattern) 495.
Donato (Streukörper) 712.
Donnan 600.
Doods u. Webster (Stoffwechsel bei Bestrahlung) 498.
Dorendorf (Influenza u. Lungenabszeß) 702.
Dorne (Strahlenmessg.) 712.
Dorner 239.
Doub (Filmtrockner) 689; Rückenbänderverkalkung) 695.
Doubs (Sanduhrmagen) 157.
Drea (Thymus) 702.
Drehmann (Coxa vara) 481.
Dreifuß (Gastroptose) 490.
Drevermann (Lux. iliaca) 489.
Drew (Gewebewachstum) 496.
Drews 167.
Drießen (Rö.-Keimschädigung) 165.
Drügg (idiopath. Ösophagusdilat.) *12. — s. Cords.
Duane 105 f., 320. — (Ionis-Messung) 172.
Dudan (Lunatum-Malacie) 151.
Dufour s. Thévenot 149.
Dunham und Skavlem (Hyperthyreoidismus) 507.
Durante (Schlattersche Kr.) 695.
Dyroff (gyn. Pneumoperit.) 474.

Ebstein 84 f.
Eckstein (schmerzstillende Wirkung d. Rö.-Str.) 145 K. B.
Eckstein, A. (Rattrenrachitis) (165).
Eden 143, 273, 352 f. —
Edgreen 557.
Edling 663.
Egan s. Bársony.
Ehrmann 210.
v. Eiselsberg 270, 508.
Eisenhardt 623.
Eisler 282, 383 f., 583. — (Gelenkslues) 482. — (Ulc. ventr. et duod.) 157.
Elias s. Hitzenberger.
Eliot 613 f.
Ellinger 601, 602.
Elster 337.
Emery (Magendivertikel) 491. — s. Gordon.
Engel 703. — (Hüftlux.) 482; (Metatars. varus) 482.
Engel Desider (Koxitis) 151.
Engelhorn 513.
Engelke (Köhlersche Metatarsalerkr.) 482.
Engelmann (Mißbildungen) 482; (angeb. Hüftlux.) 489.
Engels (Lungen-Tb.)161.
Englisch 594.
Entin 23.
Entres (Ostit. deform.) 151.
Entzian s. Stahl.
Eppinger 92, 226, 269, 426 f., 604.
Eppinger und Maresch (Ostit. fibr.) 151.
Epstein (Säuglings-Tb.) 702.
Ettig (Pleurit. mediastin.) 493.
Evans 162.
Evans u. Leucutia (Rö. bei Lungenmetast.) 178.
Eving(Radiumwirkung) 671.
Evler 65.
Ewald 270. — (Arthrit. def.) (482); (Rö. und Kristallbau) 689.
Ewald, G. (Kastr. bei Psychose) 177.

Fahr 435.
Failla und Quimby (Dosierung) 173.
Falconer, Morris und Ruggles (Rö.-Wirkg. auf Knochenmark) 498.
Falkenhausen 414.
Falkenstein 215.
Farnaer s. Thomas.
Fedder (Ulc. call. d. gr. Kurv.; Ostit. fibr.) 672 V. B. — (Schädeltumor) 673 V. B. — (Idiopath. Ösophagus-Dilat.) *222; 459 V. B.
Fedinsky (Pylorusstenose b. Säugling) 491.
Feer 75 f. — (Säuglingskropf) 162; (Marmorknochen) 482.
Feilchenfeld und Peters (Thorium bei Leukämie) 716.
Feldmann 76. — (Intensiv-Tiefenther.) (496).
Felix 231.
Fels (Tuberos. tibiae) 482.
Ferber 602.
Ferrand 504.
Fetscher 279 f.
Filippini s. Brunetti.
Fingerhut 168.
Fink 488.
Finkelnburg 193 f.
Finnerud 196.
Finsterer 313.
Fischer 160, 583.
Fischer, A. W. (Köhlersche Kr.) 482.
Fischer, B. 26.
Fischer, E. (luet. Ösophagusstriktur) 141 V. B.
Fischer, H.(Porphyrine) 707.
Fischer, M. H. 683.
Fischl (Zwerchfellhochstand) 132 V.B., (Lues congen.) 683 V.B.
Flaskamp (Rö.-Schädigungen als Unfälle u. Gewerbekrankheiten) *641.
Flatau 459.
Fleiner 15.
Fleischner 281 f. — 685. — (Erkr. d. Knochen bei Lupus pernio und Boecks Miliarlupoid. Ostit. tuberc. multiplex cyst.) *193. — (Mediastinal-interlobäre Exsudate) 467 V. B. — (Magendivertikel) 700. — (Mediast. Pleurit.) 702, 703.
Florange 195.
Forchhammer 194.
Forestieri 684.
Fornero (Strahlenther. bei Amenorrhoe) 505.
Forssell 15, 463, 717.
Fouts (Rö.-Ulkus-Ther.) 707.
Fraenkel 471, 563 f. — (Hüftlux.) 688 K. B.
Fraenkel, E. 17, 196 f.
Fraenkel, M. 169. — (Rö. b. Epilepsie, Migräne) 715. — (Zeit-Sterilis.) 165.
Francesco (Rö. bei Lymphosarkom) 507.
Frangenheim 711.
Frank 18, 321 f.
Freud 139, 430, 557, 604.
Freund 145.
Freund, Ernst (Gelenkerkr.) 482.
Freund, L. 542. — (Rö. bei Lymphogranulom) 179, 507.
Freund und Kirchmayer (Zwerchfellhernie) (672).
Friebel (Chondrosarkom Calcan.) 151.
Fricke u. Glasser (Physik d. Rö.-Ther.) 503.
Fried 217. — 501.—(Rö.-Ther. bei Entzündungen) 144 K. B. — s. Heidenhain.
Friedemann 91 f.
Friedberger und Shiga (Radium und Wassermannreaktion) (498).
Friedrich 111 f., 173, 177, 277 f., 315, 343 f., 346 f., 362 f., 593, 677, 678, 713.
Friedrich, H. (Erkr. d. sternalen Klavikulaepiphyse) 143 K. B.
v. Friedrich, L. (Ulc. ventr.) 491.
Frik 669. — (Rö.-Institut) 473.
Fritsch, H. (Rö. bei Tb.) 716.
Fritz (Askariden im Röntgenbilde) *650. — (Vergl. Messungen b. Betrieb des Coolidge-Therapie-Rohres am Induktor u. Transformator) *656.
Frommer 583.
Fritz 341.
Frohnhöfer 279.
Fürst, W. (Einstellvorrichtung) 712.
Fürstenau (Dosimetrie) (671).
Fuhs (Rö. bei Ekzem) 176.

Gabriel (Filmkassette) 146. — s. David.
Gäbert (hinterer Herzrand im Röntgenbild, Veränderungen des Tracheobronchialbaumes durch Erweiterung d. l. Vorhofs) *385. — (Lagebeziehg. d. Ösophagus zur dorsalen Herzfläche und ihre Veränderg. durch Erweiterung d. linken Vorhofs im Röntgenbilde) *410.
Gähwyler 353.
Gal (gyn. Strahlenther.) 715.
Gans 196 f.
Gante 361.
Garcin(Lungenzeichng.) 148.
Gaßmann 357 f.
Gastreich (Knocheninfarkt) 489.
Gauducheau (Rattenkrebs) 165.
Gangele (Hohlfuß) 695.
Gauß (Rö.-Amenorrhoe) 177.
Gaylord 343.
Geigel 477.
Geitel 337.
Geller (Rö.-Wirkung) 166.
George 619.
Gerber 511.
Gerhardt 290 f.
Gerhartz (Aortenstenose) 495.
Gerlach 322.
Gerstl (Relax. diaphragmat.) 132 V. B.
Gillet (Höhensonne bei Eiterung) 719.
Gläßner 428, 604.
Gläßner u. Wieser (Malariamilz) *294.
Glagolewa-Arkadjewa 469.
Glaser (Rö.-Kolitis) 166.

Digitized by Google

Glaß 227.
Glasser 315. — (Eichung des Friedrichschen Iontoquantimeters m. Radium) *343. — s. Fricke.
Glaubermann 352.
Gleichgewicht 65.
Glocker 315, 335 f., 346, 363, 594. — (Schutzwand) 166. — s. Alberti.
Goalwin (röntgen. Darstellg. d. Canal. opt.) *218.
Goebel (Osteomyelit. album.) (482).
Göbell (Ther. bei Tonsillen-Ca.) 508.
Göcke (Spätskoliosen) 482.
v. Gönczy s. Sternberg.
Görl u. Voigt (Blasen-Verbrennung, Rö.-Warzen) 166.
Gött 17.
Goetze 428, 453, 457, 658. — (Rö. der freigelegten Niere) (478).
Golay (Hautkrebs) 504.
Goldhamer (Zentralstrahlgoniometer) *382. — s. Borak.
Goldscheider 702.
Goodall s. Standford.
Gordon, Strong u. Emery (Herzbestrahlung) 498.
Gortan 591.
Gotthardt (Heißluft) (672).
Gottschalk 602.
Gräßner 465 V. B.
Graetz, H. (umschriebene Knochenmalazie) 483.
Graf, Ilse (Aneurysma) 152.
Grashey 121; — (Kolbendaumen) *438; — 456.
Graßmann 591.
Grau (Kavernen) 493.
Graux 518.
Grebe 345 f. — (Luftionisation) 676 f. V. B.
Green (Pneumonokoniose) 493.
Gregorio (Rö. bei Prostatahypertr.) 179.
Gregory (Pyloroplastik) 700.
Grier (Rö.-Ra.-Ther. bei Tonsillen-Ca.) 716. — (Thymus) 179.
Groedel 26, 28, 76, 83, 87 f., 385, 424, 455. — (Lehrb. u. Atlas der Rö.-Diagn.) 457, 495, 714.
Groedel u. Lossen (Rö.-Kater) (672).
Groenroos 583.
Groover, Christie und Merrik (Stativ) 174.
Groß 519.
Großer 132, 134.
Großmann, S. (Rö. bei Sa. des Halses) 508.
Grote (Polydaktylie)483.
Grubauer (bestrahltes Osteoid-Sa.) 166.
Gruber 583.
Gruber, G. B. 78 f.
Grueter 579.
Guarini (Schädelquadrant) 474; (Rö. bei Hautkrankheit.) 504; (Turmschädel) 695; (Leberechinokokkus) 700. — (Rö. bei Epitheliom) 174.
Gudzent 172.—(Radiumther., Buchkapitel) 131.
Gütig 460, 681.
Guilbert (Prostata) 179.
Gunawardene (Orthometer) 474.
Gunsett u. Sichel (Tiefenther. d. Ca.) 174. — (Radiother. Magen u. Darm) 179.
Gunsett u. Wigel (Duoden.) 157.
Gurlt 517.
Gutzeit (retrosternale Tumoren) 493.
Guyer 169.
Gyemant (Absorption im Verstärkerschirm)*94.

Haas 506.
Haberland 498.
Habermann (Rö.-Ther. Gonorrhoe) 464 V. B., (Rö. bei Gonorrhoe) 508.
Habermann u. Schreus (Buch: Rö.-Ther. der Hautkr.) 668.
Hackenbroch 486, 687; (Gelenkmißbildg.)483; (Hohlfuß) (695).
Hacker (Ösophagus-Fremdkörper) 478.
Händel und Tadenuma (Ratten-Ca., Gaswechsel) 166.
Händly 162.
Haenisch 508. — (Benigner Ösophag.-Tumor) *432; — 456, (Rö.-Unters. Leber, Gallenblase, Gallensteine) Buch 458.
Härtel 490.
Häuptli (Osteochondrit. diss.) 483.
Hahn 499.
Hahn, Ludw. (Raumdosis) 174.
Hahn, Otto (Atomlehre) 146.
Hajek 479.
Hajós (Anaphyl.) 166.
Halberstaedter 65, 499, 711. — (Rö.-Ther. i. d. inneren Med.) (496); (interne Rö.) (705).
Halle 480.
d'Halluin (bestrahlte Ca.-Fälle) 496.
Halter (Radium intrauterin) 715.
Hammer 456. — (Lungenaufnahmen) (671).
Hammesfahr 583.
Handmann (Rö.bei Iriszyste) 508.
Hanford (Rö. b. Zungen-Ca.) 508.
Hannemann (spast. Obstip.) 157.
Happel 323.
Harm (Ostit. fibr. cyst.) 152.
Harms 583.
Hart 226.
Harttung (Os trigon.) 148.
Harvey (Fernfilterung) 712.
Haß (Perthessche Kr.) 483; (Hüftlux.) 687 K. B.
Hasselwander 456, 672. — Stereoskiagraph) (671); (Bauchorgane) 691.
Haudek 410, 663 f. — (Prim. Dünndarm-Sa.) 138 V. B. — (Ösoph.-Fremdk.) 479. — (Ösophag.-Divertikel) *556. — Lungen-Tb., Prognose) (703). — Duodenaldivert.) (157).
Hausmann (Magenlues) 157.
Hautant s. Contard.
Hayem 518.
Hazen (Rö. bei Keloid) 714.
Hedinger 210.
Heger 585.
Heidenhain 501, 599 f. — (Rö.-Ther.-Hypothesen) 499. — (Rö.-Ther. bei Entzündungen) 144 K. B.
Heidenhain und Fried (Rö.-Str. und Entzündung) (498).
Heidrich (Coxa vara) (483).
Heilbron (Röhren) 474.
Heile 354.
Heimann (gynäk. Rö.-Ther.) 714, 715.
Heimberger (über Panzerherz) *82.
Heimerzheim (Karpalfrakt.) 489.
Heine (Schenkelhalsfrakt.) 483.
Heinemann 45, 153.
Heiner (Coxit. luet.) 483.
Heissen 437.
Hellmann s. Petersen.
Helm 557.
Helmholtz 594.
Hensen u. Schäfer (Rö. bei Augenkraukh.) 508.
Heppe (Diathermie)182.
Herendeen (Rö. bei Sa.) 717.
Herfarth (Knochenatr.) (483).
Hering (Mondbeinmalacie) 152.
Herly (Intensivbestr.) 496.
Herrmann, G. (Lipiodol) 684 V. B.
Herrnheiser 28 f., 218. — (Ulc. pyl.) (491). — (Huppert-Kahlersche Kr.) 683 V.B. — (Pleurit. mediast.) 685 V. B. — (Bestr. Technik) 687 V. B. — (Rö.-Schema, Lungen-Tb.) 703.
Hertel (Patellafrakt.) 489.
Herz 428.
Herzberg (Hallux valg.) 483.
Herzfeld 461.
Herzheimer 623.
Heß 92, 161, 226. — (Praktisches Ionimeter) *345.
Hesse 471.
Heuser (röntg. Fremdkörper-Oper.) 149. — (Handb. der Strahlenther.) 669. — (Blasen-Ca.) 179. — (Bestrahlungsstuhl) 182.
Heyn 159.
Hewlett 320 f.
Hickey (Teleröntgenographie) 475.
Hickey und Warthin (Kasuistik) 148.
Hildebrand 161.
Hilgenreiner (chir. Tuberk.) 134 V. B. — (Osteom) 683 V. B.
Hill (Schaukasten) 689.
Hintze (Mamma-Ca.-Nachbestr.) 179.
Hintze, A. (Rö.-Strahl.-Wirkung auf Knorpel) 499. — (Rö.-Indikation bei Kankroid) 674 V. B.
v. Hippel 353.
Hirsch 328, 602.
Hirsch, I. Seth (der zöko-kolischeSphinktertrakt) *605 f.
Hirsch, M. (Wirbeldornfrakt.) 155.
Hirsch, S. (Buch: Periphere Blutgefäße im Rö.-Bild) 669.
Hirsch s. Döderlein.
Hirschfeld 500.
Hitzenberger 253.
Hitzenberger und Elias (Aorta desc.) 162.
Hochstetter (Luftembolie) 493.

Digitized by Google

Hodges (Orthodiagr.) 495. — (Rö. bei Karbunkeln) 508.
Hönlinger 439.
van der Hoeve 218.
Hofer 269.
Hoffmann 464 V. B.
Hoffmann, E., u. Schreus (Spätschädigung) 499.
Hoffmann, F. A. 92.
Hoffmann, Heinr. 436. — (Kolbendaumen) 483.
Hofmann (Blutgerinnung u. Rö.) 166.
Hofmann, F. B. 91.
Hofmeister 272.
Hohmann (Plattfußskelett) 483.
Hoke (Eisenlunge) 131 V. B. — (Frühdiagn. Lungen-Tb.) 703.
Holfelder 80, 313 f., 319 f., 509. (Atlas v. Körperquerschnitten f. Rö.-Tiefenther.) Buch 456.
Holfelder, Bornhauser u. Yaloussis (Intens. Verteilung) 174.
Holitsch (Arthrit. def. coxae) 141 V. B.
Holló 132.
Holmes (Lungenkollaps) 703.
v. Holst (Spondylitis) 470 V. B.
Holtermann (Rö. u. Vitalfärbung) 167, 499, 707.
Holthusen 56 f., 106, 350, 601 f., 676, 677, 678. — (Dosimetrie) (503). — (Strahlen u. Stoffwechsel) 680 V. B.
Holzknecht 29, 81, 159, 175, 259, 309 f., 343, 383, 410; (Rö.-Ther.) Buch 456, 495, 686, 706. — (Rö.-Schädigungen) 497. — (Dosierung) (671). — (Rö. bei Schilddrüsenkrebs) 508. — (Radiosensibil. Schwankungen) 174.
Holzknecht und Jahoda (Leuchtmarken) 672.
Holzknecht und Pordes (Reizwirkung) 167.
Horner 604.
Hortwanger 601.
Horwitz (mult. Sklerose) 179.
Hotz (Bronchial-Tb.) 161.
Hryntschak s. Sgalitzer *97.
Huber 704.
Hubert (Aortenlues) 495.
Hull 106, 112.
Hunt 105 f.
Huntington 608.
van Husen 210 f.
Hussey 462.
Hustead (Ellbog.-Gelk.) (152).

Ibrahim 550.
Immelmann 457.
Inst 327.

Jackson 491, 622.
Jacoby (Augenschädigung) 167.
Jadassohn 209 f.
Jäger, R. (Rö.-Dosis-Zähler) (175).
Jaensch 23 f.
Jaffe 420.
Jahoda s. Holzknecht.
Jaitner (Knochentumoren) 483.
Jakob (Lux.-Frakt. Fußgelenk) 155.
Jakobäus 239.
v. Jaksch-Wartenhorst 132, 134 V. B.
Jaller (Rö. und Serum) 167.
Janevay (Radiumther.) 670.
Janitzky 320 f., 601.
Janssen (Beckenmißbildung) 483.
Jarisch 439.
Jaroschy (Lux. metatars., Spondylit. suboccip.) 134 V. B. — (Patella) 484.
Jarre 314, 509. — (Mamma-Ca.) 180.
Jaubert de Beaujeu (Proc. mast.) 689. — s. Masselot.
Jaulin u. Limouzi (Rö. bei Poliomyelitis) 508.
Jellinek 579.
Jenkinson (Knochenmetastasen) 484. — s. Lawin.
Jerlov (Lymphangiom d. Netzes) 717.
Jessen 150.
Joachim 411.
Joachimsthal 277 f.
Joël (Rö. bei Leukämie) 509.
Johannsen 66.
Jomini (Exostosen) 152.
Jonas (Kardiadivertikel) 468 V. B.
Jones 518.
Jonnesco 622.
Joulli 476.
Jouveau-Dubreuil siehe Belot.
Judt 439.
Jüngling 174, 193 f., 349, 361, 453, 497, 507, 684, 687, 714. — (Enzephalogr.) 143 K. B.
Jugenburg (Rö. des Hirnanhangs) 180.
Justus 499.

Käding (Akromegalie; episternale Knochenkerne; Kolonmißbildung; Ostit. fibr., Rippenanomalien) 678 V. B. — (Divertikel b. Gastroenterost.) 680 V. B.
Kaempfert s. Schleußner.
Kaestle 455. — (Duodenum) (672).
Kästner (Patellafrakt.) (698).
Kaiser 517.
Kalcher (Pyopneumothorax) *21.
Kalk (Pilokarpin) 148.
Kapelusch (Knochentumoren) (484).
Kapitza 322.
Kappis 485, 697. — (Willkürl. Schulterlux.) 484.
Kapulesch 89.
Karlin (Rö.-Ther. bei Mykosen) 472 V. B.
Karp (Trachea nach Struma-Oper.) *259.
Karwowski (elektrische Weckuhr) *128.
Kauf s. Donath.
Kaufmann 1, 225, 557.
Kawahima (Strahlenwirkung) 707.
Kaye 110.
Keck (Skoliose) 484.
Keilmann (Pylorospasmus) 157.
Keith 609. — (Gemischte Bestrahlung) 712.
Keller 513. — (Ultravioletwirkung a. Haut) 167, (499). — (Erythemdosimeter) 712, 713.
Kelly 478.
Kerber s. Romberg.
Kiehne 500.
Kienböck 10, 193 f., 225, 383, 428, 468 V. B., 480, 504. — (Knochenechinokokk.) 484. — (Patellasarkome) *517. — (Gelenkkapselosteome) *527, 557 f. — (Thoraxdiagn.) (672).
Kingreen (verkalkte Gehirn-Konglomerattuberkeln im Röntgenbilde) *55.
Kirch, E. (Herzhypertr.) 704.
Kirchmayer (Schlattersche Kr.) 484. — s. Freund.
Kirchner 153.
Kirschmann (Herz bei Lungen-Tb.) 495.
Kistler (Zwerchfellhochstand 162.
Klaatsch 583.
Klare (Bronchialdrüsen-Tuberk.) (161).
Klason 83, 424.
Klaußner 279.
Kleesattel (Strahlenpilz) 707.
Kleinschmidt 143.
Klemperer 557. — (Fortschr., Röntg.-Physik) (475).
de Kleyn 218.
Klieneberger 55.
Klingmüller 194, 216.
Klose 78, 80.
Klotz (Rachitis) 695.
Knieriem 429.
Knight (Ther. b. Hypertension) 719.
Knoepfelmacher (Enzephalogr.) 152.
Knox 162.
Knote (Brachyphalangie, Kolbendaumen) *436.
Knox (Keilbeinhöhle) 475. — (Sin. maxill.) 689. — (Sinngemäße Strahlenther.) 705. — (Darst. d. Gallenblase) 692. — (Krebsproblem) 167. — s. Buxton.
Koch 583, 593. — (Mittelfußerkr.) 484; (Sesambeinfrakt.) 698.
Koch, W. (Thoraxschnitte) Buch 454.
Kocher 77, 270.
Köhler, Alban 125, 148, 246, 278, 455. — (Buch: Grenzen d. Normalen usw.) 669. — (Rö.-Schutz) (672).
Koek 312.
König (operative B. d. Frakturen) 143 K. B.
König, Fr. (Mamma-Ca.-Ther.) 180.
Koelsch 645 f.
Königswieser (Knochen- u. Gelenk-Tb.) 484.
Koernicke 65 f.
Körte (Enterospasmus) 157.
Kohlmann, G. (Klinik und Röntgendiagnose des Lungeninfarktes) * 1, 28. — (Subphren. Abszeß) *228.
Kohlrausch (Knochenwachstum) 484.
Kok 603. — (Mäuse-Ca.-Bestr.) 499. — (Strahlenwirkung auf Ca., auf Ca.-Mäuse) 168; 708.
Kolisko 583.
Kolle (Wismut) 691.
Kolling 557.
Kolta (einfache Zeichenschrift bei der internen Röntgendiagnostik) *365.
Kopits (Hüftlux.) 688 K. B.
Koppenhöfer (Rö.-Ther. Derm.) (672).
Kotschnewa (Blutgerinnung) 168.

Digitized by Google

Kovács 410.
Kowarschik(Hautwiderstand bei Diathermie) 512.
Kraft 8. — (Segmentale Haut- u. Knochenveränd.) 466 V. B. — s. Smyrniotis 701.
Kraus 412, 456.
Kraus, Fr. 90. — (Struma maligna) 509. — (Neuritiden) 683 V.B. — (Rö. u. Diathermie) 180.
Krause 260.
Krause, F. (Enzephalographie) 144 K. B.
Krause, P. 460. — (Duodenaldivert.) 462.
Krehl 91.
Kreibich 210.
Kren 211. — (Strahlenschädigung, Hals) 499.
Kreß s. Schreiner.
Kreuzfuchs 704.
Kriser 474, 636. — (Teleangiekt.) 681 V. B.
Krömeke (Blutkörperchensenkungsgeschwindigkeit n. Rö.-Bestr.) 461 V. B.
Krönig 177, 343, 362 f., 677.
Krönlein 260 f.
Kroetz 602.
Kroll (Rö. bei Perniones) 176.
Krotkina (mult. Exostosen) 484.
Krüger 170.
Kudek 520.
Küchemann (Lungenanthrakose) *23.
Kühlmann 195.
Kümmel 279.
Kümmell (Asthma bronchiale) 145 K. B.
Küstner 503, 589. — (Standarddosis) (503, 503). — (Filterschutz in der Rö.-Diagn.) *329.
Kuh (Heliother. in Leysin) 132 u. 133 V. B.
Kulenkampff 106 f.
Kundrat 583.
Kurtzahn (Strahlenther. Chir.) (497).
Kuttner (Appendicitis chron.) 491.
Kuznizky 210 f.
Kyrle 209 f.

Laborde (Sensibil.) 708.
Lacassagne 63.
Lacey (Diathermie) 719.
Lachapèle 507.
Lallement 280.
Lammers (Ra. bei Lippen-Ca.) 717.
Lampé (Gärungsdyspepsie) 157.
Landé s. Neumann.
Landsberger 601.
Lang, F. J. (Arthrit.def., Schulter) 695.
Lange 76, 456.
Lange, K., s. Chaoul.
Lape (Rö. bei Ovarialkystom) 505.
Lapella (Einheitsmahlzeit) 158.
Lappena (Ileumperistaltik) 700.
Laquerrière s. Delherm.
Laquerrière u. Loubier (Fract. capit. radii) 698.
Laqueur (Elektrother.) (672).
Larsén und Lysholm (Mamma-Nachbestr.) 717.
Lasser 591.
Lattin s. Perkins.
Lauche (Knochen bei Mongolismus) 484.
Lauenstein 124, 476.
Laufer (Pulmonalstenose) 133 V. B. — (Pleuritis costomediast.) 685 V. B.
Lawin und Jenkinson (Chondrodystr.) 152.
Lax (Ulkus-Ca.-Magen) 141 V. B.
Leb(Osteochondrit.diss.) 152.
Leboucq 436.
Lecène u.Mouchet (Köhlersche Nav.-Erkr.) 484, 695.
Leddy und Weatherwax (palliative Rö.-Dosen) 503.
Leddy s. Weatherwax.
Ledoux u. Sluys (Ösoph.-Ca.) 158.
Lehmann 181. — (Osteochondritis) 695.
Lehmann, J.C.(Mamma-Ca.-Nachbestr.) 180.
Lehndorff 17.
Leidler 137.
Leix (Ultraviolett-Zahnheilkunde) 182.
Lemesic 583.
Lenard 107 f.
Lenk 464. — (Ösophag.-Ca.) 681 V.B. — (Spondylit., Bronchus-Ca.) 682 V. B. — (Rö. bei Ulc. ventr.) 717.
Leonard 619. — (Rö. b. Keuchhusten) 509.
Lessing (Rö.-Schwiele) 708.
Leucutia 172.
Leucutia s. Evans.
Levi (Herzdiagn.) 495.
Levy, Marg. (Blut und Ultraviolett) 168; 708.
Levy-Dorn 9, 602.
Lewandowsky 209 f.
Lewin (Diathermie app.) 182. — (Introzid) 705.
Liautard und Bianchi (Coxa vara) 152.
v. Lichtenberg 353.
v. Liebenstein (Röntg.-Ganzbestr.) 713.
Lieber (physikal.-chem. Wirkung d. Röntgenstrahlen) *598.
Liebermeister 212. — (Enzephalogr.) 695.
Liebersohn (Rö.-Ther. b. Mykosen) 472 V. B.
Liebmann 228 f.
Liebrecht 212.
Liechtenstein 624.
Liechti (Metalle als Sekundärstrahler) 499.
Lieschied und Sellheim (Perthessche Kr.) 484.
Liesegang 322 f. — (Bromsilber) (672).
Lignac u. Devois (Gallensteine) 692.
Lilienfeld 110, 123, 137, 139, 382 f.
Lilienstein 474.
Limonzi s. Jaulin.
Lindemann 24.
Lindemann, W. (Diathermieverbrennungen) 183.
Linder (Nachbestr. bei Mamma-Ca.) 509.
v. Linhardt (Blutgerinnung) 168.
Linzenmeier 460.
Liß 78.
v. Lippmann (Halsrippen) (152).
Little u. Bagg (bestrahlte Mäuse) 168.
Loebe 111, 117.
Loewe 91.
Lomholt (radioaktive Subst.) 705.
Loos 457.
Loose (kindl. Tb.) (672).
Lorenser s. Ludewig.
Lorenz 430. — (Hüftlux.) 687 K. B.
Lorenz, H. E. (Ulcus ventr.) 158.
Lorenz und Rajewsky (Physik) 147.
Lorey 28, 563 f., 663 f., 716.
Lossen 457. — (Rechter od. linker Fuß?) *648 — s. Groedel.
Lotsy 463. — (Bilharziosis u. Calculosis) *546.
Lotzin 125.
Loubier s. Delherm.
Loubier s. Laquerrière.
Luce 508.
Ludewig (Radium)(672).
Ludewig und Lorenser (Radiumeman.) 720.
Ludloff (Coxa vara) 485.
Lücke 518.
Lüdin (radioulnare Synostose) 485. — (Magenfälle) 158.
Lührse (therapeut. Rö.-Str.-Wirkung) 497. — (Strahlenther., innere Med.) (497).
Lukirsky (Rö.-Str. aus Kohle) 475.
Lupo (sakralis. 5. Lendenwirbel) 485.
Lurie (Zahnaufnahmen) 477, 485, 695, 695.
Luther (Herz n. Rückfallfieber) 495.
Lutz 196 f. — s. Baßler.
Lysholm (Hg.-Unterbrecher)689;(Radium-App.) 713. — s. Larsén.

Maaß (Wachstumsfehler) 485.
Machard (Osteochondrit. def.) 485.
Mackee und Andrews (Coolidgeröhren) 689. — (Messungen) 713.
Madden 549. — s. Robertson.
Madelung 322.
Magat u. Rother (Rö.- u. Blutkatalase) 499.
Magnus 683.
Magnuson (Ileosakralschmerz) 696.
Mainoldi (Perikolitis) 491.
Maisin 170.
Maldiney 65.
Malmström (Hautsensibilität) 708.
Manfred s. Danielsson.
Manjes (Lungenfremdkörper) 693.
Manning (Zentrierung) 476.
Mannl (Verstärkung v. Röntgenbildern durch nachträgliches Doppelplattenverfahren) *124.
March (Gesetz des kontinuierlichen Röntgenspektrums) *105.
Maragliano (magnet. Pasten) 148.
Maresch s. Eppinger.
Markó (Schlüsselbeinaufnahme; Filterkontrolle; Heiztransformator) *442.
Martin 270. — (Sympath. Knochenerkr.) 485.
Martin u. Rogers (Rö.-Kachexie) 500.
Martin-Du Pan (spontane Schenkelhalsfrakt.) 485.
Martinet 228.
Martius 345 f. — (Bohnenversuche an Röntgenstrahlen) *361. — (Buch: Gyn. Strahlenther.) 670. — (Ionisation) 677 V. B. — (Lumbosakralwirbel) 696.
Marum (Ovarialschw.-Bestrahlung) 466 V.

Digitized by Google

B. — (Rö. bei Asthma bronch.) 180.
Marwedel 478.
Marxer (Coolidgeröhren) 476.
Maryes 703.
Masdwinkin (Ulc.ventr.) 158.
Masselot, Bouquet und Jaubert v. Beaujeu (Leberrandverkalkung) 479.
Matheis (willkürliche Schulterlux.) 485.
Mather (Lux. obturatoria) 489. — (Verschiebung d. Os pisif.) 155. — s. de Courcy.
Matoni 361 f. — (Blut nach Rö.) 500. — (Rö. bei Neuralgie) 717.
Mattauschek (Hirntumoren) 181.
Matthes 84.
Mattick s. Schreiner.
Matusovszky (Anurie n. Ra.) 169.
Mau (Genu varum) 485.
v. Maudach (Schlattersche Kr.) 153.
Mavor 169. — (Biol. Rö.-Wirkung) 169.
May (Rö. bei Rektum-Ca.) 509.
Mayer, A. 352. — (Keimschädigung; Vorbestrahlung des Uterus-Ca.) 459 K.B. — (Uterus-Ca.) (177).
Mayer, Ernst G. (Rö.-Unters. d. Schläfenbeins bei Ohrerkrankungen) *39; 383. — 135 V. B., 153. — (Atresien d. äuß. Gehörgangs) *627. — Veränderungen an d. Pyramidenspitzen bei basalen Tumoren) *633. — s. Deutsch.
Mazérès (Ra.-Ther.) 175.
Mazumder 320.
Mckenzie und Sosman (Hirntumoren) 152.
Mehnert 411.
Meisel (Fremdkörper) 142 K. B.
Melchior 584. — (Duodenalsten.) 491.
Memmesheimer (Rö.-Kater) 169.
Mendéléeff 602.
La Mendola (Achondroplasie) 696.
Menees (Ra. intragastral) 713.
Mentschikoff (Mycosis fungoides) 470 V. B.
Menzer 23.
Merck (Strontium) 147.
Merke (Pylorospasm.) 158.
Merrik s. Groover.
Mertens (Ostit. tuberc. mult.) (485).
Mertz s. Beeler.
Metzler (Knochenzyste) 696.
Meyer 12, 354, 681. — (Mamma-Ca.) 145 K. B. — (Wirbelspalten) 687 K. B.
Meyer, M. (Köhlersche Metatarsalerkr.) 153. — (Interne Strahlenther.) (672).
Meyer, Osk. (Colitis n. Rö.) 500.
Meyer-Betz 455.
Miescher 313. — (Rö.-Erythem) 170; (Erythemdosis) 175.
v. Mikulicz 222.
von Mikulicz-Radecki (Sa.-verdächtige Myome) 715.
Milani (Darmschleimhautbewegung) 692.
Mills u. Poper (Kolonstudien) 700.
Minkowski 411.
Mintz 556 f.
Möller u. Permin (Ringschatten-Pneumothorax) 703.
Moesle 643.
Mohr, O. L. 56 f.
Moldenschard (Kohlenbogenlampen) 512.
Molisch 354.
Moll, L. (Säuglings-Tb.) 493.
Mollison 623.
Monod 63.
Montanari (Lithopädion) 479.
Moog (Dreiecksform d. Herzens im Rö.-Bild) *83.
Moore 484 (Magentumoren) 158. — s. Coolidge.
Morawek 519.
Morawetz 209 f.
Morell (Hernia diaphr.) 493.
Morgan 717.
Moritz 91, 664.
Morosoff 194, 411.
Morris s. Falconer.
Moseley 105.
Mosenthal 159.
Mottram (Hautreaktion nach Radium) 500.
Mouchet s. Lecène.
Moynihan 463
Mraček 194.
Mucha 210.
Muchow (Rö.-Ulkus-Ther.) 500.
Müller 424.
Müller, Berth. (Knochenkarzinose) 485.
Müller, Chr. (Röntgenreliefs) (672).
Müller, E. F. 83.
Müller, Fritz (kindl. Lungenkav.) 161.
Müller, G. F. 164.
Müller, W. 484, 485. — (Mißbild. Karpus) 486; (Arthrit. def. traum.) 486; (Patellaspalt) 486. — (Umbau im Cap. femor.) 696.
Münch (spontane Hüftlux.) 489. — (Osteoperiostit. hyperplast.) (486).
Mukai (Trachea nach Struma-Operation) *259.
Munk 84. — (Chron. Gelenk-Erkrankg.) 153; (Buchkapitel) 131.
Murphy 170. — (Rö.-Wirkung) 709.
Muschter 193 f.

Nadaud (Messungen) 175.
Nádor-Nikitits (Verhütung tuberkulöser Ansteckung bei Durchleuchtung) *667.
Nadolny (Osteosklerose) 154.
Naegeli 231, 461, 462. — 463 V. B. — (Rippen) 680 V. B.
Nagai (Trypsinversuche) 709.
Nager u. Schlitter (Labyrinthitis) 154.
Nather 57.
Naujoks (Strahlenther. Gyn.) (497). — (Temporäre Sterilis.) 715.
Nemenoff (Echinokokk.) 491. — (Ca.-Ther.) 497.
Nerpina (Trichophytie u. Favus) 504.
Nessa (Rö.-Magendarm) 700.
Neuberg 354 f.
Neuda 461.
Neumann, Sluys u. Coryn (Mamma-Ca.-Bestrahl.) 181.
Neumann 26, 518.
Neumann, A. (Rö. und Leukozyten) 709.
Neumann, R. u. Landé (endokrine Arthrit.) 486.
Neumann, W. 212, 685.
v. Neupauer 354.
Neupert (Zystoradiogr.) 159.
Newcomer und Conyers (Wärmesonne f. Bekken) 715.
Nicaise 277.
Nichols (Hydronephr.) 159.
Nigst (Rippenchondrome) 486.
Nikoladoni 557.
Nobel (Bronchialdrüsen-Tb.) 494.
Nobl 210.
Nölke (Ulc. duod.) 465 V. B.
Nogier (hyperton. Zukkerlösung b. Strahlenther.) 175, 503.
Noiré s. Belot.
Nonne (Subokzipitalstich) 690.
Nonnenbruch 602.
Nordentoft 684.
Nürnberger (Nachkommenschaft) 170.
Nummery 623.
Nußbaum, A. (Perthessche Kr.) 154.

Oberndorfer 83.
O'Boyle s. Pfahler.
Odelberg-Johnson (proximale Radiusfrakt.) 698.
Odenthal (Milzbestr.) 462 V. B.
Odermatt (Rö.-Wirkg.) (500). — (Sehnenriß) 156.
Oehlecker 462. — (Tbc., Knochen u. Gelenke) 512; Buch 455.
Öhnell 463, 666.
Ökonomides 556.
Oelze-Rheinboldt (Portiobestrahlung b. Gonorrhoe) 513.
Oksenow (Magenbewegung) 148.
Olbert 159.
Oldag (Darmstein) 149.
Opitz 319, 354. — (Entstehung und Heilbarkeit d. Krebses) 497. — (Mäusekrebs) 170; — (Rö.-Kastr.) 177.
Oppenheim 209.
Orth 277 f.
Orzechowski 210.
Ostermann (künstl. Höhensonne bei Larynx-Tb.) 720.
Ostwald 600.
Otten 9, 27, 701.
Otto, W. 125.
Owen (Rö. bei Melanosarkom) 509.
Pagenstecher 353.
Paget 529.
Palmer (Rö. b. Knochen-Sa.) 718.
Palugyay 468, 557 f., 670 (Knochen bei Verletzung durch elektr. Strom) * 568. — (Probeexzision) 681 V. B. — (Ösoph. Atonie) 159.
Pancost 684.
Panner (Osteochondrit. d. Ellb.) 696.
Panoff (Rö.-Radium-Ther. d. Skleroms) 470 V. B.
Parrisius 684.
Parker 518.
Parry (Radiumther.) 170.
Partsch 660. — (Diagnostisches Pneumoperit.) Buch 453; (Leberechinokokk.) 159.

Digitized by Google

Passow (Lichtwirkung auf Bakt.) 500.
Pasteur 703.
Patschowski (Pneumonokoniosen) 161.
Paul 274.
Pauli 352 f.
Pautrier 209.
Payr 143, 145, 148.
Peiper (Arthrit. def.) 486.
Peiser (kindl. Lungen-Tb.) 494. — s. Buschke.
Pellegrini 517.
Pelip s. Aimard.
Peltasohn 246.
Percy 715.
Perkins u. Lattin (Perikarditis) 704.
Permin s. Möller.
Perthes 277 f., 313, 353, 508, 717. — (Strahlenimmunität) 709. — (Perthessche Kr.) 154. — (Mamma-Ca.-Nachbestr.) 180.
Peßkoff(Sensibilisierg.) 469 V. B.
Peter (Glaukom nach Rö.) 500. — s. Reinking.
Peters s. Feilchenfeld.
Petersen 328, 602.
Petersen und Hellmann (Rö. bei Knochen- u. Gelenk-Tb.) 509.
Petrén 663.
Petry 602.
Petschenko (Radiumwirkung auf Amöben) 500.
Pfab (Fract. oss. pisif.) 489.
Pfahler 162, 168, 171. — (Sternum-Krankheit) 486.
Pfahler und O'Boyle (Hodgkin) 491.
Pfahler und Widmann (Messungen an Tiefentherapieapp.) 503. — (Blut und Tumoren) 709.
v. Pfaundler (kindliche Tb.) 703.
Pfeiffer 259 f.
Pfister 123, 684.
Pfitzner 436.
Phemister (Gelenkentzündg.) 697.
Picard (Höhensonne) 182.
Piccaluga (Rö. bei chir. Tb.) 510; (Buckyblende) 147.
Pichler 602.
Pick (Röntgenendoskopie) *127.
Pick, A. 684.
Pieniazek 270.
Piergrossi (Rö.-Spektrometrie) 476. — (Lungen-Sa.; Tb.-Heilung) 703. — (Kasuistik) 154.
Piquaud 228.
Pirie (Meßvorrichtung) 503.
Pitzen (Plattfuß) 486.
Plancherel 210.
Planck 105 f.
Plaut 92. — (Knochenkerne bei Rachitis) *563; 682 V. B.
Plesch 352.
Podestà (Rö. bei Enzephalitis) 181.
Pötzl (Hirntumor) 683 V. B.
Pohle 314.
Pokorny (Beseitigung d. störenden Meteorismus in der Nierenröntgenographie) *53. — (Spalthand) *274.
Pokrowski 470.
Polak (Pleurit.mediast.) 704.
Polgár (Halsrippe) 141 V. B. — (Arthrit. def. im Bereich d. Lungenspitzenfelder) *243.
Politzer s. Alberti *56.
Pommer 486, 563. — (Knochenatr.) (486).
Pongs 91 f.
Pontano 26.
Poper s. Mills.
Pordes 175, 320, 383, 499, 706. — (Wirkungsmechanismus d. Rö.-Str.) 171 (501). — (Rö.-Th.-Zahnheilk.) 163. — s. Holzknecht.
Porro (Thoraxdurchl.) 476.
Portis u. Ahrens (Rö. u. Magensekr.) 501.
Portmann 507.
Potter 125.
Portwich (Koxitis) 697.
Pratje (Mediastinum) 692.
Preiser 123.
Prusciano (Rö. bei Malaria) 510.
Prym (Buch üb. pathol. Anat. bei Rö.-Ther.) 130.
Puskeppelis 463.
Putzig 77.

Quenset 557.
Quénu 529.
Quick (Strahlenther. bei Ösoph.-Ca.) 510.
Quick(Radiumther.)671.
Quimby s. Failla.

Raab (Herzvitium) 162.
Raamsdonk s. Wassink.
Rabeling 643.
Rach 281 f.; (Miliar-Tb. nach Rö.) 181.
Radziszewsky 354.
Rahm 166; (Rö.-Spätschädigungen) 501. — (Mamma-Ca.-Nachbestrahl.)510. — (Homogenbestr.) 175.
Rajewsky s. Lorenz.
Ramstedt 491.
Ramynse-Winkler 193.
Ranke 132.
Ranzi (Schädelsteckschuß) 693.
Rappe (Oberkieferosteom) 697.
Rappoport (Appendix) 159.
Ratkóczi (Schutzwand) 171.
Rausch (Quarzlichtdosierung) 513.
Rautenberg 411, 658.
Ray 517.
Recasens (Rö. bei Amenorrhoe) 505.
Redlich (Hernia diaphr.) 494.
Regaud 57 f., 713. — (Strahlenwirkg.) 709.
Regnier (Gefäßaufnahmen) 467 V. B.
Rehberg 28.
Rehn, E. 490.
Rehn, L. 78.
Reich (Schwangersch.-Aufn.) 467 V. B. — (Path. Zwerchfellbilder) 138 V. B. — (Perthessche Kr.) 154. — (Bronchiekt.) (161).
Reiche 196, 663.
Reichmann 23 f., 556 f.
Reifferscheid (Uterus-Ca.) (672).
Reinberg (Rö.-Unters. d. Gefäße) 477; (Nephrotomie, Gefäße) 478. — (Schädigung v. Rö.-Personal) 171.
Reiner 480.
Reinking u. Peter (Rö. bei Larynxpapillom) 718.
Reiser (Bestrahlungstechnik) 686 V. B.
Reitzenstein 557 f.
Renaud (Krebsstatistik) 163.
Rendich (Verdauungskanal) 492.
Reschke (Rö. der freigelegten Niere) 479.
Reuß (kindl. Knochen-Tb.) 486.
v. Reuß 353.
Révész (Ulkus-Ca.-Mag.) 141 V. B.
Reyher 17, 565. — (Stenokephalie) 154.
Reyn (Lichtther. bei Lupus) 720.
Rhode (Bindegewebsmetaplasie) 487.
Ribbert 557.
Rice 106.
Richarz (Rö.-Ther.-Epikondylitis usw.) 460 V. B.
Richtmyer 320 f., 676.
Rickmann s. Bacmeister, Buch 454.
Rieder 1, 194 f., 424, 455, 456, 615. — u. Rosenthal (Lehrb. der Rö.-Kunde) 456.
Rieux 196.
Riha (Periodontitis)486.
Ritter 170.
Ritter und Allemann (Pyelogr.) 159.
Ritvo (Lungenkollaps) 494.
Robertson und Madden (Urogen.) 492.
Rochlin 65.
Röntgen 147.
Rogatz(Magenfunktion) 159.
Rogers s. Martin.
Rohde 143. — (Knochenregen.; Coxa vara) 155.
Rohrer 405.
Roith 613 f.
Rokitansky 556.
Rollier 132—134.
Romberg 89.
Romberg und Kerber (Lungenspitzen-Tb.) 494.
Rona 462.
Rose 269, 615.
Rosenbach 291.
Rosenberg (schleichende Osteomy.) 487.
Rosenblatt 557.
Rosenfeld (Keimschädigung) 459 K. B.
Rosenheim 226.
Roseno (Ostit. fibr.) 466 V. B.
Rosenstein 159; (Pneumoradiogr. d. Blase) 476.
Rosenthal, E. 365.
—, I., s. Rieder, Buch 456.
Rosin 643.
Rosner 656; — s. Spiegler *341. — (Weichstrahlaufn.) 140 V. B.
Rost 170, 613.
Rothacker 315, 363.
Rother (Röntgen-Ther., Buchkapitel) 131. — — (Ostit. def.) 673 V. B. — (Rö. und veg. Nervensyst.) 709. — s. Magat, Strauß.
Rothschild 26.
Roucayrol (Diathermie 513.
Roux 484.
Rovsing (Trichobezoar) 700.
Rowden (Kasuistik)487.
Rowe (Mediast.-Tum.) (704).
Ruberscheff 470.
Rudolf (Femora vara) 487.
Rüdinger 411.
Rütz (Rö. bei Schweißdrüßenabszessen) 510.

Digitized by Google

Ruge (Thorax) 142 K.B.
Ruggles s. Falconer.
Rumpel 529 f.
Runström (Metatarsalfrakt.) 698.
Rutherford 613.
Ruß 162, 327. — (Tödl. Dosis) 710.
Rutherford (elektrische Struktur d. Materie) 147.

Sabbat 55.
Sänger 684.
Sahler (Milzbestr.) 505.
v. Sahlis (submaxill. Bestr. 710.
Sampson (Thoraxaufn.) 476.
Samuel (Aortenaneurysma) 495.
Sante (Pneumonia cas.) 161.
Santos (Methode zur röntgenchirurg. Extraktion von Nadelstücken) *369.
Sasso (Spezialstuhl) 147.
Sauer 679.
Saugmann 29.
Savy 28, 140.
Sawford (Spiralblende) 690.
Sawin 583.
Saxl (Koxitis) 487; (Arthrit. hallucis) 487.
Schade 599.
Schäfer 504. — s. Hensen.
Schaffer 563.
Schall s. Birk, Buch 453.
Schanz 688 K. B.
Schaper 353.
Schaumann 194 f.
Schede, Fr. (Plattfuß) 487; (Zehen-Kontr.) 487.
Scheele (Nierensteine) 149.
Scheffen 277 f.
Schempp (Aufnahmetechnik mit Glühkathodenröhre) *356. — (Rö. bei Nasenrachenfibr.) 718.
Schenke (Proc. styl.) 155.
Schiefferdecker 583.
Schiffer (Pleuritis) 141 V. B. — (Rö.-Bild d. univers. Pleuritis) *281.
Schiller 420, 455, 666. — (Lebendes Kind nach Myombestr.) 505.
Schindler 65.
Schinz, Emmy (Wirbelfrakt.) 156.
Schinz, H. R. 57, 153, 228 f., 461, 463. — (Demonstration) 476. — (Schultergelenkstudie) 478. — (Kasuistik) 492. — (Askariden) 160. — (Schulterlux.) 156.
Schinz und Slotopolsky (Rö. und Hodenentwicklung) 501.
Schittenhelm (Lehrbuch d. Rö.-Diagn.) 455.
Schlachta 353.
Schläpfer 352.
Schlagintweit 461.
Schlecht 455.
Schlein 506.
Schlesinger, H. (Gelenkslues) 492.
Schleuning („Röntyum") *129.
Schleußner u. Kaempfert (Wirkung intermittierender Röntgenbestrahlung auf die photogr. Platte) *593.
Schlitter s. Nager.
Schloffer (Schädeltumor) 684 V. B.
Schlumm s. Schott.
Schmid, H. H. (Magen-Ca. u. Gravid.) 160.
Schmidt 499, 517 f. (Kniegelenkmäuse) 487.
Schmidt, M. B. 153, 529 f.
Schmieden 456, 490, 508. — (Mediastinale Teratome) 494.
Schmitt, W. (Strahlenther. u. Nachkommenschaft) 458 K.B. (710).
Schmorl (Schenkelhalsfrakt.) (698).
Schober (chron. Gelenkrheumatism.) 155. — (Zwerchfellhernie) 161.
Schoenhof (Rö. b. Haut-Ca.) 714.
Schönleber 315, 363.
Scholz (Myokardverkalkung) (496).
Scholz, Th. (Rö.-Darstellung von Herzthromben) *416; — (röntg. Darstellung von myokardialer Verkalkung) *421. — (Wirbelmetastasen) 697.
Schor (exper. Ca.) 163.
Schmerz (Röntg.-Ulcus-Ther.) 171.
Schott u. Schlumm (Allgemeindiathermie) 513.
Schottmüller 240.
Schlagenhaufer 210.
Schreiner u. Kreß (Uterus-Ca. u. Gonorrhoe) 710.
Schreiner u. Stenström (Rö.-Kater) 501.
Schreiner und Mattick (Strahlenther. d. Leukämie; bei Hodgkin) 718.
Schreus 464 V. B. — (Netzschwankungen) (672). — siehe Habermann (Buch); E. Hoffmann.
Schroeder, C. (Perikolitis) 492. — (Rö. und Blutdruck) 710.
Schröter 28.
Schüch 144.
Schück (Rö. u. Entzündungen) 501.
Schüller 42 f., 135, 137, 139, 218, 383, 628, 633 f.
Schüller, M. P. (sakralis. 5. L.-W.) 487.
Schütze (Fußaufnahmetechnik) *121.
Schulhof 602.
Schulte (Genital-Ca.-Bestr.) 505.
Schultz, Ph. J. (Hackenfuß) 487. — (Femurtorsion) 476.
Schultze, Fr. (Knochen- und Muskelatrophie) 488.
Schulz, O. E. (Spina bif. occulta) 488.
Schumacher (Hernia diaphr.) 494.
Schwalbe, E. 279.
Schwartz 517.
Schwarz 65, 83, 84, 171, 174, 175, 353, 424, 455, 501, 557. — (Ösoph.-Ca.) 681 V. B. — (Rö. bei Ca. der Wange) 510. — (Strahlenbiolog. Unters.) 171.
Schwarzschild 594.
Schweitzer 352.
Schweizer (Haftpflicht) 501.
Scoutetten 279.
Seemann 468. — (Spektrogr. Messung) 503.
Seitz 177, 309 f., 505, 505, 670.
Sellheim 177, 500. — s. Lieschied.
Sessa (Gallensteine) 693.
Sgalitzer u. Hryntschak (Fragen der Technik u. Indikation der Pyelographie) *97. — (Rö.-Unters. d. Luftröhre, Tracheomalazie) *247, 682 V. B. — 259 f., 467 V. B., 469.
Shearer u. Tyler (Zahnretention) 488, 698.
Shibuya (Porphyrine) 713.
Shiga s. Friedberger.
Sicard 473, 684.
Sichel s. Gunsett.
Siebenmann 194 f.
Siedentopf 601.
Sielmann, H. (Hernia diaphrag. dextra) *426. — 461.
Simmonds 83, 269, 424 f.
Simon, Gg. (kindl. Lungen-Tb.) 494.
Simon, H. (Tumorstatistik) 163.
Simon, Siegfr. (Gelenk-Tb.) 488.
Simons 65.
Simons, A. (Vorbestrahlung) 713.
Simonson (Ureterstein) 479.
Simpson 511.
Sippel 506. — (Reizwirkung) 716.
Skavlem s. Dunham.
Skinner 716.
Slotopolsky s. Schinz.
Sluys s. Ledoux, Neuman.
Smart 125.
Smith 169, 563, 613 f. — (Nieren- und Ureterstein) 479. — (Rö. bei Hirntumoren) 718.
Smyrniotis und Kraft (Nierenbecken) 701.
Snure (Fossilien) 488.
Sohn 240.
Solcard (Fract. oss. pisif.) 489.
Solomon (biolog. Dos.) 176; (Maßeinheit) 713; (Schutzwände) 171.
Sommer 430 f., 435. — (Ulc. ventr.) 492. — (Rö.-Taschenbuch) 671. — (Chirurg. oder Strahlung?) (672).
Sommerfeld 111 f. (Atomforschung) 147.
Sondermann (rektale Hedonaleinschläferung) 510.
Sonnenkalb 42 f., 136.
Sonntag (Sublux. der Ulna) 488.
Sordelli 476.
Sosman s. Mckenzie.
Spangler (Schwangerschaftsdiagn.) 488.
Spatz und Wiechmann (Cholin) 692.
Spengler (Aortenlues) 704.
Spiegler 656. — (Weichstrahlaufn.) 140 V. B. — (Beobachtungen an Haupt- u. Meßapparaten) 468 V.B. — (Heizstromamperemeter) 342.
Spieß 145.
Spiethoff (Milzbestr.) 506.
Spinelli (Krebsbekämpfung) 497. — (Offene Bestr. d. Mamma-Ca.) 510. — (Rö. bei Ovarialtumoren) 177.
Spisic (Hallux varus) 488.
Spitz u. Altschul (Lungen-Tb.) 161.
Spitzy (Hüftlux.) 488.
Sprecher 89.

Digitized by Google

Ssutejeff (Rö.-Ther. bei Mykosen) 472 V. B.
Stahl u. Entzian (Herz-Mühlengeräusch) 496.
Standford und Goodall (Magen b. Geisteskr.) 492.
Stanischewskaja 471.
Stark 556 f. — (Ösophagusdilat.) 160.
Stark 110, 118.
Stark, E. (Rö.-Schäden) 710.
Staub-Oetiker 23 f.
Staunig 585.
Stegemann (Ösophagoskop) 149.
Steiger (Röntg.-Ther.) (497).
Stein, A. E. (Leuchtschirm) (672). — (Jupiterlampe) 690.
Steiner, E. (Thymusther. b. Psoriasis) 504.
Steinitz (rechtsseitiger idiopath. Zwerchfellhochstand) *604.
Steinmann 143.
Stenström 343. — (Voltzahl) 713; (Ra.-Träger) 176. — s. Schreiner.
Stenvers 43 f., 136, 218, 283, 628, 633.
Stephan 498.
Stephan, I. (radioakt. Quellen) 147.
Stephan u. Krusch (Radiumlager) 147.
Sternberg 210.
Sternberg u. v. Gönczy (Rö. bei Leukämie) 511.
Sternmann 477.
Stettner (Rö. bei chir. Tb.) 181.
Stevens (Strahlenther. bei oberfl. malignen Tumor.) 511. — (Ther. der Nebenhöhlentum.) 718.
Stewart 156, 496. — (Kolonerkrank.) 160.
Stierlin 557.
Stock (Atom) 147.
Stöhr (Rö.-Unters. der Luftröhre, Tracheomalazie) *247.
Stoerk 386 f., 410 f.
Stone (Radiumther.)671.
Stordeur (Rö.-Schädigung) 502.
Stradyn s. Blotnikoff.
Straeter 53.
Strandberg 210 f.
Straub 707.
Strauß 557, 601.
Strauß, O. 23 f., 319 f., 709. — (Ca.-Ther.) (497);(Krebsther.)163.
Strauß, O., und Rother (Strahlen und veget. Nerv.) 710.
Ström 55. — (Ulc. pept. jej.) 701; (Zyste im Thorax) 701.
Strong s. Gordon.
Strümpell 1, 222.
Stühmer (Duoden.) 160.
Stümpke 212.
Stulz u. Brandner (Köhlersche Nav.-Erkr.) (488).
Sturm 170.
Sudeck 508.
Suter 476. — (Peripneumoprostata) 476.
Swann (biolog. Röntg.-Wirk.) 711.
Szilárd (Leukämie) 502.

Tadenuma s. Händel.
Terebinsky 210.
Thaller (Mediaröhre u. Doppelfokusröhre) *443.
Thannhauser 456.
Thedering 169. — (Rö.-Reizdosis) 172. — (Hypothesen) 706.
Theilhaber 145 K. B.
Thévenot und Dufour (Nierensteine) 149.
Thies (Oper. d. Uterus-Ca.) 716.
Thoma 429.
Thomas u. Farnaer (intrathor.Tumoren) 494.
Thomson(künstl.Höhensonne) 513.
Thost 455.
Thouvenin 65.
Tillmann (Rö.-Ulkus-Ther.) 502.
Toundorf (Ostit. fibr.) 155.
Toldt 583.
Totzki 470.
Trapp 529 f.
Travers 529.
Treitz 583.
Trendelenburg 11.
Troell (Spondylit. typh.) 698.
Tschernoguboff (Trichophytie) 472 V. B.
Tuffier 478.
Turner 470.
Tuttle 624.
Tyler 706. — s. Shearer.

Ullmann 506. — (Rö.-Epitheliom) 502. — (Krebsbehandlung) 502. — (Rö. bei Penispapillom, Nageldystrophie) 504. — (Ra.-Nadeln) 176.
Ulrey 106 f.
Ulrich (Otolaryngol.) 155.
Ulrici 142.
Unger 231.
Unna 210.
Unrau (Kallusspalten) 488.
Unterberger 170.
Uter (Rö. bei Peritoneal- u. Genital-Tb.) 506.

Valenti (Magenfalten) 160.
Vaquez 385 f.
Veith 477.
Vierheller (Streustrahlen) 148, 311 f.
Vierordt 495.
Violato (Komplementbindg. nach Rö.) 502.
Virchow 527 f., 563, 599.
Vogl, A. (Schädeltympanie) 155.
Vogt (Augenaufnahme) 149.
Vogt, E. (Rö.-Diagnose Herz u. Thymus in d. ersten Lebenszeit) *75. — (Allg. Wirkg. d. Rö.-Str. — Gynäk. Rö.-Ca.) 711, (172). —
Voigt s. Görl.
Volk 209 f.
Volkmann (Enzephalogr.) 144 K. B. — (Intraven. Kontrastmittel) 690.
Voltz 316, 319 f., 346 f., 461. — (Bestrahlungskästen) 459.
Voorhoeve 196 f.
Vorländer 312, 603.
Vulliet (Kreuzbandverletzung) 156.

Wachtel (Ra.-Nadeln) 713.
Wacker 349.
v. Wagner 270.
Wagner, E. 111 f.
Le Wald 157, 423.
Waldenström (tb. Kyphose) 488.
Waldeyer 477.
Wallgren (Hilus-Tb.) 162.
Walter 680.
Walter, H., s. Bragard.
Walther (Rö.-Mamma-Ca.) 182.
Walton (Eventratio diaphragm.) 494.
Wanach 517 f.
Warnekros 170, 177, 477, 504.
Warthin u. Case (Phagozytose) 711. — s. Case, Hickey.
Wassilewski 500.
Wassing (Strahlenther. bei Augenkrankh.) 511.
Wassink u. Raamsdonk (Mamma-Nachbestr.) 718.
Waterman 603.
Waters 529 f.; (Blasenkrebsbestr.) 182.
Weatherwax und Leddy (Ionis.-Messung) 690. — s. Leddy.
Weber, Eugen (Aufnahmen mit „harten" Strahlen) *585.
Webster 106. — s. Doods.
Weech 563.
Weihe 291.
Weil 23, 83, 424.
Weinberger 428 f.
Weinschenk s. v. Dehn *438.
Weiser 133. — (Pleuritis) 686 V. B.
Weiß (Kieferhöhlendiagn.) 139 V. B.
Weiß, A. (Rö.-Ther. bei kdl. Tb.) 511. — (Blasendivert.) 141 V. B.
Wels 455, 601 f., 681. — (Physik) (172); (Rö. u. Zelloxydation) 502.
Weltring (Quarzlampe) 183.
Wendel (Ösoph.-Peristaltik) 149. — (Mesothor. bei Ösoph.-Ca.) 182.
Wermel 352 f.
Werner 354 f., 714. — (Graviditätsdiagn.) 160.
Werner, P. (Rö. b. Pruritus vulvae) 506.
Westman (Bi.-Vergiftung) 690. — (Myosit. ossif.) 698. — (Dosimetrie) 713.
Wetterer 716.
Weve s. van Assen.
White 218 f.
Whorlow (Pseudokoxitis) 698.
Widmann s. Pfahler.
Wiechmann s. Spatz.
Wieland (Rö. bei kindl. Bronchialdrüsen-Tb.) 511.
Wieloch (Ovar. Reizbestrahl.) 177.
Wien 114 f.
Wiesenthal (Myosit. ossif. progr.) 488.
Wieser s. Gläßner *294.
Wigel s. Gunsett.
Wild 518 f.
Wilke 23.
Wilkie 621 f.
Wilks 517.
Williams (Myombestr.) 506.
Willich (Pseudarthr.) 490.
Williger (Oberkieferzysten) 155.
Willis (Röntg.-Diagn.) (691).
Wilsey (Verstärkungsschirm) 476.
Wimberger 563 f. — Spätdiagn. des Säuglingsskorbuts) *17.

Digitized by Google

Winkler 211. — (Rö. b. Rachitis) (672).
Wintz 174, 177, 309 f., 505, 670. — (Buch: Rö.-Ther. d. Uterus-Ca.) 130; (Buch: Rö.-Ther. Mamma-Ca.) 454.
Wintz u. Dyroff (Buch: gyn. Pneumoperit.) 672.
Wirtz (Stand der Röntgenologie in Nordamerika) *660.
Witherbee (Rö. bei Tonsillitis) 511. — (Rö. b. Infektionen) 512.
Wittkowsky (Arthropathie d. Wirbelsäule) 489. — (Barium) 690.
Wittmaak 46, 136.
Wodtke (Rö. bei Leukämie) 512.
Wöber 602.
Wölfler 269 f.
Wolmershäuser 710.
Wood 325.
Wullstein 688 K. B.
Wyatt (Thyreotoxikosis-Ther.) 719.
Wynen 364.

Yaloussis (Tubus) 176. — s. Holfelder.
Ylppö (kindl. bronchiektat. Kav.) 494.
Yocom (Rö. bei Myom) 716. — (Ther. maligner Tum.) 719.
Yoshine (Ultraviolett u. Eiweißstoffw.) 712.

Zaccaria (Rö. bei Intestinal-Ca.) 512.
Zacherl (Rö. bei Myomen) 177.
Zadek 9.
Zehbe 83, 91, 385. — (Ösophagusstenose d. gutart. Tumor [Polyposis]) *430. — (Fall v. „Pulsionsnische") *663.
Zehnder (Fract. oss. triq.) 156.
von Zezschwitz (Herzsteckschuß) 478.
Zeitlin (verkalkte Mesenterialdrüsen) 469 V. B.; (Rö.-Unters. d. Tränenwege) 470 V.B.
Zieler 210.
Zondek 93, 478.
Zorzi (Makrosigma) 493.
Zweifel, E. (gyn. Reizbestr.) 177.

Sachverzeichnis.

(Zahlen = Seitenzahlen; gesperrt gedruckte Autornamen beziehen sich auf Originalmitteilungen, einschließlich V. B. = Vereinsberichte; eingeklammerte Zahl bedeutet: Kurze Quellenangabe; K. B. = Kongreßbericht.)

Abschwächungskoeffizient (Lorenz u. Rajewsky) 147.
Abdeckmasse, plastische (Arnell) 712.
Achondroplasie (La Mendola) 696.
Adhäsionen, periton. (Hirsch) 621.
Akromegalie: Rö.-Diagn. und -Ther. (Käding) 678 V. B.
Aktinomykose, Rö.-Ther. (Pförringer) (672).
Aktinomyzes, Rö.-Sensibilität (Kleesattel) 708.
Akustikustumoren, Diagn. (Mayer) 633f.
Allgemeinwirkung der Rö.-Str. (Vogt) 711.
Alopezie, Rö.-Ther. (Klein) 464 V. B.
Amenorrhoe, Rö.-Ther. (Fornero, Recasens) 505.
Amerika s. Nordamerika.
Amöben, Ra.-Wirkung (Petschenko) 500.
Antikathode: Material, Kühlung (Coolidge u. Moore) 474.
Aorta im Rö.-Bild (Denneke) 162.
Aorta descend., Rö.-Unters. (Hitzenberger u. Elias) 162.
Aortenaneurysma, Rö.-Diagn. (Samuel) 495.
Aortenaneurysma, Rückenmarkskompression (Graf) 152.
Aortenlues (Hubert) 495; (Spengler) 704.
Aortenstenose (Gerhartz) 495.
Appendix (Rendich) 492; (Rappoport) 159; bei Tieren (Hirsch) 603f.
Appendizitis, chron., Rö.-Diagn. (Kuttner) 491.
Arndt-Schulzsches Gesetz (Lieber) 599.
Arthritis deformans (Axhausen) 480; (Ewald) 482; (Carter) 151.
— nach traumat. Hüftgelenkslux. (Bonn) 480.
— bei angeb. Hüftlux. (Engel) 482.
— Hüfte (Holitsch) 141 V. B.; Ellbogen (Panner) 696; Schulter (Lang) 695.
— d. Rippenquerfortsatzgelenke Polgár) 243f.
— und Druckusuren (W. Müller) 486.
— u. Morbus Poncet (Peiper) 486.
Arthritis, „endogene" (Neumann u. Landé) 486.
Arthritis gonorrh. (Borak) 150.
Askariden im Röntgenbild (Fritz) 650; (Schinz) 160.
Asthenie (v. Dehn) 700.
Asthma bronch. und Rö. (Kümmell) 145 K. B.; (Hajós) 166; (Marum) 180.
Atombau (Hahn) 146; (Rutherford, Sommerfeld, Stock) 147.
Atresien d. äuß. Gehörgangs (Mayer) 627f.
Aufladevorrichtung (Brenzinger) 688.
Aufnahmerichtung, Erkennung aus der Platte (Lossen) 648f.
Aufnahmetechnik: Zähne (Lurie) 477; Schläfenbein (E. G. Mayer) 39f.; Felsenbein (Heilbron) 474; Schlüsselbein (Markó) 442; Gibbus (Breitländer) 448f.; Nieren (Pokorny) 53; Teleaufn. d. Fußes (Hickey) 475; Keilbein- u. Kieferhöhle (Knox) 475; Thorax (Sampson) 476. — Femurtorsionswinkel (Schultz) 476. — Schultergelenk (Buxton u. Knox) 477. — s. Pneumoradiographie, Pneumoperitoneum, Prostata, Plattfuß, Niere, Sella turcica, Fußwurzel, Frontalaufnahmen; Symphyse, Hornhaut, Gallenblase, Leber, Kieferhöhle, Gelenke, Lungen, Hüftgelenk.
Aufnahmetechnik mit harten Strahlen (Weber) 585f.
Auge, Schädigung durch Rö. (Jacoby) 167.
— Aufnahmetechnik s. Hornhaut.
Augenkrankh., Rö. bei (Hensen u. Schäfer) 508. — Lichtther. (Passow) 500. — Strahlenther. bei Tb. (Wassing) 511.
Autokondensation (Knight) 719.

Bakterien, Lichtwirkung auf (Passow) 500.
Bariumpräparate (Wittkowsky) 6; amtl. Bekanntmachung 725.
Basedowstruma, Pulsation der A. pulm. (Borak) 137 V. B.
Bauchorgane, Verschieblichkeit (Hasselwander) 691.
Becksche Paste, Vergiftung mit (Westman) 690.
Becken, dyspygisches (Janssen) 483.
Beckenfraktur (Cyriax) 489.
Beckenmessung, röntg. (Arshangelski) 469 V. B.
Bestrahlung, einzeitig oder fraktioniert? (Alberti u. Politzer) 61f.
Bestrahlungskästen (Voltz) 459 K. B.; Technik mit unbeweglichen (Becht) 377f.
Bestrahlungsstuhl (Heuser) 182.
Bilharziosis (Lotsy) 546 f.
Biologische Wirkung d. Rö.-Str. s. Röntgenstrahlenwirkung.
Blase, Pneumoradiogr. (Rosenstein, Suter) 476.
Blasendivertikel (Coleschi) 490; (Weiß) 141 V. B.
Blasenkrebs, Ra.-Ther. (Waters) 182; Rö.-Ther. (Heuser) 179.
Blende s. Buckyblende, Spiralblende.

Digitized by Google

Blutbild nach Rö. (Beck) 164; (Matoni) 500.
— nach Rö. u. Ra. (Brüllowa) 164.
— nach Milzreizbestr. (Dazzi) 707.
— beim Rö.-Personal (Amundsen) 706.
Blutdruck nach Rö. (Schroeder) 710.
Blutfarbstoff (H. Fischer) 707.
Blutgefäße, periphere im Rö.-Bild (Buch v. S. Hirsch) 669.
Blutgerinnung nach Rö. (Hofmann) 166; (v. Linhardt) 168; nach Rö., Ra. (Kotschnewa) 168.
Blutgruppen u. bösartige Tumoren (Pfahler) 709.
Blutkatalase u. Rö. (Magat u. Rother) 499.
Blutkörperchensenkungsgeschwindigkeit (Delhougue, Krömeke) 460—462 V. B.
Blutregeneration durch Ultraviolettlicht (Levy) 708.
Blutserum nach Rö. (Jaller) 167.
Boecksches Lupoid, Knochen bei Fleischner) 193f.
Bohnenversuche (Czepa) 65f.; (Martius) 361 f.
Bolus alba, Klumpenbildung (Oldag) 149.
Brachyphalangie (Knote) 436f.
Bromsilberschicht u. Rö.-Str. (Liesegang) 672.
Bronchialbaumfüllung (Dessecker) 157.
Bronchialdrüsen-Tb. (Nobel) 494; kindl. (Klare) (161); Rö.-Ther. der kindl. (Wieland) 511.
Bronchialkarzinome (de la Camp) 701.
Bronchialtuberkulose (Hotz) 161.
Bronchiektasien (Reich) (161).
Bronchostenose (Nobel) 494.
Buckyblende (Weber) 590; (Piccaluga) 147.
Bunsen-Roscoesches Gesetz (Schleußner u. Kaempfert) 594.

Callus s. Frakturkallus.
Canalis opticus, exakte radiograph. Darstellung (Goalwin) 218f.
Cholesteatom, Rö.-Diagn. (E. G. Mayer) 48.
Cholin, Wirkung auf Magendarm (Spatz u. Wiechmann) 692.
Chondrodystrophie (Lawin) 152; am Kniegelenk (Budde) 150.
Chondrome (Kienböck) 527 f. — multiple d. Rippen (Nigst) 486.
Chondrosarkom d. Kalkan. (Friebel) 151.
Colitis membr. nach Rö.-Bestr. (Meyer) 500; — s. Kolitis.
Coolidgeröhren (Belot) 146; Expositionszeit (Weber) 592; quant. Abweichungen (Makkee) 690. — s. Glühkathodenröhren.
Coolidgeröhrenbetrieb, Notwendigkeit e. Heizstromamperemeters (Spiegler) 342.
Coolidge-Therapierohr, vergleichende Messungen beim Betrieb am Induktor u. Transformator (Spiegler u. Rosner) 341 f.; (Fritz) 656 f.
Cornea v. Salamanderlarven, Bestrahlung (Alberti u. Politzer) 59 f. — s. Hornhaut.
Coxa vara (Braeunig) 150; (Rhode) 155; (Drehmann) 481; (Heidrich) 483; (Ludloff) 485; (Spitzy) 488; duplex: (Liautard) 152.
Coxitis luetica (Heiner) 483.
Coxitis tuberc. mit Spontanlux. (Münch) 489.

Darmdiagnostik (Rendich) 492.
Darmspasmen (Hirsch) 618.
Darmtuberkulose (Hirsch) 623.
Daumen s. Kolbendaumen.
Daumenstrecksehne, Abriß (Odermatt) 156.
Deutschländersche nichttraumatische Metatarsal-Kallusbildung (Deutschländer) 481; (Koch) 484.
Diathermie, Anwendungsgebiet (Breuer) 182; in d. Zahnheilk. (Heppe) 182; Verbrennungen (Lindemann) 183; Koagulation b. Strikturen (Bordier) 182; Apparatverbesserung (Lewin) 183; bei kindl. Pneumonie (Lacey) 719; Hautwiderstand (Kowarschik) 512; endourethrale u. endovaginale (Roucayrol) 513; Allgemein-D. (Schott u. Schlumm) 513.
Diathermie + Rö. (Kraus) 180.
Divertikel s. Gastroenterostomie, Ösophagus, Magen usw.
Doppelfokusröhre (Thaller) 443 f.
Doppelniere (Beeler und Mertz) 699.
Doppelplattenverfahren, nachträgliches (Mannl) 124 f.
Doramad (Feilchenfeld) 716.
Dosierung (Duane) 172; (Failla u. Quinsby) 173; (Solomon) 176; (Altmann) 309 f. — einseitige od. Teildosen? (Alberti u. Politzer) 61; praktische (Holzknecht) 671. — s. Felderwähler, Ionimeter, Tiefendosis.
Dosimetrie (Holthusen, Küstner) 503; (Fürstenau) (671).
Dosisverteilung bei gyn. Rö.-Ther. (Westman) 713.
Dünndarm, primäres Sarkom (Haudek) 138 V. B. — des Säuglings (Adam) 477; Schleimhautbewegungen (Milani) 692.
Duodenaldivertikel (Haudek) (157); (Krause) 462 V. B.
Duodenalgeschwür, Rö.-Diagn. (Nölke) 465 V. B.; (Diamond) 490; (Beck, Czepa) 699; perfor. (Eisele) 157.
Duodenalstenose (Melchior) 491.
Duodenum, Rö.-Diagn. (Stühmer) 160; Kontur nach Schlauchfüllung (Buckstein) 490; Peristaltik (Kaestle) (672); Serienbilder (Gunsett) 157 — und Gallenblase (David) 490.
Durchleuchtung; Schutz gegen tb. Ansteckung (Nádor-Nikitits) 667.
Durchleuchtungsschirm (Stein) (672).
Dysmenorrhoe, Rö.-Ther. (Recasens) 505.

Ebsteinscher (r. Herz-Zwerchfell-) Winkel (Moog) 84 f.
Echinokokkus d. Beckens (Desplas u. a.) 481; (Kienböck) 484; d. Leber (Guarini) 700; d. Bauchhöhle (Nemenoff) 491.
Einheitsmahlzeit (Lapella) 158.
Einstellung s. Zentralstrahlgoniometer.
Einstellungsgerät (Fürst) 712.
Ekzem, Rö.-Indikation (Fuhs) 176; (Guarini) 504.
Elektrischer Strom, Knochen bei Verletzung durch (Palugyay) 568 f.
Elektrizitätstheorie (Rutherford) 147.
Elektronenabschleuderung (Lieber) 601.
Elektronenröhren, schädliche Ausstrahlungen (Axmann) 497.
Elektroskop s. Aufladevorrichtung.
Elektrotherapie (Laqueur) (672).
Elektrovibrator (Maragliano) 148.
Ellbogen, Arthrit. def. (Panner) 696.
Ellbogengelenkentzündung (Hustead) (152).
Encephalitis lethargica, Rö.-Ther. (Podestà) 181; (D'Armann) 506.
Enchondrome (Businco) 151.
Endoskop s. Röntgenendoskop.
Enterospasmus (Körte) 157.
Entwicklungshemmung usw. durch Rö.-Str. (Czepa) 65 f.
Entzündung u. Rö.-Str. (Heidenhain u. Fried) 498; (Schück) 501; (Hodges) 508.
Enzephalographie (Jüngling) 143 K. B.; (Nonne) 690; b. Säugling (Knoepfelmacher) 152.
Epikondylitis, Rö.-Ther. (Richarz) 460 V. B.
Epilation s. Mykosen.
Epilationsdosis (Belot usw.) 712.
Epilepsie, Rö.-Ther. (Fraenkel) 715.
Epiphysengefäße (Nußbaum) 154.
Epiphysenkerne s. Skorbut.

Digitized by Google

Erythemdosimeter (Keller) 712, 713.
Exostosen (Kienböck) 527 f. — als Ursache v. Genu varum (Mau) 485. — multiple kartilag. (Businco) 150; (Jomini) 152; (Krotkina) 484.
Expositionszeiten (Weber) 590.

Favus s. Mykosen.
Favus, Ausrottung durch Rö. (Altmann, Camplani, Nerpina) 504.
Felderwähler (Altmann) 314. — zu Körperdurchschnitten (Atlas v. Holfelder) 456.
Femur, Torsionswinkel (Schultz) 476.
Femurdefekt, kongenital (Berg) 480.
Fernfilterung (Harvey) 712.
Filmfehler (Åkerlund) 688.
Filmtrockner (Doub) 689.
Filterkontrollvorrichtung (Markó) 442.
Filterschutz gegen diagnost. Rö.-Verbrenng. (Küstner) 329 f.
Filterung, gemischte (Keith) 712; Fernfilterung (Harvey) 712.
Forense Fragen (Flaskamp) 641 f.; (Lossen) 648 f.; (Bukky) (672). — s. Haftung.
Fossilien, Rö.-Unters. (Snure) 488.
Frakturbehandlung, operative (König) 143 K. B.
Frakturen d. Schläfenbeins (E. G. Mayer) 47.
Frakturkallus (Rohde u. a.) 143 K. B.
Frauenkrankheiten, Strahlenth. (Gal) 715.
Fremdkörper (Schinz) 476; d. Lunge (Manjes) 693. — s. Steckschuß, Nadelextraktion, Röntgenoperation.
Fremdkörperbestimmung (Meisel) 142 K. B.
Fremdkörperpneumonien, kindl. (Wimberger) 479.
Frontalaufnahmen v. Schulter, Hüfte (Behn) 123.
Furunkel, Rö.-Ther. (Hodges) 508.
Fuß, rechter oder linker? (Lossen) 648 f.
Fußwurzelaufnahmen, Technik (Schütze) 121.

Gärungsdyspepsie (Lampé) 157.
Gallenblase, Rö.-Technik und -Diagn. (Knox) 692; (Lignac u. Devois) 692.
Gallenblase und Gallensteine (Buch v. Haenisch) 458; — u. Duodenum (David) 490.
Gallensteine (Lotsy) 554; seltene Befunde (Sessa) 693.
Gastroduodenal-Doppelsonde (Bársony u. Egan) 490.
Gastroenteroanostomose, Funktion (Béclère) 490; spontane (Lydin) 158.
Gastroenterostomie, Divertikelbildung (Käding) 680 V. B.
Gaswechsel bei Ratten-Ca. nach Rö. (Händel u. Tadenuma) 166.
Gefäßdarstellung in vivo (Regnier) 467 V. B.; Buch v. Hirsch 669.
Gehirn, verkalkte Conglomerattuberkeln im (Kingreen) 55.
Gehörgang, Atresien d. äußeren (Mayer) 627 f.; — und Exostosen (Mayer) 51 f.
Geisteskranke, Magendarmunters. bei (Standford) 492.
Gelenkdarstellung mit Jodkali (Borak) 682 V. B.
Gelenkerkrankungen, chron. (Buchkapitel v. Munk) 131; 153; Diff.-Diagn. (Freund) 482.
Gelenkernährung (Nußbaum) 154.
Gelenkkörper, freie (Axhausen) 479. — s. Osteochondritis.
Gelenklues (Schlesinger) 492; (Eisler) 482; Hüftglk. (Heiner) 483.
Gelenkmißbildungen, multiple (Hackenbroch) 483.
Gelenkmäuse, traum. Entstehung (A. Schmidt) 487.
Gelenkoberfläche, Veränderungen bei Infekt. (Phemister) 697.
Gelenkrheumatismus, primärchron. (Schober) 155.
Gelenktuberkulose (Königswieser) 484; (Simon) 488; (Oehlekker) 455, Buch, 512; Rö.-Ther. (Petersen u. Hellmann) 509; kombiniert (Stettner) 181; Höhensonne (Kuh) 132 u. 133 V. B.
Genital-Tb., Rö.-Ther. der weibl. (Uter) 506.
Genu varum bei Exostose (Mau) 485.
Geschwülste, oberfl. maligne, Strahlenther. (Stevens) 511.
Geschwulstforschung (Simon) 163.
Gewebefärbung nach Rö. (Holtermann) 499.
Gicht (Munk) 153.
Glaukom nach Rö. (Peter) 500.
Gleichspannungsapparate, neue (Baumeister) 675 V. B.
Glühkathodenröhre, Aufnahmetechnik mit (Schempp) 356f.
Gonorrhoe, Aufflammen bei Ca.-Bestrahlung (Schreiner und Kreß) 710. — Portio-Lichtbestr. (Oelze) 513; Rö.-Ther. bei Komplikationen (Habermann) 464 V. B., 508.
Gravidität u. Rö. (Schiller) 505; falsche Zwillingsdiagnose (Werner) 160.
„Grenzen des Normalen" v. Köhler 669.
Gynäkologische Rö.-Ther. (Heimann) 715.

Hackenfuß (Schultz) 487.
Haftung d. Arztes (Schweizer) 501.
Hallux valgus (Herzberg) 483; (Saxl, Schede) 487.
Hallux varus (Spisic) 488.
Halsrippen (v. Lippmann) (152); (Polgár) 141 V. B.
Halssarkom, großes, Rö. (Großmann) 508.
Harte Strahlen, Aufnahmen mit (Weber) 585 f.
Haut, Lichtdurchlässigkeit (Bernhard) 164; Lichtwirkung auf (Keller) 167; Schmerzempfindlichkeit unter Ultraviolettwirkung (v. Malmström) 708.
Hautepitheliome, Rö.-Ther. (Golay) 504; Rö. + Ionophorese (Guarini) 174.
Hautkrebs, Prophylaxe (Du Bois) 163.
Hautkrebs, Rö.-Ther. (Schoenhof) 714; Prophylaxe (Du Bois) 163.
Hautkrankheiten s. Röntgentherapie.
Hedonaleinschläferung b. Kind (Sondermann) 510.
Heißluftapp., elektr. (Gotthardt) (672).
Heizstromamperemeter bei Coolidgeröhrenbetrieb (Spiegler) 342.
Heliotherapie b. Ca. (Becker) 512.
Herz, Dreiecksform, schlaffes Herz u. a. (Moog) 83 f. — Einfluß d. Rückfallfiebers (Luther) 495. — Mühlengeräusch (Stahl u. Entzian) 496. — in d. ersten Lebenszeit (Vogt) 75 f. — Kammerflattern (Donath u. Kauf) 495. — Rö.-Bild bei Lungen-Tb. (Kirschmann) 495. — Rö.-Diagn. (Levi) 495. — s. Panzerherz.
Herzbestrahlung, Wirkung direkter (Gordon usw.) 498.
Herzbewegung, Studie an Herzsteckschuß (v. Zezschwitz) 478.
Herzerweiterung, Diff.-Diagn. (Perkins) 704.
Herzfehler, angeb. (Raab) 162; Lungeninfarkt bei (Kohlmann) 1 f. — s. Pulmonalstenose.
Herzfläche, Lagebeziehung des Ösoph. zur dorsalen (Gäbert) 410 f.
Herzhypertrophie, nephrogene (Kirch) 704.
Herzmessung (Hodges) 495. — s. Orthodiagraphie, Orthometer.
Herzmuskelverkalkung, röntg. Darst. intra vitam (Scholz) 421 f.; (496).
Herzrand, hinterer, im Rö.-Bild (Gäbert) 385 f.
Herzthromben, röntg. Darstellg. (Scholz) 416 f.; Herztonus (Moog) 83 f.; Herzverdrängung (Kalcher) 21; bei Zwerchfellhochstand (Gerstl) 132 V. B.; (Kistler) 162.
Hiluspleuritis (Aimard) 493.
Hilustuberkulose (Wallgreen) 162.

Digitized by Google

Hirnanhang, Rö.-Ther., d. Tumoren (Jugenburg) 180.
Hirntumoren, Nachbestrahlung (Mattauschek) 181; s. Enzephalogr.
Hodenentwicklung, Störung durch Rö. (Schinz u. Slotopolsky) 501.
Hodentuberkulose, Epitheliomentwicklung nach Rö. (Ullmann) 502.
Hodgkinsche Kr., auf Beckenknochen übergreifend, Rö.-Diagn. u. -Ther. (Pfahler) 491. — s. Lymphogranulom.
Höhensonne bei Kinderkrankh. (Buch v. Birk u. Schall) 453; in Leysin (Kuh) 132 u. 133 V. B. — s. Quarzlampe, Heliotherapie.
Hohlfuß (Gaugele) 695; (Hakkenbroch) (695).
Homogenbestrahlung (Rahm) 175.
Homogenität (Altmann) 310.
Hornhaut, Darstellung (Cords u. Drügg) 146; (Vogt) 149.
Hüftgelenk, Umbauprozesse im jugendl. (W. Müller) 696; Frontalaufnahmen (Behn) 123; Arthrit. def. (Holitsch) 141 V. B.; Pseudokoxalgie (Whorlow) 698; Osteomyelitis (Portwich) 697.
Hüftgelenkslux., Rö.-Diagn. der kongen. (Albanese) 489.
— Weichteileinklemmung (Bragard u. Walter) 489.
— angeb. (Engelmann) 489; (Engel) 482.
— u. Osteochondritis (Spitzy) 488.
Hüftluxation, Schicksal d. nicht reponierten; Spätluxationen (Haß) 687 K. B.
— Erwachsener (Fränkel) 688 K. B.
— Spontanheilung angeborner (Kopits) 688 K. B.
Huppert-Kahlersche Kr. (Jaksch-Wartenhorst) 683 V. B.
Hydronephrose (Nichols) 159; (Demel) 156.
Hydropneumothorax (Borgherini) 701.
Hyperthyreoidismus, Rö. (Dunham u. Skarlem) 507.
Hypopharynxdivertikel (Rowden) 487.
Hypophysenbestrahlung bei klimakt. Stör. (Borak) 176, 505, 714.
Hypophysentumor, Rö.-Diagn. (Naegeli) 462 V. B.; (Mckenzie) 152; (Mayer) 633 f.
Hypothesen (Heidenhain) 499; (Thedering) (706).
Ileumperistaltik (Lappena) 700.

Immunisierende Wirkung d. Rö.-Bestrahlung auf Ca. (Kok) 708.
Impfkarzinom (Kok) 708; (Murphy) 709.
Induktor, Coolidge-Therapierohr am (Spiegler u. Rosner) 341 f.
Infektionen, Rö.-Ther. bei (Witherbee) 512. — s. Entzündung, Furunkel.
Intensität und Spannung (Crowther) 474.
Intensitätstabellen (Altmann) 314.
Intensitätsverteilung (Holfelder usw.) 174.
Intensivbestrahlungskammer f. Höhensonnen (Picard) 183.
Intensiv-Tiefentherapie, Physik u. Biologie (Feldmann) (496).
Interlobärschatten (Schiffer) 281 f., 141 V. B.
Intermittierende Rö.-Strahlung, Wirkung auf photogr. Platte (Schleußner u. Kaempfert) 593 f.
Intervall s. Dosis.
Intestinal-Ca., Rö. (Zaccaria) 512.
Introzid (Jod-Zer-Verbindung) (Lewin) 705.
Intussuszeption (Hirsch) 622.
Ionimeter (Heß) 345 f.
Ionisation der bestrahlten Gewebe (Dessauer) 320 f.
Ionisationsmessung (Duane) 172; (Clark) 502; (Dognon) 503; (Grebe) 676 V. B.; (Weatherwax) 690.
Ionophorese, zur Rö.-Bestr. (Guarini) 174.
Iontoquantimeter (Solomon) 713; Eichung mit Radium (Glasser) 343; Ergebnisse (Nadaud) 175; Messungen mit (Belot usw.) 712; (Mackee) 713.
Iriszyste, Rückbild. c. traumat. nach Rö. (Handmann) 508.
Isodosenkurven (Altmann) 317.

Jejunum (Baastrup) 699; Ulc. pept. (Ström) 701.
Jodipin (Hirsch) 669.
Jodkali in Gelenke (Borak u. Goldhamer) 682 V. B. — s. Kieferhöhle.
Jodspeicherung in Geschwülsten (Lewin) 705.
Jupiterlampe (Stein) 690.

Kalkaneodynie, Rö.-Ther. (Richarz) 460 V. B.
Kalkaneus, pathol. Proc. trochlearis (Budde) 481.
Kalkherde im Gehirn (Tuberkel) (Kingreen) 55.
Kallus, Spaltbildung im (Unrau) 488.
Kallusbildung (Willich) 490. — s. Fraktur.
Kankroid, Bestrahlungsindikationen (Hintze) 674 V. B.
Kapillarmikroskopie des Rö.-Erythems (David u. Gabriel) 165, 498.
Karbunkel, Rö.-Ther. (Hodges) 508.
Kardiadivertikel (Jonas) 468
Kardiospasmus (Drügg) 12 f.
Karpalknochen, angeb. Mißbildungen (W. Müller) 486. — s. Navikulare, Lunatum.
Karzinom, experiment. (Schor) 163. — s. Krebs.
Karzinombestrahlung (Altmann) 312 f. — biolog. Versuche (Kok) 499.
Karzinommäuse (Kok) 708; (Murphy) 709.
Karzinomulkus d. Wange (G. Schwarz) 510.
Kassette (Gabriel) (146).
Kastration, fraktionierte bei menstr. Psychose (Ewald) 177. — s. Sterilisation.
Kehlkopf-Ca., Rö.-Ther. (Contard u. Hautant) 507.
Kehlkopfpapillom, Rö.-Ther. (Reinking) 718.
Kehlkopftuberkulose, Rö.-Ther. (Debicki) 716; (Buch v. Bacmeister u. Rickmann) 454. — Quarzlampe (Ostermann) (720).
Keilbeinhöhle (Knox) 475.
Keimschädigung durch Rö. (Drießen) 165. — s. Nachkommenschaft.
Keloide, Rö.-Ther. (Hazen) 714.
Keratitis interstit., Rö. (De Courcy u. Mather) 507.
Keuchhusten, Rö. (Leonard) 509.
Kieferanomalien (Cieszyński) 146.
Kieferhöhle, Darstellung (Knox) 475,689; Jodkalifüllung (Brunetti) 689; Diagn. (Weiß) 139 V. B.
Klimakter. Störungen, Hypophysenbestr. (Borak) 505.
Kinderkrankheiten, Strahlenther. bei (Buch v. Birk u. Schall) 453. — s. Lunge, Hilusdrüsen usw.
Klimakterische Störungen, Rö.-Ther. (Borak) 714.
Kniegelenk, Kapselosteome (Kienböck) 527 f. — s. Patella.
Knochen, Längenwachstum der (Kohlrausch) 484.
Knochenatrophie (Herfarth) (483); (Pommer) (486); (Schultze) 488; bei Tb. (Hilgenreiner) 134 V. B.; nach Starkstromverletzung (Palugyay) 568 f.
Knochenbildung aus Bindegewebe (Rhode) 487.
Knochenbrüchigkeit, neben blauen Skleren u. Schwerhörigkeit (Blencke) 480.
Knochendystrophie bei Variola (Cathcart) 481.
Knochenerkrankung, sog. sympathische (Martin) 485.
Knochenkarzinose (B. Müller) 485. — s. Knochenmetastasen.
Knochenkerne bei Rachitis (Plaut) 563 f.
Knochenmalazien, umschriebene (Graetz) 483.

Digitized by Google

Knochenmark, Rö.-Wirkung auf (Conte, Falconer usw.) 498.
Knochensarkom, Rö.-Ther. (Palmer) 718.
Knochentuberkulose (Fleischner) 193 f.; (Buch v. Oehlekker) 455; Rö.-Ther. (Desplats) 716.
Knochenveränderungen, segmentale neben Hautveränd. (Kraft) 466 V. B. — bei Starkstromverletzung (Palugyay) 568 f.
Knochenhämatome bei Rachitis (Lang) (695).
Knochenmetastasen bei Ca. des Verdauungsrohres (Jenkinson) 484.
Knochenregeneration, Metaplasie (Rhode) 155; nach Tumorbestrahlung (Anderson) 497.
Knochensarkom s. Osteoid-Sa.
Knochentuberkulose, Diagn. (Königswieser) 484; (Simon) 488; Ther.: (Oehlecker) 512; Rö.-Ther. (Petersen u. Hellmann) 509; kombin. Rö.-Ther. (Stettner) 181.
Knochentumoren (Kapelusch) (484); gutartige (Jaitner) 483; multiple (Aßmann) 150.
Knochenwachstumsstörungen, jugendl. (Caan) 693, (694); bei Mongolismus (Lauche) 484; mechanisch bedingte (Maaß) 485. — s. Wachstum.
Knochenzysten (Metzler) 696; d. Hüftgelenksknochen (Bloodgood) 480; (Martin-Du Pan) 485. — s. Ostit. fibr.
Knorpel, Rö.-Wirkung auf (Hintze) 499.
Kochsalzstoffwechsel (Krömeke) 461 V. B.
Köhlersche Metatarsalerkrankung (Mayer) 153; (Axhausen) 479, 480; (Bragard) 480; (Caan) 481, 693, (694); (Fischer) 482.
Köhlersche Navikulareerkr. (Lecène) 484, 695; (Stulz und Brandner) (488).
Körperdurchschnitte f. Rö.-Tiefenther. (Atlas v. Holfelder) 456.
Kohle, Eigenstrahlung der (Lukirsky) 475.
Kohlenbogenlampe (Moldenschard) 512; (Stein) 690.
Kolbendaumen (Knote) 436 f.; (Hoffmann) 483.
Kolitis (Hirsch) 623. — nach Rö.-Bestr. (Glaser) 166. — s. Colitis.
Kolloide (Lieber) 601.
Kolon, Studien über das (Mills und Poper) 700; bei Tieren (Hirsch) 603 f.; Hemmungsmißbildung (Käding) 679 V. B.
Kolonerkrankungen, Fehldiagn. (Stewart) 160.
Kolon-Ca. (Hirsch) 624.
Kondensatorbett (Bordier) 182.
Kontrakturen, symmetr. (Schulz) 488. — s. Zehen.
Kontrastflüssigkeit in Gefäße (Volkmann, Schüch) 144 K. B.; 690; (Buch v. Hirsch) 669.
Kontrast im Röntgenbild (Weber) 587 f.
Kontrastmittel s. Jodkali in Gelenke, Kieferhöhle (JK), Barium, Bolus, Lipiodol, Röntyum, Strontium, Sonde, Wismut.
Kostomediastinale Schwarte (Brieger) 28 f.
Koxitis, kindl. n. Pneumonie (Saxl) 487.
Koxitische Anfälle bei Azetonämie (Engel) 151.
Krebs, Ursache, Prophylaxe (Caterina) 496.
— Tiefenbestrahlung bei (Declairfait) 496; (Herly) 496.
— Bestrahlung (d'Halluin) 496; (Nemenoff) 497; (Strauß) (497).
— Entstehung, Heilbark. (Opitz) 497. — s. Mäusekrebs.
Krebsbehandlung (Strauß) (163); vom chir. Standpunkt (Beck) 162; chir. od. radiol.? (Sommer) (672); Rö. + Zucker (Nogier) 175; Problem (Ullmann) 502.
Krebsproblem (Knox) 167; Stand des (Spinelli) 497.
Krebsstatistik, Schweizer (Renaud) 163.
Krebstherapie, exp. biolog. Vorstudien zur (Alberti u. Politzer) 56 f.
Kreuzbandverletzung (Vulliet) 156.
Kreuzschmerzen s. Lumbosakral.
Kristallgitter (Ewald) 689.
Kropf b. Säugling (Feer) 162. — s. Basedow, Trachea.
Kyphose, tuberkulöse (Waldenström) 488.

Labyrinth (Mayer) 627 f., 633 f.
Labyrinthitis ossif. (Nager und Schlitter) 154.
Leber, Rö.-Unters. (Buch v. Haenisch) 458; Verkalkung d. Unterfläche (Masselot usw.) 479.
Leberechinokokken (Partsch) 159.
Leberschädigung (Case u. Warthin) 707.
Lendenwirbel, Querfortsatzfrakt. (E. Schinz) 156.
Lendenwirbel, sakral. 5. (Schüller) 487. — s. Lumbosakr. Erkr.
Leuchtmarken (Holzknecht und Jahoda) (672).
Leukämie, Rö.-Ther. (Szilárd) 502; (Wodtke) 512; Schrimes) 718; Thorium X (Feilchenfeld) 716; Rö. u. Atophan. (Joël) 509.
Leukämiebehandlung (Sternberg u. v. Gönczy) 511.
Leukozyten u. Rö. (Neumann) 709; des Frosches nach Rö. (Cavallasca) 165.
Lichtbestrahlung, physikalische Grundl. (Bleibaum) 719.
Lichtdosierung, Dosimeter (Keller) 167, 712, 713.
Lichtdurchlässigkeit der Haut (Bernhard) 164.
Ligamentum rotundum, verknöchert (Calzavara) 149.
Lipiodol zur Höhendiagnose d. Rückenmarks (Bianchini) 473; (Herrmann) 684 V. B.; (Denk) 689. — in Trachea u. Bronchien (Danielsson) 691.
Lippenkrebs (Ra.-Ther.) 717.
Lithopädion (Montanari) 479.
Lues congen., Säugling (Fischl) 683 V. B.
Luftembolie b. Pleurapunktion (Hochstetter) 493.
Luftionisation (Grebe) 676 V. B.
Luftröhre, Rö.-Unters. (Sgalitzer u. Stöhr) 247 f.
Lumbosakrale Erkrankungen (Cola) 477; (Borman) 480; (Casolo) 481; (Lupo) 485; (Schüller) 487; (Doub) 695; (Magnuson, Martius) 696.
Lunatum-Malazie (Dudan) 151; (Hering) 152.
Lunatum-Nekrose („nicht Malazie"!) (Axhausen) 479, 480.
Lungen, Miliartuberkulose (Blaine, Blum) 493; bestrahlt. kindl. Miliar-Tb. (Rach) 181. — Ringschatten (Möller u. Permin) 703; Trichinen (Blaine) 493; Siderosis (Hoke) 131 V. B.; Fremdkörper (Nobel) 494; Fremdk.-Atelektase (Manjes) 693. — s. Pleuritis, Fremdkörperpneumonie.
Lungenabszeß bei Influenza (Dorendorf) 702.
Lungenanthrakose (Küchemann) 23 f.
Lungenaufnahmen, Technik (Hammer) (671).
Lungenechinokokkus, Diff.-Diagnose mit Infarkt (Kohlmann) 7—9.
Lungenerkrankungen, Rö.-Diagnose (Chaoul) 143 K. B.; (Brauer) 473 V. B. — nicht tuberkulöse im Rö.-Bild (Buch v. Cohn) 668.
Lungeninfarkt, Klinik u. Rö.-Diagn. (Kohlmann) 1 f.; Diff.-Diagn. zu Echinokokk., Tumor usw. 7.
Lungenkaverne, kindl. (Fritz Müller) 161; bronchiekt. kindl. (Ylppö) 494; Diagn. u. Progn. (Grau) 493.
Lungenkollaps, massiver (Ritvo) 494; (Holmes) 703.
Lungenlappen, Infiltr. eines abnormen (Ettig) 493.
Lungenlues, Diff.-Diagnose (Küchemann) 25.
Lungenmetastasen (Blum) 493; Rö.-Ther. (Evans u. Leucutia) 178.
Lungenröntgenologie, physikalische Erwägungen (v. Dehn u. Weinschenk) 438 f.
Lungensarkom (Piergrossi) 703.
Lungenspitzen, Aufhellung der (Bianchi) 148; Krankheitsvor-

Digitized by Google

täuschung durch Arthr. def. (Polgár) 243 f.
Lungenspitzen-Tb., Diagnose, Progn. (Romberg u. Kerber) 494.
Lungentuberkulose, Frühdiagn. (Curschmann) 702; (Hoke) 703; d. Säuglinge (Moll) 493; (Epstein) 702.
— Prognose (Haudek) (703).
— Rö.-Befundschema (Herrnheiser) 703.
— Fehldiagnosen bei kindl. (v. Pfaundler) 703.
— Heilung (Piergrossi) 703. — kindl. (Simon) 494; (Klare) (161). — Primärherd bei kindl. (Peiser) 494. — u. Anthrakose (Küchemann) 23 f. — u. Friedmannmittel (Engels) 161. — Primärkomplex (Spitz und Altschul) (162). — chir. Ther. (Buch v. Brunner) 131; Rö.-Ther. (Buch v. Bacmeister u. Rickmann) 454; Ultravioletthehandlung (Chapman) (719).
Lungenzeichnung, Anatomie (Garcin) 148.
Lupus pernio u. Boecks Miliarlupoid, Knochenerkrank. bei (Fleischner) 193 f.
Lupus vulgaris, Quarzlicht bei (Reyn) 720.
Luxatio obturatoria duplex (Mather) 489.
Lymphangiom, v. Netz ausgeh., Rö.-Ther. (Jerlov) 717.
Lymphosarkom, Rö.-Ther. (Cramer) 178; (Francesco) 507; (Warthin u. Case) 711.
Lymphogranulomatose, Rö.-Ther. (Freund) 179; (Schreiner) 718; u. Rö.-Diagn. (Freund) 507.

Madelungsche Deformität (Andrassy) 479.
Mäusekrebs u. Rö. (Opitz) 170.
Magen b. Geisteskranken (Standford) 492. — organ. Sanduhrmagen (Doubs) 157. — Ptose u. Ektasie (Dreifuß) 490; Radiumanwendung im M. (Menees) 713; Schleimhautfalten (Valenti) 160; (Baastrup) 691; Trichobezoar (Rovsing) 700; Ulkus-Ca. (Lax u. Révész) 141 V. B. — s. Gastroduodenalsonde, Pylorospasmus.
Magenbewegung (Oksenow) 148; (Baastrup) 691.
Magenkarzinom mit Nische (Claessen) 699; — u. Gravidität (Schmid) 160.
Magendiagnostik (Bauermeister) (671).
Magendivertikel (Emery) 491; (Åkerlund) 698; kardianahes (Fleischner) 700.
Magenfälle (Rendich) 492; Magenfunktion b. Säugling (Rogatz) 159.
Magengeschwür (Bársony) 490; (v. Friedrich, Herrnheiser) 491; (Beck, Czepa) 699; (Gregory) 700; (Masdwinkin) 158; Rö.-Ther. (Lenk) 717; Pulsionsnische bei (Zehbe) 663 f. — perforiert (Eisele) 157. — d. großen Kurvatur (Lorenz) 158; (Sommer) 492; kallöses (Fedder) 672 V. B.
Magennischen, vorgetäuschte (Baßler u. Lutz) 156; Pulsionsnische (Zehbe) 663.
Magenlues (Hausmann) 157; Magensarkom u. a. (Lydin) 158; Magenspasmen (Becchini) 699; Magentumoren, gutartige (Moore) 158.
Magensekretion, Rö.-Str.-Wirkung auf (Portis u. Ahrens) 501.
Magnet. Pasten (Maragliano) 148.
Malaria, Strahlenther. (Prusciano) 510.
Malariamilz, klinisch-radiol. Unters. (Gläßner u. Wieser 294 f.
Mammakarzinom, Ther. (Jüngling) 509; Intensivbestr. (Buch v. Wintz) 454, (Walther) 182; Rö.-Ther. (Beck) 507, Heilung (Meyer) 145 K. B.; Rö. in offene Wunde (Spinelli) 510. — Nachbestrahlung: (Hintze) 179, (Perthes, Lehmann) 180, (Linder) 509, (Rahm) 510, (Larsen) 717, (Wassink) 718. — Vorbestrahlung (Jarre) 180. — Vor- u. Nachbestr. (Neumann) 181. — Rezidivbestr. (König) 180.
Marmorknochen (Feer) 482.
Mastoiditis, Rö.-Diagn. (E. G. Mayer) 47 f.
Mediaröhre (Thaller) 443 f.
Mediastinaldrüsentuberkulose (Fleischner) 467 V. B. — Mediastinalhernie (Kalcher) 21; Mediastinalschwarten und -empyem (Brieger) 28 f.; Mediastinalteratome (Schmieden) 494; Mediastinaltumoren (Rowe) (704); scheinbare (Lenk) 682 V. B.
Mediastinum, Ganglionneurom im (Brunner) 493; Topographie (Pratje) 692.
Melanosarkom, Rö. (Owen) 509.
Mesenterialdrüsen, verkalkte (Zeitlin) 469 V. B.
Mesenterium commune (Altschul) 580 f.; 135 V. B.
Meßapparate (Spiegler) 468 V. B.
Messungen an Tiefenther.-App. (Pfahler u. Widmann) 503; spektrographische (Seemann) 503; vergleichende im Induktor u. Transformator bei Coolidgeröhrenbetrieb (Fritz) 656 f.
Meßvorrichtung f. Abstand (Pirie) 503.
Metalle als Sek.-Strahler (Liechti) 499.
Metatarsalerkrankng. s. Deutschländer, Köhler.
Metatarsalfrakturen (Runström) 698.
Metatarsalluxation (Jaroschy) 134 V. B.
Metatarsus varus (Engel) 482.
Meteorismus, Beseitigung durch Tierkohle (Pokorny) 53.
Migräne, Rö.-Ther. (Fraenkel) 715.
Milzbestrahlung (Odenthal) 462 V. B.; (Dazzi) 707; bei gyn. Blutungen (Sahler) 505; Wirkung auf Menstr. (Spiethoff) 506, auf Knochenmark (Falconer) 498. — s. Malariamilz.
Mißbildungen, multiple d. Skeletts (Engelmann) 482. — Rö.-Unters. d. Gefäße bei (Reinberg) 477. — Hand- und Ulna-Aplasie (Brandt) 555 f.
Mitosen s. Zellteilung.
Mitralfehler, Rö.-Bild (Gäbert) 410 f.
Mittelfußaufnahmen, Technik (Schütze) 121.
Möller-Barlowsche Krankheit (Wimberger) 17 f.
Müllerscher Versuch während Durchleuchtung (Sgalitzer und Stöhr) 251 f. — bei Zwerchfellhernie (Hitzenberger, Reich) 138 V. B.
Multivoltapparat, Bestr.-Techn. (Beschi) 377 f.
Mycosis fungoides (Mentschikoff) 470 V. B.
Mykosen (Favus, Trichophytie) Rö.-Ther. (Liebersohn u. a.) 472 V. B.
Myokardverkalkung s. Herz.
Myom s. Uterusmyom.
Myositis ossif. (Westman) 698; progr. multiplex (Wiesenthal) 488.
Myxödem u. Rachitis (Bernheim-Karrer) 150.

Nachbestrahlung s. Mamma, Hirntumoren, Uterus.
Nachkommenschaft, Schädigung durch Rö. (Fraenkel) 165; (Little u. Bagg) 168; (Nürnberger) 170; (Schmitt) 458 K. B., 710.
Nadelextraktion, röntgenchirurgische (Santos) 369 f.
Nageldystrophie, Rö.-Ther. (Ullmann) 504.
Nasennebenhöhlen, Rö.-Diagn. (Chantraine) 465 V. B.
Nasenrachenfibrome, Rö.-Ther. (Schempp) 718.
Navikulare-Zysten (Cordes) 151.
Nebenhöhlentumoren, Strahlenther. (Stevens) 718.
Nephrotomie, anatom. Schnittführung (Reinberg) 478.
Neugeborner, Herz u. Thymus (Vogt) 75 f.
Neuralgien, Rö.-Ther. (Matoni) 717.
Neuritis, Rö.-Ther. (Kraus) 683 V. B.
Niere: Gefäßstudien, Schnittführung (Reinberg) 478; Röntgenogr. der operativ freigelegten

Digitized by Google

(Goetze) 478, (Reschke) 479; Aufnahmen nach intravenöser BrNa-Injektion (Volkmann) 690. — s. Doppelniere.
Nierenaufnahmen, Beseitigung des Meteorismus bei (Pokorny) 53; schräge Pyelogramme (Sgalitzer und Hryntschak) 97 f.
Nierenbecken, Form u. Größe (Smyrniotis u. Kraft) 701.
Nierenstein, großer, aus reiner Harnsäure (Barclay) 478. — Diagn. (Smith) (479), (Lotsy) 554; sehr große doppelseit. (Thévenot) 149; Spontanrückbildung (Scheele) 149.
Nordamerika, Stand d. Röntgenologie in (Wirtz) 660 f.
Normalbefunde s. Neugeborner.

Oberkieferzysten (Williger) 155.
Oberschenkel, Segmentierung (Rudolf) 487.
Obstipatio spast. (Hannemann) 157.
Ösophagoskopie, Indikation (Stegemann) 149.
Ösophagus, Topogr. (Pratje) 692; Darstellung (Rendich) 492; Lagebeziehung zur dors. Herzfläche (Gäbert) 410 f.; luet. Striktur u. Dilat. (Fischer) 141 V. B. — s. Hypopharynx.
Ösophagusatonie (Puiugyay) 159.
Ösophagusbewegung (Wendel) 149.
Ösophagusdilatation, idiopath. [N. vagus!] (Fedder) 222 f., 459 V. B. — (Drügg) 12 f.
Ösophagusdivertikel (Schinz) 492; (Haudek) 556 f. — s. Hypopharynx, Kardia.
Ösophagusfremdkörper (Hacker) 478, (Haudek) 479.
Ösophaguskrebs, Lokalis. (Ledoux) 158; hochsitzend. (Lenk) 681 V. B.; Ther. (Quick) 510; Mesothor. (Wendel) 182.
Ösophagospasmus (Starck) 160.
Ösophagusstenose durch Fibrom (Zehbe) 430 f., (Haenisch) 432 f.
Ohr, Erkr. des inneren (Mayer, Sgalitzer, Alexander) 135 bis 137 V. B.
Ohrerkrankungen, Rö.-Diagn. d. Schläfenbeins (E. G. Mayer) 39 f.
Ossifikationsstörung s. Skorbut.
Orthodiagramm (Hodges) 495.
Orthodiagraphie d. Kinderherzens (Arkusski) 477.
Orthometer (Gunawardene) 474.
Os intermetatarseum (Báron) 477.
Os multangulum maj., Fraktur (Heimerzheim) 489.
Os paratrapezium (Heimerzheim) 489.
Os pisiforme, Fraktur (Jean et Solcard) 489; (Pfab) 489; Verschiebung (Mather) 155.
Os trigonum (Harttung) 48.
Os triquetrum, Fraktur (Zehnder) 156.
Osmose zur Rö.-Ther. (Nogier) 175.
Osteochondritis dissecans (Leb) (152); (Axhausen) 480; (Häuptli) 483; (Lehmann) 695; Ellb. (Panner) 696.
— deformans s. Perthessche, Köhlersche usw. Krankheit.
Osteochondrome d. Hand (Dausset u. Camino) 481.
Osteoidsarkom, histolog. Veränd. nach Rö. (Grubauer) 166.
Osteom d. Oberkiefers (Rappe) 697; d. Gelenkkapsel (Kienböck) 527 f.; d. Schädels (Camp) 694; am Sprunggelenk (Hilgenreiner) 683 V. B.
Osteomyelitis im Bereich d. Hüftgelenks (Portwich) 697; schleichende (Rosenberg) 487; — albuminosa (Goebel) (482).
Osteoperiostitis hyperplast. (Münch) (486).
Osteosklerosis. congen. (Feer) 482; kindl. (Nadolny) 154.
Ostitis deformans (Rother) 673 V. B.; (Käding) 679 V. B.; d. Schädels (Entres) 151; mit Schädeltympanie (Vogel) 155.
Ostitis fibrosa (Eppinger) 151; (Harm) 152; (Jaitner) 483; (Caan) 465 V. B.; (Käding) 679 V. B.; am Schädel (Tonndorf) 155; am Os nav. manus (Cordes) 151; Blutbild bei (Roseno) 466 V. B. — cystica (Fedder) 673 V. B. — s. auch Knochenzysten.
Ostitis tuberculosa multiplex cystoides (Fleischner) 193 f.; (Mertens) (485).
Otitis media, Rö.-Diagn. (E. G. Mayer) 47 f.
Otolaryngolog. Rö.-Bilder (Ulrich) 155.
Ovarialdosis (Gauß) 177.
Ovarialkystom, Rö.-Ther. (Lape) 505.
Ovarialtumoren, postoper. Rö. (Spinelli) 177.
Ovarialschwachbestrahlung (Marum) 466 V. B.
Oxydation d. Zellen und Rö. (Wels) 502.

Palliativ-Rö.-Dosen bei Ca. (Leddy u. Weatherwax) 503.
Panzerherz (Heimberger) 82.
Patella, axiale Aufnahmen der pathol. (Jaroschy) 484; — bipartita, eine Umbauzone (W. Müller) 486; Frakturen (Kästner) (698); Fraktur u. Bandabriß (Hertel) 489; Sarkome (Kienböck) 517 f.
Penispapillome, Rö.-Ther. (Ullmann) 504.
Perikarditis (Stahl u. Entzian) 496; — exsud. (Moog) 83 f.; beim Neugebornen (Vogt) 81; Diff.-Diagn. (Perkins) 704.
Perikolitis (Mainoldi) 491; (Schroeder) 492; (Hirsch) (623).
Periostitis tuberculosa, kindlich (Reuß) 486; nach Starkstromverletzung (Palugyay) 568 f.
Peripneumoprostata (Suter) 476.
Peritoneal-Tb., Rö.-Ther. (Uter) 506.
Periton. Adhäsionen (Hirsch) 621.
Perniones, Rö.-Ther. (Kroll) 176.
Perthessche Krankheit (Nußbaum, Reich, Perthes) 154; (Axhausen) 479, 480; (Caan) 481, 693, (694); — Behandlung der (Caan) 482; (Haß) 483; — mit endokriner Störung (Lieschied u. Sellheim) 484; (Machard) 485; neben Osteochondrit. am Knie (Blencke) 150; am sternalen Schlüsselbeinende (Friedrich) 143 K. B.
Pertussis, Rö. (Leonard) 509.
Pferdebohne s. Bohne.
Pflanzenversuche (Czepa) 65 f.
Pharyngitis, chron., Rö. (Witherbee) 511.
Photoaktivität, Wesen der (Brandeß) 352 f.
Photodynam. Wirkung (Passow) 500.
Photographische Platte, Rö.-Str.-Wirkung (Schleußner u. Kaempfert) 593 f.
Photographisches s. Bromsilber, Verstärkung.
Photometer (Weber) 587.
Photometrie (Schleußner u. Kaempfert) 596.
Physikalisches zur Lungenröntg. v. Dehn u. Weinschenk) 438 f.
Physiologie d. Darmbewegung (Hirsch) 613.
Pigment (Perthes) 709.
Pilokarpin, Wirkung auf Magen (Kalk) 148.
Plattfuß, Rö.-Diagn., Aufnahmetechnik (Pitzen) 486; Messung (Schede) 487; Skelette vom (Hohmann) 483.
Pleuraexsudate, mediastinal-interlobäre (Fleischner) 467 V. B.
Pleuraverwachsungen (Aperlo) 160.
Pleuritis (Schiffer) 141 V. B.; (Aimard) 493; dreieckige Exsudatform (Kohlmann) 10; universelle (Schiffer) 281.
Pleuritis costomediastinalis post. (Laufer) 685 V. B.; — mediastinalis (Czepa) 139 V. B.; (Polak) 704; mediast. post. (Brieger) 28 f.; (Ettig) 493; mediastino-interlob. (Fleischner) 702, 703.
Pneumonie, käsige (Sante) 161; kindliche, Diathermie (Lacey) 719.
Pneumonokoniose (Green) 493; d. Bergarbeiter (Patschowski) 161.

Digitized by Google

Pneumoperitoneum (Nemenoff) 491; (Goetze in Groedels Lehrbuch) 457; in d. Chir. (Buch v. Partsch) 453; in d. Gyn. (Dyroff) 474; (Buch v. Wintz u. Dyroff) 672; — akute Pyonephrose im (Burg) 658 f.
Pneumoradiographie d. Nierenlagers (Ritter u. Allemann) 159; d. Blase (Rosenstein) 476; d. Urethra, Prostata (Suter) 476.
Pneumothorax (Borgherini) 701; diagnostischer (Cäsar) 161; (Kohlmann) 241; lokalis. (Möller u. Permin) 703; spontaner bei Poliomyelit. (Bantz) 161; subphren., Diff.-Diagn. (Kohlmann) 240.
Poliomyelitis, Rö.-Ther. (Jaulin u. Limouzi) 508.
Polydaktylie (Engelmann) 482; (Grote) 483.
Poncetsche Krankheit (Peiper) 486.
Porphyrine (H. Fischer) 707; sensibilis. Wirkung (Shibuya) 713.
Probeexzisionen, Gefahr der (Palugyay) 468 V. B.; (d'Halluin) 496; (Palugyay) 681 V. B.
Proc. styl., zu langer macht Schluckbeschwerden (Schenke) 155.
Prostata, Darstellung durch Luftumspritzung (Suter) 476.
Prostata-Hypertrophie (Gregorio, Guilbert) 179.
Prostatakarzinome, Rö.-Ther. (Heuser) 179.
Prostatitis, chron., Elektrother. (Chapman) 719.
Pruritus vulvae, Rö.-Ther. (P. Werner) 506.
Pseudarthrosenbildung (Willich) 490.
Psoriasis, Thymusther. (Steiner) 504.
Psychose, Rö.-Kastr. bei menstrueller (Ewald) 177
Ptyalismus gravidarum, Rö.-Ther. (Biermer) 178.
Pulmonalarterie, Pulsation bei Basedow (Borak) 137 V. B.
Pulmonalstenose (Laufer) 133 V. B.
Pulsionsnische (Zehbe) 663 f.
Punktwärmehypothese (Dessauer) 322 f.; (Heidenhain) 499; (Lieber) 601.
Pyelographie (Nichols, Ritter u. Allemann) 159; (Burg) 659; Technik und Indik. (Sgalitzer u. Hryntschak) 97.
Pylorospasmus (Merke) 158; (Bársony) 490; kindl. (Keilmann) 157.
Pylorusstenose d. Säuglinge (Fedinski) 491.
Pyonephrose, akute (Pneumoperiton.) (Burg) 658 f.
Pyopneumoperikard, Fehldiagn. (Kalcher) 21.
Pyopneumothorax, ungewöhnl. Fall (Kalcher) 21.
Pyorrhoe, Höhensonne bei (Gillett) 719.
Pyramiden, Veränderungen bei basilen Tumoren (Mayer) 633 f.

Quarzlampe bei chir. Tb. (Blotnikoff u. Stradyn) 512; Dosierung (Rausch) 513; bei orthopäd. Kr. (Thomson) 513; Zahnheilk. (Leix) 182; Kinderheilk. (Weltring) 183; Stuhl für Dammbestrahlung (Heuser) 182.

Rachitis (Klotz) 695; (Lang) (695); — exper. Erzeugung (Buschke u. Peiser) 150; Bogenlicht und Rattenrachitis (Eckstein) (165); Rö.-Ther. (Winkler) (672).
Rachitis und Knochenkerne (Plaut) 563 f.; 682 V. B.
Rachitis u. Myxödem (Bernheim-Karrer) 150.
Radioaktive Quellen (Ludewig) (672).
Radioaktive Präparate, Einfluß auf Kaseinverdauung (Nagai) 709.
Radioaktive Substanzen in Lösung (Lomholt) 705.
Radium in d. Grubenluft (Ludewig u. Lorenser) 720; — zur Iontoquantimetereich. (Glasser) 343 f.; — Kastrationsdos. (Abé) 164.
Radium-Bericht d. Memorial-Hosp. New York 670.
Radiumbestrahlung, Hautreaktion nach (Mottram) 500.
Radiumdosierung (Mazérès) 175; tödl. Dosis (Ruß) 710.
Radiumlagerstätten, Radiumquellen (Stephan) 147.
Radiumnadeln (Wachtel) 713; Reinigung (Ullmann) 176.
Radiumschädigung: Anurie (Matusovsky) 169; Infektion (Belugin) 714.
Radiumtherapie: Statistik und Technik (Bioglio) 704; exper.-pathol. Grundlagen (Parry) 170; — Gegenanzeigen (Belugin) 714; — intrauterin (Halter) 715; — im Magen (Menees) 713; — (Buchkapitel v. Gudzent) 131; — Distanzbehandlung (Lysholm) 713.
Radium-Träger (Stenstrom) 176.
Radiumwirkung auf Amöben (Petschenko) 500; auf Muskel (Dobrovolskala) 165.
Radius, Frakt. am oberen Ende (Odelberg) 698.
Radiusköpfchenfrakturen (Delherm. u. a.) (489); (Laquerrière) 698.
Raine b. Oberflächenbestr. (Reiser) 686 V. B.
Raumdosis (Hahn) 174; (v. Liebenstein) 713.
Reis als Sekundärstrahler (Donato) 712.
Reizbegriff (Dessauer) 326 f.
Reizbestrahlung d. Knochenmarks (Conte) 498. — s. Milz.
Reizwirkung der Röntgenstr. (Czepa) 65 f.; 498; (Recasens) 505; (Buch v. Prym) 130. — s. Röntgenreizwirkung.
Rektum-Ca. (Chir. u. Rö.) 509.
Rektumstriktur, Diathermie-Koagulation (Bordier) 182.
Retrosternale Tumoren (Gutzeit) 493.
Rhinosklerom, Rö.-Ther. (Behm) 178, 507.
Riesenzellensarkome, Rö.-Ther. (Herendeen) 717.
Rippenanomalien (Käding) 679 V. B.; (Naegeli) 680 V. B.
Rippenchondrome (Nigst) 486.
Röhren: s. Mediaröhre, Doppelfokusröhre, Coolidgeröhre.
Röhrenhalter, Sicherheitshalter (Wirtz) 662.
Röhrenneigung s. Zentralstrahlgoniometer.
Röhrenzentrierung (Manning) 476.
Röntgenapparate, neue (Baumeister) 675 V. B.
Röntgenamenorrhoe (Gauß) 177.
Röntgenbestrahlung, Technik u. Biologie (Heimann) 715; — Technik f. unbewegl. Bestrahlungskästen (Beseht) 377 f.; — großer Flächen (Reiser) 686 V. B.
Röntgenbilder s. Verstärkung.
Röntgendiagnostik, Lehrb. und Atlas v. Groedel 457; — (Willis) (691); Fälle (Hickey) 148; (Piergrossi) 154; Lehrb. v. Aßmann 668, von Köhler 669.
Röntgendosis, tödliche (Ruß) 710.
Röntgendosiszähler (Jäger) 175.
Röntgenendoskop (Pick) 127 f.
Röntgenepitheliom (Ullmann) 502.
Röntgenerythem (Miescher) 170.
Röntgen-Erythemdosis (Miescher) 175.
Röntgenganzbestrahlung (v. Liebenstein) 713.
Röntgeninstitut, Neubau des Leipziger (Baensch) 473; — Eröffnung d. Werner-Siemens-Inst. in Berlin-Moabit (Frik) 473.
Röntgen-Intensivbestrahlung, (Fraenkel) 165; (Gunsett und Sichel) 174.
Röntgenkarzinom, path. Anat. (Tillmann) 502; (Damberg) 165; gynäkologisches (Vogt) 711, (172).
Röntgenkastration, Indikation (Matoni) 500.
Röntgenkater (Krömeke) 461 V. B.; (Memmesheimer) 169; (Doods und Webster) 498; (Schreiner u. Stenström) 501; (Groedel u. Lossen) (672).
Röntgenkind (Schiller) 505.
Röntgenkunde, Lehrbuch der, v. Rieder u. Rosenthal 456.

Digitized by Google

Röntgenologie, Stand d., i. Nordamerika (Wirtz) 660 f.
Röntgenoperation (Santos) 369 f.; (Heuser) 149.
Röntgenpersonal, Schädigung (Reinberg) 171. — s. Blut.
Röntgenreizbestrahlung, gynäk. (Zweifel) 177; d. Ovarien (Wieloch) 177.
Röntgen-Reizwirkung (Holzknecht u. Pordes) 167; (Thedering) 172; (Sippel) 716.
Röntgenreliefs (Chr. Müller) (672).
Röntgenröhren, Betrieb der mit hoher Spannung (Coolidge u. Moore) 474; — neue Modelle (Heilbron) 474; — verlängerte Lebensdauer (Marxer) 476.
Röntgensarkome (Beck) 145 K. B.
Röntgenschädigungen (Stark) 710; — Bedeutung der (Holzknecht) 497; rechtl. Folgen (Bucky) (672); d. Halsorgane (Bruhns) 165; auf Keim u. Fötus (Abels) 497; (Döderlein u. Hirsch) (498); — als Unfälle u. Gewerbekrankheit. (Flaskamp) 641 f.
Röntgenschädigung s. Glaukom, Kolitis, Röntgenkater, Röntgenstrahlenintox., Keimschädigung, Auge, Nachkommenschaft, Röntgenpersonal, Blut, Leber, Röntgensarkom, Röntgenkarzinom, Röntgenverbrennung, Rö.-Ulkus.
Röntgenspätschädigungen (Bruhns) 498; — (Hoffmann u. Schreus) 499; — (Kren) 499; — (Rahm) 501; — (Stordeur) 502.
Röntgenspektrum, Gesetze des kontinuierlichen (March) 105 f.
Röntgenstrahlen: Röntgens Abhandl., französich (147).
Röntgenstrahlendosierung (Bachem) 712; u. Messung (Heß) 345 f.
Röntgenstrahlendosis, Abhängigkeit v. d. Intensität (Martius) 361 f.
Röntgenstrahlen, Physikalisches (Crowther) 474; (Klemperer) 475; — weiche aus Kohle (Lukirsky) 475; Spektrometrie der (Piergrossi) 476; Natur der (Wels) (172); — u. Kristallbau (Ewald) 689; Spannungsmessung (March) 105 f.
Röntgenstrahlenabsorption (Martius) 677 V. B.
Röntgenstrahlenkachexie (Martin u. Rogers) 500.
Röntgenstrahlenwirkung, allgemeine (Vogt) 711. — s. Blut; physikal.-chemische (Lieber) 598 f.; — Mechanismus (Pordes) 171, (501); (Heidenhain) 499; — Angriffspunkt im Gewebe (Odermatt) (500); — Wirkung auf Zellen (Dessauer) 319 f., (165).
Röntgenstrahlenwirkung, biologische (Wels) 172; (Armanini) 497; (Caspari) 706; (Mavor) 169; bei Krebstherapie (Alberti u. Politzer) 56 f.
Röntgenstrahlenwirkung auf jugendl. Organismen (Geller) 166; auf Pflanzenkeimung (Czepa) 65 f.; auf Zellteilung (Alberti u. Politzer) 164; auf sich entwickelnden Hoden (Schinz u. Slotopolsky) 501; auf Leukozyten in vitro (Neumann) 709; — auf Tierkrebs (Kok) 168, 708.
Röntgenstrahlenwirkung auf anaphylakt. Schock, Asthma bronchiale (Hajós) 166; auf veget. Nerv. (Rother) 709, (Strauß) 710; auf Organfunktionen (Swann) 711; auf Magensekretion (Portis u. Ahrens) 501; auf entzündetes Gewebe (Heidenhain und Fried) 144 K. B.; schmerzstillend (Eckstein) 145 K. B.
Röntgenstrahlenwirkung, histologische (Buch v. Prym) 130.
Röntgen- u. Radiumstrahlen, verschiedene Wirkung (Bachem) 172.
Röntgentaschenbuch v. Sommer 671.
Röntgentherapie, Physik (Fricke u. Glasser) 503; Maßeinheit (Solomon) 713; Vervollkommnung (Steiger) 497; Revision u. neuere Entwicklung (Holzknecht, Buch) 456; Histor. (Lührse) 497.
Röntgentherapie (Buchkapitel v. Rother) 131; Lehrb. v. Heuser, spanisch, 669; — in d. innern Med. (Halberstaedter) (496), 705; (M. Meyer) (672); gynäkol. (Buch v. Martius) 670; bei Kinderkrankh. (Buch v. Birk u. Schall) 453; bei Entzündungen (Heidenhain und Fried) 144 K. B.; b. Hautkrankh. (Buch v. Habermann u. Schreus) 668; (Koppenhöfer) (672).
Röntgentherapie s. Epikondylitis, Kalkaneodynie, Gonorrhoe, Alopezie, Ovarium, Mycosis fungoides, Mammakarzinom, Uteruskarzinom usw.
Röntgentiefentherapie (Bucky) 172; gynäk. (Newcomer) 715; + Diathermie (Kraus) 180; Körperdurchschnitte (Atlas v. Holfelder) 456.
Röntgenulkus, Ther. (Muchow) 500; (Tillmann) 502; (Schmerz) 171.
Röntgenverbrennung (Lessing) 708; d. Blase (Görl u. Voigt) 166; — Behandlung (Blair) 706; (Fouts) 707; — Filterschutz gegen diagnostische (Küstner) 329 f.
Röntgenwarzen, Entfernung (Görl u. Voigt) 166.
„Röntyum", Kontrastmittel (Schleuning) 129 f.
Rückenmarkdiagnostik mit Lipiodol (Bianchini) 473; (Herrmann) 684 V. B.; (Denk) 689.
Rückenschmerzen, Bänderossif. (Doub) 695. — s. Lumbosakral.

Säuglingsskorbut (Wimberger) 17 f.
Sarkom, Spontanheilung (Cordes) 496.
Sarkombestrahlung (Lawrence) 175; (Borak) 467 V. B. — s. Hals.
Sarkome auf dem Boden chron. entzündl. u. regenerativer Vorgänge (Beck) 693.
Schädel bei Schwachsinnigen (Clift) 694.
Schädelaufnahmen (Knox) 475. — s. Canalis opticus, Schläfenbein.
Schädelbasistumoren, Veränderungen an der Pyramidenspitze bei (Mayer) 633 f.
Schädelerkrankungen (Schüller in Schittenhelms Lehrbuch) 455.
Schädelfissur (Rowden) 487.
Schädelquadrant n. Kriser (Guarini) 474; (Mayer) 636.
Schädeltumoren (Fedder) 673 V. B.; — Rö.-Ther. (Pötzl) 683 V. B.; (Smith) 718.
Schädigung durch Pyelographie (Sgalitzer und Hryntschak) 103; — d. Blase d. BrNa (Neupert) 159. — s. Wismut.
Schädliche Ausstrahlungen von Elektronenröhren (Axmann) 497.
Schambeinosteomyelitis (Buchholz) 481.
Schaukasten (Hill) 689.
Schenkelhals, Epiphysenlösung s. Coxa vara.
Schenkelhalsbrüche (Schmorl) (698); veraltete (Heine) 483; anäm. Infarkt bei (Gastreich) 489; spontane (Martin-Du Pan) 485.
Schilddrüsenbestrahlung bei klimakt. Stör. (Borak) 505, 714; bei Ca. s. Struma maligna.
Schläfenbein, Aufnahmetechnik u. Diagnostik bei Ohrerkr. (E. G. Mayer) 39 f., 628, 633; 135 V. B.; — (Deutsch u. Mayer) (146).
Schlattersche Krankh. (v. Mandach) 153; (Fels) 482; (Kirchmayer) 484; (Caan) 693, (694); (Durante) 695. — s. Tuberos. tib.
Schleimhautbewegungen des Ileums (Lappena) 700.
Schluckakt (Dessecker) 157.
Schluckbeschwerden s. Proc. styl.
Schlüsselbein, Erkrankung der sternalen Epiphyse (Friedrich) 143 K. B.; — Aufnahmetechnik (Markó) 442.

Digitized by Google

Schmerzstillende Wirkung d. Rö.-Str. (Eckstein) 145 K. B.
Schultergelenk, radiogr. Überblick (Buxton u. Knox) 477; (Schinz) 478; Arthrit. def. (Lang) 695; Frontalaufnahme (Behn) 123.
Schulterlux., willkürl. (Kappis) 484; (Matheis) 485; — nach hinten (Schinz) 156.
Schutz in Rö.- u. Ra.-Betrieben 164; (Köhler) (672); — um die Röhre (Wirtz) 662; — gegen tb. Ansteckung bei Durchl. (Nádor-Nikitits) 667.
Schutzwände (Berthold u. Glokker) 164; (Glocker) 166; (Solomon) 171.
Schutzwand des Durchleuchters (Ratkóczi) 171.
Schwachsinnige, Rö.-Studien (Clift) 694.
Schwärzungsvers. (Schleußner und Kaempfert) 596.
Schwangerschaft, Rö.-Diagn. b. abnormen Früchten (Spangler) 488.
Schwangerschaftsaufnahmen (Schinz) 476; mit Bucky-Potterblende (Reich) 467 V. B.
Schwarzschildsches Gesetz Schleußner u. Kaempfert) 593 f.
Schweißdrüsenabszesse, Rö. (Rütz) 510.
Sekundärstrahler (Peßkoff) 469 V. B.; Reis (Donato) 712.
Sekundärstrahlung v. Metallen (Liechti) 499.
Sella turcica, Aufnahme d. (van Assen u. Weve) 479; normale u. pathol. Anat. (Camp) 694.
Senkungsabszesse, intra-thorakale (Chaoul u. Lange) 161.
Sensibilisierung organ. Substanzen gegen Rö.-Str. (Peßkoff) 469 V. B. — s. Porphyrine.
Sensitometer (Schleußner u. Kaempfert) 595.
Sesambeinbrüche a. Hallux (Koch) 698.
Sicherungsvorrichtung f. Heiztransform. (Markó) 442.
Sigma elongatum (Zorzi) 493.
Silber-Ionophorese (Guarini) 174.
Sinus cavernosus, Projektil am (Ranzi) 693.
Sklerodermie (Kraft) 466 V. B.
Sklerom, Rö.-Rad.-Ther. (Panoff) 470 V. B.
Sklerose, multiple, Rö.-Ther. (Horwitz) 180.
Skoliose, Rippenform bei (Keck) 484; traumatisch (Göcke) 482.
Skorbut, Knochenbefund (Wimberger) 17 f.
Sonde mit aufblasbarem Gummisack (Charnaux) 474.
Spaltbildung im Kallus (Unrau) 488.
Spalthand (Pokorny) 274 f.
Spannung, Netzschwankungen (Schreus) (672).
Spannungsmessung (Stenström) 713.
Spasmen, zöko-kolische (Hirsch) 618.
Spektographische Messung (Seemann) 503.
Spektrometrie d. Rö.-Str. (Piergrossi) 476.
Spina bifida occulta (Schulz) 488.
Spiralblende (Sawford) 690.
Spondylitis nach Fleck- u. Rückfallfieber (v. Holst) 470 V. B.; — suboccipit. (Jaroschy) 135 V. B.; — typhosa (Troell) 698; Abszesse (Chaoul und Lange) 161; (Lenk) 682 V. B. — Aufnahmetechnik bei Gibbus (Breitländer) 448 f.
Spondylisthesis (Borman) 480.
Spontanheilung b. Sarkom (Cordes) 496.
Stabilivoltapparat, Bestr.-Techn. (Bescht) 377 f.
Standardmessung (Küstner) 503.
Steckschuß d. Schädels (Ranzi) 693.
Stenokephalie (Reyher) 154.
Stereoskiagraph (Hasselwander) (671).
Sterilisation, temporäre (Naujoks) 715.
Sternum: episternale Knochenkerne (Käding) 679 V. B.; — Rö.-Diagn. (Pfahler) 486.
Stoffwechsel u. Strahlen (Holthusen) 680 V. B.; (Doods und Webster) 498; maligner Zeilen (Butts) 706.
Strahlenbehandlung der Magen-Darmkrankh. (Gunsett u. Sichel) 179; — maligner Tumoren (Kurtzahn u. a.) 497.
Strahlenempfindlichkeit versch. Gewebe (G. Schwarz) 171, 175; (Holzknecht) 174; (Chantraine) 707; (Laborde) 708.
Strahlenerfolge (Chilaiditi) 507.
Strahlenimmunität (Perthes) 709.
Strahlenqualität bei Gas- und Elektronenröhren u. verschiedenen Hochspannungsquellen (Moore) 476.
Strahlentherapie bei Kinderkrankh. (Buch v. Birk und Schall) 453; — sinngemäße (Knox) 705; — Erfolge (Chilaiditi) 178.
Strahlenverteilung in der Rö.-Tiefentherapie (Altmann) 309 f.
Strahlenwirkung, biologische (Regaud) 709; — auf Zirkulation (Kawahima) 707.
Strahlungsmessungen (Dorne) 712.
Streustrahlenmessung (Altmann) 688.
Streustrahlung (Duane) 172; bei Aufnahmen (Weber) 588; Verteilungskurven (Vierheller) 148.
Strontium bromatum (Merck) 147; (Hirsch) 669.
Struma, Trachea bei (Mukei u. Karp) 259 f.; (Sgalitzer u. Stöhr) 247 f.
Struma congenita (Vogt) 76 f.
Struma maligna, Rö.-Ther. (Biró) 141 V. B.; (Holzknecht) 508; (Kraus) 509; Heilung (Czepa) (178).
Submaxillardrüse, Rö.-Wirkung auf (v. Salis) 710.
Subokzipitalpunktion (Herrmann) 684 V. B.; (Nonne) 690.
Subphrenischer Abszeß, Klinik u. Rö.-Diagn. (Kohlmann) 228 f.
Symphyse, Aufnahme von der Scheide aus (Pick) 127.
Sympathischer Knochenschwund bei Parallelknochen (Willich) 490.
Synostose, radioulnare (Lüdin) 485.

Tabes dorsalis, Rö.-Ther. (D'Arman) 178.
Talokruralgelenk, Lux.-frakt. (Jakob) 155.
Teleangiektasien, Ther. (Kriser) 681 V. B.
Teleröntgenographie (Hickey) 475.
Therapiestativ (Groover) 174.
Thorax, Tumoren im (Thomas) 494; Zyste im (Ström) 701; Durchleuchtung liegend seitlich (Porro) 476; Aufnahmetechnik (Sampson) 476.
Thoraxchirurgie (Sauerbruch, Clairmont u. a.) 142 K. B.
Thoraxform beim Neugebornen (Vogt) 76.
Thoraxschnitte, pathol. (Buch v. Koch) 454.
Thorium X s. Leukämie.
Thymus in d. ersten Lebenszeit (Vogt) 75 f.
Thymusvergrößerg. (Drea) 702; Ra.-Ther. bei (Grier) 179.
Thyreotoxikosis, Strahlenther. (Wyatt) 719.
Tiefenbestrahlung, Prognose bei Ca. (Declairfait) 496.
Tiefendosis, Messung d. prozentualen (Martius) 361 f.
Tierkohle zur Beseitigung des störenden Meteorismus (Pokorny) 53.
Tonklumpenbildung im Mastdarm (Oldag) 149.
Tonsillen-Ca., Rö. u. Ra. (Grier) 716; Oper. u. Ra. (Göbell) 508.
Tonsillitis, chron., Rö. (Witherbee) 511.
Trachea, Form und Lage nach Struma-Operation (Mukai u. Karp) 259 f.
Tracheobronchialbaum, Veränderungen duch Erweiteung d. l. Vorhofs (Gäbert) 385 f.
Tracheomalazie, Rö.-Untersuchung (Sgalitzer und Stöhr) 247 f.
Tränennasengang, röntg. Untersuch. (Bockstein) 480.
Tränenwege, Rö.-Unters. (Zeitlin) 470 V. B.
Tragbahre ohne Namen 146.

Digitized by Google

Transformator, Coolidge-Therapierohr am (Spiegler und Rosner) 341 f.
Trichobezoar (Rovsing) 700.
Trichinen in d. Lunge (Blaine) 493.
Trichophytie, Rö.-Ther. (Nerpina) 504. — s. Mykosen.
Tuberkulose, Bedeutung d. Rö.-Str. f. kindliche (Loose) (672). — bei Metallarbeitern (Hoke) 131 V. B.
— Rö.-Ther. (Fritsch) 716.
— chirurg., Komplementablenkung u. Rö. (Violato) 502; Rö.-Ther. (Piccaluga) 510, Lichtbehandlung (Claessen) 719; Rö.-Ther. der kindl. (Weiß) 511.
Tuberositas tibiae, Entwicklung der (Fels) 482; (Mandach) 153. — s. Schlattersche Krankh.
Tubus f. Rö.-Ther. (Yaloussis) 176.
Tumoren, mal., Ther. (Yocom) 719.
Turmschädel (Guarini) 695.

Uhr s. Weckuhr.
Ulna, federnde Sublux. (Sonntag) 488.
Ulna-Aplasie (Brandt) 555 f.
Ultraviolettlicht, Wirkung auf die Haut, Dosierung (Keller) 167, 499; — Wirkung auf innere Organe, Blut (Levy) 168; — auf Eiweißstoffwechsel (Yoshine) 712.
Umbauprozesse im jugendl. Hüftgelenkskopf (W. Müller) 696.
Umbauzone, Patella bipartita als (W. Müller) 486; n. Überanstrengung (Graetz) 483.
Unterbrecher, neuer (Lysholm) 689.
Ureter, Schleifenbildung (Robertson) 492.
Uretersteine (Lotsy) 546 f.; — Diagn. (Smith) (479); — großer (Simonson) 479.
Urethrographie (Suter) 476.
Urologie u. Rö. (Achilles) 490.
Uteruskarzinom, Sensibilität u. histolog. Form (Bertoloni) 504; — und Gonorrhoe (Schreiner u. Kreß) 710.
Uteruskarzinom, Therapie (Adler) 176; des inoperabl. (Cole) 714; Bestrahlung (del Buono, Mayer, Opitz) 177; (Seitz, Reifferscheid) (672); Ergebnisse (Schulte) 505; Vorbestrahlung (Mayer) 459 K. B.; Nachbestr. (Thies) 716; Radiumverbot bei Beckeneiterherden (Belugin) 714.
Uterusmyome, Rö.-Ther. (Zacherl) 177; (Williams) 506; (Yocom) 716. — Sa.-verdächtige (v. Mikulicz) 715.

Valsalvascher Versuch während Durchleuchtung (Sgalitzer u. Stöhr) 251 f.
Variola, Knochendystrophie bei (Cathcart) 481.
Vegetatives Nervensystem und Rö. (Rother) 709; (Strauß) 710.
Verdauungstrakt, Rö.-Diagn. (Nessa) 700.
Verstärkung v. Röntgenbildern durch nachträgl. Doppelplattenverfahren (Mannl) 124 f.
Verstärkungsschirm, Absorptionsverhältnisse im (Gyemant) 94 f.; schlechter Kontakt (Wilsey) 476.
Vitalfärbung und Rö. (Holtermann) 167, 499, 707.
Voltmeter, neues (Beretvás) 473.
Vorbestrahlung (Ballard) 716; Fehlerquelle bei (Simons) 713. — s. Uterus, Mamma-Ca.

Wachstum v. Geweben auf künstl. Nährböden (Drew) 496.
Wachstumsdeformitäten (Braeunig) 150.
Wachstumsstörungen d. Hand (Andrassy) 479; infantiler u. juveniler Knochen (Caan) 481.
Wanderniere (Sgalitzer und Hryntschak) 101 f.
Warzenfortsatz, Rö.-Untersuch. (Jaubert de Beaujeu) 689; (Ulrich) 155; (Mayer) 153. — s. Schläfenbein.
Wassermann, Ra.-Wirkung auf (Friedberger u. Shiga) (498).
Weckuhr, elektrische, f. Therapie (Karwowski) 128.
Weichstrahlaufnahmen, Physik u. Technik (Spiegler, Rosner) 140 V. B.
Wirbelanomalien (Cola) 477.
Wirbelbandverknöcherung (Doub) 695.
Wirbeldornfrakturen (Hirsch) (155).
Wirbelmetastasen (Scholz) 697.
Wirbelsäule, tab. Arthropathie (Wittkowsky) 489; Ossifikation der (Delahaye) 477; Bandscheibenverknöcherung (Báron) 480; Spaltbildungen (Meyer) 687 K. B.
Wismut, chemother. Studien (Kolle) 691.
Wismutvergiftung (Westman) 690.

Zahn: Periodontitis (Riha) 486.
Zahnarzt u. Rö. (Darling) 691.
Zahnaufnahmen (Lurie) 477.
Zahndiagnostik (Lurie) 485, 695; (Shearer u. Tyler) 698.
Zahnheilkunde, Rö.-Ther. (Pordes) 163.
Zahn-Neuralgien (Davis) 481.
Zähne, verlagerte (Shearer) 488.
Zehenkontrakturen, Folge von Fußsenkung (Schede) 487.
Zeichenapparat (Arnell) 688.
Zeichenschrift b. der Rö.-Diagn. (Kolta) 365.
Zeitsterilisation (Fraenkel) 165.
Zellstoffwechsel und Rö. (Wels) 502.
Zellteilung b. Bestrahlung (Alberti u. Politzer) 59 f.
Zentralstrahlgoniometer (Goldhamer) 382.
Zentriervorrichtung (Blaine) 146.
Zöko-kolischer Sphinktertrakt (Hirsch) 603 f.
Zökum bei Tieren (Hirsch) 603 f.
Zuckerlösung-Behandlung neb. Rö. (Nogier) 175, 503.
Zungenkrebs: Ra., Rö. (Hanford) 508.
Zwerchfell, Eventration (Walton) 494; Relaxatio, Hernie (Kohlmann) 240; (Gerstl) 132 V. B.; path. Bilder (Reich) 138 V. B. — s. Ebsteinscher Winkel, subphren. Abszeß.
Zwerchfellhernie (Schober) 161; (Freund u. Kirchmayer) (672); traumat. (Borzell) 493; (Schumacher) 494; — rechtsseitige (Morell) 493; (Redlich) 494; (Sielmann) 426 f.
Zwerchfellhochstand (Kistler) 162; habitueller (Brückner) 701; rechtsseit. idiopath. (Steinitz) 604.
Zystoradiographie, Schädigung (Neupert) 159.

Druck von Hesse & Becker in Leipzig.

Digitized by Google

L. Bild

R. Bild

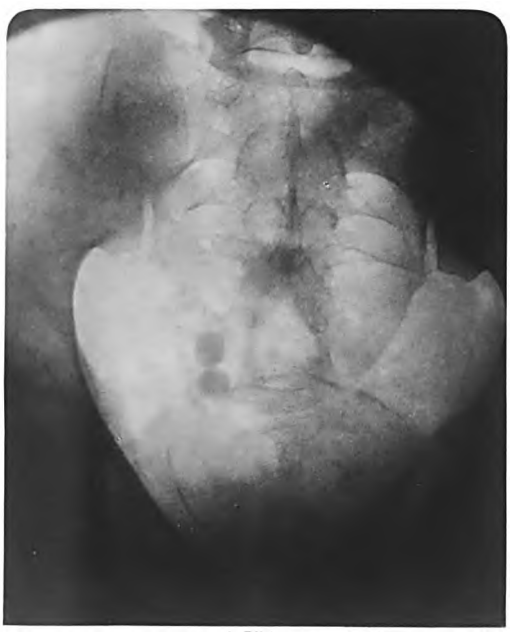

L. Bild

R. Bild

Digitized by Google

Digitized by Google

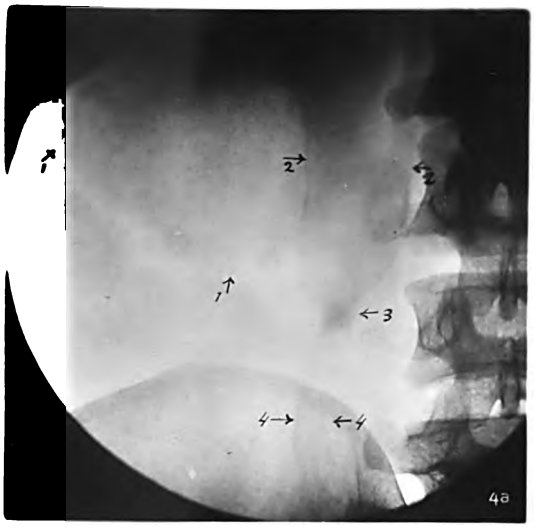



Digitized by Google

Digitized by Google

Digitized by Google

Digitized by Google

Fig. 1.

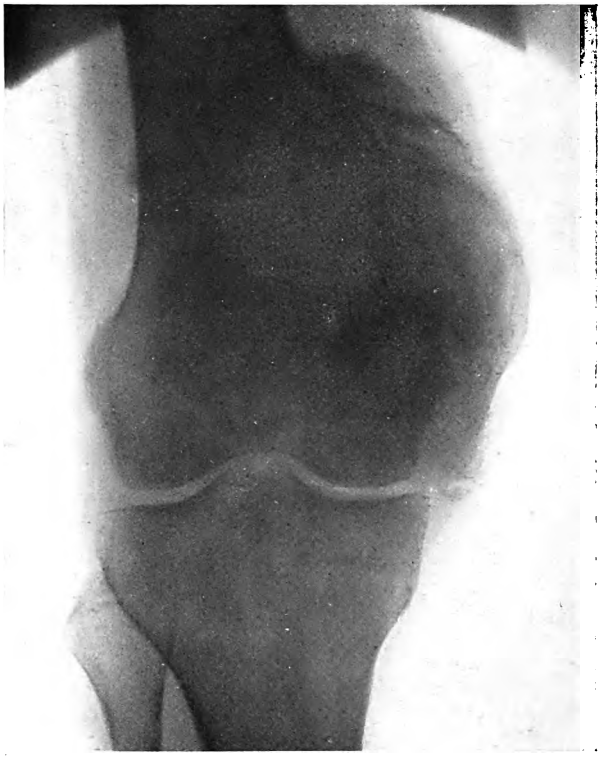

Fig. 2.

Kienböck: Über die Gelenkskapsel-(Synovialis-)Osteome. Kniegelenk (siehe S. 527).

Abb. 3.

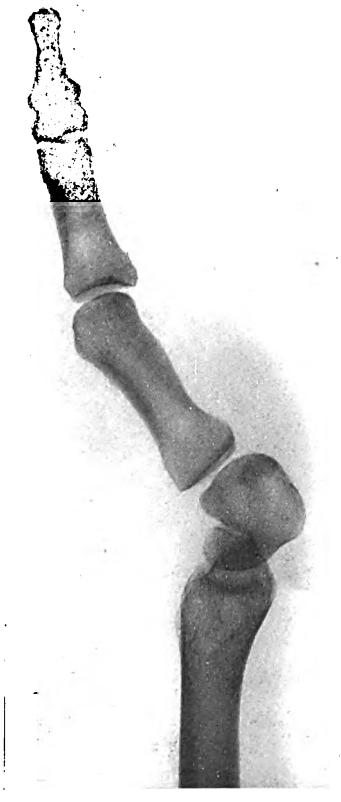

Abb. 4.

Abb. 5.

Brandt: Ein Fall von partieller Ulna-Aplasie sowie totaler Aplasie der ihr entsprechenden vier Strahlen (siehe S. 555).

Digitized by Google

Digitized by Google

Abb. 1.

Abb. 2.

Abb. 4.

Abb. 3.

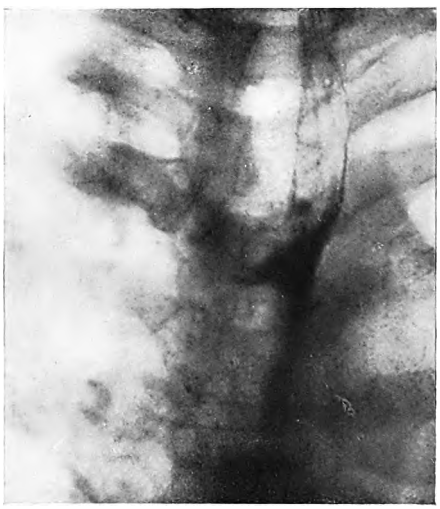

Abb. 5.

Abb. 6.

Abb. 7.

Haudek: Zur Röntgendiagnostik der Speiseröhrendivertikel (siehe S. 556).

Digitized by Google

Digitized by Google



Abb. 1.

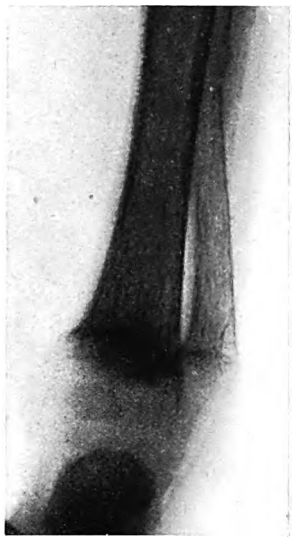

Abb. 2.

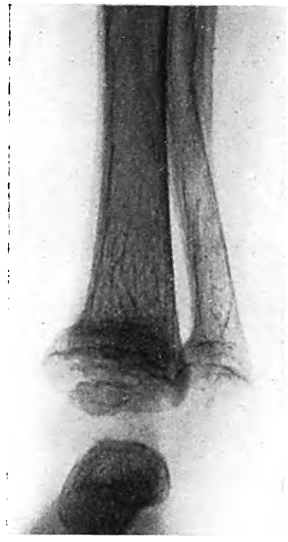

Abb. 3.

Abb. 1—3. „Scheinbar verspäteter" Kern in der distalen Tibiaepiphyse, rechtzeitiger Kern in der distalen Fibulaepiphyse.

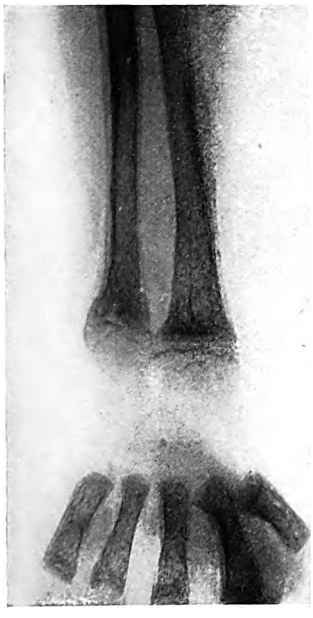

Abb. 4.

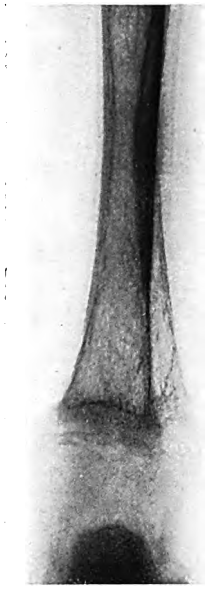

Abb. 5.

Abb. 6.

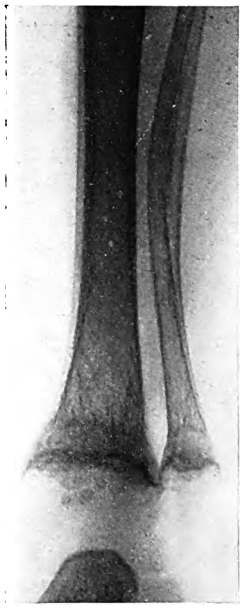

Abb. 7.

Abb. 4—7. Wirklich verspätete Kerne a) im Kapitatum, b) in der distalen Tibiaepiphyse (zweiteilig).

Digitized by Google

Digitized by Google

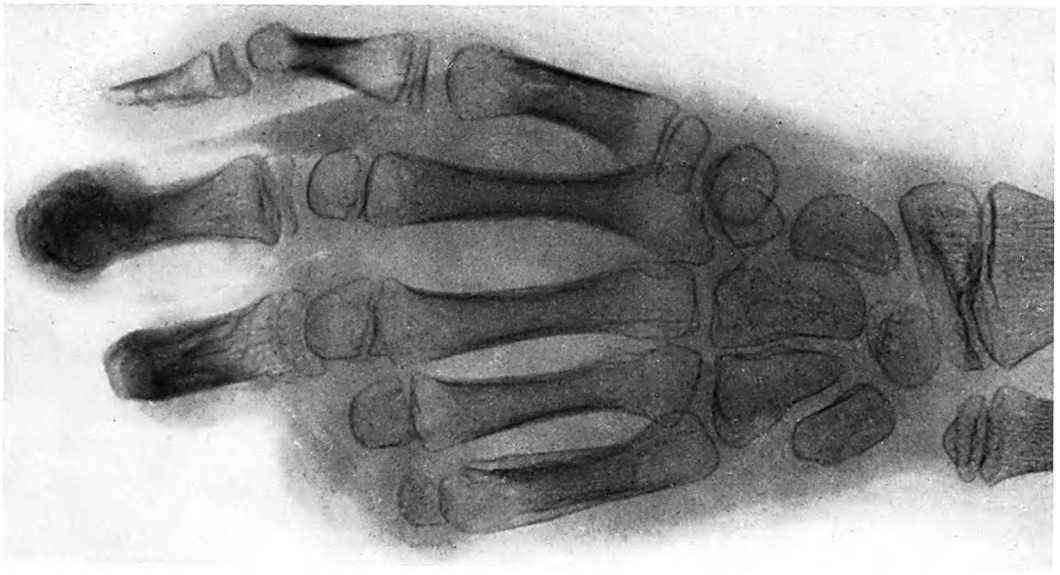

Bild II.

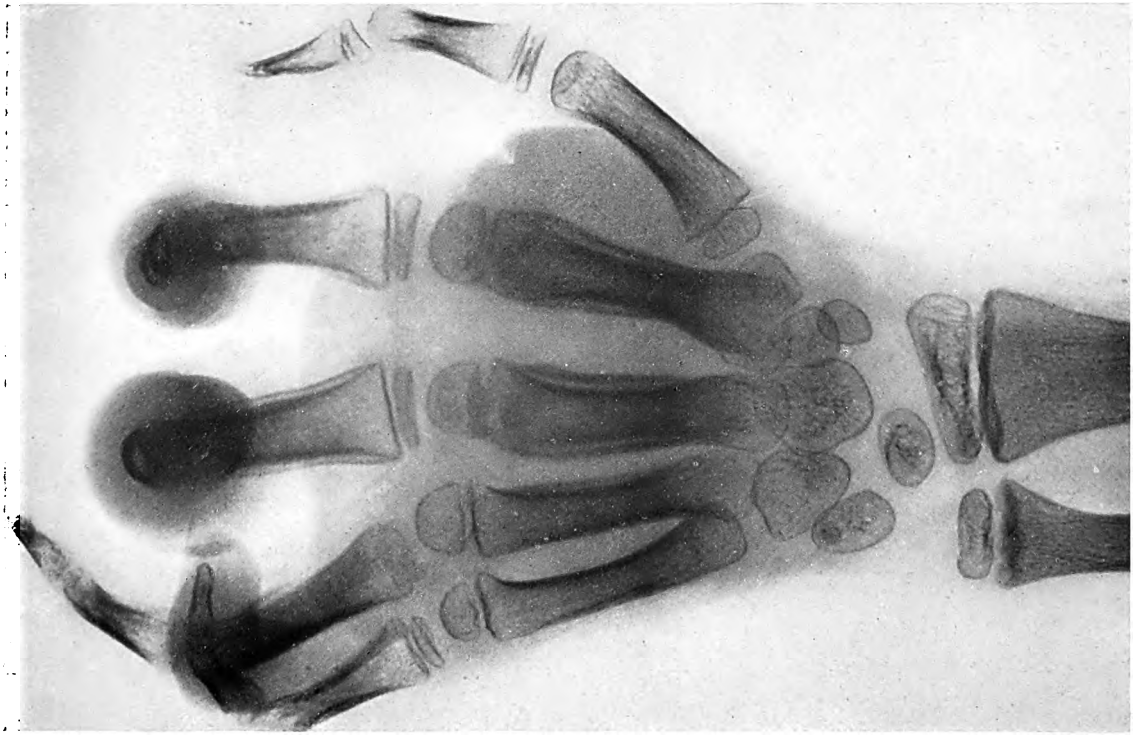

Bild I.

Palugyay: Knochenveränderungen bei Verletzung durch elektrischen Strom (siehe S. 568).

Digitized by Google

Digitized by Google

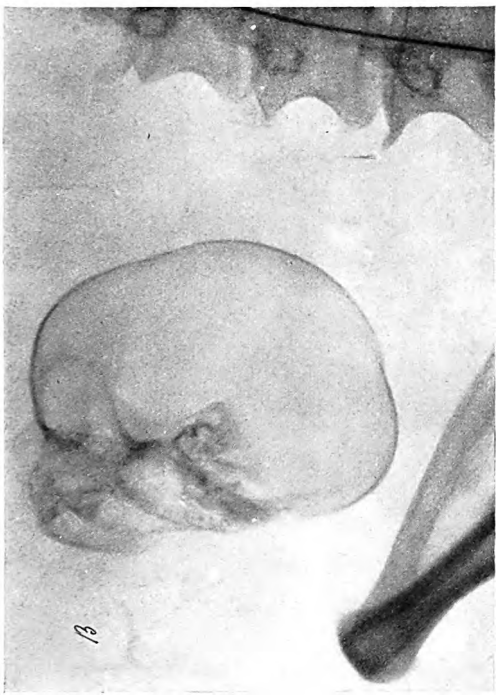

Fig. 1.

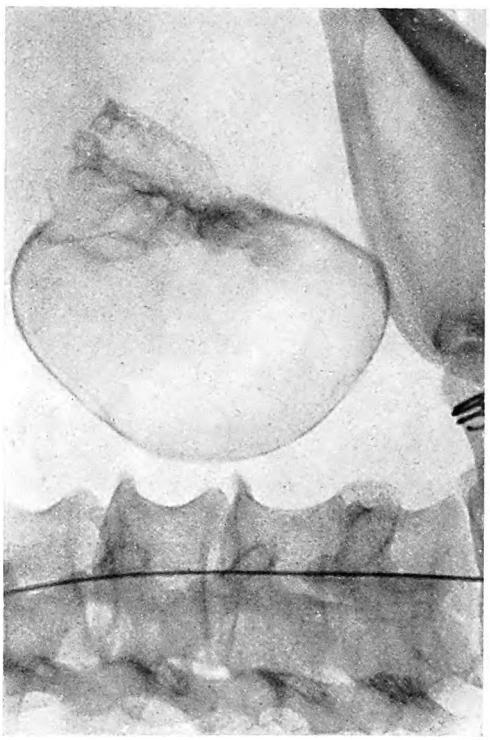

Fig. 2.

Fig. 3.

Fig. 4.

Weber: Über Aufnahmen mit „harten“ Strahlen (siehe S. 585).

Digitized by Google

Digitized by Google

Fig. 1.

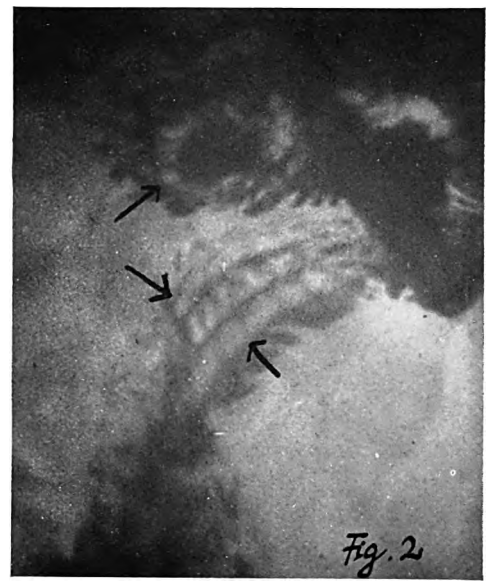

Fig. 2.

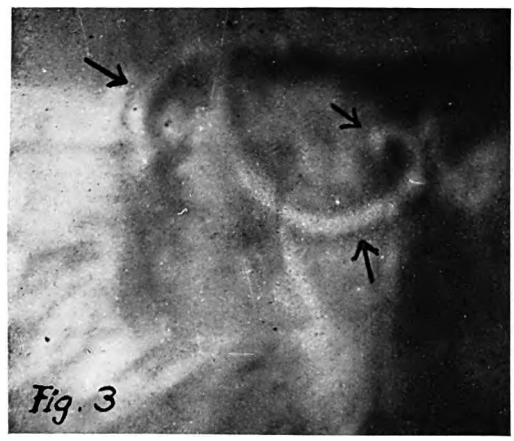

Fig. 3.

Fig. 4.

Fig. 5.

Fritz: Askariden im Röntgenbilde (siehe S. 650).

Digitized by Google

Digitized by Google

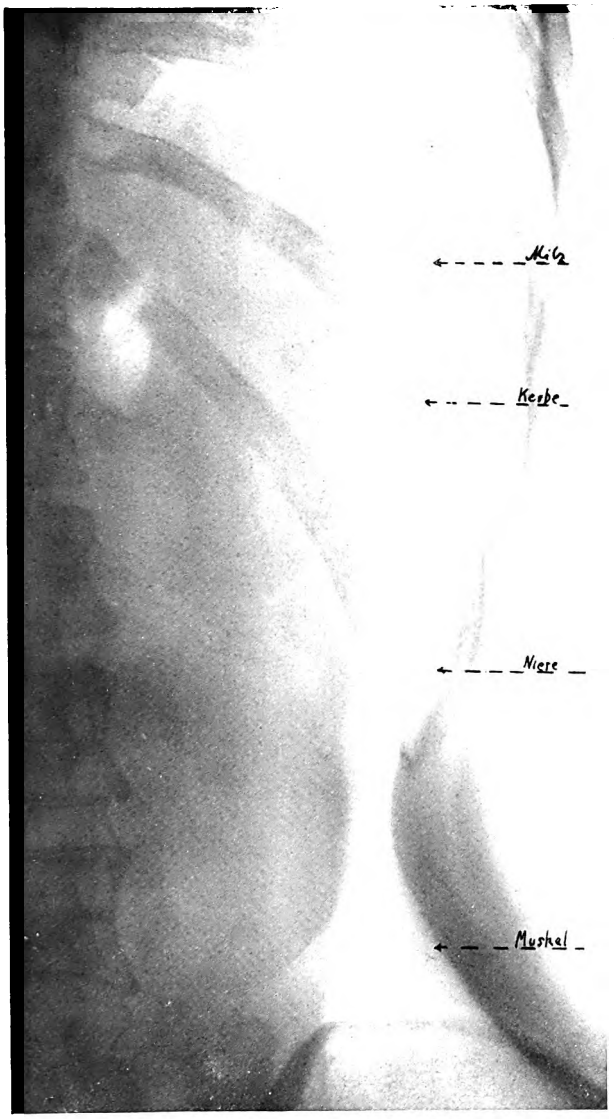

Fig. 1.

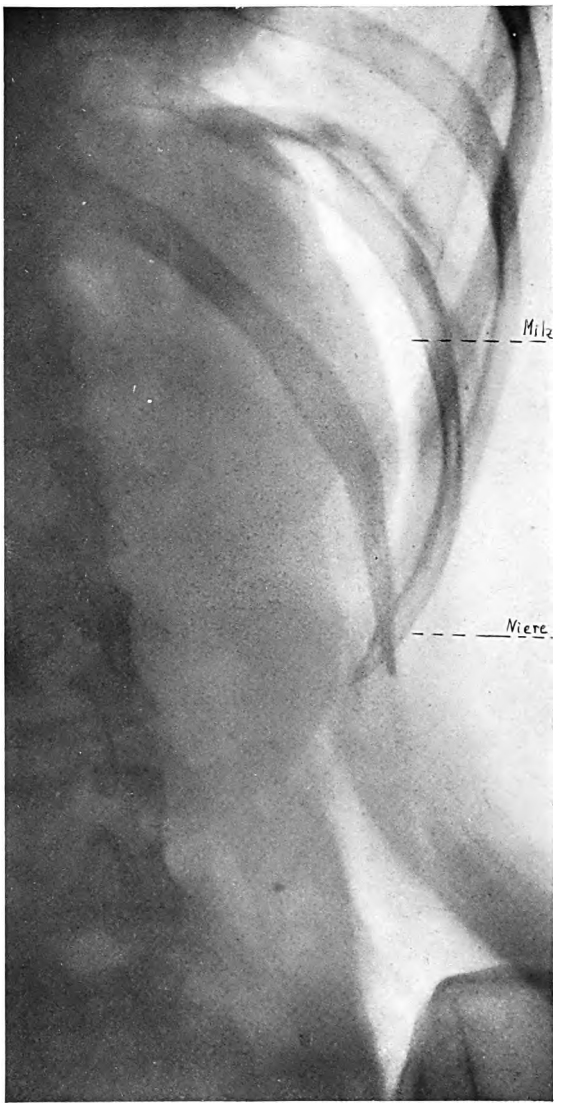

Fig. 2.

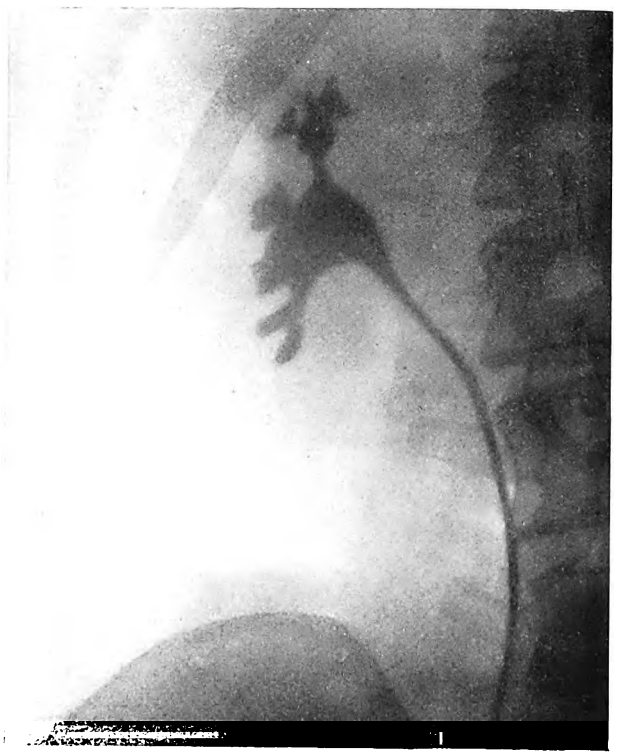

Fig. 3.

Burg: Akute Pyonephrose mit Rückbildung im Pneumoperitoneum (siehe S. 658).

Digitized by Google

Digitized by Google

Digitized by Google

Digitized by Google

Fortschritte auf dem Gebiete der Röntgenstrahlen XXXII.
Kongreßheft I 1924.

Verhandlungen

der

Deutschen Röntgen-Gesellschaft,

Gesellschaft für Röntgenkunde und Strahlenforschung

Band XV.

Bericht über die wissenschaftlichen Sitzungen

des

Fünfzehnten Kongresses

am 27. bis 29. April 1924 in Berlin.

Herausgegeben vom

Publikations-Sonderausschuß

unter Leitung von

Professor **Dr. Grashey-München.**

B. Die wissenschaftlichen Vorträge.

Hamburg
Lucas Gräfe & Sillem
(Edmund Sillem)
1924.

Digitized by Google

Digitized by Google

Verzeichnis der auf dem Röntgenkongreß am 27.—29. April 1924 gehaltenen Vorträge:

1. Diagnostik.

1. **Köhler** (Wiesbaden): Projektion seltener Röntgenbefunde.

2. **Haenisch** (Hamburg): a) Beitrag zur Röntgendiagnostik des Ösophagus — benigner Ösophagustumor: b) Beitrag zur röntgenologischen Magendiagnostik: Paraösophageale Zwerchfellhernie oder Ösophagusdivertikel.

3. **Haudek** (Wien): Traktionsdivertikel der Speiseröhre.
Aussprache zu 2—3: Schinz (Zürich), Kohlmann (Erlangen), Saupe (Dresden).

4. **Gortan** (Triest): Zur Technik der Moment- und Schnellaufnahmen.
Aussprache: Holzknecht (Wien), Groedel (Nauheim), Frik (Berlin), Gortan (Schlußwort).

5. **Förster** (Suhl): Kann man die kleine Magenkrümmung beim Schluckakt ausschalten? (Versuche mit Röntyum-Gelatine-Kapseln).

6. **Lossen** (u. **Kahl**) (Frankfurt a. M.): Die Magenstraße im Röntgenbild.
Aussprache: Lehmann (Rostock).

7. **Rahnenführer** (Magdeburg): Gastroskopie und Röntgenuntersuchung des Magens.
Aussprache: Haudek (Wien), Haenisch.

8. **Ratkoczi** (Budapest): a) Die normale Lage des Magens. b) Eine neue Röntgenuntersuchungsmethode des Duodenums. c) Schutzwand für den Durchleuchter.
Aussprache: Herman, Haudek.

9. **Herman** (Subotica): Pathologisch-topographische Beziehungen zwischen Magen und Darm.

10. **Käding** (Bonn): Die Form der Magenblase.

11. **Herrnheiser** (Prag): Die morphologische Diagnostik des Ulcus praepyloricum und pylori.

12. **Kahl** (u. **Lossen**) (Frankfurt a. M.): Ein Fall von Linitis plastica beim 10j. Kind.
Aussprache zu 5—12: Goetze (Frankfurt a. M.), Berg (Frankfurt), Teschendorf (Königsberg), Haenisch (Hamburg).

13. **Goetze** (Frankfurt a. M.): Das Röntgenogramm der operativ freigelegten Niere.
Aussprache: Volkmann (Halle).

14. **Weiß** (Budapest): Über die röntgenologische Darstellung der Harnblasendivertikel.

15. **Gäbert** (Leipzig): Der hintere Herzrand im Röntgenbild.

16. **Weil** (Frankfurt a. M.): Beiträge zur Zwerchfelldiagnostik.

17. **Grashey** (München): Über Spontanpneumothorax und Spontanpneumoperitoneum.

18. **Jüngling** (Tübingen): Demonstration zur Ventrikulographie.

19. **Klieneberger** (Zittau): Klinische Demonstrationen (Röntgenplatten).
Aussprache: Zollschan (Karlsbad), Altschul (Prag).

20. **Altschul** (Prag): Die axiale Aufnahme der Patella.
Aussprache: Haenisch.

21. **Kohlmann** (Erlangen): a) Die postoperative Bronchopneumonie und ihre Beziehungen zum Lungeninfarkt; b) Über neurodystrophische Veränderungen des Knochensystems bei Sklerodermie und Poliomyelitis; c) Über eine noch nicht beschriebene Erkrankung des Sternoklavikulargelenks.
Aussprache: Haenisch, Alexander (Berlin), Altschul.

22. **Vogt** (Tübingen): Demonstrationen.
Aussprache: Dieterich (Mannheim), Altschul.

23. **Haenisch:** Zur Röntgendiagnostik des Ulcus duodeni, mit Demonstration einer einfachen technischen Aufnahmevorrichtung.

24. **G. Schwarz** (Wien): Die rechtzeitige Erkennung des Dickdarmkrebses.
Aussprache: Haudek.

25. **Mannl** (Karlsbad): Eine neue Vorderblende für die Röntgendiagnostik.
Aussprache: Holzknecht.

26. **Frik** (Berlin): Demonstration einiger seltener Aortenbilder.

Digitized by Google

2. Strahlentherapie.

27. **Küstner** (Göttingen) [auf Einladung]: Die physikalischen Grundlagen der Dosimetrie der Röntgenstrahlen unter besonderer Berücksichtigung ihrer Standarddosimetrie.

28. **Holthusen** (Hamburg) [auf Einladung]: Über die Beziehungen zwischen physikalischer und biologischer Dosierung.

29. **Friedrich** (Freiburg) [auf Einladung]: Die Dosierung in der Radiumtherapie.

30. **Miescher** (Zürich) [auf Einladung]: Das Röntgen-Erythem.

Aussprache: Fürst (Zürich), David (Frankfurt a. M.), Gabriel (Frankfurt), Schugt (Göttingen), Turnbull (London), Schall (Tübingen), Miescher (Schlußwort).

31. **Keller** (Freiburg i. Br.) [auf Einladung]: Über die Wirkung der ultravioletten Strahlung auf die Haut mit besonderer Berücksichtigung der Dosierung.

32. **Behnken** (Berlin): Die Eichung von Dosismessern in absolutem Maße in der Physikalisch-technischen Reichsanstalt.

33. **Holzknecht** (Wien): Zur Karzinomtherapie.

34. **Opitz** (Freiburg i. Br.): Zur Strahlenbiologie des Karzinoms.

35. **Schinz** (Zürich): Biologische Grundlagen der Strahlentherapie.

36. **H. Meyer** (Bremen) [auf Einladung]: Röntgenstrahlen und Stoffwechsel.

37. **Wels** (Kiel) [auf Einladung]: Die bisherigen kolloidchemischen Untersuchungen über Wirkungen der Röntgenstrahlen.

38. **Kestner** (Hamburg) [auf Einladung]: Die Einwirkung der Strahlung (Sonne und künstliche Lichtquellen) auf den Menschen.

39. **Pincussen** (Berlin): Die Beeinflussung der Stoffwechselvorgänge durch Strahlung.

40. **Rothman** (Gießen): Über die experimentellen Grundlagen der Lichttherapie.

41. **Strauß** (u. **Rother**) (Berlin): Strahlenwirkung auf das vegetative Nervensystem.

42. **Friedrich** (Freiburg): Neue Sekundärstrahlenphänomene und ihre Bedeutung für die Strahlentherapie.

43. **M. Fraenkel** (Berlin): Neue Wege der Strahlenanwendung auf Grund neuer Erkenntnis von den Verbrennungsursachen.

44. **G. Schwarz** (Wien): Biologische und histologische Untersuchungen zur zeitlichen Verteilung der Strahlendosis bei Geschwülsten.

45. **Jüngling** (Tübingen): Zur Frage der Latenz und Kumulierung der Röntgenstrahlen.

46. **Theilhaber** (München): Die Beziehungen zwischen Immunität und Karzinom.

Zusammenfassende Aussprache: Grebe (Bonn), Chantraine (Köln), Lehmann (Rostock), Frik (Berlin), Martius (Bonn), Hirsch (Hamburg), Leb (Graz), Strauß (Berlin), Spiegler (Wien), Miescher, Holzknecht (Schlußwort).

47. **Braun** (Solingen): Erfahrung mit der Dickfiltermethode bei Röntgentiefentherapie.

48. **Lahm** (Dresden): Die Erfolge der kombinierten Radium-Röntgenbehandlung des Uteruskarzinoms im Vergleich zur alleinigen Radiumbehandlung an der Staatlichen Frauenklinik Dresden.

49. **Holfelder** (Frankfurt a. M.): a) Voraussetzungen und Bedingungen für die Durchführung der alten Perthesschen Forderung nach Verabfolgung der Gesamtdosis in einer Sitzung; b) Neue Gesichtspunkte zur Erreichung der Homogenität im Krankheitsherd.

50. **Wehmer** (Frankfurt): Experimentelle Untersuchungen über den zeitlichen Ablauf der Röntgenreaktion bei Allgemeinbestrahlung.

51. **Vogt** (Tübingen): Weitere Beweise für die Allgemeinwirkung der Röntgenstrahlen.

52. **Baemeister** (St. Blasien): Die Vereinigung der chirurgischen Behandlung und Bestrahlungstherapie bei der Lungentuberkulose.

Aussprache: Krause (Münster).

53. **Chantraine** (Köln a. Rh.): Zur Deutung der verschiedenen Strahlenempfindlichkeit bei den einzelnen Gewebsarten.

54. **David** (Frankfurt a. M.): Einfluß der Röntgenstrahlen auf Stoffwechselvorgänge.

55. **Koepchen** (Hannover): Einwirkung der Röntgenbestrahlung auf die chemische Zusammensetzung des Blutes.

56. **Gabriel** (Frankfurt a. M.): Experimentelle Studien zur Gefäßwirkung der Röntgenstrahlen.

57. **Halberstaedter** (Berlin): Röntgenstrahlen und Immunitätsvorgänge.

58. **Groedel** (u. **Liniger** u. **Lossen**) (Frankfurt a. M.): Schlußfolgerungen aus unserer Gutachtensammlung über Röntgenschäden.

Aussprache: Krause (Münster).

59. **Pordes** (Wien): Therapie der Entzündungen (Allgemeines und Spezielles).

60. **Fried** (Worms): Wirkungen geringer Mengen Röntgenstrahlen.

Digitized by Google

Zusammenfassende Aussprache zu 47—58: P. Krause (Berlin).

Aussprache zu 59—60: Klieneberger (Zittau), Krause (Münster), Jüngling, Gortan, Holzknecht, Kausch (Berlin), Strubell (Dresden), Wintz, Eckstein (Berlin), Flaskamp (Erlangen), Uter (Heidelberg), Menzer (Bochum), Hintze (Berlin), Fried (Schlußwort), Pordes (Schlußwort).

3. Technik.

61. **Glocker** (Stuttgart) [auf Einladung]: Über Röntgenapparate (physikalische Grundlagen und Konstruktionsprinzipien).

62. **Großmann** (Berlin) [auf Einladung]: Die neue Richtung in der Technik der Therapieapparate. Vergleichende Betrachtungen über die alten und neuen Apparate-Systeme.

63. **Seemann** (Freiburg i. Br.): Die Methoden der Röntgenspektroskopie.

64. **Berthold** (Stuttgart): Die photographische und ionisierende Wirkung von Röntgenstrahlen verschiedener Wellenlänge.

Aussprache zu 61—64: Spiegler (Wien), Voltz (München), Bacmeister (St. Blasien), Baumeister (Erlangen), Eckard (Berlin), Rother (Erlangen), Küstner, Wintz, Kausch (Berlin), Voltz, Kausch, G. Schwarz (Wien), Jäckel (Berlin), Heßmann (Berlin), Großmann (Schlußwort), Glocker (Schlußwort).

65. **Gyemant** (Berlin): Beschreibung eines neuen Prinzips zur quantitativen Messung beliebiger Fluoreszenz-erregender Strahlung.

66. **Dieterich** (Mannheim): Vergleichsmessungen in der Praxis.

Aussprache: Lahm (Dresden), Saupe (Dresden).

(67. **Spiegler** (Wien): a) Einige Beobachtungen an Hauptapparaten; b) Einige Beobachtungen an Meßapparaten.)

68. **Daumann** (Hamburg): Einige Neuerungen an Elektronenröhren.

69. **Baumeister** (Erlangen): Einfache Methode zur Messung der Fluoreszenzstrahlung und der Streustrahlung.

Aussprache: Voltz (München).

70. **Fürst** (Zürich): Über die Empfindlichkeit der Coolidge-Therapie-Röhren.

71. **Lahm** (Dresden): Demonstration eines neuen Bestrahlungsgerätes für Tiefentherapie nach Lahm-Schaarschmidt.

72. **Beyerlen** (München): Über ein Decken-Therapie-Stativ (Chaoul-Beyerlen) für den Betrieb mit hohen Belastungen mit exakter Richtungsermittlung und einwandfreier Fixierung.

73. **Engelbrecht** (Erlangen): Ein strahlensicheres Kompressions-Stativ. (Filmvorführung.)

Aussprache zu 65—73: Jäckel (Berlin), Küstner, Rump (Erlangen), Hofmann (Rudolstadt), Gyemant (Schlußwort), Spiegler (Schlußwort).

Filmvorführungen:

74. **Engelbrecht** (Erlangen): Die Röntgenbestrahlung des Mammakarzinoms.

75. **Voltz** (München): Physikalischer Röntgenfilm.

Nicht gehaltene Vorträge:

76. **Mühlmann** (Stettin): Über Röntgenschädigung des Dickdarms bei Kolitis. Prophylaktische Rektoskopie.

77. **Flaskamp** (Erlangen): Röntgenschädigungen im Unfall- und Gewerbegesetz.

78. **v. Wieser** (Wien): Die Verwertung des Gasstoffwechsels und der Abderhaldenschen Fermentreaktion für die Röntgentherapie.

79. **Rump** (Erlangen): Über konstante Gleichspannung zur Röntgenstrahlenerzeugung.

80. **Gabriel** (Frankfurt a. M.): Technische Neuerung.

81. **Voltz** (München): Spannungsmessungen an Röntgenröhren.

82. **Voltz** (München): Über das Bestrahlen an Bestrahlungskästen.

Digitized by Google

Wissenschaftliche Vorträge.

I. Diagnostik.

1. A. Köhler (Wiesbaden): **Projektion seltener Röntgenbefunde.**

Aus der Magen- und Darmpathologie.

a) Der Redner zeigt 3 Bilder, bei denen der Magenschatten an der Stelle der Einmündung der Kardia einen treppenstufen- (oder bajonettartigen) Kontur aufweist. Skizzen und Text dazu siehe in der bald erscheinenden 4. Auflage von Redners Buch „Grenzen des Normalen und Anfänge des Pathologischen im Röntgenbilde", Figg. 200, 201 u. 202. (Inzwischen erschienen.)

b) Fall, bei welchem das bekannte Riffelungs-Symptom nicht nur an der großen, sondern auch an der kleinen Kurvatur äußerst ausgeprägt vorhanden ist. In der bisherigen Röntgenliteratur findet sich nirgends ein solches Bild oder die Erwähnung, daß die Riffelung auch an der kleinen Kurvatur zu sehen ist; nur Groedel macht in seinem Atlas eine kurze diesbezügliche Bemerkung. Bei Redners Pat. handelte es sich anscheinend um einen Fall von Cholezystitis. Skizze in 4. Auflage der „Grenzen des Normalen", Fig. 212.

c) Karzinom im ersten Beginne in mittlerer Höhe des absteigenden Teils der großen Kurvatur; es hatte die Form von 3—4 riffelartigen Zacken an der Stelle, wo sonst die Riffelung am deutlichsten ausgeprägt zu sein pflegt, und wurde deshalb zu spät als solches erkannt. Dann sprach die ganze Klinik des Falles gegen Karzinom, so daß, als dann endlich nach Jahresfrist operiert wurde, der Tumor nicht mehr operabel war (s. Bild 1).

d) Kleiner lokaler Spasmus an kleiner Kurvatur; ein paar Millimeter vor dem Pylorus. Man wird sich mit diesen kleinen Spasmen, Einkerbungen von etwa 4—7 mm Tiefe, die zwar äußerst selten, aber ein sehr bestimmter Befund sind, noch eingehend befassen müssen. In der Literatur ist nichts Genaues darüber zu finden, nur Groedel bringt in seinem Atlas, 3. Auflage, Abb. 364, S. 558, eine entsprechende Skizze „Spasmus der kleinen Kurvatur bei Ulcus ad pylorum". Ob operative Klärung vorliegt, ist nicht gesagt. Auch bei Redners Fall handelt es sich zweifellos um ein Ulkus. Liegt solches Ulkus aber nun gegenüber dem Spasmus an der großen Kurvatur, wie wir es umgekehrt vom Ulkus hoch oben an der kleinen Kurvatur mit Spasmus an der großen kennen? Im Texte seines Atlas bespricht Groedel die lokalen Spasmen der großen Kurvatur, die ja allen längst bekannt sind, und sagt dann S. 559: „Bei pylorusnahem Ulkus fand ich sie aber auch an der kleinen Kurvatur." (S. Bild 2.)

e) Deformation des ganzen Magens bei Pankreastumor. Die betr. Skizzen finden sich in 4. Auflage von Redners „Grenzen des Normalen usw." Fig. 198.

f) Bulbus duodeni mit konkaver Begrenzung am rechtslateralen Kontur und fontänenartiger Entleerung in die Pars descendens. Ein gleiches Bild ist bisher nur einmal veröffentlicht, und zwar von Lorenz in den „Fortschritten", Bd. 30, Tafel 13, Fig. 13, mit der Unterschrift „Bulbus in Expression". Röntgendiagnose: Wandveränderung am Bulbus. Atonie. Ptosis. Kleiner Rest. Chirurgischer Befund: „In der Pars pylorica ulkusverdächtige Stelle." Solche Befunde machen den Eindruck, sie müßten normal sein. Aber warum sind sie, wenn sie normal sind, sonst nirgends erhoben oder

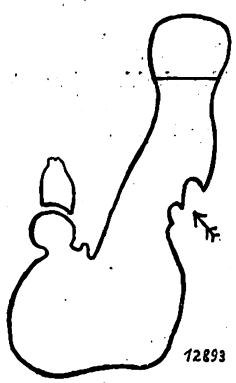

Bild 1.

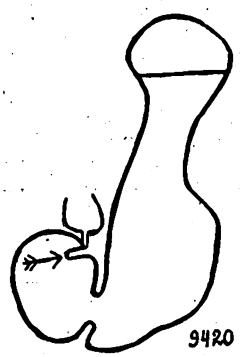

Bild 2.

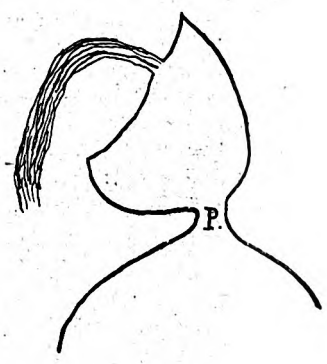

Bild 3.

Digitized by Google

bekanntgegeben worden? Auch Redners Fall, bei dem operative Klärung noch aussteht, scheint das spitz zugehende Ende des Magens pathologisch zu sein (s. Bid 3).

g) Bild des ganzen Jejunum und Ileum von absonderlicher Konfiguration, die sich schlecht beschreiben läßt. In wirrem Durcheinander (ohne jede Ähnlichkeit mit den Bildern normalliegender Schlingen), aber in größeren Abständen voneinander, finden sich fünfzehn bis zwanzig 10—20 cm lange wurstförmige Schatten in allen möglichen Krümmungen. Pat. suchte eine Magenautorität nach der anderen auf, schien schwer zu leiden. Bei späterer Erkundigung erfuhr Redner, daß Pat. etwa 1 Jahr später entdeckt habe, daß er an Taenien litt. Nach dessen Beseitigung durch eine dreitägige Kur haben sich „nie wieder Darmstörungen gezeigt. Bis zu seinem zwei Jahre später (im Felde) erfolgten Tode ist er nicht einen Tag mehr krank gewesen". Es besteht wohl kaum ein Zweifel, daß die absonderliche Form und Verteilung des Kontrastbreis in Jejunum und Ileum in irgendeiner indirekten Beziehung zu dem Vorhandensein der Taenien gestanden hat; etwa umgekehrt, wie man bei Ulcus bulbi duodeni Spasmen usw. (die sogen. Exzitationsneurose) am Magen beobachtet.

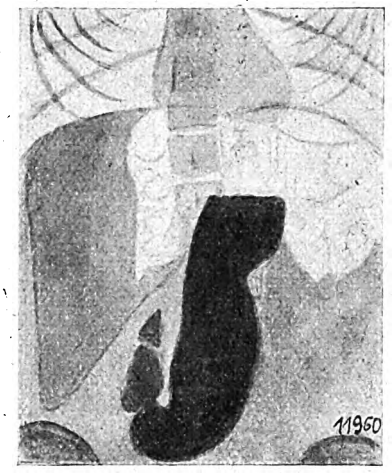

Bild 4.

h) Fall, bei welchem auf einem Bild mit etwas nach rechts verlagertem, elongiertem Magen die linke Hälfte des Leberschattens, mit einer leicht geschweiften, senkrechten Linie 3 bis 4 cm rechts vom Wirbelsäulenschatten beginnend, durch gasgeblähte Darmschlingen aufgehellt war. Klinisch: intermittierende Stenose-Erscheinungen. Es handelte sich um ein in eine wahrscheinlich angeborene Netzöffnung hernienartig eingeklemmtes Stück Colon transversum. (Operative Klärung.) (S. Bild 4.)

i) Fall von Gallensteinen. Etwa 9—12 facettierte Steine und zwei größere runde Steine sind deutlich sichtbar; außerdem 5 Steine in einer Linie medial tiefer; letztere wohl im Ductus cysticus gelegen. Skizze s. in 4. Auflage meines Buches „Grenzen des Normalen usw." Fig. 187.

Aus der Herz-Pathologie.

k) Fall von extrem-kleinem Tropfenherz bei großem, breitem Thorax. Aortenbogen links ziemlich kräftig hervortretend.

l) Fall von paravertebralen Abszeß, lehrreich deshalb, weil sein Schatten mit dem des Herzens zusammenfällt, letzterem ähnlich und nur viel kleiner ist. Bekanntlich sind vor Jahren solche Fälle als Pericarditis exsudativa mißdeutet worden, indem der Abszeßschatten für das Herz, und der ihn überragende Herzschatten für das ergußgefüllte Perikard angesprochen wurde.

Aus der Knochen-Pathologie.

m) Ein ca. 10 cm langer Processus styloideus bzw. ein verknöchertes Ligamentum stylo-hyoideum. Bekanntlich ist das bei den Fischen sehr gut ausgebildete Viszeral (Kiemenbogen-)Skelett beim Menschen sehr reduziert. Es finden sich von ihm im 1. und 2. Kiemenbogen lange, im 3. Kiemenbogen eine kürzere Knorpelspange. Aus dem 1. Kimenbogenknorpel (Meckelschen Knorpel) entsteht bekanntlich Hammer und Amboß, und in Anlehnung an ihn entwickelt sich der Unterkiefer. Aus dem 2. Kiemenbogenknorpel (Reichertschen Knorpel) bildet sich der Steigbügel, der Processus styloideus, das Ligam. stylo-hyoideum, das kleine Zungenbeinhorn und ein Teil des Zungenbeinkörpers. Der Proc. styl. verknöchert von 2 Kernen aus, von denen der obere kurz vor der Geburt, der andere nach der Geburt erscheint; der ober Kern verschmilzt bald mit der Pars petrosa und der Pars tympanica, dagegen mit dem unteren Kern erst in den mittleren Jahren. Der Kern im kleinen Horn tritt erst nach der Geburt auf, der im Körper schon vorher. Mangelhafte Verknöcherung des Proc. styl. bzw. seiner beiden Teile sind häufig. Nicht gar zu selten ist es, daß auch das Lig. stylo-hyoideum auf kürzere oder längere Strecken verknöchert; gewöhnlich findet dies im Anschluß an den Proc. styl. statt, so daß dieser sehr lang erscheint. Es kommt auch vollständige Verknöcherung des Lig. stylo-hyoideum vor. Solch verknöchertes Lig. styl.-hyoid. soll wiederholt von Chirurgen mit einer verschluckten Gräte oder dergleichen verwechselt worden sein und zu einer operativen Entfernung des „Fremdkörpers" Veranlassung gewesen sein; s. die Entwicklungsgeschichten von Broman, Bonnet usw., ferner: Thomas Dwight: Stylo-Hyoid Ossification. Annals of Surgery. November 1907. Danach findet sich die erste Erwähnung dieser Anomalie in der „Anatomia" des de Marchettis. Patavii, 1652. Cap. XIII, p. 205. „Observavi tamen aliquando processum styloideum usque ad cornua ossis hyoidei pervenire, ipsisque valido nexu devinci." (S. Bild 5.)

Digitized by Google

n) Ringförmige kalkfreie Zone mitten im periostalen Kallus einer Ulna-Querfraktur. Vielleicht hat jeder längere Zeit röntgenologisch tätige Arzt ein oder mehrere ähnliche Bilder. Bekannt ist von der Erscheinung meines Wissens bisher in der Literatur der Gesamtmedizin nichts. Was hat dieser Ring zu bedeuten, der sich wie ein Heiligenschein im dunklen Schatten des periostalen Kallus im Abstand von etwa 5 mm von der Kortikalis um den Knochen herumlegt, zumal, nachdem der wirkliche Bruchspalt schon konsolidiert, also im Bilde verschwunden ist oder scheint? Myelogener Kallus ossifiziert ja bekanntlich später, oft viel später als periostaler Kallus. Aber wie käme solche ringförmige Zone von myelogenem Kallus — in solcher Regelmäßigkeit! — in den periostalen Kallus hinein. Looser sche Umbauzonen unwahrscheinlich (s. Bild 6).

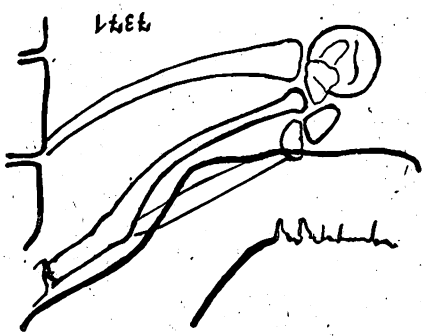

Bild 5.

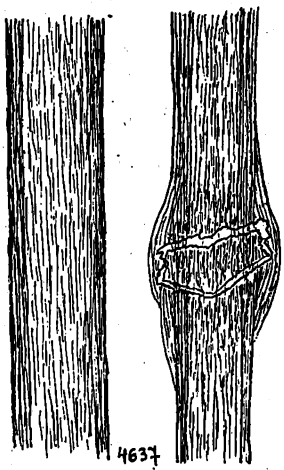

Bild 6.

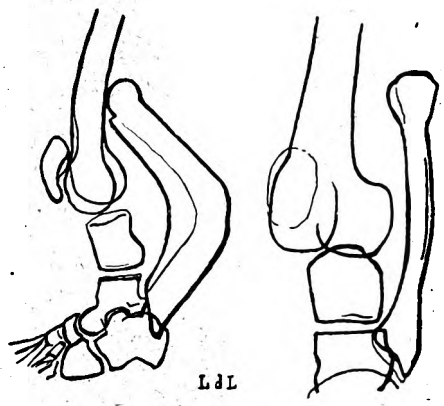

Bild 7.

o) Hochgradige Mißbildung der Unterschenkel- und Fußknochen. Patientin (ca. 30jähr.) wird auf Jahrmärkten gezeigt als „Tierweib". (Hände und Füße zeigen Polydaktylie, Verschmelzung von Mittelhand- und Mittelfußknochen, beschrieben von anderer Seite 1923 in der Münch. Med. Wochenschrift.) Der linke Unterschenkel zeigt eine normal dicke, aber nur 4 cm (!) lange Tibia mit gerader, horizontal verlaufender Gelenkfläche gegen gleiche Gelenkfläche des Talus. Die Fibula dagegen ist rund 5 mal so lang als die Tibia, bumerangartig gekrümmt, in der Mitte noch etwas dicker als die Tibia und proximal subluxiert bis fast gegen die Mitte des Femur hinaufreichend, aber etwa 5 cm lateral von letzterem abstehend. Am anderen Bein etwa gleiche Verhältnisse, nur ist die Tibia etwa doppelt so lang als am linken Beine. Das Becken schien normale Verhältnisse zu zeigen, die Kreuzgegend keine Wirbelanomalien. Es handelt sich um einen jener Mißbildungsfälle, bei denen der Befund — wie mir von einem Anatomen geschrieben wurde — keinerlei Schlüsse phylogenetischer Art zuläßt. Eine Analogie mit irgendeiner Extremitätenform in der Tierreihe besteht hier sicher nicht (s. Bild 7).

p) Röntgenbild einer Hand bei Herpes zoster. Hochgradigste akute Knochen-Atrophie. (Sudeck-Kienböck-Köhler.)

q) Frische Schrägfraktur der Basis der Grundphalange des Daumens. Die Umgebung des Bruches ist tumorartig entkalkt. Baldige gute Heilung. Wahrscheinlich hat die tumorartige Aufhellung einem Knochenprozeß von Höhlenbildung entsprochen, ähnlich dem bekannten (häufigeren) Prozeß im Os lunatum manus.

r) Knie bei Gicht. Mächtiger gichtischer Wulst um die Patella herum, gleichmäßig homogenen Schattens. Pat. war 75 Jahre alt; Gicht hatte er seit 25 Jahren.

s) Verkalktes, fingerkuppengroßes Spindelzellensarkom des Fußrückens zwischen den Bases des 1. und 2. Metatarsale.

t) Vollständige trümmerartige Zerstörung (jedenfalls durch myelogenes Gumma) der distalen Hälfte der Großzehen-Grundphalange bei einem Luetiker mit Tabes. Keine Spur geformten, zusammenhaltenden Knochens mehr vorhanden, keine Spur irgendwelcher Spongiosaarchitektur zu erkennen. Ein weiteres Bild zeigt vollständige Heilung mit fast normaler Form und idealer neuer Spongiosastruktur. Bilder s. Redners Kapitel in dem soeben erschienenen Lehrbuch der Röntgen-Diagnostik von Schittenhelm, Bd. 2, S. 1200.

u) Bilder von viermal abgeklungener und exazerbierter Rachitis; die 4 Kondensationszonen besonders schön an den Cristae ossis ilei ausgebildet.

v) Maximale enchondrale Ossifikations-Störungen der Beckenknochen bei einem idiotischen blinden Zwerge.

Digitized by Google

2. Haenisch (Hamburg): a) **Beitrag zur Röntgendiagnostik des Ösophagus — benigner Ösophagustumor**[1]).

Bericht über einen äußerst seltenen Fall, der erst bei der Sektion aufgeklärt wurde. Mehrfache Röntgenuntersuchungen haben zu einer richtigen Deutung nicht geführt, wenn auch die objektiven Beschreibungen der Röntgenbefunde sich mit dem Sektionsbefund nachträglich weitgehend in Einklang bringen ließen.

Die 31jährige Patientin Dora G. lag vom 2. Juni 1920 bis 29. November 1921 wegen Pneumonie, meningitischer Erscheinungen, Gelenkrheumatismus und Hilustbc. auf der Abteilung von Prof. Reiche im Allgemeinen Krankenhause Hamburg-Barmbeck. Während dieser Zeit mehrfache Röntgenuntersuchungen, bei denen ein ganz langsam an Größe zunehmender, die Brustwirbelsäule nach rechts überragender Weichteilschatten im Mediastinum konstatiert wird. Februar 1921 erweckt der Weichteilschatten mit seiner oberhalb des Zwerchfells abwärts konvexen Begrenzung den Eindruck „eines vor der Wirbelsäule im Mediastinum herabhängenden schlauchförmigen Gebildes". Oktober 1921 ähnlicher Befund, Kontur nirgends buckelig, keine Pulsation, von den großen Gefäßen zu trennen. (Demonstration der Diapositive.)

Wiederaufnahme im Krankenhause Januar 1923 (Abteilung Prof. Sudeck) mit Klagen über Hals- und Schluckbeschwerden seit Sommer 1922. Seit November 1922 Verschlimmerung dieses Zustandes, so daß feste Speisen nicht mehr genommen werden können. 30 Pfund Gewichtsabnahme. Elend. Schlundsonde 32 geht glatt in den Magen. Februar 1923 Röntgenuntersuchung: Fraglicher Weichteilschatten wesentlich vergrößert. Bei der Kontrastuntersuchung des Ösophagus findet sich starke, zylindrische Erweiterung des Ösophagus, dicht oberhalb des Zwerchfells scharf zugespitzt, Konturen wellig, harmonikaartige Querstreifung. Schattensäule zeigt größere Aussparungen und Füllungsdefekte. (Diapositivdemonstrationen.) Diagnose: Dilatation des Ösophagus, wahrscheinlich infolge Kardiospasmus. Die Aussparungen im Füllungsbilde fasse ich als teilweise Kompression von außen, vielleicht durch den im Mediastinum liegenden fraglichen Tumor auf. „Wenn es ein Magen wäre, würde ich an Trichobezoar denken."

Klinisch wird Kompressionsstenose des Ösophagus durch Mediastinaltumor angenommen. Im weiteren Verlauf üble Stenosenerscheinungen. Bei der Ösophagoskopie ein Tumor nicht feststellbar, oberhalb der Kardia Spasmen. Dauerndes Erbrechen. Sonde geht glatt in den Magen, dabei Erbrechen. Das Erbrochene unterscheidet sich scharf gegen das Ausgeheberte, stammt also aus dem Ösophagus. Danach klinische Annahme eines Kardiospasmus auf der Basis entzündlicher Reizung. (Mediastinaldrüsentbc.? Kalter Abszeß?)

April 1923 Operation (Prof. Sudeck), um den Kardiospasmus zu beseitigen. Zunächst Besserung, dann alter Zustand. Juli 1923 plötzliche Verschlechterung. Exitus.

Bei der Obduktion (Prof. Fahr) findet sich im Ösophagus ein riesiges, gestieltes, wurstförmiges Fibrom, am Eingang der Speiseröhre flach inserierend, bis dicht oberhalb der Kardia frei herabhängend.

Dieses gewaltige, intrasösophageal entwickelte Fibrom entsprach also dem „vor der Wirbelsäule im Mediastinum herabhängenden schlauchförmigen Gebilde". Ein maligner Tumor konnte nicht in Frage kommen. Ein benigner, so gewaltiger Ösophagustumor schien mir gänzlich außerhalb des Bereichs der Möglichkeit zu liegen, auch im Hinblick auf die Ösophagoskopie, so daß ich trotz des herangezogenen Vergleichs mit dem Röntgenbefund bei Bezoar des Magens gar nicht auf die Idee kam, den deutlich nachgewiesenen „beutelförmigen Tumor im Mediastinum" mit der Ösophagusdilatation und dem Kardiospasmus in kausalen Zusammenhang zu bringen, sondern den Schattenausfall im Ösophagus als von außen bedingt ansprechen zu müssen glaubte.

2b) **Beitrag zur röntgenologischen Magendiagnostik — paraösophageale Zwerchfellhernie oder Ösophagusdivertikel.**

Wenn ich Ihnen über die folgende Beobachtung, bei der ich zu einer sicheren Röntgendiagnose nicht habe kommen können, berichte, so tue ich es einmal, weil mir etwas Derartiges weder bisher begegnet, noch aus der Literatur erinnerlich ist, und zweitens, um immer wieder darauf hinzuweisen, wie unerläßlich bei jeder Magenuntersuchung eine Durchleuchtung im Liegen ist. (Bauch-, Rücken- und rechte Seitenlage.)

Frau L. N., 49 Jahre alt (J.-Nr. 22 005), wird mir am 2. 4. 1924 zwecks Röntgenuntersuchung des Ösophagus von ihrem Hausarzt überwiesen.

---

[1]) Erscheint ausführlich in den Fortschritten auf dem Gebiet der Röntgenstrahlen, Bd. XXXII, Heft 3/4.

Digitized by Google

Anamnestisch: Schmerzen vor 2 Jahren in der rechten Bauchseite, in den Rücken durchgehend, als Ulkus aufgefaßt. Vor einem Jahr wieder Schmerzen rechts vom Nabel, Gallenblasengegend frei. Seit einem halben Jahr Schluckbeschwerden, unbestimmte Magenbeschwerden. Sonde passiert glatt, Chemismus normal, Ulkus ?. Auf Ulkusdiät werden die Beschwerden geringer, treten aber dann wieder in der alten Weise auf, besonders beim Schlucken. „Gelegentlich geht nichts herunter, gelegentlich geht alles glatt herunter."

Bei der Röntgenuntersuchung passiert die Kontrastmahlzeit (Citobarium) glatt den Ösophagus, ohne irgendeinen abnormen Befund erkennen zu lassen. Keine Andeutung von Kardiospasmus, keine Erweiterung des Ösophaguslumens, keine Aufstauung im Schlundrohr oder Ansammlung von Bariummassen im unteren Ösophagusteil. Es füllt sich bei mittlerem Tonus eine im ganzen normale, links senkrechtstehende Silhouette von Syphonform mit geringer Hubhöhe und kaudalem Pol dicht oberhalb Nabelhöhe. Oberhalb des Kontrastschattens regelrechte Magenblase. Am Magen kein stehender Spasmus, kein Füllungsdefekt, kein intraventrikulärer Druckpunkt. Kleine Kurvatur scharf, kein Bucht-, kein Nischenschatten. Mobilität bei Leibeinziehen und Palpation frei, Modulationsfähigkeit der Magenwandungen regelrecht. Peristaltik setzt bald ein und läuft in mitteltiefen Wellen unbehindert durch den antralen Teil des Magens bis zum Pylorus ab. Der Pylorus wird abgeschnürt, der Bulbus entfaltet, zeigt keine konstante Deformierung seiner Konturen. (Siehe Fig. I, Pause des demonstrierten Röntgenogramms.)

Bei der Durchleuchtung in Bauchlage nichts Regelwidriges.

In Rückenlage fließt der Mageninhalt stark in den Fornix hinein. Beim Absuchen der Kardia-

Fig. 1.

Fig. 2.

Fig. 3.

gegend auf evtl. Veränderungen zeigt sich plötzlich (noch vor Übergang in Beckenhochlagerung) eine vollständige Füllung des Ösophagus bis Arkushöhe hinauf. Dicht oberhalb des linken Zwerchfelles, im Winkel zwischen diesem und dem Wirbelsäulenschatten, zum Teil in Deckung mit diesem, liegt jetzt ein stark apfelgroßes, rundliches, scharf konturiertes Schattendepot. Zwischen diesem und der Fundussilhouette eine ziemlich breite Verbindung. Die Schattensäule des Ösophagus geht an der rechten Seite im spitzen Winkel in das obere Schattendepot über. (Siehe Fig. 2, Pause des Röntgenogramms, dorsoventral bei flacher Rückenlage.)

Die Schattensäule im Ösophagus steigt wechselnd auf und ab, ohne daß Patientin hiervon irgend etwas spürt, wie sie auf ausdrückliches Befragen versichert.

Bei der abermaligen, sofort angeschlossenen Durchleuchtung im Stehen zeigt sich wieder eine normale Magenform ohne irgendwelche Schattenmassen oberhalb des Zwerchfelles; auch der Ösophagus ist vollkommen leer. Wird wieder Rückenlage eingenommen, so füllt sich wieder der Sack oberhalb des Diaphragma und der Ösophagus. Bei leichter Drehung in den l. schrägen Durchmesser wird die ziemlich breite Verbindung zwischen den unterhalb und oberhalb des Zwerchfelles gelegenen Schattenmassen besonders deutlich sichtbar. (Siehe Fig. 3, Pause des Röntgenogramms, dorso-ventral bei halblinker Rückenlage.)

Differentialdiagnostisch war zunächst an ein tiefsitzendes Ösophagusdivertikel oder an paraösophageale Hernia diaphragmatica zu denken.

Eine kurze Kontrolluntersuchung am 9. 4. 24 ergab durchaus den gleichen Befund: Im Stehen normale Verhältnisse, in Rückenlage wieder Auftreten des beschriebenen epidiaphragmalen Sackes und

Digitized by Google

Vollaufen des Ösophagus. Mehrfache Versuche, ein Schlundrohr einzuführen, um evtl. durch Luftaufblähung weiterzukommen, wobei ich beabsichtigte, die Lufteinblasung einmal bei Lage des Sondenfensters im untersten Ösophagusende und dann im Magen selbst vorzunehmen, waren trotz aller Bemühungen der Patientin unausführbar.

Der Befund in Fig. 3 erinnert sehr an eine Zwerchfellhernie (Spuria?), dafür spricht der kleine, hochliegende (untere) Magensack, die Einschnürung von beiden Seiten her genau in Zwerchfellhöhe und die Art der Einmündung des Ösophagus in den supradiaphragmal gelegenen Sack. Eine eigentliche Hernia diaphragmatica mit oberhalb des Zwerchfelles fixiertem Magenteil ist aber kaum anzunehmen, da eine solche auch in aufrechter Körperhaltung nachweisbar hätte sein müssen, vor allem eine Verkürzung der Magensilhouette auch im Stehen zu erwarten wäre. Eine andere Erklärung wäre die Annahme eines relativ weiten, paraösophagealen, vielleicht kongenitalen Schlitzes im Zwerchfell, durch welche der Fornix des Magens in Rückenlage hindurchrutscht. Hierfür könnte die weite Verbindung des oberhalb des Zwerchfelles gelegenen Schattendepots mit der Magensilhouette sprechen, nur erscheint mir die Vorstellung des Hinauf- und Hinabgleitens des Fornix in Rückenlage bzw. im Stehen gezwungen und anatomisch wenig wahrscheinlich. Man müßte dann schon annehmen, daß der supradiaphragmale Sack doch fixiert ist und seine eigentümliche Lage, vor allem die weite Bruchpforte, jede Füllung im Stehen ausschließen und für das schnelle Vollaufen in Rückenlage verantwortlich sind.

Diese Auffassung würde sich auch mit der Annahme eines tiefsitzenden Ösophagusdivertikels vereinigen.

Auch bei einem Divertikel ist die Unmöglichkeit der Darstellung im Stehen und die Füllung einzig und allein in Rückenlage höchst ungewöhnlich, ließe sich aber in der soeben erörterten Weise immerhin erklären.

Zunächst hätten wir eine Insuffizienz der Kardia zur Zeit der Röntgenuntersuchung anzunehmen. Wie es indessen zu der Bildung des Ösophagusdivertikels gekommen ist, läßt sich nach dem Röntgenbefund allein kaum erörtern. Die, wenn auch nicht sehr hochgradige, Dilatation des Ösophagus, wie sie in Fig. 2 erkennbar ist, und die sackförmige Divertikelbildung in der Epikardia können sowohl sekundär infolge primärer Atonie entstanden sein oder auch auf einer Vagusstörung im Sinne von Kraus beruhen. Die Genese des Kardiospasmus ist aber noch durchaus dunkel. Ein Kardiospasmus könnte wohl die nachgewiesenen Veränderungen erklären, würde auch evtl. mit der Angabe der Patientin, daß das Schlucken mal gut, mal gar nicht geht, vereinbar sein, während der Röntgenuntersuchungen fehlte aber jede Andeutung von Kardiospasmus. Sichere Zeichen für Hysterie waren nicht vorhanden.

---

3. Haudek (Wien): **Traktionsdivertikel der Speiseröhre.** (Auszug aus dem Vortrag.)

Redner weist auf die Tatsache hin, daß den Röntgenologen wohl die Pharynxdivertikel, die sogenannten Zenkerschen Pulsionsdivertikel, gut bekannt seien, hingegen die Ösophagusdivertikel als Seltenheit gelten; in der ganzen röntgenologischen Literatur seien nur einige wenige Fälle mitgeteilt worden, während die pathologischen Anatomen diese Traktionsdivertikel bei 6% aller Sektionen von Erwachsenen finden.

An einer größeren Zahl von Aufnahmen beweist Haudek ihre Auffindbarkeit. Man findet sie am ehesten, wenn man bei Kranken mit chronischer Lungentuberkulose, besonders mit Tuberkulose der broncho-pulmonalen und mediastinalen Drüsen, die Speiseröhre mit Bariumpaste füllt und in verschiedenen Richtungen durchleuchtet. Die Divertikel sind ursprünglich zeltförmig; sie entstehen durch den Zug von schrumpfenden, vereiterten tuberkulösen oder anthrakotischen Drüsen, die mit der Speiseröhre verwachsen sind. Durch den Innendruck der vorbeigleitenden Bissen werden sie ausgebuchtet und erhalten Säckchenform; dann sind es Traktions-Pulsions-Divertikel, die bis Kleinapfelgröße erreichen können. Meist verlaufen sie symptomlos, auch deshalb, weil die Spitze des Divertikels häufig nach oben gerichtet ist; ihre Auffindung wird daher durch Beckenhochlagerung erleichtert. (Palugyay.) Manchmal aber kann das Steckenbleiben von Fremdkörpern, wie Obstkernen, Knochensplittern usw., zu Perforation und zu Entzündungen Anlaß geben.

(Erscheint ausführlich in den „Fortschritten".)

Aussprache zu den Vorträgen 2—3.

H. R. Schinz (Zürich): Unter den Erkrankungen, die aus organischen Ursachen zu Schluckbeschwerden führen, sind — abgesehen vom Speiseröhrenkrebs — I. die Divertikelbildungen der Speiseröhre an erster Stelle zu nennen. Der Pathologe Kaufmann gibt noch an, daß sie recht selten seien. Jeder vielbeschäftigte Röntgenologe wird ihr Vorkommen aber als ein recht häufiges bezeichnen müssen. Durch die Röntgenuntersuchung ist weiterhin nicht nur ihr Vorkommen, sondern auch deren klinische Bedeutung weitgehend geklärt worden. Noch vor 20 Jahren basierten unsere

Digitized by Google

Kenntnisse auf diesem Gebiete auf Sektionsmaterial, heute stellen wir die Diagnose mit Leichtigkeit in vivo, wobei die Röntgenuntersuchung vor der Ösophagoskopie und vor der Sondenuntersuchung den Vorteil hat, rasch, elegant, beschwerdelos und sicher zu sein.

Nach dem Sitz, hinsichtlich der zu wählenden Therapie und hinsichtlich der Pathogenese unterscheiden wir am besten:

1. unkomplizierte hochsitzende Divertikel der Speiseröhre,
2. unkomplizierte tiefsitzende Divertikel, intrahorakale Divertikel,
3. Divertikel bei Ösophagusektasie.

1. Zu den hochsitzenden Divertikeln gehören die seitlichen Pharynxdivertikel (v. Kostanecki, 1889). Es sind Kiemengangsreste oder unvollkommene Kiemenfisteln mit sekundärer Erweiterung. Die Mündung des Sackes ist zu sehen. Röntgenologisch wurden sie bisher nicht dargestellt, wohl deshalb, weil sie sehr selten sind und dem Auge ja leicht zugänglich. Sie sind die Analoga der branchiogenen Zystentumoren und Halsfisteln. Ebenfalls hochsitzend und klinisch außerordentlich viel wichtiger sind die sogen. hintern Pharynxdivertikel, Zenkerschen Divertikel oder sogen. Grenzdivertikel. Es handelt sich um eine Art Hernien in der Gegend des Ösophagusmundes. Die Röntgendiagnose ist aus einem nach unten halbmondförmigen Kontrastschatten, der bei jedem Schluckakt gehoben werden kann, leicht zu stellen. Zur Sicherung der Diagnose gehört die Feststelung des Abflusses der Kontrastmasse vor und über dem Schattendepot. Der tiefste Divertikelpunkt wechselt je nach der Größe des Divertikelsackes, im Maximum dürfte das Divertikel bis 2 Querfinger unterhalb die Klavikula hinunterreichen. Differentialdiagnostisch kommen Pharynxparesen in Frage und hochsitzende Ösophagusstenosen, deren Begrenzung nach unten ist aber mehr oder weniger unregelmäßig, trichterförmig. Der Abfluß der Kontrastmasse erfolgt am tiefsten Punkt. Bei der Pharynxparese konstatieren wir ferner keine pathognostische Hebung beim Schlukken. Zenkersche Divertikel können vollständig latent, symptomlos verlaufen. Ich möchte Ihnen hier die Bilder eines Patienten demonstrieren, der vor einigen Wochen wegen Karzinom des rechten Stimmbandes hemilaryngektomiert worden war. Post operationem traten Divertikelbeschwerden auf und die Röntgenuntersuchung zeigte links hinten vom Ösophagus ein typisches Zenkersches Divertikel. Der Patient hatte vor der Operation gut schlucken können, nach der Operation mußte nun das Divertikel Störungen machen, da ja der Schluckakt nun im Gebiet der noch erhaltenen linken Kehlkopfhälfte und damit zugleich im Gebiet des Divertikels vonstatten gehen mußte. Erst die Abtragung des Divertikels selber in einer zweiten Sitzung machte die Ösophaguspassage wieder frei. Weitere Diapositive demonstrieren Ihnen ein typisches Zenkersches Divertikel. Das gut 2 cm lange Divertikel wurde auf der Höhe der Cartilago cricoidea freigelegt und über einem Magenschlauch freipräpariert. Beim Versuch, den Schlauch magenwärts durchzuführen, stieß man auf ein Hindernis, ohne aber eine sichere Stenose nachweisen zu können. Ein Tag nach der Radikaloperation des Divertikels erlag der Patient einer Mediastinitis. Die Sektion zeigte in der Höhe der Bifurkation ein geschwürig zerfallenes ringförmiges Ösophaguskarzinom. Die Anamnese wurde dadurch weitgehend aufgehellt: Die zunehmenden „Divertikelbeschwerden" eines jahrelang fast latent gebliebenen Grenzdivertikels waren nicht etwa auf eine Divertikulitis oder dergleichen zurückzuführen, sondern auf die Komplikation durch ein unerkanntes Speiseröhrenkarzinom. Es handelte sich dabei wohl um ein zufälliges Zusammentreffen. Für die Therapie ist wichtig, daß in diesem Falle natürlich eine Operation nicht indiziert gewesen wäre. Die Diagnose Karzinom ist uns wohl nur deshalb entgangen, weil die Aufmerksamkeit vollständig durch das Divertikel absorbiert war. In Tat und Wahrheit handelte es sich aber um ein mehr oder weniger latentes Divertikel, das klinisch nicht in Erscheinung trat. Die Schluckbeschwerden waren auf das Karzinom und nicht auf das Divertikel zurückzuführen. (Vgl. Kappeler, 1919.) Vielleicht hätte hier eine Ösophagoskopie die Situation geklärt.

Abgesehen davon muß allerdings zugegeben werden, daß gelegentlich auch hochsitzende Speiseröhren-Karzinome divertikelähnliche Röntgenbilder vortäuschen können, wie Ihnen das folgende Bild zeigt. Auch Keppler und Erkes (1919) hat ja das Röntgenbild gelegentlich irregeführt. Freilich darf man nie vergessen, daß die Grundbedingung der röntgenologischen Verläßlichkeit die Frage ist: „Wer hat den Röntgenbefund gemacht?" (Schwarz, 1924.)

2. Tiefsitzende Divertikel. Die tiefsitzenden Divertikel sind intrathorakalen Ursprungs und sind zu unterscheiden, auch hinsichtlich der Operationstechnik und der Indikation zur Operation, von tiefreichenden Zenkerschen Divertikeln. Wir unterscheiden nach der Art der Entstehung:

A. Traktionsdivertikel,
B. Pulsionsdivertikel.

A. Die Traktionsdivertikel oder Rokitanskyschen Divertikel sind auf dem Sektionstisch häufig. Sie führen gewöhnlich zu keinen Beschwerden und sind das Produkt periösophagealer Schrumpfungsprozesse. Es entstehen zeltdachförmige „Ösophagusnischen" z. B. durch Anwachsung der

Digitized by Google

ganzen Ösophaguswand an schrumpfende Mediastinaldrüsen usw. Ich möchte Ihnen das Röntgenbild eines Traktionsdivertikels unterhalb der Bifurkation zeigen. Es führte klinisch zu keinen nennenswerten Beschwerden. Man suchte wegen des schlechten Allgemeinbefindens nach einem Karzinom und untersuchte deshalb u. a. auch die Speiseröhre. Die Sektion zeigte, daß das Traktionsdivertikel durch Schrumpfung von karzinomatösen Lymphdrüsen entstanden war. Es handelte sich um Metastasen der Leber, der Pleura, der Lymphdrüsen usw. 20 Jahre nach Oberkieferresektion wegen Karzinom.

Ausnahmsweise können Traktionsdivertikel in die Lungen perforieren. Sauerbruch (1923) berichtet über eine operative Heilung nach transpulmonaler Freilegung der Speiseröhre.

B. Nach dem Sitz der intrathorakalen Pulsionsdivertikel unterscheiden wir epibronchiale Divertikel (Brosch, 1900), epiphrenale Divertikel (Rosenthal, 1902) und epikardiale Divertikel (Aßmann, 1921). Die ersteren sitzen in der Höhe der Bifurkation, die epiphrenalen dicht oberhalb des Zwerchfells und die epikardialen dicht unterhalb des Zwerchfells. In der röntgenologischen Literatur ist kein einziger sicherer Fall eines unkomplizierten ösophagealen intrathorakalen Pulsionsdivertikels auffindbar. Die pathologische Anatomie berichtet aber über einwandfreie Fälle. Wir dürfen daraus schließen, daß die intrathorakalen Ösophagusdivertikel an und für sich in der Großzahl der Fälle keine klinischen Erscheinungen machen. Alles, was in der Literatur als intrathorakale Speiseröhrendivertikel läuft, entpuppt sich bei näherer Betrachtung als divertikulöse Ausbuchtung bei diffuser Speiseröhrenerweiterung. Ich möchte Ihnen hierüber einige Bilder demonstrieren:

3. Divertikel bei diffuser Speiseröhrenerweiterung. Tiefreichende Zenkersche Pulsionsdivertikel mit gleichzeitiger diffuser Speiseröhrenerweiterung sind in der klassischen Arbeit von Kaufmann und Kienböck (1909) beschrieben und abgebildet. Auch Fall 29 von Schwarz (1924) gehört hierher, ferner der Fall von Stierlin (1918), der als Krampf des Ösophagusmundes bei gleichzeitigem Krampf der Kardia beschrieben worden ist und in der Literatur recht oft zitiert wird. Häufiger sind epiphrenale Divertikel des Ösophagus bei gleichzeitiger diffuser Speiseröhrenerweiterung. Kraus (1897) bildet einen einschlägigen pathologisch-anatomischen Befund ab, der alle in vivo diagnostizierten Röntgenbefunde trefflich illustriert. Der erste Röntgenbefund am Lebenden stammt wohl von Stierlin (1916). Drei Bilder zeigen Ihnen den einschlägigen Befund bei meiner Patientin. Auf dem ersten Bild sehen Sie vor der Operation die außerordentliche Erweiterung der Speiseröhre, der ein birnengroßes Divertikel links anliegt. Das zweite Bild demonstriert das nach Marwedelscher Aufklappung freigelegte und abgetragene Divertikel, und das dritte Bild zeigt den Befund nach der gelungenen Operation. Die Passage, die seit einigen Wochen vollständig gestört war, ist wieder vollständig frei, die Speiseröhre bleibt aber weit.

Man wäre hier geneigt, speziell hinsichtlich des Operationserfolges, das Divertikel als das Primäre aufzufassen, und die Dilatation der Speiseröhre als das Sekundäre. Ich glaube nicht mit Recht. Gerade das häufige Zusammenfallen von diffuser Speiseröhrenerweiterung mit intrathorakalen Pulsionsdivertikeln spricht dafür, daß beide Befunde — sowohl die Erweiterung wie die hernienartige Ausstülpung — auf dem Boden derselben Erkrankung entstehen. Die „Atonie" der Speiseröhre schafft die Vorbedingung sowohl zur diffusen Erweiterung als auch zur lokalen divertikulösen Ausstülpung. Daran ändert der symptomatische Erfolg der Operation nichts.

Aßmann hat ein epikardiales Ösophagusdivertikel beschrieben. Auch hier war auf dem Boden einer diffusen Speiseröhrenerweiterung dicht oberhalb der Kardia durch eine schmale, schlitzförmige Muskellücke eine haselnußgroße, herniöse Ausstülpung der Schleimhaut zustande gekommen.

Epibronchiale Speiseröhrendivertikel sind von Kienböck und Kaufmann (1909) und von Stierlin (1916) beschrieben worden. Auch in diesen Fällen findet sich die lokale Ausstülpung auf dem Boden einer diffusen Speiseröhrenerweiterung.

II. Ein weiteres Krankheitsbild, das bei positivem anatomischem Befund zu Schluckbeschwerden führt, ist die sogen. diffuse Speiseröhrenerweiterung, die auch unter dem Namen Kardiospasmus oder idiopathische Ösophagusdilatation bekannt ist. Die Röntgensymptomatologie ist sehr gut bekannt. Das charakteristische Symptom ist 1. die enorme Erweiterung der Speiseröhre und 2. die Aufhebung des Gesamttonus derselben, d. h. die Schlaffheit der Wandung. Zum Symptomenkomplex gehört ferner 3. eine Störung des Mechanismus der Öffnung und Schließung der Kardia. Währenddem man früher ätiologisch eine Atrophie des Vagus (Kraus, 1902) und infolgedessen einerseits einen Kardiakrampf und andererseits eine Erschlaffung der übrigen Ösophaguswandungen annahm oder ulzeröse und narbige Prozesse am untern Speiseröhrenende ursächlich als krampfauslösendes Moment supponierte (Heyrowsky, 1912), so wissen wir heute, daß es sich in der großen Mehrzahl der Fälle um einen psychisch bedingten Symptomen-

Digitized by Google

komplex handelt, wobei Vagusläsion und Schleimhautulzeration fakultative oder sekundäre Momente sind. Ich möchte mit meinen Demonstrationen nicht die Symptomatologie vermehren und verweise auf die schon zitierte klassische Arbeit von Kienböck und Kaufmann (1909). Meine Fälle demonstrieren Ihnen das Stadium vor und das Stadium nach dem operativen Eingriff. Die Methode der Wahl dürfte dabei die Hellersche extramuköse Plastik sein, d. h. die Längsspaltung der Ringmuskulatur der Kardia ohne Eröffnung des Speiseröhrenlumens. Nach diesem operativen Eingriff sind die Beschwerden der Patienten beseitigt. Für die Auffassung des ganzen Krankheitsbildes ist aber wichtig, daß die Speiseröhre weit und schlaff bleibt. Die Kardia steht ununterbrochen offen, die Kontrastmasse fällt wie durch einen offenen Schlauch in den Magensack, dem Gesetz der Schwere folgend. Das normalerweise vorhandene Spiel des Öffnens und Schließens der Kardia fehlt vollständig. Dies führt uns zur Besprechung des Kardiapförtners. Im Gegensatz zum Pylorus, der ähnlich wie die Iris des Auges diaphragmaartig ins Lumen vorspringt und sich durch zirkuläre Ringmuskulatur und dieselbe durchziehende Längsmuskulatur pupillenartig erweitern und verlängern kann, finden wir bei der Kardia nichts von alledem: Wir finden keine Diaphragma, wir finden nur außen eine Längsfaserschicht, innen eine Ringmuskelschicht und dazwischen die Stützschlinge. Die Kardia ist ein Ventilverschluß, der normalerweise geschlossen ist und nach Bedürfnis normalerweise beim Heranrücken der Speisen reflektorisch geöffnet werden kann. Eine Störung des Kardiamechanismus muß deshalb auf einer Störung des Öffnungsmechanismus beruhen, dabei aber der Sonderuntersuchung als „Kardiospasmus" imponieren. Mit dieser Auffassung stimmt überein, daß wir bei unseren Fällen keine Hypertrophie der Ringmuskulatur in der Höhe der Kardia gefunden haben. Andererseits kann aber auch das Öffnen der Kardia willkürlich erlernt werden. Ich zeige Ihnen hier die Röntgenaufnahmen eines Artisten, der riesige Mengen Flüssigkeit (z. B. 40 Liter Bier) trinkt und auf Wunsch und nach eigenem Willen wieder zutage befördern kann. Er verdient sein Brot durch Trinken von „Aquarien" mit lebenden Fischen, die er lebend nach kurzer Zeit aus seinem Magen wieder ans Tageslicht bringt. Die Röntgenuntersuchung hat ergeben, daß dieser Mann 1. die Flüssigkeit wirklich in seinen Magen befördert, 2. daß Magen und Speiseröhre enorm erweitert sind. Das Bild der Speiseröhre erinnert an die Befunde bei der diffusen Speiseröhrenerweiterung. Die Untersuchung hat weiterhin ergeben, daß dieser Künstler im Atemstillstand unter Epiglottisverschluß durch Anspannen der Bauchpresse unter willkürlicher Öffnung der Kardia den Mageninhalt wieder herausbefördert ohne begleitende Nauseaerscheinungen. Peristaltische und antiperistaltische Bewegungen am Magen sind dabei nicht vorhanden. Weiterhin haben Röntgenuntersuchungen von menschlichen „Wiederkäuern" mir gezeigt, daß auch dort keine peristaltischen oder antiperistaltischen Phänomene am Magen auftreten. Durch Verkleinerung der Abdominalhöhle durch Kontraktion des Zwerchfells (?) und durch Anspannung der Bauchpresse unter Öffnung der Kardia, vielleicht auch unter gleichzeitiger reflektorischer tonischer Gesamtkontraktion des Magens befördert der Ruminant den Mageninhalt wieder in den Mund. Der Unterschied gegenüber dem Artisten besteht nur darin, daß der ganze Mechanismus mehr oder weniger unwillkürlich, „halbbewußt" abläuft. Ob wirklich eine tonische Kontraktion der Magenmuskulatur, eine Erhöhung der Peristole stattfindet oder nicht, scheint mir röntgenologisch nicht sicher entscheidbar, da die eventuelle peristolische Volumveränderung sich ja auf eine Ebene projiziert, auf den Röntgenschirm, und auf alle Fälle deshalb nur minimal ist.

Die Untersuchung dieser letzteren geschilderten und demonstrierten Fälle scheint mir ein wichtiges Kapitel der Röntgenphysiologie zu betreffen, das auch Licht auf die Pathogenese verschiedener pathologischer Zustände der Speiseröhre wirkt. Wirklich Neues auf dem Gebiet der Röntgenologie der Speiseröhre wird man wohl vor allem auf diesem Grenzgebiete der pathologischen Physiologie suchen müssen. Die normale und pathologische Röntgenanatomie ist ja heute schon recht gut bekannt.

Kohlmann (Erlangen): Demonstration von drei Fällen:

1. Eine 47jährige Frau mit Ösophaguskarzinom an der Bifurkation, das sich bis zur Kardia erstreckt und die Speiseröhre völlig verlegt. In einer hinter dieser gelegenen Drüse hat sich eine große Metastase gebildet, die einerseits in den Magen direkt neben der Kardia, andererseits in den Ösophagus durchgebrochen ist, so daß der Speisebrei auf dem Wege über die Drüsenmetastase in den Magen gelangen konnte (ein Bild). Später erfolgt noch ein Durchbruch des primären Tumors in den rechten Bronchus. Der Sektionsbefund klärt die Diagnose einer Speiseröhren-Magenfistel.

2. Eine 50jährige Frau leidet an Herzbeschwerden. Die Durchleuchtung ergibt ein Pneumoperikard, das auch klinische Erscheinungen machte. In Rückenlage hört man besonders den ersten Ton bei Inspiration scharf metallisch klingend. Auch treten im Liegen laute glucksende Geräusche auf, die bei aufrechter Haltung ebenso wie die metallischen Beiklänge verschwinden (ein Bild). Wie

Digitized by Google

die spätere Autopsie ergibt, ist eine käsige Tbc.-Drüse einerseits in die Speiseröhre, andererseits in den Herzbeutel durchgebrochen. So bestand eine direkte Verbindung zwischen Herzbeutel und Speiseröhre.

3. Ein 60jähriger, magerer, aber nicht kachektischer Mann klagt bereits seit dem 15. Lebensjahre (mit Beginn der schweren Arbeit) über Magenbeschwerden. Die rechte Thoraxhälfte ist etwas vorgewölbt. Es besteht eine mäßige venöse Stauung. Pat. wird als Verdacht auf Magen-Ca. eingewiesen. Früher war ein „Nebensack" am Magen angenommen worden. Ist noch nicht durchleuchtet worden. Nach 12—15 Löffeln muß er einen sanften Druck aufs Sternum ausüben. Dann gibt es einen Ruck, und es wird ihm leichter. Wasser verursacht ihm Brechreiz, Wein und Bier dagegen werden gut vertragen. Fettes Fleisch und Mehlspeisen (Puddinge, Breie und Suppen) bekommen ihm gut, mageres Fleisch kann er nicht zu sich nehmen. Die Einführung einer Sonde wird strikte verweigert. Der Kranke zeigt große Ähnlichkeit mit dem 1922 auf der 100-Jahresfeier der Naturforscher und Ärzte in Leipzig von Haenisch demonstrierten. Ob es sich nur um eine infolge des 45jährigen Bestehens des idiopathischen Kardiospasmus hochgradige Dilatation mit Hypertrophie und Schlängelung handelt, oder um ein echtes Divertikel, ist schwer zu entscheiden, um so mehr, als die Operation bislang vom Patienten abgelehnt wurde. Obwohl der Magen nie ganz entfaltet war, weil der Brei allzu langsam durch die Kardia hindurchtritt, so erscheint mir eine Zwerchfellhernie doch recht unwahrscheinlich. Wenn der Kranke keinen Kontrastbrei genommen hat, so sieht das Röntgenbild dem von Aßmann beobachteten einer Pleuritis mediastinalis recht ähnlich. Eine restlose Klärung steht allerdings noch aus. Auf jeden Fall spricht die Tatsache einer Hypertrophie der Wandung im Sinne von Frik gegen Divertikel und für Dilatation (sechs Bilder).

Die ausführliche Veröffentlichung dieser seltenen drei Fälle von Erkrankung des Ösophagus erfolgt anderen Ortes.

Saupe (Dresden) demonstriert die Skizze eines Falles von Dysphagia lusoria; hierbei verläuft die Aorta hinter dem Ösophagus und ist die Ursache von Schluckbeschwerden, oft erheblichen Grades. Röntgenologisch findet sich die Impressio aortae des Ösophagus am rechten hinteren Umfang der Speiseröhre, welche zugleich nach links und vorn verlagert erscheint. Bestätigung durch Sektion!

---

4. Gortan (Triest): **Zur Technik der Moment- und Schnellaufnahmen.** (Mit Projektion.)

Worauf es mir in folgendem Vortrag ankommt, ist zu zeigen, daß wir alle unsere Röntgenaufnahmen mit zu weichem Lichte machen und das Licht von der erheblichen Härte von 21—23 cm Funkenlänge (spitze Platte) sehr große technische Vorteile bietet. Dazu bin ich auf folgende Weise gekommen.

Die letzten Arbeiten über die Pathologie des Magens und des Duodenums haben die direkten Symptome vieler Krankheiten dieser Organe in den Vordergrund gestellt; diese Symptome jedoch können in den meisten Fällen nur mit der Radiographie mit Sicherheit diagnostiziert werden, und da es sich um Organe handelt, die sich wegen der Peristaltik in Bewegung befinden, so ist es unumgänglich notwendig, um scharfe Konturen zu bekommen, Moment- oder nur ganz kurzzeitige Aufnahmen zu machen.

Die Aufstellung der modernen, hochleistungsfähigen Apparate ist, abgesehen von dem hohen Kostenpreise, mit nicht unerheblichen Schwierigkeiten verbunden. Die Elektrizitätzentralen verweigern manchmal sogar die Kollaudierung mit der Begründung, daß, da der Anschluß solcher Apparate sehr dicke Kabel erfordert, und diese nur für Bruchteile von Minuten ganz ausgenützt werden, die Rentabilität solcher Anschlüsse passiv sei.

Es ist wohl möglich, bei der geringen Expositionszeit auch mit dünneren Kabeln bei größeren Strommengen auszukommen, ohne eine Gefahr für Zuleitung und Apparat. Es entsteht aber dabei eine beträchtliche Senkung der Spannung mit Störungen im Nebennetz.

Im Röntgeninstitute des Triester Spitals ist vorläufig ein Idealapparat vom Jahre 1914 aufgestellt. Der Apparat ist an Wechselstrom angeschlossen und seine Höchstleistung beträgt primär 35 Ampere bei 110 Volt Spannung. Nach der gangbaren Technik sind Moment- und kurzzeitige Aufnahmen mit einer relativ so geringen primären Strommenge nicht durchführbar, wenn man bedenkt, daß für einen Neoidealapparat (ein solcher wird jetzt bei uns aufgestellt) für Momentaufnahmen bei 220 Volt Spannung bis 65 Ampere gebraucht werden, das ist also viermal soviel wie bei der alten Type.

Um die Expositionszeiten mit dem alten Idealapparat zu verkürzen, habe ich versucht, mit harten Röhren zu arbeiten. Nach einigen anfänglich mißlungenen Versuchen ist es mir doch gelungen, sehr gute Bilder des Magens in $^1/_{10}$ bis $^2/_{10}$ Sekunde zu bekommen [1]).

[1]) Bei meinen Versuchen hat mich Ing. Labouschek durch Anregung und Beratung in wertvoller Weise unterstützt.

Digitized by Google

Die Röhre, eine alte Rapidröhre von Müller, deren Vakuum bei 2 mA und Selbstinduktion hat, einer Parallelfunkenstrecke von 14 cm entspricht, gibt bei Ausschaltung sämtlicher Widerstände, bei dem alten Instrumentarium, ein Höchstleistung von 20 mA bei 22 cm Parallelfunkenstrecke. Die Härte entspricht der Zahl 10 der Wehneltskala.

Als photographisches Material verwende ich doppeltbegossene Filme und zwei Verstärkungsfolien, als Entwickler Metol Hydrokinon, die Entwicklungszeit beträgt 4—5 Minuten. Bei Platten und einer Folie erzielt man dasselbe Resultat, man muß natürlich dabei die Expositionszeit um etwa ein Drittel verlängern.

Nachdem ich mit dieser Technik gute Resultate in der Magen- und Darmdiagnostik erzielte, verwendete ich dieselbe für alle anderen Röntgenaufnahmen.

Alle Negative waren gut durchgearbeitet, mit schöner Knochenstruktur, deutlicher Weichteilzeichnung, und waren gleich gut wie die üblichen Zeitaufnahmen. Die Expositionszeiten gehen je nach Körperdicke von Moment ($^1/_{250}$) bis 1½ Sekunde, wobei die längste Expositionszeit nur für die schwierigsten Aufnahmen, wie Kopf axial, Becken und Wirbelsäule lateral, in Betracht kommt. Für Thoraxaufnahmen bei Erwachsenen beträgt die Expositionszeit $^2/_{100}$ bis $^5/_{100}$ einer Sekunde, man bekommt dabei einen scharf konturierten Herzschatten und gute Lungenzeichnung.

Ich möchte besonders hervorheben, daß diese Technik in der Pädiatrie Vorzügliches leisten kann. Es fallen alle Behelfe zur Ruhigstellung des Kindes weg, wie: Narkose, Kloralklistiere, Fixierung der Körperteile usw. In dieser Weise wird die Aufnahmetechnik sehr vereinfacht: die Filmkassette wird auf den Untersuchungstisch gelegt, die Röhre in 50 cm Fokuskassettedistanz darüberzentriert, die Sekundenuhr wird bei Neugeborenen auf Moment, bei 2- bis 5jährigen Kindern auf $^1/_{100}$ einer Sekunde gestellt. Alsdann wird das Kind von zwei Wärterinnen, mit Bleihandschuhen versehen, am Kopfe und Rücken auf die Kassette festgehalten. Die Unruhe des Kindes kommt bei so kurzer Expositionszeit nicht in Frage.

Für Zahnfilme ohne Verstärkungsfolie beträgt die Expositionszeit ½ Sekunde.

Die Röhre wird bei Arbeitsbeginn einmal täglich reguliert. Ich verwende Bauer- und Osmoregulierung, letztere ist zu bevorzugen, da sie empfindlicher ist.

Seit vier Monaten arbeite ich systematisch nur mit dieser Technik und habe sie in etwa 1500 Fällen verwendet; seit dieser Zeit haben bei uns Wiederholungen stark abgenommen.

Zusammenfassend empfehle ich diese Technik wärmstens, obwohl sie in theoretischem-physikalischem Sinne nicht geklärt sei. Sie bietet folgende Vorteile:

1. Sie erlaubt auch, mit mittelkräftigen Apparaten älteren Typus Moment- und kurzzeitige Aufnahmen zu machen.
2. Durch die kurzen Expositionszeiten fallen die Behelfe zur Ruhigstellung des Patienten fort.
3. Sie bedeutet einen großen Fortschritt für die Kinderröntgenologie.
4. Sie schont Röhren und Apparate und vermindert somit die Kosten des Betriebes.
5. Eine einzige Röhre genügt, um alle Aufnahmen zu erledigen.

Wie ich vorausschickte, steht mir vorläufig nur ein Idealapparat älterer Type zur Verfügung, der mir einen Röhrenstrom von 20 mA bei harter Röhre liefert. Ich glaube, daß man mit den neuen Apparaten die Methode noch weiter ausbauen kann. Denn wenn es mir vorläufig gelang, Lungen-, Magen-, Darmaufnahmen und Aufnahmen der Extremitäten zustande zu bringen, mit Expositionszeiten, die zwischen Moment und $^2/_{10}$ Sekunden schwanken, brauchte ich bei Becken, Kopf und Wirbelsäule lateral noch über eine bis 1½ Sekunde. Dies wird bei den neuen Apparaten nicht der Fall sein. Man wird Aufnahmen sehr dicker Körperteile bei beleibten Patienten sogar sicherlich unter die Sekunde bringen können. Bei solchen Apparaten wird es natürlich bei dünneren Körperteilen nicht notwendig sein, bei Ausschalten sämtlicher Widerstände zu arbeiten. Man wird mit weniger auskommen, um in der mindesten Zeit eine gute Aufnahme zu erhalten. Wenn man dann bei konstanter hoher Röhrenhärte (2 mA, 14 Parallelfunkenstrecke), bei konstant bleibender Expositionszeit (Moment) und konstanter Fokusplattenentfernung (50 cm), sowie bei demselben Plattenmaterial die Stromstärke, die für die einzelnen Körperteile notwendig ist, herausfindet, dann wird das Arbeiten spottleicht werden.

Ich habe nicht das Verlangen, Ihnen etwas ganz Unbekanntes vorzutragen. Theoretisch weiß ein jeder, daß mit harten Strahlen die Expositionsdauer verkürzt werden kann.

Ich will Ihnen meine Erfahrungen einiger Monate Arbeit mit diesem einfachen System vortragen nur deshalb, weil ich der Meinung bin, daß die Sache, praktisch ausgeführt, von einem gewissen Nutzen ist.

Ob man das, was ich mit Ionenröhren versuchte, auch mit Elektronenröhren ausführen kann, kann ich nicht sagen, da ich vorläufig noch keine Experimente in diesem Sinne ausführte.

Es ist, wie Sie wissen, dem Herrn Kollegen Gaßmann letztens gelungen, mit Coolidge-Röhren einen Magen in $^1/_{10}$ Sekunde aufzunehmen. Andere Versuche stehen noch aus.

Digitized by Google

Zum Schlusse will ich Ihnen einige Diapositivplatten von Aufnahmen, die ich, wie oben erklärt, zustande brachte, und die, ich hoffe es, für diese einfache Methode viel mehr sagen werden als manches Wort.

Projektionen.

Der Versuch, die Aufnahmetechnik durch Verwendung härteren Lichtes abzukürzen, ist gewiß von vielen von Ihnen unternommen worden. Wenn die ganz kurzen Expositionszeiten trotzdem sich nicht allgemein in der Praxis eingebürgert hatten, so ist dies ein Beweis dafür, daß die Erfolge nicht befriedigend waren.

Da ich nun meine Versuche systematisch unternommen und deren Ergebnisse in der Praxis konsequent erprobt habe, glaube ich unter Hinweis auf meine Demonstration Ihnen meine Aufnahmetechnik zur Nachprüfung empfehlen zu dürfen.

Aussprache zu Vortrag 4.

Holzknecht (Wien): In der Literatur tauchen immer wieder einzelne Mitteilungen auf, welche, wenn auch in schüchterner Weise, behaupten, daß der Härtebereich, in welchem wir Aufnahmen zu machen pflegen — also ein kleiner, ziemlich weicher abgestufter Härtebereich, den wir für verschieden dicke Körperteile anwenden —, zwar ideale Bilder gibt, aber technisch nicht die ideale Härte für Aufnahmezwecke ist. Zuletzt war es Staunig (Innsbruck), welcher mitteilte, daß insbesondere Lungenaufnahmen mit viel besserer Gleichmäßigkeit und Gradation des Bildes zustande kommen, wenn man in der Härte von der üblichen Aufnahmehärte einen Sprung zu einer bedeutend höheren Härte macht. Dieser Gegenstand ist allerdings bisher noch nicht in so systematischer Weise wie von Herrn Gortan bearbeitet worden. Ich fürchte, daß er schwer Eingang finden wird, solange wir keine Erklärung für diese höchst sonderbare Erscheinung wissen. Daß härtere Strahlen wegen der größeren Menge von Streustrahlen die Bilder evtl. verschleiern, ist unsere Voraussetzung, und so ist es begreiflich, daß man sich nur schwer nach dieser Richtung entschließen kann. Aber es muß etwas daran sein. Es wird Sache der Physiker sein, die Zusammenhänge in dieser Beziehung aufzuklären.

Groedel (Frankfurt a. M.-Bad Nauheim): Das, was Sie eben von Herrn Gortan gehört haben, ist Ihnen schon vor vielen Jahren hier von verschiedenen Seiten vorgetragen worden. Wir wissen, daß, wenn wir recht kurze Expositionszeiten nehmen, der Effekt der Röhre ein ganz anderer ist als bei langer Expositionszeit resp. bei schwacher Belastung. Ich möchte Ihnen den Rat geben: Machen Sie dieselben Versuche mit der Elektronenröhre; dann wird Ihnen die Frage sofort klar. Wenn Sie eine Röhre haben, die bei schwacher Belastung 10 mA zeigt, und wenn Sie in der Lage sein würden, dieselbe Röhre bei starker Belastung zu messen, so würden Sie finden, daß nun nicht 10 mA; sondern vielleicht nur 4 mA durchgehen. Das ist der Witz bei der ganzen Frage.

Frik (Berlin): Herr Gortan hat uns die mit gashaltiger Röhre gewonnenen schönen Bilder gezeigt, und er hat uns mitgeteilt, daß er noch nicht weiß, ob das auch mit der Elektronenröhre geht. Auf Anregung von Lasser haben wir neulich einen Versuch gemacht, den ich Ihnen in zwei Bildern zeigen möchte. Lasser sagte, daß er einmal beobachtet hätte, daß bei einer ganz hart gemachten Schädelaufnahme, wo er gut durch die Knochen durchgekommen ist, die Haare mit abgebildet waren. Das fiel ihm auf, und wir sind dem mit unserem Versuche nachgegangen. Der Versuch wurde folgendermaßen gemacht. Wir haben die Hand aufgelegt, daneben eine Streichholzschachtel (Projektion), die hier liegt — das müssen Sie mir vorläufig glauben —, hier in Seidenpapier eingewickelt ein Streichholz, und dann liegen einige Blumen hier herum. Diese Hand ist mit 45 kV und 20 mA in 5 Sekunden aus 60 cm Entfernung ohne Verstärkungsschirm aufgenommen worden.

Jetzt die harte Röhre! Genau dasselbe Objekt. Hier sehen Sie sehr schön trotz der harten Strahlen auf einem bei 67 kV und kürzerer Belichtungszeit — 1½ Sekunden — aufgenommenen Bilde die Streichhölzer. Man erkennt jedes einzelne Streichholz; hier, in Seidenpapier eingewickelt, das ganze Streichholz, und noch etwas tiefer — was sehr wesentlich ist — sehen Sie die einzelnen Adern des danebenliegenden Blattes und sogar die einzelnen Blattadern durch den Finger hindurch. Das gibt doch zu denken, ob wir nicht bei Lungenaufnahmen, wo es sehr auf die Weichteile ankommt, mit den harten Röhren besser fahren würden als mit den weichen, und ob nicht die Ausblicke des Herrn Gortan wirklich berechtigt sind.

Gortan (Schlußwort): Herrn Groedel habe ich zu erwidern, daß ich nicht behauptet habe, ein prinzipiell neues technisches Verfahren mitzuteilen, sondern eine Modifikation der Aufnahmetechnik bei mittelkräftigen Apparaten durch die Verwendung einer besonderen Härtestufe systematisch zu bisher nicht erreichten Resultaten gebracht habe.

Digitized by Google

5. Förster (Suhl i. Thür.): **Kann man die kleine Magenkrümmung beim Schluckakt ausschalten?** (Versuche mit Röntyum-Gelatine-Kapseln.)

In der chirurgischen Literatur der letzten Monate finden wir als hervorragendes Kapitel die Pathologie und Therapie des Magengeschwürs. In jeder Wochenschrift stoßen wir auf solche Abhandlungen; ein Beweis für die Wichtigkeit des Themas und seine noch nicht festgelegte Beurteilung.

Als nicht mehr umstrittene Frage dürfen wir folgendes bestätigen:

1. Das Magengeschwür ist zwar nicht nur ein örtliches Leiden, aber

2. der beliebteste Sitz des Magengeschwürs an der „kleinen Krümmung" und dem „Pförtner" spricht sicherlich mit für mechanische Insulte; zum mindesten erschweren diese die Heilung schon bestehender Geschwüre.

3. Das „Antrum" als der — zwar nicht anatomisch abzugrenzende — Teil vorm Pförtner spielt als Hauptproduktionsstätte der freien Salzsäure in der Magengeschwürsgenese eine Rolle.

Stark umstritten ist noch die Behandlungsart, vor allem die chirurgische.

Nun gilt die Frage: Kann man nicht auf irgendeine Weise die natürliche Ernährung so gestalten, daß man die „Waldeyersche Magenstraße", die kleine Kurvatur — den Lieblingssitz der Geschwüre — meidet und außerdem mit der eingeführten Nahrung den Magen zu möglichst geringer Peristaltik anregt, um die Geschwüre mechanisch tunlichst wenig zu erschüttern?!

Ich machte mit „Röntyum" enthaltenden Gelatinekapseln, die mir die Firma Kahlbaum in liebenswürdiger Weise nach meinen Wünschen angefertigt hatte, von 2½ : 1½ cm Größe und längsovaler Form, zu 5 Gramm, ausgiebige Beobachtungen über Wanderung des Bissens. Solche Kapseln haben den großen Vorteil, daß sie langsam wandern und einen wundervollen Schatten geben, so daß man den Bissen auf Schritt und Tritt verfolgen kann. Deswegen haben ähnliche Kapseln ja schon andere Autoren verwendet.

Nach einem schrittweisen, zögernden Wandern der Kapsel durch den Ösophagus des vor dem Schirm Stehenden, einem oft viele Sekunden langen Stoppen vor der Kardia, gleitet die Kapsel langsam, gar nicht sprungweise, an der kleinen Kurvatur entlang — meist bis etwa über ihre Mitte —, um nun mit energischem Ruck sich auf den Boden des Antrum (Canalis egestorius v. Forssell) zu stürzen. Beim Verwenden von fünf solchen Kapseln — dies war meine Standardzahl — gelangt wohl auch eine später verschluckte eher ans Ziel, den Vorgänger überspringend — so langsam wandern diese!

Nun kommen sehr interessante Bemühungen der Kapseln, durch den Pylorus hindurchzuschlüpfen; die vorderste setzt z. B. dreimal an, überschlägt sich, und reiht sich hinten an. Manchmal marschiert die erste Kapsel nach wenigen Minuten glatt durch den Pylorus, kann herrlich auf ihrer Wanderung durchs Duodenum und weit hinunter bis zum Dünndarm verfolgt werden. Hier war eine z. B. 45 Minuten nach dem Verschlucken noch ungelöst zu sehen. Das ist eine Ausnahme. Meist gelangen sie nicht durch den Pylorus, sondern liegen 30 bis 50 Minuten davor, bis sie als Brei in kleinen Mengen durchgewandert sind. Es fiel mir dabei überhaupt auf, daß diese kleinen Breimengen — also 25 Gramm — unverhältnismäßig lange Zeit brauchen, um aus dem Magen zu gelangen. Es fehlt bei diesem konzentrierten Kontraststoff offenbar die verdauungsanregende Kraft. Es dauerte bis 90 Minuten trotz baldigem Zerfall der Gelatinekapseln, während Kontrollösungsversuche solcher Kapseln in körperwarmem Wasser eine Zeit von 5—11 Minuten beanspruchte, in ausgehebertem normalen Magensaft 5—25 Minuten. So mögen kleine Bissen schwerverdaulicher Speisen, auf nüchternem Magen genossen, lange hier vorm Magenausgang liegen und den Pförtner reizen.

Jedoch all diese eben geschilderten Versuche bei normalen Magen gut zugänglicher Objekte bieten ja eigentlich nichts Neues, vielleicht nur eine Bestätigung älterer Erfahrungen, Schulbeispiele. Sie führen aber in der Sprechstunde bei Magensenkung oder ähnlichem unter Umständen schneller und für den Patienten angenehmer zum Ziel. Auch darf nicht vergessen werden, daß die geringe Schwere dieser Kontrastprobe den jeweiligen Kontraktionszustand des Magens wohl am treuesten wiedergibt. Über den Pylorus kann uns unter Umständen viel gesagt werden, zumal wenn solche Kapsel schnell und glatt hindurchschießt.

Um besondere Schlüsse auf die verdauende Kraft eines Magensaftes zu bauen, eignen sich diese Kapseln wohl nicht.

Nun kamen aber die eigentlichen Versuche:

Nämlich das Schlucken der Kapseln in linker Seitenlage. Ich weiß nicht, ob solche Versuche schon gemacht sind, erwähnt sind sie weder im Rieder-Rosenthal, noch in dem neuesten Buch von Gerhartz von 1922, welches Kapitel Forssell (Stockholm) bearbeitet hat. Außer im Stehen werden hier nur Versuche in Rücken- und Bauchlage geschildert. Auch sonst fand ich in der Literatur nichts erwähnt.

Beim Schluckakt in linker Seitenlage nun zeigte sich, abgesehen von einem erheblich langsame-

Digitized by Google

ren Wandern der Kapseln durch den Ösophagus — was bis zu mehreren Minuten dauerte! —, einem langen Zögern vor der Kardia, zweifellos, daß die Kapseln die kleine Kurvatur vollkommen mieden. Sie sanken sofort auf die linke Magenwand, den Fundus, und blieben hier lange liegen. (Versuche, gerade diesen Akt auf der Platte festzuhalten, gelangen leider nicht; dazu wären kinematographische Aufnahmen nach Rieder erforderlich!)

Vergegenwärtigen wir uns die anatomische Lage des Magens in linker Seitenlage, so dürfen wir sagen: Die große Kurvatur wird weit nach links sinken; die kleine dagegen — ziemlich fest ausgespannt zwischen Kardia und Pylorus und aufgehängt am kleinen Netz — wird nur wenig ihre Lage verändern. Wenn wir daher den Bissen unmittelbar unter der Kardia scharf nach links abbiegen und auf der Fornixwand, dem oberen Teil der großen Kurvatur, landen sehen, so können wir sicher sein, daß der Bissen in diesem Augenblick die kleine Kurvatur nicht berührt hat.

Nun setzt eine ziemlich träge Peristaltik der großen Kurvatur ein. Wie Meereswellen sanft den Schwimmer zum Ufer, so versuchen sanfte peristaltische Wellen die Kapseln dem Pylorus zuzutreiben. Unzerfallen, geschlossen erreicht haben sie ihn nie.

Diese kleine Menge lohnte dem Magen wohl nicht, größere Kraftanstrengungen zu machen. Anders wurde das Bild beim langsamen Aufrichten des Patienten in die Schräglage und schließlich in sitzende Stellung.

Nun wanderte der inzwischen gelöste Kapselinhalt an der großen Kurvatur entlang zum Pylorus und hinaus aus dem Magen.

Den gleichen Weg nahm dickerer und dünnerer Brei, in linker Seitenlage genossen. Mit Sicherheit wurde auch jetzt die kleine Kurvatur unberührt gelassen. Es durften schon erheblichere Mengen genossen werden, die auf diese Weise die große Kurvatur zu ihrer Straße benutzten bis zum Antrum und Pylorus.

Die Gasblase stellte sich dann übrigens meist vor den Pylorus und verschwand schnell mit Einsetzen der Peristaltik hinaus ins Duodenum.

Meine Herren! Von dieser Erkenntnis zur praktischen Nutzanwendung bei der Therapie der Ulzera an der kleinen Kurvatur, besonders den kardianahen, ist nur ein Schritt!

Eine weitere Überlegung dürfte letzteren therapeutischen Gedanken noch stützen: Erreicht der Speisebrei so zögernd und schrittweise nur das Antrum und den Pylorus, so wird der Reiz zur Säurebildung ein um so geringerer sein! Ein zweites Glücksmoment!

Auch die beobachteten geringeren peristaltischen Wellen dürften dem gereizten Geschwür eine willkommene Ruhe bieten.

Praktische Versuche, die allerdings noch in der Entwicklung stehen, scheinen mir recht zu geben. Meine Methode wäre etwa so: alle zwei Stunden Genuß von etwas Brei in linker Seitenlage, langsames Emporrichten nach einer halben Stunde in derselben Ebene bis zum Sitzen. Wenig trinken, zwischendurch zwei- bis dreimal einen Viertelliter Milch. — Das nebenbei!

Blicken wir um Jahrhunderte auf die Gebräuche der Kulturvölker bei den Mahlzeiten zurück! Die alten Römer nahmen ihr Mahl im Liegen ein; sicher in linker Seitenlage, denn sie waren Rechtshänder! Daß diese Leute allerhand im Essen leisten konnten und nebenbei noch Zeit hatten für allerhand galante Nebenbeschäftigungen, ist bekannt! Also essen läßt sich in linker Seitenlage ganz gut! Leider weiß ich nicht, ob Magengeschwüre damals bekannt waren und Hippocrates darüber berichtet. Sicher ist die Seitenlage überhaupt bei bestehenden Geschwüren hier und da an und für sich ganz angebracht: In Rückenlage teilt sich der gefüllte Magen in zwei Hälften, die Mitte wird gegen die Wirbelsäule und Bauchspeicheldrüse gepreßt! Vielleicht rühren daher mit so gern die Verwachsungen zwischen hinterer Geschwürswand und Pankreas her!?

Atavistische Gedankengänge geben meinem Vorschlag auch recht. Kontrollbetrachtungen bei Tieren stehen mir leider nicht zur Verfügung. Aber jetzt, in linker Seitenlage, kommt ja der „Fornix" eigentlich erst recht zur Geltung als Rezeptakulum für die eben geschluckte Nahrung! Dann ist er nicht nur der Träger der Gasblase!

Ich würde mich freuen, wenn meine Versuche nachgeprüft würden und für die Behandlung gewisser Magengeschwüre einen neuen Weg ergäben!

---

6. Heinz Lossen und Hermann Kahl (Frankfurt a. M.): **Die Magenstraße im Röntgenbild.** (Vortragender: Lossen.)

Bislang ist über die funktionelle Bedeutung der Waldeyerschen Magenstraße, jenes von den Anatomen schon lange so bezeichneten Teiles der kleinen Magenkurvatur als Gleitrinne der Speisen, eine einheitliche Auffassung nicht erzielt worden. Eine Veröffentlichung Lehmanns gibt erneut Gelegenheit, sich mit dieser Frage zu befassen.

Digitized by Google

Von vornherein sei gesagt, daß wir der Lehmannschen, gewiß gutgemeinten Methodik mit ihrem Ergebnis ebensowenig Beweiskraft zuerkennen können wie den einschlägigen, interessanten Studien Aschoffs an Leichenmägen, weil beide in biologischem Sinne verfehlt sind.

Lehmann will sich mit der Duodenalsonde die kleine Kurvatur sichtbar machen, beobachtet dann den Weg, den die Ingesta nehmen, und hält sich zu dem Schluß berechtigt, daß sie viel seltener an der kleinen Kurvatur herabgleiten als in der Magenmitte, ja zuweilen sogar in der großen Kurvatur.

Wie will Lehmann aber beweisen, daß die Duodenalsonde wirklich in der kleinen Kurvatur, wirklich in der Gegend des Sulcus salivalis liegt? Nur nebenbei sei darauf hingewiesen, daß die Duodenalsonde unserer Erfahrung nach — auch die Lehmannschen Röntgenbilder beweisen das durchaus — einen Reizzustand für den Magen bedeutet, der zum mindesten in einem Hypertonus, ja sogar in einem Gastrospasmus seinen Ausdruck findet. Erinnert sei auch an Kaufmanns Beobachtungen, der den Retziusschen Sulcus salivalis sich vollkommen als Rinne abschließen sah. Könnte das nicht manche der Bilder Lehmanns erklären, der den Kontrastbrei sich weit von der Duodenalsonde ab über die große Kurvatur auffüllen sah? Die Duodenalsonde schafft uns somit keine physiologischen Bedingungen. Schon früher hatte Katsch und mit ihm v. Friedrich im Gegensatz zu Forssell und Groedel mitgeteilt, daß mit Ausnahme des obersten Teiles, dicht unter der Kardia, die kleine Kurvatur weder regelmäßiges Ausgangslumen bei der Magenfüllung noch bevorzugter Transportweg im vollen Magen sei. Groedel hatte bislang noch keine Gelegenheit genommen, zu dieser Publikation Stellung zu nehmen.

Wollen wir uns Klarheit über die Füllungsvorgänge des Magens verschaffen, dann betrachten wir zweckmäßig einmal die Speiseaufnahme auf leeren, nüchternen Magen, und im Anschluß daran die weitere Speisezufuhr in den schon gefüllten Magen.

Die Auffüllung des Magens überhaupt hängt in erster Linie von der Beantwortung der Frage ab, wie der Speiseröhreninhalt durch die Kardia gelangt. Wir können hier nicht auf die epikardialen Funktionen eingehen. Nur soviel sei gesagt, daß es ausgeschlossen ist und jeder röntgenologischen Beobachtung widersprechen würde, daß der Speiseröhreninhalt durch die Kardia gespritzt wird. Wir sehen vielmehr ein mehr oder weniger rasches Einfließen.

Aus dieser Tatsache folgt nunmehr, daß die weitere Auffüllung des Magens lediglich den entsprechenden mechanischen und hydrostatischen Gesetzen folgt.

Wir zeigen Ihnen hier als Beispiele Röntgenbilderskizzen von drei Patienten, bei denen wir den Füllungsvorgang vom Durchleuchtungsschirm abpausten. Bei dem ersten Kranken ist der Magen wohl

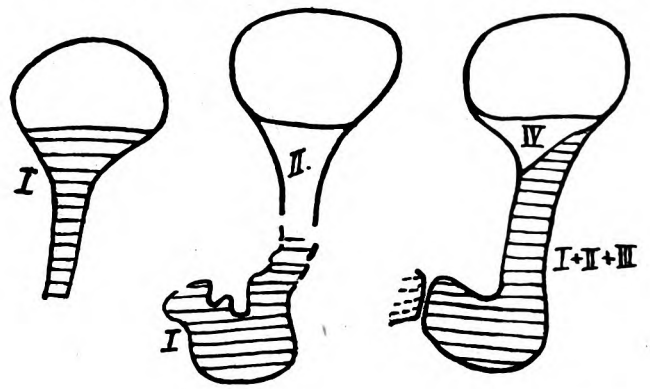

Fig. 1. Normotonischer Magen. Beobachtung der Aufnahme von 4 Löffeln Kontrastbrei.

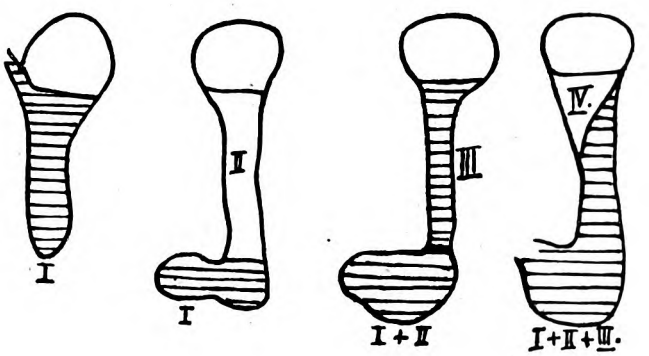

Fig. 2. Leichte Atonie. Beobachtung der Aufnahme von 4 Löffeln Kontrastbrei.

Digitized by Google

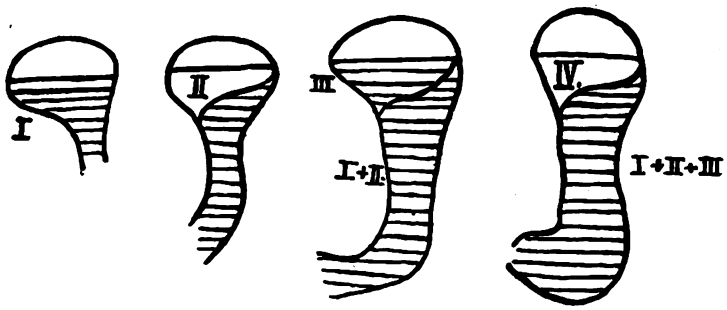

Fig. 3. Leichte Hypertonie. Beobachtung der Aufnahme von 4 Löffeln Kontrastbrei.

als normotonisch (Fig. 1), beim zweiten als etwas atonisch (Fig. 2), beim dritten als leicht hypertonisch (Fig. 3) zu bezeichnen.

Zunächst ist zu beachten, daß wir nur ein Einfließen des Kontrastbreies[1]) durch den Mageneingang sehen. Im übrigen muß zugegeben werden, daß wir aus solchen Beobachtungen nicht mit Bestimmtheit sagen können, der Weg der Ingesta geht immer nur über die kleine Kurvatur. Wenn wir bedenken, daß der Magen im nüchternen Zustand einem kollabierten Schlauch ähnlich ist (Groedel), so kann man unmöglich behaupten, der Bolus, der die Magenwände entfaltet, käme bloß in Berührung mit der kleinen Kurvatur. Das, was Groedel und Forssell mit der Schilderung der Auffüllung des Magens von der kleinen Kurvatur aus sagen wollten, liegt in dem Worte Ausgangslumen.

Wir hatten nun Gelegenheit, einen Luftschlucker zu beobachten, bei dem, wie das Röntgenbild (Fig. 4) zeigt, der Speisebrei deutlich über die kleine Kurvatur läuft, die von der großen Kurvatur durch einen kleinen Luftspalt getrennt ist.

Wir schufen uns dann künstlich die gleichen Verhältnisse, indem wir Patienten durch ein

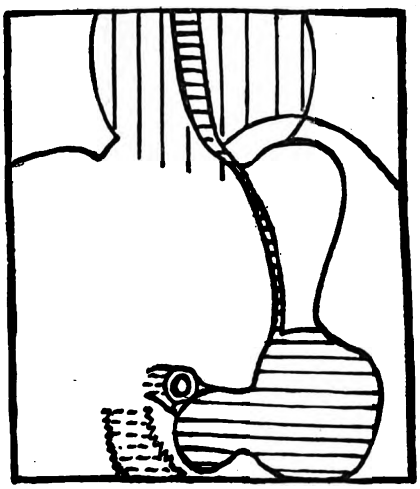

Fig. 4. Aërophagie. Etwa 200 g Kontrastbrei sind gegessen worden. Die letzten Reste passieren die Kardia.

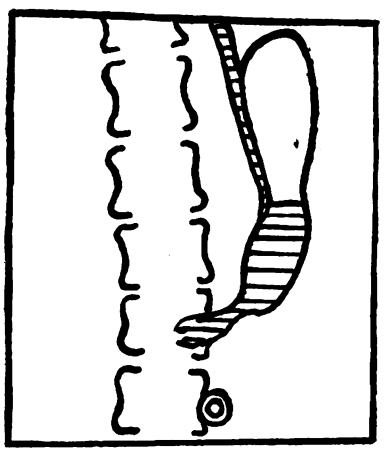

Fig. 5. Nach Brausepulverdarreichung sind einige Löffel Kontrastbrei geschluckt worden. Der letzte passiert Kardia und kleine Kurvatur.

Brausepulver den Fundusteil des Magens, die Magenblase, vergrößerten. Das nächste Bild (Fig. 5) gibt diese Beobachtung wieder. Der Speisebrei läuft deutlich über die kleine Kurvatur hin. Besonders deutlich kann man sich das machen, wenn man den Patienten in irgendeinen schrägen Durchmesser dreht. Da erscheinen die einlaufenden Ingesta als feiner Streifen in der umgebenden Luftschicht.

Gewiß wird man sagen können, daß diese beiden Fälle ebenfalls nicht rein natürliche Verhältnisse wiedergeben. Immerhin glauben wir doch, daß dieses Vorgehen mehr Berechtigung hat, als etwa die Einlagerung einer Duodenalsonde. Unsere neue Methode der Beobachtung des Entfaltungsvorganges bei luftgeblähtem Fundus gibt die natürlichen Verhältnisse quasi nur in vergrößertem Maßstab wieder.

Beim sich füllenden wie beim gefüllten Magen hat Groedel mit Seyberth alle die Verhältnisse an seinem Perlenmagenhund studiert, ein Experiment, das wir zurzeit aus äußeren Grün-

[1]) Verwandt wurde das Idrabaryum von J. D. Riedel, Berlin.

Digitized by Google

den beim Menschen noch nicht wiederholt haben, das aber wohl allein den physiologischen Verhältnissen am nächsten, wenn nicht gleichkommt.

Sie alle kennen das Groedelsche Magenauffüllungsbild, und wir zeigen Ihnen hier nur nochmals drei Mägen (Fig. 1—3), die mit der gleichen Methodik gewonnen wurden. Sie stammen von den

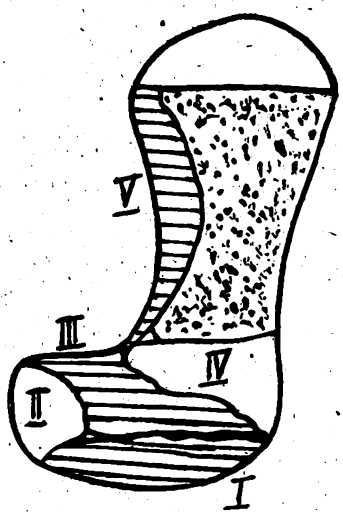

Fig. 6. Normotonischer Magen. Der gleiche Fall wie in Fig. 1. Auf 500 g Grießbrei wurden 5 Löffel Kontrastbrei gegeben.

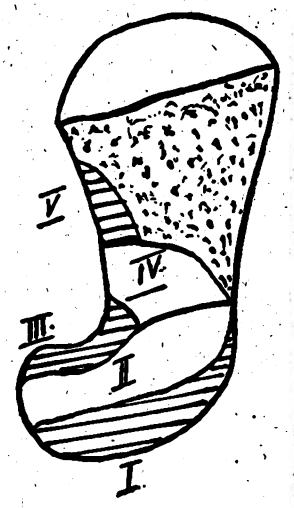

Fig. 7. Leicht atonischer Magen. Der gleiche Fall wie in Fig. 2. Auf 500 g Grießbrei wurden 5 Löffel Kontrastbrei gegeben.

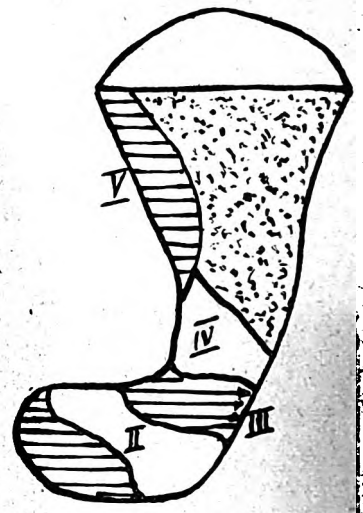

Fig. 8. Leicht hypertorischer Magen. Der gleiche Fall wie in Fig. 3. Auf 500 g Grießbrei wurden 5 Löffel Kontrastbrei gegeben.

drei Patienten, die ich Ihnen bei der Besprechung der Auffüllung des nüchternen Magens zeigte. Wir ließen die Kranken einen Grießbrei von 500 g Menge schlucken und beobachteten dann das Eindringen einer Reihe von Kontrastbissen (I—V) in den Magen. Stets sahen wir, daß der Speiseröhreninhalt nicht gespritzt wird, der Weg, den die Kontrastmenge nimmt, zunächst in der Gegend der kleinen Kurvatur verläuft, und Schicht auf Schicht sich über diesem Weg allmählich aufsetzt.

Eine befriedigende Erklärung scheint uns ein kleines Experiment zu geben, das jeder leicht anstellen kann. Wenn Sie aus einer Pipette am Rande eines mit Wasser gefüllten Glases einen Tropfen roter Tinte einfließen lassen, so fällt der Tropfen entsprechend seiner eigenen Schwere und seiner Kohäsion entlang der Wand des Glases als Ganzes ein beträchtliches Stück in die Tiefe des Wassers, ehe er sich verteilt.

Wir kommen zum Schluß, daß es nicht möglich ist, beim leeren Magen die Frage nach der funktionellen Bedeutung der Magenstraße absolut befriedigend zu beantworten, solange es uns nicht gelingt, in physiologischer Weise die kleine Kurvatur sichtbar zu machen. Unsere neue Methodik der mäßigen Luftaufblähung spricht aber dafür, daß die anatomisch präformierte Gleitrinne, die Waldeyersche Magenstraße, mindestens das Ausgangslumen ist. Kontrastspeisen auf schon gefülltem Magen genommen, bevorzugen jedenfalls, wie schon Groedel zeigte, den Weg über die kleine Kurvatur, weil er mechanisch und hydrodynamisch die günstigsten Bedingungen zum Eindringen in das Mageninnere bietet.

Aussprache zu Vortrag 6.

Lehmann (Rostock) widerlegt die Einwendungen, die Lossen gegen die Methodik Lehmanns, die Magenstraße mittels einer eingelegten dünnen Duodenalsonde zu markieren, macht.

Lehmann hat sich durch umfangreiche Untersuchungen davon überzeugt, daß die Duodenalsonde weder der Kontrastmahlzeit eine Straße entlang dem Schlauch offen hält, noch der Mahlzeit den Weg, den er gerade einschlagen will, verlegt.

Wenn die Behauptung Lossens, die eingelegte Sonde mache Spasmen des Magens, richtig wäre, so hätten die Resultate der Untersuchung Lehmanns genau das Gegenteil von dem ergeben müssen, was sie in Wirklichkeit ergeben haben, d. h. der Brei hätte seinen Weg durch den feuerwehrschlauchartig zusammengelegten Magen nicht weitab von der Duodenalsonde genommen. Die Ergebnisse der Untersuchung Lehmanns (s. Archiv für klin. Chirurgie, Bd. 127) sind die, daß

1. die Ingesta bei ihrem Eintritt in den leeren Magen den Weg nicht über die kleine Kurvatur

Digitized by Google

nehmen, sondern sich vom Boden der Magenblase keilförmig nach abwärts schieben, indem sie die zusammengelegte vordere und hintere Magenwand langsam auseinanderdrängen. Sie bewegen sich dabei einfach entsprechend dem geringsten Widerstand bald in der Mitte, bald in der Nähe der großen, gelegentlich auch in der Nähe der kleinen Kurvatur nach abwärts. Eine peristolische Funktion beim sich füllenden Magen gibt es nicht. Wieweit eine solche am gefüllten Magen zum Zusammenhalten der Ingesta beiträgt, wieweit andernfalls diese Funktion durch das Zusammenspiel der gesamten Bauchdeckenmuskulatur bewerkstelligt wird, ist noch eine ungeklärte Frage. Die Magenstraße ist ein rein anatomischer Begriff. Aus der Struktur der Magenwand Schlüsse auf die Funktion zu ziehen, wäre nur dann angebracht, wenn andere Erklärungen für die anatomische Struktur fehlten. Das ist aber nicht der Fall. Vielmehr sind die Falten der Magenschleimhaut, die am gefüllten Magen verstreichen, nichts anderes als Stauchungsfalten, und da solche senkrecht zur Entfaltungsrichtung stehen müssen, die Magenwand in der Nachbarschaft der kleinen Kurvatur aber fast ausschließlich quer und nicht gleichzeitig längs gedehnt wird, wie das im weiten Umfange an der großen Kurvatur der Fall ist, so ergibt sich, daß die Stauchungsfalten an der kleinen Kurvatur ebenfalls nur längs gestellt sein können.

Beweis: Die Experimente Bauers, der an Hundemägen, denen er die sog. Magenstraße exstirpiert hatte, nach einiger Zeit die Längsfaltung an der neuentstandenen kleinen Kurvatur wieder auftreten sah.

Übrigens läßt sich die Tatsache, daß die Ingesta den Weg über die Magenstraße nicht benutzen, auch ohne Zuhilfenahme eines eingelegten Duodenalschlauches aus den Abbildungen im Groedelschen Atlas erkennen, wie sich aus den beigefügten Abbildungen ergibt.

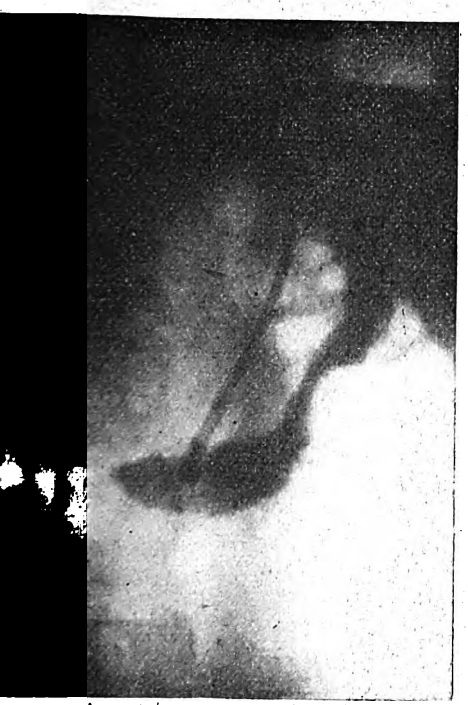

sinkt in der Nähe der großen Kurvatur
abwärts, während die Duodenalsonde,
n Olive bereits durch den Pylorus zurück-
nken ist, nicht einmal genau in der klei-
Kurvatur, sondern noch etwas links von
ihr zu liegen scheint.

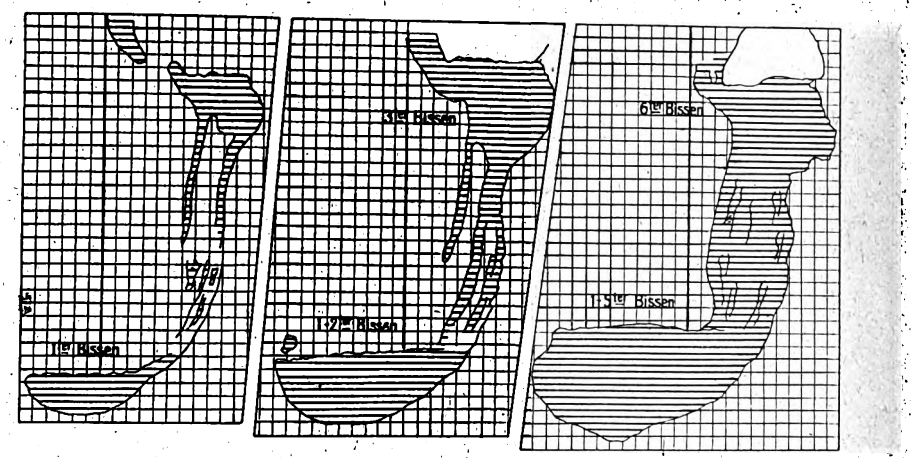

Abbildung 18. (Fall 8, normal.) Wanderung des ersten Bissens durch den Magen.

Abbildung 19. (Fall 8.) Ankunft des dritten Bissens in der Magenblase.

Abbildung 20. (Fall 3.) Magenstraße durch fünf Bissen ausgefüllt.

Abbildung aus dem Groedelschen Atlas. Auf dem untergelegten Gitter ist die als Tangente am rechten Ösophagusrand liegende Linie etwas stärker ausgezogen zur Illusttration der Tatsache, daß sich der Magen von links nach rechts und nicht von rechts nach links füllt. Kleine Kurvatur also nicht Ausgangslumen.

---

7. C. Rahnenführer (Med. Klinik Magdeburg-Altstadt): **Gastroskopie und Röntgenuntersuchung des Magens.**

Obwohl die Röntgenuntersuchung uns in der Erkennung der Magenkrankheiten außerordentlich gefördert hat, ist die Zahl der diagnostisch unklaren Magenfälle noch immer eine recht beträchtliche. Nur in einem Teil der Fälle gelingt es uns, das Ulkus im Röntgenbild mit Sicherheit nachzuweisen, und noch schlechter ist es mit der Frühdiagnose des Karzinoms bestellt.

In der Gastroskopie besitzen wir heute eine Untersuchungsmethode, die uns in diagnostischer Hinsicht erheblich zu fördern vermag. Sie stellt eine wertvolle Ergänzung der klinischen Untersuchung, namentlich der Röntgenuntersuchung, dar. Während wir die Röntgendiagnose auf mehr oder weniger charakteristische Veränderungen des Kontrastschattens aufbauen, gestattet die Gastroskopie eine direkte Besichtigung des Mageninnern; wir er-

Digitized by Google

halten wichtige Aufschlüsse über die Funktion einzelner Magenabschnitte, und wir können Schleimhautveränderungen, Geschwüre und Neubildungen direkt mit dem Auge besichtigen. Manche Fragen, die den Röntgenologen lange beschäftigt haben, wie z. B. die Frage der funktionellen Sonderstellung des Antrumteiles, u. vieles andere, können durch die Gastroskopie geklärt bzw. bestätigt werden. Der positive gastroskopische Befund kann ein bis dahin dunkles Krankheitsbild mit einem Schlage klären. Da aber das Problem, mit Sicherheit alle Teile des Magens zu besichtigen, noch nicht gelöst ist, muß vor einer Überschätzung des negativen gastroskopischen Befundes gewarnt werden.

Wir üben die Gastroskopie an der Mediz. Klinik Magdeburg-Altstadt (Prof. Otten) seit nunmehr 1½ Jahren aus; ich habe ungefähr 200 Spiegelungen mit dem Schindlerschen Gastroskop ausgeführt; es zeichnet sich durch Einfachheit und Zweckmäßigkeit der Konstruktion aus und gestattet eine vorzügliche Magenschau.

Es ist hier nicht der Ort, auf die Technik der Gastroskopie einzugehen; nur so viel soll gesagt werden, daß (infolge der vorausgehenden Anästhesie des Pharynx) die Spiegelung von den meisten Patienten als weit weniger unangenehm empfunden wird, als Sie vielleicht anzunehmen geneigt sind. Oft bitten die Patienten selbst um eine Wiederholung. Auch wird die Gefährlichkeit dieser Untersuchungsmethode entschieden überschätzt. Wenn man mit der erforderlichen Vorsicht und Schonung zu Werke geht, so sind Unglücksfälle m. E. nahezu völlig vermeidbar. Ich habe bei ca. 200 Gastroskopien bisher noch nicht die geringste Schädigung eines Kranken erlebt.

Die Gastroskopie stellt, wie gesagt, eine wertvolle Ergänzung des Röntgenverfahrens dar. Über Form, Größe und Lage des Magens gibt uns im allgemeinen das Röntgenbild viel besseren Aufschluß als die Gastroskopie. Deshalb hat die Röntgenuntersuchung stets der Gastroskopie vorauszugehen. Wenn sich jedoch im Röntgenbild einzelne Magenabschnitte ganz oder teilweise überlagern, so erhalten wir mitunter schwer zu deutende Bilder. Durch die Gastroskopie können solche Fälle oft geklärt werden; wir können feststellen, daß der Pylorusteil aus der Frontalebene nach vorn oder hinten abgebogen wird, daß es sich also um harmlose Lageanomalien handelt.

Ein relativ häufiger Röntgenbefund ist die Pylorusstenose; die Entscheidung, ob es sich dabei um ein organisches oder spastisches Hindernis am Magenausgang handelt, ist trotz Anwendung von Atropin oder Papaverin oft schwierig. Durch die Gastroskopie konnten wir in einer ganzen Reihe von Fällen feststellen, daß der Pylorus völlig normal funktionierte, obwohl sich bei der Röntgenuntersuchung eine Verzögerung der Entleerung gefunden hatte; in 2 Fällen, deren Röntgenbilder ich hier zeige, bestand bei gastroskopisch-normaler Pylorusfunktion ein erheblicher 9-Stunden-Rest. Eine organische Pylorusstenose konnte also nicht vorliegen; die Verzögerung der Magenentleerung mußte entweder durch einen Pyloruskrampf verursacht sein, oder das Hindernis war jenseits des Pylorus im Duodenum gelegen. Wiederholt konnten wir die Ursache des Pyloruskrampfes feststellen; wir fanden Geschwüre an der kleinen Kurvatur, die vorher nicht erkannt waren und die wohl durch Fernreflexe zu einem Pylorusspasmus geführt hatten. Andererseits gelingt es jedoch in einem Teil der Fälle (ca. 1/3) nicht, den Pylorus zu Gesicht zu bekommen; so entgeht der Pylorus oft, wenn die Hubhöhe des Magens eine sehr große ist; er bleibt dann hinter dem Magenwinkel verborgen; auch pathologische Veränderungen am Pylorus selbst sind kein dankbares Objekt für die Gastroskopie. Offenbar ist der Pylorus dann durch Verwachsungen usw. so verlagert, daß er der Besichtigung entgeht.

Auch Sanduhrmagen sind im allgemeinen kein sehr günstiges Objekt für die Gastroskopie, jedoch gestattet uns die Spiegelung zuweilen eine Unterscheidung zwischen spastischen und organischen Sanduhrstenosen. Während wir bei der narbigen Sanduhrstenose nur den oberen Sack und die trichterförmige Stenose sehen können, nicht aber das tiefer gelegene Ulkus selbst, wird die spastische Sanduhrstenose oft unmerklich überwunden, so daß wir auch den unteren Sack und, wenn die Schleimhaut nicht der Optik zu nahe anliegt, das Ulkus selbst besichtigen können.

Ein Gebiet, auf dem die Gastroskopie dem Röntgenverfahren naturgemäß absolut überlegen ist, ist der Nachweis von Veränderungen der Schleimhaut selbst, die auf das Bestehen einer Gastritis hinweisen. Wir beobachten manigfaltige Formen von Gastritis sowohl als alleinigen Befund als auch als Nebenbefund bei Ulkus und Karzinom. Da es sich hier um ein völlig neues Gebiet handelt, das durch die Gastroskopie erschlossen wird, und alle Übergänge von der normalen bis zur hochgradig veränderten Schleimhaut gesehen werden, so bereitet die richtige Deutung der Befunde noch Schwierigkeiten. Immerhin können wir nach der Einteilung Schindlers bereits verschiedene Formen der Gastritis (z. B. die hämorrhagische, die hypertrophische, die atrophische Gastritis) unterscheiden.

Ein besonders dankbares Objekt ist die Feststellung von Magengeschwüren. Bei strenger Kritik können als einwandfreie Ulkussymptome nur die profuse Magenblutung und die Haudeksche Nische anerkannt werden; die übrigen Röntgensymptome gestatten nur eine Wahrschein-

Digitized by Google

lichkeitsdiagnose. Die Magenspiegelung erbringt oft den sicheren Nachweis eines Ulkus, wenn alle anderen Untersuchungsmethoden versagen.

Ich habe bisher im ganzen bei 24 Kranken ein Ulkus gastroskopisch gesehen; nur 8 davon waren vorher durch Nachweis einer Nische mit Sicherheit diagnostiziert, in 2 weiteren Fällen bestanden atypische Nischensymptome, die wir vor der Gastroskopie nicht als solche gewürdigt hatten (einmal an der großen Kurvatur). In 14 Fällen war der Nachweis des Ulkus durch das Röntgenverfahren nicht gelungen. Es bedeutet einen großen Fortschritt, daß wir jetzt in der Lage sind, das Ulkus selbst besichtigen zu können; nur die Gastroskopie kann uns über Größe, Lage, Zahl und Beschaffenheit der Ulzera unterrichten; durch Wiederholung der Gastroskopie können wir den Heilungsverlauf kontrollieren. Mehrmals konnten wir beobachten, daß oberflächlich bestehende Geschwüre nach dreiwöchiger interner Behandlung fast verheilt waren, während in anderen Fällen sich zeigte, daß das Verschwinden der subjektiven Beschwerden noch nicht gleichbedeutend mit Heilung war. Auch konnten wir in einem Fall sehen, daß trotz Verschwinden der Haudekschen Nische, das Ulkus zwar kleiner, aber noch nicht geheilt war. Dabei handelte es sich keineswegs immer nur um oberflächliche Geschwüre, von denen wir ja wissen, daß sie radiologisch oft nicht erkannt werden können.

So überaus wertvoll der positive Nachweis eines Ulkus sein kann, so muß andererseits besonders bei der Ulkusdiagnose vor Überschätzung des negativen gastroskopischen Befundes dringend gewarnt werden. Da meist ein Längsstreifen an der Hinterfläche der kleinen Kurvatur der Besichtigung entgeht, können selbst radiologisch sichergestellte Ulzera der Besichtigung entgehen. Ebenso bleibt der wichtige Abschnitt zwischen Magenwinkel und Pylorus oft dem Auge verborgen. Der Wert der Gastroskopie wird hierdurch zwar beeinträchtigt, aber der positive Befund ist um so wertvoller, weil er häufig erhoben werden kann, wenn alle anderen Untersuchungsmethoden versagen.

Von großer Bedeutung ist die Gastroskopie ferner für die Frühdiagnose des Karzinoms. Schindler ist es bereits in 3 Fällen gelungen, ein Karzinom zu einem Zeitpunkt zu diagnostizieren, wo einschließlich Röntgenuntersuchung alle anderen Untersuchungsmethoden versagt hatten und wo das Karzinom noch operabel war. Mir ist es erst einmal geglückt, ein Karzinom durch die Gastroskopie festzustellen, das vorher weder klinisch noch radiologisch erkannt war. Leider war es bereits nicht mehr operabel.

Diese Fälle beweisen zur Genüge, welche Bedeutung der Gastroskopie für die Erkennung des Magen-Karzinoms beizumessen ist, besonders aus dem Grunde, weil das beginnende Karzinom durch das Röntgenverfahren nur selten erkannt werden kann.

Schließlich ist die Gastroskopie noch wertvoll zur Unterscheidung, ob ein in der Oberbauchgegend palpabler Tumor dem Magen angehört oder nicht. Wie Sie wissen, können extraventrikuläre Tumoren bei der Röntgenuntersuchung Füllungsdefekte verursachen, wie wir sie beim Karzinom sehen. Wiederholt konnte ich in solchen Fällen nachweisen, daß der Magen selbst völlig frei von pathologischen Veränderungen war, umgekehrt gelang mir in einem Falle, wo sowohl von interner wie chirurgischer Seite ein großer extraventrikulärer Tumor angenommen war, durch die Gastroskopie der Nachweis, das es sich um ein Magen-Karzinom handelte.

Zusammenfassend läßt sich sagen, daß wir in der Gastroskopie eine Untersuchungsmethode besitzen, die eine wertvolle Ergänzung der Röntgenuntersuchung darstellt. Wir betrachten die Gastroskopie deshalb bereits heute als ein unentbehrliches diagnostisches Hilfsmittel. Der Vortrag wird durch Projektion von Röntgenaufnahmen und farbigen gastroskopischen Bildern ergänzt.

Aussprache zu Vortrag 7.

Haenisch (Hamburg): Wir sind Herrn Rahnenführer wohl alle sehr dankbar für die schönen Bilder, die er uns gezeigt hat, aber viele von uns werden ihm nicht folgen können, wenn er, um die Methode der Ösophagoskopie besonders hervorzuheben, die Röntgendiagnostik heruntermacht; denn die Ulkusdiagnose und die röntgenologische Magendiagnostik stehen doch nicht so tief, wie man es nach den Ausführungen Herrn Rahnenführers und besonders aus seinen Bildern schließen könnte. Ich glaube nicht, daß die Magenröntgenologie eine besondere Einbuße durch die Einführung des Ösophagoskops und des Gastroskops haben wird; denn auch hier sind ja Fehldiagnosen oder Übersehungen möglich, wenn Herr Rahnenführer zugibt, daß man den Pylorus in manchen Fällen nicht sehen kann. Auch der ganze Sanduhrmagen fällt weg. Ich glaube doch, für eine gutausgeführte Röntgendiagnostik des Magens eine Lanze brechen zu müssen.

Digitized by Google

Haudek (Wien): Der Vortrag von Herrn Rahnenführer ist geeignet, das Interesse der Röntgenologen in hohem Maße zu erwecken. Wenn auch der Vergleich zwischen den Ergebnissen der Röntgenuntersuchung und der Gastroskopie, den Herr Rahnenführer zieht, nicht stichhaltig ist, da die Ergebnisse zweier Methoden nur verglichen werden sollen, wenn ihre Anwendung mit optimaler Untersuchungstechnik erfolgt ist — und dies trifft hier, wie Herr Haenisch schon ausgeführt hat, für das Röntgenverfahren nicht zu —, so bleiben aber doch die guten Resultate mit der Gastroskopie sehr bemerkenswert.

Bisher hat die angebliche Gefährlichkeit und Unbequemlichkeit für den Patienten ihrer Anwendung im Wege gestanden. Nun hören wir aber, daß 200 Fälle untersucht worden sind, ohne daß die genannten Nachteile sich störend bemerkbar gemacht hätten. Das ist ungemein erfreulich, denn die Vorteile des Verfahrens muß gerade der Röntgenologe zu schätzen wissen. Wir haben ein derartiges Verfahren ja keineswegs als Konkurrenzverfahren zu betrachten, vielmehr muß es uns zur Kontrolle und Revision unserer Befunde willkommen sein. Die chirurgische Kontrolle unserer Befunde ist ja einerseits nicht immer erreichbar, andererseits ungenügend, denn der Chirurg ist auf die Ektoskopie des Magens angewiesen und Palpation und Inspektion lassen bei der Suche nach Ulzera besonders der hinteren Magen- und Duodenalwand bekanntlich nur allzuhäufig im Stich. Da ist die Endoskopie gewiß viel leistungsfähiger. Als Beispiel für die Ergänzung der röntgenologischen Aufschlüsse nenne ich einmal die Entscheidung, ob ein auf Grund einer Nische diagnostiziertes Ulkus etwa malign degeneriert ist, eine Differentialdiagnose, die röntgenologisch Schwierigkeiten bereitet, allerdings ganz verläßlich oft erst bei der histologischen Serienuntersuchung des Präparates gelingt; aber vielleicht hilft uns die Gastroskopie in diesem Punkt doch weiter.

Ein zweites Beispiel ist die Feststellung, ob mit einer Nische, die vor einigen Wochen noch sichtbar war und nach einer Ulkuskur verschwunden ist, auch das Ulkus wirklich ausgeheilt ist. Herr Rahnenführer hat einen Fall erwähnt, in dem er das Zurückbleiben des Ulkus trotz Verschwindens der Nische beobachtet hat. Diese, allerdings nur vereinzelte Beobachtung scheint meine Annahme zu bestätigen, das das Zustandkommen der Nische wesentlich einem Schleimhautspasmus mit zu verdanken ist und daß bei Besserung des Ulkusleidens zunächst dieser Spasmus zurückgehen und damit das Ulkus unsichtbar werden kann, ohne wirklich geheilt zu sein. Wir sehen ja auch in der Folge bei einer Verschlechterung die Nische an genau derselben Stelle wieder auftreten.

Wir haben noch so manche offene Fragen in der Magenröntgenologie und würden uns sehr freuen, in der Gastroskopie einen Mitarbeiter zu deren Beantwortung finden zu können. Wir haben allen Grund, ihren Ausbau zu unterstützen.

8a) Ratkoczi (Budapest): **Die normale Lage des Magens.**

Im allgemeinen wird die Lage des normalen Magens in der Nabelhöhe angegeben, die tieferliegenden werden als ptotische bezeichnet. An einem großen Material der Korányischen Klinik fand ich eine ungewöhnliche Anzahl tiefliegender Magen, welche den Patienten keine Beschwerden verursachten. Diese Beobachtung führte mich zur systematischen Untersuchung der Lage des Magens.

Im Laufe des letzten Jahres kamen auf meine Röntgenabteilung 2600 Patienten mit Magenbeschwerden zur Röntgenuntersuchung. Dazu habe ich bei 200 Magengesunden die Lage des Magens festgestellt. Die Lage wurde orthodiagraphisch bestimmt und auf dem Vormerkblatte des Untersuchten schematisch eingezeichnet, dazu die Tiefe des unteren Magenpoles auf die Linea interiliaca bezogen zahlengemäß angegeben.

Die Befunde wurden in drei Gruppen eingeteilt, welche an den drei Tafeln zurückgegeben sind: 1. Magenleidende mit positiven Röntgenbefund (Ulkus, Tumor, Adhäsionen), 2. Magenleidende ohne objektiven Röntgenbefund, 3. Magengesunde.

	I. Tafel		II. Tafel		III. Tafel	
	402 Männer	192 Frauen	832 Männer	1174 Frauen	100 Männer	100 Frauen
3 Quf.	13	8,8	1,3	0,1	3	0
2 „	19,6	10,4	8	1,9	8	2
1 „	11,2	5,2	13	3,4	13	6
Nabelh.	6,6	3,6	24,2	15,8	19	12
1 „	4,5	3,1	15,4	9,7	14	19
2 „	13	10,4	14,3	15,5	16	24
3 „	13,5	26,5	13	20	15	18
4 „	11,5	22	8	21	10	9
5 „	7,1	9,5	2,8	11,6	2	10
Symph.	0	0,5	0	1	0	0

Digitized by Google

Aus diesen Daten ist ersichtlich, daß der Magen in fast 80% aller Fälle unter der Nabelhöhe liegt. Wir können daher die sogenannten „ptotische" Magen nicht als pathologische bezeichnen. Die „ptotischen Beschwerden" rühren meistens von dem schlechten Tonus her. Es scheint also gerechtfertigt, die Ptosis als Diagnosis morbi fallen zu lassen.

Der Röntgenologe soll die Lage des Magens in bezug auf die Nabelhöhe bzw. Interiliakallinie objektiv bezeichnen, dafür eine gesteigerte Aufmerksamkeit dem Grade des Tonus zuwenden.

8b) Eine neue Röntgenuntersuchungsmethode des Duodenum.

In einer kurzen, vorläufigen Mitteilung habe ich bereits darüber berichtet, daß ich die Untersuchung des Duodenums in einer anderen Strahlenrichtung vornehme, als wie es allgemein üblich ist.

Der Gang meiner Untersuchung ist kurzgefaßt folgender:

Der Kranke verzehrt die erste Hälfte des dünnen Bariumbreies vor dem Durchleuchtungsschirm, unterdessen werden die Beschaffenheit der kleinen und großen Kurvatur, die Sekretionsverhältnisse und der Tonus beobachtet. Nach Verzehrung des übriggebliebenen Breies im Ankleideraum kommt der Patient zum zweitenmal vor den Schirm. — Kurzer Überblick stellt die Lage, Tonus, Sekretion, Beschaffenheit der großen, kleinen Kurvatur nochmals fest, und dann kommt die nähere Untersuchung des pylorischen Teiles und des Duodenums.

Die enggefaßte Blende, mit einem Bilde von 10×15 cm, wird mit der linken Hand über den Pylorus zentriert. Die rechte Hand füllt mit dem Distinktor das Duodenum durch Druck auf das Antrum. Sobald sich das Duodenum zu füllen beginnt, dreht sich der Patient auf meine Aufforderung nach rechts. Dadurch wird der Schatten der Wirbelsäule links vom Duodenum projiziert. Nun nehme ich den Distinktor in die linke Hand, drehe den Patienten mit der rechten noch weiter nach rechts so lange — und das ist das prinzipiell Neue der Methode —, daß nicht nur der Schatten der Wirbelsäule, sondern auch der Schatten der Pars descendens duodeni links vom Bulbus projiziert werden. Durch die extreme Rechtsdrehung erziele ich zwei Vorteile: erstens wird der Bulbus ganz isoliert dargestellt, zweitens wird der Bulbus in die gashaltige Flexura coli hepatica projiziert, wodurch dieser einen Kontrast und Schärfe gewinnt, welche den Bildern des Pneumoperitoneums erinnern. Kleinste Unebenheiten, stecknadelkopfgroße Ulkusnischen können leicht durch diese Durchleuchtungsweise gut beobachtet und diagnostiziert werden.

Zwecks Festhaltung und Demonstration des gewonnenen Bildes können in derselben Richtung mit Hilfe eines dazu konstruierten Statives Aufnahmen gemacht werden, die Diagnose wird aber immer während der Durchleuchtung festgestellt.

Läßt sich das Duodenum auch nach 5—10 Minuten rechter Seitenlage in aufrechter Stellung nicht füllen, so wird die Durchleuchtung am Trochoskop bei derselben Strahlenrichtung fortgesetzt. Der Patient liegt am Rücken (womöglich hochgelagerten Kopfes), dreht sich langsam so weit nach rechts, bis sich der Bulbus ebenso isoliert darstellt wie beim stehenden Patienten.

Im Laufe des letzten Jahres habe ich auf meiner Röntgenabteilung in der Klinik Prof. Br. v. Korányi 2600 Patienten mit Magenbeschwerden untersucht. Die Diagnose: Ulcus duodeni wurde für 257, also nahe 10%, aufgestellt. Davon kamen 37 zur Operation, welche mit Ausnahmen von zwei Fällen (einmal Pancreas cc., einmal Cholelithiasis mit periduodenaler Verwachsung) alle Diagnosen bestätigten. Es soll bemerkt werden, daß ich viele Durchleuchtungsdiagnosen mit dem Befunde: Linsen bzw. stecknadelkopfgroße Ulkusnische auf der Kleinkurvaturseite des Bulbus 1—2 cm über dem Pylorus, angab, welche durch den Operateur haargenau lokalisiert bestätigt wurden. Ich habe die feste Überzeugung, daß mit dieser Durchleuchtungsmethode des Duodenums die sogenannten Serienaufnahmen vollkommen aus der Praxis eliminiert werden.

Zum Schlusse sei mir erlaubt, einige mit Hilfe dieser Methode gewonnenen Bilder zu demonstrieren, wobei ich betonen will, daß die Durchleuchtungsbilder viel schöner sind als diese Diapositiven.

8c) Die Schutzwand für den Durchleuchter.

Demonstration einer „persönlichen" Schutzwand, die den Durchleuchter, ohne ihn bei der Arbeit zu verhindern, vollkommen von den Streu- und Sekundärstrahlen schützt. Sie kann nach dem angegebenen Muster vom Haustischler leicht nachgemacht werden. (Beschreibung in der Klin. Wochenschrift, Nr. 10, 1924.)

Aussprache zu Vortrag 8b.

Haudek (Wien).

Digitized by Google

9. Herman (Subotica, S. H. S.): Pathologisch-topographische Beziehungen zwischen Magen und Darm.

Die moderne Rnötgenologie hat unsere Kenntnisse auf dem Felde der abdominalen Diagnostik mächtig bereichert. Diagnosen, die früher als seltene Ereignisse gegolten haben, werden heute tagtäglich gestellt; trotzdem kommen noch immer Fälle vor, wo wir den Klagen des Patienten gegenüber fast wie Fremde stehen, wo die Diagnose unaufgeklärt bleibt und die richtige Therapie nicht eingeleitet werden kann. Es sind noch immer dunkle Punkte in der abdominalen Diagnostik, die noch weiterer Forschung bedürfen. Hierher gehört die Gallenblasendiagnostik noch immer, die klinisch wie radiologisch von einer befriedigenden Lösung noch ferne steht: trotz der großen, durch George, Leonard, Knox, Lędoux-Lebard, J. T. Case, Rieder, Hänisch, Schütze gemachten Fortschritte ist das Problem lange nicht so gut ausgearbeitet wie etwa das des Magen- und Duodenalgeschwürs. Ein weiteres dunkles Kapitel bedeutet die Diagnostik der Pankreaserkrankungen. Auch auf diesem Gebiete sind zwar manche gute Fortschritte zu verzeichnen, doch würde niemand behaupten, daß die Pankreasdiagnostik ein erledigtes Kapitel wäre. In einer jüngst erschienenen Arbeit versucht Dickson (Toronto) die Pankreatitis, die malignen Tumoren, die Zysten des Pankreas klarzustellen: erwähnt dabei, drei Fälle isolierter Milztuberkulosen radiologisch diagnostiziert zu haben, spricht über Pankreassteine gar nicht: ein Beweis dafür, wie schwierige Aufgaben der Radiologe hier überwinden muß

Ein weites Feld für die zukünftigen Forschungen stellt das Problem des Alkoholmagens dar. Man würde kaum glauben, wie die Symptome hier verschieden und irreführend sind, wie leicht der Arzt in Verlegenheit kommen kann, wie schwer die Diagnose besonders bei intelligenten Leuten zu stellen ist, die ihre diesbezügliche Anamnese — natürlich — —nicht ganz treu mitteilen. Ohne in Einzelheiten gehen zu wollen, möchte ich jetzt nur soviel mitteilen, daß der Magen sich — besonders anfangs — in einer motorischen sowie sekretorischen Hyperfunktion befindet, etwa wie bei der Reichmannschen Krankheit, mit dem Unterschied jedoch, daß die Flüssigkeit subazid oder anazid ist. Ein interessantes Symptom ist dabei, daß der Magen des Alkoholikers sehr leicht und symptomlos blutet: Wenn also auf Grund der Blutung Ulkus oder Ca. angenommen wird, der Röntgenbefund nicht eindeutig ist, was besonders bei Zirrhusfrühfällen vorkommen kann, und der spätere Dekursus nicht stimmt, können wir den Alkoholismus ruhig in Erwägung ziehen.

Eines der schwersten Kapitel der Magenkrankheiten stellen die Störungen der Korrelationen dar: der Magen ist ein äußerst sensibles Organ, der manchmal auf die entferntesten Veränderungen des Körpers sehr heftig reagiert. Magenuntersuchungen sind eigentlich nur dann vollkommen, wenn wir den ganzen Ernährungskanal vom Ösophagus bis Rektum durchgesucht haben: Wir werden dann öfters Magenkrankheiten entdecken, die ihren Ursprung gar nicht in dem Magen haben: der Pylorus ist nämlich nicht nur ein Filter des Magens, sondern ein Markstein zwischen Magen und übrigen Abdomen, die Grenze sozusagen des oberen Verdauungsneurons: zis- und transpylorische Prozesse können sich gleichfalls im Pylorusspiel widerspiegeln: transpylorische in schnellerer, vorpylorische in langsamerer Entleerung und juxtapylorische in einem Gemisch beider Komponenten.

Ein weiterer Punkt der okkulten Magenaffektionen sind die Lageveränderungen der Gedärme. Solche Veränderungen kommen außer physiologischen Variationen bei einer Reihe verschiedener Krankheiten vor: hauptsächlich auf Grund von Verwachsungen. Adhäsionen in der Umgebung des Magens kommen sehr oft bei Tuberkulose vor. Viele Tuberkulosekranken klagen über Magenbeschwerden, die aber nicht immer richtig gedeutet werden: größtenteils werden sie auf Anämie, Dyspepsie, Achylie, fieberhafte Zustände, Intoxikation, Atonia usw. zurückgeführt. Sehr oft mit Recht, aber nicht immer. Es können sich schwere Veränderungen hinter nichtssagenden Symptomen verbergen, die unerkannt bleiben, weil nicht daran gedacht wird. Ich habe bei einer Tuberkulotikerin einen Befund erhoben, der sehr überraschend war: Darmkonvulte, die, hinter dem Magen liegend, ihre Konturen in bizarren Linien ins Mageninnere projizieren, so daß der Magen einen ganz ungewohnten Relief bekommt: ich hätte den Fall sonst für Tbc. intoxication oder dergleichen gehalten, das Röntgenbild deckte aber den Zustand plötzlich ganz anders auf: breite Verwachsungen zwischen den Gedärmen und höchstwahrscheinlich auch dem Magen, also Perigastritis tuberculosa, als Teilerscheinung einer Peritonceal tbc. Die Kenntnis solcher Zustände ist praktisch sehr wichtig: Wels in einer sehr lesenswerten Studie erwähnt, daß wir die Prognose der Lungentuberkulose auf Grund des Röntgenbefundes als günstig auffassen und der weitere Dekursus die Hoffnungen vernichtet: in solchen Fällen, meint er, andere Organe auch miterkrankt zu sein. Dies ist ganz richtig. Und dieser Fall ist auch ein Beispiel dafür.

Wir dürfen nämlich unter dem Bilde der Peritonitis tuberculosa nicht immer schwere Aszites oder verdickte Organe erwarten: Es kommt peritoneal Tuberkulose in der nächsten Umgebung des

Digitized by Google

Magens vor, wo wir gar nicht dachten: Die Symptomatologie ist dann schwer zu verstehen; es ist eine Prostration da und wir finden die Ursache nicht; oder es sind gemischte Symptome vor uns, die sich teils auf den Magen, teils auf die Därme beziehen und recht schwer verständlich sind.

Daraus resultiert die Lehre: den Magen des Tuberkulotikers bei dem geringsten Verdacht radiologisch untersuchen.

Ich bin überzeugt, daß wir ähnliche Befunde auch bei klinischer Symptomlosigkeit finden können: desto mehr aber, wenn subjektive Symptome vorhanden sind. Ich möchte die Magenuntersuchung auch dann empfehlen, wenn zwischen Prognose und Dekursus nicht die erhoffte Harmonie herrscht. Ich glaube, so manche Fälle der okkulten Veränderungen mehr zutage fördern und den Interessen unserer Kranken besser dienen zu können.

---

10. Kurt Käding (Bonn): **Über die Form der Magenblase.** (Mit Demonstration.)

Die Magenblase beansprucht im allgemeinen bei der Röntgenuntersuchung im Stehen nur wenig Interesse, wenn es sich nicht gerade um eine Eventratio oder Relaxatio diaphragmatica handelt, auf die ich hier nicht eingehen möchte. Normalerweise sehen wir bei jeder Durchleuchtung der Brustorgane und des Magens eine, wenn auch manchmal nur sehr kleine Magenblase, die in seltenen Fällen nur die Größe einer Haselnuß besitzt und dann leicht übersehen werden kann. Nach den Untersuchungen Hofmeisters besteht die Magenblase aus atmosphärischer Luft und dürfte daher wohl kaum als die Folge von Gärungsvorgängen im Magen aufzufassen sein. Im allgemeinen ist man der Ansicht, daß die Größe der Magenblase nach eingenommener Mahlzeit ihr Maximum erreicht, um dann allmählich bis zum fast völligen Verschwinden sich zu verkleinern und mit zunehmendem Hungergefühl sich wieder zu vergrößern. Jedem von uns ist ja durch die Beobachtung des Schluckaktes bei der Durchleuchtung bekannt, wie beim Hinunterschlucken des Kontrastbreies ständig Luft mit verschluckt wird und so in den Magen gelangt und hier zur Vergrößerung der Magenblase beiträgt. Nach der Ansicht Forssells, der sich wohl die meisten Röntgenologen angeschlossen haben, dient die Magenblase hauptsächlich als Puffer für die aus dem Ösophagus in den Magen gelangenden Speisen, um die manchmal eventuell beträchtlichen Druckdifferenzen beim Übertritt durch die Kardia auszugleichen.

Form und Größe der Magenblase werden nun durch mehrere Faktoren bestimmt: zunächst ist es die Form des Magens selbst, und im Zusammenhang damit der Tonus, ferner alle umliegenden Organe, die mit dem Magen in nähere Berührung kommen; vor allem spielt auch der Füllungszustand des Darmes (Luftblähung) eine große Rolle. Bei leerem Magen kann die Magenblase verdeckt werden, wenn sie sehr klein ist, durch sehr stark entwickelte herabhängende Mammae bei vergrößerter Leber, starkem Milztumor usw. Bei genauer Betrachtung glaubte ich jedoch feststellen zu können, daß stets eine, wenn auch noch so kleine Magenblase vorhanden ist. Man kann sich davon leicht überzeugen, ob eine kleine Aufhellung dicht unterhalb des linken Zwerchfells tatsächlich durch die Magenblase bedingt ist, indem man den Patienten auffordert, zu schlucken, wodurch dann Luft mit in den Magen hineingelangt und so die vorher nicht genau zu deutende Aufhellung durch die mitgeschluckte Luft sich vergrößert und dann eben als Magenblase diagnostiziert werden kann.

In den meisten Fällen beobachtet man jedoch eine segmentförmige Magenblase infolge der unter ihr befindlichen Magensaftschicht, oder eine kugelförmige oder mehr birnenförmige Magenblase, die bei sogenannten enteroptotischen Langmägen sehr stark in die Länge gezogen erscheint. Bei der Durchleuchtung in frontalem Durchmesser erscheint die Magenblase in der großen Zahl der Fälle keulenförmig nach oben und hinten konvex gebogen. Eine Teilung der Magenblase im Stehen wird im allgemeinen als nebeneinandergelagerte Magenblase plus geblähte linke Flexur angesehen. Was den Tonus anbetrifft, so möchte ich den Ausführungen Rothbarts in der letzten Nummer der Fortschritte auf dem Gebiete der Röntgenstrahlen beistimmen, daß die Magenblase sich deswegen hauptsächlich im Fundusteil des Magens befindet, weil hier die geringste Spannung der Magenwandung besteht. Dieses würde sich auch mit den Anschauungen Forssells gut in Übereinstimmung bringen lassen, weil dadurch die Möglichkeit eines Druckausgleiches auch im Mageninnern gegeben ist. Sehen wir doch auch bei den hypertonischen Mägen in Rückenlage gerade so häufig diese Retortenform, was wir auch als Zeichen dafür ansehen können, daß der Mageninhalt nach dem Teile ausweicht, wo eben die Wandung selbst nur einen geringen Druck ausübt. In Rückenlage ist von der Magenblase nichts zu sehen, da sie sich dann gleichmäßig über dem Kontrastbrei verbreitert. Wenn der Magenblase so im allgemeinen auch kein großer diagnostischer Wert beizusprechen ist, so kann die Rechtsseitenlage jedoch einen erheblichen Vorteil dadurch zeigen, daß infolge von Adhäsionen sich die Magenblase mehrmals teilt, daß es sogar, wie Schmieden und auch Schlesinger es mehrfach beobachteten, zu einer Vierteilung der Magenblase in dieser Lage gekommen ist. Über die Sichtbarkeit der Magenblase in Bauchlage habe ich in der Literatur bisher keinen Anhaltspunkt finden können. In einer großen Zahl der Fälle ist in

Digitized by Google

Bauchlage von einer Magenblase auch nichts zu sehen, bei einer gewissen Anzahl jedoch ist sie deutlich sichtbar, und zwar in einer von den anderen Formen völlig abweichenden, nämlich in einer Schrägstellung, die von kaudal—median nach kranial—lateral verläuft. Ich kann die Zahlen nicht genau angeben, wie oft diese Form der Magenblase sichtbar gewesen ist, da ihr meines Erachtens eine pathologische Bedeutung nicht zukommt, wie ich anfangs vermutete, weil mir diese Erscheinung aus der Literatur unbekannt war. Schätzungsweise beträgt ihre Häufigkeit jedoch ca. 10—15%. Einen Zusammenhang zwischen der Größe der Magenblase im Stehen und der schräggestellten Magenblase in Bauchlage habe ich nicht feststellen können. Ich nehme vielmehr an, daß bei diesen Fällen ein sehr dehnbarer Fundusteil bestand, was auch dadurch zum Ausdruck kam, daß der Fundusteil in diesen Fällen sehr breit war. Ferner glaube ich, daß noch eine andere Möglichkeit hier eine Rolle spielt, nämlich die Einmündung des Ösophagus in den Magen. Ist nämlich die Kardia mehr ventral gelegen, so kann es in Bauchlage leichter zu einer kleinen Drehung und Vornüberneigung des Fundusteiles nach der linken Seite kommen. Es wäre auch noch die Möglichkeit eines leichteren Kardiospasmusses vorhanden, wie sie Köhler und Dietlen beschrieben haben. Diese fanden nämlich bei Pneumatose des Magens einen Kardiospasmus, wobei die Luft aus dem stark geblähten Magen erst nach dem Schlucken von Speisen und durch die hierdurch bedingte Öffnung der Kardia entweichen konnte. Ich habe diese Gesichtspunkte hauptsächlich ins Auge gefaßt, konnte jedoch irgendeine Gesetzmäßigkeit mit der schräggestellten Magenblase nicht feststellen. Ich habe, wie gesagt, keinen Zusammenhang mit pathologischen Veränderungen nachweisen können, wollte aber, da diese Form der Magenblase bisher unbekannt zu sein schien, nur darauf hingewiesen haben.

---

11. Herrnheiser (Prag): **Die morphologische Diagnostik des Ulcus praepyloricum und pylori.**

An der Pars media und cardiaca ventriculi ist die morphologische Geschwürsdiagnostik seit Jahren sicheres Gemeingut, vor allem durch Haudeks Verdienst. Gleich wohlfundiert, allgemein anerkannt ist sie heute am Bulbus duodeni, nachdem der lange Arbeitsweg von Haudeks erstem Bulbusnischenbefund bis zu Åkerlunds klassischer Analyse zurückgelegt ist. Und nur eine schmale Magenzone ist übriggeblieben, welche nach vielfacher Meinung auch heute noch der morphologischen Geschwürsdiagnose wenig zugänglich sein soll: Pylorus und Pars praepylorica. Als Pars praepylorica bezeichnen wir die unmittelbar vor dem Pförtner liegende Magenregion von ca. Daumenbreite.

Verschiedene Autoren, Haudek in erster Linie, haben jedoch auch hier die Grundlagen einer morphologischen Symptomatologie bereits geschaffen. Haudeks kurze, in der Literatur verstreute Bemerkungen fanden aber anscheinend nicht die gebührende Beachtung. Denn an vielen Orten sucht man noch immer den Nachweis der besprochenen Geschwüre auf funktionelle oder auf indirekt anatomische Symptome (organische Pylorusstenose) zu basieren. Ein gewiß unbefriedigender Zustand.

Deshalb gestatte ich mir, die einschlägigen Erfahrungen am Materiale der Klinik Jaksch-Wartenhorst mitzuteilen. Ich betone, daß es hauptsächlich die im Holzknechtschen Institute empfangenen Lehren und Anregungen waren, die ich systematisch verfolgt, geordnet und vielleicht auch etwas ergänzt habe. Über den gleichen Gegenstand berichtete ich zuerst auf einer Tagung der deutschen Röntgenologen in der tschechoslowakischen Republik im Herbste 1923. (Medizin. Klinik, 1924.) Meine Beobachtungen sind inzwischen etwas erweitert worden.

Das Ergebnis ist einfach. Kurz zusammengefaßt lautet es: Bei den präpylorischen und Pylorusgeschwüren kann man zwanglos die gleichen vier Grundelemente der Formveränderung — Nische, Einziehung, Retraktion und Divertikelbildung — erkennnen, welche nach Åkerlund das Bild der Bulbusdeformität zusammensetzen. Deren Entstehung ist hier analog zu erklären. Dieser Parallelismus fiel mir erst auf, nachdem der größte Teil des Materiales gesammelt vor mir lag. Retrospektiv dünkt es mich aber, als wäre das Ergebnis geradezu a priori zu erwarten gewesen.

Im folgenden will ich die Richtigkeit meiner Auffassung an Hand einiger autoptisch kontrollierten Fälle zu erweisen suchen. Bezüglich der Technik sei nur bemerkt, daß man sich nicht mit der Feststellung einer durch den Halbmondrest charakterisierten Pylorusstenose begnügen darf. Die bewußt angestrebte, genauere Analyse des Sitzes und der Art des Prozesses ist nur bei vollständiger Darstellung der Pars praepylorica und des Pyloruskanals möglich. Die ganze technische Kunst beruht also auf der Fähigkeit, die präpylorische Region und den Pyloruskanal in toto und vollständig konturiert zu Gesicht zu bringen. Sekret- und Retentionsschicht erschweren diese Aufgabe oft in hohem Maße. Mittels der bekannten Expressionsmanöver, Lagerungsmethoden usw., evtl. nach Magenspülung gelingt die Darstellung in der

Digitized by Google

großen Mehrzahl der Fälle (beim stehenden Patienten), wenn auch manchmal erst nach langer, geduldiger Untersuchung.

Wie am Bulbus treten auch bei der besprochenen Lokalisation oft mehrere der genannten vier Elemente der Formveränderung kombiniert auf. Es soll aber jeder Typus für sich besprochen werden.

1. Die Nische. Einzelne Fälle präpylorischer und Pylorusnischen wurden bereits mehrfach beschrieben (Haudek, Schlesinger, Kloiber, Schinz u. a.) und stets die Seltenheit ihres Vorkommens betont. Auch nach meiner Erfahrung ist der Nachweis der genannten Nischen schwieriger als bei anderer Lokalisation; die Gründe hierfür wurden ja in der Literatur wiederholt erörtert. Indessen sind die besprochenen Nischen doch nicht gar so selten darstellbar. Bei meinem einschlägigen Materiale in ca. 37%.

Die präpylorische Nische findet man in der typischen Lage als Profilnische an der Minorseite. (Abb. 1. — Hier gleichzeitig ein Colescher Bulbusdefekt. Dementsprechend bei der Operation ein Ulcus praepyloricum und Ulcus duodeni.) Im allgemeinen ist die präpylorische Nische hinsichtlich ihrer Pathogenese, ihrer Form und ihres sonstigen Verhaltens den Nischen anderer Lokalisation ganz analog. Selten überschreitet sie Erbsengröße. Die Wahrnehmung Lenks, daß man eine Konvergenz der Magenfalten gegen die Nische gelegentlich auch an der Pars praepylorica beobachtet, kann ich bestätigen. Zu hüten hat man sich vor der Verwechslung von echten Nischen mit kleinen, durch Magenfalten bedingten, spitzen Zacken, vor der schon Berg gewarnt hat.

Pylorusnischen treten sowohl als Profil-, als auch als Enfacenischen auf. Abb. 2 zeigt eine

Abb. 1.



Abb. 2.

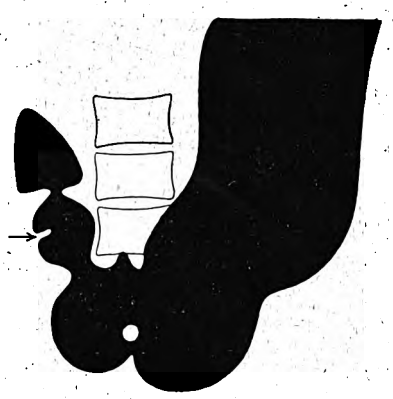

Abb. 3.

typische Profilnische an der Minorseite des Kanals. Während fast einjähriger Beobachtung verschwand dieselbe, kehrte wieder und wurde schließlich wegen zunehmender Beschwerden operativ verifiziert. Enfacenischen erscheinen im Sagittalbild als Kontrastdepot im Pyloruskanal, welches bei entsprechender Drehung randständig projiziert wird (Demonstration eines Röntgenogramms und Resektionspräparates). Kürzlich beobachtete ich einen Fall, bei welchem die Nische im Sagittalbild unsichtbar blieb und erst bei forzierter Drehung manifest wurde. Deshalb ist auch bei der besprochenen Magenregion das wichtige Prinzip einer möglichst vollständigen „Umleuchtung" (Untersuchung bei Rechts- und Linksdrehung) nicht zu verabsäumen.

Die Unterscheidung der Pylorusnischen von den später zu beschreibenden Taschenbildungen im Kanal ist manchmal schwierig. Lage an der Minorseite oder Hinterwand, sowie eine gewisse Kontrastarmut sprechen mehr für Nische.

Die Beweiskraft des Nischensymptoms ist die bekannt sehr große. Maligne Degeneration des Ulkus, wie solche in einem meiner Fälle histologisch festgestellt wurde, läßt sich natürlich nicht absolut ausschließen, ist aber gewiß selten. Ein Unikum ist der kürzlich in Prag von Kaznelson demonstrierte Fall einer klassischen Profilnische im Pyloruskanal, bedingt durch ein lympho-granulomatöses Geschwür.

2. Die präpylorische Einziehung. Dieselbe wurde schon von Haudek als Ulkuszeichen angeführt. Nach meiner Erfahrung ein häufiges und wichtiges Symptom des präpylorischen Geschwürs. Sie ist das Analogon der Sanduhreinziehung an der Magenmitte, des Coleschen Defektes am Bulbus. Pathogenetisch handelt es sich um einen regionären Spasmus an der dem Geschwür gegenüberliegenden Magenwand. Narbig adhäsive Veränderungen sind gelegentlich mitbeteiligt.

Nur die stehende, persistierende Einziehung ist diagnostisch verwertbar. Nachweis der Konstanz des Phänomens daher Vorbedingung. Dieser Nachweis ist durch längere sorgfältige Beobachtung, speziell auch wiederholter kompletter Antrumkontraktionen zu erbringen.

Digitized by Google

Abb. 3 zeigt die Charakteristika der präpylorischen Einziehung: Die Lage an der Majorseite, die lineare Form, die vollkommen scharfe Begrenzung. Ihre Tiefe variiert. Meist ist nur eine Einziehung vorhanden. Ausnahmsweise sah ich auch zwei dicht beieinanderstehende persistierende Einziehungen. (Demonstration einer Serienaufnahme, da in diesem Falle keine autoptische Kontrolle vorliegt. Der Befund blieb bei zahlreichen Nachuntersuchungen während 1½jähriger Beobachtungszeit unverändert.)

An der Minorseite findet man präpylorische Einziehungen nicht selten auch bei Normalfällen, offenbar als peristaltisches Phänomen. Dieselben sind, wie mir schon Eisler im Holzknechtinstitute mitgeteilt hat, für die Ulkusdiagnose nicht verwertbar.

Die präpylorische Einziehung kommt in Differentialdiagnose: a) gegen eine peristaltische Welle. Den progredienten Charakter der letzteren erkennt man bei der eo ipso nötigen Beobachtung wiederholter kompletter Antrumkontraktionen. b) Gegen einen karzinomatösen Füllungsdefekt. Meist wird sich der Tumor durch gröbere Konturunregelmäßigkeiten anzeigen. Größere Schwierigkeit bereitete mir nur kürzlich ein bei einem 32jährigen, klinisch ulkusverdächtigen Manne beobachteter, ca. haselnußgroßer Krebs an der großen Kurvatur der Pars praepylorica. Die etwas größere Breite der Einziehung, eine leichte Unschärfe und Andeutung eines Pelottensymptoms gestattete jedoch auch hier die operativ verifizierte Karzinomdiagnose.

Für die hohe Beweiskraft der präpylorischen Einziehung sprechen die Operationsresultate. Stets fand sich das Geschwür an der erwarteten Stelle. Einmal, trotz anscheinend negativen äußeren

Abb. 4.

Abb. 5.

Abb. 6.

Aspekts, am Resektionspräparat doch ein hellergroßes präpylorisches Schleimhautgeschwür der Minorseite.

3. Die Retraktion. Unter diesem Begriff fasse ich folgende, zuerst von Haudek beschriebene Formveränderungen zusammen, denen die Entstehung durch Streckung bzw. Schrumpfung der Magenwand infolge spastischer oder narbiger Retraktion gemeinsam ist:

a) Die „Abflachung" der Pars praepylorica. Dieselbe tritt bei einseitiger Retraktion, und zwar fast immer an der Minorseite, auf. Man findet sie oft mit anderen Formveränderungen kombiniert. Im Falle Abb. 4 war sie das einzige morphologische Lokalzeichen des Geschwürs. Wie am Bulbus erzeugt auch hier der Kontrast zwischen der retrahierten, geradlinigen Seite und der wohlgerundeten Gegenseite, zusammen mit der konsekutiven Exzentrizität des Pyloruskanals eine auffällige Asymmetrie.

b) Die „Zuspitzung" der Pars praepylorica. Sie entsteht durch doppelseitige Retraktion und verleiht der Pars praepylorica ein konisches Aussehen.

c) Die „Verlängerung des Pyloruskanals". Dieselbe ist entweder spastisch oder auch organisch (narbige Stenose) bedingt. In letzterem Falle sind die Konturen des Kanals öfters leicht unregelmäßig, manchmal zeigt er auch eine Knickung (Haudek, eigene Beobachtung).

Die Retraktion darf ebenfalls nur bei Persistenz während einer — bei vollständig dargestellter Pars praepylorica stattfindenden — Antrumkontraktion angenommen werden. Eine Verwechslung mit Pseudoabflachung, wie solche bei hypotonischen, ptotischen und überhaupt schlaffen Mägen häufig auftritt, ist leicht möglich. Deshalb sehr sorgfältige Beobachtung nötig!

Die Retraktion ist nicht für ein präpylorisches oder Pylorusgeschwür pathognomonisch. Man findet dieselbe auch bei Ulcus duodeni mit Beteiligung des Pylorus. Ferner bei reinen Adhäsionen, evtl. auch bei beginnendem Zirrhus.

Die Beweiskraft des Symptoms ist demgemäß eingeschränkt. Um so mehr, als in einem

Digitized by Google

meiner Fälle mit bloßer Retraktion der Operationsbefund negativ war. (Allerdings keine Resektion.) Es empfiehlt sich daher, bei Abwesenheit anderer morphologischer Zeichen, die Retraktion nur als Verdachtsmoment auf anatomische Wandveränderung — Ulkus oder Adhäsionen oder Tumor — zu bewerten.

4. Die Divertikelbildung. Man kann zwei Formen unterscheiden:

a) Die präpylorische divertikelartige Ausbuchtung. Sie ist das Spiegelbild der am Bulbus so häufigen Basisdivertikel, jedoch viel seltener als jene. Abb. 5 ersetzt wohl eine nähere Beschreibung. Pathogenetisch ist sie durch prästenotische Pulsion zu erklären.

b) Die Ulkustasche im Pyloruskanal, bereits von Haudek beschrieben. Sie ist das Analogon der Ulkustasche im Bulbus (Schinz), also eine Vorstülpung intakter Schleimhaut, welche in der Regel in narbige Umgebung eingebettet ist. Die Tasche erscheint als kleine, rundliche, scharf konturierte Ausstülpung an der Majorseite des Kanals. (Abb. 6. — In diesem Falle am Resektionspräparat, abgesehen von den zwei kleinen Nischenulzera und der organischen Sanduhrenge an der Magenmitte, ein narbiges Pylorusgeschwür. Auch die Tasche als solche am Präparat erkennbar.) Seltener bildet die Tasche im Sagittalbild ein Kontrastdepot im Kanal.

Auf die u. U. schwierige Differenzierung gegenüber einer Nische wurde bereits hingewiesen. Bei Karzinom sieht man gelegentlich ähnliche kleine Ausstülpungen, die jedoch meist unschärfer konturiert sind.

Die Tasche ist das sichere Zeichen einer anatomischen Wandveränderung und spricht mit großer Wahrscheinlichkeit für ulzeröse Ätiologie.

Es wurde bereits erwähnt, daß die besprochenen Elemente der Formveränderung oft kombiniert vorkommen. Diagnostisch ausschlaggebend ist dann das beweiskräftigste Symptom. Diesbezüglich rangiert an erster Stelle die Nische. Es folgen Einziehung, Divertikelbildung und schließlich, als Verdachtsmoment, die Retraktion.

Auffällig scheint die relativ häufige Vergesellschaftung eines Ulcus praepyloricum oder pylori mit Geschwüren anderer Lokalisation. Man soll deshalb nach Feststellung eines Ulkus der Magenmitte oder des Bulbus stets auch die präpylorische Region und den Pförtner genau absuchen.

Die morphologisch diagnostizierten präpylorischen und Pylorusgeschwüre umfassen ca. 12% meines gesamten morphologischen Ulkusmateriales. Beobachtungen, bei denen ich mich mit der Feststellung einer organischen Pylorusstenose (indirektes anatomisches Symptom) begnügen mußte, sind nicht mitgerechnet. Bei der Häufigkeit des Ulkusleidens fällt aber auch der genannte Prozentsatz praktisch erheblich ins Gewicht.

Ich verfüge bisher über 40 einschlägige Fälle, von welchen 19 operativ kontrolliert sind. In einem bereits erwähnten Falle mit präpylorischer Abflachung als einzigem Lokalzeichen wurde ein negativer Befund erhoben. In einem analogen Falle mit bloßer Retraktion fanden sich präpylorische Adhäsionen auf Basis einer chronischen Appendizitis. In den übrigen Beobachtungen genaue Übereinstimmung des Röntgen- und Operationsbefundes. Dieses Resultat dürfte den sonstigen Erfolgen der morphologischen Geschwürsdiagnostik kaum nachstehen, besonders, wenn man mit der Bewertung der bloßen Retraktion etwas zurückhaltend ist.

Åkerlund, dessen klassische Analyse mir zum Vorbild diente, hat gezeigt, daß die Formveränderungen am Bulbus ein Miniaturbild des bekannten Symptomenkomplexes beim Geschwür der Magenmitte sind. Ich erlaube mir darauf hinzuweisen, daß für das Ulcus praepyloricum und pylori im wesentlichen das gleiche gilt. Und diese Feststellung scheint mir nicht unwichtig, weil damit die gesamte morphologische Geschwürsdiagnostik auf eine einheitliche und eine einfache Basis gebracht wird.

---

12. Lossen und Kahl (Frankfurt a. M.): **Ein Fall von Linitis plastica beim 10jährigen Kind.** (Vortragender: Kahl.)

Das Krankheitsbild der Linitis plastica wird in der Literatur über die Magenpathologie häufig erwähnt, wohl hauptsächlich deshalb, weil seine Abgrenzung gegenüber dem diffusen, fibrösen Magenkrebs so außerordentlich schwierig ist.

Nicht weniger als 21 verschiedene Bezeichnungen werden als Synonyma gebraucht. Ich erwähne nur die folgenden: Cirrhosis ventriculi hyperplastica, chronisch-hypertrophische Sklerose des Magens, einfach entzündlicher Schrumpfmagen, Fibromatosis des Magens, stenosierende Gastritis.

Als erster hat wohl Andral auf die hypertrophische Sklerose des Magens aufmerksam gemacht, die er in der Hauptsache als eine fibröse Verdickung der Submukosa auffaßt. Schon er weist auf die Möglichkeit einer Verwechslung mit dem Karzinom hin.

Digitized by Google

Cruveilhier hat etwa zu gleicher Zeit eine ähnliche Erkrankung des Magens beschrieben. Aber erst durch eine zusammenfassende Darstellung durch Brinton wurde die allgemeine Aufmerksamkeit auf dieses Krankheitsbild gelenkt, und später besonders bei den Franzosen als Maladie de Brinton mehrmals beschrieben.

In den meisten Fällen wurde die Diagnose erst auf dem Sektionstisch bei Patienten gestellt, die an einer dunklen und langwierigen Magenkrankheit verstorben waren.

Die Linitis plastica ist wohl als eine vom Magenzirrhus scharf zu trennende, auf einfach chronisch-entzündlicher Basis entstehende Krankheit sui generis anzusehen, bei der es sich um eine erhebliche Verdickung der Magenwand durch derbes, festes, sklerosiertes Gewebe handelt, wobei die Verdickung in erster Linie die Submukosa und Subserosa betrifft.

Man kann eine mehr lokalisierte Form, die hauptsächlich die Pylorusgegend — vielleicht gehört hierhin auch die Pylorushypertrophie der Säuglinge — betrifft, von einer generalisierten Form unterscheiden. Klinisch ist wohl kaum ein Unterschied zwischen dem Magenzirrhus und diesem Krankheitsbild festzustellen.

So war es auch in unserem Falle:

Es wurde uns ein 10jähriges Mädchen in körperlich außerordentlich schlechtem Ernährungszustand — das Kind war fast zum Skelett abgemagert und hatte ein Gewicht von 19 kg —, mit greisenhaftem Aussehen, aber psychisch sehr erregt, zur Untersuchung des Magens mit folgender Vorgeschichte gebracht:

Das Kind leide seit zwei Jahren an Erbrechen. Es soll Diphtherie und Scharlach durchgemacht haben und nervös sein. Die Lunge sei vor einem halben Jahr durchleuchtet und gesund befunden worden. Angeblich hereditäre Lues anamnestisch feststellbar.

Es bestand eine diffuse Resistenz in der Magengegend. Ebendort auf Magenperistaltik suspekte Peristaltik.

Bei der nüchtern vorgenommenen Ausheberung des Magens fanden sich makroskopisch erkennbare Rückstände in geringen Mengen, die mikroskopisch auffallend viele Leukozyten enthielten.

Nach Probefrühstück: Freie HCl neg. Keine Milchsäure. Mikroskopisch wieder auffallend viele Leukozyten, ferner Epithelien.

Salomonsche Probe im Magenspülwasser neg. Im Stuhl bei fleischfreier Kost kein Blut.

Die röntgenologische Untersuchung ergab nun vollkommen das gleiche Bild, wie wir es beim Magenzirrhus gewöhnt sind.

Durchleuchtung bei Breiaufnahme: Ösophagus o. B. Der Magen füllt sich nur in den oberen Partien, kaudalwärts mit unregelmäßiger Grenze.

Patientin erbricht beim 4. Löffel Kontrastbrei.

Durchleuchtung direkt und Aufnahme 5′ p. c.: Gleiches Bild wie bei vorhergehender Durchleuchtung; doch hat sich der Kontrastbrei in etwa Stricknadeldicke eine Straße zu den unteren Partien des Magens gebahnt und füllt diese unregelmäßig und teilweise auch das Duodenum.

Durchleuchtung ½ h. p. c.: Die obere Hälfte des Magens hat sich etwas geleert. Die Kontrastbreimenge in der unteren Hälfte ist zum Teil weitertransportiert worden und füllt die ersten Dünndarmschlingen. Die Brücke zwischen den beiden Magenteilen ist wieder deutlich sichtbar.

Durchleuchtung und Aufnahme ⅝ h. p. c.: Weitere ganz geringe Leerung des oberen Magenteiles; sonst gleiches Bild.

Durchleuchtung und Aufnahme 7 h. p. c.: Patientin hat inzwischen erbrochen. Noch geringer Rest in dem oberen Magenteil. In Dünndarm und Dickdarm verteilt sieht man den durch die Stenose hindurchgegangenen Kontrastbrei.

Röntgendiagnose: Hochgradiger Sanduhrmagen; mit größter Wahrscheinlichkeit zirkulärer Tumor der Pars descendens ventriculi.

In Frage kommt evtl. wegen der langen Erkrankungsdauer und des jugendlichen Alters der Patientin: Linitis plastica.

Die etwa acht Wochen nach Besserung des Allgemeinbefindens durch künstliche Ernährung vorgenommene Operation ergab:

Ausgesprochener Sanduhrmagen; Striktur fast kaum für Sonde durchgängig, diffuse Intumeszenz der kleinen Kurvatur bis zur Kardia und ebenso kaudalwärts ziehend.

Exzision eines Teiles des Tumorgewebes: mikroskopisch einwandfreie Linitis plastica.

Gastroenterostomie ließ das Kind zusehends sich erholen und brachte es innerhalb vier Wochen auf das Doppelte seines Körpergewichts.

Ätiologisch war außer der nicht sicher festgestellten hereditären Lues nichts zu finden.

Digitized by Google

Aussprache zu Vortrag 5—12.

Gootze (Frankfurt a. M.): Wir haben an der Frankfurter Chirurgischen Klinik unter mehreren hundert, dauernd beobachteten Magenresektionen (Billroth I oder II) bei einem Patienten Ulkusrezidive gesehen, bei diesem einen allerdings mehrfach. Nach Gastroenterostomie wegen Ulcus bulbi duodeni bekam er ein Ulcus pepticum jejuni und wurde nach Billroth II radikal reseziert, einschließlich des Bulbus duodeni und der ganzen G.-E.-Schlinge. Er bekam nach ca. einem Jahr ein erneutes U. p. j. und mußte nochmals radikal reseziert werden. Das abermals resezierte Jejunum wurde wiederum End zu End vereinigt und der Magenstumpf End zu Seit in das Blindende des Duodenums nach Billroth I-Haberer eingepflanzt. ¾ Jahr später hatte er ein neues Rezidiv, nämlich eine tiefe, erbsengroße Nische in der Papillengegend des Duodenums mit stielartigem Zugang. Dieses Bild wird demonstriert. Die nochmalige Resektion aller kranken Teile und Anastomosierung nach Billroth II brachte Heilung.

Man könnte meinen, es handele sich hier um einen Fall von sog. „unheilbarem Ulkus", das erst nach totaler Magenresektion zur Ruhe käme. Der Fall scheint zu lehren, daß auch nach ausgedehnten Resektionen Rezidive ohne klare Ursache vorkommen, dann allerdings ebenso nach Billroth I wie nach Billroth II.

Das Studium der früheren, leider nicht guten Röntgenogramme scheint jedoch mit genügender Sicherheit zu ergeben, daß ein tiefsitzendes Ulcus duodeni von Anfang an bestanden hat und bei allen Operationen übersehen wurde. Ich erblicke in seinem Vorhandensein eine Quellaffektion für das zweimalige Ulcus pept. jejuni, ebenso wie wir dieses gehäuft nach allen solchen Maßnahmen finden können, die einen dauernd wirksamen Reiz zurücklassen (Pylorusraffungen, Ausschaltung nach Eiselsberg, vergessene Tupfer auf dem Pylorus, palliative Ausschaltungsresektionen bei Ulcus duodeni und hohem Ulkus der kleinen Kurvatur).

Epikritisch darf auf Grund dieses prinzipiell wichtigen Falles gesagt werden, daß palliative Ausschaltungsresektionen nur im äußersten Notfall eine Berechtigung haben, und daß Ulkusrezidive am besten durch genügend ausgedehnte Resektionen verhütet werden. Die verschiedene Anastomosierungsart nach Billroth I oder B. II spielt dabei nur eine geringe Rolle.

Außerdem möchte ich Ihnen noch Diapositive zeigen, die ebenfalls unter Benutzung der Akerlund-Bergschen Serienblende gewonnen wurden, deren Technik sich mit großem Nutzen auf das Studium der morphologischen Veränderungen der Magen-Darmanastomosen übertragen läßt. Es handelt sich um einen Patienten, der klinisch die klaren Zeichen des Ulcus pept. jejuni bot, mit hohen Säurewerten bei der fraktionierten Ausheberung nach Alkohol-Probefrühstück. Außer den indirekten Röntgenzeichen des U. p. j. (ausgeprägter Exzitationsmagen) zeigten mehrere Bilder einen großen, schmerzhaften Schattenfleck an der G.-E., der im Verein mit einem sehr charakteristischen, gegen manuellen Druck nicht verstreichbaren radiären Faltenkranz als Nische eines U. p. j. angesprochen wurde. Bei der Operation fand sich jedoch kein Ulkus, sondern nur eine Taschenbildung, infolge mäßiger Hochnähung der zuführenden Schlinge. Offenbar war jedoch, wie die radiär zusammenlaufenden, noch fühlbar ein wenig infiltrierten Kerkringschen Falten zeigten, ein Ulkus hier vorhanden gewesen, und zwar noch vor relativ kurzer Zeit.

Der Faltenstern ist demnach zwar nicht streng pathognomonisch für ein Ulkus, aber wohl doch meistens, wie man bisher sagen darf, Zeichen eines wirklichen Ulkus oder ausnahmsweise Zeichen eines seit relativ kurzer Zeit geheilten Ulkus. Auch einige andere Beobachtungen entsprechen dieser Ansicht.

Berg (Frankfurt a. M.): Ich kann die Beobachtungen des Herrn Herrnheiser über das Vorkommen der geschilderten Symptome beim Ulcus praepylor. und pylori am eigenen Material bestätigen. Die präpylorische Retraktion ist von beginnender Karzinominfiltration mitunter kaum zu unterscheiden. In einem operierten Falle wurde im karzinomatös veränderten Pyloruskanal eine Art Nischenbildung gesehen. Daß auch die präpylorische Divertikelbildung nicht auf das Ulkus allein beschränkt ist, ging aus einem mit kurzer Anamnese und hohen Säurewerten eingelieferten Falle hervor, bei dem das Röntgenbild ein walnußgroßes präpylorisches Divertikel zeigte. Bei beginnender Füllung war eine Nische vorübergehend sichtbar gewesen. Die Operation durch Herrn Privatdozenten Dr. Scheele in Frankfurt a. M. ergab ein flaches, kraterförmiges Ulkus, das sich histologisch als Karzinom erwies.

Nischenbildung bei Ulcus pylori habe ich mit dem von mir angewandten Verfahren nach Akerlund wiederholt gesehen und operativ bestätigt gefunden. In einem solchen Falle — Op. Prof. Schmieden — fand sich zunächst nur eine Ulkusnarbe der kleinen Kurvatur. Das im Pylorus gesehene Ulkus wurde erst beim Aufschneiden des gehärteten Präparates entdeckt.

Auch für die Ulkusbildung am operativ veränderten Magen gelten ähnliche Gesetze bezüglich des Vorkommens direkter Zeichen, auf deren gar nicht so seltenes Vorkommen kürzlich Ström hin-

Digitized by Google

wies. In bezug auf Auftreten und Verschwinden des Nischensymptoms gelten die vom Magen-Duodenalulkus her bekannten Verhältnisse. So war in einem Falle von Nischenbildung an einer eineinhalb Jahre vorher wegen Ulcus duodeni angelegten Gastroenterostomie drei Wochen später die Nische verschwunden; an Stelle derselben war radiär zusammenlaufende Faltenzeichnung zu sehen. Die am nächsten Tage ausgeführte Operation — Prof. Goetze (Frankfurt a. M.) — ergab dementsprechend ein frisch vernarbtes Ulkus an der Gastroenterostomiestelle. (Demonstration der Originalplatten.)

Teschendorf (Königsberg): Für die Röntgendiagnostik des Ulcus duodeni hat sich das von Åkerlund ausgearbeitete Serienaufnahmeverfahren außerordentlich gut bewährt. Die Resultate sind sehr viel besser als mit den bisherigen Untersuchungsverfahren. Die Technik ist verhältnismäßig einfach und kann für jede Apparatur modifiziert werden. Am Siemens-Universal-Stativ wurde die Einrichtung so getroffen, daß der Schirm mittels zweier an die Handschutzbleche angebrachter Haken über die Haken der Buckyblende aufgehängt wurde. Darauf wurde die obere Schiene, die bisher zur Befestigung des Schirmes diente, entfernt, und nur die untere zur Einbringung einer Kassette zwischen Schirm und Buckyblende benutzt. Mittels Klammern wird vor einer 18×24 oder 24×30 Kassette eine Bleiplatte befestigt, an deren einer Ecke ein Feld von ¼ der Fläche der Bleiplatte herausgeschnitten ist. Vor dem Gebrauch stellt man die Kassette so ein, daß sie möglichst tief steht und noch um die Hälfte ihres Querdurchmessers nach links verschoben werden kann. Dann markiert man auf dem Glase des Leuchtschirmes mittels Fettstift den linken Rand der Kassette und die Höhe des unteren Randes des ausgeschnittenen Feldes. (Man markiert auf dem Holzrande des Leuchtschirmes die Ausgangspunkte dieser Linien, um später sie immer wieder gleich herstellen zu können.) Bei einer Durchleuchtung stellt man das Stativ so fest, daß sich das Duodenum in dem Feld zwischen den markierten Linien befindet. Dann setzt man die Platte ein, so daß der linke Rand der Kassette wie vorher der gezeichneten Längslinie entspricht, und exponiert die erste Aufnahme. Danach wird die Bleiplatte so umgelegt, daß das daneben befindliche Feld der Röntgenplatte belichtet werden kann. Man setzt die Kassette jetzt so ein, daß die Mitte der Kassette resp. der linke Rand des ausgeschnittenen Feldes der gezogenen Längslinie entspricht, und exponiert zum zweiten Male. Vor den beiden letzten Expositionen wird die Schiene, in der die Kassette sitzt, so hoch gezogen, daß sie der markierten Horizontallinie entspricht. Nach entsprechender Umlegung der Bleiplatte wird die untere Hälfte der Röntgenplatte in weiteren zwei Feldern belichtet. Das Umlegen der Bleiplatte und Einsetzen der Kassette läßt sich mit einer geschulten Hilfskraft in 15 Sekunden bewerkstelligen, so daß die Felder im Abstand von 30 Sekunden bequem exponiert werden können. Das Verfahren stellt einen Behelf dar, der jedoch den Vorteil hat, nicht an eine bestimmte Plattengröße gebunden zu sein.

Die Diagnosenstellung aus den erzielten Aufnahmen erfordert eine gewisse Einübung. Es ist vor allem vor Überdiagnostizieren zu warnen. Von den angegebenen Ulkuszeichen sind die Nische und die spastische Einziehung an der Curvatura-major-Seite — sofern die letztere sicher erkennbar — für Ulkus beweisend. Alle übrigen Deformationen können durch anderweitige Prozesse hervorgerufen werden, speziell durch Gallenblasenverwachsungen, was an einem eigens daraufhin untersuchten Material festgestellt wurde. Viele der in der Literatur bei Ulkus beschriebenen Zeichen sind nur Merkmale einer behinderten oder erschwerten Duodenalpassage, ohne über die Natur des Hindernisses Aufschluß zu geben. Im übrigen eignet sich das Åkerlundsche Verfahren auch sehr gut zur Aufdeckung von Krankheitsprozessen am Pylorus, speziell beim beginnenden Karzinom. Es ist jedoch darauf hinzuweisen, daß sichere Diagnosen nur in Übereinstimmung mit dem klinischen Befund zu stellen sind und eine sorgfältige Kritik des Röntgenbefundes um so notwendiger ist, als bei der Operation am nicht aufgeschnittenen Duodenum zuweilen sichere Befunde nicht bestätigt werden können. Åkerlund, eigene Beobachtung.)

Haenisch (Hamburg): Ich glaube, daß Herr Teschendorf nicht berechtigt ist, aus einem horizontalen Niveau und einem etwas großen Bulbus auf eine Stenose zu schließen. Eine große Anzahl von Ihnen werden häufig gesehen haben, daß wie eine Magenblase auch eine kleine Bulbusblase eingeklemmt ist, und wenn die Patienten nicht gelegen haben, kann die Luft nicht heraus, und das Niveau ist horizontal. Ich bitte es keineswegs als sicher feststehend anzusehen, daß ein horizontales Niveau im Bulbus ein Stenosensymptom wäre.

---

13. Otto Goetze (Frankfurt a. M.): **Das Pyelogramm der operativ freigelegten Niere.**

Man kann sehr scharfe und kontrastreiche Röntgenbilder der Niere und des Nierenbeckens gewinnen, wenn man eine steril eingewickelte 9×12-Platte direkt hinter die freigelegte und an zwei Mullzügeln etwas luxierte Niere einlegt und die Bauchwandungen mit geeigneten Haken zurückdrängt. Das Nierenbecken kann an der üblichen Stelle der Pyelotomie oder einfacher durch das Parenchym hindurch punktiert und mit Bromnatrium oder Luft gefüllt werden.

Digitized by Google

Hinweise auf das Verfahren des Röntgens der Niere ohne Pyelographie während der Operation finden sich bei Heineke (M. m. W. 1907) und angeblich in der amerikanischen Literatur.

Das Verfahren ist manchmal bei der Nierentuberkulose und sehr häufig beim Nierenstein angebracht. In einzelnen Fällen von Nierentuberkulose gelingt es nicht, die Erkrankung einer Niere mit voller Sicherheit nachzuweisen. Findet man dann das freigelegte Organ einschließlich Ureter äußerlich gesund, so muß man trotz der unsicher gebliebenen Diagnose die Niere entweder herausnehmen (und riskiert evtl. das unnötige Opfer einer gesunden Niere, vielleicht sogar bei Erkrankung der anderen Seite), oder aber man muß eben wegen der Unsicherheit die Niere wieder versenken und die Wunde schließen (liegt nun doch eine Tuberkulose vor, so ist der angerichtete Schaden groß). Der früher wohl vielfach geübte klärende Sektionsschnitt der Niere wurde, besonders von Voelcker, welcher zweimal Miliartuberkulose mit Exitus danach sah, entschieden abgelehnt. Das Pyelogramm der freigelegten Niere vermag in solchen Fällen weitgehend Aufschluß zu bringen. Das Nierenbecken wird zunächst mit Bromnatrium gefüllt und photographiert, alsdann eine zweite Aufnahme während einer Luftfüllung vorgenommen. Meist zeigt die letztere mehr Feinheiten, da die Innenarchitektur des Beckens und seiner Kelche und ihre Veränderungen nicht vom dichten Kontrastmittel überlagert werden. Wichtig ist die genannte Reihenfolge, weil die Luft nicht gleich wieder herausgeht, besonders aber auch, weil alle nekrotischen Gewebsteilchen sich mit dem Bromnatrium imprägnieren und als relativ breite, unregelmäßige Partien die erkrankten und luftgefüllten Kelchteile auffällig umsäumen. Ganz kleine isolierte Papillenspitzeninfektionen offenbaren sich so.

Viel häufiger scheint das Verfahren beim Nierenstein indiziert zu sein. Die Zahl der Rezidive nach konservativen Nierensteinoperationen wird mit 15—20% angegeben. Das mit Gasfüllung des Nierenbeckens kombinierte Pneumoperitoneum hat an meinem Beobachtungsmaterial in einem sehr großen Prozentsatz Steine gefunden, die mit dem gewöhnlichen Röntgenverfahren nicht auf die Platte kamen. Es ist danach kein Zweifel, daß ein Teil der Rezidive nach Nephro- und Pyelolithotomie auf zurückgebliebenen weiteren, übersehenen Steinen beruht. Das Pneumoperitoneum ist jedoch nicht immer durchführbar. Das Röntgenogramm der freigelegten Niere wird ohne weiteres (eine kombinierte Gasfüllung des Nierenbeckens ist wohl besser, aber nicht durchaus nötig) alle vorhandenen Steine einmandfrei lokalisiert nachweisen.

Mehrere Stein- und Tuberkulosebeobachtungen nach dem beschriebenen Verfahren stehen mir zur Verfügung. Ich zeige als Beispiel einen Fall von Tuberkulose, und zwar ein Röntgenogramm mit Bromnatriumfüllung, eines mit Luftfüllung der freigelegten Niere und eines mit Bromnatriumfüllung der gleichen, alsdann exstirpierten Niere zum Vergleich: Erkennbar sind größere und kleinere Kavernen der Kelche zweiter Ordnung bei engem Nierenbecken, besonders auch eine isolierte Papillenspitzeninfektion mit dem oben beschriebenen Symptom.

Aussprache zu Vortrag 13.

Joh. Volkmann (Halle a. d. S.): Eine andere Möglichkeit zur topischen Diagnose bei ausgedehnten Nierenveränderungen, insbesondere bei Geschwülsten, als die heute früh von Herrn Goetze geschilderte besteht darin, daß man oral, rektal oder intravenös eine Substanz verabreicht, die bei ihrer Ausscheidung durch die Nieren einen Schatten gibt. Eine auf diese Weise gewonnene Darstellung der Harnwege ist in letzter Zeit von amerikanischer Seite veröffentlicht worden. Nun hat bereits vor zwei Jahren in der Halleschen chirurgischen Klinik Boeminghaus, einer Anregung von Prof. Voelcker folgend, derartige Versuche mit peroralen Gaben von Bromnatrium gemacht, damals leider ohne wesentlichen Erfolg. Im Anschluß an die Mitteilungen von Berberich und Hirsch über Gefäßinjektionen mit Strontium bromatum habe ich dann im vergangenen Jahre die früheren Versuche mit verschiedenen Mitteln wieder aufgenommen, und möchte mir erlauben, Ihnen über unsere Erfolge und Mißerfolge kurz zu berichten und einige so gewonnene Röntgenbilder zu zeigen. Es gelingt in der Tat, erstens einmal gut die Blase, aber auch das Nierenbecken, etwas schlechter die Harnleiter darzustellen; zweitens tritt aber auch oft die Niere als solche deutlich hervor, was durch Pneumoradiographie oder Pneumoperitoneum noch verstärkt werden kann. Wenn nun z. B. den unteren Nierenpol eine Geschwulst einnimmt, so wird hier der Röntgenschatten verändert und dadurch eine gewisse topische Diagnose ermöglicht.

Unsere Versuche wurden nun mit Jodnatrium und Jodlithium, mit Natrium und Strontium bromatum, mit Jodkali und anderem ausgeführt, befriedigten aber doch nicht voll, teils weil diese Mittel bei oraler Verabreichung von den Kranken hin und wieder schlecht vertragen wurden, teils weil aus dem Schrifttum Reizerscheinungen von der therapeutischen intravenösen Anwendung verschiedener der gebrauchten Substanzen bekannt sind. Deshalb erstreckten sich die weiteren Bestrebungen darauf, ein harmloses Mittel zum Einnehmen oder zur rektalen Anwendung zu finden. Das zuletzt auf den Rat von Prof. Kochmann benutzte Rhodannatrium genügte auch nicht den gestellten Ansprüchen. — Zur

Digitized by Google

topischen Diagnose durch intravenöse Einspritzung hat sich nicht, wie erhofft, die starke Preglsche isotonische Jodlösung, die neuerdings im Handel ist, bewährt, deren Unschädlichkeit ja durch hundertfältige Erfahrungen der psychiatrischen und chirurgischen Klinik in Halle gesichert ist. Sie erwies sich aber, auch in großen Gaben, als völlig reizlos für die gewöhnliche zystographische Füllung der Blase nach dem alten Verfahren mittels Katheters, so daß hier infolge ihrer Isotonie keine Blasenschädigungen zu befürchten sind, wie sie erst neuerdings wieder durch Neupert bei Bromnatrium beobachtet wurden. Durch diese Unschädlichkeit wird der geringere Kontrastreichtum ausgeglichen.

Zur Technik: Am ersten Tag 1,0 Gramm Kalium oder Natrium jodatum per os, am zweiten Tag dreimal täglich 1,0 Kal. oder Natr. jod. zum zweiten Frühstück, Mittag- und Abendbrot, um eine etwaige Idiosynkrasie gegen Jod festzustellen. Abführen. Am dritten Tag Einspritzung von 100 ccm 10%iger Jodnatriumlösung langsam intravenös innerhalb von etwa 5 Minuten zur Darstellung der Blase. ½ Stunde nach Beginn der Injektion Entleerung der Blase und weitere 1¼—2 Stunden später Aufnahme. — 150—180 ccm zur Nieren-, Nierenbecken- und Ureterfüllung. Aufnahme: 2½—3 Stunden nach der Einspritzung.

Es werden folgende Aufnahmen gezeigt: Blasenfüllung mit 150 ccm Preglösung durch Katheter; indirekte Kontrastfüllung durch intravenöse Einspritzung: männliche und weibliche Harnblasen, normales und erweitertes Nierenbecken mit Harnleiterinsuffizienz.

Bei oraler Verabreichung von Jodkali in erträglichen Dosen gelingt nur die Blasenfüllung gut; bei intravenöser Einspritzung von Bromnatrium und Preglscher Lösung wurden keine befriedigenden Ergebnisse erzielt. — Über rektale Gaben fehlen noch umfassendere Erfahrungen.

---

14. Armin Weiß (Budapest): **Über die röntgenologische Darstellung der Harnblasendivertikel.**

Zur radiologischen Untersuchung der Blase dienen gegenwärtig zwei Methoden: die zystoröntgenographische und die zystoröntgenoskopische Methode. Erstere wurde von Lichtenberg und Völker eingeführt und die von diesen Autoren angegebene Technik von Lilienfeld und Sgalitzer durch Aufnahmen aus anderen (lateral und axial) Richtungen ergänzt. Das zystoradioskopische Verfahren wurde von Eisler empfohlen. Ich halte die zystoradioskopische Methode, die Blasendurchleuchtung, für vorteilhafter und verläßlicher beim Nachweis von Blasenkrankheiten, speziell von Blasendivertikeln; eine Aufnahme ist nur dann am Platze, wenn man nach festgestellter Diagnose ein Dauerbild erhalten will. Ich führe die Durchleuchtung am liegenden Kranken mittels des Trochoskops aus und verwende dabei analog dem Darmeinlauf einen „Blaseneinlauf". Der in die Blase eingeführte Katheter wird mit dem Ansatzrohr eines Irrigators oder einer größeren Spritze verbunden und die Blase bei ständiger Durchleuchtungskontrolle mit der Kontrastflüssigkeit bis zu jenem Grade ausgefüllt, bei welchem die pathologische Veränderung am deutlichsten in Erscheinung tritt. Die Lage des liegenden Kranken kann am Trochoskop in jeder Richtung leicht geändert werden, es kann sogar auch in sitzender Lage eine axiale Durchleuchtung ausgeführt werden. Bei optimaler Blasenfüllung kann man auch leicht eine entsprechende Einstellung für eine eventuelle Aufnahme gewinnen.

Ich erlaube mir in folgendem einige mit dieser Methode untersuchten und nachher photographisch dargestellten Fälle zu demonstrieren.

I. Blasenaufnahme eines 35jährigen Mannes. Die Blase wurde mit 150 cm³ 20% Bromnatriumlösung gefüllt. Bei normaler Blasenform sieht man neben der Einmündungsstelle des linken Ureters ein etwa haselnußgroßes Divertikel. Konturen der Blasenwand und des Divertikels sind glatt. Das Divertikel war bei dieser Füllung am besten sichtbar, besonders dann, wenn die Durchleuchtung und Aufnahme in einer halb axialen Richtung ausgeführt wurde; in anderen Lagen erschien das Bild des Divertikels sowohl der Form als auch der Größe nach utriert.

II. Blasenbild eines 64jährigen Mannes. Stark geschrumpfte Blase mit einer Kapazität von kaum 60 cm³. Die Blasenform nähert sich der Form einer Birne und endet nach oben spitzenförmig. Die trabekuläre Struktur der Blasenwand ist sehr ausgesprochen. Im unteren Teil ein der vergrößerten Prostata entsprechender Ausfall. An der Einmündungsstelle des linken Ureters ein etwa nußgroßes, scharfkonturiertes, glattrandiges Divertikel, welches mit dem Blasenlumen durch einen engen Hals verbunden ist. Neben dem rechten Ureter das Bild eines doppelten Divertikels, ein etwa taubeneigroßes und ein etwa kleineres, welches hinter dem größeren liegt und im Bilde durch diesen teilweise verdeckt ist. Dreht man den Kranken, so werden die beiden Divertikel isoliert sichtbar, zeigen aber auch jetzt einen Zusammenhang.

III. Die Blase einer 54jährigen Frau. Geringe Blasenkapazität. Schon nach einer Füllung von 60 cm³ Bromnatriumlösung klagt die Kranke über heftige Schmerzen. Die Blase erscheint bei dieser

Digitized by Google

Füllung leicht deformiert, in ihrer rechten Hälfte erweitert. Deutlich trabekuläre Struktur der Blasenwand. Neben dem rechten Ureter sind zwei Divertikel sichtbar. Ein etwa haselnuß- und ein erbsengroßes.

Füllt man die Blase stärker an, dann erkennt man zwei weitere Divertikel im Bilde, die etwa erbsengroß um den linken Ureter gelagert sind.

IV. Blasenbild eines 63jährigen Mannes. Typisches Bild jener Deformität, die unter die Namen Vesica bilocularis seu bipartita oder Sanduhrblase bekannt ist. Die Blase selbst stark geschrumpft mit einer Kapazität kaum 50 cm³. — Unten das Bild der stark vergrößerten Prostata, an der Blasenwand starke trabekuläre Struktur erkennbar. Rechts vom Blasenlumen in Zusammenhang mit diesem ein etwa hühnereigroßes, glattwandiges, sich gleichmäßig füllendes Divertikel, dessen Kapazität die Kapazität der Blase erreicht.

V. Bild einer stark erweiterten Blase. Füllungsinhalt ungefähr 500 cm³ Bromnatriumlösung. Der obere Blasenteil ist stärker erweitert und senkt sich auf den unteren. Bei seitlicher Durchleuchtung sieht man zwischen beiden Teilen eine schnurenförmige Einziehung. Der untere bzw. mittlere Blasenabschnitt füllt sich ungleichmäßig. Es zeigt sich ein Ausfall, welcher besonders bei leichtem Druck auf die Blase sehr ausgesprochen ist (Pelottensymptom). Bei seitlicher Durchleuchtung erkennt man, daß der Füllungsdefekt durch einen an der Vorderwand der Blase sitzenden Tumor verursacht wird. Im unteren Blasenabschnitt, um den Blasenhals, sind auch mehrere kleinere Divertikel sichtbar.

Ich glaube durch die demonstrierten Bilder den Beweis erbracht zu haben, daß die von mir angegebene Methode zur radiologischen Darstellung der Blasendivertikel und Blasenkrankheiten geeignet ist.

---

15. Gäbert (Leipzig, Med. Klinik): **Der hintere Herzrand im Röntgenbild.**

M. H.! Die Herzform normaler und kranker Fälle und ihre randbildenden Teile in den einzelnen Schrägstellungen des Röntgenbildes ist genügend und zuverlässig geklärt; der hintere Herzrand dieser schrägen Durchleuchtungsrichtungen bedarf keiner besonderen Erörterung. Dagegen sind über die Konfiguration der hinteren Herzgrenze, wie sie sich in den Seitenstellungen (bei frontalem Strahlengange) darstellt, noch keine eingehenden Berichte vorhanden und die bisher vorliegenden Mitteilungen zum Teil recht widerspruchsvoll.

Die Ergebnisse meiner diesbezüglichen Untersuchungen stützen sich auf folgende vergleichenden anatomisch-röntgenologischen Beobachtungen.

Zur Orientierung über die anatomischen Verhältnisse wurde eine Sektionstechnik nach Stoerk gewählt, die über den Situs der hinteren Herzfläche, wie er sich bei einer Eröffnung des Thorax vom Rücken her darstellt, Aufschluß gibt. Nach eingetretenem Tode wurde das Blut möglichst vollkommen aus dem Herzen entfernt und durch eine 10%ige Formollösung ersetzt. Die Leiche wurde mit dem Gesicht nach abwärts gelegt; die Haut, Rückenmuskulatur und die Brustwirbelsäule mit den benachbarten Rippenabschnitten wurde im Bereich des 4. bis 10. Brustwirbels entfernt und so ein Fenster hergestellt, das gerade groß genug war, um eine zureichende Orientierungsmöglichkeit bei Erhaltung der Lagebeziehung der Organe zueinander zu schaffen. Nach Abtragung der Wirbel und Rippen kommt die Aorta descendens und der rechts und etwas vor ihr nach abwärts ziehende Ösophagus zum Vorschein. Sie überlagern von der Trachealbifurkation abwärts bis zur Zwerchfellhöhe den dorsalen Teil des Herzbeutels; dabei liegt der Ösophagus dem Teil des Herzbeutels an, der den linken Vorhof bedeckt.

Nach Eröffnung des Herzbeutels liegt der linke Vorhof mit seiner Rückfläche in weiter Ausdehnung vor. Er zeigt eine annähernd plankonvexe Form, deren stärkste dorsalwärts gelegene Erhebung sich wenig unterhalb der Einmündungsstelle der hinteren Pulmonalvenen findet. Nach links und unten vom linken Vorhof legt sich in dem Sulcus coronarius zunächst die Vena cordis magna an. Unterhalb und längs von dieser Vene kommt in geringer Ausdehnung ein Teil des dorsalen Abschnittes des linken Ventrikels, und zwar der, welcher dem linken Zwerchfell noch nicht angelagert ist, zum Vorschein.

Nach rechts und unten vom linken Vorhof liegt die Vena cava inferior, die, was für das Röntgenbild von besonderer Bedeutung ist, mit ihrer Rückfläche weiter dorsalwärts als die hintere Fläche des linken Ventrikels und der kaudale Teil des linken Vorhofs reicht.

Für die Beurteilung der Frage, welche Teile der hinteren Herzfläche die Randbildung im Röntgenbild vornehmen, ist ihre Tiefenfolge bei dorsaler und seitlicher Betrachtung maßgebend.

Am weitesten dorsalwärts reicht in normalen Fällen der linke Vorhof, dann folgt die Vena cava inferior, zuletzt der linke Ventrikel.

Wenn auch im anatomischen Situs durch die Lagerung der Leiche, durch das Fehlen der Blutzirkulation und des Zwerchfellspiels gewisse Unterschiede gegenüber dem Befund am Lebenden zu berücksichtigen sind, so glaube ich doch nach zahlreichen vergleichenden röntgenologischen und anatomi-

Digitized by Google

schen Untersuchungen, daß die Form und Lage des formalingehärteten Herzens einer frischen Leiche im wesentlichen den Verhältnissen entspricht, die auch im Leben bestanden haben.

Am anatomischen Situs ist also an der Bildung der hinteren Herzfläche in erster Linie der linke Vorhof, in geringer Ausdehnung der linke Ventrikel beteiligt. Bei einer Betrachtung, welche die am weitesten dorsalgelegene Grenzlinie des Herzens gegenüber dem auspräparierten Retrokardialraum ins Auge faßt, nimmt der linke Vorhof die Randbildung in leicht dorsal-konvex gebogener Linie vor; diese geht nach unten in die dorsale Linie der Vena cava inferior über. Die linke Herzkammer wird bei seitlicher Betrachtung durch die Vena cava inferior nach hinten überragt und ist daher an der Bildung des hinteren Herzrandes unter normalen Verhältnissen im allgemeinen nicht beteiligt.

Diese Situsverhältnisse sind für das Röntgenbild bei frontalem Strahlengange grundlegend.

Normalerweise hat im Röntgenbild der linke Vorhof an der hinteren Randbildung des Herzens bei frontalem Strahlengange den größten Anteil. Seine Form gibt dem oberen und mittleren Bilde der Herzkonfiguration gegenüber dem hellen Retrokardialfeld das Gepräge, bis die Vena cava inferior ihn oberhalb des Zwerchfells in der Randbildung ablöst.

In tiefer Inspirationsstellung, die zur Untersuchung des hinteren Herzrandes empfehlenswert ist, erfährt das Herz eine Lageveränderung, indem es eine steilere Stellung annimmt; bei dieser Steilform des Herzens kann in einzelnen, sonst normalen Fällen der linke Ventrikel zwischen Vorhof und Vena cava inferior bzw. dem Zwerchfell in geringer Ausdehnung am unteren Anteil des hinteren Herzens randbildend werden.

Pathologische Form- und Lageveränderungen der hinteren Herzfläche werden hauptsächlich durch die Klappenerkrankungen des linken Vorhof-Kammersystems hervorgerufen.

Bei Vergrößerungen des linken Ventrikels ohne Erweiterung des linken Vorhofs zeigt der anatomische Situs gegenüber dem normalen nur mäßige Unterschiede; ein auffallender Größenunterschied zwischen der vorliegenden Vorhofs- und Ventrikelfläche ist nicht vorhanden. Nur ist die Grenze zwischen Vorhof und Kammer (die Vena magna cordis im Sulcus coronarius) scharf abgesetzt. Hervorzuheben ist, daß der linke Ventrikel das Höhenniveau des linken Vorhofs und der Vena cava inferior erreicht.

Im Röntgenbild findet sich bei Vergrößerungen der linken Kammer ohne Vorhofserweiterungen nur insofern ein Unterschied gegenüber den normalen Fällen, als der linke Ventrikel am unteren Anteil des hinteren Herzrandes grenzbildend wird; er überragt in diesen Fällen teilweise die Vena cava inferior nach hinten. Das untere Retrokardialfeld wird dadurch ein wenig verschmälert, während das mittlere und obere, hinter dem Vorhof gelegene, keine Einengung erfährt, solange der linke Vorhof selbst nicht erweitert ist.

Bei Vorhofserweiterungen, wie sie im besonderen in Fällen von Mitralstenose vorhanden sind, nimmt der linke Vorhof im anatomischen Situs den größten Teil der hinten vorliegenden Herzfläche ein. Er wölbt sich in stark plankonvexer Form nach hinten vor. Der linke Ventrikel, der bei Mitralstenose zur Atrophie neigt, ist nur in sehr geringer Ausdehnung sichtbar.

Der linke Vorhof dehnt sich bei Vergrößerungen zunächst vor allen Dingen im ventro-dorsalen Durchmesser aus; er baucht sich in der Richtung gegen die Aorta und den Ösophagus vor und drängt schon bei mäßiger Vergrößerung die Speiseröhre wie ein Keil nach rechts von der Aorta ab.

Durch die Ausdehnung des linken Vorhofs im queren Durchmesser werden die Pulmonalvenen auseinandergedrängt; evtl. wird die Vorhofswand zwischen den beiderseitigen vorderen und hinteren Venenmündungen vorgewölbt und kommt am rechten Herzrand zwischen Hilus und rechtem Vorhof zum Vorschein.

Die Ausdehnung des linken Vorhofs im kranio-kaudalen Durchmesser bewirkt einerseits eine Hochdrängung und Kompression der Hauptbronchien, sie werden gespreizt, andererseits kann der linke Vorhof direkt mit dem Zwerchfell in Berührung treten.

Im Röntgenbild findet sich bei Vergrößerungen der linken Kammer ohne Vorhofserweitechenden Einengungen des hellen Retrokardialfeldes. Der Vorhofsbogen wölbt sich mit vermehrter Rundung nach hinten vor und überragt auch in seinem unteren Anteil den Schatten der Vena cava inferior mehr als gewöhnlich. Stärkere Vorhofsvergrößerungen werden der Deutung keine besonderen Schwierigkeiten bereiten; der Vorhofsschatten kann evtl. zu einer diffusen, bogenförmig begrenzten Trübung des ganzen Holzknechtschen Raumes führen.

Schwieriger ist die Verwertung des Befundes und Abgrenzung vom Normalen bei leichten Vorhofsvergrößerungen, wie sie bei kompensierten Mitralstenosen vorhanden sind. Für diese Fälle glaube ich in dem Symptom der Ösophagusverdrängung ein gutes Kriterium empfehlen zu können.

Schon bei Fällen, in denen die Ausbauchung des linken Vorhofsbogens und dementsprechend die Einengung des Retrokardialfeldes nur eine so geringe ist, daß sie gegenüber der Norm differential-

Digitized by Google

diagnostische Schwierigkeiten bereiten kann, ist die Abdrängung des Ösophagus nach rechts und hinten sowohl bei sagittalem als auch bei frontalem Strahlengange, sowie in den Schrägstellungen frühzeitig nachzuweisen. Der Ösophagus erfährt eine Veränderung seiner Form und Lage im Sinne einer Kompression und Dislokation, wie schon Kovácz und Stœrk früher betont haben. Bei entsprechenden Vorhofsvergrößerungen kann die Lageveränderung des Ösophagus so hochgradig werden, daß er rechts von der Wirbelsäule gelegen ist und im Röntgenbild der Vorhofsschatten noch dorsalwärts vom Ösophagus im Wirbelsäulenschatten zu verfolgen ist. Der Vorhof hat dann den Ösophagus vollkommen von der Aorta abgedrängt.

Zur Technik ist hier zu bemerken, daß die Kranken Kontrastbrei vor dem Schirm schlucken; die Lagebeziehung des Ösophagus zum hinteren Herzrande ist hierbei in allen Durchleuchtungsrichtungen zu verfolgen.

Außerdem war am kontrastgefüllten Ösophagus eine mäßige Passagestörung als Folge der Vorhofsvergrößerung röntgenologisch immer nachzuweisen, während sie klinisch fast nie Erscheinungen machte.

Die dem intensiven Ösophagusschatten mitgeteilten pulsatorischen Bewegungen des Herzens waren regelmäßig zu verfolgen und erlaubten meist auch eine Abgrenzung der präsystolischen Kontraktionen des linken Vorhofs von den systolischen des linken Ventrikels.

Zusammenfassend ist zu sagen, daß

die Einengung des Retrokardialfeldes,

die Wölbung der Ausbauchung des hinteren Herzrandes und

die Stärke der Ösophagusverdrängung immer einen annähernden Maßstab für die graduelle Vergrößerung des linken Vorhofs geben. Als 4. Symptom kommt bei stärkeren Vergrößerungen noch die Kompression und die Spreizung der Hauptbronchien hinzu.

So bietet uns die Kenntnis des hinteren Herzrandes die Möglichkeit, ein Urteil über die annähernde Größe des linken Vorhofs zu gewinnen. Es ist dies auch von besonderer praktischer Wichtigkeit, da der linke Vorhof den übrigen klinischen Untersuchungsmethoden infolge seiner zentralen Lage im Mediastinum kaum zugänglich ist.

Erläuterung dieser Sätze durch Demonstration von 22 Röntgendiapositiven und anatomischen Situsbildern (vgl. F. d. R., Bd. 32).

---

16. Alfred Weil (Frankfurt a. M.): **Beiträge zur Zwerchfelldiagnostik.**

Seitdem Sellheim die Prüfung auf Tubendurchgängigkeit mit der vereinfachten Methode des Tubenschneuzers empfohlen und dieser Methode zu allgemeinerer Anwendung verholfen hat, ist für den Röntgenologen eine neue Quelle diagnostischer Schwierigkeiten entstanden. Luft, die auf diesem Wege in die Bauchhöhle gelangt ist, kann bei langsamer Resorption geraume Zeit dort verbleiben. Die Patientinnen wissen durchaus nicht immer, wenn ihnen gelegentlich einer gynäkologischen Untersuchung die Tuben durchblasen worden sind; auch ist bei der Neigung mancher Patienten, möglichst viele Spezialisten hintereinander aufzusuchen, damit zu rechnen, daß eine vorangegangene Untersuchung absichtlich verschwiegen wird. So kann sich dem Röntgenologen ein Befund offenbaren, dessen Enträtselung bei Unkenntnis des Vorangegangenen Schwierigkeiten bereitet.

Ein tatsächliches Vorkommnis dieser Art veranlaßt den Vortragenden zu seinen Demonstrationen und differenzialdiagnostischen Erörterungen darüber, welche Bilder verwandter Natur zu Verwechselungen Anlaß geben können.

Das früher recht seltene Bild des Luftraumes zwischen Leberkuppe und Zwerchfell ist seit Einbürgerung des Pneumoperitoneums als Untersuchungsmethode hinlänglich bekannt. Bei unverletzten Bauchdecken kommt das Bild zustande, entweder bei Perforation von Magen oder Darm oder durch Interposition einer geblähten Kolonschlinge. Der Umstand, daß der Patient ambulant zur Röntgenuntersuchung kommt, spricht nicht gegen Perforation bei Ulkus. Derartige Fälle sind beschrieben und Vortragender demonstriert das Röntgenbild eines großen Luftspaltes zwischen Leber und Zwerchfell, welches von einem Patienten stammt, der zu Fuß die Röntgenabteilung von auswärts aufsuchte. Die Genese der Luft aus einer Perforationsöffnung wurde operativ bestätigt.

Es folgt die Demonstration eines Falles von interponiertem Kolon. Eine doppelt konturierte Bogenlinie des Zwerchfells läßt an Zwerchfellhernie denken; doch konnte durch den Verfolg des Kontrastbreies durch das Kolon und den wiederholten Wechsel der Lage des Kolons nachgewiesen werden, daß es sich um Dickdarm handelte, der sich zwischen Leber und Zwerchfell eingeschoben hatte.

Die bisher gezeigten Bilder stellen bekannte Befunde dar. Es folgt nun die Demonstration von Bildern, in denen die Abhebung des Zwerchfells von der Leber vorgetäuscht war durch pathologische Prozesse im Thoraxraum, die sozusagen eine Pseudozwerchfellkontur erzeugt hatten.

Auf einem Bild sieht man einen scharfen Strang genau parallel dem Leberschatten und denkt

Digitized by Google

zunächst wohl an abgehobenes Zwerchfell. In Inspiration aber streckt sich dieser Schatten und löst sich seitlich in mehrere Stränge auf. Es kann sich also nur um einen Bindegewebsstrang handeln, der frei durch die Lunge zieht und dessen Ansatzpunkte bei der Inspiration sich voneinander entfernen. Wäre es eine Pleuraschwarte, so könnte das Gebilde allenfalls seine Lagee im ganzen verändern, nicht aber seine Form.

Einen weiteren Fall von Pseudozwerchfellkontur stellt folgendes Bild dar (Demonstration): Mit seiner doppelten Bogenlinie erinnert es an das vorhergehende von interponiertem Kolon. Die Untersuchung mit Kontrastbrei ergab aber normale Lage des ganzen Kolons. Das Gebilde blieb ferner bei Respiration unbeweglich, es war also unwahrscheinlich, daß es sich bei den Bogenlinien um die Zwerchfellkontur handelte. Es mußte daher in Erwägung gezogen werden, ob es nicht Hohlorgane seien, die durch das Zwerchfell hindurchgetreten sind — etwa die Magenblase —, daß also eine Zwerchfellhernie vorliegt. Weder mit Sondierung noch mit Verabreichung von Kontrastbrei war irgendein Zusammenhang mit Ösophagus oder Magen nachzuweisen. Dagegen weist die verstärkte maschenartige Zeichnung im Unterlappen auf vorausgegangenen pneumonischen Prozeß hin, und die wahrscheinlichste Erklärung ist, daß es sich um Bindegewebszüge in der Lunge oder streifenartige pleuritische Auflagerungen handelt.

Die beiden letztbeschriebenen Fälle sind besonders bemerkenswert, weil sie uns das Vorkommen von Pseudozwerchfellinien resp. von Pseudozwerchfellhernien kennen lehren.

Zum Schluß demonstriert Vortragender einen Fall, der mit den vorausgegangenen gemeinsam die komplizierten Zwerchfellverhältnisse hat; ein Soldat erhielt im Liegen einen Gewehrschuß: Einschuß in der linken Supraklavikulargrube; Ausschuß in der vorderen Axillarlinie in Höhe des 8. Interkostalraumes. Die Schußverletzung heilte rasch. Bald aber traten Schmerzen in der linken Seite auf und beim Husten und Pressen zeigte sich eine sackartige Ausstülpung in der Seite etwas oberhalb der Ausschußnarbe. Diese Ausstülpung gab tympanitischen Perkussionsschall und wurde ärztlicherseits fünf Jahre hindurch für eine Lungenhernie gehalten, indem man annahm, daß sich durch den Thoraxdefekt hindurch ein Teil des Unterlappens ausstülpe. Gelegentlich einer durch das Versorgungsamt angeordneten Nachuntersuchung gelangte der Patient auch zur Röntgenuntersuchung, die folgendes ergab: Das linke Zwerchfell steht seitlich sehr hoch; sein seitlicher Anteil ist flächenhaft mit der seitlichen Thoraxwand verklebt, der höchste Punkt des Zwerchfells befindet sich an der 7. Rippe, unterhalb dieses Zwerchfellscheitels sah man beim Pressen sich eine Luftblase durch einen Interkostalraum hindurchzwängen. Lunge konnte es nicht sein, denn es war an einer Stelle, wo das Zwerchfell fest an der Thoraxwand haftet im Bereiche des verödeten Komplementärraumes. Man nahm an, daß es die Magenblase sei, und die Füllung des Magens mit Kontrastbrei brachte die Bestätigung. Man sah schon bei normaler Haltung des Patienten die sich vorwölbende Blase im Zusammenhang mit dem gefüllten Teil des Magens. Den letzten Beweis brachte eine Aufnahme in einer Lagerung des Patienten, bei der die sich vorwölbende Blase zum tiefsten Punkt gemacht wurde. Der Brei lief dabei in die Blase hinein, zungenartig um die Rippen herum.

Das Geschoß hatte also die Zwerchfellkuppe und dann noch einmal den seitlichen Zwerchfellschenkel und die Thoraxwand durchschlagen. Im Komplementärraum kam es zu Bluterguß, der durch Organisation zu Verklebung desselben führte. Der Defekt an der Zwerchfellkuppe scheint verheilt. Im Bereich des Defektes der 8. und 9. Rippe entstand ein Lokus minoris resistentiae, durch den durch die Bauchpresse allmählich Bauchinhalt vorgetrieben wurde, und zwar der Fundus des Magens. Der vorgetriebene Teil bahnte sich subkutan und extrathorakal einen Weg nach aufwärts und kam so an eine Stelle, wo man bei normaler Anatomie des Zwerchfells unbedingt noch Lunge erwarten konnte: Daher die irrtümliche Annahme einer Hernie.

Der Vollständigkeit halber macht Vortragender noch darauf aufmerksam, daß man den Gynäkologen über den Ausfall der Pertubation in Zweifelsfällen selbstverständlich röntgenologisch unterstützen kann, wobei das Fehlen von Luft am höchsten Punkt des Abdomens nicht unbedingt für Undurchgängigkeit der Tuben spricht. Es könnte nämlich die Tube zwar durchgängig sein und nur die Luft durch peritonitische Verklebungen im Abdomen den Weg nach oben versperrt finden.

---

17. Grashey (München): Über Spontanpneumothorax und Spontanpneumoperitoneum.

Der Spontanpneumothorax ist kein gerade seltenes Vorkommnis. Der Röntgennachweis ist leicht, höchstens wird einmal ein umschriebener, flacher, nahe der Spitze gelegener übersehen oder falsch gedeutet. Wir wissen, daß der Spontanpneumothorax fast immer einer tuberkulösen Lunge zugehört und daß seine Prognose — oder richtiger: die Prognose derjenigen Fälle, welche ihn bekommen — vorwiegend schlecht ist. Es gilt dies vor allem natürlich für jene Kranken, bei welchen infektiöses Material neben der Luft in die Pleurahöhle gelangt, bei welchen sich also rasch ein Pyo-

Digitized by Google

pneumothorax entwickelt. Ich möchte über zwei Fälle mit günstigem Verlauf eines großen Spontanpneumothorax berichten.

Der erste begleitete eine langsam verlaufende Tuberkulose.

Heinr. Sch., 43 J., Glasmaler. War schon 1920 wegen Tb. im Krankenhaus. Seit 1918 Müdigkeit, Auswurf, Rückgang des Ernährungszustandes. Jetzt, nach einem Fußmarsch, starke Atemnot und Seitenstechen rechts und links oben. Einige Tage nach Aufnahme ins Krankenhaus (6. 11. 23) Röntgenbild: Totaler Pneumothorax rechts, Lunge gut retrahiert; linke Lunge zeigt ziemlich dichte, kleinfleckige Trübung, hauptsächlich um die verstärkten Hilusschatten herum. Spitze heller, Zwerchfell gerundet, bei der Durchleuchtung gut beweglich. — Nach 2 Monaten: Lunge fast vollkommen wieder ausgedehnt, unten ganz wenig Exsudat. — 30. 1. 24: Rechtes Zwerchfell außen adhärent, im Oberfeld stellenweise sandige und feinflockige Trübung. Besserung der Temperatur, des Allgemeinbefindens, Gewichtszunahme 8 Kilo. — 8. 4. 24: Kleinfleckig verwaschene Trübung der oberen Hälfte beiderseits. Rechtes Zwerchfell stark schräg verzogen, lateral und medial verwachsen, etwas beweglich. 3 Wochen nach Entlassung (1. 5.) kam Pat. wegen verschlimmernder Wirkung der Arbeit wieder zur Aufnahme.

Hier hat also der Spontanpneumothorax sich rasch resorbiert, aber doch wohl die Pleuritis eingeleitet, welche später zu Schwartenbildung führte. Therapeutisch hätte man einen Pneumothorax auf dieser Seite nicht machen dürfen. Es ist geradezu auffällig, daß sich die Verschattung der linken Lunge, welche unmöglich nur auf den stärkeren Blutgehalt bezogen werden kann, trotz des Pneumothorax der anderen Seite, also der zu leistenden Mehrarbeit, beträchtlich aufhellen konnte.

Der zweite Fall betrifft offenbar keine aktive Tuberkulose, sondern ist als eine Ruptur von Spitzennarbenblasen anzusehen, wie sie B. Fischer 1922 beschrieben hat.

Magdalena L., 30 J., Schneiderin. Bisher nie ernstlich krank, 1920 Grippe. Erkrankte auf dem Weg ins Geschäft mit heftigem Stechen auf der rechten Schulter, Atemnot, Husten und Erbrechen. Kein Auswurf, keine Nachtschweiße, keine Abmagerung. Bei der Aufnahme ins Krankenhaus sind die Erscheinungen des rechtsseitigen Pneumothorax ausgesprochen. Röntgenbild nach einigen Tagen zeigt die Lunge gut retrahiert. Da nach 3 Wochen bei unverändertem Zustand ein positiver Druck von 5 cem Wasser gemessen wird, wird derselbe durch Ansaugen mit der Spritze herabgesetzt. — Nach 5 Wochen Lunge bereits zum Teil wieder ausgedehnt. Es entwickelte sich kein Exsudat. Nach ¼ Jahr wird Patientin entlassen, ist nur noch etwas kurzatmig. — Nach 8 Monaten Durchleuchtung: Lunge vollkommen wieder ausgedehnt. Hiluszeichnung verstärkt, Spitzen anscheinend getrübt.

Hier stimmt sowohl Anamnese als klinischer und röntgenologischer Befund gut überein mit dem, was Fischer als bezeichnend für dieses Krankheitsbild beschrieben hat.

Erheblich seltener als der Spontanpneumothorax ist das Spontanpneumoperitoneum anzutreffen. Die beiden Fälle, deren Bilder ich zeige, sind hinsichtlich ihrer Entstehung keineswegs restlos geklärt.

1. Anna Pr., Köchin. Aufnahme ins Krankenhaus 20. 2. 24. Gestern nach Laufen auf der Straße plötzlich ziemlich starke stechende Schmerzen auf der rechten Seite in der Höhe der Leber. In der Ruhe kein Schmerz, aber beim Gehen. Nach einer Stunde ziehende Schmerzen in der Schlüsselbeingegend. Schon ½ Stunde nach Beginn der Schmerzen hörte Patientin ein glucksendes Geräusch in der Magengegend, das sich öfter wiederholte, nicht im Liegen, aber beim Aufstehen, 1½ Tage lang. Der behandelnde Arzt konnte das glucksende Geräusch in 2 m Entfernung hören. — Leib weich, nirgends druckempfindlich, Tiefstand der rechten unteren Lungengrenze. Mitralinsuffizienz. Röntgenaufnahme zeigte sehr deutlich ein Pneumoperitoneum mäßigen Grades, Leberkuppe durch einen gleichmäßig breiten Spalt vom Zwerchfell abgehoben, auch das linke Zwerchfell durch Luft emporgedehnt. — Patientin wird mit Nährklysmen ernährt. Nach 2 Tagen sind bei der Durchleuchtung nur noch Spuren von Luft zu sehen unter dem rechten Zwerchfell, nur bei sehr schrägem Strahlengang. 8 Tage später wurde eine Magendarmuntersuchung mit Kontrastbrei vorgenommen, welcher nichts Krankhaftes aufdeckte. Anhaltspunkte dafür, daß etwa vom Uterus aus durch die Tuben Luft in die Bauchhöhle gelangt sei, waren nicht zu gewinnen.

Der zweite Fall, den ich zum Vergleich zeige, wurde in der Chirurgischen Klinik (Geheimrat Sauerbruch) beobachtet. Das Röntgenbild, welches ich Herrn Kollegen Chaoul verdanke, zeigt den Befund der freien Luftansammlung in der Bauchhöhle noch viel ausgesprochener. Auch hier blieb die Entstehung dunkel, die Resorption der Luft erfolgte im Verlauf von 7 Wochen, ohne daß weitere Komplikationen aufgetreten wären.

Otto Br., 65 Jahre alt, Bader. Vor 2 Jahren erstmals 14 Tage lang drückende Schmerzen in der Magengrube, stärker bei Nahrungsaufnahme. Seit 3 Wochen im Anschluß an reichlichen Genuß keimender Kartoffeln wieder drückende Magenschmerzen, auch unabhängig von der Nahrungsaufnahme. Stuhl seit ¼ Jahr hart und unregelmäßig, Abnahme des Körpergewichts in den letzten Jahren 10 Kilo. Gestern plötzlich ohne erkennbare Ursache sehr heftige kolikartige Schmerzen im rechten Mittelbauch. Leib alsbald aufgetrieben. Brechneigung, Stuhl- und Windverhaltung. Heute Erbrechen unter

Digitized by Google

zunehmender Auftreibung des Leibes. Arzt läßt den Mann am 2. 7. 21 in die Klinik schaffen wegen Darmverschluß. Es fand sich Druckempfindlichkeit des aufgetriebenen Leibes, besonders im rechten Mittelbauch, rektal kein Befund, guter Puls, kein Fieber. Unter feuchtwarmen Wicklungen nahmen die Auftreibung des Leibes und der Brechreiz ab, am folgenden Tage gingen Winde ab. 7. Juli: In der Lebergegend deutliche Resistenz fühlbar. Seit Beginn des Ileus hat Pat. beim Umdrehen im Bett das Gefühl, als ob sich Luft im Bauch bewege. Röntgenaufnahme zeigt Leber und Milz deutlich weit abgehoben durch freie Luftansammlung. — 12. 7.: Unverändert; bei Beckenhochlagerung wandert die Luft ins Becken. 17. 7.: Bisher Stuhl nur auf Einlauf, jetzt spontan. Auf dringenden Wunsch Entlassung.

Am 16. 8. Kontrolle: Leib noch etwas aufgetrieben, bei Durchleuchtung kein freies Gas mehr sichtbar. Darmschlingen besonders im Zökum deutlich. Am 20. 7. 24 Kontrolle. Es sind keine ileusartigen Erscheinungen oder auffällige Spannung im Abdomen mehr aufgetreten; leichte Obstipation. Eitrige Bronchitis.

Gasansammlung in der Bauchhöhle in größerer Menge wird bei geschlossener Bauchhöhle, also bei intaktem Zwerchfell und intakten Bauchdecken in erster Linie entstehen durch Ruptur des Magens oder Darms. Das Ausbleiben peritonitischer Reizerscheinungen spricht dafür, daß nur Gas ausgetreten ist, was nur bei einer winzigen Öffnung möglich ist, am ehesten an der vorderen Magenwand, auf der Basis eines älteren Geschwüres vor allem. Es sind Fälle beschrieben, bei welchen nach Gasaustritt in die Bauchhöhle sofort peritonitische Erscheinungen einsetzten und solche, bei welchen wie in den oben beschriebenen Fällen solche ausblieben. Die ersteren fügen sich in den Rahmen der Perforationsperitonitis und wecken viel weniger Interesse als die letztgenannten, welche grundsätzlich auch zu operieren wären, wenn keine besondere Gegenanzeige vorliegt. Denn es muß sowohl für den Arzt als auch für den Kranken ein unheimliches Gefühl sein, daß eine solche Perforation z. B. nach einem Diätfehler sich jederzeit wiederholen kann, vielleicht unter sehr ungünstigen äußeren Verhältnissen, auf der Reise usw.[1])

Zum Schluß will ich noch Bilder eines Falles zeigen von Lungenzyste und Überblähung des vorderen Mediastinums durch großes linksseitiges Exsudat nach rechts. Der Fall soll ausführlich an anderer Stelle beschrieben werden.

---

18. Jüngling (Tübingen): **Demonstration zur Ventrikulographie.**

Die gezeigten Bilder sind alle durch unmittelbare Ventrikelpunktion und gleichzeitige Sauerstoffüllung gewonnen. Bei Verdacht auf Hirntumor verdient die unmittelbare Ventrikelpunktion gegenüber der lumbalen Methode unbedingt den Vorzug. Auch die unmittelbare Ventrikelpunktion ist nicht ganz ungefährlich: Unter 39 Fällen kamen 3 Todesfälle vor, jedesmal handelte es sich um einen großen Schläfenlappentumor. Auch bei der lumbalen Füllung sind Schläfenlappentumoren sehr gefährdet (Todesfall von Denk). Dagegen ist die Ventrikelpunktion bei Tumoren der hinteren Schädelgrube vollkommen ungefährlich, während gerade bei diesen Fällen die lumbale Methode als besonders gefährlich bezeichnet wird. Außerdem ist die lumbale Methode wesentlich unzuverlässiger, da sie in all den Fällen versagen muß, wo entweder die Gegend des 4. Ventrikels oder der 3. Ventrikel oder das Foramen Monroi durch einen Tumor verschlossen ist. Füllt sich bei der Punktion nur ein Seitenventrikel, so muß unbedingt auf der andern Seite nachpunktiert werden, da der Tumor bei Verschluß des Foramen Monroi sowohl in der vorderen wie in der mittleren Schädelgrube sitzen kann. Am besten punktiert man gleich doppelseitig, und überzeugt sich von der Wegsamkeit des Foramen Monroi und des Aquaeductus Sylvii durch Injection von Indigkarmin (Dandy).

Die Röntgenaufnahme soll nur als Ergänzung des klinischen und des Punktionsergebnisses (evtl. Konsistenzunterschiede usw.) bewertet werden.

Diagnostische Bedeutung haben in erster Linie die Sagittalaufnahmen (in Hinterhauptslage zur Darstellung der Vorderhörner, in Gesichtslage zur Darstellung der Hinter- und Unterhörner). Im wesentlichen ist auf Form und Lage der Seitenventrikel zu achten. Die Füllung des 3. Ventrikels ist unsicher und diagnostisch oft nicht verwertbar.

Es werden demonstriert:

1. Hemisphärentumor hinter der motorischen Region mit Verdrängung der Seitenventrikel nach der andern Seite, mäßiger Deformierung des Vorderhorns, dagegen völligem Defekt des Hinterhorns bei erhaltenem Unterhorn. Klinisch war Kleinhirntumor der entgegengesetzten Seite angenommen worden.

---

[1]) Lit. über Spontanpneumothorax: Popper, D. m. W. 1915/35, S. 1034 (hier weitere Quellen). — Oberst, Ztrbl. f. Chir. 1917/17, S. 354. — Schottmüller, D. m. W. 1921/31. — Liebmann und Schinz, D. Zschr. f. Chir. Bd. 159. — Aßmann, Lehrbuch. — Dahm, M. Kl. 1922/18, S. 562 und Fortschr. XXIX, 1, S. 137. — Schittenhelm, Lehrb. d. Röntgendiagnostik, S. 807.

Digitized by Google

2. Stirnhirntumor links: Verdrängung des erweiterten rechten Vorderhorns nach rechts, das linke Vorderhorn stellt sich nur durch eine kleine, an die Basis gedrückte Luftblase dar. Die Operation ergab einen apfelgroßen Stirnhirntumor.

3. Schläfenlappentumor mit Füllung beider Vorderhörner und Verdrängung nach der entgegengesetzten Seite. Auch auf der Tumorseite ist vom Vorderhorn Spitze und Basis erhalten, dagegen verschwimmt die Aufhellung diffus nach der Schläfe zu.

4. Einseitige Füllung; bei Nachpunktion auf der andern Seite erhält man das durchaus charakteristische Bild für Schläfenlappentumor. Demonstration des Präparates.

5. Hochgradiger doppelseitiger Hydrozephalus. Im Bereich der Vorderhörner annähernd symmetrisch, asymmetrisch im Bereiche der Hinter- und Unterhörner. Autoptischer Befund: Großer Tumor, der vom Thalamus nach dem Wurm zu gewachsen ist auf der stärker beschatteten Seite.

6. Doppelseitiger hochgradiger Hydrozephalus. Im Bereich der Vorderhörner symmetrisch, asymetrisch im Bereiche der Hinterhörner, stärkere Beschattung der einen Seite. Das Präparat zeigt einen Kleinhirntumor auf der stärker beschatteten Seite mit Deformierung des betreffenden Hinter- und Unterhorns.

Es ist demnach die Seitendiagnose eines den Aquaeductus Sylvii verschließenden Tumors dann möglich, wenn der Tumor so groß ist, daß er deformierend auf Hinter- und Unterhorn der betreffenden Seite einwirkt. Dies kann durch Tumoren des Hirnstamms, durch Kleinhirntumoren und Kleinhirnbrückenwinkeltumoren, welche das Tentorium cerebelli hochdrängen, bewirkt werden. Die Differentialdiagnose zwischen diesen drei Möglichkeiten muß durch die klinische Diagnose gestellt werden.

Weitere Demonstration:

7. Vorderhorn hydrozephalisch erweitert und verdrängt. Auf der Tumorseite ringförmige Aufhellung um einen zentralen Schatten. Es ist das ein für intraventrikulären Tumor charakteristisches Symptom (von David und Gabriel in ähnlicher Form beschrieben).

Intraventrikuläre Tumoren sind aber nur so lange im Röntgenbilde als solche nachweisbar, als sie den Ventrikel nicht vollständig verschließen. Ist dies der Fall, dann sind sie natürlich von einem Tumor des Stirnhirns nicht mehr zu unterscheiden (Demonstration 8).

Was die Indikation anlangt, so führen wir die Ventrikelpunktion mit nachfolgender Sauerstoffüllung nur bei begründetem Verdacht auf Hirntumor aus, vor allen Dingen legen wir Wert darauf, daß Stauungspapille vorhanden ist. Liegt eine solche vor, dann halten wir die Methode in all den Fällen für angezeigt, in denen der Sitz des Tumors nicht durch eindeutige motorische Symptome im motorischen Zentrum bewiesen ist.

---

19. Carl Klieneberger (Zittau): **Klinische Demonstrationen (Röntgenplatten).**

1. Verschlucktes Gebiß: Durchleuchtung, Doppelaufnahme, Extraktion ohne Ösophagoskop.

2. Enorme Hypertrophie der Mammae in der ersten Schwangerschaft. Erfolglose mehrmalige Tiefenbestrahlung. Schwangerschafts-Unterbrechung.

3. Kongenitales Fehlen der rechten Brust; normale Lungen (klinische Prüfung). Rechte Lunge ohne Lungenzeichnung.

4. Hochgradige Verschiebung von Herz und Aorta nach abgelaufener linksseitiger Lungen- und Brustfellentzündung. Emphysem der anderen Seite.

5. Myodegeneratio mit linksseitigem Unterlappeninfarkt, differentiell Tumor.

6. Linksseitiger Oberlappentumor (Rekurrenslähmung). Mehrfache Bestrahlung vor länger als 1½ Jahren ohne Größen- und Allgemeinveränderung. Frage des verödeten Aneurysma.

7. Tuberkulose des rechten Mittellappens, Pneumothoraxerfolg (Frage des interlobären Empyem).

8. Schwere linksseitige exsudative Tuberkulose mit Spontanpneumothorax rechts und Erhaltenbleiben des Lebens noch ½ Jahr.

9. Kongenitaler Anlagedefekt im rechten Trochanter.

10. Coxitis tuberculosa sanata mit hochgradigen, das ganze Becken füllenden, offenbar kalkimprägnierten Senkungsabszessen. (Diagnose: Sarkom in süddeutscher Klinik gestellt.) (Probeexstirpation geraten.) Bestrahlung und relative Heilung.

11. Trochanter-Tuberkulose mit Senkungsabszeß, Füllung vom Fistelende mit 60 ccm 33prozentig. Beckscher Wismutpaste.

12. Atresie des Colon ascendens. (Prüfung mit Einlauf, Mahlzeit, chirurgische Kontrolle.)

13. Intussuceptio ilei in coecum bei Coecum-Karzinom. Intussuceptio ilei, Coeci, coli ascendentis ins Colon transversum.

14. Salzsäureverätzung von Speiseröhre und Magen. Speiseröhre für 28 Charrière durchgängig, stärkste Verätzung am Pylorus. Gastroenterosomia anterior.

Digitized by Google

Aussprache zu Vortrag 19.

Zollschan (Karlsbad) berichtet im Anschluß an den Vortrag 19 über einen Fall, der nach bisheriger röntgenologischer, klinischer und anatomischer Erfahrung ein Unikum darstellt und den er deshalb dem Kongreß zu einer evtl. genaueren Entscheidung vorlegt.

Es handelt sich um einen beleibten, etwas emphysematösen Mann, 64 Jahre alt, der 10 Wochen vor der Untersuchung an Gallensteinkolik und gleichzeitiger grippöser Bronchitis erkrankt war. Er wurde zur Röntgenuntersuchung mit der Anfrage nach der genaueren Natur einer in der rechten Flanke zwischen 8. und 9. Rippe hernienartig hervortretenden gashaltigen Geschwulst zugewiesen. Die äußere Inspektion sowie die Durchleuchtung zeigten diese überfaustgroße Geschwulst, die sich zwischen den auffallend weit voneinander abstehenden Rippen ziemlich reponieren ließ und einen tympanitischen Perkussionsschall aufwies, unterhalb der Leber liegend. Der nächstliegende Gedanke war, eine Interposition von Kolonschlingen anzunehmen. Ich untersuchte deshalb nach Einnahme der Kontrastmahlzeit in kurzen Intervallen und machte schließlich einen Kontrasteinlauf, mit negativem Effekt, es zeigte sich, daß keine Darmschlingen an der Bildung der Geschwulst beteiligt waren. Es sei bemerkt, daß auch nichts aus Anamnese und Symptomenbild für einen gasbildenden subphrenischen Abszeß oder ein subkutanes Emphysem sprach.

Die in horizontaler Lage, in einer dem zweiten schrägen Durchmesser angenäherten Position durchgeführten Aufnahmen der rechten Thoraxseite und rechten Oberbauchgegend zeigten, nachdem andere Versuche ergebnislos geblieben waren, nun doch neben dem Gasgehalt der Geschwulst auch deren Kommunikation mit dem Thoraxraum. Die nur bei dieser Randstellung und bei tiefster Inspiration nachweisbare Verbindung ist isthmusartig und ganz schmal. Die innere Thoraxwand erscheint hierbei vom äußeren Leberrand weggedrängt, und zwischen 8. und 9. Rippe zeigt sich der bereits erwähnte weitklaffende Spalt.

Wegen dieses Zusammenhangs mit dem Thoraxraum und der Entstehung zu einer Zeit heftiger Hustenanfälle könnte für ihre Erklärung an eine Lungenhernie oder an einen traumatisch entstandenen inneren, jedoch extrathorakal (subhepatisch) gelegenen Pneumothorax gedacht werden.

Es zeigt jedoch der ganze lufthaltige Raum der Geschwulst auf technisch einwandfreien Platten im Gegensatz zum Thoraxraum selbst nicht die leiseste Andeutung einer Lungenzeichnung. Deshalb und wegen der Enge der Kommunikation, die nicht genügend Raum zu bieten scheint für den dieser Größe der etwaigen Lungenhernie entsprechenden Stiel von Bronchien, Blut- und Lymphgefäßen, erscheint ein Pneumothorax als das wahrscheinlichere. Denn auch ein etwa noch denkbares bullöses Emphysem muß aus mancherlei Gründen ausscheiden. Da jedoch der Luftgehalt der Geschwulst bis zum Zeitpunkte der Untersuchung (und in den darauffolgenden Monaten) nicht resorbiert wurde und sogar bei extrem tiefer Inspiration zuzunehmen scheint, wäre diese Annahme nur unter der Voraussetzung eines Ventil-Pneumothorax zulässig. Der Ventilverschluß wäre hierbei allerdings nicht wie gewöhnlich durch eine entzündliche Pseudomembran, sondern (was an sich schon ein interessantes Novum wäre) durch den kapillaren Spalt des Sinus phrenico-costalis bedingt, der zwar stets bei maximaler Inspiration das Einstreichen von Luft gestattet, bei Exspiration aber einen fast hermetischen Abschluß darstellt. Ein solcher Fall ist allerdings bisher in der Literatur nicht beschrieben. Wir müßten ferner noch zur Erklärung eine Defektbildung im Zwerchfell oder eine Art Inventration desselben annehmen. Auffallend wäre weiter, obwohl im Prinzip bei einem rein traumatischen Pneumothorax denkbar, eine längere Zeit hindurch bestehende Infektionsfreiheit desselben. Es muß endlich dahingestellt bleiben, ob es sich bei dem weitklaffenden Spalt zwischen der 8. und 9. Rippe um eine durch einen besonders heftigen Hustenstoß (einmal war Ohnmacht nach einem solchen eingetreten) unter Vortreibung der Pleura parietalis entstandene Dehnung oder Zerreißung der Muskel- und Knorpelverbände handelt oder ob wir es hier mit einem präformierten Defekt zu tun haben. — Da Patient sich beim Tragen einer bruchbandartigen Pelotte ziemlich wohl befand, wurde jede Art von einer genaueren Feststellung dienlichem Eingriff (Punktion) abgelehnt.

Jedenfalls bietet der Fall eine solche Fülle des Problematischen, daß die Befragung dieses Forums von Sachverständigen berechtigt erscheinen dürfte.

Altschul (Prag): Bei dem von K. gezeigten Bilde von bandartiger Verschattung handelt es sich um eine Infiltration (käsige Pneumonie) in den unteren Partien des Oberlappens; derartige Fälle hatte ich wiederholt Gelegenheit zu beobachten.

Digitized by Google

20. Altschul (Prag): **Die axiale Aufnahme der Patella.**

Es hat sich gezeigt, daß es unbedingt notwendig ist, für die Diagnose von Knochenerkrankungen Aufnahmen in zwei aufeinander senkrechten Richtungen zu machen, da häufig der pathologische Befund nur in einer Richtung erkennbar ist. Aus dieser Erkenntnis heraus stammen die vielen Bestrebungen, Partien, die bisher nur in einer Richtung aufgenommen wurden, auch in seitlicher Position zur Darstellung zu bringen, z. B. Wirbelsäule, Hüfte usw. Bei der Patella liegen die Verhältnisse so, daß wir bei den typischen Bildern des Kniegelenkes in sagittaler und seitlicher Richtung, die Patella nur auf dem seitlichen Bilde gut zur Darstellung bringen, während auf dem sagittalen Bilde die Patella entweder gar nicht oder nur angedeutet erscheint. Um dem Prinzip der zwei aufeinander senkrechten Aufnahmen zu entsprechen, ist es notwendig, bei Kniescheibenaufnahmen zur Ergänzung noch ein Bild mit axialem Strahlengang anzufertigen. Als sich der orthopädische Assistent der deutschen chirurgischen Klinik in Prag Dr. Jaroschy mit der Klinik der Patellarveränderungen beschäftigte, wandten wir unser Interesse dem axialen Patellabild zu. Obwohl derartige Aufnahmen von Settegast und später von Laquerière-Pierquin anempfohlen wurden, sind sie bisher so gut wie gar nicht gemacht worden. Der Grund hierfür liegt vielleicht darin, daß die bisher angegebenen Methoden eine vollständige maximale Beugung verlangten, daher nur bei gesunden Knien möglich waren; aber gerade bei den Patienten, bei welchen eine derartige Untersuchung positive Befunde ergab, war eine stärkere Bewegung weder aktiv noch passiv ausführbar. Es mußten daher die bestehenden Methoden modifiziert werden. Ich lagere die Patienten auf den Rücken und lasse dann im Kniegelenk so weit beugen, als es der Patient imstande ist, wobei der Fuß knapp am Ende des Aufnahmetisches aufgestemmt wird. Die Platte wird an der Streckseite des Oberschenkels womöglich vom Patienten selbst gehalten und die Röhre so eingestellt, daß der Zentralstrahl die Patella in kaudokranialer Richtung durchsetzt. Bei maximaler Beugung kann man mit der Röhre ziemlich nahe herangehen, je weniger gebeugt werden kann, desto weiter muß man mit der Röhre fortrücken. Ein geringer Grad von Beugung ist natürlich erforderlich, aber bei einem Beugungswinkel von 120 Grad habe ich auf diese Weise noch sehr gute Bilder erhalten.

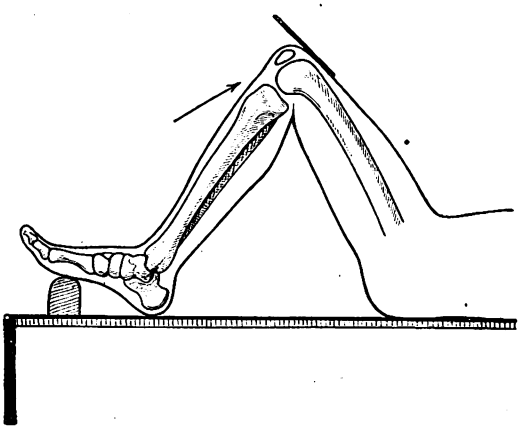

Das Studium der axialen Aufnahmen ergab eine überraschend große Ausbeute an pathologischen Befunden, in einzelnen Fällen war es das axiale Bild allein, welches Veränderungen am Kniegelenk aufdeckte. Über diese Befunde wird Jaroschy ausführlich publizieren. Neben Zackenbildungen und Ausziehung der Seitenränder, Deformierung und Verbreiterung der Patella, in einer Reihe angeordneten kleinen zapfenförmigen Verknöcherungen an der Vorderfläche (also alles Veränderungen, die mit den Gelenkveränderungen bei Arthritis deformans übereinstimmen), fanden wir ohne Zeichen einer Arthritis häufig Verknöcherungen neben der Patella, offenbar im Bereiche der Retinakula. Die letztgenannten Verknöcherungen scheinen insbesondere bei der habituellen Patellarluxation ein typischer Befund zu sein. (Demonstration einiger Diapositive von axialen Patellaraufnahmen.) Aus diesen Bildern ist zu ersehen, daß der axialen Aufnahme eine gewisse praktische Bedeutung zukommt und daß sie wert erscheint, unter die typischen Kniegaufnahmen aufgenommen zu werden.

Aussprache zu Vortrag 20.

Haenisch (Hamburg): Herr Altschul hat uns die axiale Einstellung der Patella gezeigt und wohl die meisten von uns überzeugt, daß damit eine ganz herrliche diagnostische Ausbeute zu machen ist. Ich möchte aber doch auf die Eingangsbemerkungen des Herrn Altschul noch hinzufügen, daß er da eigentlich eine typische Einstellung vollständig wieder der Vergessenheit hat anheimfallen lassen — ich glaube, sie ist von Albers-Schönberg seinerzeit angegeben, jedenfalls sicher in seinem Lehrbuch erwähnt —: die dorsoventrale Aufnahme der Patella bei leichter Rotation des Beins und einer manuellen Subluxation. Auf diese Weise bekommen Sie die Patella wenigstens zur Hälfte, manchmal zu drei Vierteln isoliert und erzielen Einzelheiten, die noch weit über die gezeigten hinweggehen. Sie erhalten eine herrliche Aufsicht der Patella. Ich habe das früher schon gezeigt.

Altschul (Schlußwort): Die von Herrn Haenisch erwähnte Aufnahme habe ich anfänglich auch versucht, jedoch keine befriedigenden Resultate erzielt, umsomehr als die Luxation der Patella in den meisten Fällen nicht möglich war.

Digitized by Google

21. Kohlmann (Erlangen, Med. Klinik): a) Die postoperative Bronchopneumonie und ihre Beziehungen zum Lungeninfarkt.

Ein höchst unerwünschtes und gefürchtetes Ereignis ist für jeden Chirurgen die postoperative Bronchopneumonie. Der bereits durch den Eingriff geschwächte Patient wird durch sie noch weiter geschädigt und erliegt ihr nicht selten. Als Hauptursachen galten bisher vor allem die Aspiration, gelegentlich auch embolische Lungenprozesse, die zu Infarkten führten, wenn sie nicht als große Lungenembolien gleich den Tod des Patienten verursachten. Fast immer handelte es sich um Folgezustände von abdominalen Eingriffen. Um die gefürchtete Aspiration zu vermeiden oder doch einzuschränken, bediente man sich unter anderem auch der Splanchnikusanästhesie. Jedoch wurde die Zahl der Bronchopneumonien dadurch kaum verringert. Also mußte es sich in vielen Fällen doch nicht oder wenigstens nicht ausschließlich um Aspiration gehandelt haben, da man sonst eine wesentliche Abnahme der postoperativen Bronchopneumonien nach Splanchnikusanästhesie hätte erwarten dürfen. Von den durch Aspiration hervorgerufenen Lungenentzündungen sollte man übrigens annehmen, daß sie unmittelbar im Anschluß an die Operation oder doch bald danach eintreten würden. Das ist aber nur bei einem Teil dieser Pneumonien der Fall. Ein anderer entwickelt sich erst nach 8—10—14 Tagen, oft ganz plötzlich aus bestem Wohlbefinden heraus. Schon Capelle weist 1920 in Bruns Beiträgen darauf hin. Gerade bei diesen Fällen dürfte die Bronchopneumonie fast immer auf embolische Lungenprozesse zurückzuführen sein. Auch von Strümpell bekennt sich zu dieser Ansicht. Und zwar handelt es sich vielfach um Leute, deren Herz gesund ist. Capelle hat eine recht einleuchtende Erklärung hierfür angegeben: Die Zwerchfellatmung ist bekanntlich nach Bauchoperationen sehr stark eingeschränkt, das Herz wohl immer infolge des Blutverlustes und der allgemeinen Shockwirkung geschwächt. Durch den Eingriff sind im Operationsgebiet — sei es im Netz, im Mesenterium oder auch in den Parametrien sowie in den gerade betroffenen Organen — Thrombosen unvermeidlich. Nehmen nun einerseits die Herzkraft, andererseits die Zwerchfellbewegung allmählich wieder zu, so wächst dadurch die Gefahr, daß sich ein Thrombus losreißt und zu einer Lungenembolie führt. Wie ich schon vor zwei Jahren auf diesem Kongreß ausgeführt habe, sitzen der erste oder die ersten Lungeninfarkte fast stets in der rechten Lunge. Dies dürfte durch die besseren Stromverhältnisse vom rechten Ventrikel aus in die rechte Art. pulmonalis bedingt sein. Wenn man auch Capelle zustimmen kann, daß fast alle Fälle, bei denen die Bronchopneumonie erst 8—14 Tage nach dem Eingriff auftritt, auf embolische Prozesse zurückzuführen sind, so glaube ich doch, daß auch frühzeitigeres Entstehen einer Lungenentzündung in manchen Fällen durch Infarktbildung infolge einer Embolie hervorgerufen wird. Für diese Annahme, jedenfalls für eine hämatogene Ausbreitung, spricht folgender Fall: Ein 41jähriger Mann, der schon seit mehreren Jahren über Verstopfung klagt, leidet seit etwa einem halben Jahr an Beschwerden in der Blinddarmgegend. Dort findet sich ein der Darmbeinschaufel festaufsitzender, harter Tumor von halber Faustgröße, der deutlich druckempfindlich ist. Da Patient in letzter Zeit abgemagert ist, so wird die Operation ausgeführt, bei der die Appendix aus ihren Verwachsungen gelöst und exstipiert wird. Sehr bald im Anschluß an den Eingriff tritt Fieber ein, das zunächst allmählich wieder abfällt, um nach drei Tagen ganz steil auf über 40° anzusteigen. Es wird auf eine Bronchopneumonie zurückgeführt. Ich zeige Ihnen hier die Temperaturkurve des Patienten, die im Anfang mehr remittierenden, später vereinzelt auch intermittierenden Charakter zeigt. Das Fieber klingt nach reichlich 14 Tagen ab. Pat. erholt sich dann gut. Die Röntgenbilder zeigen ausschließlich in der rechten Lungenhälfte zahlreiche größere und kleinere, mehr oder weniger scharf begrenzte Herdschatten. Sie sind nicht gleich, sondern etwa 10 und 15 Tage nach Beginn der Erkrankung aufgenommen (Bild 1 und 2): Die Bilder sehen einer hämatogen ausgebreiteten Tuberkulose außerordentlich ähnlich.. Nach weiteren 14 Tagen waren die Herde noch eben nachweisbar (Bild 3), vier Wochen später sind sie restlos verschwunden. Auch ist der Pat. weiterhin an seiner Lunge vollkommen gesund geblieben.

Die experimentelle Nachprüfung führte ich mit dem Oberarzt der chirurgischen Klinik, Herrn Privatdozent Dr. Haas, aus. Wir eröffneten einem Kaninchen das Abdomen und nahmen eine ausgiebige Kaustik des Netzes vor. In zwei anderen Fällen injizierten wir Kaninchen in die Vena femoralis bzw. in die Vena subclavia kleine Mengen einer Aufschwemmung von Bariumsulfat. Im ersten Falle kam das Tier zwölf Tage nach dem Eingriff zum Exitus. Es finden sich ganz vorwiegend rechts in Nähe eines größeren Bronchus umschriebene, bronchopneumonische Anschoppungen. Infarktbildung läßt sich nicht nachweisen, jedoch zeigen sich einige mehr oder weniger umschriebene Bezirke, in denen sich eine abnorme Füllung der Kapillaren und Blutextravasate nachweisen lassen, also durchaus infarktähnliche Bilder. Die Zwerchfellatmung bleibt bei diesem Tier, wie ich bei wiederholten Durchleuchtungen feststellte, so gut wie ungestört.

Auch bei dem zweiten Kaninchen zeigte das Röntgenbild die Hauptmenge des Bariums in der rechten Lungenhälfte. Dort fanden sich zahlreiche kleinere Lungeninfarkte (Bild 4). Es bestand bei

Digitized by Google

diesem Tiere, wie ich ausdrücklich betone, weder ein offenes Foramen ovale noch ein Ventrikelseptumdefekt. Die obigen pathologischen Befunde verdanke ich Herrn Dr. Schaudig von der chirurgischen Klinik Erlangen.

Zusammenfassend möchte ich folgendes bemerken:

1. Tritt 8—14 Tage nach einer Operation eine Bronchopneumonie ein, so ist sie allermeist auf embolische Prozesse mit sekundärer Infarktbildung zurückzuführen.

2. Auch früher auftretende Lungenentzündungen können auf diese Weise entstanden sein. Sie beruhen nicht immer auf Aspiration. Denn oft bestehen schon vor der Operation infolge entzündlicher Prozesse Gefäßthrombosen.

3. Die postoperativen Bronchopneumonien treten in der Hauptsache nach Bauchoperationen auf. Die Ursache hierfür wird von Capelle in der anfänglich herabgesetzten Zwerchfellatmung angenommen, die ebenso wie die zunächst geschwächte Herzkraft allmählich zunimmt.

4. Meist treten die postoperativen, embolischen Lungenprozesse bei Herzgesunden auf. Sie finden sich fast stets im rechten Lungenfelde.

21b) Neurodystrophische Veränderungen des Knochensystems bei Sklerodermie, Syringomyelie sowie bei spinaler und zerebraler Kinderlähmung.

Das Vorhandensein trophischer Nerven für das Knochensystem ist noch nicht bewiesen und wird von mancher Seite bestritten. Die sogenannte Inaktivitätsatrophie, deren Wichtigkeit für das Knochenwachstum neben anderen Faktoren, z. B. dem Einfluß der Drüsen mit innerer Sekretion, der Gefäßversorgung, der Ernährung usw., niemand ernstlich in Abrede stellen wird, spielt nicht in allen Fällen die ausschlaggebende Rolle, die ihr vielfach zugeschrieben wird. Ich will Ihnen heute in Kürze eine Anzahl Krankheitsbilder vor Augen führen, bei denen ohne Zweifel das Nervensystem die Hauptursache der Knochenveränderungen ist, und beginne mit zwei Fällen von Sklerodermie, deren Ätiologie von mancher Seite auf eine Erkrankung des Sympathikus zurückgeführt wird.

1. 46jähriger Mann, der außer einer Diphtherie und Lungenentzündung bis 1919 stets gesund war. In diesem Jahre stellte sich ein Mumps mit anschließender Hodenentzündung ein. Seitdem magerte er trotz guten Appetits ab. Bald zeigte sich eine Empfindlichkeit zunächst der Finger, später auch der Zehen gegen Kälte. Die Haut der Finger wurde leicht blaß und blau, besonders die der kleinen und Zeigefinger. Ferner fiel eine gewisse Spannung der Haut auf, die sich bis auf die Unterarme ausdehnte. Der völlige Faustschluß wurde unmöglich. Pigmentflecken am Bauch; Kopfhaar schon seit längerer Zeit gelichtet, an den Schläfen erst seit kurzem. In der Achselhöhle fehlen die Haare vollkommen.

2. 40jährige Frau mit ausgedehnter Sklerodermie an Händen, Füßen und im Gesicht. Haut überall sehr gespannt und knapp. Während bei Fall 1 die Nägel an den Händen noch gut erhalten sind, haben sie bei Fall 2 schon sehr gelitten. Auch besteht dort Ankylose der Fingergelenke. Die Röntgenbilder beider Fälle zeigen mehr oder weniger starken Schwund der Endphalangen der Hände. Diese erscheinen wie angenagt (Akromikrie). Sie sitzen den Mittelphalagen nach Art einer Kopfkappe (Fall 2) auf. Oft entsteht ein pilzartiges Aussehen. Die Füße sind im wesentlichen intakt.

Zur Differentialdiagnose zeige ich Ihnen die linke Hand einer 32jährigen Dienstmagd mit Syringomyelie. Es ist hier zu einem völligen Schwunde der Endphalangenknochen des Zeige- und Mittelfingers gekommen. Neben der Mittelphalange des Zeigefingers sieht man noch einen lichten Schatten, der vielleicht als Restbestand der Endphalange zu deuten ist. Die Sensibilität der Finger ist allmählich verloren gegangen. Die Krankheit besteht seit zwei Jahren. Bei einer 34jährigen Köchin mit hochgradiger Zerstörung des rechten Schultergelenkes war ebenfalls eine Syringomyelie die Ursache. Im Anschluß an eine traumatische Luxation — die Patientin war von einer Kuh in die Höhe geworfen worden und auf die rechte Schulter gefallen — kam es zur Resorption des rechten Humeruskopfes und zur Verkalkung in der Schultergelenkkapsel.

Nunmehr lasse ich noch die Bilder zweier Fälle von spinaler und eines von zerebraler Kinderlähmung folgen:

Bei einem 16jährigen jungen Manne ist das linke Bein infolge einer im ersten Lebensjahr überstandenen Poliomyelitis im Wachstum erheblich zurückgeblieben. Die Temperatur dieser Extremität ist durchweg um etwa 10 Grad kühler als die des anderen Beines. Sämtliche Knochen sind zierlicher und kalkarmer. Gewissermaßen erscheinen sie um zwei bis drei Jahre jünger in der Entwicklung. Obwohl der Nervus femoralis ebenso wie der Nervus ischiadicus, fast völlig gelähmt sind, so bestand doch nie eine absolute Inaktivität. Nach Aussage der Mutter ist er als

Digitized by Google

kleines Kind stets auch mit dem kranken Bein herumgekrabbelt. Links besteht ein deutlicher Klumpfuß. Am rechten Knie findet sich eine typische Schlattersche Erkrankung, die wohl auf die Überbelastung des gesunden rechten Beines zurückzuführen ist. Wie bei diesem Patienten, so findet sich auch bei einer 19jährigen Korbmacherin eine ausgesprochene Coxa valga. Ich erkläre sie mir hauptsächlich durch den stark verringerten Muskelzug der erkrankten Seite. Sie stellt gleichsam einen natürlichen Ausgleich der Verkürzung dieser Extremität dar. Bei der letztgenannten Patientin war es infolge der hochgradigen Atrophie zu einer Spontanfraktur des Femurschaftes dicht oberhalb des Kniegelenkes gekommen.

Nun zum Schluß noch einige Bilder eines 34jährigen Polierers mit zerebraler Kinderlähmung, die mit starken Spasmen und Steigerung der Reflexe einherging. Hier zeigt sich eine mäßige Atrophie der ganzen linken Körperhälfte. Die Rippen sind links deutlich schmäler, ebenfalls die Hände und Kniee. Merkwürdigerweise findet sich links, abgesehen von einem zierlicher gebildeten Becken, auch eine hochgradige, schon seit frühester Jugend bestehende, sogenannte „kongenitale Hüftgelenksluxation". Da der Patient als Kind zunächst gesund gewesen sein soll — die Erkrankung begann angeblich mit $^3/_4$ Jahren —, so ist ein Zusammenhang nicht völlig abzulehnen. Jedenfalls handelt es sich sonst um einen merkwürdigen Zufall. In der Literatur fand ich nichts über einen derartigen Entstehungsmodus.

21c) Über eine noch nicht beschriebene Krankheit des Sternoklavikulargelenkes.

Im Laufe des letzten Jahres wurden an der hiesigen chirurgischen Klinik durch Dr. Friedrich zwei Fälle beobachtet, bei denen das sternale Ende der rechten Klavikel erkrankt war. Im ersten Fall handelte es sich um einen 35jährigen kräftigen Holzarbeiter, der seit einem Jahre in seiner rechten Schultergelenksgegend Schmerzen verspürte; er hatte täglich schwere Bretter und Balken zu tragen. In der letzten Zeit fiel ihm eine Schwellung der medialen Partie des rechten Schlüsselbeines auf. Dort fand sich eine flache, harte Vorwölbung. Zunächst schwankte die Diagnose zwischen chronischer Osteomyelitis und Tumor. Das Röntgenbild zeigt in Gegend der Epiphysenlinie zwei schattenarme Bezirke, deren einer pathologisch ist, während der andere durch Überschneidung mit der darunterliegenden Rippe entsteht. Eine sichere Diagnose ist aus diesem Bilde nicht zu stellen. Der zweite Patient ist ein 21jähriger Student, dem es seit ca. zwei Jahren aufgefallen war, daß sein rechtes Schlüsselbein nicht mehr so geformt war wie das linke. Als er dies zum erstenmal bemerkte, hatte er längere Zeit wöchentlich 7—8 Stunden fechten müssen. Er hat keine Schmerzen und kommt lediglich, weil ihn die Schwellung beunruhigt hat. Das sternale rechte Klavikelende ist mäßig verdickt und etwas vorstehend. Es war im Gelenk stärker beweglich als das linke. Druckschmerz besteht nicht. Die Weichteile sind normal. Das Röntgenbild, welches ich in diesem Falle angefertigt habe, zeigt einen sehr ausgesprochenen Befund: während man an der linken Klavikel die rundliche, durch die Knorpelfläche gegebene Kontur klar erkennt, während hier die Epiphysenlinie als schmaler Spalt deutlich sichtbar ist, ging rechts die Rundung des Schlüsselbeinendes völlig verloren. Wenn man die zwischen Epiphysenlinie und Gelenkfläche gelegene Partie als Kopfkappe bezeichnet, so ist diese rechts gänzlich geschwunden. Darüber hinaus fehlt aber auch noch eine gewisse, hinter der Epiphysenlinie gelegene Knochenpartie. Sonst ist das weite Klaffen des Gelenkspaltes kaum zu erklären. Auch ist das Klavikelende der Höhe nach verschmälert. Bezüglich der Technik möchte ich bemerken, daß meist 2—3 Aufnahmen nötig sind, um ein wirklich gutes Bild zu bekommen. Das sternale Klavikelende muß möglichst in einen hinteren Interkostalraum (meistens den dritten) projiziert werden (Einstellung mit Hilfe einer Durchleuchtung), was bei der ersten Aufnahme oft nicht gelingt. Diesem Befunde, der rein röntgenologisch nur an Tuberkulose oder Tumor denken ließ, entspricht vollkommen der makroskopische und mikroskopische des in beiden Fällen resezierten Klavikelendes. Histologisch findet sich weder für die eine noch für die andere Krankheit der geringste Anhaltspunkt. Auch arthritis deformans kommt nicht in Betracht, da bei ihr stets ein Plus von Knochensubstanz zu erwarten ist, nicht aber, wie in unseren Fällen, ein Minus. Auch fehlt die Randwustbildung vollkommen. Auf diesem Bilde sehen Sie die kranke Klavikel gleichsam rekonstruiert. Die vordere Wölbung hat einer breiten dellenförmigen Einsenkung Platz gemacht. Das Bild erinnert schon rein äußerlich an die Osteochondritis deformans coxae nach Perthes. Die Knorpeldecke ist völlig erhalten.

Zusammenfassend läßt sich sagen, daß dieses von Friedrich erstmals beschriebene Krankheitsbild in eine Reihe mit der Perthesschen, Köhlerschen und Schlatterschen Krankheit usw. zu setzen ist. Jedenfalls konnten histologisch Arthritis deformans, rachitische Vorgänge und primäre Entzündung mit Sicherheit ausgeschlossen werden. Der erste Fall stellt wohl eine Beobachtung dar, wie sie Axhausen bei der Köhlerschen Krankheit wiederholt erhob. Im zweiten Fall handelt es sich zweifellos um ein sehr fortgeschrittenes Stadium, bei dem histologisch charakte-

Digitized by Google

ristische Bilder fehlen. In beiden Fällen stellte die Operation, die in Resektion und Knochentransplantation (Rippe) bestand, wieder normale Verhältnisse her. Solange eine einheitliche Genese dieser Erkrankung nicht feststeht, wird man sie am einfachsten als Friedrichsche Krankheit bezeichnen. Ätiologisch kommt die starke Beanspruchung in Frage. Aber außer diesem Faktor muß wohl noch ein zweiter, eine Art von Bereitschaft der Patienten, anzunehmen sein. Bei aufmerksamer Beobachtung werden sich bald mehr solche Fälle finden.

Aussprache zu Vortrag 21.

Altschul (Prag): Herr Kohlmann hat von einem Fall von Schlatterscher Erkrankung ein Röntgenbild gezeigt; auf diesem ist nur eine Persistenz der Tibia-Apophyse, aber kein röntgenologisches Zeichen einer Schlatterschen Erkrankung zu sehen.

Alexander (Berlin).

Altschul.

---

22. E. Vogt (Tübingen): **Demonstrationen.**

1. Ein nach Abschnürung in der Bauchhöhle verwachsenes, kindskopfgroßes Dermoid mit starken Kalkablagerungen in der Wand, durch Laparatomie gewonnen bei einer 57jährigen Frau.

2. Ein verkalktes, kopfgroßes, intraligamentär entwickeltes Myom bei einer 60jährigen Frau.

3. Ein verkalktes Myom, das bis zum Nabel reicht. Die Patientin war 72 Jahre alt und vollkommen beschwerdenfrei.

Aussprache zu Vortrag 22.

Dieterich (Mannheim): Kurze Demonstration von Diapositiven eines Falles von Osteogenesis imperfecta am Neugeborenen mit besonders vielen Frakturen der Extremitäten und Rippen.

Altschul (Prag): Auch ich habe Gelegenheit gehabt, zwei verkalkte Myome zu beobachten, die beide in der Mittellinie lagen und leicht zu Verwechslungen mit Blasensteinen hätten führen können.

---

23. Haenisch (Hamburg): **Zur Röntgendiagnostik des Ulcus duodeni, mit Demonstration einer einfachen technischen Aufnahmevorrichtung.**

Wenn ich auch die indirekten Zeichen bei der Röntgenuntersuchung auf Ulcus duodeni nicht missen möchte, so hat sich doch im Laufe der Jahre gezeigt, daß sie vieldeutig sind und keine genügende Beweiskraft besitzen. Seit den Arbeiten von Cole, Forssell, Chaul, Schintz, Akerlund u. a. legen wir mehr und mehr Gewicht auf den Nachweis direkter Zeichen am Bulbus duodeni, also auf Formveränderungen desselben, wie wir sie als Nischen, Defekte, spastische Retraktionen oder Divertikelbildung kennen gelernt haben. Die Durchleuchtung allein reicht hierfür nicht aus, auch die einmalige Aufnahme des verdächtigen Bulbus genügt nicht. Ausschlaggebend ist der Nachweis einer konstanten Bulbusdeformität. Ich habe im Laufe der Jahre die verschiedensten Methoden im Stehen, in Bauchlage, in halbrechter Seitenlage einschließlich des Chaulschen Instrumentariums angewandt und bin zu der Überzeugung gekommen, daß die Serienaufnahme die sichersten Resultate liefert. Am besten bewährt hat sich mir in der Praxis die von Forssell inaugurierte Idee, auf einer Platte hintereinander vier Einzelaufnahmen der Bulbusregion zu machen.

Das Problem der Serienaufnahme läßt sich natürlich auf zahllose Weise lösen, wie denn auch schon verschiedene mehr weniger komplizierte Apparaturen auf dem Markt erscheinen. Ohne diese z. T. sehr schönen Konstruktionen irgendwie kritisieren zu wollen, glaube ich doch, daß das Einfachste, was zum Ziel führt, in unserer heutigen Zeit, wo jede Verteuerung der Röntgenuntersuchung vermieden werden muß, für manchen Betrieb Beachtung verdient.

Da wir sehr häufig den Patienten mit Verdacht auf Ulcus ventriculi zugewiesen erhalten und erst im Laufe der Röntgenuntersuchung den Bulbus als verdächtig erkennen, muß die Apparatur für eine Serienaufnahme so beschaffen sein, daß sie einfach und schnell in Tätigkeit gesetzt werden kann.

Aufnahmen auf mehreren kleinen $^{9}/_{12}$- oder $^{13}/_{18}$-Platten hintereinander kann man, wie ich es lange Zeit gemacht habe, auch ohne irgendwelche Apparatur im jeweiligen Anschluß an die Durchleuchtung leicht bei enger Blende herstellen. Ich ziehe aber die Zusammenfassung von vier Aufnah-

Digitized by Google

men auf einer Platte vor; man hat die Serie beisammen, Vergleich und Studium sind wesentlich erleichtert.

Ich demonstriere Ihnen hier eine äußerst einfache Vorrichtung, die ich mir nach dem Vorgange Forssells konstruiert habe und die jeder Tischler ohne nennenswerte Unkosten herstellen kann. Sie besteht aus einem mit kräftigem Blei beschlagenen Holzbrett, welches von einer flachen Holzleiste eingerahmt ist. In der Mitte des Grundbrettes ist ein viereckiges Loch herausgesägt. Die Dimensionen richten sich nach der Plattengröße, die man verwenden will, und nach der vorhandenen Kassette. Man kann die vier Aufnahmen bequem auf einer Platte $^{18}/_{24}$ vereinigen, ich ziehe aber eine Platte $^{24}/_{30}$ vor, da die Einstellung leichter und schneller vonstatten geht und der Ausschnitt der Antrum-Bulbusregion nicht zu klein sein sollte. Die Größe des Grundbrettes muß dann 36 : 45 cm betragen, wozu dann oben und unten, rechts und links noch je einmal die Breite des Kassettenrandes hinzuzuzählen ist. An der vorhandenen Kassette wird ein Griff, wie in Fig. 1 ersichtlich, angebracht. Stellt man nun die Kassette in die linke untere Ecke des Rahmens, so schneidet das 12 : 15 cm große Fenster genau den rechten oberen Quadranten aus der Platte, verschiebt man sie nach rechts bis an den Rahmen, so steht das linke obere Viertel der Platte vor dem Fenster. In sinngemäßer Weise werden die beiden unteren Viertel der Platte durch Aufwärtsschieben der Kassette in die rechte bzw. linke Ecke des Rahmens belichtet.



Fig. 1.

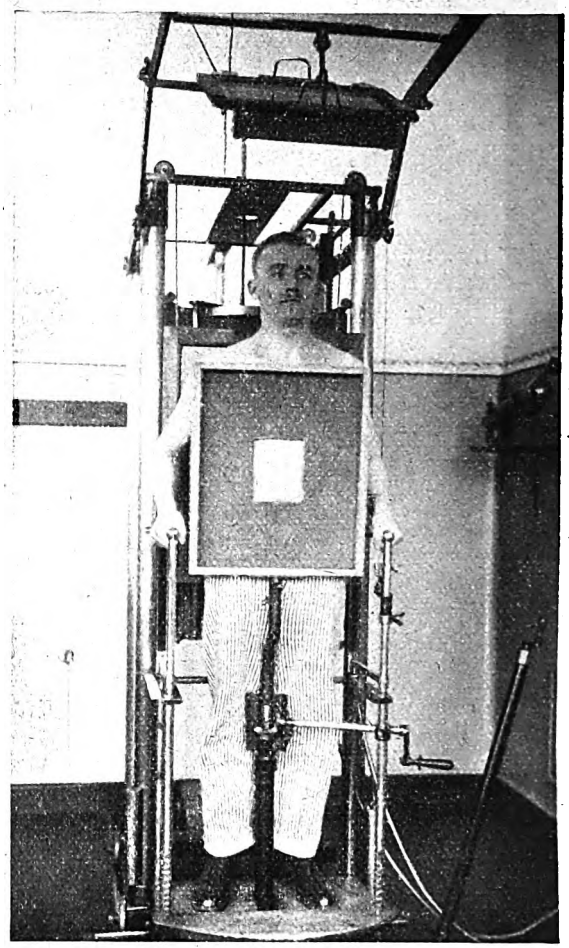

Fig. 2.

Die Aufnahmen können schnell hintereinander, so schnell wie die Einstellung der Momentschaltung es gestattet, gemacht werden, oder auch mit beliebig langen Pausen, in denen Durchleuchtungskontrollen mit einem kleinen Schirm vorgenommen werden können.

Je nach der vorhandenen Durchleuchtungsapparatur wird der Holzrahmen an Stelle des großen Durchleuchtungsschirmes aufgehängt oder anderweitig befestigt, die Bulbusgegend wird im Fenster eingestellt und die Aufnahmen können im beliebigen Tempo erfolgen. Da ich der weiter ausgebauten Albers-Schönbergschen Bleikiste, besonders wegen ihres weitgehenden Strahlenschutzes, treu geblieben bin, habe ich den Rahmen auf dem Sattelgewinde durch ein leicht nach vorn gebogenes Gasrohr abnehmbar aufgesetzt und benutze das Gewinde zur Höheneinstellung (vgl. Fig. 2).

Die Darstellung des Bulbus im Stehen gelingt fast ausnahmslos durch Abwarten oder Effleurage. Durch die drei- oder viermalige Darstellung einer bei der Durchleuchtung gesehenen oder vermuteten Deformierung des Bulbus gewinnt die Diagnose eine fast untrügliche Sicherheit, jedenfalls bezüglich einer pathologischen Veränderung. Die richtige Deutung als Nische, Spasmus, Divertikel oder Defekt hängt natürlich von der speziellen Erfahrung des Untersuchers ab.

Digitized by Google

Aus der großen Zahl meiner auf diese Weise durchgeführten Untersuchungen, bei denen die Diagnose operativ bestätigt wurde, demonstriere ich Ihnen vier solche Serienaufnahmen, z. T. mit den dazugehörigen Resektionspräparaten. (Vgl. Fig. 3 u. 4.)



Fig. 3.

Fig. 4.

Ich möchte hinzufügen, daß bisher alle mit Hilfe der Serienaufnahme gestellten Diagnosen auf Affektion am Bulbus, welche zur Operation kamen, sich als zutreffend erwiesen haben.

---

24. G. Schwarz (Wien): **Zur rechtzeitigen Erkennung des Dickdarmkrebses.**

Dreizehn Jahre sind vergangen, seitdem Haenisch das direkte Einlaufsverfahren begründet hat, zehn Jahre, seitdem ich in meinem Buche: „Klinische Röntgendiagnostik des Dickdarmes“ [1]) (Verlag Springer) dieses Verfahren verwertet habe. Wenn ich mir heute erlaube, Ihnen hier einiges unter dem Titel: „Die rechtzeitige Diagnose des Dickdarmkrebses“ in Wort und Bild mitzuteilen, so geschieht dies einerseits, weil selbst viele Fachkollegen die Irrigoskopie noch mit einem gewissen Zögern, wohl aus anderen Gründen, auf die ich gleich zu sprechen kommen werde, gegenüberstehen, andererseits, weil selbst namhafte chirurgische Kliniken dieses Verfahren noch immer so gut wie gar nicht kennen bzw. anerkennen. Dies ist um so bedauerlicher, als gerade die rechtzeitige Diagnose des Dickdarmkrebses, bei der außerordentlich großen Dauerheilungsziffer, welche die operative Exstirpation aufweist, sehr wichtig ist. Während die Röntgendiagnose: „Magenkrebs“ bis auf verschwindende Ausnahmen das Todesurteil für den Patienten bedeutet (eine Dauerheilung nach Exstirpation eines Magenkrebses gehört zu den größten Seltenheiten), finden wir namentlich bei den hochsitzenden Dickdarmkrebsen eine Dauerheilungsziffer von fast 50%. Die Mortalität beträgt etwa 25%. Auch diese würde sicher sehr sinken, würden die Patienten nicht erst im Stadium des Ileus oder weitgehender Kachexie zur Operation gelangen.

Wenn ich eben von den andern Gründen gesprochen habe, welche manchen Röntgenologen von der regelmäßigen Anwendung des Einlaufsverfahrens abhalten, so ist hier in erster Linie die bei älteren Leuten oft vorhandene Anusinsuffizienz gemeint. Man läßt sich nicht gern sein Röntgenzimmer mit rückfließenden, evtl. stuhlvermengten Massen verunreinigen. Darum erlaube ich mir, Ihnen zunächst eine kleine, aber sehr praktische, von jedermann leicht anzufertigende Verbesserung zu demonstrieren, den Tamponschlauch. Etwa handbreit vor der Ausflußöffnung wird aus Watte oder Gaze ein birnförmiger Tampon um den Schlauch gewikkelt und mit Heftpflaster befestigt. Ist der Anus insuffizient, so drückt man diesen Tampon in denselben hinein und verschließt ihn dadurch so weit, daß eine Überschwemmung des Durchleuchtungstisches verhindert wird. Auch die Wahl der Einlaufsmasse ist wichtig. Ich nehme immer Citobarium als Grundlage, welches schleimige Konsistenz besitzt und dadurch nicht peristaltik-auslösend wirkt. Auf einen Liter Citobariumaufschwemmung von dünnflüssiger Konsistenz gebe ich noch sechs Eßlöffel voll gewöhnliches Barium. Ein kurz vorhergehendes Reini-

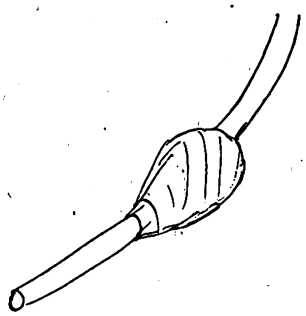

Tamponschlauch.

[1]) Neubearbeitung im „Lehrbuch der Röntgendiagnostik“, Verlag Springer, 1924.

Digitized by Google

gungsklysma, welches, wenn es Erfolg haben soll, den Darm reizen muß, vermeide ich, um Spasmen während des Einlaufes zu verhindern. Störend ist manchmal Blähung von Darmpartien. Sie wird am besten ausgeschaltet durch Darreichung von Barium per os, etwa 12 Stunden vorher, was um so zweckmäßiger ist, als ja womöglich jeder Einlaufsuntersuchung eine Untersuchung per os vorausgehen soll.

Während des Einlaufes ist bisweilen, durch Senken des Irrigators unter die Tischfläche, Ausheben nötig, wenn plötzlicher Stuhldrang eintritt. Nach Beruhigung desselben wird der Einlauf fortgesetzt. Man vermeide es, das Rohr höher als bis handbreit in die Ampulle einzuführen.

Abgesehen von diesen nicht schwer behebbaren kleinen Hindernissen technischer Art, sind es wohl hauptsächlich differenzialdiagnostische Schwierigkeiten, welche die universelle Anwendung des Einlaufsverfahrens, wie ich glaube, gehemmt haben, so daß ich mir erlauben möchte, in dieser Beziehung kurz das wichtigste zu demonstrieren (Projektion).

Am einfachsten gelingt die Diagnose des Karzinoms, wenn ein sogenannter Ventilverschluß vorliegt, das heißt, normale Passage der Massen von oben her, unüberwindliches Einlaufshindernis bei mehrmaliger Wiederholung von unten her. (Demonstration eines solchen Falles im Sigma und an der Flexura hepatica.) Bei den durchgängigen Karzinomen ist vor allem die Beschaffenheit der Ränder wichtig. Das Karzinom zeigt wallartig aufgeworfene Ränder des Schattens, im Geschwürkrater selbst Zerklüftung der Schattenfüllung oder kurze Röhrenform. Bei Colitis ulcerosa findet man auf größere Strecken verbreitete Körnelung des Schattengefüges und Haustrenlosigkeit. Bei der einfachen Kolitis kann man gewöhnlich trotz der Enge des Darmlumens noch die haustrale Anordnung wahrnehmen, ebenso bei regionärem Kolonspasmus. Auch schützt die Wiederholung, die an verschiedenen Tagen verschiedene Bilder gibt vor Verwechslung. Charakteristisch ist die nicht so selten vorkommende Colitis diverticulosa mit ihren randständigen zinkenförmigen und kügelchenartigen Schattenausläufern, in denen sich noch nach Tagen Bariumdepots vorfinden. (Demonstration von Bildern.)

Die Dickdarmtuberkulose ähnelt manchmal sehr karzinomatösen Veränderungen, doch fehlt der wallartige Rand, ferner sind die Verengerungen oft sehr ausgedehnt und zeigen Netzstruktur. Im Zweifelsfalle ermöglicht der Stierlinsche Befund (Stauung im Ileum — Leerheit der erkrankten Kolonpulien, bei Unters. per os) und die fast immer vorhandene Lungenerkrankung die Differenzialdiagnose.

Ich zeige zum Schluß das einem Karzinom sehr ähnliche Bild eines perisigmoidalen Abszesses, bei welchem jedoch die Verengung die wallartige Randung vermissen ließ. Der Abszeß brach durch, worauf dann normale Füllbarkeit des verengten Lumens zu erkennen war. (Demonstration.)

Zum Schlusse nochmals meinen Rat: Bei jedem nicht eindeutig normalen Einlaufsbefunde: Wiederhole die Untersuchung.

Aussprache zu Vortrag 24.

Haudek (Wien): Zur Technik der Irrigoskopie möchte ich erwähnen, daß mir neben der Durchleuchtung in Rückenlage auch die Ergänzung derselben durch die Untersuchung in Bauchlage gute Dienste geleistet hat. Bei ersterer macht sich nicht selten der Umstand störend bemerkbar, daß gerade aus dem untersten Anteil des Colon descendens die Bariumaufschwemmung schnell abfließt und der Ausgußschatten daher nur zu kurze Zeit und ungenügend zu beobachten ist. Der Grund hierfür liegt darin, daß die Bauchmuskulatur oberhalb der Leistenregion den Darm stärker komprimiert. Manchmal mag auch ein lokal verstärkter Tonus hierzu beitragen. In Bauchlage hingegen sieht man ein breites, sattes Schattenband, das man in Muße beobachten, eventuell photographieren kann.

Zum Bilde der Colitis ulcerosa kann ich eine autoptische Erfahrung mitteilen, welche wenigstens für einen Teil der Fälle das Zustandekommen des bekannten Füllungsbildes erklären dürfte: Die Obduktion zeigte im ganzen Coecum und Colon ascendens und im proximalen Anteile des Colon transversum die Schleimhaut von warzigen Exkreszenzen dicht bedeckt. Tuberkulöse Geschwüre waren zunächst nicht sichtbar. Erst die genauere Untersuchung ließ zwischen den Schleimhautverdickungen die Substanzverluste erkennen. Die verruköse Beschaffenheit der Darmwand ist ein dem pathologischen Anatomen wohlbekannter Folgezustand der chronisch verlaufenden Dickdarmtuberkulose. Das Fehlen der Haustrenzeichnung, die Verschmälerung des Schattenbandes, das angenagte Aussehen der Schattenränder sind durch die zahlreichen kleinen, in das Lumen vorspringenden Höcker erklärt. Also nicht die Geschwüre selbst sind das Substrat des eigentümlichen Bildes; deshalb dürfte wohl nur ein Teil der Fälle dem röntgenologischen Nachweis zugänglich sein.

Digitized by Google

25. Mannl (Karlsbad): Eine neue Vorderblende für die Röntgendiagnostik.

Die störende Wirkung der seitlichen Sekundärstrahlung in der Röntgendiagnostik ist bekannt. In zweifacher Weise sucht man Abhilfe zu schaffen. Erstens durch Einschränkung der Sekundärstrahlung im Körper, nämlich durch die Verwendung möglichst weicher Strahlen und durch die Benützung kleiner Einfallspforten für das Röntgenlicht. Während bei der Röntgenphotographie die Weichstrahlaufnahmen gute Resultate zeitigen, ist man bei der Durchleuchtung mehr auf die Benützung enger Blenden angewiesen. Die hochgradige Einengung des Gesichtsfeldes in der Röntgenoskopie stellt aber einen recht primitiven Notbehelf dar. Gleich gute, übersichtliche Bilder sind nicht nur anschaulicher, sondern auch diagnostisch wertvoller. Um solche zu erhalten, hat man schon seit langem den zweiten Weg zur Ausschaltung der bildverschleiernden Sekundärstrahlen ausfindig gemacht. Man versucht nicht, ihrer Entstehung im durchstrahlten Körper vorzubeugen, sondern sie außerhalb desselben vor der Platte bzw. dem Leuchtschirm abzufangen und unschädlich zu machen. Diesem Zweck dienen die Vorderblenden.

Die einfachste Form ist der von Bucky angegebene Vorderblendentubus. Leider gibt dieses Gerät nur ein kleines Gesichtsfeld. Aus dem Bestreben, dasselbe zu vergrößern, entstanden die komplizierteren Formen der Vorderblenden. Man kann sie sich aus der Vereinigung zahlreicher, kleiner Vorderblenden entstanden denken. Die Wirkungsweise ist denkbar einfach. Zwischen den untersuchten Körper und den Leuchtschirm kommt ein aus dünnen Metallamellen bestehender Rost. Die Lamellen sind hochkant gestellt und gegen den Brennpunkt der Röhre gerichtet. Der klassische Repräsentant dieser Konstruktionen ist das Bucky gitter — die Wabenblende. In derselben sind die Lamellen in zwei aufeinander senkrechten Ebenen gegen den Fokus gerichtet. Ihre Zentralprojektion von dort aus ergibt eine Gitterzeichnung auf dem Leuchtschirm. Für die Zwecke der Röntgenphotographie werden die Bleche nur in einer Richtung in einem Teil eines Zylindermantels eingebaut. Befindet sich der Fokus der Röhre in der Achse dieses Zylinders, so werfen die Lamellen nur lineare, parallele Schatten. Durch teilweise Rotation des Zylindermantels um seine Achse gelingt es, die Zeichnung der Lamellen auf der photographischen Platte verschwimmen zu machen. Eine interessante Konstruktion ist die „Spiralblende“ von Werner Otto. Ihre Blechstreifen liegen ähnlich wie Uhrfedern im Blendengehäuse. Die Erzeugenden der Spiralflächen gehen durch den Brennpunkt.

Die Neigung der Lamellen zum Röhrenfokus charakterisiert diese ganze Gruppe von Vorderblenden. Nur in einer ganz bestimmten Entfernung vom Brennpunkt sind sie brauchbar. Ihre Benützung setzt also die Herstellung der bestimmten Fokaldistanz voraus. Am besten werden sie an eigenen Stativen, bei welchen Blende und Röhrenkasten starr verbunden sind, benützt.

Es gibt jedoch noch eine prinzipiell verschiedene Anordnung der Lamellen, und zwar bei der „Radialblende“. Man stelle sich einen Blechreifen von großem Durchmesser vor. So groß und so niedrig, daß der Bucky-Effekt nicht zustande kommt. Um einen solchen Effekt zu erzeugen, müssen wir außer der Zylinderwand noch weitere Barrieren gegen die Sekundärstrahlung im Innern des Zylinders errichten. Wir müssen den zu großen Raum unterteilen. Bei der Radialblende werden die Lamellen in den begrenzenden Blechreifen so eingesetzt, daß sie sich in der Achse desselben schneiden. Das Gebilde erhält dadurch eine Ähnlichkeit mit einer kunstgerecht geteilten Torte. Die Schnitte durch die Torte sind von den Lamellen erfüllt, während den Tortenstücken die zylindersektorenförmigen Lichtschächte entsprechen. Hierin besitzen wir eine von der Fokaldistanz völlig unabhängige Blende. Sobald die Achse des Lamellensystems auf den Fokus gerichtet ist, werfen die Lamellen nur lineare Schatten. Die Entfernung der Röhre vom Fokus spielt dabei keine Rolle. Leider hat diese Konstruktion aber einen großen Nachteil: Das Gesichtsfeld ist durch die Sternzeichnung der Lamellen stark beeinträchtigt. Im Mittelpunkt stoßen dieselben zu einem strahligen Schattenklecks zusammen, während an der Peripherie die Zwischenräume so groß sind, daß eine gründliche Abhaltung der Sekundärstrahlen dort nicht mehr stattfindet.

Dieser Übelstand veranlaßte mich, aus der „Radialblende“ eine neue Vorderblende zu konstruieren. Die erste Voraussetzung ist: Das Zentrum des Lamellensterns hat außerhalb des Gesichtsfeldes zu fallen. Je weiter außerhalb, desto besser, desto geringer wird die Konvergenz der Lamellen zueinander — desto gleichmäßiger die Schraffierung des Gesichtsfeldes. Man braucht also nur die Randpartie einer möglichst großen Lamellentorte. Selbstverständlich wird nur dieses Stück ausgeführt. Das übrige Lamellensystem bleibt gedacht. So gewinnt man eine Radialblende ohne das störende Zentrum. Doch leider mit einem neuen Nachteil. Sie hat nämlich zwei Achsen; eine stereometrische, durch die Schnittlinie der Lamellen gegebene, die zwar nur gedacht ist, jedoch für die Blende die größte Wichtigkeit hat. Nur wenn diese gedachte Achse auf den Fokus der Röhre gerichtet ist, ist die Blende zentriert, d. h. verwendbar. Die zweite Achse aber ist

Digitized by Google

die optische, d. h. die auf Blendenmittelpunkt errichtete Normale, welche mit der ersten Achse parallel läuft. Diese Achse, in welcher man eigentlich das Instrument benützen möchte, muß nun vernachlässigt werden, da für die Anstellung nur die stereometrische Achse in Betracht kommt. Die Randpartie ist so zu zentrieren, als wenn das ganze Lamellensystem vorhanden wäre. Daraus ergibt sich im Gebrauch eine ständige, scheinbar unlogische Neigung des Instruments, welche die Handhabung ähnlich beeinträchtigen würde, wie wenn man durch ein Fernrohr schräg durchschauen müßte. Der Neigungswinkel wird um so größer sein, je weiter man einer vorteilhaften Lamellenzeichnung zuliebe den Ausschnitt exzentrisch gewählt hat und auch näher sich der Röhrenfokus befindet.

Diesen Neigungswinkel korrigiere ich nun durch einen „Normalwinkelschnitt" durch das (gedachte) Lamellensystem.

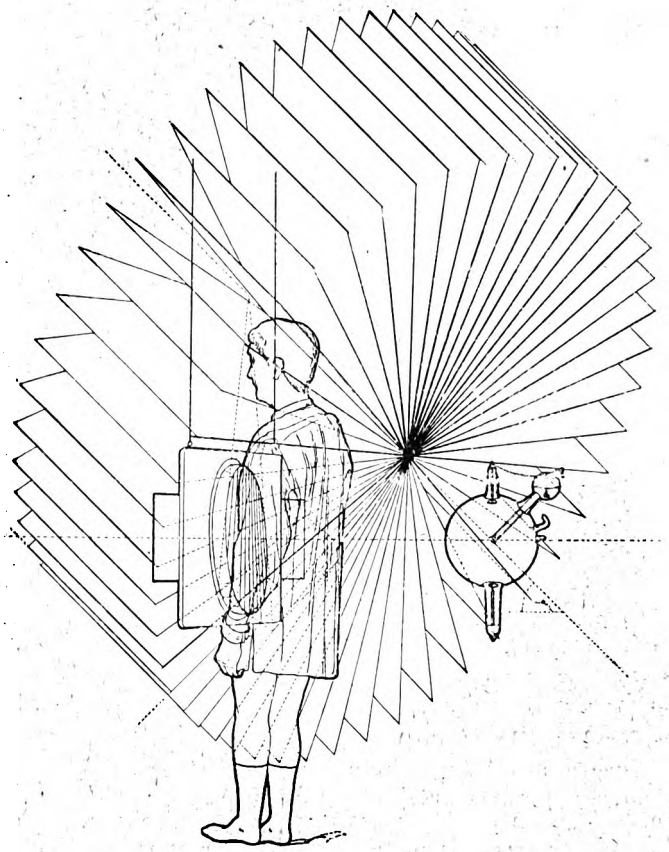

Von dem gedachten, großen Fächerrad wird nur eine periphere Partie als „Fächerblende" benutzt. Die Ebene des dieselbe erzeugenden Schnittes ist gegen die Achse des großen Fächerrades zweckmäßig geneigt.

Die Fächerblende stellt also nicht nur eine Randpartie aus dem Lamellensystem dar, sondern eine zur Achse des Lamellensystems schräggeneigte Randpartie. Und zwar ist der die Fächerblende erzeugende Teil um denselben Winkel gegen die Ebene des gedachten Lamellensystems gerade der, den die Achse des Lamellensystems mit der Wagrechten bildet. Die Fächerblende ist innerhalb der gebräuchlichen Fokaldistanzen so zu zentrieren, als ob ihre optische Achse mit ihrer räumlichen zusammenfallen würde. Erst bei sehr weiten oder nahen Distanzen würde man den oben erwähnten Neigungswinkel zur Hauptachse bemerken. Selbstverständlich ist die Fächerblende auch in diesen extremen Fällen brauchbar, weil sie eben einen Teil einer Radialblende darstellt.

Zusammenfassung: Die Vorteile der Fächerblende ergeben sich aus ihrer Unabhängigkeit zur Fokaldistanz, welche sie von den anderen Vorderblenden unterscheiden.

Deshalb setzt ihr Gebrauch keine besonderen Durchleuchtungsgeräte oder Manipulationen zur Herstellung einer bestimmten Fokusschirmdistanz voraus. Sie kann ohne weiteres an jedem Stativ und in jeder Phase der Durchleuchtung mit einem Handgriff am Schirm befestigt und ebenso leicht wieder entfernt werden. Sie gestattet die Röntgenoskopie unter Kompression. Ihr Gesichtsfeld weist eine gleichmäßige, kaum störende Lamellenzeichnung (Schraffierung) auf. Die geringe Divergenz der Schraffen hat keinen Einfluß auf die Bildqualität. Ihr Bucky effekt ist ein vorzüglicher.

Digitized by Google

Aussprache zu Vortrag 25.

Holzknecht (Wien): Ich habe die Mannlschen Fächerblenden für Durchleuchtung studiert und geprüft, weil ich immer bedacht bin, die Durchleuchtung zu verbessern. Denn es ist nun einmal so: was am Schirm sichtbar ist, fällt früher oder später der Durchleuchtung zu. Die Platte entdeckt neue Symptome, in der Praxis werden dieselben, wo es möglich ist, von der Durchleuchtung übernommen. Und da war es mir schmerzlich, zu sehen, daß der wunderbare Effekt der Bucky blende für die Durchleuchtung nicht recht praktikabel werden wollte. Das Haupthindernis daran war die fixe Fokusschirmdistanz. Bei der beweglichen Durchleuchtung ist es ein arges Hemmnis, an eine bestimmte Distanz gebunden zu sein. Mit jeder Drehung des ovalen Körperquerschnittes, mit jeder Kompression gegen die feste Rückenlehne, welche ja nicht entbehrlich ist, ändert sich die Fokusschirmdistanz. Ich habe mir mit einer amerikanischen Durchleuchtungsblende alle Mühe gegeben. Habe ein eigenes Durchleuchtungsstativ konstruiert, das erlaubt, die Fokusschirmdistanz, d. h. Verschiebung einer beweglichen zweiten Lehne, konstant zu halten, wenn die durchstrahlte Dimension wechselt. Aber man verliert die Details des Bildes aus den Augen, wenn man störende Zwischenmaßnahmen besorgen muß, sooft man von einem Punkt des Bildes zum anderen fortschreiten will. Die Bucky blende aber vom fixen Fokusschirmabstand freizumachen, schien unmöglich. Er scheint ja in ihrem Wesen zu liegen. Aber nicht umsonst habe ich in Wien in unserem Diskussionslokal den Spruch angebracht: „Komme mir keiner und sage: es geht nicht!" Herr Mannl hat tatsächlich durch eine ingeniöse Schräglage der Blendenlamellen erreicht, daß die Blende durch Änderung ihrer Neigung für die verschiedenen in Betracht kommenden Fokusschirmdistanzen zentriert werden kann. Beim Arbeiten merkt man gar nicht, wie man davon Gebrauch macht. Es geht wie von selbst. Das war ein sehr glücklicher technischer Kunstgriff, der die Durchleuchtungstechnik wesentlich bereichert hat.

---

26. Frik (Berlin): **Demonstration einiger seltener Aortenbilder.**

Fall 1: Verkalkung der gesamten Brustaorta. Beide Ränder des gesamten Aortenschattens sind durch die Schatten der Kalkplatten wie mit Strichen markiert. Der Fall bestätigt in allen Einzelheiten meine hier vor zwei Jahren vorgetragene Auffassung über die Deutung des Bildes im I. schr. Dm.

Fall 2: Spindelförmiges Aneurysma der verkalkten Aorta ascendens. Die Wand der Aorta ascendens ist von ihrem Ursprung an deutlich sichtbar. (I. schr. Dm.) Bei der Beurteilung der Aorta im Röntgenbild wird natürlich nur der Teil der Aorta berücksichtigt, den man wirklich sieht. Dabei wird oft der Fehler begangen, daß bei negativem Befund ohne Rücksicht auf den gewöhnlich unsichtbaren Teil der Aorta ascendens die ganze Aorta für normal erklärt wird. Dieser Fall zeigt, ein wie großer Teil der Aorta ascendens normalerweise bei der Untersuchung im I. schr. Dm. im Herzschatten versteckt liegt; er mahnt zur Vorsicht im Endurteil bei negativem Röntgenbefund an der Aorta.

Fall 3: Starke Schlängelung der Aorta descendens, die nur als angeborene Mißbildung gedeutet werden kann, da solche Schlängelungen wegen der Fixierung der Aorta descendens an der Wirbelsäule sonst nicht vorkommen.

Digitized by Google

II. Strahlentherapie.

27. Hans Küstner (Göttingen) [auf Einladung]: **Die physikalischen Grundlagen der Dosimetrie der Röntgenstrahlen, mit besonderer Berücksichtigung der Standarddosimetrie.**

I. Die Behandlung mit Röntgen- und Radiumstrahlen erwies sich schon bald nach den ersten Anwendungsversuchen so erfolgreich, daß sich die Strahlentherapie mit ungeheurer Geschwindigkeit entwickelte und heute einen besonderen Zweig der Medizin darstellt. Dennoch besitzen die Heilerfolge noch nicht den Umfang, den man von ihnen erwarten sollte. Einerseits verhält sich, trotz scheinbarer Übereinstimmung des Krankheitsbildes und trotz gleicher Behandlung, der eine Fall völlig refraktär, während der andere ausgezeichnet anspricht. Andererseits ist, wie die ständige Zunahme gerichtlicher Fälle beweist, die Zahl von Verbrennungen eine ungeheuere. Mag die Reizwirkung der Röntgenstrahlen, die der Dosis eine untere Grenze vorschreibt, mit Recht oder mit Unrecht angezweifelt werden: das wird niemand bestreiten, daß der Arzt oft haarscharf an der Verbrennungsdosis für oberflächliche Gewebsschichten vorübergehen muß, um am tieferliegenden Krankheitsherde den erwünschten Erfolg zu erzielen.

Für einen großen Teil der Mißerfolge und Schädigungen müssen wir unsere Dosimetergeräte und Dosimeterverfahren verantwortlich machen. Ihnen haften in erster Linie zwei Mängel an:

1. Wir verfügen über eine große Anzahl verschiedener Dosierungsverfahren, wie die Sabouraud-Tablette, das Kienböck-Quantimeter, das Fürstenau-Intensimeter, das Iontoquantimeter, und alle messen nach verschiedenen Einheiten, d. h. jedes redet seine eigene Sprache und keines versteht das andere. Daß sogar schon innerhalb desselben Verfahrens die Einheiten sehr verschieden sein können, beweisen die Messungen Bachems[1]). Er verglich mit einem transportablen Ionisationsgerät die HED.-Dosen verschiedener Institute untereinander und fand Unterschiede von 30%.

2. Ein großer Teil der heute in Handel und Gebrauch befindlichen Dosimetergeräte arbeitet viel zu ungenau. Als Beispiel diene das Kienböck-Quantimeter, das trotz seiner vernichtenden Beurteilung durch Krönig und Friedrich[2]) auch heute noch viel verwendet wird. Wie ich zeigen konnte, können Einzelangaben desselben zu Dosisfehlern von 267% führen. Verbrennungen brauchen alsdann nicht mehr wunderzunehmen.

Aus diesen Gründen schlug ich[3]) auf der Tagung der Deutschen Röntgengesellschaft in München im vorigen Jahre vor, die Standardisierung der Röntgendosimetrie in Angriff zu nehmen. Es wurde die Schaffung eines Standarddosimetergeräts gefordert, dessen Empfindlichkeit unbedingt keinen zeitlichen Schwankungen unterworfen ist. Dieses sollte, unverrückbar fest an einem Orte aufbewahrt, der Eichung aller im Gebrauch befindlichen Dosimetergeräte dienen, ebenso, wie man in Paris das Normalmeter aufbewahrt, nach dem die Metermaßstäbe der Kulturstaaten geeicht sind. Nach dem festen Standarddosimetergerät sollten transportable Geräte geeicht werden, die man an die verschiedenen Institute bringt, um die dort gebrauchten Dosimeter zu eichen und sie so an das Standardgerät anzuschließen. Nach erfolgter Eichung können die transportablen Geräte daselbst verbleiben oder zum Standardgerät zurückgebracht werden. Die Wahl der Standardeinheit selbst wurde, als für die Praxis belanglos, zunächst offen gelassen.

Auf diesem Wege begegnet man wirkungsvoll den oben genannten Mängeln unserer Dosimetergeräte:

1. Durch die fachkundige Eichung der an verschiedenen Instituten gebrauchten Dosimetergeräte läßt sich darüber entscheiden, ob jedes einzelne derselben den unbedingt nötigen Forderungen an Meßgenauigkeit und zeitlicher Konstanz der Empfindlichkeit genügt.

---

[1]) A Bachem, Strahlentherapie 13, 605, 1922.

[2]) B. Krönig und W. Friedrich, Physikalische und biologische Grundlagen der Strahlentherapie, Urban & Schwarzenberg, Berlin und Wien 1918.

[3]) H. Küstner, Strahlentherapie 15, 611, 1923.

Digitized by Google

2. Alle durch die Eichung an das Standardgerät angeschlossenen Gebrauchsgeräte sind auch ganz von selbst untereinander geeicht: jedes versteht die Sprache des anderen. Der Arzt ist nunmehr in der Lage, die von einem Kollegen begonnene Behandlung fortzusetzen; er vermag seine Ergebnisse anderen mitzuteilen und die Erfolge anderer für sich nutzbar zu machen.

Die Deutsche Röntgengesellschaft hat einen Ausschuß gegründet [4]), der sich die Durchführung dieses Planes zur Aufgabe machte und mich mit der experimentellen Durchführung betraute. Ich habe die Ehre, Ihnen heute über diese Arbeiten zu berichten.

Aber auch noch einer anderen Arbeit muß ich gedenken, die das Standardproblem um einen wesentlichen Schritt gefördert hat: es ist die Erschaffung der physikalisch scharf definierten Dosiseinheit 1 Röntgen (R) und die Durchbildung ihrer genauen Messung durch Behnken [5]).

II. Die Einheit für die Dosismessung.

1. Die biologische Einheit.

Das Ziel der Bestrahlung ist die biologische Wirkung. Es wäre daher logisch, der Dosimetrie eine biologische Einheit zugrunde zu legen. Man könnte z. B. mit Seitz und Wintz die „Hauteinheitsdosis" oder HED. wählen. Man erkennt sie an einer Rötung der bestrahlten Hautoberfläche. (Erythembildung.) Der Grad dieser Rötung geht parallel mit der Stärke der verabfolgten Dosis und müßte sich genau messen lassen. Ein exaktes Verfahren gibt es aber bisher noch nicht [6]). Dieser Umstand erklärt auch die von Bachem gefundenen, oben erwähnten Unterschiede von 30% in der HED.-Dosis. Hierzu kommt, daß die subjektive Empfindlichkeit verschiedener Patienten verschieden ist, worauf Opitz [7]) hinweist. Aus diesem Grunde muß man die Wahl einer biologischen Dosiseinheit als zu ungenau ablehnen.

2. Die energetische Einheit.

Der Arzt hat letzten Endes nur ein Interesse daran, diejenige Energie der Röntgenstrahlen zu messen, die am Krankheitsherde absorbiert wird, denn allein der absorbierte Energieanteil kann wirksam sein, nicht der hindurchgegangene [8]). Es wäre also zweckmäßig, der Standardmessung eine Energiemessung zugrunde zu legen. Da wir aber heute infolge experimenteller Schwierigkeiten hierzu noch nicht in der Lage sind, müssen wir vorläufig auf die energetische Einheit verzichten und so lange eine andere Einheit wählen, bis die Energiemessung der Röntgenstrahlen verschiedener Härte geglückt ist.

Trotzdem bleibt die Messung der Röntgenstrahlen nach energetischer Messung das Ziel der Standardisierung. Sie wird aber, als heute noch unzulänglich, bewußt von der medizinisch-praktischen Standarddosimetrie abgetrennt als ein Problem, dessen Bearbeitung im Laboratorium zu erfolgen hat.

3. Die Friedrichsche Einheit e.

Friedrich wählte als Einheit der Dosis diejenige Strahlenmenge, die in 1 ccm Luft durch die Ionisation eine Elektrizitätsmenge von 1 elektrostatischen Einheit bei Sättigungsstrom transportiert, und bezeichnete die letztere mit e. Heute wissen wir dank der Arbeit Holthusens [9]), daß dies keine hinlängliche Definition ist, da sich die ionisierenden Vorgänge im wesentlichen in der Umgebung dieses durchstrahlten Kubikzentimeters abspielen. Kammergröße und -material üben also einen ausschlaggebenden Einfluß aus.

4. Aus diesem Mangel an einer geeigneten Einheit schlug ich [10]) auf dem Röntgenkongreß im vergangenen Jahre vor, die Empfindlichkeit des Standardgeräts selbst bei jeder Wellenlänge der Röntgenstrahlen vorläufig als Einheit zu wählen, bis eine praktisch brauchbare Einheit gefunden wäre. Unter diesem Gesichtspunkte wurden die im folgenden beschriebenen Untersuchungen angestellt. Als sie abgeschlossen waren, veröffentlichte Behnken seine Arbeit über seine elektrostatische

---

[4]) Verh. d. Deutschen Röntgenges. 14, Bericht über die Sitzungen des 14. Kongresses, S. 4.

[5]) H. Behnken, Zeitschr. f. Techn. Phys. 4, 3, 1924.

[6]) K. W. Haußer und W. Vahle (Strahlentherapie 13, 41, 1921) haben die Beobachtungsgenauigkeit zwar wesentlich erhöht, indem sie leicht rotgefärbte Gelatinefolien vor das Auge brachten. Aus der Anzahl der Folien, die nötig waren, damit man den Unterschied zwischen bestrahlter und unbestrahlter Haut gerade nicht mehr erkennen kann, ließ sich ein Maß für die Hautrötung finden. Trotz dieses Fortschrittes steht die Genauigkeit der Dosismessung durch Rötungsmessung weit zurück hinter der im folgenden beschriebenen Methode.

[7]) E. Opitz, Klin. Wochenschr. 2, 243, 1923.

[8]) Wollte man annehmen, auch der durchgelassenen Röntgenstrahlung käme eine Wirkung irgendwelcher Art zu, mit anderen Worten, auch ohne Energieverbrauch könnte Wirkung erzielt werden, so wäre das gleichbedeutend mit der Annahme, man könne ein Perpetuum mobile konstruieren, denn beide Annahmen sind nur mögliche Formen einer unerschöpflichen Energiequelle!

[9]) H. Holthusen, Fortschr. d. Röntgenges. 26, 212, 1918/19.

[10]) H. Küstner, l. c.

Digitized by Google

Dosiseinheit „1 Röntgen". Dem Bedürfnis nach einer physikalisch scharf definierbaren und meßbaren und praktisch brauchbaren Einheit ist damit Genüge getan. Um den Gang der Forschungen deutlicher hervortreten zu lassen, soll über die Arbeit Behnkens an einer anderen Stelle dieses Referates im Zusammenhang berichtet werden.

III. Ich möchte Ihnen nun zunächst über meine eigenen Arbeiten berichten. Diese erstreckten sich auf:

a) die Konstruktion und Ausführung des Standardgeräts;
b) die Untersuchung der Bedingungen, unter denen Messung und Eichung stattzufinden haben;
c) die praktische Durchführung von Eichungen;
d) den Nachweis, daß an das Standardgerät angeschlossene Geräte ohne Vornahme besonderer Eichungen auf einander geeicht sind.

A. Konstruktion und Ausführung des Standardgeräts.

Es wurden vom Verfasser 2 Modelle des Standardgeräts gebaut. Diese sind einander fast gleich und besitzen bis auf geringe, noch erforderliche Verbesserungen, bereits die endgültige Form. Einzelheiten über ihre Konstruktion sind in der Strahlentherapie [11]) bereits bekanntgegeben. Für die Wahl der Meßmethode und den Bau der Standardgeräte waren folgende 4 Forderungen maßgebend:

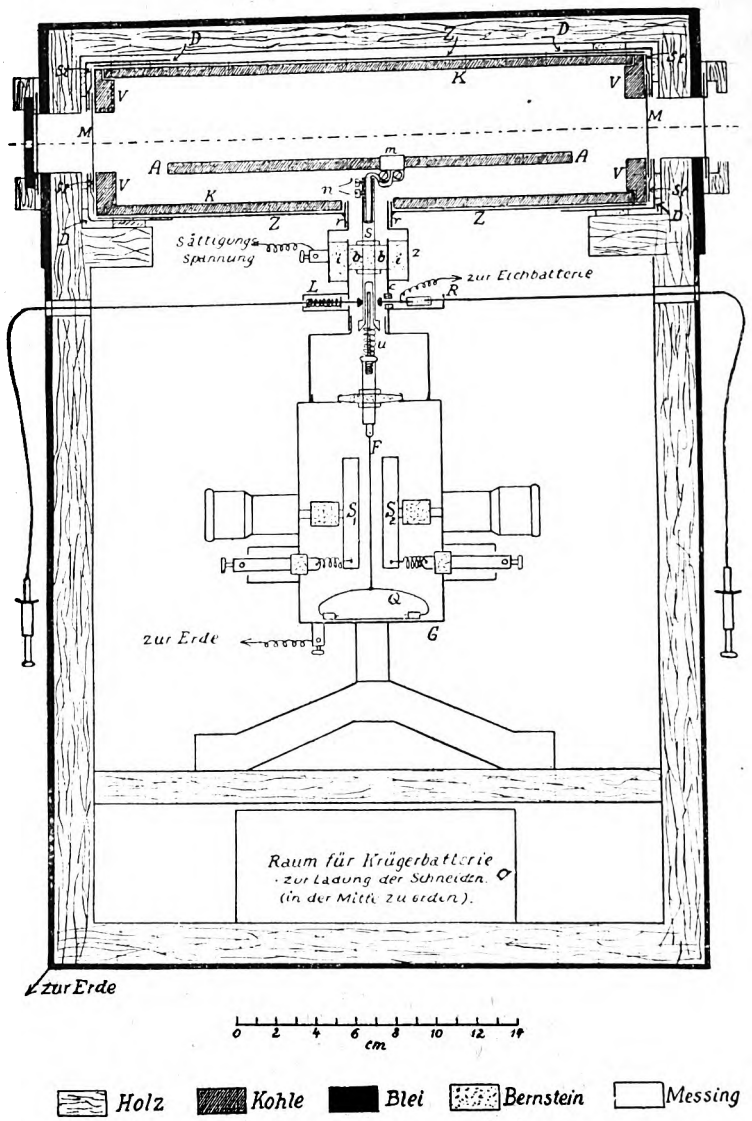

Abb. 1. Konstruktion der Ionisationskammer und der Meßanordnung.

[11]) H. Küstner, Strahlentherapie 17, 1, 1924.

Digitized by Google

1. Die Methode darf in ihrer Empfindlichkeit keinen unkontrollierbaren zeitlichen Schwankungen unterworfen sein (Konstanz der Empfindlichkeit).
2. Die Methode muß die empfindlichste von allen sein.
3. Die Methode muß die genaueste von allen sein.
4. Die Messung und Eichung muß sich jederzeit schnell und bequem durchführen lassen (Betriebskostenfrage).

Diesen Forderungen wurde durch Wahl der Meßanordnung Rechnung getragen. Wegen der Forderungen 2 und 3 kam nur die Ionisationsmethode in Verbindung mit dem Einfadenelektrometer in Präzisionsausführung in Frage. Die Ionisationskammer ist mit Luft gefüllt. Um Auslösung von Elektronen durch Streustrahlen an den Kammerwänden nach Möglichkeit zu unterdrücken, besteht die Ionisationskammer aus einem Kohlezylinder K von etwa 30 cm Länge und 6,4 cm Durchmesser (Abb. 1). Die Innenelektrode bildet ein Kohlestab A, der so angeordnet ist, daß ihn das schmale, die Kammer axial durchsetzende Röntgenstrahlbündel nicht treffen kann. Dieses tritt ein und aus durch dünne Kohlenmembranen, deren Absorptions- und Streuungsvermögen für die in der Therapie gebräuchlichen Strahlengemische sehr klein ist. Die Kammer K wird durch eine Batterie Akkumulatoren von 160 Volt auf Sättigung geladen. Die ganze Anordnung ist von einem geerdeten dicken Bleischutz umgeben, der elektrostatische Störungen und Dunkeleffekt, d. h. einen Ausschlag des Elektrometers bei Abblendung des Röntgenstrahlbündels unmittelbar vor der Kammer, ausschließt. Die Filter befinden sich in großem Abstande von der Ionisationskammer, so daß nur ein verschwindend kleiner Bruchteil der von ihnen ausgehenden Streustrahlung in die Kammer fallen kann.

Die Kapazität der Anordnung läßt sich von Zeit zu Zeit, die Voltempfindlichkeit jederzeit, auch während der Messung, bequem und schnell kontrollieren.

Die Konstanz der Empfindlichkeit des Standardgeräts wurde bereits mit Hilfe des Radiums erwiesen, das bekanntlich eine sehr durchdringungsfähige Röntgenstrahlung, die γ-Strahlung, aussendet, die erst nach Verlauf von etwa 2000 Jahren auf die Hälfte ihrer Intensität sinkt. Diese praktisch konstante Strahlenquelle lieferte stets den gleichen Ausschlag, ein Beweis für die Konstanz der Empfindlichkeit des Standardgeräts.

B. Die Bedingungen, unter denen Messung und Eichung stattzufinden haben.

Die Röntgendosis wird in erster Linie durch die Intensität und die Härte der Röntgenstrahlen bestimmt. Die verschiedenen Dosimetergeräte sind im allgemeinen auf Röntgenstrahlen verschiedener Härte verschieden empfindlich. Wollen wir zwei Dosimetergeräte auf ihre Empfindlichkeit miteinander vergleichen, so können wir das nur, wenn wir sie mit Röntgenstrahlen derselben Härte oder Wellenlänge bestrahlen. Dieser Vergleich wird um so genauer ausfallen, je monochromatischer oder homogener die Strahlung ist. Freilich ist die Intensität einer Strahlung im allgemeinen um so geringer, je homogener die Strahlung ist, und der anwendbare Grad der Homogenität wird im Einzelfalle durch die Empfindlichkeit des zu eichenden Meßgeräts bestimmt. Diese reicht im allgemeinen für streng monochromatische Röntgenstrahlung, die man mit Hilfe des Spektralapparates herstellen kann, nicht aus, und man wird sich deshalb in der Praxis damit begnügen müssen, durch geeignete Wahl von Spannung und Filterung verhältnismäßig monochromatische Strahlengemische herzustellen. Es ist ein Vorzug des Standardgeräts, daß es völlig empfindlich genug ist, um für wissenschaftliche Zwecke mit spektral zerlegtem Lichte zu arbeiten.

a) Die Intensitätsmessung.

Die Abstoppmethode diente überall da, wo es sich um Messung absoluter Intensitäten handelte. Mit Hilfe einer Fünfzigstel-Sekunden-Stoppuhr wurde die Zeit ermittelt, während der der

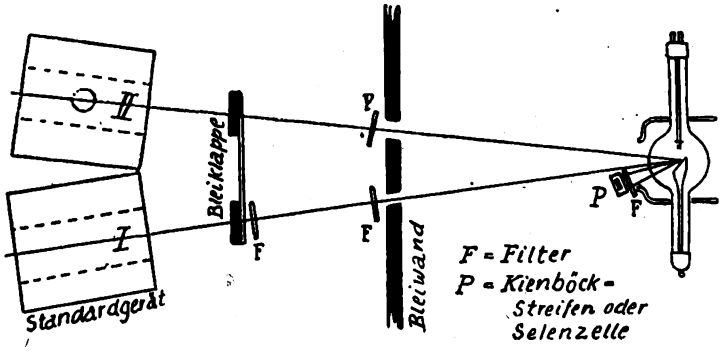

Abb. 2.

Digitized by Google

Elektrometerfaden von einem Skalenteile A bis zu einem Skalenteile B lief. Bei Verwendung eines Radiumpräparates, also einer sehr konstanten Strahlenquelle, ergab sich aus 25 Einzelmessungen ein mittlerer Fehler von ± 0,84% für die Einzelbeobachtung.

Die Zweielektrometermethode diente überall da, wo es auf den Intensitätsvergleich zweier, von derselben Strahlenquelle ausgehenden Strahlenbündel ankam. Sie ermöglicht weitgehende Ausschaltung von Intensitätsschwankungen während der Messung. Durch Öffnen und Schließen einer Bleiklappe erhält die Strahlung gleichzeitig und gleich lange Zutritt zu beiden Ionisationskammern. Abb. 2 zeigt die Aufstellung zweier Geräte. Aus 16 Einzelmessungen ergab sich ein mittlerer Fehler von nur ± 0,40% für die Einzelbeobachtung. Die Zweielektrometermethode erweist sich also trotz der ungünstigeren Versuchsbedingungen (Inkonstanz der Strahlungsquelle) der Abstoppmethode als überlegen.

b) Die Härtemessung.

1. Die Härtemessung mit Hilfe des Spektralapparates.

Die spektrale Zusammensetzung eines Röntgenstrahlengemisches wird im wesentlichen bestimmt durch 4 Faktoren:

die maximale oder Scheitelspannung;
die Filterung;
die Spannungsform;
das Antikathodenmaterial (Wolfram oder Platin);

letzteres, weil außer dem sogenannten kontinuierlichen oder „weißen" Röntgenspektrum noch eine monochromatische oder Linienstrahlung von der Antikathode ausgeht, deren Härte vom Antikathodenmaterial abhängt.

Während das Röntgenspektrum nach der langwelligen Seite hin allmählich an Intensität abnimmt, bricht es nach der kurzwelligen Seite hin scharf ab. Die Wellenlänge dieses sogenannten kurzwelligen Endes wird durch die Scheitelspannung bestimmt nach dem Gesetze von Duane und Hunt:

$$\lambda_0 \times V = 12{,}3,$$

worin λ_0 die „Grenzwellenlänge" in Angström-Einheiten (Å) und V die Scheitelspannung in Kilovolt bedeuten. Seit Entdeckung des Spektralapparates sucht man daher vielfach die Grenzwellenlänge zu ermitteln und berechnet dann aus ihr die Scheitelspannung. Tab. I lehrt, um wieviel Kilovolt das Ergebnis falsch ist, wenn man um 0,002, 0,005 oder 0,010 Å falsch gemessen hat. Bei hohen Spannungen können diese Kilovoltfehler beträchtliche Werte annehmen.

Tabelle I.

Fehler in Kilovolt bei fehlerhafter Ermittlung der Grenz-wellenlänge in Å

Kilovolt V	Grenzwellenlänge in Å	Bei einem Ablesefehler von 0,002 Å	0,005 Å	0,010 Å
31	0,40	0,15	0,39	0,77
41	0,30	0,27	0,69	1,37
61	0,20	0,62	1,54	3,08
82	0,15	1,09	2,73	5,46
123	0,10	2,46	6,15	12,3
137	0,09	3,08	7,60	15,3
154	0,08	3,84	9,61	19,2
176	0,07	5,03	12,5	25,1
205	0,06	6,83	17,1	34,2
246	0,05	9,84	24,6	49,2
308	0,04	15,4	28,4	77,0

$\lambda_0 \times V = 12{,}3$. Wird λ_0 zu groß bestimmt, so ergibt sich V zu klein und umgekehrt.

Dem photographisch, also objektiv arbeitenden Spektralapparat von Seemann wurde größeres Vertrauen entgegengebracht als dem subjektiven Verfahren von Fritz, March und Staunig. Deshalb wurde der erstere gewählt. Wie Abb. 3 zeigt, gibt die Spektralaufnahme ohne Verstärkerfolie zwar die Spektrallinien schärfer wieder, aber vom kurzwelligen Ende ist nichts zu erkennen. Umgekehrt bei Verwendung einer Folie: das kurzwellige Ende hebt sich deutlicher ab, und darauf kommt es hier an.



ohne Folie

mit Folie

Abb. 3.

Digitized by Google

Bei den folgenden Versuchen wurde daher stets mit Verstärkerfolie gearbeitet. Trotzdem ist die Grenzwellenlänge nicht mit voller Schärfe zu erkennen, und es erhebt sich die Frage, mit welcher Genauigkeit man dieselbe zu ermitteln vermag. Um einen Anhalt für die richtige Lage der Grenzwellenlänge zu gewinnen, wurde eine große Anzahl von Spektralaufnahmen auf freundliche Veranlassung von Herrn Prof. P. P. Koch durch Herrn Dr. Blunck ausphotometriert. Beiden Herren sei auch an dieser Stelle für ihr großes Entgegenkommen herzlichst gedankt. Ein solches Spektrum mit zugehöriger Photometerkurve zeigt Abb. 4. Verlängert man bei der Kurve den steilen Abfall bis zum Schnittpunkt mit der Horizontalen, so kann man den Abstand der Grenzwellenlänge von der der Wellenlänge Null entsprechenden Nullmarke leicht bestimmen.

Abb. 4.

Bei den nunmehr beschriebenen Versuchen wurden stets zwei auf dieselbe Platte aufgenommene und daher denselben Entwicklungsbedingungen unterworfene Spektren miteinander verglichen. Die Ablesung der Wellenlängen geschah in der Weise, daß eine dem Spektralapparat beigegebene und in Hundertstel Å geteilte Strichplatte aus Glas auf die Platte oder den Abzug der Photometerkurve gelegt wurde. Um Objektivität zu gewährleisten, wurde durch Abdecken mit Hilfe einer Schablone stets nur ein Spektrum freigelassen; die Reihenfolge war unbekannt. Die Ergebnisse sind:

A. Die Ausmessung der Photometerkurve lehrt: größere Schwärzung, sei sie hervorgerufen durch verschiedene Expositionszeit unter gleichen Bedingungen oder durch verschiedene Filterung bei gleicher Spannung, liefert im allgemeinen eine kürzere Grenzwellenlänge, täuscht also größere Spannung vor. Mittlerer Fehler bei 200 kV etwa 9 kV, beobachteter Maximalfehler etwa 17 kV.

B. Direkte Ablesung aus den Spektren selbst liefert Fehler etwa derselben Größe wie die Photometrierung. Um zu entscheiden, ob hier ebenfalls größere Schwärzung kürzere Wellenlänge vortäuscht, reichte die Zahl der Beobachtungen nicht aus.

C. Unterschiede beider Methoden: In 84% aller Fälle liefert die subjektive Ablesung längere Grenzwellenlänge als die Photometrierung. (Vgl. Abb. 4.) Im Mittel beträgt die Differenz bei 250 kV etwa 12 kV, die maximale beobachtete mißt 42 kV bei 180 kV.

Schließlich wurde untersucht, inwieweit die Ablesungen derselben Grenzwellenlänge durch verschiedene Beobachter übereinstimmen. Die maximalen Ablesungsunterschiede bei denselben Spektren zwischen zwei Beobachtern entsprachen Spannungsdifferenzen von 38 kV.

Diese Ergebnisse lehren, daß die spektral-photographische Methode zur Spannungsmessung durch Bestimmung der Grenzwellenlänge im kontinuierlichen Röntgenspektrum im Bereiche der Therapiespannungen von etwa 200 kV für Präzisionsmessungen ungeeignet und auch für die medizinische Praxis zu ungenau ist.

Das subjektiv arbeitende Spektrometer von Fritz, March und Staunig zeigt das Röntgenspektrum etwa in gleicher Größe wie der Seemannapparat. Da aber bei jenem die Abstände zweier unscharfer Grenzwellenlängen, nämlich ihre beiden Spiegelbilder rechts und links der Nullmarke, zur Ablesung gelangen, nicht aber wie bei Seemann eine Grenzwellenlänge und eine scharfe Nullmarke, so wird durch den doppelten Abstand die Genauigkeit nicht erhöht; durch die subjektive Ablesung kann sie im Gegenteil höchstens noch geringer sein. Dieses Spektrometer kommt für die Tiefentherapie erst recht nicht in Frage.

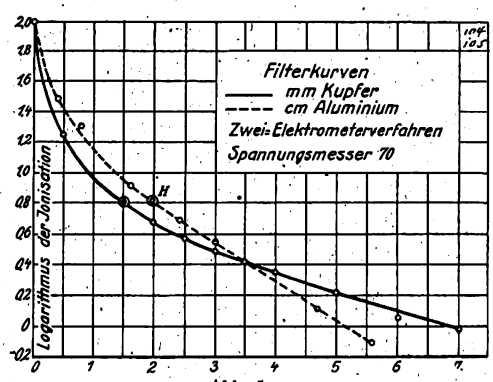

Abb. 5.

Digitized by Google

2. Die Halbwertschicht zur Definition eines Strahlengemisches.

In einem früheren Referat[12]) wurde aus theoretischen Erwägungen heraus bereits gefolgert, daß die Verwendung von Aluminiumfiltern zur Prüfung eines Strahlengemisches auf „praktische Homogenität" zu Trugschlüssen führen müsse. Mittlerweile ist es geglückt, diese Behauptung experimentell zu beweisen. Ein und dasselbe Strahlengemisch wurde einmal mit Aluminium, einmal mit Kupfer zunehmender Dicke gefiltert und Filterdicken und gemessene Ionisation wurden in ein logarithmisches Raster eingetragen (Abb. 5). In der Tat täuscht der Übergang der gekrümmten Kurve in eine Gerade bei Aluminiumfilterung „praktische Homogenität" vor; demgegenüber gibt die durch Kupferfilterung gewonnene Kurve an der Stelle, an der die Strahlung auf den gleichen Bruchteil geschwächt ist wie durch Aluminiumfilterung, durch ihren deutlich weitergekrümmten Verlauf zu erkennen, daß der „Homogenitätspunkt" eine mißverstandene Filtereigenschaft ist, läßt aber auf die Homogenität der Strahlung gar keinen Schluß zu.

Aus diesem Grunde kommt zur Bestimmung einer Halbwertschicht allein Kupfer in Frage.

Während durch Angabe der Grenzwellenlänge, der Filterung, der Spannungsform und des Antikathodenmaterials ein Strahlengemisch hinlänglich definiert ist, ist dies durch Angabe der Filterung und der Halbwertschicht in Kupfer offenbar nicht der Fall. Denn von zwei Strahlengemischen derselben Halbwertschicht in Kupfer kann das eine spektral eng, das andere spektral weit begrenzt sein. Solche verschiedenen Spannungen und Filterungen entsprechende Strahlengemische derselben Halbwertschicht in Kupfer wurden nach einer Formel von Behnken[13]) berechnet und sind in Abb. 6 dargestellt. Die gewählten Beispiele schließen offenbar alle Spannungen und Filterungen ein, die heute für die Tiefentherapie in Frage kommen.

Die Frage ist nun die, ob sich zwei solche Strahlengemische derselben Halbwertschicht in Kupfer, aber verschiedener spektraler Breite, bei ihrem Durchgang durch Gewebe voneinander unterscheiden. Die Antwort gibt ihre prozentuale Tiefendosis, die sich aus Messungsergebnissen von Großmann[14]) ablesen läßt. Die in Tab. II zusammengestellten Ergebnisse lehren, daß die Differenz der prozentualen Diefendosen zweier Strahlengemische gleicher Halbwertschicht in Kupfer im allgemeinen weniger als 1 % beträgt.

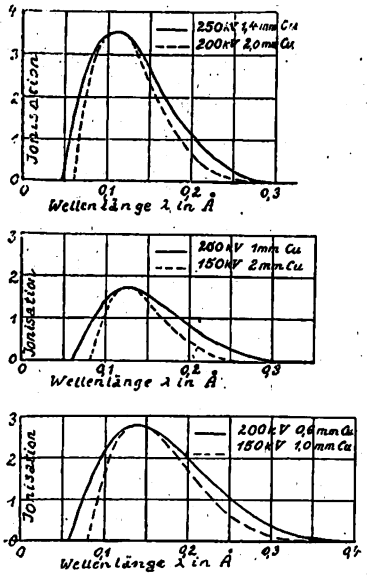

Abb. 6.

Tabelle II.

Die prozentuale Tiefendosis für die verschiedenen Strahlengemische derselben mittleren Härte der Abb. 6.

Durchmesser des runden Eintrittsfeldes in cm	Kilovolt	Filter in mm Kupfer	Prozentuale Tiefendosis p in %	Differenz in %
7,5	250	1,4	32,6	0,6
	200	2,0	33,2	
20	250	1,4	49,0	0,3
	200	2,0	49,3	
7,5	200	1	31,2	0,3
	150	2	31,5	
20	200	1	46,1	0,6
	140	2	46,7	
7,5	200	0,6	29,1	0,5
	150	1,0	29,6	
20	200	0,6	41,6	1,6
	150	1,0	43,2	

3. Praktischer Vergleich zwischen der Definition von Strahlengemischen durch Grenzwellenlänge und Kupferfilterung einerseits und durch Filterung und Halbwertschicht andererseits.

In Abb. 7 sind die gefilterten und ungefilterten Spektra von 13 verschiedenen Strahlengemischen wiedergegeben, die durch Wahl geeigneter Kupferfilter und Röhrenspannungen hergestellt waren. Die

[12]) H. Küstner, Verh. d. Deutschen Röntgenges. 13, 3, 1922.

[13]) H. Behnken, Zeitschr. f. Phys. 4, 241, 1921

[14]) G. Großmann, Fortschr. d. Röntgenges. 29, 337, 1922.

Digitized by Google



Abb. 7. Röntgenspektra, von 13 Stahlengemischen, erzeugt durch verschiedene Röhrenspannungen und Filter. (Ermittlung der Halbwertschichten in Kupfer für die gefilterten Strahlengemische siehe Abb. 8).

selben Strahlengemische wurden nach der Zweielektrometermethode einer Bestimmung ihrer Halbwertschicht in Kupfer unterworfen. Die Filterkurven zur Ermittelung derselben sind in Abb. 8 mitgeteilt;

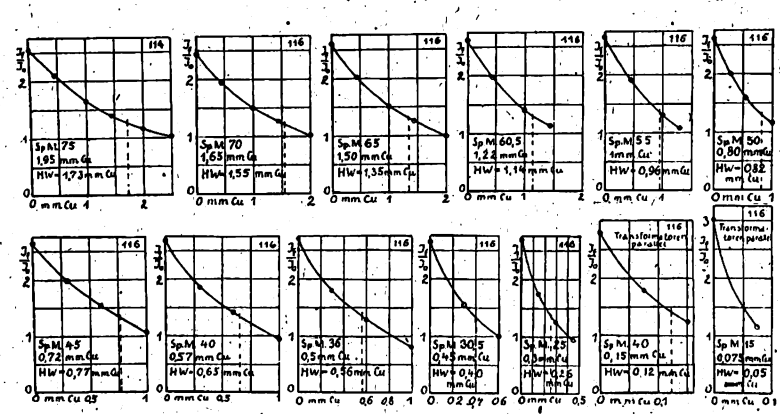

Abb. 8.

aus ihrem glatten Verlauf erkennt man, daß sich die Halbwertschicht mit großer Genauigkeit bestimmen läßt. Auch nehmen die ermittelten Werte in guter Regelmäßigkeit ab. Betrachtet man demgegenüber die Spektralaufnahmen der dazugehörigen Strahlengemische, so erkennt man, daß, übergehend von höheren zu niedrigeren Spannungen, die Grenzwellenlänge nicht regelmäßig zunimmt; das kurzwellige Ende nähert sich vielmehr bei höchsten Spannungen zunächst der Nullmarke, um erst später wieder von ihr abzurücken. Dieser Umstand beweist aufs neue, daß Spannungsmessung mit Hilfe des kurzwelligen Endes nach spektral-photographischer Methode zu Trugschlüssen führen kann. Auch wenn man den ganzen Verlauf jedes gefilterten Spektrums betrachtet, dürfte man nur schwerlich in

Digitized by Google

der Lage sein, die einzelnen gefilterten Strahlengemische in so strenge Beziehungen zu einander zu setzen, wie das nach der Filtermethode durch die Bestimmung der Halbwertschicht in Kupfer möglich ist. Der letzteren ist daher unbedingt der Vorzug zu geben.

C. Die praktische Durchführung von Eichungen.

Die im folgenden beschriebenen Eichungen von Dosimetern wurden durchgeführt:

1. mit Hilfe der oben wiedergegebenen 13 Strahlengemische genau gemessener Halbwertschicht in Kupfer, erzeugt bei Sinusspannung an einer Wolframantikathode unter Kupferfilterung;
2. für verschiedene in der Therapie übliche Spannungen und Filterungen.

a) Eichung einer Fingerhutkamera.

Als solche diente eine Fingerhutkamera aus Kohle. Sie wurde gegen die Ionisationskammer des Standardgeräts 2 ausgetauscht. Die Beobachtungen erfolgten nach der Zweielektrometermethode. Zur gleichzeitigen und gleich langen Belichtung beider Geräte diente eine gemeinsame Bleiklappe. Die Ergebnisse für jeden Spektralbereich sind Mittelwerte aus 3 bis 4 Einzelbeobachtungen, die sich im allgemeinen nur um Bruchteile eines Prozent von einander unterschieden. Beide Elektrometer wurden für jede Mittelwertbildung unmittelbar vor der Messung besonders geeicht. Abb. 9 zeigt das auf diesem Wege für die verschiedenen Halbwertschichten in Kupfer ermittelte Empfindlichkeitsverhältnis der Fingerhutkamera zur Standardkamera. Unter Zugrundelegung der Tab. III, welche auf Grund der Messungen von Richtmyer[15]) und von Duane und Mazumder[16]) die Beziehung zwischen Wellenlänge in Å und Halbwertschicht in Kupfer angibt, wurde Abb. 10 gewonnen. Man sieht, daß sich die Messungen von den weichsten Strahlen, die in einem in der Therapie angewandten Strahlengemisch



Abb. 9.

auftreten können, bis fast zu den härtesten Komponenten desselben erstrecken. Für weiche Strahlen ist die Empfindlichkeit der Fingerhutkamera, verglichen mit der Standardkamera, um etwa 5% geringer als für harte Strahlen, was sich allein schon aus der Absorption der weicheren Strahlen in der Kohlewandung erklären läßt. Denn wenn diese Wandungen auch bei beiden Kammern annähernd gleich stark sind, so muß man doch bedenken, daß die Kohlemembranen der Standardkammer stets rechtwinkelig, die Wandungen der Fingerhutkammer aber zum Teil schiefwinkelig durchsetzt werden.

Die Eichung für in der Praxis gebräuchliche Strahlengemische fand in derselben Weise statt.



Abb. 10.

Tabelle III.

Halbwertschicht in mm Kupfer	Wellenlänge λ in Å
1,73	0,119
1,55	0,125
1,35	0,132
1,22	0,139
0,96	0,153
0,82	0,163
0,77	0,167
0,65	0,179
0,56	0,191
0,40	0,219
0,26	0,258
0,12	0,340
0,05	0,473

[15]) F. K. Richtmyer, Phys. Rev. 17, 264, 1921. Phys. Ber. 1921, 644.

[16]) W. Duane und K. C. Mazumder, Proc. Nat. Acad. Amer. 8, 45, 1922. Phys. Ber. 1923, 689.

Digitized by Google

Die Ergebnisse zeigt Tab. IV. Das Verhältnis der Ionisation ist bei beiden Meßgeräten für harte und weiche Strahlen fast dasselbe, nur bei den härtesten Strahlen ist es um etwa 3% größer zugunsten der Fingerhutkammer, ein Unterschied, der ganz im Einklang mit den Ergebnissen in Abb. 10 steht.

Tabelle IV.

1	2	3	4	5	6	7	8
			Gemessen			Berechnet	
Spannungsmesser	Filter in mm Kupfer	Kilovolt	Fingerhutkamera / Standardkamera	Differenz gegen Mittel 0,596 in %	Fürstenau-Intensim. / Standardkamera	Fingerhutkamera / Fürstenau-Intensim.	Fürstenau-Intensim. / Fingerhutkamera
70	1	195	0,586	+ 3,6	1,71	0,343	2,92
60	1	176	0,564	— 0,9	1,88	0,300	3.33
55	1	166	(0,564)	— 0,9	2,06	0,274	3,65
50	1	150	0,565	— 0,7	—	—	—
70	0,5	195	0,568	— 0,2	2,28	0,249	4,01
60	0,5	176	0,567	— 0,4	2,43	0,234	4,27
55	0,5	166	(0,569)	± 0,0	2,46	0,231	4,33
40	0,5	150	0,571	+ 0,4	—	—	—
25	0,37	93	—	—	2,71	—	—
*50	0,37	*80	—	—	2,13	—	—

* Die beiden Transformatoren des Intensiv-Reform-Apparates sind parallel geschaltet.
( ) interpoliert.

b) Eichung eines Fürstenau-Intensimeters.

Für diese Untersuchungen stand ein ganz neues Fürstenau-Intensimeter, Spezialtyp für Tiefendosierung, zur Verfügung, das Herr Dr. Fürstenau dem Verfasser freundlichst überlassen hat, wofür ihm an dieser Stelle ganz besonderer Dank ausgesprochen sei. Die Selenzelle befand sich bei allen Versuchen in einem Bleikäfig, der unmittelbar vor der Bleiglasglocke der Röntgenröhre stand und an seiner Vorderseite durch eine bleierne Falltür verschlossen war, die durch einen Faden vom Beobachtungsraum aus bedient werden konnte.

Zur Eichung mit Hilfe der 12 eng begrenzten Strahlengemische war die Falltür am Bleikäfig stets geschlossen; sie wurde nur für jede Einzelbeobachtung so lange geöffnet, bis der Zeiger des Fürstenau-Intensimeters einspielte. Herdurch wurde vermieden, daß eine etwaige Ermüdung wirksam werden konnte. Die Beobachtungen am Standardgerät wurden nach der Abstoppmethode ausgeführt, und zwar erfolgten für jeden eng begrenzten Spektralbereich an jedem Gerät unmittelbar hintereinander, aber miteinander abwechselnd, je 6 Beobachtungen, aus denen das Mittel gebildet wurde. Für jede solche Meßreihe wurde das Standardgerät neu geeicht. Auf diesem Wege wurde für die verschiedenen Halbwertschichten in Kupfer das Empfindlichkeitsverhältnis der Selenzelle in Fürstenau-Einheiten zur Standardkamera ermittelt. Das Ergebnis zeigt Abb. 11. Durch Umrechnung auf die den

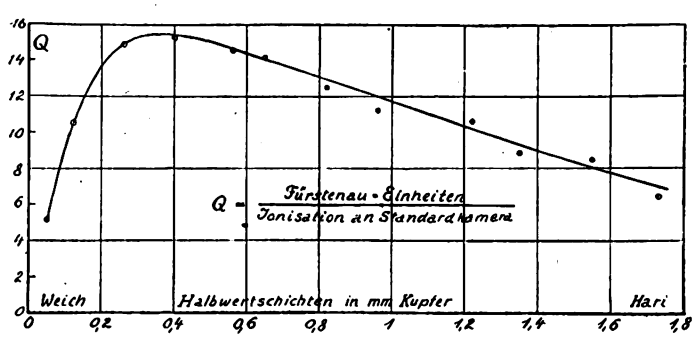

Abb. 11.

Digitized by Google

Halbwertschichten in Kupfer entsprechenden Wellenlängen in Å gemäß Tab. III erhält man Abb. 12. Aus dieser geht hervor, daß die Empfindlichkeit der Fürstenau-Selenzelle, verglichen mit der Ionisation der Standardkamera, in dem bei der Tiefentherapie angewandten Wellenlängenbereich bei etwa 0,22 Å ein ausgeprägtes Maximum besitzt. Für härtere und weichere Strahlen fällt die Empfindlichkeit der Selenzelle schnell bis unter die Hälfte der Empfindlichkeit im Maximum ab.

Die Eichung für die in der Praxis gebräuchlichen Strahlengemische wurde in derselben Weise ausgeführt. Die Mittelwerte wurden aus je 10 Einzelbeobachtungen gebildet. Tab. IV enthält die Ergeb-

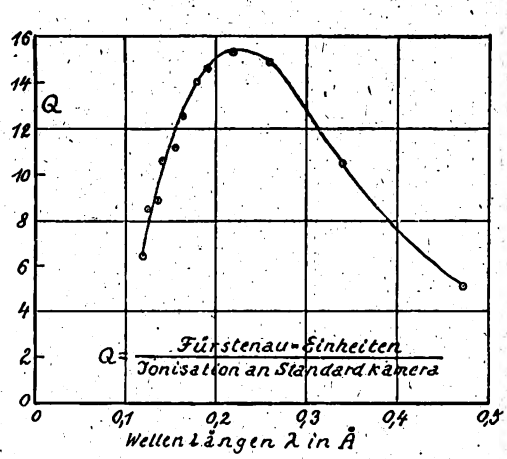

Abb. 12.

Tabelle V.

Fürstenau-Intensimeter und Fingerhutkamera nach Krönig und Friedrich.

Röntgenstrahlen gefiltert mit	Intensitätsverhältnis nach Krönig und Friedrich	
	Fingerhutkamera Fürstenau-Intensimeter	Fürstenau-Intensimeter Fingerhutkamera
1 mm Kupfer	1,00	1,00
10 mm Aluminium	0,91	1,10
3 mm Aluminium	0,94	1,06
—	1,21	0,83

nisse. Auch hier kommt der Anstieg im Empfindlichkeitsverhältnis im Bereich härtester Strahlen deutlich zum Ausdruck; denn dieses härteste Strahlengemisch entfällt im wesentlichen auf den Spektralbereich, der auf der kurzwelligen Seite vom Empfindlichkeitsmaximum der Selenzelle liegt. Daß der Gang der Empfindlichkeit hier nicht so ausgeprägt ist wie bei den 12 engbegrenzten Spektralbereichen, erklärt sich daraus, daß mehrere derselben zusammengenommen erst eines der hier angewandten ausmachen. — Übrigens haben schon früher Krönig und Friedrich[17]) diesen Gang der Empfindlichkeit zwischen Fürstenau-Intensimeter und Fingerhutkamera gefunden, wie Tab. V zeigt, die aus Umrechnung der auf S. 99 ihres Buches mitgeteilten Tabelle hervorgeht.

Um zu prüfen, ob sich vielleicht die Absorptionseigenschaften des Selens zum Ausgang von Untersuchungen machen ließen, die diesen Empfindlichkeitsgang erklären könnten, wurde eine Röntgenaufnahme der Selenzelle des Intensimeters hergestellt. Aus ihrer Wiedergabe in Abb. 13 ist ersichtlich, daß die Selenzelle aus zwei in etwa 0,5 mm Abstand auf eine isolierte Platte parallel aufgewickelten Drähten hergestellt ist, zwischen die das röntgenlichtempfindliche Selenpräparat gestrichen ist. Diese Konstruktion der Zelle ließ es aussichtslos erscheinen, weitere Versuche über die bei verschiedenen Wellenlängen in der Zelle absorbierte Energie anzustellen, da bei der diskontinuierlichen Verteilung des Selenpräparats bei der höchstwahrscheinlich verschiedenen Dicke der einzelnen Selenklumpen und bei der nicht zu vernachlässigenden Dicke der Drähte nicht zu ermitteln war, welcher Bruchteil der Strahlung im Selen und im Draht absorbiert, welcher Bruchteil ungehindert durch die Zwischenräume hindurchgelassen wird. Aus diesen Gründen wurde von einer weiteren Prüfung dieser Frage Abstand genommen. Nur so viel sei bemerkt, daß die Absorptionsbandkante der K-Serie des Selen keine Rolle spielen kann, da sie bei 0,979 Å, also im weitaus weicheren Spektralgebiet liegt.*)

Vergleicht man Abb. 12 und Tab. IV mit einander, so erkennt man, daß die Unterschiede des Empfindlichkeitsverhältnisses zwischen Standardkammer und Selenzelle weit ausgeprägter sind bei eng be-

---

[17]) B. Krönig und W. Friedrich, Physik. u. biol. Grundlagen der Strahlentherapie. Urban & Schwarzenberg, Berlin und Wien 1918.

*) Anmerkung bei der Korrektur. Der Verfasser konnte inzwischen zeigen, daß sich das Maximum im Empfindlichkeitsgang durch den neuerdings entdeckten Comptoneffekt erklären läßt. Hierunter versteht man die bei der Streuung von Röntgenstrahlen durch Strahlungsdruck in Bewegung versetzten Elektronen. Durchsetzt Röntgenstrahlung Materie, so erleidet sie Schwächung, die sich aus Absorption und Streuung zusammensetzt. Weiche Röntgenstrahlen werden in Luft vorwiegend absorbiert, harte vorwiegend gestreut. Bei weichen Röntgenstrahlen erfolgt die Ionisation daher vorwiegend durch Absorption, wie dies unter IV, 1 dieses Aufsatzes geschildert ist, während bei harten Röntgenstrahlen die Ionisation durch Streuung (Comptoneffekt) vorherrscht. Durch den Übergang des einen Effekts in den anderen läßt sich das Maximum rechnerisch erklären.

Digitized by Google

grenzten Spektralbereichen als bei den in der Therapie üblichen Strahlengemischen, deren jedes einen weit größeren Spektralbereich umfaßt. Dieser Umstand läßt darauf schließen, daß Abb. 12, deren Wellenlängen aus Halbwertschichten in Kupfer gewonnen wurden und daher die wahren Wellenlängen nur näherungsweise wiedergeben können, auch das Empfindlichkeitsverhältnis zwischen Standardkammer und Selenzelle nur annähernd darstellen kann, und daß bei Verwendung spektral zerlegter, streng monochromatischer Strahlung dieser Gang der Empfindlichkeit weit ausgeprägter sein würde.

Ermüdung und zeitliche Konstanz der Empfindlichkeit bei der Selenzelle wurde bei Dauerbestrahlungen bis zu 6 Stunden untersucht. Die Selenzelle wurde hierzu bei Beginn der Messung durch Hochziehen der Bleifalltür den Strahlen ausgesetzt. Die Spannung betrug etwa 186 kV, die Filterung 1 mm Kupfer. Die Ionisation wurde am Standardgerät 1 nach der Abstoppmethode gemessen. Die



Abb. 13.

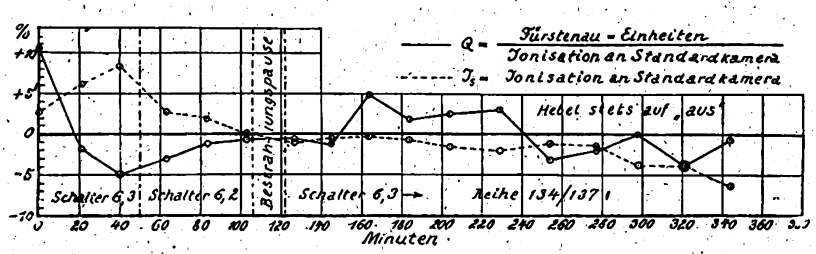

Abb. 14.

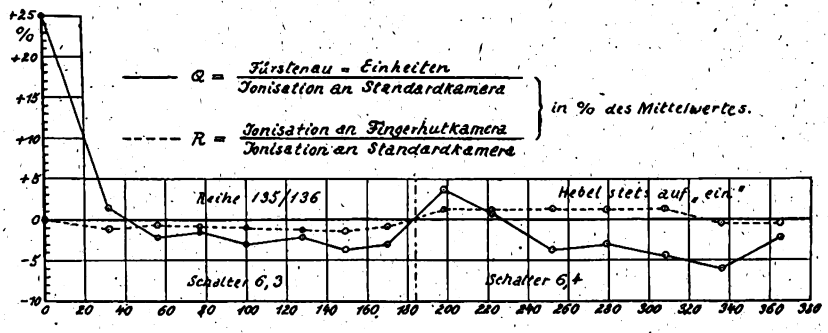

Abb. 15.

Beobachtungen fanden in Abständen von etwa 20 zu 20 Min. statt. Hierbei wurden jedesmal abwechselnd je 5 bis 6 Messungen am Standardgerät und am Fürstenau-Intensimeter vorgenommen und aus diesen wurde der Mittelwert gebildet. Die Empfindlichkeit des Standardgeräts wurde bei jeder Messung kontrolliert. Bei der einen Beobachtungsreihe wurde außerdem am Standardgerät 2 mit der Fingerhutkamera gemessen und so nach dem Zweielektrometerverfahren nachgeprüft, ob sich etwa am Standardgerät 1 eine Brennfleckverschiebung geltend machte, was aber nicht der Fall war. Die Untersuchungsergebnisse an der Selenzelle zeigen die Abbildungen 14 und 15. Bei diesen ist für die verschiedenen Beobachtungszeiten das Empfindlichkeitsverhältnis Fürstenau-Einheiten zu Ionisation an Standardkammer eingetragen, und zwar in prozentischen Abweichungen vom Mittelwert der ganzen Beobachtungsreihe. Da es nach Vorversuchen so aussah, als ob eine Erholung einträte, wenn der Schalter am Intensimeter auch während der Beobachtungspausen auf „Ein" gestellt blieb, wodurch eine dauernde Strombelastung der Zelle bewirkt wird, während bei seiner Stellung auf „Aus" Ermüdung einzutreten schien, wurde die Beobachtungsreihe Abb. 15 bei Dauerstellung des Schalters auf „Ein", Reihe Abb. 16 bei Dauerstellung auf „Aus" aufgenommen. Die Ergebnisse lassen sich dahin zusammenfassen:

1. Die Ermüdung der Empfindlichkeit kann beim Fürstenau-Intensimeter bis zu 27% der Empfindlichkeit im Gleichgewichtszustande betragen.

2. Der Ermüdungsvorgang spielt sich im wesentlichen innerhalb der ersten 40 Minuten ab.

3. Die Empfindlichkeit der Selenzelle unterliegt bei Dauerbetrieb Schwankungen bis zu 10% ihrer mittleren Empfindlichkeit.

4. Diese Empfindlichkeitsschwankungen sind im Fürstenau-Intensimeter und nicht im Standardgerät zu suchen, da dessen Empfindlichkeit, verglichen mit dem Fingerhutmeßgerät, nur um etwa 3% schwankt.

5. Ein Einfluß dauernder Strombelastung der Zelle ist nicht nachweisbar.

c) Eichungsversuch des Kienböck-Quantimers.

Digitized by Google

Schon Krönig und Friedrich[1]) haben das Kienböck-Quantimeter einer Prüfung unterzogen. Sie fanden, daß erst bei Dosisunterschieden von 50% eine Schwärzungsdifferenz der Kienböckstreifen festgestellt werden konnte und daß vielfach gleichbelichtete Streifen Schwärzungsdifferenzen zeigten, die Dosisunterschieden von mehr als 50% entsprachen!

Da trotz der vernichtenden Kritik Krönigs und Friedrichs im Jahre 1918 das Kienböck-Quantimeter noch nicht aus der Praxis verschwunden ist, so schien es am Platze, erneut ein Argument für oder gegen seine Brauchbarkeit beizubringen.

Die zu verabfolgenden Dosen sind den Kienböckeinheiten proportional. Diese sind an der dem Geräte beigegebenen Schwärzungsskala abzulesen. Da diese aber bloß bei 1, 2, 3, 5, 7, 10 und 15 Skalenteile zeigt, so besagt das nichts anderes, als daß man es nicht nötig habe, zwischen 10 und 15 Kienböckeinheiten, also in einem Schwankungsbereiche von 50%, auch nur annähernd genau zu dosieren. Wenn also von vornherein zu erwarten war, daß eine feinere Teilung der Skala die Leistungsfähigkeit des Verfahrens übersteigen würde, wurde diese dennoch durchgeführt, lediglich um an der Hand fester Skalenteile die Reproduzierbarkeit der Ablesungen zu kontrollieren.

Die dem Gerät beigegebene Beschreibung legt großen Wert auf richtige Temperatur des Entwicklers von 18° Celsius. Das gelieferte Thermometer besitzt aber nur eine einzige Marke bei 18° C. Würde es noch je eine bei 17 und 19° C. besitzen, so könnte man sich über einen kleinen, begangenen Temperaturfehler Rechenschaft ablegen; denn es ist völlig unmöglich, eine Entwicklertemperatur von genau 18° C. herzustellen. Das Fehlen dieser Skalenteile beweist ebenfalls den freiwilligen Verzicht des Verfahrens auf Genauigkeit.

Bei den im folgenden beschriebenen Versuchen wurde, auf Grund von Vorversuchen, die Exposition so gewählt, daß Schwärzung der Streifen von etwa 5 Kienböck-Einheiten zu erwarten war. Die Entwicklung wurde mit peinlichster Gewissenhaftigkeit durchgeführt. Der Entwickler wurde stets frisch gemischt aus von der Firma Reiniger, Gebbert & Schall neu bezogenen Lösungen A und B; auf je 12 Streifen kamen je 30 ccm Lösung A, Lösung B und Wasser. Je 3 bis 6 Streifen wurden gemeinsam je 1 Minute lang bei 18° C., abgelesen an dem oben erwähnten Thermometer, unter fortgesetzter Bewegung entwickelt und anschließend je 1 Minute fixiert, beides in ebenfalls von der Firma gelieferten Gefäßen. Die Ablesung der Schwärzung erfolgte teils mit Hilfe der weißen, teils mit Hilfe der schwarzen Schablone, die dem Geräte beigegeben sind. Hierbei machte es den Eindruck, als könne man den Schwärzungsgrad genauer bestimmen, wenn man den abzulesenden Streifen so hinter das linke Loch der Schablone bringt, daß er durch die untere Hälfte desselben sichtbar wird, während man durch dessen obere Hälfte den kontinuierlich geschwärzten Streifen der Skala erblickt. Ist es doch eine aus der Photometrie hinlänglich bekannte Tatsache, daß man feine Helligkeitsunterschiede am deutlichsten unterscheiden kann, wenn man die beiden verschieden hellen Flächen trennungslos nebeneinander bringt. Abgelesen wurde dabei in der Mitte des Loches.

1. Vergleich von 14 Kienböckstreifen derselben Belichtung und Entwicklung. Diese wurden auf einem Holzbrett unmittelbar nebeneinander befestigt und in 52 cm Fokusabstand unter 1 mm Kupfer + 0,5 mm Zink-Filterung bei etwa 186 kV 63 Minuten lang bestrahlt. In dem einen Gefäß wurden gleichzeitig die Streifen 42 bis 45, danach in dem andern, das das gleiche Entwicklergemisch enthielt, gleichzeitig die Streifen 46 bis 49 entwickelt. Das Entsprechende geschah in einem neuen, ebensolchen Entwicklergemisch bei den Streifen 50 bis 52 bzw. 53 bis 55.

Die abgelesenen Schwärzungen zeigt Tab. VI. Man erkennt aus ihr, daß Streifen, die unter denselben Bedingungen belichtet und entwickelt wurden, außerordentlich große Unterschiede aufweisen, wie z. B. die Streifen 44 und 52. Bildet man aus 6 Ablesungen das Mittel, so beträgt der Unterschied 62%; wie Spalte 3 beweist, können bei Einzelablesung sogar Unterschiede von 89% auftreten!

Nach Seite 11 der von der Firma Reiniger, Gebbert & Schall mitgelieferten Gebrauchsanweisung unterbricht man die Bestrahlung nach ein Drittel der erwarteten Zeit und entwickelt den Kienböckstreifen. Aus seiner Schwärzung schließt man auf den Rest der Bestrahlungszeit. Der Rest der Dosis hat also etwa 200% der abgelesenen Dosis zu betragen. Nach unsern Versuchsergebnissen wird man daher im Einzelfalle mit Dosisunterschieden von $3 \times 89 = 267\%$ zu rechnen haben! Nach den Gesetzen der Wahrscheinlichkeit muß das Kienböck-Quantimeter daher in Einzelfällen mit notwendiger Konsequenz zu Verbrennungen führen. Ein derartiges Verfahren ist kein Dosimeterverfahren. Seine Anwendung kann, nachdem dies klargestellt ist, den Arzt keinesfalls mehr vor Schadenersatzansprüchen des Patienten schützen. Lehnt doch die Firma Reiniger, Gebbert & Schall solche von vornherein in ihrer Gebrauchsanweisung ebenfalls ab! Ja, es muß geradezu gesagt werden, daß die Anwendung des Kienböckverfahrens von seiten derjenigen, die hiervon Kenntnis erhalten haben, als eine grobe Fahrlässigkeit angesehen werden muß.

2. Nach diesen Ergebnissen kann es nicht wundernehmen, wenn der Versuch, das Kienböck-

[1]) B. Krönig und W. Friedrich, l. c.

Digitized by Google

Tabelle VI.

Entwicklergemisch	Gefäß	Streifen Nr.	Reihe 1 Beob. K	2 Beob. K	3 Beob. K	4 Beob. K	5 Beob. K	6 Beob. S	Mittel aus 1 bis 6
I	1	42	3,5	3,7	4,0	4,2	4,2	3,8	3,9
		43	3,0	3,5	3,2	3,5	3,5	3,5	3,4
		44	2,7	3,0	2,8	3,0	3,4	2,7	2,9
		45	3,7	4,2	4,4	4,7	4,8	4,2	4 3
	2	46	3,8	3,8	4,7	5,5	3,9	3,8	4,2
		47	4,3	3,8	4,3	4,4	4,4	3,4	4,1
		48	3,9	4,5	4,1	4,9	4,5	4,6	4,4
		49	3,8	4,2	4,1	4,0	3,7	4,3	4,0
II	1	50	4,5	4,2	3,9	4,0	4,6	4,1	4,2
		51	3,8	4,7	4,5	4,8	4,4	3,9	4,4
		52	4,6	4,8	5,3	4,6	4,7	4,3	4,7
	2	53	4,0	4,0	4,2	4,9	4,0	4,5	4,2
		54	4,4	4,7	4,0	4,7	4,4	4,0	4,4
		55	4,3	3,8	4,7	5,4	4,5	4,1	4,5

Quantimeter bei verschiedenen Wellenlängen nach dem Standardgerät zu eichen, völlig fehlschlug. Erwähnt sei nur das eine Ergebnis, das diese Versuche nebenbei lieferten, daß nämlich die Beleuchtung bei der Ablesung eine Rolle spielt. Bestimmte man hierzu die Schwärzung von 25 Streifen einmal bei elektrischem Licht, einmal bei Tagesbeleuchtung im Freien, und bildete man in beiden Fällen den Mittelwert, so erwies sich die Schwärzung bei Tagesbeleuchtung um 20% höher als bei elektrischem Licht, ein weiterer Einwand gegen das Verfahren.

D. Nachweis, daß an das Standardgerät angeschlossene Geräte, ohne Vornahme weiterer Eichungen, auf einander geeicht sind.

Dies zu erreichen, bildete nach I. das Ziel unseres Standardisierungsproblems. Erst, wenn das geglückt ist, versteht ein Gerät die Sprache des anderen.

Diese Aufgabe wurde praktisch durchgeführt auf Grund der oben (III C, a und b) beschriebenen Einzelzeichnungen von Fingerhutkammer und Fürstenau-Intensimeter nach dem Standardgerät, und zwar sowohl für in der Praxis gebräuchliche Strahlengemische wie für die in Abb. 7 wiedergegebenen spektral engbegrenzten Strahlengemische.

a) Bei in der Praxis gebräuchlichen Strahlengemischen.

Aus den experimentell gewonnenen Empfindlichkeitsverhältnissen von Fingerhutkamera zu Standardkamera einerseits und von Fürstenau-Intensimeter zu Standardkamera andererseits, die in den Spalten 4 und 6 der Tabelle IV mitgeteilt sind, läßt sich ohne weiteres das Empfindlichkeitsverhältnis Fingerhutkamera zu Fürstenau-Intensimeter sowie das umgekehrte berechnen, was in den Spalten 7 und 8 der Tabelle 4 dargestellt ist und von jedermann leicht nachgeprüft werden kann. Es bedarf keiner Erwähnung, daß die Empfindlichkeitsverhältnisse auf gleiche Fokusabstände der zu vergleichenden Geräte zu beziehen sind. Am zweckmäßigsten wird man stets 1 m Fokusabstand wählen. Die Rechnung ist nach dem bekannten quadratischen Abstandsgesetze leicht durchführbar.

b) Bei den in Abb. 7 wiedergegebenen spektral-engbegrenzten Strahlengemischen.

In Abb. 16 ist noch einmal das Empfindlichkeitsverhältnis Fürstenau-Einheiten zu Ionisation an Standardkamera (———), ebenso wie in Abb. 12, dargestellt. Unter Zugrundelegung des Empfindlichkeitsverhältnisses Fingerhutkamera zu Standardkamera aus Abb. 10 ist das Empfindlichkeitsverhältnis Fürstenau-Einheiten zu Ionisation an Fingerhutkamera berechnet und in Abb. 16 eingetragen (– – – – – –). Da die Empfindlichkeit der Fingerhutkamera im ganzen untersuchten Wellenlängenbereich zur Empfindlichkeit der Standardkamera in fast ganz demselben, konstanten Verhältnis steht, so unterscheiden sich beide Kurven nur sehr unwesentlich.

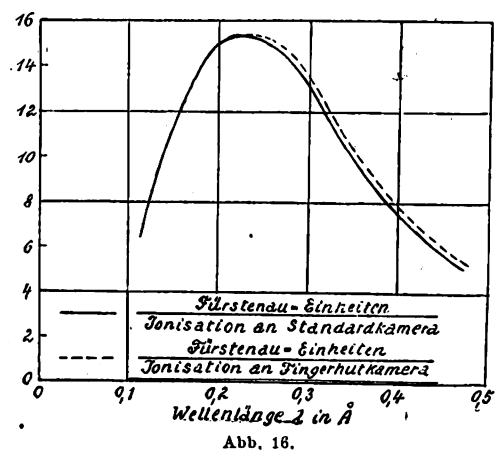

Abb. 16.

Digitized by Google

Interessant ist das umgekehrte Empfindlichkeitsverhältnis Ionisation an Standardkamera zu Fürstenau-Einheiten (————), und das Empfindlichkeitsverhältnis Ionisation an Fingerhutkamera zu Fürstenau-Einheiten (– – – –). Beide sind in Abb. 17 wiedergegeben und unterscheiden sich wiederum wenig voneinander.

Die beiden gestrichelten Kurven der Abbildungen 16 und 17 entsprechen den Spalten 8 und 7 der Tabelle IV. Sie erbringen den Nachweis, daß an das Standardgerät angeschlossene Geräte ohne Vornahme weiterer Eichungen auf einander geeicht sind.

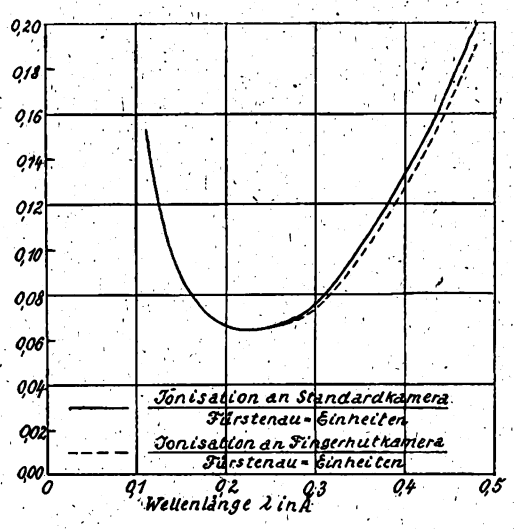

Abb. 17.

IV. Behnkens Arbeit[19]).

Diese erstreckt sich auf zwei Probleme:

1. Die Erschaffung einer physikalisch scharf definierten und meßbaren sowie praktisch brauchbaren Einheit;

2. auf die praktische Durchführung der Eichung von Geräten nach dieser Einheit.

1. Die Behnkensche Einheit „1 Röntgen".

Durchsetzt ein Röntgenstrahlenbündel ein Gas, z. B. Luft, so spielen sich die Ionisationsvorgänge folgendermaßen ab. Das Röntgenstrahlenbündel wird teilweise absorbiert. Hierbei ionisiert es zunächst primär die Luft, indem es von den Luftmolekülen Elektronen abspaltet, jene kleinsten Bausteine der Elektrizität, die wir in unseren Glühkathoden-Röntgenröhren in Reinkultur vor uns haben. Diese Elektronen sind es aber nicht, die in der Ionisationskammer zur Messung gelangen. Diese Elektronen ionisieren vielmehr erst in einem zweiten, sekundären Vorgange die Luft, indem sie von den Gasmolekülen ihrerseits Elektronen losreißen, so wie ein geworfener Stein Äpfel aus einem Apfelbaum herausreißt, und diese Sekundärelektronen sind es, die in der Ionisationskammer zur Messung gelangen. Je härter nun die Röntgenstrahlen sind, desto größer ist auch die Anfangsgeschwindigkeit und damit die lebendige Kraft oder Wucht dieser Primärelektronen. Bei harten Röntgenstrahlen werden sie daher einen weiteren Weg im Gas beschreiben und mehr sekundäre, zur Messung gelangende Elektronen auslösen, bis ihre Wucht erschöpft ist und sie zur Ruhe kommen, als bei weichen Röntgenstrahlen. Dieser Vorgang schreibt der Ionisationskammer gewisse Mindestmaße vor: während wir zur Messung weicher Röntgenstrahlen mit verhältnismäßig kleinen Ionisationskammern auskommen, ohne daß die Primärelektronen die Kammerwände erreichen, erfordert die Messung harter Strahlen sehr große Kammern. Genügen wir dieser von Holthusen[20]) aufgestellten Forderung nicht, so treffen die Primärelektronen auf die Kammerwände, ehe ihre Wucht oder Fähigkeit, zu ionisieren, erschöpft ist; und es ist klar, daß alsdann die Zahl der zur Messung gelangenden Sekundärelektronen, d. h. die Größe der Ionisation, durch die willkürlichen Ausmaße der Ionisationskammer willkürlich, aber im allgemeinen unkontrollierbar beeinflußt wird.

Wollten wir dieser Forderung Holthusens zur Ionisationsmessung der härtesten, heute in der Tiefentherapie gebräuchlichen Röntgenstrahlen gerecht werden, so kämen wir zu Ionisationskammern von ungeheuren Ausmaßen, von 1 m Durchmesser und mehr. Ihre Handhabung bringt aber fast unüberwindliche experimentelle Schwierigkeiten mit sich. Behnken hat diese dadurch umgangen, daß er sich einer kleinen Luftdruckkammer bediente, die mit Luft bis zu 10 Atmosphären Druck gefüllt ist[21]). Durch diesen hohen Luftdruck wird erreicht, daß die Luftmoleküle so dicht nebeneinander zu liegen kommen, daß die ionisierenden Primärelektronen schon auf kurzen Wegstrecken ebensoviel von ihnen treffen und ionisieren, wie bei einer Riesenkammer, die Luft nur von Atmosphärendruck erhält: die Primärelektronen laufen sich also schon auf viel kürzeren Wegstrecken tot und die Druckkammer schaltet daher, trotz ihrer kleinen Ausmaße, die schädliche Wandwirkung aus. Die von Behnken benutzte Druckkammer ist in Abb. 18 dargestellt. Sie besteht aus einem Messingzylinder

[19]) H. Behnken, Zschr. f. Techn. Phys. 4, 3, 1924.

[20]) H. Holthusen, Fortschr. d. Röntgenges. 26, 212, 1918/19.

[21]) O. Berg, W. Schwerdtfeger und R. Thaller haben erst nach Behnken (Wiss. Veröff. a. d. Siemenskonzern III, 2. Heft, 1924, S. 162) Untersuchungen an einer prinzipiell völlig gleichen Luftdruckkammer publiziert, die nach ihrer Angabe bis ins Jahr 1919 zurückreichen. Die von ihnen benutzte Luftdruckkammer zitierte G. Großmann bereits in dieser Zschr. 29, 337, 1922, vor Behnkens Publikation.

Digitized by Google

M von 7 cm Durchmesser. Die Deckel D werden durch Schraubbolzen B an den Flanschen F gehalten und sind durch Bleizwischenlagen vermittels der Wulste W abgedichtet. Das axiale Röntgenstrahlbündel findet Ein- und Austritt durch die Löcher L, die von innen durch aufgekittete Zelluloidfenster Z verschlossen sind. Das Strahlenbündel begrenzt eine Lochblende, die in einer Schiene gleitet, genau wie beim Standardgerät. An der Kammer liegt eine Sättigungsspannung bis 10 000 Volt. Zur Messung des Ionisationsstromes dient die mittlere, nach dem Schutzringprinzip angeordnete Elektrode E; die Schutzelektroden E neben dieser schließen die Wirkung von Z ausgehender sekundärer Elektronen aus. Würden diese an Z ausgelösten Sekundärelektronen mit zur Messung gelangen, so würden sie einen zu hohen Ionisationsstrom vortäuschen.

Wäre weder die Wirkung dieser Sekundärelektronen, noch die oben geschilderte Wandwirkung vorhanden, die in vorzeitigem Auffangen der Primärelektronen besteht, so würde die Ionisation bei jedem Drucke diesem proportional sein. In Abb. 19 würde das durch die gestrichelte Gerade veran-

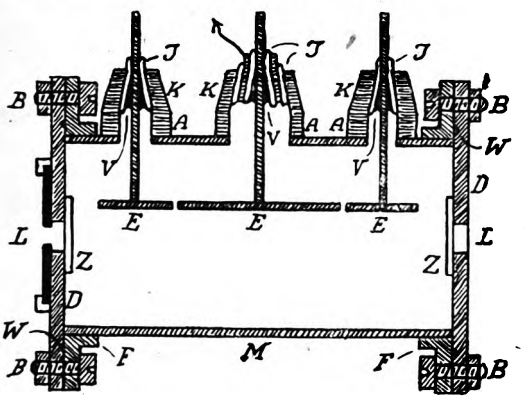

Abb. 18.

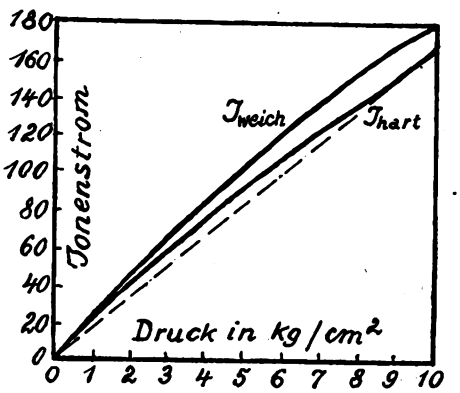

Abb. 19.

schaulicht. Gleichzeitig ist darin die für verschiedene Drucke bei einer harten Strahlung — 185 kV bei 0,5 mm Zink + 1 mm Aluminium-Filterung — gemessene Ionisation zur Darstellung gebracht: man erkennt, daß für niedrige Drucke die sekundäre Elektronenmission der Zelluloidfenster einen vorherrschenden Einfluß ausübt und daß erst bei Drucken, höher als etwa 8 Atmosphären, jeder Einfluß verschwindet, was sich dadurch zu erkennen gibt, daß sich von da ab die Kurve J_{hart} der gestrichelten Geraden anschließt. Die durch ein weiches Strahlengemisch — 51 kV ungefiltert — hervorgerufene Ionisation schließt sich bis zu 10 Atmosphären Druck der gestrichelten Geraden nicht an. Indessen konnte Behnken zeigen, daß hieran die Absorption der weichen Röntgenstrahlen die Schuld trägt, die infolge des hohen Luftdrucks in der Kammer sehr groß wird. Behnken bestimmte diese für das weiche Strahlengemisch experimentell. Brachte er diesen Absorptionseinfluß alsdann rechnerisch in Abzug, so zeigte sich, daß die Ionisation auch für weiche Strahlen mit der gestrichelten Geraden zusammenfällt.

Behnken untersuchte weiterhin den Einfluß der von der Blende ausgehenden Sekundärstrahlen. Er fand, daß dieser unmeßbar klein wird, wenn das Loch mindestens 5 mm Durchmesser besitzt. Zur Sicherheit bediente er sich eines 7-mm-Loches.

Behnken konnte schließlich zeigen, daß die an der Druckluft ausgelöste Streustrahlung bei ihrem Auftreffen auf die Kammerwände an diesen eine Ionisierung hervorruft, die unter ½% der gemessenen liegt, wenn die Kammerwände innen mit graphitiertem Papier bekleidet sind.

Behnken hat damit bewiesen, daß es möglich ist, alle die Ionisationsmessung entstellenden Einflüsse experimentell auszuschalten. Die Einheit hat er dementsprechend folgendermaßen definiert:

„Die absolute Einheit der Röntgenstrahlendosis wird von der Röntgenstrahlenenergiemenge geliefert, die bei der Bestrahlung von 1 ccm Luft von 18° Celsius Temperatur und 760 mm Quecksilber Druck bei voller Ausnutzung der in der Luft gebildeten Elektronen und bei Ausschaltung von Wandwirkungen eine so starke Leitfähigkeit erzeugt, daß die bei Sättigungsstrom gemessene Elektrizitätsmenge eine elektrostatische Einheit beträgt. Die Einheit der Dosis wird ‚1 Röntgen' genannt und mit ‚R' bezeichnet."

2. Eichung eines Siemens-Dosismessers nach „R".

Dieser besitzt eine Fingerhutkammer. Es war also von besonderem Interesse, festzustellen, inwiefern sich bei dieser die Wandwirkung geltend macht. Hierzu wurde zunächst bei stets gleicher Filterung von 0,5 mm Zink + 1 mm Aluminium die Röhrenspannung von 80 bis 200 kV Scheitelspannung

Digitized by Google

variiert. In Abb. 20 ist das Verhältnis von Ionisation zu Dosisleistung dargestellt[22]). Dieses erweist sich etwa zwischen 120 und 190 kV als konstant, während besonders bei niedrigeren Spannungen erhebliche Abweichungen auftreten. Weiterhin wurde bei konstanter Spannung von 184 kV die Filterung von 0 mm Kupfer + 1 mm Aluminium bis 2 mm Kupfer + 1 mm Aluminium variiert. Das in Abb. 21 dargestellte Ergebnis zeigt, das zwischen etwa 0,8 und 1,8 mm Kupferfilterung Unabhängigkeit von der Filterdicke besteht.

Im vorliegenden Falle wurde immer nur der eine der beiden Faktoren, Spannung oder Filterung, variiert. Durch gleichzeitige Variation beider Faktoren würden sich homogenere Strahlengemische herstellen lassen, mit deren Hilfe man einen breiteren Wellenlängenbereich an Einzelstellen ausmessen könnte. Da wir oben sahen, daß Empfindlichkeitsunterschiede zweier Geräte um so deutlicher hervortreten, je homogener die verwandten Strahlengemische sind, so wird man damit rechnen müssen,

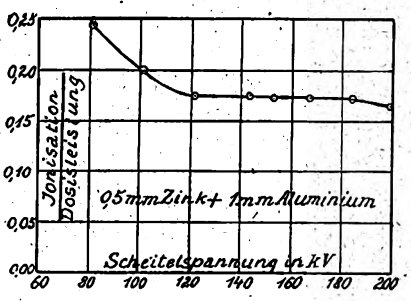

Abb. 20.

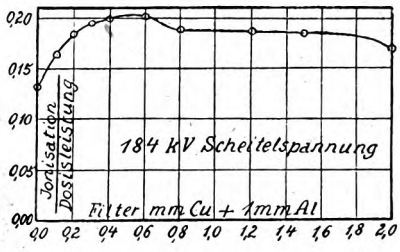

Abb. 21.

daß für homogenere Strahlengemische die Fingerhutkammer nicht so vollkommene Übereinstimmung mit der Druckluftkammer zeigen wird wie in den Abbildungen 20 und 21. Immerhin ist zu erwarten, daß sie auch dann noch durchaus befriedigend bleiben wird.

Hieraus ergibt sich ein sehr wichtiger Schluß für das Standardgerät. Da, wie wir oben sahen, seine Angaben für ziemlich homogene Strahlengemische in einem weiten Spektralbereich mit denen der Fingerhutkammer vorzüglich übereinstimmen, so ist auch eine befriedigende Übereinstimmung zwischen Standardgerät und Druckluftkammer zu erwarten.

V. Der weitere Gang der Arbeiten.

Die Druckluftanordnung Behnkens ist konstruiert, um den besonderen Zwecken der experimentellen Messung der in obiger Definition festgelegten Einheit „1 Röntgen" zu dienen.

Das Standardgerät ist konstruiert zu dem ausgesprochenen Zweck, eine zeitlich konstante und möglichst große Empfindlichkeit und höchste Genauigkeit mit schneller und bequemer Ausführung der Messung zu verbinden.

Die Arbeitsteilung zwischen Herrn Behnken an der Physikalisch-Technischen Reichsanstalt und dem Röntgenlaboratorium für Medizinische Physik der Göttinger Chirurgischen Universitätsklinik ist damit vorgezeichnet. Der ersteren fällt die Aufgabe zu, an der Vervollkommnung der experimentellen Festlegung der Einheit „1 Röntgen", insonderheit für noch homogenere, harte Strahlengemische, weiterzuarbeiten; dem Göttinger Laboratorium ist eine vierfache Aufgabe gestellt:

1. Es hat nach der oben geschilderten Methode die Dosimeter möglichst vieler Röntgeninstitute auf ihre Genauigkeit zu prüfen und nach „R" zu eichen.

2. Es hat, dank seiner zeitlich konstanten Empfindlichkeit, die an den verschiedenen, schrittweise verbesserten Geräten Behnkens gewonnenen, möglicherweise etwas voneinander abweichenden Einheiten „R" zu einander in Beziehung zu setzen (ebenso, wie die fortschreitende Verbesserung und Korrektur der Atomgewichtszahlen jährlich bekannt gegeben wird).

3. Es hat die Energiemessung der Röntgenstrahlen verschiedener Härte weiter zu verfolgen und diese, sobald sie geglückt ist, in Beziehung zu „R" zu setzen.

4. Es hat in möglichst enger Zusammenarbeit mit anderen klinischen Instituten die Beziehungen zwischen „R" und der biologischen Wirkung herzustellen. Hierbei ist eine Reihe von Faktoren zu berücksichtigen wie:

die Härte der Röntgenstrahlen;

die Größe des Einfallsfeldes;

---

[22]) Von Behnken selbst wurde eine etwas andere Darstellungsweise gewählt, die die Abhängigkeit weniger deutlich zum Ausdruck bringt. Deshalb und aus Gründen der Übereinstimmung glaubte ich mich in Abb. 20 derselben Darstellungsweise bedienen zu dürfen, wie sie Behnken für Abb. 21 wählte.

Digitized by Google

der Fokushautabstand;
die Dosiszeitdauer (Verzettelung);
die Art des bestrahlten Objektes (Karzinom, Sarkom usw.);
die spezifische Empfindlichkeit des Patienten.

So wird für jeden Einzelfall ein besonderer Sensibilitätskoeffizient zu ermitteln sein. In vielen Fällen wird man ihn neu ermitteln müssen. Außerdem wird man aber auch die Ergebnisse anderer Institute heranziehen können: man wird nur nötig haben, die bei diesen gebräuchlichen Dosimeter nach „R" zu eichen, wodurch gleichzeitig eine gegenseitige Verständigung derselben untereinander erreicht wird.

Werfen wir noch einmal einen Rückblick auf meine Ausführungen, so können wir sagen: die Vorarbeiten sind abgeschlossen, die Durchführbarkeit der Standarddosimetrie ist erwiesen, heute haben wir die Möglichkeit ihrer allgemeinen Einführung in der Hand. Aber hierzu ist zweierlei nötig: einerseits die Mittel, und andererseits der gute und feste Wille und die tatkräftige Mitarbeit aller, die Röntgentherapie treiben. Aber wo ein Wille ist, da sind auch die Mittel zu erreichen. Möge sich unsere gemeinsame Arbeit auswirken zum Segen für die leidende Menschheit!

---

28. Holthusen (Hamburg): Über die Beziehungen zwischen physikalischer und biologischer Dosierung.

M. D. u. H.! Wie Sie aus dem voraufgehenden Referat entnommen haben, hat die Standarddosimetrie im wesentlichen zwei Aufgaben zu lösen:

1. Die Aufstellung des Einheitsmaßes selber,

2. die Schaffung von Einrichtungen, um dieses durch Präzisionsmessungen verwirklichte Maß festzuhalten, zu reproduzieren und mit ihm andere in der Praxis gebräuchliche Apparate zu eichen. Das Einheitsmaß als rein physikalisch definierte Größe hat zunächst keine Beziehungen zu der Aufgabe, deren Lösung es dienen soll, der Dosierung am Lebenden.

Wenn es nur eine einzige Röntgenstrahlung gäbe, so würden daraus keine Schwierigkeiten erwachsen. Wir würden sehr bald wissen, wie viel Standardeinheiten dazu notwendig sind, um auf der Haut ein Erythem hervorzurufen, wie viele gegeben werden können, ohne die Haut zu schädigen, wie viele Einheiten gegeben werden müssen, um ein Karzinom wirksam zu bekämpfen usw.

Da wir aber bekanntlich eine sehr breite Skala verschiedener Röntgenstrahlengemische besitzen und therapeutisch verwenden, und vielleicht die Entwicklung sogar dahin geht, die Wahl des angewandten Strahlengemisches mehr als bisher zu variieren, so bleibt die Frage offen, ob wir die für ein bestimmtes Strahlengemisch gewonnenen Beziehungen zwischen Größe der in dem Standardmaß gemessenen Dosis und der damit hervorgerufenen biologischen Wirkung auf eine Röntgenstrahlung anderer Wellenlänge übertragen können.

Ich möchte die Frage, ob die Luftleitfähigkeitsmessung den geeigneten Parameter für die biologische Strahlenwirkung bildet, d. h. ob wir die Maßeinheit der Standarddosimetrie ohne Einschränkung auf die biologische Reaktion anwenden können, zunächst einmal rein theoretisch auf Grund unserer Kenntnisse von den beiden Erscheinungen zugrunde liegenden Vorgängen betrachten, sodann kurz die experimentellen Untersuchungen erwähnen, die zu der Frage bereits vorliegen und weiterhin aus den gewonnenen Ergebnissen die praktischen Konsequenzen für eine allgemeine Dosimetrie ziehen.

A. Theoretisches.

Zunächst noch einmal die Definition der absoluten Röntgeneinheit:

„Die absolute Einheit der Röntgenstrahlendosis wird von der Röntgenstrahlenenergiemenge geliefert, die bei der Bestrahlung von 1 ccm Luft von 18° Celsius Temperatur und 760 mm Quecksilber Druck, bei voller Ausnutzung der in der Luft gebildeten Elektronen und bei Ausschaltung von Wandwirkungen eine so starke Leitfähigkeit erzeugt, daß die bei Sättigungsstrom gemessene Elektrizitätsmenge eine elektrostatische Einheit beträgt."

Es steht zur Diskussion, ob die so definierte Gesamtzahl der gebildeten Elektronen das maßgebende Prinzip für die biologische Wirkung der Strahlen ist.

Ich setze zunächst einmal voraus, daß sich die an Gasen gewonnenen Ergebnisse auf feste Körper und Flüssigkeiten übertragen lassen, daß also in der einem ccm Luft entsprechenden absorbierenden Einheit des Gewebes die gleiche Anzahl von Elektronen entsteht. Wir wissen das durchaus noch nicht mit Sicherheit, aber wir haben einige Anhaltspunkte dafür, daß es so ist. Es seien dafür nur die Versuche von Gudden und Pohl namhaft gemacht, wonach die Elektronenbefreiung unter der Einwirkung von kurzwelligem Licht in Kristallen nach ganz den gleichen Gesetzen erfolgt wie in Gasen.

Ich nehme also an, daß in einem Gewebsvolumen von den gleichen Eigenschaften hinsichtlich der Absorption wie ein ccm Luft, wenn wir darauf eine Standardeinheit einer beliebig zusammengesetzten

Digitized by Google

Röntgenstrahlung applizieren, auch jedesmal die gleiche Gesamtzahl von Elektronen in Freiheit gesetzt wird, wie in einem ccm-Luft.

Den zugrunde liegenden Vorgang haben Sie chematisch in der Abb. 1 vor sich. Die Absorption des Wellenstrahls (Röntgenstrahls RS), der in der Figur durch eine Schlangenlinie angedeutet ist, findet an irgendeinem Atomelektron statt. Sie wissen, daß nach der heute herrschenden Auffassung das Zentrum der Atome durch den positiv geladenen Atomkern gebildet wird, und daß dieser von negativ geladenen Elektronen umkreist wird, die sich auf bestimmten vorgezeichneten Elektronenbahnen bewegen. Bei den die organische Substanz ganz wesentlich zusammensetzenden vier Elementen Kohlenstoff, Sauerstoff, Wasserstoff und Stickstoff haben wir zwei Elektronenkreise mit Elektronen besetzt, hier in dem Schema des Kohlenstoffs zwei auf einem inneren Kreise und vier auf einem äußeren Kreise. Weiter nach außen sind noch weitere Bahnen vorhanden, auf der Abbildung gestrichelt gezeichnet, auf welche die Elketronen unter bestimmten Umständen, die wir noch kennen lernen werden, überspringen können. Je nach der Energiemenge, welche das absorbierende Elektron aus dem Wellenstrahl mitbekommt, ist es befähigt, etwa nur auf eine der äußeren Atombahnen zu springen, oder sich vollständig aus der Anziehungssphäre des Atomkernes zu trennen und als freies Elektron aufzutreten; oder es bekommt sogar noch einen Überschuß von lebendiger Kraft mit, der es befähigt, als Elektronenstrahl mit mehr oder minder großer Eigengeschwindigkeit weiterzufliegen. Ganz allgemein hängt die von jedem einzelnen Wellenstrahl mitgeführte Energie nicht von der Intensität der Strahlung, sondern nur von ihrer Wellenlänge ab, und zwar ist sie ihr umkehrt proportional, ihrem reziproken Wert, der Schwingungszahl, direkt proportional. Das an die Namen von Planck und Einstein geknüpfte Gesetz ist für das Verständnis der Strahlenvorgänge von ähnlicher Bedeutung, wie der erste Hauptsatz für die Mechanik und der zweite Hauptsatz für die Thermodynamik. Die absolute Größe der Strahlungsquanten ist so, daß sie beim Licht in der Regel nur dazu ausreicht, das absorbierende Elektron auf einen äußeren Kreis zu werfen, erst beim Ultraviolett treten in der Regel freie Elektronen auf und können im „lichtelektrischen Effekt" nachgewiesen werden. Und erst bei den Röntgenstrahlen ist das Energiequantum entsprechend der sehr viel kleineren Wellenlänge, bzw. der sehr viel größeren Schwingungszahl, so groß geworden, daß das absorbierende Elektron als Elektronenstrahl mit einer Geschwindigkeit aus dem Atom herausgeschleudert wird, die größenordnungsweise $^1/_3$ Lichtgeschwindigkeit und mehr beträgt.

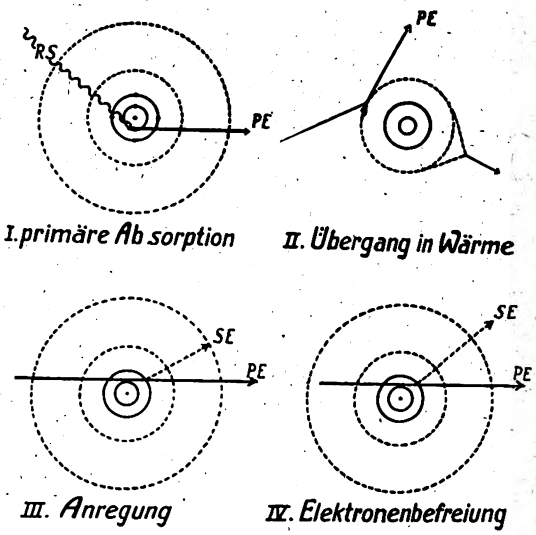

Abb. 1.

Diese rasanten Elektronen, die wir als Primärelektronen bezeichnen wollen, durchkreuzen auf ihrer Bahn eine Reihe von weiteren Molekülen und Atomen und schießen ihrerseits aus ihnen Elektronen heraus, wobei jedesmal so viel Energie von ihnen abgegeben wird, wie das davonfliegende Elektron auf seinen Weg mitbekommt. Während aber die Wellenstrahlen bei ihrer Absorption stets ihre ganze Quantenenergie auf einmal abgeben, können die Primärelektronen ihre Energie in beliebigen Teilbeträgen veräußern. In der Regel geben sie bei jedem Atomzusammenstoß so viel Energie ab, daß das betreffende Elektron aus seinem Kernbereich befreit wird und als freies Elektron auftritt. Die Gesamtenergie des Primärelektrons ist bei Röntgenstrahlen so groß, daß sie ausreicht, je nach der Härte der Strahlen viele Hunderte, ja Tausende von Sekundärelektronen in Freiheit zu setzen (Abb. 1 d). Die Summe der nach diesem Schema entstehenden Primär- und Sekundärelektronen liefert die Gesamtzahl der Elektronen, die wir dem Standardmaß zugrunde gelegt haben.

Es ist aber nicht das einzige, was geschieht. Häufig wird auch weniger Energie abgegeben, so viel, daß sie nur zur Elektronenverschiebung ausreicht. In der Abb. 1c ist der Fall angenommen, daß durch das Primärelektron an ein Atomelektron des äußeren Kreises so viel Energie abgegeben wurde, um es auf eine äußere Bahn zu werfen. Nach diesem Vorgang ist Arbeit gegen die Kernanziehung geleistet, der Energiegehalt dieses Atoms vermehrt, wir bezeichnen es als angeregt. Wir wissen heute, daß der eben beschriebene Vorgang die erste Phase jeder phototechnischen Reaktion ist. Stößt nämlich ein solches energiereicheres Atom in der Wärmebewegung, die es mit anderen Molekülen zusammenwirbelt, mit einem anderen Molekül zusammen, so kann es mit diesem chemisch reagieren.

Wir kennen noch eine dritte Form der Energieübertragung des Primärelektrons mit den Atomen

Digitized by Google

bzw. Molekülen, mit denen es auf seiner Bahn zusammentrifft: es gibt seine gesamte oder einen Teil seiner Energie in der Form ab, daß es sie einem Atom oder Molekül im ganzen überträgt und so dessen Wärmebewegung, sei es die fortschreitende Bewegung oder die Schwingungsbewegung, vermehrt.

Fassen wir das bisher Gesagte noch einmal zusammen, so kommen wir zu folgenden Sätzen:

1. Während bei den Lichtstrahlen die Zahl der reagierenden Elektronen mit der Zahl der primären Wellenstrahlenabsorptionsereignisse übereinstimmt, ist das bei den Röntgenstrahlen durchaus nicht der Fall. Bei den Röntgenstrahlen überwiegen die von den Primärelektronen ausgelösten sekundären Absorptionsereignisse den ursprünglichen Wellenstrahlenabsorptionsvorgang so weitgehend, daß dieser vollständig vernachlässigt werden kann. Auf diesen prinzipiellen Unterschied zwischen Licht- und Röntgenstrahlen, den man etwas pointiert so ausdrücken kann, daß Lichtstrahlen Wellenstrahlenwirkungen sind und Röntgenstrahlen eigentlich Korpuskularstrahlenwirkungen, und der uns noch weiter beschäftigen wird, sei schon hier hingewiesen.

2. Die Wirkungen der Röntgenstrahlen bei der Absorption bestehen in:

a) Elektronenbefreiung (Leitfähigkeitserzeugung).

b) Molekülanregung als Vorstufe chemischer Reaktionen.

c) Vermehrung der Wärmebewegung.

Wieviel der insgesamt umgesetzten Energie auf jeden der drei genannten Teilvorgänge verwandt wird, und wie sich dies relative Verhältnis mit der Wellenlänge ändert, ist noch nicht ausreichend bekannt. Nur daß es nicht konstant bleibt, können wir aus verschiedenen Gründen, deren Erörterung hier zu weit führt, mit großer Wahrscheinlichkeit annehmen.

Wenn aber die Ionenbildung nur einen mit der Härte variablen Teil der gesamten Energieumsetzungen bei der Absorption darstellt, so ist es leicht, einzusehen, daß die Ionenmessung in Gasen nur dann ein auf biologische Reaktionen ohne weiteres übertragbares Maß darstellt, wenn für die biologische Wirkung auch nur die Gesamtzahl der gebildeten Träger maßgebend ist.

Bekanntlich wird diese Auffassung vertreten und zwar von denen vertreten, die annehmen, daß der biologischen Strahlenwirkung ein Entladungsvorgang zugrunde liegt. Ich brauche nur die Namen Bordier aus früherer Zeit und Straub und Meyer aus jüngster Zeit zu nennen, um Ihnen zu zeigen, daß diese Auffassung von autoritativer Seite geäußert wird. Diese Autoren und mit ihnen eine Reihe anderer stellen sich vor, daß eine Entladung der Kolloide der Grundvorgang der biologischen Strahlenwirkung ist. Es wäre die Aufgabe eines besonderen Vortrages, zu zeigen, daß diese Auffassung zu unlösbaren Widersprüchen mit der Erfahrung führt. Ich möchte mich hier auf die Bemerkung beschränken, daß da, wo eine genauere Untersuchung stattgefunden hat, stets auch chemische Veränderungen durch die Strahlen hervorgerufen wurden. Genaueres hierüber enthalten die Arbeiten von Ferna'u und Pauli und von Wels. Wir haben heute vielmehr allen Grund, die Molekülanregung als Vorstufe der chemischen Reaktion für die Strahlenwirkung verantwortlich zu machen.

Ein Wort noch über die Bedeutung der Vermehrung der Wärmebewegung für die biologische Reaktion. Dessauer hat bekanntlich in seiner Punktwärmetheorie die gesamten biologischen Röntgenwirkungen als Punktwärmewirkungen hinstellen wollen, hervorgerufen durch die beim Absorptionsvorgange stattfindende lokale Erwärmung. Wenn wir annehmen, daß die beim Vorgang b beschleunigten Moleküle beim Zusammentreffen mit anderen Molekülen diese zur Dissoziation bringen oder Elektronenverschiebungen in ihnen hervorrufen können, alles Vorgänge, die nachweislich durch Temperaturerhöhungen erzeugt werden können, wie das Beispiel der Flamme lehrt, so steckt in der Dessauerschen Theorie zweifellos ein beachtenswerter Kern. Aber es ist doch vielleicht nicht ganz glücklich, mit dem Ausdruck „Punktwärme" einen Vorgang summarisch zusammenzufassen, den wir dank der Ergebnisse der modernen Atomphysik gerade in seine einzelnen Bestandteile aufzulösen gelernt und dadurch dem Verständnis sehr wesentlich näher gebracht haben. Und schließlich kommt es doch bei einer energetischen Betrachtungsweise so heraus, daß gerade der Teil der gesamten umgesetzten Energie, der in Wärme, d. h. in ungeordnete Molekülbewegung übergeht, für den eigentlichen biochemischen Vorgang verloren ist.

Im übrigen würde das für unseren Zusammenhang wesentliche Resultat, daß Entladungswirkung und biologische Wirkung keine kongruenten Vorgänge sind, genau so bestehen bleiben, wenn wir etwa die Dessauersche Punktwärmehypothese in ihrem vollen Umfange unseren Betrachtungen zugrunde legen würden.

B. Experimentelles.

So haben denn auch die experimentellen Untersuchungen ergeben, daß da, wo man sich bemühte, das eingangs definierte Maß als Vergleichsbasis zugrunde zu legen, die biologische Wirkung bei verschiedenen Wellenlängen in ihrer Intensität nicht konstant, sondern eine Funktion der Wellenlänge ist. Als ich Ihnen im Jahre 1920 meine diesbezüglichen Resultate hier vortrug, aus denen hervorging, daß die biologische Wirkung bei verschiedenen Wellenlängen nicht der Gesamtzahl der gebildeten Elek-

Digitized by Google

trizitätsträger parallel geht, da war es noch nicht möglich, die theoretische Begründung für dieses Ergebnis zu bringen. Zu ähnlichen experimentellen Ergebnissen ist später Martius gelangt und Ruß hat neuerdings die Wirkung einer weichen Strahlung von 0,45—0,3 A.E. und einer harten Strahlung von 0,17 A.E. auf 1—2 mm dicke Schichten von exzidierten Tumoren mit der Wirkung auf eine Luftionisationskammer, in der die Strahlen keine Metallwände berührten, in der Weise verglichen, daß er als Maß für die Schädigung den Prozentsatz der nach der Bestrahlung noch transplantierbaren Tumoren angab. Bei Versuchen an insgesamt 300 Ratten ergab sich so, daß die Tumoren bei gleicher Ionisation auf weiche Strahlen über doppelt so stark reagierten als auf harte.

Im allgemeinen können wir also sagen: Applizieren wir bei verschiedenen Wellenlängen eine bestimmte Menge unseres Einheitsmaßes auf die Haut, so erhalten wir eine um so stärkere Reaktion, je weicher die Strahlung ist. Die biologische Wirkung nimmt, bezogen auf die gleiche Stärke der Ionisation, mit abnehmender Wellenlänge ab.

Gegenüber diesem Resultat, dessen theoretischer Teil besagt, daß die Parallelität der biologischen Wirkung mit der Ionisation bei verschiedenen Wellenlängen nicht vorausgesetzt werden darf, und dessen experimenteller, wie ich gern zugeben will, noch nicht sehr sicher fundierter und reformbedürftiger Teil zu der Erkenntnis führt, daß sie auch tatsächlich nicht besteht, sind zwei Einstellungen möglich.

Entweder wir lehnen das Standardmaß als unbrauchbar ab.

Oder wir suchen die Funktion zu ermitteln, nach welcher die biologische Wirkung — bezogen auf das Einheitsmaß — sich mit der Wellenlänge ändert, d. h. wir führen eine biologische Eichung aus.

C. Die biologische Eichung.

Vor Inangriffnahme dieser Aufgabe — die bisherigen experimentellen Arbeiten geben dafür nur Anhaltspunkte — ist es von prinzipieller Bedeutung, zu wissen, ob an und für sich alle biologischen Reaktionen, also etwa die Zellnekrose, das Auftreten eines Erythems, die Entwicklungshemmung wachsender Zellen, für die biologische Eichung gleichwertig sind, oder ob es irgendeine bevorzugte Reaktion gibt. Es könnte uns sonst ähnlich ergehen wie bei der Entwicklung der Ionisationsmeßmethoden, wo sich auch erst allmählich herausstellte, daß nicht alle Methoden der Messung gleichwertig und vergleichbar waren. In unserem Fall handelt es sich abstrakt ausgedrückt darum, festzustellen, ob die gesuchten Eichkurven etwa für Lymphozyten, Epidermiszellen, Karzinomzellen, Endothelien den gleichen oder einen verschiedenen Verlauf haben.

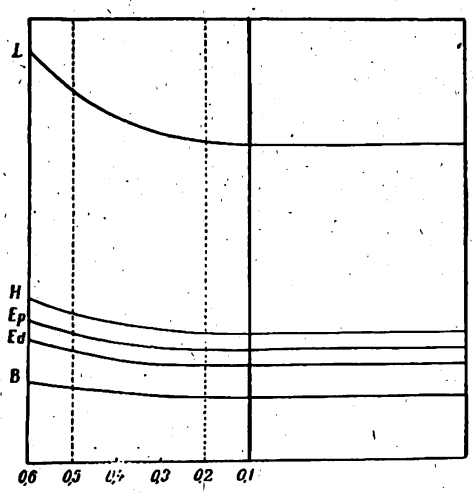

Abb. 2.

Das ist eine Frage von großer Bedeutung. Denn durch das Verhältnis, in dem sich die einzelnen Teilreaktionen an der Gesamtwirkung beteiligen, wird ja die Qualität der biologischen Reaktion bestimmt.

In der schematischen Darstellung der Abb. 2 ist angenommen, daß die bei der Hautreaktion in Betracht kommenden Zellarten: Epidermiszellen, Zellen der Haarbälge, Endothelien, Bindegewebszellen und Lymphozyten Eichkurven von demselben Verlauf haben. Die verschiedene Höhe, in der die Kurven gezeichnet sind, entspricht der verschiedenen Sensibilität der einzelnen Zellarten. In diesem Beispiel bleibt also das Verhältnis der Sensibilität der verschiedenen Zelltypen für den ganzen dargestellten Wellenlängenbereich konstant, oder mit anderen Worten, in diesem Wellenlängenbereich ist die Qualität der Strahlenreaktion von der Härte unabhängig. Dieselbe Betrachtung können wir auf die einzelnen Teilreaktionen anstellen, aus denen sich irgendein strahlenbiologischer Effekt, etwa die Kerndegeneration, zusammensetzt.

Unser Problem führt also auf die Frage hinaus: Ist die Qualität der Strahlenwirkung von der Wellenlänge unabhängig oder nicht.

Mit einem etwas unbehaglichen Gefühl denken wir an die Erfahrungen der Lichtbiologen, die uns sagen werden, daß die Qualität der biologischen Reaktion sehr weitgehend von der Wellenlänge abhängt. Und es fehlt ja auch heute nicht an Stimmen, die ein gleiches für Röntgenstrahlen behaupten.

Aber können wir wirklich die Verhältnisse beim Licht auf die Verhältnisse bei den Röntgenstrahlen übertragen? — Denken wir an unsere vorherigen theoretischen Erörterungen. Ein tieferes Eindringen in den primären Absorptionsvorgang bei Licht und Röntgenstrahlen zeigte uns, daß beide in prinzipieller Weise voneinander verschieden sind. Beim Licht, wo die Zahl der Wellenstrahlenabsorptionsereignisse mit der Zahl der überhaupt beeinflußten Moleküle identisch ist, sahen wir unmittel-

Digitized by Google

bare Wellenstrahlenwirkungen; bei den Röntgenstrahlen fanden wir ganz wesentlich Wirkungen der Primärelektronen. Nun sind, wie wir weiter feststellten, die Wellenstrahlen gezwungen, ihre gesamte Energie, die bei beliebiger Wellenlänge für jeden Strahl eine ganz bestimmte gleichbleibende Größe hat, stets auf einmal abzugeben, während die bei den Röntgenstrahlen wirksamen Primärelektronen ihre Energie in beliebigen Teilbeträgen veräußern können. Da aber die photochemischen Reaktionen, aus denen sich die biologische Wirkung zusammensetzt, jede einzelne zu ihrer Auslösung eine ganz bestimmte Energiemenge benötigt, so heißt das: Während beim Licht jede Wellenlänge auf ganz bestimmte lichtbiologische Reaktionen abgestimmt ist, unterscheiden sich die Röntgenstrahlen verschiedener Wellenlänge nur durch die Geschwindigkeit der Primärelektronen und damit nur durch die Zahl, nicht durch die Art der abgegebenen Energieteilbeträge.

Sie sehen, wie eine rein energetische Betrachtungsweise, unter Zuhilfenahme der Quantentheorie uns dazu führt, die Bedenken, die eine unberechtigte Analogie mit den Lichtstrahlenwirkungen in uns aufsteigen ließ, zu zerstreuen. Und es ist festzustellen, daß bisher alle experimentellen Ergebnisse diese Auffassung bestätigen. Da wo Widersprüche zu bestehen scheinen, lassen sie sich auf Einflüsse einer durch Absorptionsunterschiede bedingten Verschiedenheit der Intensitätsverteilung zurückführen.

Erkennen wir so alle biologischen Reaktionen als gleichberechtigt an, so sind wir jedenfalls aus diesem Grunde in der Auswahl eines geeigneten Testobjektes keinen Einschränkungen unterworfen.

Halten wir Umschau, welche Objekte uns für die biologische Dosierung zur Verfügung stehen:

An erster Stelle ist die biologische Reaktion am Menschen selber zu nennen, und zwar an der menschlichen Haut, die als eine verhältnismäßig wohldefinierte Reaktionsgröße schon 1902 von Holzknecht seiner Dosierung mit dem Chromoradiometer als Standard zugrunde gelegt wurde und dann vor allem von Wintz als Standardmaß der biologischen Dosimetrie wieder eingeführt worden ist. Von Meyer und Ritter wurde der Versuch gemacht, die tödliche Röntgendosis für Mäuse als Standard der biologischen Röntgenwirkung aufzustellen, als erster Versuch einer experimentellen biologischen Dosierungsmethode. Von Keysser wurde der Vorschlag gemacht, den Grad der Beeinträchtigung der Übertragungsfähigkeit transplantabler Tierkarzinome als biologisches Standardmaß zu wählen und Ruß hat eine grundsätzlich gleiche Methode bei seinen schon genannten Vergleichsversuchen zwischen Ionisation und biologischer Strahlenwirkung verwandt. Meyer und Ritter benutzten bei anderer Gelegenheit keimende Pflanzen, und diese Methode ist dann bekanntlich vor allem von Jüngling mit Erfolg ausgebaut worden. Andere Objekte wurden nur gelegentlich zu biologischen Studien und Eichungen verwandt, so Froschembryonen von Kroenig und Friedrich, Askariseier, ein Material, das von Perthes in die Strahlenbiologie eingeführt wurde, und die, wie wir noch sehen werden, in vieler Beziehung besonders günstige Vorbedingungen für die biologische Dosierung geben, Gastrophiluslarven, Larven einer in Amerika vorkommenden Fruchtfliege, gastrophilus melanogaster, die neuerdings dort für Empfindlichkeitsstudien Verwendung gefunden hat und als ein vielleicht aussichtsreiches biologisches Versuchsobjekt wenigstens nicht unerwähnt bleiben soll. — Mit geringerem Erfolg hat man dann noch versucht, Bakterien und Protozoen für strahlenbiologische Eichzwecke systematisch zu verwenden.

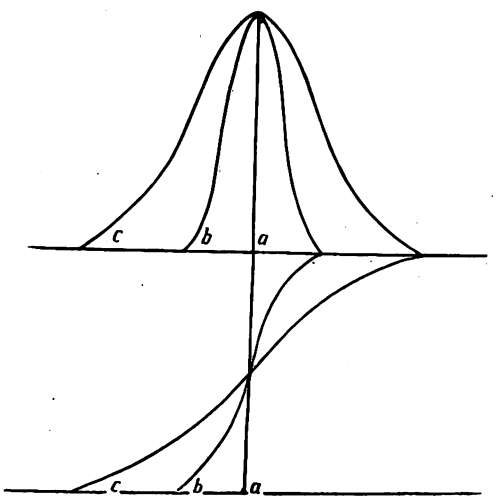

Abb. 3.

Wir besitzen also schon eine ganz stattliche Anzahl von Methoden. Wenn es gilt, zwischen ihnen zu wählen, so ist es ratsam, daß wir uns von allgemein meßtechnischen Gesichtspunkten leiten lassen, daß wir darüber hinaus den besonderen Forderungen Rechnung tragen, die eine Röntgenstrahlenmessung verlangt und die durch die Verwendung eines biologischen Objektes gestellt werden.

Gehen wir von dem zuletzt genannten Gesichtspunkt aus, so bildet die Variabilität aller biologischen Objekte bekanntlich die unangenehmste Komplikation, welche den Wert biologischer Messungen überhaupt in Frage stellt, besonders wenn sie dazu dienen sollen, ein physikalisches Präzisionsinstrument zu eichen, wie es das Standardinstrument ist. Meyer und Ritter, die ersten Autoren, welche schon 1912 eine praktische Lösung der biologischen Dosimetrie suchten, sahen sich, als sie als Einheit der biologischen Dosis ihre sog. „Mausdosis" aufstellten, d. h. die Dosis, die gerade ausreicht, um sämtliche Tiere einer größeren Serie in den auf die Bestrahlung folgenden 4 Wo-

Digitized by Google

chen zu töten, schon der Schwierigkeit gegenübergestellt, die in den individuellen Empfindlichkeitsschwankungen der einzelnen Tiere lagen. Sie waren durch diesen Umstand gezwungen, stets größere Serien von Tieren in jeden Versuch hereinzunehmen. Lassen Sie uns am Beispiel der „Mausdosis" die experimentellen Schwierigkeiten der biologischen Dosierung betrachten und sehen, wie sie umgangen werden können.

In der Abszisse der Fig. 3 ist die Bestrahlungszeit angegeben, oder, wenn wir das Produkt aus Bestrahlungszeit und Intensität gleich der Dosis setzen, die gegebene Dosis, in der Ordinate der Prozentsatz einer größeren Anzahl Mäuse, für welche die bestimmte Dosis tödlich gewesen ist. Gäbe es keine individuellen Empfindlichkeitsschwankungen unter den verschiedenen Mäusen, so würden nach einer bestimmten — minimalen tödlichen Dosis — alle Mäuse zugrunde gehen und eine etwas kleinere Dosis noch alle Mäuse am Leben lassen. Dieser Idealfall ist bekanntlich nicht verwirklicht, vielmehr geht ein gewisser Prozentsatz aller Tiere schon bei einer geringeren Dosis zugrunde, andere überleben eine Dosis, die für die Mehrzahl der Tiere tödlich ist, und die Kurve, welche die bei einer bestimmten Dosis bereits tödlich getroffenen Tiere zur graphischen Darstellung bringt, wird je nach der Größe der vorhandenen Empfindlichkeitsschwankungen etwa den Verlauf der Kurve b, nämlich bei relativ geringen Schwankungen der individuellen Empfindlichkeit, oder den Verlauf der Kurve c, bei größeren Schwankungen der individuellen Empfindlichkeit, haben. Als allgemeine Gesetzmäßigkeit findet sich in der Biologie eine bestimmte Eigenschaft nicht bei allen Individuen in gleichem Maße, sondern die Abweichungen vom Mittelwert nach unten und oben sind nach einer bestimmten Verteilungskurve angeordnet, die man auch als binomiale oder Fehlerkurve bezeichnet, und die für die Fälle b und c in der oberen Hälfte der Fig. 3 abgebildet sind. Hier handelt es sich wirklich um ein biologisches Grundgesetz: ob wir die Absterbeordnung von Mäusen nach tödlichen Röntgendosen ins Auge fassen, ob wir das Absterben von Paramäzien in Atropinlösungen betrachten, ob wir schließlich die Hämolyse von Erythrozyten in hypotonischen Salzlösungen untersuchen, stets wird der zeitliche Verlauf des Vorganges durch eine Kurve von der gleichen Form zur Darstellung gebracht. Wie sehr die individuellen Schwankungen im Wachstum der Pflanzen die Eindeutigkeit z. B. bei der Frage des Wachstumsreizes beeinträchtigen können, haben erst jüngst die sorgfältigen Untersuchungen von Schwarz, Czepa und Schindler ergeben. Und nehmen wir die Haut als biologisches Testobjekt der Röntgendosis, so betragen auch nach strengster Auswahl der Personen und Ausschaltung aller bekannten konstitutionellen und akzidentellen Einflüsse die Schwankungen um eine mittlere Empfindlichkeit in den Extremen mindestens 20%.

Wir können diese Schwierigkeit bekanntlich nur dadurch umgehen, daß wir mit sehr großen Versuchsreihen arbeiten. In unserem Beispiel würde, wenn wir eine sehr große Zahl von Mäusen gleichzeitig bestrahlten, nach einer bestimmten Bestrahlungszeit stets der gleiche Prozentsatz von Mäusen sterben, einer bestimmten Dosis würde stets die gleiche prozentische Schädigung zugeordnet sein.

Haben wir ein Versuchsmaterial mit großen Schwankungen der Empfindlichkeit, so gibt uns die jeweilige Bestimmung der prozentischen Schädigung eine Möglichkeit, alle möglichen Dosisstufen zahlenmäßig zu belegen. Und wenn wir eine scharf definierbare Eigenschaft als Bestimmungsstück wählen, etwa das Absterben der Individuen, ihre Entwicklungshemmung usw., so werden wir den Wert der prozentischen Schädigung in jedem Versuch mit beliebiger Schärfe ermitteln können, wenn wir nur in jedem Versuch eine genügend große Anzahl von Individuen verwenden.

Es ist klar, daß diese Bedingung, die zugleich die Voraussetzung für eine exakte biologische Messung ist, praktisch nur von einem kleinen Versuchsobjekt erfüllt werden kann.

Kleinheit des Versuchsobjektes ist aber auch noch aus dem Grunde von großer Wichtigkeit, weil wir nur dann sicher sind, daß bei verschiedenen Strahlenqualitäten keine Unterschiede in der Intensitätsverteilung der Strahlung innerhalb des Objektes unübersehbare Nebenbedingungen schaffen.

Fügen wir noch als weitere nicht in dem Maße ausschlaggebende, aber doch wichtige Forderungen an ein brauchbares Versuchsobjekt eine möglichst große Empfindlichkeit, d. h. Ansprechbarkeit des Objektes auf möglichst geringe Dosen hinzu und die Forderung einer möglichst großen Zuverlässigkeit, d. h. möglichst geringe Chancen für irgendwelche Fehlerquellen, so können wir die von uns für die Wahl des biologischen Testobjektes maßgebenden Gesichtspunkte in folgende 6 Forderungen zusammenfassen:

1. Konstanz der Empfindlichkeit.
2. Möglichst zahlreiche Reaktionsstufen.
3. Schärfe der Ablesung.
4. Geringe räumliche Ausdehnung.
5. Große Empfindlichkeit (Anspruchsfähigkeit).
6. Zuverlässigkeit.

Demonstration der Askaridenmethode (vgl. Klin. Wochenschr. Jg. 3, Nr. 5, S. 185.)

Digitized by Google

Schlußsätze:

1. Biologische Eichung des Standardinstrumentes ist notwendig, da theoretische Erwägungen wahrscheinlich machen, daß Luftleitfähigkeit und biologische Wirkung bei verschiedenen Wellenlängen nicht miteinander parallel gehen und dies durch experimentelle Untersuchungen bestätigt wird.

2. Für die biologische Eichung ist jedes biologische Objekt gleichwertig.

3. Die Diskussion der Varaussetzungen für eine exakte biologische Meßmethode führt als Wesentlichstes zu der Forderung eines kleinen Objektes, von dem stets eine große Anzahl von Einzelindividuen gleichzeitig untersucht werden können.

4. Gegenwärtig werden die Voraussetzungen für eine exakte biologische Messung am besten bei der Benutzung von Askariseiern als Untersuchungsmaterial erfüllt.

---

29. Friedrich (Freiburg i. Br.) — auf Einladung: **Die Dosierung in der Radiumtherapie.**

(Manuskript nicht eingegangen.)

---

30. Miescher (Zürich) — auf Einladung: **Das Röntgen-Erythem.**

Das Röntgenerythem ist ein klinischer Begriff. Es bezeichnet nicht eine quantitativ scharf definierte Reaktionsgröße, sondern bedeutet nur eine Reaktionsform. Es gibt schwache und starke Röntgenerytheme, und es ist ohne weiteres klar, daß Dosengröße und Erythemgrad in einem proportionalen Verhältnis zueinander stehen müssen.

Die bisherige Darstellung des Röntgenerythems kennt zwei Besonderheiten: Die Latenz und den Begriff des Früherythems.

Die Größe der Latenzzeit eines Röntgenerythems schwankt nach Angaben der Autoren zwischen 8 Tagen und mehreren Wochen. Im allgemeinen besteht die Annahme, daß Dosengröße bzw. Reaktionsgröße und Latenzzeit umgekehrt proportional sind. Doch stößt man gerade in diesem Punkte in der Literatur auf große Diskrepanzen. Die HED. von Seitz und Wintz tritt als leichte Rötung schon nach 8 Tagen auf, während andere Autoren für viel stärkere Rötungsgrade erheblich längere Latenzzeiten angeben (so Friedrich und Krönig in ihren Protokollen für vesikulöse Reaktionen bis zu 5 Wochen, Ritter, Rost und Krüger für das Auftreten der Follikelschwellung bis 58 Tage).

Ebensowenig einheitlich ist Darstellung und Auffassung des Früherythems. Früher als eine von der Röntgenwirkung unabhängig akzidentelle Begleiterscheinung einer Bestrahlung aufgefaßt, wurde sie später als ein mehr oder weniger integrales Teilstück der Röntgenreaktion anerkannt. Noch umstritten ist die Frage, ob es sich um eine echte Entzündung oder bloß um eine initiale, vorübergehende und individuell schwankende angioneurotische Reizerscheinung handelt, der keine besondere Bedeutung zukommt.

Eingehende und systematische Untersuchungen über das Röntgenerythem fehlen in der Literatur noch fast vollkommen. Die bekannte Arbeit von Ritter, Rost und Krüger steht fast allein da. Eines der Ergebnisse dieser Arbeit ist die Tatsache, daß die Latenzzeit des Röntgenerythems ganz außerordentlich großen Schwankungen unterworfen ist, ein zweites ist die Aufstellung des Begriffes der Follikelschwellung, einer Reaktionsform, welche dem eigentlichen Röntgenerythem vorausgeht, und bei schwächeren Reaktionsgraden im Reaktionsbild einen selbständigen Charakter annimmt. Mit der Wahl der Follikelschwellung als eine für die Dosimetrie verbindliche Reaktionskonstante wurde ein erster Versuch unternommen, eine ganz bestimmte, anscheinend gut definierte Reaktionsstufe aus der Skala der Röntgenerytheme herauszugreifen.

In neuerer Zeit ist die Methode der Kapillarmikroskopie auch auf das Röntgenerythem ausgedehnt worden. (David und Gabriel, Hinselmann, Schucht.) Sie hat ergeben, daß schon sehr frühzeitig erkennbare Veränderungen an den Kapillarschlingen in Form einer zunehmenden Erweiterung auftreten, und daß in bezug auf diese Erscheinung zwischen Früherythem und Hauptreaktion fließende Übergänge bestehen. Die Methode ist noch jung. Die Zukunft wird lehren, ob die Kapillarmikroskopie für die Erforschung der Röntgenreaktion einen brauchbaren Weg darstellt. Es erscheint immerhin fraglich, ob sie im Hinblick auf die wenig exakte und von äußeren Faktoren (Hautbeschaffenheit) abhängige Form der Ablesung von falschen Deutungen und Irrtümern sich ganz frei halten kann.

In den letzten Jahren hat sich der Vortragende selbst sehr eingehend und in ganz systematischer Weise mit der Klinik und Histologie des Röntgenerythems beschäftigt. Sie sind wohl mit mir einverstanden, wenn ich den Rahmen eines unpersönlichen Referates verlasse und gleich auf diese Untersuchungen und ihre Ergebnisse eintrete. Ich wählte für meine Versuche ein streng einheitliches Ma-

Digitized by Google

terial. Junge weibliche Patienten im Alter von 20—30 Jahren, Oberschenkel, quadratisches Feld von 4×4 cm Größe. Bestrahlung mit verschieden harten Strahlungen und mit aufsteigenden Dosen. Die Beobachtung des Reaktionsverlaufes wurde 2—3 Monate lang fast täglich durchgeführt unter Zuhilfenahme einer Rötungsskala. Genaueres über die Technik findet sich in meiner Arbeit in der Strahlentherapie (Bd. 16, S. 333).

Die Ergebnisse der Untersuchungen sind kurz zusammengefaßt folgende:

Das Hauptcharakteristikum der Röntgenreaktion ist nicht ihre Gliederung in Vor- und Hauptreaktion, sondern ganz allgemein ihr Ablauf in Schüben, Rötungswellen, wobei es zunächst nicht möglich war, klinisch zwischen den einzelnen Rötungswellen Wesensunterschiede aufzudecken.

Die Zahl der Wellen ist keinen Gesetzmäßigkeiten unterworfen. Zuweilen erscheinen nur ein oder zwei, am häufigsten drei Wellen. In einigen Fällen wurden sogar vier Wellen beobachtet. Die erste Welle setzt zwischen dem 1. und 4., die zweite zwischen dem 8. und 22., die dritte zwischen dem 32. und 51., die vierte nach dem 58. Tage ein. Die Latenzzeiten der einzelnen Wellen sind nur sehr wenig abhängig von der Dosengröße und im wesentlichen durch individuelle Faktoren bestimmt. Bei schwachen Reaktionen ist das Reaktionsbild meist unvollständig. Es kommen nur ein oder höchstens zwei Wellen zur Entwicklung. Bei starken Reaktionen fließen die Wellen teilweise oder vollständig zusammen. Reaktionsbilder mit drei isolierten, durch rötungsfreie Intervalle getrennte Wellen kommen nur im Gebiete schwacher bis mittelstarker Reaktionen vor. Das Intensitätsmaximum der Reaktion liegt gewöhnlich im Gebiet der dritten Welle. Sie macht darum meist den Eindruck der Hauptreaktion. Die zweite Welle ist in der Regel schwächer und wird darum meist übersehen, besonders wenn sie nicht isoliert auftritt. Bei stärkeren Reaktionen nimmt auch die Intensität der zweiten Welle zu, sie kann so erheblich werden, daß schon die zweite Welle als Hauptwelle imponiert.

Die Follikelschwellung bildet eine außerordentlich häufige Begleiterscheinung stärkerer Erytheme, doch kann sie auch bei sehr intensiven Reaktionen fehlen. Ihr Auftreten fällt in der Regel in den Verlauf der 2. oder in den Beginn der 3. Reaktionswelle. Eine selbständige Bedeutung kommt ihr nur in einer beschränkten Zahl von Fällen zu. In der Regel ist sie nur eine klinische Vorstufe zum diffusen Erythem, das sich kontinuierlich aus ihr entwickelt.

Die Strahlenqualität, ob weich oder hart, hat auf das Reaktionsbild keinen merkbaren Einfluß.

Der Dosenbereich, innerhalb dessen Erytheme auftreten, ist ein außerordentlich großer. Das Verhältnis der Dosenwerte beträgt für eine gegebene Strahlung mindestens 1 : 6, ein deutlicher Beweis dafür, wie außerordentlich wenig präzise der Begriff Röntgenerythem ist.

Nicht nur die Reaktionsform, sondern auch die Reaktionsgröße ist relativ großen individuellen Schwankungen unterworfen. Die Schwankung der Dosis für einen bestimmten Reaktionsausschlag beträgt im Bereich der schwächeren Reaktionszuschläge ± 40—50%, im Bereich der intensiveren Reaktionszuschläge ± 15—20% eines Mittelwertes.

Ein deutlicher Einfluß von Haut- und Haarfarbe auf die Reaktionsgröße läßt sich nicht feststellen.

Eine als Idiosynkrasie zu deutende Überempfindlichkeit wurde nicht angetroffen.

Die zunächst mitgeteilten Resultate betrafen ausschließlich Patienten im Alter von 20—30 Jahren. Ich habe inzwischen noch weitere Altersstufen in der gleichen Weise zu den Versuchen herangezogen und zwar Frauen im Alter von 40—50 und von 60—70 Jahren. Die dabei gewonnenen Resultate sprechen dafür, daß zwischen der Reaktionsform jugendlicher und alter Individuen keine nennenswerten Unterschiede bestehen, weder hinsichtlich der Kurvenform noch hinsichtlich der Reaktionsgröße. Eine Unterempfindlichkeit der senilen Haut besteht demnach nicht. Eine Besonderheit scheint nur darin zu bestehen, daß die Latenzzeiten bei alten Leuten größere sind, die ganze Reaktion träger sich abwickelt. Das Reaktionsmaximum lag wiederholt zwischen dem 50. und 60. Tag.

Weitere Versuche galten der Frage, der Lokalisation. Auch hierzu wurde eine größere Serie von Versuchen angestellt. Als Bestrahlungsort wählte ich Oberschenkel, Oberarm, Brust und Rücken. Die Dosen betrugen 16 und 29 einer mittelweichen Strahlung (2 mA, Funkenstrecke 25 cm, 1 mm Aluminiumfilter), Feldgröße wie bisher 4×4 cm.

Die Versuche ergaben, daß der Kurvenverlauf an allen Orten denselben wellenförmigen Charakter aufweist. Bezüglich des zeitlichen Verlaufes zeigten einzelne Fälle an allen vier Stellen einen fast synchronen Charakter, bei andern dagegen ergaben sich zum Teil erhebliche Divergenzen, so daß ein individuell einheitlicher, von der Lokalisation unabhängiger Rythmus des Reaktionsverlaufes nicht ohne weiteres angenommen werden darf.

Bezüglich der Reaktionsgröße fielen die Ausschläge in der Regel an Brust und Rücken stärker aus als an Oberschenkel und Oberarm, allein bei den angewandten Dosen waren die Unterschiede nicht konstant ausgesprochen. Es scheint, daß die individuellen Schwankungen gerade beim Vergleich mehrerer Lokalisationsstellen ziemlich große sind und von der lokalen Beschaffenheit der Haut vielleicht

Digitized by Google

auch von zufälligen Faktoren abhängig sind. Vergleichende histologische Untersuchungen lassen übrigens die Unterschiede zwischen den einzelnen Lokalisationsstellen noch geringer erscheinen und beweisen, daß das klinische Symptom „Erythem" nicht ohne weiteres einen verbindlichen Schluß in bezug auf die Intensität der Wirkung zuläßt.

Die bisherigen Resultate gelten für die Feldgröße 4×4 cm. Auch der Faktor Feldgröße bedarf aber noch einer näheren Prüfung. Meine diesbezüglichen Untersuchungen befinden sich noch in den Anfängen. Ich verfüge dagegen über eine Reihe von genau mit der Röntgenskala aufgenommenen Reaktionskurven therapeutischer Bestrahlungen. Diese Beobachtungen sprechen dafür, daß bei großen Feldern und nach großen Dosen der Reaktionsverlauf oft ein abgekürzter ist und nur zur Entwicklung von zwei Wellen führt. Die zweite Welle entspricht ihrer Inkubationszeit nach vollkommen der zweiten Welle dreiwelliger Kurven, wie das beim Vergleich der Kurvenbilder sehr deutlich zum Ausdruck kommt. Sie ist bloß viel intensiver. Die dritte Welle kommt gar nicht mehr zur Entwicklung. Nur diese Auffassung vermittelt und das Verständnis für die merkwürdige Tatsache, daß in einem Falle das Reaktionsmaximum schon nach 14 Tagen, in einem andern erst nach mehreren Wochen eintritt, ohne daß in der Reaktionsgröße ein Unterschied zu bestehen braucht. Wir begreifen auch die paradoxe Erscheinung, daß eine kräftige Reaktion früher abgeheilt sein kann als eine schwächere. Daß bei großen Feldern die Modifikation des Reaktionsverlaufes nicht nur eine Dosierungsfrage darstellt (rückwärtige Streustrahlung), ist wohl wahrscheinlich. Hier müssen Faktoren im Spiele stehen, welche mit der Nutrition des bestrahlten Gebietes im Zusammenhang stehen und mit zunehmender Flächenausdehnung des Reaktionsfeldes eine wachsende Bedeutung gewinnen.

Die genauere klinische Analyse des Reaktionsverlaufes spricht dafür, daß das Röntgenerythem ein wellenförmiges Reaktionsphänomen darstellt. Es fragt sich nun, wie diese merkwürdige Erscheinung zu deuten ist.

Unerläßlich hierfür ist die genaue Kenntnis der histopathologischen Vorgänge, welche den klinischen Erscheinungen zugrunde liegen. In der Literatur findet sich eine ganze Reihe von histologischen Arbeiten, welche sich aber zum größten Teil auf Einzelfälle und dann meist schwere Röntgenveränderungen (chronische Röntgendermatitis, Röntgenulkus) beziehen. Systematische Studien sind nur ganz vereinzelt geblieben, so die bekannten und vielzitierten Arbeiten von Scholz und von Rost. In beiden wird der Schwerpunkt der Wirkung auf zellige Veränderungen, insbesondere an den Kernen gelegt. Diese bestehen in Schwellung der Kerne, Aufquellung, Vaquolenbildung, Pyknose, Umwandlung in hyaline Massen, und betreffen nach Rost sowohl die Epithelzellen als auch Fibroblasten und Endothelien. Kernteilungsvorgänge werden von den Autoren im degenerativen Stadium der Reaktion in der Regel vermißt. Entzündungserscheinungen treten dann auf, wenn die Degeneration der zelligen Elemente einen gewissen Grad erreicht hat (Scholz). Die Frühreaktion ist histologisch noch fast unerforscht. Sie wird auch heute noch von manchen Autoren als ein rein vasomotorisches Reaktionsphänomen betrachtet. Wir sehen überhaupt vielfach so bei David und Gabriel die Neigung, die gesamte Röntgenreaktion auf Alterationen an den Gefäßen, insbesondere ihren Nerven zurückzuführen.

Ich habe auch in dieser Richtung ausgedehnte Untersuchungen angestellt, weche einen wesentlichen Ausbau und vielleicht auch Umbau unserer Vorstellungen von den Vorgängen beim Röntgenerythem bedeuten. Es liegen mir schon eine große Anzahl von Exzisionen aus allen Stadien der Reaktion vor. Es handelt sich dabei zum größten Teil um schwächere Erytheme, die jedenfalls unter dem Wert der HED. liegen. Das Bild ist noch nicht vollständig, allein es enthält schon einige markante Züge. (Eine ausführliche Darstellung wird im Arch. f. Derm. u. Syph. erscheinen.)

1. Welle (Frühreaktion der Autoren): Die histologischen Veränderungen sind meist nicht sehr bedeutend: In der Epidermis Zeichen von Kernschwellung, Auftreten von Siegelringformen, zuweilen Mitosen. In der Kutis Gefäßerweiterung, perivaskuläre Infiltrate von Rundzellen und einzelnen Polynukleären, besonders in der subpapillären Schicht und dort zuweilen recht beträchtlich. Mit großer Regelmäßigkeit findet man oft reichliche Leukozyteneinlagerungen im Interstitium der Schweißdrüsen, zuweilen auch um die Haarbälge herum, und das schon am ersten Tage ohne deutliche Veränderungen des Parenchyms. Die Schweißdrüsenveränderung hat fast pathognomischen Charakter, ich fand sie in allen Fällen (6). Schwere Kernveränderungen, wie sie Rost in einem Fall vom 5. Tag beschreibt, habe ich nicht angetroffen, vermutlich eine Frage der geringeren Dosis.

Die mit Regelmäßigkeit schon am ersten Tage angetroffenen Veränderungen sprechen dafür, daß eine echte Entzündung vorliegt. Schon die Leukozyteneinlagerungen in die Schweißdrüsen lassen keine andere Deutung zu. Die Infiltration mit Rundzellen ist in den ersten Tagen der Reaktion zuweilen stärker als auf der Höhe der zweiten oder dritten Welle. Die Annahme einer ausschließlichen Gefäßlähmung läßt sich angesichts dieser Befunde kaum mehr aufrecht erhalten.

2. Welle: Im Gegensatz zur ersten Welle treten zelluläre Veränderungen in den Vordergrund, und zwar in einer Form, welche den bisherigen Beobachtern fast vollständig — in ihrer Be-

Digitized by Google

deutung jedenfalls vollständig — entgangen zu sein scheint, das ist die amitotische Kernvermehrung. Eine kurze Erwähnung findet sich bei Scholz. Diese Veränderung tritt zuerst in der Epidermis auf und kann das Bild vollkommen beherrschen. Man stößt zuweilen auf Stellen, wo fast jede Zelle zwei, drei und mehr Kerne besitzt. Häufig findet man eine gewisse Unregelmäßigkeit in der Form und Größe der Kerne, eine Vermehrung und Vergrößerung ihrer Nukleolen, eine Verminderung des Chromatins, im übrigen aber können die Zellen völlig normales Aussehen haben. Echte Mitosen sind nur selten anzutreffen. In der Kutis findet man in diesem Stadium leichte Entzündungserscheinungen: geringes Ödem im Papillarkörper und spärliche zerstreute Rundzellenfiltrate. Die Fibroblasten und Endothelzellen sind teilweise gebläht. In vereinzelten Fällen, besonders bei stärkeren Reaktionen, findet man auch an ihnen die Erscheinung der amitotischen freien Kernteilung, die aber in der Regel erst später in Erscheinung tritt. Auch in den Schweißdrüsen treten neben Störungen in der Zellagerung stellenweise mehrkernige Zellen auf.

3. Welle: Die dritte Welle kann histologisch vollkommen der zweiten gleichen, und als Charakteristikum die freie amitotische Kernteilung aufweisen. In der Regel enthält aber, besonders bei etwas stärkeren Reaktionen, dieser Reaktionsabschnitt einen kritischen Wendepunkt. Unter den Zeichen einer degenerativen Zellentartung, wie sie Scholz, Rost und andere beschrieben haben, findet ein unregelmäßig fleckförmiger Untergang ganzer Epidermisabschnitte statt, der sich stets kombiniert mit einer intensiven Regenerationstätigkeit. Man findet auf diese Weise neben hydropischen, vaquolisierten und hyalinisierten Partien fleckförmige Regenerationsinseln mit reichlichen Mitosen und normalen Zellen. Die Amitose ist jetzt wie mit einem Schlage verschwunden. Fast stets finden sich auch in den untergehenden Teilen neben Amitosen echte, häufig atypische degenerative Mitosen, ein Beweis dafür, daß mit dem Zelluntergang ein letzter Teilungsversuch sich kombiniert bzw. ihm vorausgeht.

Die Veränderungen in der Kutis sind nicht minder interessant. Man findet besonders bei etwas kräftigeren Reaktionen auch an ihren Elementen die Erscheinung der degenerativen Amitose: Mehrkernige und meist geschwollene, seltener hydropisch entartete Fibroblasten, Endothelzellen, seltener auch Muskelzellen und Fettzellen. Die übrigen Veränderungen: lockere Rundzellinfiltrate, Ödem, besonders in der Gegend der epithelialen Einschmelzungsherde, treten dagegen oft stark in den Hintergrund. Die Mehrkernigkeit bei den Elementen der Kutis wird auch dann noch angetroffen, wenn in der Epidermis schon vollständige Restitution eingetreten ist.

Überblickt man den Ablauf der histologischen Vorgänge, dann erscheint schon bei rel. schwachen Reaktionen im Vordergrund des Geschehens eine besondere Form der Zellentartung, deren am meisten charakteristisches Merkmal die freie amitotische Kernteilung ist. Die schweren Zeichen der Nekrobiose von welchen die Autoren berichten, sind besondere Steigerungen bzw. Endstadien dieses Degenerationsprozesses. Die Mehrkernigkeit betrifft alle zelligen Elemente, zuerst und am ausgesprochensten die Zellen der Epidermis und ihrer epithelialen Anhangsgebilde, dann die Zellen der Kutis: Fibroblasten, Endothelien, Muskelzellen der Arterien und Venen und sogar Fettzellen. Sie ist nur eine vorübergehende Erscheinung, denn nach völligem Ablauf der Reaktion sind mehrkernige Zellen nicht mehr anzutreffen.

Die amitotische Kernvermehrung ist für die Röntgenreaktion fast pathognomonisch. Man kann aus ihrem Auftreten mit großer Wahrscheinlichkeit auf eine frische Röntgenwirkung schließen. Mehrkernige Zellen sind in der Epidermis eine ungewöhnliche Erscheinung. Man findet sie in stärkerer Ausbildung nur noch in den Blasen des Herpes zoster und der Varizellen (Unnas ballonierende Degeneration) und bei bestimmten Formen präkanzeröser Affektionen: der Pagetschen und der Bowenschen Krankheit. Mit letzterer hat das Röntgenbild histologisch eine sehr große Ähnlichkeit. Anfangsstadien der Bowenschen Krankheit können, wie ein demonstriertes Präparat zeigt, stellenweise fast völlig identisch mit dem Bilde einer Röntgenreaktion sein. Dies beweist, daß durch die Röntgenbestrahlung, wenn auch nur vorübergehend, Wesensveränderungen bedingt werden, welche zu den charakteristischen Eigentümlichkeiten einer besonderen karzinomatösen Entartung gehören.

In allerletzter Zeit ist es Bloch gelungen, beim Kaninchen experimentell Röntgenkrebs zu erzeugen (Straßburger Krebskongreß, Juli 1923). Die histologischen Befunde haben ergeben, daß sowohl der Primärtumor wie auch seine Metastasen (Lunge) sich durch Mehrkernigkeit und Polymorphie ihrer zelligen Elemente auszeichnen (mündliche Mitteilung von Prof. Bloch): Anfang und Ende reichen sich die Hände.

Nur kurz erwähnen möchte ich hier, daß ich 14 Tage nach Behandlung mit Thorium X bei einem Fall von pustulöser Dermatitis massenhaft mehrkernige Zellen angetroffen habe ohne andere Zeichen der Zellentartung, also einen der zweiten Röntgenwelle völlig entsprechenden Befund. In einem Fall von Quarzlichtbestrahlung, 18 Tage nach der Bestrahlung, traten unter dem klinischen Bild einer zweiten Rötungswelle in der Epidermis zwei- und dreikernige Zellen auf. Es ist das ein Beweis dafür,

Digitized by Google

daß die Lichtreaktion mit der Röntgenreaktion gemeinsame Berührungspunkte hat, die unbedingt weiter untersucht werden müssen.

Ganz ungerechtfertigt erscheint mir jetzt angesichts der mitgeteilten histologischen Befunde die noch von einzelnen Autoren vertretene Annahme, daß eine primäre Beeinflussung der Gefäßnerven den allem andern übergeordneten Vorgang bei der Röntgenwirkung darstellen soll. Wenn die epitheliale Zellveränderung die bloße Antwort auf eine Gefäßschädigung darstellt, dann wäre es völlig unverständlich, daß dabei hochspezifische Veränderungen auftreten, welche in der ganzen Hautpathologie fast völlig isoliert dastehen. Hier kann es sich nur um primäre autochthone zelluläre Vorgänge handeln, welche die direkte Folge der Röntgenwirkung selbst sind. Wie weit der Faktor Rötung durch diese Zellveränderung bedingt wird, oder ob er völlig unabhängig davon als eine direkte Folge der Einwirkung der Strahlen auf die Gefäße zu werten ist, das läßt sich meiner Ansicht nach zur Stunde noch gar nicht entscheiden.

Eine von Hypothesen freie Deutung für den wellenförmigen Ablauf der Röntgenreaktion läßt sich aus dem vorhandenen Tatsachenmaterial noch nicht gewinnen. Es stellen sich zunächst zwei Hauptfragen:

1. Geben die histologischen Befunde eine Unterlage für die Erklärung der einzelnen Rötungsschübe?

2. Ist jede einzelne Rötungswelle ein selbständiger, von den andern Wellen unabhängiger und wesensverschiedener Teilvorgang im Gesamtgeschehen der Reaktion, oder handelt es sich um die Äußerung eines einheitlichen, aber nicht kontinuierlichen, sondern stoß- oder wellenförmig (rhythmisch) verlaufenden Phänomens?

Schon die Beantwortung der ersten Frage stößt trotz des vorhandenen histologischen Materials auf Schwierigkeiten. Wir können zunächst nur feststellen, daß auf der Höhe jeder einzelnen Welle echte entzündliche Veränderungen angetroffen werden, bei welchen zellige Alterationen, in erster Linie Kernteilungsvorgänge eine Rolle zu spielen scheinen. Wie weit Rötung und Zellveränderung einander parallel gehen, ließ sich noch nicht abschließend entscheiden. Jedenfalls ist der Grad der Rötung für die Intensität der zelligen Veränderungen nicht unbedingt ausschlaggebend. In einem Falle fanden sich in der Epidermis ausgedehnte Veränderungen bei völliger Abwesenheit einer klinisch feststellbaren Rötung, ein Beweis dafür, daß dem Symptom Rötung durchaus keine absolute Bedeutung für die Beurteilung einer Röntgenwirkung zukommt. Einer sorgfältigeren Prüfung bedarf auch das rötungsfreie Intervall, besonders zwischen 2. und 3. Welle. Nur ganz systematische am selben Individuum durchgeführte histologische Untersuchungen könnten mit Sicherheit die Frage beantworten, ob auch in den Kernteilungsvorgängen dieselben, den Rötungswellen korrespondierenden Schwankungen sich manifestieren.

Bei der Behandlung der zweiten Frage sieht man sich noch ganz auf das Gebiet dere Hypothesen verwiesen. Ich will Ihnen heute nur Tatsachen bringen und unterlasse es darum, darauf einzutreten (vgl. Kl. W. 1923, Nr. 42).

M. H.! Wenn wir zum Schluß zurückblicken auf das, was wir Röntgenerythem nennen, dann erscheint vor unseren Blicken ein Reaktionsphänomen, das durch seinen komplizierten Charakter, durch die Eigenartigkeit seiner histopathologischen Vorgänge und durch die Variabilität seines gesamten Verlaufes zu allem andern berufen erscheint, denn als biologische Konstante die Grundlage exakter physikalischer Methoden zu bilden.

Aussprache zu Vortrag 30.

Fürst (Zürich): Ich möchte nur einiges zu dem Vortrag von Herrn Miescher über das Hauterythem bemerken. Vorausschicken muß ich, daß wir uns gerade deswegen mit der Frage des Hauterythems näher beschäftigt haben, da wir mit Versuchen von Bestrahlungen im Opitzschen Sinne gar keine Erfolge sahen und da wir auch keine nennenswerten Wirkungen auf das Karzinom durch Serienbestrahlungen nach der Art, wie sie Holzknecht angibt, sahen. Nur an Hand von Intensivbestrahlungen konnten wir eine Beeinflussung des Karzinoms erkennen, abgesehen von besonders röntgensensiblen Tumoren, die schon auf kleinste Strahlenmengen ansprechen. Folgende Punkte ergeben sich kurz zusammengefaßt aus unseren biologischen Versuchen am Menschen.

1. Das Quadratgesetz, selbst mit der Zusatzdosis des bekannten Schwarzschild-Gesetzes, stimmt nicht bei der Übertragung auf größere Fernfelder.

2. Dickfilter und Fernfelder kombiniert ergeben teilweise überhaupt kein Erythem bei Dosen, die später deutliche Induration zeigen. Eine derartige Überspringung des Erythems und nur ein Auftreten von Induration sahen wir beginnend bei einer Kombination eines Dickfilters von mehr wie 1.1 mm Kupfer und 60 cm Fokus-Hautabstand.

Digitized by Google

3. Bei einem Bauchfeld mit der Feldgröße von ca. 20×20 cm zeigt die Leistengegend, gleichgültig ob sie dem Zentralstrahl oder den Grenzen des Bestrahlungsfeldes mehr genähert ist, immer die stärkste Bräunung. Es ist das deswegen wichtig, weil wir doch verschiedene Strahlenarten in der Mitte und an den Feldgrenzen annehmen können und trotzdem biologisch immer dieses gleiche Bild sehen. Die einfache Erklärung, daß die größere Feuchtigkeit die maßgebende Rolle spielt, ist, gestützt auf die Mieschers chen Untersuchungen, nicht von vornherein anzunehmen, da bei Verwendung seiner kleinen Felder im Hauterythem an verschiedenen Hautpartien diese Differenz sich nicht zeigt, während sie bei Verwendung von großen Feldern zum Ausdruck kommt. Es gibt also eine verschiedene Empfindlichkeit der Haut der verschiedenen Körperstellen in Beziehung zu großen Strahlenfeldern. Im Hauterythem erkenne ich deshalb kein sicheres Kriterium für die Dosierung bei Bestrahlungen mit größeren Feldern.

David (Frankfurt a. M.): Nur kurz will ich auf die Frage der periodischen Schwankungen des Röntgenerythems im Mieschers chen Sinne eingehen. Ich stütze mich dabei auf das ausgedehnte Material, das ich in den letzten fünf Jahren gemeinsam mit meinem Assistenten beim Studium der Kapillarmikroskopie des Röntgenerythems beobachten konnte. Ich habe jetzt erneut eingehend meine Protokolle und die vielen Zeichnungen, die wir im Laufe der Jahre gesammelt haben, durchgesehen. Das Material ist im wesentlichen gewonnen an klinischen Kranken, die wochenlang täglich, vielfach auch oftmals am Tage beobachtet worden sind. Solche spontanen periodischen Schwankungen, wie sie Miescher beschreibt, habe ich kapillarmikroskopisch nicht gesehen. Zwar fanden auch wir oft gewisse Schwankungen in der Intensität des Erythems, d. h. die Reaktion war vielfach an einem Tage stärker wie an einem späteren, doch ließen sich hierfür stets bestimmte Gründe ausfindig machen. Hierhin zu rechnen sind zunächst interkurrente Allgemeinwirkungen, die durch zufällige Erkrankungen ausgelöst wurden, oder auch die Einwirkungen irgendwelcher Allgemeintherapie. So kann z. B. ein plötzlich auftretendes Fieber eine röntgenbestrahlte Haut zu starker Rötung bringen, die beim Nachlassen des Fiebers wieder abblaßt. Das gleiche beobachtet man bei Arzneiexanthemen. Ein zweites Moment, das die Röntgenerytheme in ihrer Stärke beeinflussen und Schwankungen in ihrer Intensität hervorrufen kann, sind lokale Traumen, wie sie z. B. durch Kleiderdruck, Aneinanderliegen von Hautflächen, Kratzen, Schwitzen, hervorgerufen werden, besonders während der Sommerhitze konnte ich derartige Einwirkungen oft beobachten. Eine dritte Ursache für Veränderungen von Röntgenerythemen liegt in der Sekundärstrahlung, namentlich sind es Sekundärstrahlen des Filtermaterials, die sich dem Erythem der Primärstrahlung zeitweise supponieren und dadurch Schwankungen in der Intensität des Röntgenerythems ergaben. Sie war aber immer durch sekundäre Momente hervorgerufen, aber es waren keine periodischen Schwankungen, die einem bestimmten Naturgesetz unterstanden, wie man aus den Untersuchungen Mieschers folgern müßte. Es liegt mir natürlich fern, Mieschers Beobachtungen zu bezweifeln, ich kann nur sagen, daß solche Perioden am Kapillarbild nicht zu sehen sind.

Gabriel (Frankfurt): Die von Miescher vorgetragenen Beobachtungen sind bei unseren langjährigen Untersuchungen, mit den feineren Mitteln der Kapillarmikroskopie nicht beobachtet worden. Die verschiedenen Latenzzeiten beruhen meiner Meinung nach, auf der verschiedenen Empfindlichkeit der Patienten. Ich verfüge über eine Beobachtung von 2 Jahren, die dauernd eine Rötung ohne Intervalle zeigt. Leider vermisse ich bei den vorgewiesenen Präparaten 1. jegliche Angaben über die Veränderung der Gefäße, auf die ja schließlich die Rötung der Haut zurückzuführen ist, und 2. die Untersuchung der Haut im Intervall. Es fragt sich, ob die Beobachtungen nicht zurückzuführen sind auf medikamentöse Beeinflussung der Kapillaren, da ja der Vortragende seine Untersuchungen an kranken Personen, vor allem Geschlechtskranken, gemacht hat.

Wir haben gestern von Fraenkel gehört, daß verstärkte Röntgenreaktionen beobachtet sind bei Personen, die vorher mit Salvarsan, oder mit Jod-Kali behandelt waren.

Schugt (Göttingen): Beobachtung von Unterempfindlichkeit der Bauchhaut an der Frau bis zu 80%. Mit Rücksicht auf die großen Empfindlichkeitsschwankungen der menschlichen Haut und die relativ kleine Anzahl der in einem kurzen Zeitraum zur Bestrahlung kommenden Patienten ist die biologische Kontrolle einer physikalisch geeichten Röhre (z. B. für die HED.) am Menschen mit der Gefahr der Über- oder Unterdosierung verbunden und sind biologische Testobjekte erforderlich, für die das Gesetz großer Zahlen gilt (z. B. Askariseier nach Holthusen).

A. Turnbull (London) [Zu Protokoll]: Anknüpfend an Dr. Mieschers Erythemkurven möchte ich die Aufmerksamkeit auf die Tatsache lenken, daß die Tagestemperatur-Kurve (gerechnet von Minimum-Temperatur zu Maximum-Temperatur) in periodischen Wellen verläuft mit 5-Tage-Rhythmus, der offenbar vom Zustande der Sonne herstammt. Die Vergleichsziffer der vier britischen Observatorien

Digitized by Google

zeigen eine Übereinstimmung von 26%. Merkwürdig ist die Regelmäßigkeit der Minimal-Punkte während der Tagesstunden. Es ist doch möglich, daß biologische Erythemkurven eine Beziehung zu diesen Wetterwellen haben.

Schall (Tübingen): Methodische Untersuchungen über die Wirkung der Röntgenstrahlen auf die kindliche Haut fehlen bisher meines Wissens. Man begnügt sich mit dem in den meisten Lehrbüchern wiederkehrenden Satz, daß die Strahlenempfindlichkeit der kindlichen Haut um so größer sich erweise, je jünger das Kind sei. Es wurde versucht, diese Frage methodisch zu klären.

Die anfänglich geübte Schätzung der Rötung und des Pigments ergab wenig befriedigende Resultate. Eine exakte Meßmethode zu schaffen erschien daher eine unerläßliche Vorbedingung. Zu diesem Zweck wurde ein kleiner Apparat konstruiert, der es gestattet, durch Überdecken der normalen Haut an den Grenzflächen des Erythems mit gefärbten durchsichtigen Deckgläschen, sowohl Erythem wie Pigment in feinsten Abstufungen bei konstanter Lichtquelle zu messen. Auf Einzelheiten der Konstruktion kann hier nicht eingegangen werden.

Die Versuchsanordnung war kurz die, daß Kindern verschiedener Altersstufen 6 kleine Felder von 1×1 cm auf der Bauchhaut mit steigenden Dosen bestrahlt wurden. Die Felder wurden so klein gewählt, um den durchstrahlten Raum nach Möglichkeit einzuschränken. Dem dadurch entstehenden Strahlenverlust infolge der verminderten Zusatzstreustrahlung wurde Rechnung getragen. Dosiert wurde nach Bruchteilen der Jüngling schen Bohnenvolldosis.

Die demonstrierten Kurven zeigen den von Miescher erwähnten rhythmischen Verlauf des Erythems mit durchschnittlich 3 größeren Wellen, wenn auch infolge der größeren Empfindlichkeit der Meßmethode gegenüber der Schätzung der Ablauf der Kurve i. a. ein unregelmäßigerer ist. Der Einfluß der Dose macht sich meist nur in quantitativer Hinsicht geltend, die Zeiten, bis die einzelnen Wellen in Erscheinung treten, werden nicht wesentlich verändert. Schon ganz geringe Dosen von etwa 10% der HED. des Erwachsenen geben in allen Fällen ein wenn auch blasses, doch immerhin meßbares Erythem mit nachfolgender Pigmentierung. Die Unterschiede in der Intensität der Rötung sind u. U. auch bei erheblichen Schwankungen der Dosis, z. B. von $^1/_3$ der HED. sehr gering. Für den zeitlichen Ablauf des Erythems ergeben sich etwas andere Zahlen, als sie Miescher findet. Die erste Welle setzt durchweg sehr bald nach der Bestrahlung ein, mit einer durchschnittlichen Latenz von $2^3/_4$ Stunden. Sie dauert durchschnittlich 2 Tage und hat ihr Maximum nach 7½ Stunden. Die zweite Welle beginnt durchschnittlich am 5. Tag, dauert bis zum 12. und hat ihr Maximum am 8. Tag. Die dritte Welle setzt am 17. Tag ein, dauert durchschnittlich bis zum 38. Tag mit einem Maximum am 21. Tag. Die längst beobachtete Dauer des Erythems ist 50 Tage, die größte Intensität lag nie später als am 30. Tag. Es kann dies nach den Ausführungen Mieschers von der gewählten Feldgröße abhängen.

Der Einfluß des Alters machte sich in den von mir untersuchten Fällen in keiner die Strahlenempfindlichkeit der Haut beeinflussenden Weise geltend, im Gegenteil, die Haut der untersuchten Säuglinge zeigte sich sogar weniger strahlenempfindlich als die älterer Kinder. Eine Erklärung dieser Erscheinung, sowie der starken individuellen Schwankungen, die sich fanden, kann nicht ohne weiteres gegeben werden. Die Konstitution ist nicht ausschlaggebend, auch Kinder mit ausgesprochenen Erscheinungen exsudativer Diathese zeigen beispielsweise keine größere Reizbarkeit der Haut. Eine Parallele zum Erythemablauf nach Ultraviolettlichtbestrahlung scheint ebensowenig zu bestehen, wie eine solche zwischen Röntgenbestrahlung und mechanischer und chemischer Reizbarkeit der Haut (geprüft mit der Pirquetbohrung nach Hecht und der Blasenzeitbestimmung mit Kantharidenpflaster nach Gänßlen). Zur Haarfarbe besteht kein Zusammenhang, wohl aber zum Pigmentgehalt der Haut in dem Sinne, daß bei gleicher Intensität des Erythems die pigmentreiche Haut stärker pigmentiert als die blasse Haut.

Zusammenfassend kann festgestellt werden, daß erstens der Ablauf des Röntgenerythems an der Bauchhaut von Kindern bei täglicher exakter Messung ein rythmisches An- und Abschwellen der Intensität der Rötung zeigt, wie dies von Miescher bei Erwachsenen festgestellt wurde, daß zweitens das Alter über individuelle Schwankungen hinaus keinen besonderen Einfluß auf die Röntgenstrahlenempfindlichkeit der Haut zu haben scheint, daß drittens die kindliche Haut sich nicht als biologisches Objekt zur Strahlendosierung eignet, da Schwankungen der Dosis um ein Drittel der HED. unter Umständen keinen meßbaren Ausschlag in der Intensität der Reaktion geben.

Miescher (Schlußwort): Daß David und Gabriel mit der Methode der Kapillarmikroskopie bei ihren Untersuchungen eine dritte Welle nicht gefunden haben, erklärt sich wahrscheinlich aus ihrer Versuchsanordnung (Dosis, Feldgröße), bei welcher nur verkürzte Reaktionen mit zwei Wellen auftraten. Dafür würde auch sprechen, daß nach ihren Protokollen die Gefäßreaktion schon nach

Digitized by Google

3—4 Wochen abzuflauen pflegte, während bei der von mir gewählten Versuchsanordnung die dritte Welle und damit auch das Reaktionsmaximum erst in der 5., 6. und 7. Woche auftrat.

Was die Befunde aus der Tübinger Kinderklinik anbelangt, wo eine Feldgröße von 1 ccm gewählt wurde, so wird eine weitere Untersuchung darüber aufzuklären haben, wie weit der Faktor Feldgröße für den viel rascheren Ablauf des Reaktionsphänomens verantwortlich gemacht werden muß.

---

31. Keller (Freiburg i. Br.) — auf Einladung: **Über die Dosierung ultravioletter Lichtstrahlen.**

Die Dosimetrie der medizinischen Ultraviolett-Lichtquellen steht heute verhältnismäßig noch in ihren Anfängen und hat trotz vielfacher Ansätze noch nicht die ausgedehnte Förderung erfahren wie z. B. die Röntgenstrahlendosimetrie. Das liegt einmal wohl in der anscheinenden Gefahrlosigkeit der Ultraviolett-Lichttherapie begründet, die ja auch im Vergleich zur Röntgentherapie unbestreitbar ist, und die die verhältnismäßige Gleichgültigkeit erklärt, ein bei richtiger Indikation immerhin so wertvolles Heilmittel wie die Ultraviolett-Lichtbestrahlung auch dosimetrisch sicher in die Hand zu bekommen. Das ist m. E. ein Mangel, denn welches differente Medikament ist in seiner Wirkung nicht von der Dosis abhängig? Und ich glaube im folgenden zeigen zu können, daß das Ultraviolett in seiner wichtigsten Eigenschaft, der Erythembildung, von einer ziemlich eng umschriebenen Dosiswahl abhängig ist.

Ein zweiter Grund aber für die Gleichgültigkeit gegenüber der Ultraviolett-Dosimetrie ist darin zu suchen, daß in weiten Kreisen die mehr gefühlsmäßig begründete Ansicht besteht, gegenüber Ultraviolett gäbe es derartig starke individuelle Empfindlichkeitsschwankungen, daß eine exakte Dosimetrie an diesen biologischen Verhältnissen bereits scheitern müsse. Damit verhält es sich ähnlich, wie mit der Ansicht über die Röntgenstrahlenidiosynkrasie, die 1901 vor den Arbeiten von Holzknecht und Kienböck von den namhaftesten Autoren wie z. B. Neißer und Jadassohn noch zum Ausdruck gebracht wurde (in Ebstein-Schwalbe, Hdbch. d. prakt. Medizin, Bd. III), deren Existenz aber mit fortschreitender Dosimetrie derart bezweifelt wird, daß man heute eher an Störungen in der Apparatur glaubt, als einen Fall von Röntgenidiosynkrasie anzuerkennen, vielleicht nicht mit vollem Recht.

Da ist es nun auch für den Röntgenologen interessant, wie sich bei der Ultraviolett-Dosimetrie ganz ähnliche Verhältnisse klargelegt haben und wie eine exakte Dosimetrie die Schwankungen der individuellen Empfindlichkeit sehr eingeschränkt hat. Außerdem aber ergeben auch sonst noch die Beziehungen zwischen Erythembildung und Ultraviolett-Dosis auch für die Beurteilung der Röntgenreaktionen an der Haut manche Hinweise, da eben die Haut trotz der verschiedenen Wesensart der Ultraviolett- und Röntgenstrahlen beide Male das reagierende Organ ist, mit besonderen eigentümlichen biologischen Gesetzen, denen es folgt.

Die Dosimetrie der medizinischen Ultraviolett-Lichtquellen hat nun ihre besonderen Probleme, die zu erkennen und zu lösen sind.

Zunächst sind die Fragen zu stellen, was wollen wir an einer Ultraviolett-Lichtquelle messen, welche Kräfte in dem von ihr ausgesandten Licht interessieren uns, den Arzt; welchen Wellenlängen schreiben wir die gewünschten biologischen Wirkungen zu und welche sind das. Denn während eine Röntgenröhre zwar Röntgenstrahlen verschiedener Wellenlänge aussendet, so sind sie doch alle von biologischer Wirkung, aber eine Ultraviolett-Lichtquelle, wie die Quecksilberdampfquarzlampe z. B., sendet neben unsichtbaren Strahlen, die unter Umständen in wenigen Minuten eine heftige Hautentzündung bedingen können, eine Menge sichtbarer Strahlen aus, die in derselben Zeit keine biologische Wirkung zeitigen. Andererseits gibt es aber auch Lichtquellen, die, wie spektroskopisch nachweisbar, ebenfalls Ultraviolett-Licht aussenden, aber auch in ausgedehnten Sitzungen praktisch kein Lichterythem (mit der charakteristischen Latenzzeit, mit der scharf umschriebenen Umgrenzung) bedingen, wohl aber, wie z. B. die Kohlenbogenlampe, ein während der Bestrahlung auftretendes Erythem, das die Bestrahlungsgrenzen zackig überschreitet, und das sich bald zurückbildet, ohne zunächst eine Pigmentierung zu hinterlassen. Welche von beiden biologischen Wirkungen ist nun eine Wirkung des Ultraviolett-Lichtes?

Erst in den letzten Jahren haben wir durch exakte Experimente Aufschluß über diese Fragen bekommen. Einmal ist durch die Untersuchungen von Haußer und Vahle, die mittels eines Quarzspektrographen das zerlegte Spektrum eines Quecksilberdampfquarzlichtbogens auf die Haut projizierten, erwiesen worden, daß es die Strahlen von etwa 313—250 $\mu\mu$ sind, die die „Lichtentzündung" hervorrufen, mit einer Hauptwirksamkeit der Wellenlängen um 300 $\mu\mu$. Diese Lichtentzündung ist dadurch gekennzeichnet, daß sie nach etwa 6 Std. auftritt, auf das Bestrahlungsfeld begrenzt bleibt, mit Abschälung der Oberhaut, Pigmentierung und erhöhter Lichttoleranz abheilt. Es handelt sich hier also

Digitized by Google

unverkennbar um etwas anderes als um jenes Erythem, das bereits während der Bestrahlung auftritt, das Bestrahlungsgebiet nicht innehält, bald nach der Bestrahlung sich ohne Pigmentierung wieder zurückbildet und eine Gewöhnung gegen Licht nicht hinterläßt.

Wir erkennen nämlich ohne weiteres in dieser Reaktion eine Wärmewirkung und begreifen, wenn wir an die Untersuchungen aus dem Finseninstitut von Sonne denken, nach denen gerade die sichtbaren Strahlen eine besonders tiefreichende und andauernde Wärmewirkung zeigen, daß auch Ultraviolett-Lichtquellen neben ihrem Ultraviolett-Licht sichtbares Licht enthalten können, und zwar in einer Menge, daß eine Wärmewirkung zustande kommen kann. Es gibt also unter den Ultraviolett-Lichtquellen „Erythemstrahler" und „Leuchtwärmestrahler", je nachdem das Wallenlängengebiet von Haußer und Vahle unter 313 $\mu\mu$ in ihnen genügend vorhanden ist oder nicht; ist das nämlich nicht der Fall, so können selbstverständlich die sichtbaren Strahlen, genügende Intensität und Dosis vorausgesetzt, ihre besonderen Wirkungen entfalten. Beide Wirkungen sind aber biologisch verschieden, und auch ihre therapeutische Verwendbarkeit ist völlig verschieden.

Es ist nur die Frage, ob die letzteren Lampen, die kein Erythem erzeugen, deren Wirksamkeit ihrem Gehalt an Wärmestrahlen zu verdanken ist, überhaupt noch mit dem Namen von Ultraviolett-Lichtquellen zu belegen sind. Denn ob ihr Gehalt an sog. langwelligem Ultraviolett, das oberhalb 313 $\mu\mu$ bis zum sichtbaren Spektrum reicht, sie noch in besonderer Weise vor den reinen Wärmestrahlern, d. h. also ultraviolettfreien Lichtquellen auszeichnet, müßte erst nachgewiesen werden. Wenn wir dagegen im folgenden von biologischem Ultraviolett-Licht sprechen, meinen wir damit stets die erythemerzeugenden Strahlen.

Man versteht nun leicht, weshalb die Erythemstrahlen z. B. im Gegensatz zu den Leuchtwärmestrahlen einer Dosierung bedürfen. Während diese ihre ohne Gefahr nicht überschreitbare Grenzwirkung, nämlich das Wärmeerythem, bereits während der Bestrahlung erreichen lassen und das subjektive Temperaturgefühl des Patienten eine Verbrennung vermeiden läßt, tritt die viel differentere Wirkung der Erythemstrahlen erst nach einer gewissen Latenzzeit auf, und unterliegt, weil der Gehalt der Lichtquelle an Ultraviolett-Licht durchaus nicht gleichmäßig ist, leicht einer Überdosierung oder noch öfter aus Vorsicht einer Unterdosierung. Da aber gerade die Notwenigkeit des Erythems zur Heilwirkung von Rost gefunden und stets betont wird, ist es für die Freiburger Hautklinik ein bereits traditionelles Bestreben gewesen, eine Meßmethode für das Ultraviolett-Licht zu finden, die es gestattet, bereits vor der Bestrahlung die Erythemdosis festzusetzen. Da die eigentlichen Erythemstrahler die Quecksilberdampfquarzlampen sind, so gelten die nachfolgenden Ausführungen hauptsächlich für die Lampen diesen Typs, also die sog. „künstliche Höhensonne" und die Kromayerlampe.

Irgendeine der vorhandenen chemischen oder physikalischen Lichtreaktionen als Meßmethode aufzunehmen, ist nun nicht ohne weiteres zulässig. Sondern wenn wir die im vorgehenden entwickelten biologischen Gesichtspunkte auch bei der Dosimetrie weiter verfolgen wollen, so müssen wir eine Reaktion als Meßmethode auswählen, die auch tatsächlich auf die Erythemstrahlen anzusprechen imstande ist, und auf diese Strahlen möglichst mit derselben Empfindlichkeit wie die menschliche Haut. Strahlen anderer Wellenlängen dürfen aber auf die Meßreaktion keinen Einfluß haben. Zur Feststellung, wie weit jeweils eine Lichtreaktion in ihrer Übereinstimmung mit der Hautreaktion geht, besitzen wir zwei verhältnismäßig einfache Methoden: die Parallelitätsprüfung und die Filterdifferenzmethode.

Tabelle I.

Parallelitätsprüfung.

	Lampe A	Lampe B
Wirkung auf die Haut	1	= 5—6
Jodmethoden		= 3,6 in 1 Finsenzeit
nach Meyer-Bering		= 4 in $^1/_3$—$^1/_2$ Finsenzeit
		= 5 in $^1/_4$—$^1/_5$ Finsenzeit
nach Keller		= 5
Aktinimeter		= 1,1—1,3
mit UV-Filter		= 1,2
Graukeilphotometer		= 1,3

Wiedergabe eines Versuchs, in dem die mittels der einzelnen Meßmethoden gefundenen Intensitätsdifferenzen zwischen zwei Höhensonnen mit der biologischen Intensitätsdifferenz dieser Lampen, gemessen an ihrer Hautwirkung, verglichen werden. Im weiteren siehe Text.

Zur Parallelitätsprüfung bestimmen wir zunächst den biologischen Intensitätsunterschied zweier verschieden starker Lichtquellen, zweckmäßig zweier Höhensonnen, indem wir, natür-

Digitized by Google

lich an derselben Person, mit beiden Strahlenquellen verschiedene Hautstellen in steigenden Dosen belichten und nun feststellen, welche Zeiten wir mit jeder Strahlenquelle unter sonst gleichen Bedingungen brauchen, um Erytheme gleicher Stärke und gleichen Ablaufs zu erzielen. Es ist klar, daß, wenn wir dazu mit einer alten Lampe 5—6mal so lange brauchen wie mit einer neuen, die neue 5—6mal reicher an erythemerzeugenden Strahlen sein muß als die alte. Prüfen wir jetzt unsere Lichtreaktion, so muß sie, falls sie geeignet sein soll, die Haut in ihrer Reaktion auf das Licht zu vertreten, selbstverständlich dasselbe Intensitätsverhältnis dieser beiden Lampen wiedergeben, in unserm Falle also 1 : 5—6. Tut sie das, so haben wir die Gewähr, daß diese Reaktion auch wirklich auf dieselben Wellenlängengebiete anspricht wie die Haut oder zumindest Vorgänge mißt, die Intensitätsschwankungen im biologischen Strahlenanteil parallel laufen. Im entgegengesetzten Fall aber müssen wir annehmen, daß sie ihr eigenes besonderes selektives Reaktionsgebiet hat, das nicht mit dem der Haut zusammenfällt und das, wie der Versuch lehrt, unabhängig von dem biologisch wirksamen Wellenlängengebiet besonderen Intensitätsschwankungen ausgesetzt sein kann. Denn wir müssen uns ja stets vor Augen halten, daß das Ultraviolett uns nicht rein in den Ultraviolett-Lichtquellen geboten wird, sondern vermischt in einem Komplex von Strahlen, sichtbaren und unsichtbaren, biologisch wirksamen und unwirksamen; an verschiedenen Lampen kann natürlich jedes Wellenlängengebiet einmal an Intensität besonders hervortreten. Deshalb ist es z. B. auch nicht möglich, diese Parallelitätsprüfung an einer Lichtquelle auszuführen, etwa lediglich durch Variation der Intensität durch Einstellungen in verschiedenen Entfernungen. Hier fällt nämlich die Parallelitätsprüfung jeder Lichtreaktion in Übereinstimmung mit der Hautreaktion aus, weil ja das Dispersionsgesetz, nach dem die Intensitäten mit dem Quadrat der Entfernung abnehmen, für alle Wellenlängengebiete eines komplexen Lichtes gleichmäßig gilt. Dadurch, daß also hier die ultravioletten wie die sichtbaren Strahlen in einer größeren Entfernung dieselbe Intensitätseinbuße erleiden, wird eine Parallelität unter allen Lichtreaktionen vorgetäuscht, die aber nun nicht besagt, daß die selektiven Empfindlichkeitsgebiete der einzelnen Reaktionen etwas miteinander zu tun haben.

Einen genaueren Einblick in die Lage und Ausdehnung der selektiven Empfindlichkeit einer Lichtreaktion verleiht die zweite Prüfungsart: die Filterdifferenzmethode. Die Filterdifferenzmethode geht darauf aus, die prozentualen Wirksamkeitsanteile zu berechnen, die einzelne durch geeignete Filter abgegrenzte Spektralabschnitte an der Gesamtwirkung einer Lichtquelle auf eine Lichtreaktion haben. Nehmen wir z. B. an, daß ein gleichstarkes Erythem durch eine Minute Gesamtlicht bedingt wird wie durch 3 Minuten desselben Lichtes, das durch Uviolglas gefiltert ist, so können wir leicht berechnen, daß durch das Uviolglas nur noch eine zu 33% wirksame Erythemstrahlung geht und daß also im Gesamtlicht noch zu 66% wirksame Strahlen vorhanden sein müssen, die jetzt durch das Uviolglas abgefiltert sind.

Verwenden wir ferner ein Glasfilter, von dem wir wissen, daß es gerade eben die erythemerzeugenden Strahlen absorbiert, also bei 100facher Überbelichtung vielleicht gerade eine Spur Erythem mit dem das Filter passierenden Licht erzeugt werden kann, so läßt sich dadurch das Gebiet der uviolglaspassierenden Strahlen nochmals in 2 Anteile trennen, die etwa mit höchstens 1% und 32% an der Erythementwicklung teilgenommen haben. Es läßt sich also mit dieser Methode eine Wirk-

Tabelle II.

Filterdifferenzmethode.

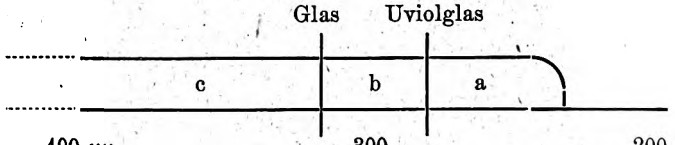

	c	b	a	
Hauterythem	1 %	32 %	66 %	
Jodmethoden				
nach Meyer-Bering	46	— 54 —		in 1 Finsenzeit
	[16	— 84 —		in 1/4 Finsenzeit]
nach Keller	1	3	96	
Aktinimeter	79	7	14	
mit UV-Filter	80	10	10	
Graukeil	100	0	0	
Chlorsilberpapier	25	30	45	

Wiedergabe eines Versuchs, der den Anteil einzelner Spektralabschnitte einer und derselben Höhensonne an verschiedenen Lichtreaktionen zeigt.

Digitized by Google

samkeitsformel einer Lichtquelle finden, hier die einer Hautformel, mit der dann die Wirksamkeitsformel dieser selben Lichtquelle auf eine beliebige Lichtreaktion verglichen werden kann. Aus eventuellen Verschiebungen der Zahlen ergibt sich, nach welcher Richtung der Spektren hin die Meßreaktion in ihrer Empfindlichkeit gegenüber der Haut abweicht.

Diesen beiden Prüfungsmethoden, die natürlich die schärfste, aber auch grundsätzliche und unerläßlichste Kritik darstellen, wurden nun die bisher bekannten und üblichen Meßmethoden der Ultraviolett-Lichtquellen unterworfen. Diese Meßmethoden sind die Jodmethoden, die Messung mit der lichtempfindlichen Selenzelle und die Messung mit Photometerpapier ohne und mit Verwendung besonderer filternder Medien.

Die Jodmethode, mit deren Einführung Meyer und Bering eigentlich den Anstoß zur Lichtdosierung gegeben haben, beruht auf der Entstehung freien Jods aus einer angesäuerten Jodkalilösung durch Ultraviolett-Licht. Maßeinheit ist eine bestimmte Jodmenge = 1 Finsen, die entweder durch Titration mit genau eingestellter Natriumthiosulfatlösung oder kolorimetrisch nach Hackradt festgestellt werden kann.

Die Untersuchung nun, wie weit die Meyer-Beringsche Methode den Anforderungen entspricht, auf dieselben Wellenlängengebiete wie die Haut zu reagieren, ergibt nun nach der Parallelitätsprüfung ihre prinzipielle Richtigkeit, aber nur im Beginn der Reaktion (siehe Tabelle 1). Die Filterdifferenzmethode zeigt nämlich ganz deutlich, daß mit der Dauer der Belichtung es immer mehr die langwelligen sichtbaren Strahlen des Spektrums sind, auf die die Reaktion empfindlich wird und damit immer mehr von der Übereinstimmung mit der Haut abweicht (Tabelle 2). Bei der von Meyer-Bering gewählten Einheit von 1 Finsen ist die Abweichung schon beträchtlich, lediglich bis zu $^1/_5$ dieses Wertes ist sie zu vernachlässigen; die Reaktion bis zu diesem Wert durchgeführt, also brauchbar. Als Grund dieser eigentümlichen Verschiebung der Lichtempfindlichkeit kann die Jodausscheidung angesehen werden, die die Flüssigkeit nach und nach gelb färbt und damit für blaue Strahlen empfindlicher macht.

Diese das Resultat verschlechternden Verhältnisse vermeidet eine von mir angegebene Methode, die ihre wesentliche Eigenschaft darin hat, daß sie zu der angesäuerten Jodkalilösung gleich eine bestimmte Menge Natriumthiosulfat zusetzt und Stärke als Indikator. In dieser Mischung wird das sich bildende Jod gleich gebunden, bis es im Überschuß vorhanden ist, und die Lösung blaut. Diese Mischung, unter den (Strahlentherapie XVI) auseinandergesetzten Vorsichtsmaßregeln hergestellt und bestrahlt, verhält sich einem ungefilterten Quecksilberquarzlicht gegenüber völlig wie die menschliche Haut, eben aus dem Grunde, weil ihre Übereinstimmung mit der Hautreaktion nicht nachträglich konstruiert ist, sondern weil bewußt ihre Zusammensetzung so lange variiert wurde, bis ihre Übereinstimmung mit der Hautreaktion feststand. Als Maßeinheit wurde die Höhensonneneinheit (HSE.) gewählt, die in einem bestimmten Verhältnis zum Reaktionsumschlag steht, und gleichzeitig, worüber noch zu sprechen sein wird, eine bestimmte biologische Größe darstellt.

Gegenüber der Jodmethode, die ein exaktes Arbeiten mit chemisch genau eingestellten Lösungen erfordert, ist die Photometrie mit der Selenzelle in Gestalt des bekannten Fürstenauschen Aktinimeters unzweifelhaft viel bequemer und eleganter. Ebenso erfüllt auch dieses Instrument die oft hervorgehobenen Eigenschaften der Präzision und Konstanz. Aber für die Messung der Erythemstrahlen versagt es, wie jede richtig angestellte Parallelitätsprüfung anzeigt, durchaus. Lampen, die biologisch eine Differenz von 1 : 5—6 hatten, wiesen z. B. nach dem Aktinimeter eine Differenz von 1 : 1,2 auf (Tab. 1); d. h. das Aktinimeter empfindet die Intensität zweier Ultraviolett-Lichtquellen als fast gleich, die biologisch eine verschiedene Wirkung wie 1 : 5—6 aufweisen; d. h. weiter: wird eine nach dem Aktinimeter gleiche Lichtdosis verabfolgt, so erhält die bestrahlte Person tatsächlich unter der einen Lampe (A in Tabelle I) eine viermal so starke Dosis von Erythemstrahlen wie unter der andern Lampe (B in Tabelle I). Wie die Filterdifferenzmethode lehrt, hat nämlich das Aktinimeter in beiden Fällen vor allem das sichtbare Licht gemessen, auf das seine Empfindlichkeit besonders eingestellt ist (Tabelle II). Und Filter, die lediglich die Wellenlängen unter 313 $\mu\mu$ durchlassen sollen, scheint es vorläufig in praktischer Brauchbarkeit nicht zu geben; wenigstens das neuerdings zum Aktinimeter gelieferte Rotgelatinefilter, das diese Aufgabe erfüllen soll, bessert wenig an den Verhältnissen (Tabelle I und II). So bleibt das Aktinimeter vorläufig ungeeignet zur Dosierung von Ultraviolett-Lichtquellen, weil es den grundlegenden Anforderungen leider nicht entspricht.

Die Meßmethoden mit Photometerpapier sind von Freund durch die Benutzung des Eder-Hechtschen Graukeilphotometers in die medizinische Lichtdosimetrie eingeführt worden. Der Eder-Hechtsche Graukeil besteht aus einem mit Tusche steigend geschwärzten Gelatinekeil, der auf einer dicken Glasplatte angebracht ist, und durch den hindurch ein Chlorsilberauskopierpapier belichtet wird. Es handelt sich hier also um eine verfeinerte Art der zur Messung des sichtbaren Lichtes so häufig verwendeten Skalenphotometer. Für erythemerzeugende Strahlen ist aber dieser Apparat wenig geeignet; bestrahlt man nämlich durch einen Eder-Hechtschen Graukeil

Digitized by Google

selbst stundenlang mit einem Erythemstrahlen enthaltenden Licht die Haut eines Menschen, so erhält man nicht eine Spur von Erythem. Da demnach praktisch überhaupt keine Strahlen erythemerzeugenden Lichtes zum Photometerpapier dringen, ist es auch nicht sehr wahrscheinlich, daß das Graukeilphotometer eine geeignete Meßmethode für die Ultraviolett-Strahlen darstellt. Tatsächlich bestätigt das auch die Parallelitätsprüfung (Tabelle I). Es mißt lediglich die glaspassierenden, nicht mehr erythemerzeugenden Strahlen (Tab. II).

Dabei ist das Chlorsilberauskopierpapier ohne jedes Filter ein ganz ausgezeichneter Reaktionskörper für die Erythemstrahlen, auf die es besonders empfindlich ist. Passow hat deshalb mit großer Berechtigung eine dosimetrische Methode aufstellen können, die einfach darin besteht, daß ein solches Papier bis zu einer bestimmten Testfarbe bestrahlt wird; die dadurch abgegrenzte Lichtdosis war für ihn in der Therapie von Augenerkrankungen von besonders wünschenswerter Wirkung.

Aber natürlich leidet auch diese Methode an einem prinzipiellen Mangel. Denn das Chlorsilberpapier ist, wie aus seiner Verwendung als Auskopierpapier — im Tageslicht und hinter photographischer Platte — hervorgeht, auch für sichtbares Licht allein empfindlich. Wenn also auch seine optimale Empfindlichkeit, was es vor der Selenzelle vorteilhaft auszeichnet, auf das Wellenlängengebiet der Erythemstrahlen eingestellt ist, so mißt es doch immer noch in einem komplexen, d. h. sichtbare Wellenlängen enthaltendem Licht diese Wellenlängen mit (Tabelle II), und es ist seiner Schwärzung natürlich nicht ohne weiteres anzusehen, zu wieviel Teilen sie ihre Entstehung jeder Strahlenart verdankt. Ist also diese Schwärzung in einem Licht, das Ultraviolett enthält, hauptsächlich von der Intensität dieses Ultravioletts abhängig, so wird sie doch auch von der Intensität des sichtbaren Lichtes dieser Lichtquelle beeinflußt, und da beide Faktoren in jeder Weise sich kombinieren können, so wird die reine Wirkung des Ultravioletts auf das Papier verdeckt und unerkennbar gemacht. Die hohe Empfindlichkeit auf Ultraviolett und dabei seine bequeme Verwendung zur Photometrie machte es nun dennoch verlockend zur Aufstellung einer den prinzipiellen Anforderungen genügenden Methode, und dieses Ziel ließ sich auch dadurch erreichen, daß mittels der erwähnten Filterdifferenzmethode der Einfluß des sichtbaren Lichtes auf das Photometerpapier zwar nicht verhindert, aber in seiner Größe berechnet werden kann.

Das Verfahren besteht einfach darin, das Photometerpapier dem komplexen Licht einer Ultraviolett-Lichtquelle gleichzeitig unbedeckt, unter Uviolglas und unter Glasfilter auszusetzen. Wird das Glasfilter so gewählt, daß es, wie sich aus Belichtungsversuchen an der menschlichen Haut leicht ergibt, die Erythemstrahlen eines komplexen Lichtes gerade völlig absorbiert, so ist es klar, daß die Differenz der Schwärzungen, die auf dem offen und unter dem Glasfilter bestrahlten Photometerpapier erzielt werden, ein Maß abgibt für den Gehalt einer Lichtquelle an den Ultraviolett-Strahlen, die im Glasfilter absorbiert sind. Wird das Papier an seinem unbedeckten Ende, also im gesamten Licht stets bis zu einer bestimmten Schwärzung = 100 belichtet, so läßt sich einmal die dazu nötige Zeit messen als Maß für das gesamte photographisch wirksame Licht und ferner die Differenz der Schwärzungen durch Vergleich mit einer stufenweise zu dieser Standardschwärzung ansteigenden Schwärzungsskala quantitativ bestimmen: damit aber der wahre Wert der in der Belichtungszeit erreichten photographischen Ultraviolett-Wirkung allein.

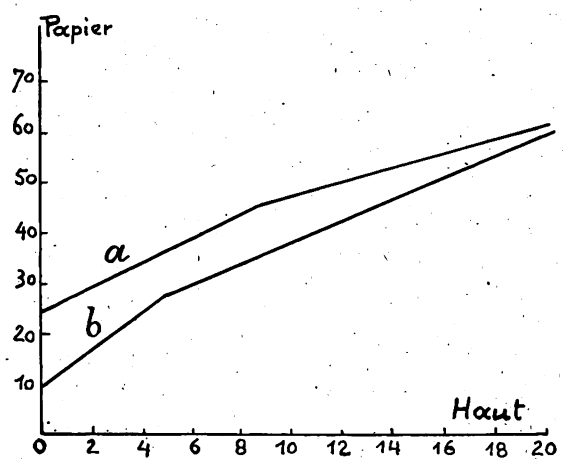

Ordinate: Prozentuale Schwärzungswerte des Papiers.
Abszisse: Prozentuale Erythemwerte.
a) Kurzwellige, b) langwellige Erythemstrahlen.

Damit aber haben wir nun zwar die Wirkung der Erythemstrahlen auf das Photometerpapier isoliert, aber wir kennen noch nicht die Beziehungen, die bestehen zwischen der Wirksamkeit des Ultraviolett auf das Photometerpapier in bezug auf die Schwärzung und der Wirksamkeit des Ultraviolett auf die menschliche Haut in bezug auf die Erythembildung.

Hier setzte nun die biologische Auswertung der Photometerpapierschwärzung mittels der Filterdifferenzmethode ein, die nur experimentell erfolgen konnte. Für möglichst viele Lichtquellen mit dem verschiedensten Ultraviolett-Gehalt wurde das Verhältnis bestimmt, das zwischen dem Schwärzungswert des Papiers und der Erythembildung der Haut besteht, wobei die Erythemstrahlen durch ein Uviolglasfilter nochmals in einen kurzwelligen und einen langwelligen Anteil unterteilt wurden. Das Resultat ist die beifolgende Kurve.

In der Abbildung gibt die Kurve die Beziehungen wieder, die zwischen den auf der Ordinate

Digitized by Google

gezeichneten Schwärzungsgraden des Papiers bestehen und den auf der Abszisse bezeichneten Erythemwerten, die ausgedrückt sind in Prozenten eines Einheitserythems. Die Linie a gilt dabei für die kurzwellige, durch das verwandte Uviolglas absorbierte Strahlung, die Linie b für die langwelligeren, das Uviolglas passierenden Strahlen. An dieser Kurve kann man also für jede gemessene Schwärzung des Papiers den betreffenden Erythemwert feststellen. Haben wir z. B. auf einem Photometerpapier in der Belichtungszeit, die zur Erreichung der Standardschwärzung im Gesamtlicht nötig ist, aus den Schwärzungen unter den Filtern eine Teilwirksamkeit von a = 40 gefunden, so entspricht das 6 Erythemwerten, und gleichzeitig von b = 30, so entspricht das ebenfalls 6 Erythemwerten; die Lampe hat also in der Belichtungszeit 12 Erythemwerte verabfolgt. Da zur Erzielung eines Einheitserythems 100 Erythemwerte nötig sind, muß also die Belichtungszeit mit 100 : 12 = etwa 8 als Korrektionsfaktor multipliziert werden, um die Belichtungszeit für die Erythemdosis zu erhalten. Derart kann man aber für jede Kombination von Papierschwärzungen den Korrektionsfaktor berechnen und tabellarisch zusammenstellen.

Das Photometer, das nach diesen hier nur kurz gefaßten Prinzipien als Erythemdosimeter in den Handel kommt (hergestellt von der Quarzlampen-Gesellschaft), erhebt also den Anspruch, nur die Intensität der biologisch-erythemerzeugenden Strahlen und damit die Erythemdosis zu messen; diese entspricht wieder einer „Höhensonneneinheit", demselben Wert also, den die Jodmethode ergibt; nur ist das Verfahren wesentlich einfacher als diese und dabei für die Praxis von genügender Genauigkeit. Es wird lediglich ein Papierstreifen bis zu einer Standardschwärzung belichtet und die Belichtungszeit gemessen; es wird in einer Schwärzungsskala der Schwärzungswert der unter den Filtern belichteten Papieranteile abgelesen und auf Grund dieser Werte aus einer Tabelle der Korrektionsfaktor abgelesen, mit dem die Belichtungszeit zu multiplizieren ist, um eine HSE. zu haben.

Was bedeutet nun die Höhensonneneinheit? Damit kommen wir auf die Frage der individuellen Empfindlichkeit und auf die Frage nach der Möglichkeit, eine einheitliche Erythemdosis aufzustellen.

Natürlich ist die individuell verschiedene Empfindlichkeit wie eben gegen jeden Reizstoff auch dem Ultraviolett-Licht gegenüber vorhanden und eine bekannte Tatsache. Es fragt sich nur, ob im allgemeinen diese individuelle Empfindlichkeit solchen Schwankungen ausgesetzt ist, daß aus diesem Grund eine Dosierung unmöglich wird oder ob sich gewisse Regeln finden lassen.

Um aber diese Regeln zu finden, muß man sich zunächst klar sein, wonach man die individuelle Empfindlichkeit beurteilen will.

Bestrahlt man eine Person an kleinen Hautfeldern mit steigenden Dosen Ultraviolett, so erzielt man von einer gewissen Dosis an ein Erythem, das mit zunehmender Dosis sich verstärkt und schließlich in ein toxisches schmerzhaftes bei einer Allgemeinbestrahlung nicht erträgliches Erythem übergeht. Welcher Grad aus dieser Reihe von Erythemen soll nun ohne Willkür einer Erythemdosis zugrunde gelegt werden? Nehmen wir an, ein Erythem, das 24 Stunden nach der Bestrahlung von einer ganz bestimmten Stärke erscheint, gemessen nach einem der verschiedenen Rötungsmesser. Dann wären also zwei Personen, die auf eine gleiche Dosis Licht ein derart gleichstarkes Erythem nach 24 Stunden zeigten, gleich lichtempfindlich? Das ist nun durchaus nicht gesagt; denn eine Untersuchung nach weiteren 24 Stunden lehrt vielleicht, daß bei dem einen sich das Erythem bereits wieder zurückgebildet hat, während es bei dem andern noch besteht. Eine einmalige, zu irgendeinem beliebigen Zeitpunkt vorgenommene Bestimmung eines Erythemgrades besagt also wenig über die Stärke einer Lichtreaktion. Maßgebend ist auch hier für die Beurteilung einer Reaktion der zeitliche Verlauf dieser Reaktion.

Aber auch selbst wenn man den zeitlichen Ablauf eines Erythems in seinen verschiedenen Rötungsstadien mißt, kann man noch nicht ein sicheres Urteil über die Art der Lichtempfindlichkeit einer Person abgeben. Gerade die Untersuchung mit mehreren abgestuften Dosen Licht lehrt nämlich, daß von zwei Personen, die ein gleichstarkes Erythem bei niedrigen Dosen haben, bei weiterem Anstieg der Dosis in einem Fall die toxische Dosis rasch, im andern Fall sie nur langsam erreicht wird, d. h. bei gleicher Empfindlichkeit für niedrige, zeigen beide verschiedene Empfindlichkeit für höhere Dosen, gemessen an der Erythembildung. Man muß also, um die Stärke einer individuellen Lichtreaktion beurteilen zu können, sie nicht nur im zeitlichen Verlauf verfolgen, sondern auch in ihrer Abhängigkeit zum Dosisanstieg. Um so unmöglicher also erscheint es, ein bestimmtes Erythem als Einheitserythem herauszugreifen und darauf eine Erythemdosis aufzustellen. Dagegen erscheint es richtig, eine ganze Reaktionsreihe in ihrer Totalität und in ihrem gesamten Ablauf als Ausgangspunkt für die Auffindung einer durchschnittlichen Empfindlichkeit und für die Aufstellung einer Einheitsdosis zu wählen, und das ist auch möglich durch die Bestimmung der Erythembreite möglichst vieler Personen.

Da die Erythembreite durch die beiden Grenzwerte, die Dosis minima und die Dosis toxica be-

Digitized by Google

grenzt wird, stellte ich für 64 hautgesunde und hautkranke, nicht vorbestrahlte Personen am Stamm den Schwellenwert fest, einmal für das Erythem überhaupt und dann für das toxische Erythem.

	¼	½	¾	1	1¼ HSE.
Der Schwellenwert des einfachen Erythems war erreicht für	33	45	22	0	0 %
Ein therapeutisches Erythem war also vorhanden bei	33	78	100	100	100 %
Der Schwellenwert des toxischen Erythems war erreicht für	0	0	0	0	19 %

¾—1 HSE. verursachte also bei allen ein Erythem, das, wenn auch verschiedenen Grades, den Grad einer Schädigung niemals erreichte; ¾—1 HSE. ist also die von uns gewünschte durchschnittliche Erythemdosis, die einer unvorbestrahlten Person von vornherein ohne Schädigung gegeben werden kann. Nicht vom Gesichtspunkt der individuellen Erythemstärke, sondern vom Gesichtspunkt der Beurteilung der gesamten Reaktion läßt sich derart die individuelle Empfindlichkeit gegen Licht einer generellen durchschnittlichen Empfindlichkeit unterordnen.

Darüber hinaus gibt es nun noch Idiosynkrasien, aber bedeutend seltener, als man wenigstens Ultraviolett gegenüber anzunehmen gewohnt ist. Meist sind übrigens diese Idiosynkrasien noch gar nicht einmal so sehr dadurch ausgezeichnet, daß sie quantitativ auf abnorm geringe Dosen reagieren, als vielmehr dadurch, daß sie auf durchschnittliche Dosen Ultraviolett qualitativ anders reagieren: z. B. mit sofortiger Quaddelbildung oder mit eigentümlicher Blasenbildung, wie bei Hydroa vacciniforme oder bei einem von uns kürzlich beobachteten Falle von Pemphigus acutus.

Die bisher mitgeteilten Dosen beziehen sich auf den Rumpf des Menschen, andere Körperteile haben eine geringere Lichtempfindlichkeit, die aus folgender Tabelle zu ersehen ist.

Regionäre Lichtempfindlichkeit:

I. Gruppe: 75—100%: Bauch, Brust, Rücken, Kreuz;
II. Gruppe: 50—75%: Ellbogen, Außenseite des Oberarms;
III. Gruppe: 25—50%: Hals, Stirn, Kniekehle, Wade, Oberschenkel;
IV. Gruppe: 25%: Unterschenkel, Schienbeinfläche, Handrücken.

Obwohl noch andere Faktoren hier eine mitbestimmende Rolle spielen, ist es vor allem die Lichtgewöhnung der unbedeckt getragenen Körperteile, die eine geringere Empfindlichkeit an diesen Stellen bedingt.

Auch die Bestrahlung selbst hinterläßt natürlich eine Gewöhnung, die aber ebenfalls nicht völlig regellos verläuft, sondern eine weitere Dosierung, d. h. Vorherbestimmung der Dosis und Voraussicht ihrer Wirkung erlaubt. Im allgemeinen ist die Lichtgewöhnung um so stärker, je stärker die vorangegangene Entzündung war, d. h. je empfindlicher ursprünglich die betreffende Person im Rahmen der allgemeinen Empfindlichkeit war. Da also die Gewöhnung der ursprünglich stärker empfindlichen Personen stärker ausfällt, und die Gewöhnung der ursprünglich schwächer empfindlichen Personen schwächer, so tritt, wie man sieht, im Verlauf einer Bestrahlungskur mit steigenden Dosen automatisch ein Ausgleich in der individuellen Empfindlichkeit gegenüber den gesteigerten Dosen ein. Man kann deshalb mit einem gewissen Schematismus verfahren, der auch nach Untersuchungen über die Erythembreite vorbestrahlter Personen erlaubt ist, also bei jeder neuen Bestrahlung mit je 1 HSE. steigen, vorausgesetzt, daß die neue Bestrahlung im Verlauf einer Woche nach Abklingen des Erythems erfolgt. Für jede weitere Woche freilich, die die neue Bestrahlung verzögert, muß, da die Gewöhnung zurückgeht, wieder von der eigentlich gültigen Dosis je 1 HSE. abgezogen werden, bis wieder der Wert der Anfangsbestrahlung erreicht ist.

Das sind die Grundzüge einer Ultraviolett-Dosierung, die natürlich im einzelnen noch auszubauen, aber im großen für die Verwendung in der Praxis genügend gefestigt erscheinen. Vielleicht haben, ganz abgesehen von unserer erworbenen Kenntnis von der biologischen Ungleichmäßigkeit der Lichtquellen, die gerade erst unter Benutzung einer exakten Dosierung erkennbaren Probleme der individuellen Empfindlichkeit mehr als alle Begründungen gezeigt, von wieviel Faktoren eine Erythemerzeugung durch Ultraviolett abhängig ist; und daß diese Faktoren von unsern dosimetrischen Methoden zu beherrschen sind, durch die bisherigen primitiven Bestrahlungsmethoden aber nicht.

---

32. Behnken (Berlin): **Die Eichung von Dosismessern in absolutem Maße in der Physikalisch-technischen Reichsanstalt.**

Wie bereits von den referierenden Herren Küstner und Holthusen erwähnt wurde, ist eine Methode zur absoluten physikalischen Dosisbestimmung in der Physikalisch-Technischen Reichsanstalt ausgearbeitet worden. Diese Anstalt ist eine zum Ressort des Reichsministeriums des Innern gehörige Reichsbehörde in Gestalt eines großen physikalischen Institutes, an dem zurzeit ungefähr 70 akademisch ausgebildete Physiker nebst einer etwa doppelt so großen Zahl von Technikern experi-

Digitized by Google

mentierend tätig sind. Außer der rein wissenschaftlichen Aufgabe der physikalischen Forschung, die nicht unmittelbar praktische Bedürfnisse befriedigt, umfaßt die Tätigkeit der Anstalt vor allem Gebiete von großer praktischer Wichtigkeit. Unter diesen steht an erster Stelle die Festlegung und dauernde Kontrollierung der allen Messungen zugrundeliegenden Einheiten, wie z. B. die mechanischen Einheiten Zentimeter, Gramm, Sekunde, die elektrischen Einheiten Ampere, Volt, Ohm, die Temperaturskala, die Lichteinheit in Gestalt der Normalkerze usw.

Hieran schließt sich die Prüfung und Eichung von Meßinstrumenten aller Art folgerichtig an. Derartige Prüfungen werden seit langem von der Reichsanstalt auf Antrag der Fabrikanten oder auch der Benützer der Instrumente gegen Zahlung von Prüfungsgebühren vorgenommen.

Auf dem Gebiete der Röntgenstrahlen wurden bis zum Beginn des Krieges vereinzelte, rein wissenschaftliche Untersuchungen ausgeführt. Eine besondere Stelle zur systematischen Bearbeitung dieses Gebietes besaß die Anstalt bis dahin jedoch nicht. Erst nach Beendigung des Krieges — zu Anfang 1919 — ging man an die Einrichtung eines besonderen Röntgenstrahlenlaboratoriums heran. Die Anregung hierzu kam aus Industriekreisen, insbesondere von Herrn Direktor Dr. Mey von der Osram-Kommanditgesellschaft, der auf das inzwischen eingetretene starke Bedürfnis nach einer systematischen Bearbeitung der Röntgenstrahlenmeßtechnik aufmerksam machte. Besondere Beachtung wurde der Frage der Vereinheitlichung der Dosismessung zuteil, mit dem Ergebnis, daß wir nun zu einer praktisch brauchbaren Definition einer absoluten Dosiseinheit und zu einer Methode der Dosisbestimmung gelangt sind, die es gestattet, die in der ärztlichen Praxis verwendeten Dosismesser in absolutem Maße zu eichen. Es wurde dazu an die älteren Arbeiten von Villard, Friedrich, Holthusen u. a. angeknüpft und die Einheit der Dosis auf die Eigenschaften der atmosphärischen Luft gegründet, ähnlich etwa, wie man die Einheit der Wärmemenge, die Kalorie durch die Eigenschaften des Wassers definiert. Der Wortlaut für die Definition der absoluten Dosiseinheit, wie er gemeinsam mit der Standardisierungskommission der Deutschen Röntgengesellschaft formuliert wurde, ist folgender:

„Die absolute Einheit der Röntgenstrahlendosis wird von der Röntgenstrahlenenergiemenge geliefert, die bei der Bestrahlung von 1 ccm Luft von 18° C Temperatur und 760 mm Quecksilberdruck bei voller Ausnutzung der in der Luft gebildeten Elektronen und bei Ausschaltung von Wandwirkungen eine so starke Leitfähigkeit erzeugt, daß die bei Sättigungsstrom gemessene Elektrizitätsmenge eine elektrostatische Einheit beträgt. Die Einheit der Dosis wird ein ‚Röntgen' genannt und mit ‚R' bezeichnet."

Die Methode und die Apparatur, welche zum Ausmessen einer Röntgenstrahlung in diesen Einheiten dient, ist bereits im Herbst vorigen Jahres auf dem Deutschen Physikertag in Bonn vom Verf. ausführlich geschildert worden und in der Zeitschrift für technische Physik, Bd. 4, S. 3—16, 1924, mit allen Einzelheiten beschrieben. Außerdem hat sie Herr Küstner heute in seinem Referat erläutert, so daß hier einige kurze Hinweise und Ergänzungen genügen. Der Hauptteil der Apparatur ist eine Druckluftionisierungskammer, wie sie wohl erstmalig von der Firma Siemens & Halske in die praktische Meßtechnik eingeführt wurde. Das Füllen der Ionisierungskammer mit Druckluft hat den Zweck, die Bahnen der durch die Röntgenstrahlen ausgelösten Elektronen abzukürzen und damit ihre Ionisierungsfähigkeit voll auszunutzen. Durch Anbringung von Schutzelektroden ist dafür gesorgt, daß die infolge der unvermeidlichen Eintritts- und Austrittsfenster der Kammer entstehenden Wandelektronen die Ionisierung in dem eigentlichen Meßraum nicht verfälschen. Der durchstrahlte Luftraum wird aus den Abmessungen der Kammer, insbesondere der Blendenöffnung und der Länge der Meßelektrode berechnet. Im allgemeinen werden Drucke von ungefähr 10 Atmosphären verwendet, die in einem Manometer genau gemessen werden. Auch die Temperatur im Arbeitszimmer wird abgelesen. Um Sättigungsstrom zu erzielen, sind etwa 3000 Volt erforderlich, die einem über ein Glühventil von einem Transformator aus gleichsinnig aufgeladenen Kondensator entnommen werden. Dieser Strom durchfließt nach dem Passieren der Druckkammer einen polarisationsfreien Flüssigkeitswiderstand von etwa 10^9 Ohm, an dessen Enden der Spannungsabfall mit einem empfindlichen Quadrantenelektrometer gemessen wird. Der Spannungsabfall in Volt, dividiert durch den Widerstand in Ohm, ergibt den Strom in Ampere. Der so gemessene Strom, umgerechnet auf einen durchstrahlten Raum von 1 ccm, einen Druck von 760 mm Hg und eine Temperatur von 18° C, und in elektrostatischem Maße ausgedrückt, ergibt die Dosisleistung, d. h. die Dosis pro Sekunde in „R". Wenn wir nun noch ausreichende Angaben über die Strahlenqualität hinzufügen, etwa in Gestalt der am Röntgenrohr liegenden Spannung und der verwendeten Filterung, so haben wir eine physikalisch eindeutige, von einer bestimmten Apparatur unabhängige und somit absolute Definition der Dosis gewonnen. Die Meßergebnisse der geschilderten Apparatur können nun mit den Angaben anderer, für die ärztliche Praxis geeigneter Dosismesser verglichen und so zur Eichung der letzteren benutzt werden, so daß man dann auch mit diesen in der Lage ist, eine Dosis in absoluten Einheiten auszumessen. Derartige Eichungen können in der Reichsanstalt auf Antrag und gegen Zahlung von tarifmäßigen

Digitized by Google

Gebühren[1]) ausgeführt werden, sofern das zu eichende Gerät diejenigen Ansprüche an Genauigkeit und Konstanz erfüllt, die man billigerweise an ein physikalisches Meßgerät für den hier vorliegenden Zweck stellen darf. Es ist zu wünschen, daß die langersehnte Einheitlichkeit in der Dosisangabe durch die vorstehend geschilderten Einrichtungen nun auch praktisch erreicht wird, indem nach Möglichkeit alle in der Praxis benutzten Dosismesser in absolutem Maße geeicht werden, wozu hoffentlich dank der Bemühungen der Standardisierungskommission der Deutschen Röntgengesellschaft bald an verschiedenen Stellen Deutschlands Gelegenheit geschaffen wird. Als nächstes Ziel ist dann die internationale Standardisierung der Dosismessung ins Auge zu fassen, für welche nunmehr die technischen Vorbedingungen gegeben sind.

---

33. Holzknecht (Wien): **Zur Karzinomtherapie.**

In der Röntgentherapie der Karzinome haben sich einschneidende Wandlungen vollzogen, leider nicht zum Besseren. Die letzten Jahre haben Enttäuschungen gebracht. Man könnte fast von einer Katastrophe reden. Nur leise regen sich neue Hoffnungen.

Nicht nur Erwartungen, auch vermeintliche Errungenschaften mußten abgebaut, die Grundlagen mußten revidiert werden, Methoden gerieten ins Schwanken, weil der Grund nicht standhielt.

Vieles ist aufgegeben worden, aber es fehlt eine einheitliche Rückzugslinie. Denn die endlos wiederholten Irrtümer sind meist nur schüchtern widerrufen worden. Darum muß noch öfters gesagt werden, was alles nicht zutreffend ist. Natürlich ganz unpersönlich. Es ist auch nicht verdienstlos, falsche Wege gegangen zu sein, denn die volle Wahrheit tritt ja erst dann zutage, wenn auch alle Irrtümer als solche erwiesen sind.

Es war irrtümlich, zu glauben, daß alle Karzinome sich den Röntgenstrahlen gegenüber gleich verhalten, vielmehr reagieren selbst histologisch gleiche ganz verschieden. Es war irrtümlich, daß kleine Dosen zum Wachstum reizen, sie wirken bloß schwächer als große, aber auch ganz große sind wieder weniger wirksam. Es war irrtümlich, daß 100 bis 110% der HED die Vernichtungsdosis des Karzinoms sind. Man kann nur nicht mehr geben; manche Stelle, wie der Kehlkopf, verträgt nicht einmal soviel. Man muß bei Karzinom daher die Toleranzdosis der betreffenden Region geben, die nicht an allen Stellen gleich ist. Und damit ist das Wort Karzinomdosis sinnlos und überflüssig geworden, an seine Stelle tritt der von Groedel geprägte Begriff der Toleranzdosis. Es war irrtümlich; zusammenfassend zu sagen: Wenn der Kranke nicht geheilt wird, dann ist offenbar nicht an jede Zelle die richtige Dosis herangebracht worden. Vielmehr war das Karzinom im ungünstigsten Falle wenig strahlungsempfindlich. Damit ist aber fast die ganze Methodik der letzten 10 Jahre gefallen. Übriggeblieben ist nur der technische Grundsatz der räumlichen Homogenität, nämlich, daß für die Zellen aller Tiefen die gleiche Dosis angestrebt werden soll und das klinische Ergebnis, daß von hundert operablen Uteruskarzinomen zehn heilbar sind. Erwägt man die praktischen Konsequenzen, so kommt man für die bisherige Technik zu folgender Linie: Indiziert sind das inoperable Uterus-Ca, Thyreoidea-Ca, Mamma-Ca, Rektum-Ca, wobei die letzten drei nur Besserungen ergeben. Alle anderen Karzinome besser nicht anrühren! Die Karzinome des Verdauungstraktes erleiden geradezu schwersten Nachteil durch Allgemeinschädigung.

Es sind nun noch zwei Irrtümer in der bisherigen Methodik entdeckt worden. Gelegentlich ihrer Aufdeckung fand man aber zwei neue Wege zur Verbesserung der Erfolge. Beide sind im Tierversuch gefunden worden, werden aber schon an Menschen erprobt, und sie scheinen tatsächlich nützlich zu sein. Mohr, Holthusen, Regaud haben entdeckt, daß die Zellen wachsender Gewebe gerade im Teilungsstadium und besonders im Kulminationspunkt der Teilung am empfindlichsten für Radium- und Röntgenstrahlen sind. Von der einzeitigen Bestrahlung kann nur ein kleiner Teil aller Zellen in diesem Stadium angetroffen werden. Bei der zeitlich ausgedehnten tagelangen Radiumbestrahlung, z. B. eines Lippenkarzinoms, ist die Möglichkeit, viele Zellen im empfindlichen Teilungsstadium zu treffen, viel größer, und tatsächlich sind die Effekte besser. Tierexperimentell exakt haben für die Röntgenstrahlen Nather und Schinz die Überlegenheit der verteilten Dosen am Mäusekrebs dargetan: Bei einzeitiger Bestrahlung kein Fall von Heilung, bei verteilten Dosen zwei Heilungen auf drei Fälle. Dazu haben Alberti und Politzer von meinem Institut sowie Regaud gefunden, daß nach mittleren Dosen alle Zelltei-

[1]) Für jedes zu eichende Instrument wird eine Grundgebühr von 50 M. erhoben. Hierzu kommt für jedes Strahlengemisch (definiert durch Scheitelspannung am Rohr und Filterung) ein Zuschlag von 10 M.

Digitized by Google

lung sofort aufhört und einige Tage später besonders röntgenempfindliche kranke Zellteilungen auftreten. Wenn man den richtigen Tag für die zweite Teildosis trifft, ist der Effekt zwei- und dreimal größer, als wenn man die Summe der Teildosen auf einmal appliziert. Auch am Menschen zeigt sich, daß nicht mehr ansprechende Tumoren auf Teildosen wieder ansprechen. Schwarz hat das schon vor Jahren einmal bei einem Sarkom gesehen. Die Schwierigkeit dabei ist das richtige Intervall.

Einen zweiten neuen Weg verdanken wir Nather und Schinz und Opitz. Es hat sich im Tierversuch gezeigt, daß die Mitbestrahlung der Umgebung bessere Resultate gibt als die alleinige Bestrahlung des ausgeblendeten Tumors. Herr Opitz wird uns wohl heute Näheres darüber berichten.

Durch beide Wege wird übrigens die Technik vereinfacht und erleichtert. Man konnte sie aber erst nach der dankenswerten Widerlegung der unseligen „Reizwirkung kleiner Dosen" (Pordes, Nather und Schinz) beschreiten. So haben sich noch zwei Grundsätze als irrig erwiesen: Die einzeitige Applikation, also das sogenannte Prinzip der zeitlichen Konzentration, welches den Tumorzellen die Erholungsmöglichkeit nehmen wollte, und die Ausblendung des Tumors zwecks Schonung der Umgebung haben sich also ebenfalls als Irrtümer herausgestellt. Dabei sind aber die zwei geschilderten neuen Wege gefunden worden. Die richtig verteilten Dosen und die Mitbestrahlung der Umgebung.

Zum Schluß noch ein Hinweis darauf, daß diese nicht technischen, sondern biologisch experimentellen Neuanfänge erkennen lassen, wie die Krebsbehandlung in Zukunft fortschreiten dürfte: Daß die Röntgenstrahlen wirken, ist sicher. Wer stärkere Wirkung anstrebt, wird den Krebs studieren müssen wie ein Detektiv den Verbrecher. Wer aber dieses Ziel auf technischem Wege sucht, wird es nicht erreichen. Nur die experimentelle Röntgenkrebsforschung kann die Stelle finden oder schaffen, wo der Krebs tödlich verwundbar ist. Einige Technik ist zwar Voraussetzung, aber nur aus der Krebsforschung wird die Krebstherapie kommen.

---

34. Opitz (Freiburg i. Br.): Über die Strahlenbiologie des Karzinoms.

Die Mehrzahl der Forscher im In- und Ausland steht auf dem Standpunkt, daß die beobachtete Wirkung der Röntgen- und Radiumstrahlen auf Krebskranke im wesentlichen auf der Einwirkung der Strahlen auf die Epithelzellen im Krebs beruht, wodurch diese, ähnlich wie Eier und Spermafäden, nach den Versuchen von Perthes und der Familie Hertwig, eine unmittelbare Schädigung erfahren, schließlich zugrunde gehen sollen. Den biologischen Vorgängen wird nur eine mehr sekundäre Bedeutung zuerkannt. Wenn man aber ohne Voreingenommenheit die Wirkung der Strahlen am Menschen und im Tierversuch beobachtet, so zeigt sich folgendes:

I. Nach starken Bestrahlungen, die über die sog. Karzinomdosis hinausgehen, findet man häufig genug lebende und wuchernde Krebszellen in durch die Bestrahlung zugrunde gegangenem Bindegewebe. Am auffälligsten ist dies in den ausgedehnten Untersuchungen von Haendly.

Auch Perthes hat einen besonders lehrreichen Fall veröffentlicht, ähnlich Eckelt. Wenn wir unsere älteren Strahlenprotokolle durchmustern, so finden sich sogar Fälle, wie folgende: Bei einem bestrahlten Mammakarzinom zeigte sich keine erkennbare Einwirkung der Strahlen, die darunter gelegenen Rippen aber waren vollständig nekrotisch geworden, wie bei der Sektion festgestellt worden ist. Daß gelegentlich von erhaltengebliebenen Krebsherden das Karzinom wiedereingewuchert sein kann, ist selbstverständlich möglich, trifft aber für den größten Teil der hier verwerteten Fälle nicht zu.

II. Es kommen häufig Besserungen oder sogar „Heilung" des Krebses vor unter der Einwirkung von Strahlendosen, die nach der üblichen Auffassung eigentlich unwirksam sein müßten. Schon Wickham berichtet von vollständigen Rückbildungen eines Uteruskarzinoms, das er mit Radiumleinwand mit 10 mg Radiumbromid verhältnismäßig kurze Zeit (900 mg-St.) bestrahlt hatte. Ähnliches findet sich in zahlreichen Arbeiten. In all den Statistiken über Radiumbestrahlungen sind die Berechnungen insofern irreführend, als immer nur von Milligrammelementstunden gesprochen wird, wenn man aber die Fälle näher untersucht, so findet sich, daß sicher nur ein kleiner Bruchteil der angegebenen Strahlenmenge wirklich wirksam geworden sein kann. Trotzdem sind auch da vielfach Heilungen berichtet worden. Im allgemeinen zeigt sich, daß diejenigen Forscher die besten Erfolge gehabt haben, welche die geringsten Strahlenmengen benutzt haben. Die von Krönig mit Strahlen behandelten Fälle zeigen einen guten Heilerfolg, wenn öfters mit weniger, als der von Krönig später selbst festgelegten „Karzinomdosis" bstrahlt, schlechte, wenn stärkere Dosen verwendet wurden. Stephan hat Versuche angestellt, aus denen hervorgeht, daß die Rückbildung von Krebsmetastasen an derselben Patientin an den Stellen mit geringerer Bestrahlung nicht schlechter war als an den mit stärkerer.

Digitized by Google

III. Krebse verschiedener Herkunft verhalten sich außerordentlich verschieden gegenüber den Strahlen. Schwankungen in der Empfindlichkeit gegen Strahlen, je nach der Mutterzelle, von der die Krebsepithelien abstammen, wären ja verständlich. Aber daß ein großer Teil der Krebse so gut wie gar nicht, ein anderer gut anspricht, bleibt doch unverständlich. wenn wirlich die Krebsepithelien unmittelbar durch die Strahlen vernichtet werden könnten.

Im allgemeinen soll embryonales Gewebe empfindlicher sein gegen Strahlen als ausgereiftes. Für die Krebsepithelien trifft das aber nicht zu, im Gegenteil, es scheint, daß unausgereifte Krebse schlechter auf die Bestrahlung antworten als ausgereifte. Sehr auffallend ist, daß der Allgemeinzustand ganz wesentlich die Empfindlichkeit des Krebses gegen die Bestrahlung beeinflußt. Jeder von uns weiß, daß kachektische Menschen eine Strahlenwirkung auf den Krebs kaum erkennen lassen, noch kräftige Leute dagegen häufig seine sehr deutliche. Kehrer teilt mit, daß die von ihm sog. renitenten und refraktären Krebse hauptsächlich solchen kachektischen Kranken angehören.

IV. Bei prophylaktischer Nachbestrahlung bei Mammakrebsen fand Perthes sogar eine erhebliche Verschlechterung der Nachbestrahlten gegenüber den Operierten ohne Nachbestrahlung, während Anschütz und mit ihm andere eine Verbesserung nachweisen konnten. Der Unterschied liegt in der angewandten Dosis; Perthes hat große Strahlendosen, Anschütz kleine angewandt. Würden die Krebszellen unmittelbar durch die Strahlen vernichtet, so bliebe diese Erscheinung unerklärlich.

V. Die histologisch erkennbaren Veränderungen nach Bestrahlung zeigen, wenigstens im Tierversuch, daß die Vorgänge im Geschwulstbett denen der Epithelzellen vorausgehen. Das gleiche hat Exner, der erste Untersucher am Menschen, ebenfalls festgestellt. Die meisten späteren Untersuchungen, die das Gegenteil behaupten, sind für die Frage nicht brauchbar, weil die Exzisionen meist erst viel zu spät vorgenommen worden sind, als daß man das zeitliche Voraus oder Nachher hätte feststellen können. Neue Untersuchungen am Menschen in der Richtung anzustellen, habe ich unterlassen müssen, weil wir die Probeexzision für einen gefährlichen Eingriff halten, besonders wenn sie häufiger wiederholt wird.

Im übrigen ist zu bemerken, daß man aus histologischen Untersuchungen sichere Schlüsse auf zeitliches Vorangehen oder Folgen gar nicht ziehen kann.

VI. Die Erhöhung der Strahlendosis bei Impfkrebsen beim Tier verschlechtert die Erfolge. Als Ursache ist erkennbar, daß die Rückbildung der durch die Bestrahlung im Bindegewebe hervorgebrachten Veränderungen um so schneller vor sich geht, je stärker die Bestrahlung war. (Kok.)

VII. Eine Vergrößerung des Bestrahlungsfeldes, so daß nicht ausschließlich die Geschwulst, sondern auch ihre Umgebung getroffen wird, verbessert die Wirkung der Strahlen. (Kok.)

VIII. Es lassen sich auch Rückbildungen und sogar völlige Heilung von Impfgeschwülsten erzielen, wenn das ganze Tier bestrahlt, die Geschwulst aber vor unmittelbarer Bestrahlung geschützt wird. Die dabei beobachteten histologischen Veränderungen unterscheiden sich in nichts von denen bei unmittelbarer Bestrahlung. (Kok und Vorländer.)

IX. Mit weichen Röntgenstrahlen behandelte Spontankrebse bei der Maus lassen sich nach der Bestrahlung ebenso erfolgreich überimpfen wie unbestrahlte, während die Geschwulst, an ihrer Stelle belassen, sich vollständig zurückbildet. (Murphy, Nakahara, Maisin, Sturm.)

X. Unsere Tierversuche zeigen, daß die zur Rückbildung an Krebsen erforderliche Dosis im allgemeinen um so geringer, je kleiner die Geschwulst ist. Je größer sie geworden ist, um so schwerer ist sie auch durch die Bestrahlung zu beseitigen.

XI. Das histologische Bild ist immer das gleiche, einerlei, ob bestrahlt wird oder ob von selbst die Rückbildung einer Impfgeschwulst erfolgt.

XII. Eine Bestrahlung von Krebszellen außerhalb des Körpers führt nicht sicher und nur bei Bestrahlung mit einem Vielfachen der im Körper anwendbaren Dosis zur Aufhebung der Überimpfbarkeit.

Diese Punkte sind in ihrer Beweiskraft sehr verschieden zu bewerten. Im ganzen zeigen sie aber eindeutig, daß ein Standpunkt, wie er z. B. durch Herrn Wintz in Heidelberg zum Ausdruck gebracht wurde, die Vernichtung der Krebszellen sei eine technisch-physikalische Aufgabe und die biologischen Vorgänge beschränkten sich auf Wegschaffung der abgetöteten Krebsepithelien, nicht haltbar ist. Ich glaube, es gibt keine biologische Gesetzmäßigkeit, die sicherer erwiesen wäre als diese.

Was können wir uns nun aber für Vorstellungen von den tatsächlichen Vorgängen machen? Ich möchte einen Vergleich mit der Bakteriologie heranziehen. Nach der Entdeckung der Krankheitserreger war man ganz allgemein der Anschauung, daß lediglich die Bakterien für die Entstehung einer Krankheit verantwortlich zu machen seien und daß es nur auf die Vernichtung der Parasiten für die Heilung ankäme. Daß der Organismus überhaupt erst das Eindringen der Bakterien ermöglichen muß und daß die Reaktion des Körpers mindestens ebenso wichtig wie das Verhalten der Bakterien ist, hat man erst später einsehen gelernt. So auch hier. Wir werden nur dann zur richtigen Erkenntnis kom-

Digitized by Google

men, wenn wir nicht bloß den Krebs oder das, was wir so nennen, sondern das Verhalten des ganzen Organismus mit den Erscheinungen, die sich nach Bestrahlung einstellen, in Verbindung bringen. Freilich ist die Beobachtung am Menschen sehr erschwert, aber wir können in ausgedehntem Maße den Tierversuch zur Aufklärung heranziehen, der wohl nur mit gewissen Einschränkungen, aber doch bei genügender Vorsicht, sich mit dem menschlichen Krebs vergleichen läßt.

Wir müssen uns weiter darüber klar sein, daß Versuche bei Einzellern, wie sie hauptsächlich zu der heutigen Auffassung der Strahlenwirkung beim Krebs geführt haben, sich auf mehrzellige Lebewesen schlechterdings nicht übertragen lassen. Nicht nur für Krebszellen ist es so, wie oben angeführt, daß sie in vitro durch die Strahlen kaum verändert werden können, auch für die allerempfindlichsten Zellen des menschlichen Körpers, die Lymphozyten, trifft das gleiche zu. Wir haben mit 150 e an aus dem Tierkörper entfernten Lymphdrüsen keine Veränderungen erzielen können. Versuche, die noch fortgesetzt werden. — Ich habe eine Arbeit von Roß aus dem Jahre 1919 gefunden, der sogar mit dem Tausendfachen der im Tierkörper schon Leukozyten zerstörenden Dosis in vitro nichts erreichen konnte.

Regaud und Crémien, Lacassagne und Joly und Lacassagne haben ganz entsprechende Beobachtungen an überlebenden Leukozyten gemacht.

Nur die Beachtung der gegenseitigen Einwirkung jeder Zelle und des Gesamtorganismus während des Lebens kann Aufklärung über die biologischen Vorgänge bei der Bestrahlung des Krebses bringen. Dazu ist es nötig, sich über die Biologie des Krebses einige Vorstellungen zu machen. Zunächst, was ist der Krebs? Soviel ich sehe, glaubt man allgemein, daß die im Mikroskop zu sehenden Wucherungen von Epithelzellen als das wesentliche, als der Krebs schlechthin, betrachtet werden müssen. Ich habe demgegenüber schon immer der Anschauung gehuldigt, daß wir im histologischen Präparat nichts vom Wesen des Krebses erkennen können und daß es deshalb richtiger ist zu sagen, wir sehen beim Krebs eine Wucherung von Epithelzellen, die sich schrankenlos vermehren und in die Nachbarschaft einzudringen vermögen, die aber auf der anderen Seite äußerst hinfällige Gebilde sind und deshalb leicht der Nekrose und Rückbildung anheimfallen. Das ist ein wesentlicher Unterschied in der Betrachtungsweise. Wir sehen außerdem beim Krebs regelmäßig eine Reaktionszone in dem benachbarten Bindegewebe, die in Vermehrung der fixen — und Einwanderung anderer Zellen, im Auftreten von Kapillaren und Ähnlichem gekennzeichnet ist. Meiner Auffassung nach ist diese Erscheinung das Bild eines Kampfes des Organismus gegen fremdkörperartig eindringende Zellen, die an die Stelle nicht gehören, nur daß dieser Kampf unter gewöhnlichen Verhältnissen sich fast ausnahmslos zuungunsten des Körpers entscheidet.

Besonders wichtig ist es wohl, darauf hinzuweisen, daß ganz die gleichen Vorgänge, wie wir sie von selbst am bereits vorhandenen Krebs sich entwickeln sehen, beim experimentellen Krebs sich schon zeigen, ehe von einer eigentlichen Krebswucherung die Rede sein kann. (Man studiere z. B. die schönen Abbildungen von Deeleman über den Teerkrebs bei Mäusen und wird dann das hier Gesagte bestätigt finden.) Ganz ähnlich steht es beim Impfkrebs. Auch hier bildet sich nach der Impfung eine Reaktionszone, die besonders schön von Bashford, Murray und Cramer abgebildet worden ist, schon ehe der Krebs als solcher deutlich erkennbar ist. Diese Reaktion des Bindegewebes ist beim Impfkrebs gelegentlich imstande, das Auswachsen des Impfmaterials zu einem neuen Krebs zu verhindern. Die spätere Rückbildung eines Impfkrebses zeigt genau die gleichen Bilder und diese wieder gleichen in jeder Beziehung denjenigen, die wir unter dem Einfluß der Strahlenwirkung auf Krebse im Tierversuch sich entwickeln sehen. Soweit mir Vergleichsmaterial zur Verfügung steht, gilt das auch für den Menschen.

Was wir sonst über die Entstehung des Krebses wissen, ist etwa, soviel ich sehen kann, daß die Erblichkeit eine gewisse Rolle spielt, nur daß in den Statistiken über menschlichen Krebs die Erblichkeit nicht so deutlich in Erscheinung tritt, weil andere Ursachen augenscheinlich beim Menschen überwiegen. Das Vorhandensein einer erblichen Veranlagung dürfte aber auch für den Menschen feststehen und ist durch Tierversuche von Leo Loeb und Maud Slye mit völliger Sicherheit erwiesen, von Ewing auch für den Menschen höchstwahrscheinlich gemacht. Eine zweite Veranlagung liegt im Alter, jedoch ist der Krebs weniger eine Krankheit des Alters, als des Alterns. Äußere Ursachen spielen ebenfalls eine Rolle (z. B. Berufskrebse beim Menschen, Billharziakarzinome). Bestimmte örtliche Vorgänge vermehren gleichfalls die Disposition zum Krebs, so bilden Narben und Grenzen verschiedenen Epithels bevorzugte Stellen. Nach allem, was wir wissen, gehört nun aber zur Entstehung des Krebses, außer dem genannten Umstande noch etwas anderes, nämlich eine allgemeine Veränderung des Körpers, die von Theilhaber als die eigentliche Krebskrankheit, von anderen mehr als eine allgemeine Disposition zum Krebs bezeichnet wird. Sehr lehrreich sind in der Beziehung die bekannten Untersuchungen von Freund-Kaminer, im Hinblick auf unsere Untersuchungen aber ganz besonders die von Lipschütz und anderen hervorgehobene Tatsache, daß auch beim experimentell erzeugten Teerkrebs der eigentlichen, örtlichen Erkrankung eine Umstim-

Digitized by Google

mung des ganzen Organismus vorangeht. Neuere Untersuchungen an Pflanzen machen es wahrscheinlich, daß diese Umstimmung örtlich eine Änderung des Chemismus bedingt, und zwar scheint ein Gefälle in der Säurekonzentration nach den Nachbargeweben zu entstehen, das vielleicht letzten Endes für die Krebswucherung verantwortlich gemacht werden kann. Man wird sich dann vielleicht vorstellen dürfen, daß das normale Gleichgewicht zwischen Epithel und Bindegewebe an bestimmten Stellen gestört wird und daß damit die Einwucherung des Epithels in das Bindegewebe sich ermöglicht. Zu ganz ähnlichen Auffassungen ist Bierich auf Grund seiner Untersuchungen an Teerkrebsen gekommen.

Bindegewebe und Epithel sind meines Erachtens als eine biologische Einheit aufzufassen, die dem Gefüge des Organismus ein- und untergeordnet ist. Für diese Auffassung lassen sich mancherlei Belege aus der neuesten Forschung mit künstlich gezüchteten Geweben anführen. Einmal die Untersuchungen von Carrel selbst, dann aber insbesondere die neuesten Untersuchungen von Drew. Dieser hat in wundervollen Abbildungen gezeigt, wie Epithelien für sich in flachen Schichten, ohne jede Andeutung einer Struktur, wachsen. Bringt man aber Bindegewebe hinzu, so kommt es zu der uns von Organen her bekannten, den Geweben eigentümlichen Anordnung. So ist es z. B. Drew gelungen, Nierenepithelien für sich zum Auswachsen zu bringen, die ohne jede Struktur nebeneinander regellos geschichtet auswuchsen. Brachte er Bindegewebe hinzu, so ordneten sie sich zu deutlich erkennbaren Harnkanälchen und Glomerulis. Epithelzellen eines Mammakarzinoms von der Maus wuchsen für sich ebenfalls regellos, mit Bindegewebe jedoch zusammengebracht, bilden sie deutliche drüsige Gebilde, durchaus ähnlich dessen einer normalen Mamma. Das Bindegewebe besitzt also die Fähigkeit, das Wachstum der Epithelzellen, das an sich ein ungeordnetes wäre, zu regeln. Wenn dieser Einfluß des Bindegewebes fehlt oder nachläßt, so haben wir statt dessen bei der verhältnismäßigen Selbständigkeit des Epithels ein untergeordnetes, schrankenloses Wachstum. Auch für den Krebs ist das nicht unwichtig. Rhoda Erdmann konnte zeigen, daß für sich überimpfte Epithelzellen keinen Krebs zu erzeugen vermögen, werden sie aber zusammen mit dem zugehörigen Bindegewebe aus Gewebskulturen überimpft, so entsteht ein Impfkrebs.

Auch für den Krebs dürfte es also gelten, daß Epithel und Bindegewebe eine biologische Einheit bilden, in der aber, im Gegensatz zum Normalen, die Epithelzellen durchaus das Übergewicht haben.

Wenn wir nun einen tierischen Organismus mit Strahlen behandeln, so können wir deutlich zweierlei Wirkungen unterscheiden, nämlich eine örtliche an der von den Strahlen getroffenen Stelle, und zweitens eine allgemeine, die sich auf den ganzen Körper erstreckt. Bezüglich der Behandlung des Krebses ist das Augenmerk der Forscher bisher fast ausschließlich auf die örtliche Wirkung gerichtet gewesen. Daß aber auch eine allgemeine Wirkung besteht, geht mit voller Deutlichkeit aus den Versuchen der Freiburger Klinik und denen amerikanischer Forscher, vor allen Dingen von Murphy und seinen Mitarbeitern hervor. Das Wesentliche dabei ist, daß wir in unseren Versuchen die gleiche Einwirkung auf einen Impfkrebs erzielen konnten mit einer den ganzen Tierkörper treffenden Strahlung, die dann von entsprechend geringerer Intenstität sein mußte, wie wenn wir den Krebs mit der geeigneten Dosis örtlich behandeln. Und das auch dann, wenn der Krebs selber vor der unmittelbaren Einwirkung der Strahlen vollständig geschützt war. Die amerikanischen Versuche bringen insofern eine willkommene Ergänzung, als sie zeigen, daß bei Einwirkung sehr weicher Röntgenstrahlen zunächst eine vorwiegend örtliche Wirkung zustande kommt, so daß ein bestrahlter Krebs selbst zurückgeht, eine Impfung zu gleicher Zeit an dem gleichen Tier an anderer Stelle vorgenommen, aber Erfolg hat. Trotz der großen Gegensätzlichkeit in der Beschaffenheit der Strahlen muß auch die Wirkung der Radiumpräparate in der Hauptsache als örtlich aufgefaßt werden, während die Bestrahlung mit harten Röntgenstrahlen neben der natürlich auch vorhandenen örtlichen Wirkung die allgemeine Wirkung in den Vordergrund treten läßt.

Im einzelnen stellen wir uns den Vorgang folgendermaßen vor: Bei jeder Bestrahlung kommt zunächst eine örtliche Wirkung zustande. Wir wissen durch Ricker, daß eine deutliche Gefäßwirkung sehr schnell erkennbar wird, bestehend in einer Reizung, Erweiterung und schließlich Lähmung der kleinen Blutgefäße, die zur völligen Stase führen kann. Die Krebszellen werden von den Dosen, die bei der Bestrahlung in Frage kommen, zweifellos nicht vernichtet; das scheint mir mit aller Sicherheit, wie oben ausführlicher dargestellt, erwiesen. Das zunächst beobachtete Sistieren der Kernteilung, wie es von vielen Autoren, zuletzt von Kräuter und Schintz beobachtet worden ist, mag vielleicht eine gewisse Schädigung der Krebsepithelien andeuten, bedingt durch direkte Strahleneinwirkung. Ebenso wahrscheinlich aber ist die Annahme, daß die kleinzelligen Gewebebestandteile um und in dem Krebsgewebe zerfallen und beim Zerfall Stoffe abgeben, die schädigend auf die Krebszellen einwirken. Durch diese Vorgänge werden die Krebszellen zweifellos geschädigt und damit für andere Einwirkungen empfindlicher gemacht, wie wir das ja auch aus anderen Versuchen wissen. Für sich allein ist diese Schädigung aber — das steht außer Frage — nicht imstande, die Krebsepithelien

Digitized by Google

zu vernichten. Wir sehen ja auch schnell wieder die Zellteilung beginnen. Im Bindegewebe vollzieht sich bei entsprechend gewählter Dosis eine Veränderung in dem Sinne, daß die schon an sich vorhandenen Veränderungen, die mit dem Karzinom zusammenhängen, erheblich gesteigert werden. Wir sehen starke Sprossung von Kapillaren, gewaltige Vermehrung der Histiozyten und der anderen Kleinzellen und Sprossung des Bindegewebes in die Epithelballen hinein. Es handelt sich um genau die gleichen Vorgänge, wie wir sie schon 1. an und für sich in der Umgebung des Krebses, 2. vor Entstehung des Krebses bei experimenteller Erzeugung des Krebses durch Teeren, wie wir sie 3. nach der Impfung der Krebszellen und schließlich 4. bei der spontanen Rückbildung von Impfgeschwülsten beobachten, wobei die an der Grenze der Epithelien in einem menschlichen und tierischen Krebs beobachteten Bindegewebsveränderungen den schwächsten, die der Bestrahlung folgenden Vorgänge den stärksten Grad darstellen. Voraussetzung für den Eintritt dieser Wirkung ist natürlich, daß Bindegewebe in genügender Menge und in geeigneter Beschaffenheit an Ort und Stelle vorhanden ist und daß die richtige Stärke der Bestrahlung gewählt worden ist. Ist die Dosis zu niedrig, so reicht die Wirkung für den gewollten Zweck, die Beseitigung des Krebses, nicht aus, ist sie zu hoch gewählt, so kommen wohl zunächst die gleichen Veränderungen, aber dann so schnell degenerative, rückläufige Umwandlungen der Wucherungen zustande, daß die gewünschte Beseitigung der Epithelzellen ausbleibt. Einzelheiten sind noch unsicher, insbesondere bezüglich der Beteiligung der verschiedenen Gewebselemente. Sicher scheint mir nur, daß vielfach die Histiozyten (Makrophagen) in früheren Untersuchungen für Lymphozyten gehalten worden sind.

An diese örtliche Wirkung schließt sich die allgemeine an, die bei harter Röntgenbestrahlung von vornherein gesetzt wird. Wir erkennen sie an der Veränderung des Blutbildes und an einer großen Anzahl von chemischen Veränderungen im Blute, sie zeigt sich auch im sog. Röntgenkater. Wir sehen auch in unseren Tierversuchen, daß schon kurze Zeit nach der Bestrahlung ganz ähnliche Veränderungen, wie sie an der getroffenen Hautstelle sich einstellen, an der ganzen Haut des Tieres auftreten (Vorländer). Wie diese Vorgänge verursacht werden, läßt sich noch nicht ganz sicher sagen. Wir vermuten als Hauptsache eine Reizung der Lebensnerven, die z. T. direkt durch Reizung der im Bestrahlungsgebiet gelegenen Anteile dieses Systems zustande kommt, z. T. indirekt durch das Auftreten von Cholin, das als Reizmittel für den Vagusanteil der Lebensnerven anzusehen ist.

Auf die zahlreichen und sehr mühevollen Stoffwechseluntersuchungen, von denen auch wir eine große Zahl angestellt haben, will ich hier nicht näher eingehen. Meines Erachtens sind die Ergebnisse bisher nicht brauchbar, aus zwei Gründen. Einmal, weil bei diesen feinen Veränderungen die Beschaffenheit des betreffenden Individuums von ausschlaggebender Bedeutung ist. Bei neuen Untersuchungen derart wird es notwendig sein, zunächst mal, wenn ich so sagen darf, die vegetative Persönlichkeit des zu Untersuchenden festzustellen und diese in Beziehung zu setzen zu den nach Bestrahlung beobachteten Veränderungen. Zweitens beeinflussen sich verschiedene, der durch Bestrahlung zweifellos hervorgebrachten Veränderungen gegenseitig. So stehen z. B. Cholesteringehalt, Blutplättchengehalt und Gerinnungsfähigkeit deutlich in Beziehung zueinander und können deshalb sich gegenseitig störend oder unterstützend beeinflussen. Über Reihenfolge und ursächliche Verknüpfung solcher Vorgänge läßt sich derzeit nichts aussagen.

Wenn wir also aus den bisherigen Stoffwechseluntersuchungen bestimmte Schlüsse nicht werden ziehen können, so bleibt doch die Tatsache bestehen, daß es eine Allgemeinwirkung unbedingt gibt. Sie dürfte auf nervösen und chemischen Reizen beruhen. Vor allen Dingen glauben wir, eine Reizung der vegetativen Nerven annehmen zu dürfen, denn Funktionsänderungen dieser Nerven sind nach Bestrahlung zweifellos zu beobachten.

Daß chemische Veränderungen sich ebenfalls abspielen, dürfte daraus hervorgehen, daß es uns mehrfach gelungen ist, durch Überpflanzung des Blutes bestrahlter Tiere auf gesunde derselben Art die gleichen Veränderungen des Blutbildes hervorrufen, wie wir sie nach Bestrahlung beobachten, während die Blutüberpflanzung von unbestrahlten Tieren keine entsprechende Wirkung hervorbrachte. Ob diese chemischen Wirkungen primär oder sekundär zustande kommen, ist noch eine offene Frage; für beides liegen Möglichkeiten vor. Daß durch eine Reizung des vegetativen Nervensystems chemische Veränderungen hervorgerufen werden können, ist durch Loewy am vermittels des Vagus gereizten Herzen, für physikalische Veränderungen durch Zondek, Kraus und seine Schüler nachgewiesen worden. Das Umgekehrte, Reizung oder Lähmung vegetativer Nerven durch Gifte (Atropin, Cholin, Pilokarpin, Nikotin, Adrenalin usw.), ist ja bekannt genug.

Das Wichtigste ist nun aber, diese allgemeine Wirkung in Beziehung zu setzen zu den am Krebs beobachteten Veränderungen. Auch dazu bieten unsere Tierversuche gewisse Anhaltspunkte. Wenn wir gesunde Mäuse bestrahlen, so zeigt sich eine größere Empfindlichkeit gegen die Strahlen, als bei krebskranken Tieren. Andererseits ist es möglich, durch Einspritzung von Impfbrei innerhalb 3×24 Stunden nach der Bestrahlung die schädliche Wirkung der Röntgenstrahlen herabzusetzen, während die injizierte Impfmasse selbst eine geringere Tendenz zum Anwachsen zeigt, als bei nicht bestrahlten

Digitized by Google

Tieren. Wir schließen daraus, daß die Veränderungen nervöser und chemischer Art, die im Tierkörper durch die Bestrahlung gesetzt werden, an und für sich für die gesunden Tiere schädlich sind, daß sie aber eine stärkere Affinität zu den Krebszellen haben und schadigende Wirkung auf diese ausüben. Besser, daß sie an der Reaktionsstelle zwischen Impfmasse und Gewebe Wirkungen hervorbringen, welche den Impfzellen schädlich sind. Nun frägt es sich, welcher Art diese Einwirkung ist. Von amerikanischen und englischen Forschern ist auf die Beziehung der Lymphozytose zur Immunität, wie sie das genannt haben, größtes Gewicht gelegt worden, und zwar nehmen Murphy und seine Schüler nach vielfachen Untersuchungen an, daß der Schutz gegen Impfkrebse und die Rückbildung angegangener Krebse annähernd der erzeugten Lymphozytose entspricht, ähnlich Caspari. Diese Untersuchungen sind nicht unwidersprochen geblieben. (Mottram und Russ, Kellert, Prime.) Man konnte zeigen, daß bei starker Lymphozytose sehr wohl Impfungen angehen und bei schwacher sich zurückbilden können. Es scheint also wohl so zu sein, daß wohl die Lymphozytose etwas mit der Abwehr des Körpers gegen den Krebs zu tun hat, aber keine allein ausschlaggebende Rolle spielt. Nun ist eine Lyphozytose, insbesondere bei Mäusen, außerordentlich schwer objektiv festzustellen, denn schon bei gesunden Tieren schwanken die Lymphozyten schon ganz ungeheuerlich, andererseits sehen wir, daß Milz und Lymphdrüsen bei starkbestrahlten Tieren erhebliche Rückbildungsvorgänge erkennen lassen, während sie bei schwachbestrahlten Tieren, wenigstens eine Zeitlang, in sehr lebhafter Tätigkeit gefunden werden. Ähnliche regressive Veränderungen, wie bei starkbestrahlten Tieren, finden wir bei Tieren und Menschen, die am Krebs zugrunde gegangen sind. Nun hat Blumenthal in Versuchen mit künstlicher Anregung der Lymphozyten durch nukleinsaures Natron vor der Impfung gezeigt, daß Impfungen nicht angehen und daß eine ungeheure Lymphozyteninfiltration an der Impfstelle sich findet.

M. E. bedürfen alle diese Lymphozytenversuche einer neuen Nachprüfung. In der Literatur findet sich die Angabe, daß da Fano zuerst auf die Bedeutung der Lymphozyten mit Bezug auf die Abwehr des Körpers gegen Krebs aufmerksam gemacht habe. Ich habe schon vor dieser Veröffentlichung in Übereinstimmung mit Ribbert gelehrt und geschrieben, daß die Lymphozytenreaktion des Körpers gegen Karzinom als Abwehrvorgang gegen den Krebs aufgefaßt werden müsse. Wie dem auch sei, nach unseren neueren Untersuchungen scheinen mir weniger die Lymphozyten, als die Histiozyten (Makrophagen) die Träger der Abwehr zu sein. Die von Bergel den Lymphozyten zugeschriebenen Fähigkeiten kommen nach den Untersuchungen Aschoffs im wesentlichen den Histiozyten zu.

Wir haben schon vorher in nicht veröffentlichten Untersuchungen festgestellt, daß Einspritzungen von Lipoidextrakten aus Krebsgewebe fast reine Histiozytenexsudate, durch Vitalfärbung nachgewiesen, erzeugen, während Lymphozyten nur wenig vorhanden sind. Auch bei andern, wie z. B. durch Aleuronal erzeugten Exsudaten, sollen die anfänglich überwiegenden Leukozyten schnell durch Histiozyten ersetzt werden. In den histologischen Untersuchungen unserer bestrahlten Tiere (Vorländer) stehen die Histiozyten ganz entschieden im Vordergrunde. Es werden also noch Untersuchungen erforderlich sein, um die Rolle der einzelnen Zellarten genauer festzustellen. Jedenfalls geht aus einer großen Anzahl von eigenen und fremden Untersuchungen hervor, daß augenscheinlich diejenigen Kräfte, die der Körper von selbst gegen die Krebserkrankung in Bewegung setzt, durch die Bestrahlung geweckt und vermehrt werden. Wo aber schon eine zu starke Beanspruchung oder gar eine Erschöpfung der in Frage kommenden Organe durch die Krebserkrankung selbst zustande gekommen ist, wird es der Bestrahlung nicht mehr möglich sein, irgend etwas zu leisten. Damit ist es auch erklärt, weshalb kachektische Kranke gar nicht oder ungünstig auf die Bestrahlung reagieren.

Den Sitz der Abwehrkräfte haben wir wohl in der Hauptsache im Bindegewebe, genauer im retikuloendothelialen Apparat zu suchen, die aber erst durch örtliche und zentrale Reize in Bewegung gesetzt werden. Die Lebensnerven, die Blutbereitungsstätten und die Blutdrüsen dürften die Quellen dieser Reize sein. Wir haben daher in der Bestrahlung nur ein, freilich besonders geeignetes Mittel zu sehen, das die von selbst im Körper ausgelösten Abwehrvorgänge, die an und für sich ungenügend sind, anregt und zu erhöhter Tätigkeit bringt, also einen besonderen Fall dessen, was man als Protoplasmaaktivierung (Weichardt) oder als Reizbehandlung, Heilfieber (Bier), zu bezeichnen pflegt. Die Vorgänge am Krebs sind weiter nichts, als eine Herdreaktion bei unabgestimmter Reizbehandlung. Ist das richtig, so eröffnen sich zwei Wege für die Verbesserung der Strahlenbehandlung. Einmal Einwirkung auf das Bindegewebe durch allgemeine Reize, die aber vielleicht noch durch abgestimmte Reize verbessert werden kann, und Beeinflussung der Lebensnerven und der mit ihnen in Zusammenhang stehenden Blutdrüsen und Blutbildungsstätten im Sinne einer indirekten Anregung des retikuloendothelialen Apparates; dazu kommt noch eines; nach Untersuchungen an Pflanzen von Priestley und anderen hängt die Reaktionsfähigkeit der Zellen zum großen Teil von der Ionenkonzentration ab, und zwar so, daß fertig ausgebildete Zellen durch Veränderung der H- bzw. O H-Ionen im Protoplasma, so daß der Indifferenzpunkt erreicht wird, wieder dem embryonalen

Digitized by Google

Zustande genähert werden. Das sei der Grund der sog. Meristembildung. Ähnliche Vorgänge sind bei der künstlichen Anregung der Zellteilung an tierischen Eiern ohne Befruchtung, ähnliches am Karzinom beobachtet worden. (Atmung, Milchsäure, Ölsäuren.)

Durch die Untersuchungen von Kraus und seinen Schülern ist wahrscheinlich gemacht worden, daß die physikalisch-chemische Beschaffenheit der Zellen, insbesondere die Regelung der H- und O H-Jonenkonzentration eine Aufgabe der Lebensnerven ist. Es dürften also physikalisch-chemische Vorgänge sein, die sowohl bei der Entstehung des Karzinoms, wie bei seiner Bekämpfung in den Vordergrund zu rücken sind und die die Wichtigkeit der Lebensnerven für diese Vorgänge erweisen.

Versuche mit Hilfe der Lebensnerven, die Strahlenwirkung zu verstärken, sind bei uns im Gang, an Tieren mit dem Ergebnisse, daß ganz regelmäßig ein völliges Verschwinden des Impfkrebses erreicht werden kann mit ganz geringen Strahlendosen. Es scheint, als ob auch hier durch Verbindung mehrerer Mittel nicht eine Zusammenzählung, sondern eine Vervielfachung der Wirkung stattfände. Die Ergebnisse werden in Kürze durch Vorländer veröffentlicht werden. Auf den Menschen sind die Versuche vorläufig noch nicht übertragbar, aber bei Anwendung harmloser Mittel, die ich am Menschen versucht habe, scheinen wir auf dem richtigen Wege zu sein. Wenigstens habe ich in zwei Fällen geradezu verblüffende Erfolge gesehen, die freilich noch der Bestätigung an einem größeren Material bedürfen, ehe man von einer Verbesserung der Heilerfolge mit Sicherheit reden darf. Über den einen Fall möchte ich ganz kurz berichten:

Es handelt sich um ein 16jähriges Mädchen, bei der vor drei Jahren von anderer Seite die Exstirpation eines rechtsseitigen Ovarialkarzinoms vorgenommen war. Das Mädchen kam zu uns in Behandlung in einem sehr traurigen Zustande. Fast kindskopfgroßer, harter Tumor an der Stelle der zuerst entfernten Geschwulst, unter dem Rippenbogen ragt eine weit größere, metastatische Geschwulst, diesen vorwölbend, hervor und reicht fast bis zur r. Spina ant. sup. herab, ganz unverschieblich und hart. Bei der Operation konnte der Beckentumor nur sehr schwer entfernt werden. Der große Tumor im Abdomen erwies sich als Metastase in den retroperitonealen Lymphdrüsen und konnte nicht entfernt werden. — Bei ganz schwacher Bestrahlung, 50 e, auf die Operationsstelle und Injektion hat sich die metastatische Geschwulst unter unseren Augen innerhalb weniger Tage bis auf Gänseeigröße zurückgebildet. Das Mädchen blüht auf und die Besserung hat zu Hause noch weitere Fortschritte gemacht. Die histologische Untersuchung hat ein zellreiches Karzinom ergeben.

Wenn die vorgetragene Auffassung der Strahlenwirkung richtig ist, so werden auch die eigenartigen Wirkungen, die man bei Galvanisation, Lichtbehandlung, Wärmeeinwirkung, Diathermie usw. sieht, in Beziehung zu setzen sein zu denen der Röntgen- und Radiumbestrahlung. Hier kann nicht näher darauf eingegangen werden. Jedenfalls spricht vieles dafür, daß es sich um wesensgleiche Vorgänge handelt, die nur in ihrer Größe, nicht aber in ihrer Beschaffenheit, von den angewandten Mitteln abhängen. In dieser Richtung angestellte Untersuchungen sind nötig; sie werden uns, das ist mit Bestimmtheit zu erwarten, dem Verständnis der biologischen Wirkung der Röntgen- und Radiumbestrahlung näher bringen. Jedenfalls scheint mir aus den bisher vorliegenden Untersuchungen das eine mit Bestimmtheit hervorzugehen, daß wir mit der Dosierung ganz anders verfahren müssen als bisher, daß wir uns von dem Begriff der Karzinomdosis, von der rein physikalischen Auffassung des Strahlenproblems freimachen und an ihre Stelle die biologische Auffassung setzen müssen. Dadurch wird die Behandlung freilich erschwert. Sie wird aber auch, richtig durchgeführt, erheblich erfolgreicher sein können. Wir glauben nach unseren Erfahrungen bestimmt, eine erhebliche Verbesserung der Heilungsergebnisse oder, besser gesagt, der Lebensverlängerung erwarten zu dürfen.

Der Vollständigkeit wegen möchte ich noch hinzufügen, daß natürlich bei dieser Auffassung die Strahlenbehandlung nur einen Teil der Behandlung der Krebskranken darstellt, freilich den wichtigsten, daß aber auch andere Mittel, die eine Erhöhung der Lebensfähigkeit des Organismus bezwecken, von allergrößter Bedeutung sind. Denn nur ein leistungsfähiger Körper wird die zur Überwindung der allgemeinen Krebsanlage und der örtlichen Erkrankung nötigen Kräfte aufzubringen imstande sein.

---

35. H. R. Schinz (Zürich): **Biologische Grundlagen der Strahlentherapie.**

M. H.! Wenn ich hier über die biologischen Grundlagen der Strahlentherapie zu reden das Vergnügen habe, so kann ich es selbstverständlich nicht in systematischer Darstellung tun, das wäre zeitlich rein unmöglich und vor diesem Forum auch nicht am Platze. Hier kann es sich natürlich nur um das Herausgreifen strittiger Probleme und um einen gedrängten Bericht über neue Resultate handeln. Ich habe also zunächst über Irrtümer und Lücken in den biologischen Grundlagen der Strahlentherapie zu sprechen, wobei natürlich die Karzinomtherapie das Leitmotiv ist.

Da wir noch absolut keinen Einblick in den Mechanismus der Strahlenwirkung haben — Theorien helfen über diese Tatsache nicht hinweg —, müssen wir uns an rein biologische Ver-

Digitized by Google

allgemeinerungen halten. Die allgemeinste ist wohl das Gesetz von Bergonié und Tribondeau, welches besagt, daß die Zelle um so strahlenempfindlicher ist, je weniger differenziert sie ist und je teilungsfähiger sie noch ist. Das stimmt nun nicht ganz: Die indifferenten Samenzellen des embryonalen und jugendlichen Hodens sind weniger röntgensensibel, als die Spermiogonien des reifen Hodens (Regaud und Dubreuil). Das Gesetz verlangte das Gegenteil. Ebenso sind Eizelle und Follikelepithel des Graafschen Follikels sensibler als die des Primärfollikels (Lacassagne) usw. usw. Ich schlage deshalb folgende Formulierung vor: Alle Mausergewebe sind strahlenempfindlicher als Dauergewebe, und verstehe dabei unter Mausergewebe Gewebe mit einer Matrix oder, wie die Botaniker sagen, mit einem Meristem, Gewebe mit rascher Zellerneuerung und Zellfolge. Die Betonung ist auf Gewebe zu legen, denn wir können bei unserem heutigen Wissen nur etwas über die Sensibilität gewisser Gewebskategorien aussagen im Verhältnis zu anderen Geweben, nicht aber über die Sensibilität einzelner Zellkategorien. Diese scheinbar magere Formulierung läßt sich nun aber bis in alle Finessen hinein verfolgen. Wir wissen, daß der Hoden, ein Mausergewebe par excellence, anders reagiert als die Niere, aber wir finden auch, daß Tumoren mit rascher Zellfolge röntgensensibler sind als Tumoren mit histologischem Aufbau aus Drüsengewebe z. B. Ich möchte Ihnen hierzu Bild und Präparate eines Fibula-Sarkoms demonstrieren (Rundzellen-Sarkom mit rascher Zellfolge). Praktischer Schluß: Der histologische Aufbau muß der Wegweiser unseres therapeutischen Handelns sein. In diesem Falle hätte man nicht operieren, sondern bestrahlen sollen.

Was nun die Röntgensensibilität ein und derselben Zelle in verschiedenen Zuständen betrifft, so nehmen die meisten an, das Stadium der Mitose sei das empfindlichste (Grasnik, Holthusen, Lacassagne und Monod u. a., eigene Beobachtungen). Mitosen, die während der Bestrahlung im Gange sind, sind außerordentlich empfindlich; schon nach einer halbstündigen Bestrahlung sind die Mitosen bei sofortiger Fixierung des Objektes schwer alteriert, verklumpt, in Chromatolyse oder schon autolysiert. Nicht alle Stadien der Mitose sind gleich empfindlich; die größte Sensibilität weist das Stadium der Äquatorialplatte auf (Holthusen), bei Geschlechtszellen nach Mohr das Stadium der jungen Spermiozyten. Von diesen Frühbefunden muß man scharf die pathologischen multipolaren und degenerativen Mitosen unterscheiden, die man 24 Stunden nach der Bestrahlung im histologischen Bilde findet. Diese abnormen Mitosen sind die Manifestation einer zunächst latent gebliebenen, relativ geringen Schädigung einer Zelle, die im Ruhestand bestrahlt worden ist. Ihre Schädigung kommt nur im Teilungsstadium, das bald früher, bald später nach der Bestrahlung eintritt, zum Vorschein, ruht die Zelle, so sehen wir ihr nichts an. (Heredozelluläre Schädigung, Regaud.) Man hat bisher in der Literatur diese Dinge oft durcheinandergeworfen. Man muß aber auseinanderhalten: 1. Bestrahlungen, Dosen, welche so schwach sind, daß sie nur die höchstempfindlichen, in Mitosen befindlichen Tumorzellen abtöten und die übrigen Zellen in Ruhe lassen, 2. stärkere Dosen, welche auch die ruhenden Tumorzellen latent schädigen, die Schädigung wird bei der nachfolgenden Teilung morphologisch sichtbar, und 3. starke Bestrahlungen, welche schon an der ruhenden Tumorzelle die bekannten Pyknosen usw. hervorrufen.

Gestatten Sie mir auch einige kritische Worte über die Latenzzeit. Der Begriff ist dehnbar. Mitosen haben praktisch keine Latenzzeit, bis zum Auftreten pathologischer Mitosen unsichtbar geschädigter Zellen vergehen Stunden bis Tage. Kernpyknosen können sich manchmal erst nach mehreren Tagen einstellen, ich werde Ihnen allerdings auch andere Beispiele am Menschen zeigen.

Ich glaube, wir dürfen verallgemeinern: Mausergewebe mit rascher Zellfolge haben eine relativ kurze Latenzzeit, Dauergewebe haben eine außerordentlich lange Latenzzeit. Sie kann praktisch unendlich lang sein, d. h. das ganze Leben andauern. Zum Manifestwerden braucht es oft noch ein äußeres Ereignis, Druck, eine Verbrennung, irgendeine andere Schädigung. Dann aber kann die Schädigung plötzlich explosionsartig erscheinen und zum schwersten Ulkus und zur schwersten Nekrose führen.

Zur Frage der Reizdosen habe ich nicht viel zu bemerken. Ich erinnere an meine Mäusekarzinomversuche (Nather und Schinz). Die Reizhypertrophie der „interstitiellen Drüse" des Ovariums im Anschluß an Bestrahlungen hat sich in eigenen Versuchen insofern als irrig erwiesen, als bei jedem Untergang von generativen Zellen, z. B. in der Schwangerschaft, die interstitiellen Zellen kompensatorisch wuchern — auch ohne Reizbestrahlung. Der Späteffekt einer Ovarialbestrahlung ist übrigens eine starke Atrophie des gesamten Ovariums inkl. interstitielle Drüse. Bierichs Befund der Vermehrung elastischer Fasern im unmittelbaren Anschluß an auch kurzdauernde Röntgenbestrahlungen und ebenso von ihm beschriebene Mastzellenvermehrung ist falsch. Sein Irrtum beruht auf der großen, normalen Variationsbreite dieser Elemente in der Maushaut.

Das wären m. E. einige irrtümliche Verallgemeinerungen und Interpretationen, die ich zur Sprache bringen wollte.

Digitized by Google

Nun einige neue Befunde zur Lokalwirkung und Allgemeinwirkung der Röntgenstrahlen. Hinsichtlich der morphologisch direkt faßbaren lokalen Schädigungen sind meine Präparate deshalb interessant, weil sie alle vom Menschen stammen (menschlicher Hoden, Tage und Wochen nach einmaliger Bestrahlung, menschliche Milz, 12 Stunden nach Bestrahlung, menschliche Tumoren, Stunden und Tage nach der Bestrahlung). Prinzipiell bieten sie aber nichts Neues. Viel wichtiger sind aber die histologisch nicht faßbaren Strahlenveränderungen am Wirkungsort: Bei Halbseitenbestrahlung von jungen Hunden entsteht eine einseitige Nierenhypoplasie infolge Verminderung der Zellteilung und dadurch Verringerung der Zellzahl ohne Verkleinerung der einzelnen Zelle und bei normalem histologischem Befunde. Ähnliche Hypoplasien sind in meinen Rattensarkomversuchen feststellbar. Hier bewirkt die Bestrahlung ebenfalls statt der theoretisch stipulierten Reizung eine morphologisch nicht faßbare Hypoplasie des Sarkoms gegenüber den Kontrollen. Bei Bestrahlung von jungen Hunden ist die Teilungsfähigkeit des wachsenden Knorpels in loco herabgesetzt — das Längenwachstum ist gestört. — Histologisch ist aber kein abnormer Knorpelbefund feststellbar, ebenso erscheinen die Knochenkerne zur Normalzeit und die Ossifikation ist nicht gestört. Zwischen den histologisch noch faßbaren und den histologisch nicht faßbaren Strahlenschädigungen stehen nun direkt andere Schädigungen, die indirekt histologisch verfolgt werden können: Durch Röntgenbestrahlung kann die prospektive Bedeutung und prospektive Potenz von Zellen, z. B. Samenzellen oder Tumorzellen, geändert werden (Schinz und Slotopolsky). Die indifferenten Samenzellen des infantilen Hundehodens haben die prospektive Bedeutung und Potenz, aus sich Spermiogonien und Sertolizellen hervorgehen zu lassen. Durch die Bestrahlung entstehen aus ihnen nur noch Sertolizellen. Durch chronische Röntgenschädigung erhält die Epidermiszelle die Potenz, kanzerös zu werden und umgekehrt — wie mir Holzknecht mitteilt — werden präkanzeröse, weiche, mehr oder weniger maligne Epithelwucherungen durch therapeutische Röntgenbestrahlungen umgewandelt in verhornende, mehr gutartige.

Noch ein Wort über meine Untersuchungen über die Allgemeinstörung und Allgemeinschädigung nach Röntgenbestrahlung. Die Skala der Röntgenintoxikation heißt: Röntgenkater, Röntgenshok, Röntgenkachexie. Als Indikator dienten mir Schwankungen des Blutspiegels, und zwar speziell des Eiweißspiegels. In einer ersten Phase findet sich eine Eiweißverminderung des Gesamtblutes, des Fibrinogens, des Serumeiweißes und des Albumins, während das Globulin vermehrt ist. Der Befund entspricht der kolloidoklastischen Krise von Widal: er entspricht ihr nicht nur in den Schwankungen des Eiweißspiegels, sondern auch in den begleitenden nervösen Störungen usw. Der klinische Ausdruck dafür ist der „Röntgenkater". Es wäre verfehlt, diesen Symptomenkomplex nur auf einem Symptom, z. B. auf der Mineralstoffwechselstörung usw. aufzubauen. Die Eiweißschwankung gehört ebenfalls in den komplizierten Symptomenkomplex hinein.

In der zweiten Phase, Stunden und Tage nach der Bestrahlung, folgt eine Eiweißvermehrung im Blute. Zuerst nimmt das Fibrinogen stark zu, am Schluß das Albumin. Der Befund ist analog den Erscheinungen bei der Proteinkörpertheorie und ist als Reaktion des Organismus auf das durch Röntgenstrahlen freigewordene, blutfremde, vielleicht sogar — wir wissen das noch nicht genau — auch körperfremde Abbaueiweiß (ein oder einige durch Röntgenbestrahlung entstandene spezifische Abbauprodukte?) aufzufassen. Auch die von mir festgestellte Hyperproteinämie ist somit nicht als primäre Reizwirkung infolge „Reizbestrahlung" aufzufassen.

Auf dieser biologischen Grundlage ergeben sich folgende therapeutische Richtlinien:

1. Die strenge Indikation zur Röntgentherapie ist gebunden an einen Lokalherd und Lokalbefund, der zum Schwinden gebracht werden soll, oder der zum Wachstumsstillstand gebracht werden soll oder dessen prospektive Potenz, z. B. Malignität, geändert werden soll.

2. Hauptkriterium des Erfolges oder Mißerfolges ist die nur empirisch feststellbare Röntgensensibilität. Der „röntgenophile" Protoplasmazustand „X" ist chemisch-physikalisch noch nicht faßbar. Biologisch steht er sicher mit den Teilungsvorgängen im Zusammenhang (Mausergewebe röntgensensibel, Dauergewebe mehr oder weniger röntgenrefraktär).

3. Auch die Dosierung ist empirisch zu finden. Sie ist eine Funktion der Röntgensensibilität und damit des histologischen und histogenetischen Aufbaus der Gewebe. Für sehr röntgensensible Organe oder Tumoren (Follikulome, Seminome, Ovarium, Hoden usw.) ist die einmalige Intensivbestrahlung die Methode der Wahl. Für wenig röntgensensible Tumoren (Drüsenkarzinome, viele Sarkome) ist die häufige Bestrahlung mit kleinen Dosen und kurzen Intervallen die Methode der Wahl, sobald es sich um Großfelder handelt wegen der Gefahr der Röntgenschädigung und der Allgemeinstörung durch einmalige Massendosen. („Reizbestrahlungen durch die kleinen Dosen fürchte ich nach dem Obengesagten nicht.") Eine Ausnahme machen kleine zirkumskripte Hautkarzinome, die durch einmalige Bestrahlung mit 200—250% HED. zum Schwinden gebracht werden. Voraussetzung für diese Intensivdosierung ist ein kleines Einfallsfeld (ca. 3 cm²).

Digitized by Google

Multiple Tumoren (Lymphogranulome, leukämische und lymphatische Tumoren usw.) sind mit kleinen Dosen zu bestrahlen wegen der gefahrbringenden, schweren, allgemeinen Schädigung und wegen der Überlegenheit der Mehrfachbestrahlung gegenüber der einmaligen Großdosis.

4. Reizbestrahlung des Ovariums sind perhorresziert wegen der experimentell von mir einwandfrei nachgewiesenen Nachkommenschädigung nach langer Latenzzeit. Reizbestrahlungen bei hämorrhagischen Diathesen, bei perniziöser Anämie, bei Diabetes usw. sind zum Teil erfolglos gewesen, zum Teil als Proteinkörperwirkung durch Untergang von körpereigenem Gewebe zu erklären, jedenfalls nicht spezifisch und nicht als primäre Reizwirkung aufzufassen.

5. Die Grundlage unserer Strahlentherapie ist nach wie vor das Experiment. Nicht so sehr der physikalisch-chemische Modellversuch, als besonders das biologische Experiment, also das vitale zelluläre Geschehen, kontrolliert vor allem durch die morphologische Untersuchung im tiefsten Sinne des Wortes, durch die „Morphologia animata".

---

36. Hans Meyer (Bremen) — auf Einladung: **Röntgenstrahlen und Stoffwechsel.**

Die ehrenvolle Aufgabe, die mir zuteil geworden ist, mit einigen einleitenden Worten die Reihe der Vorträge über Allgemeinwirkung der Röntgenstrahlen zu eröffnen, ist eine nicht leichte, da es gewisse Schwierigkeiten macht, aus der Fülle der Einzeltatsachen, die als Ergebnis vielfach mühseliger Untersuchungen einer erstaunlich vielseitigen Forschertätigkeit in den Arbeiten der wissenschaftlichen Zeitschriften und Archive niedergelegt sind, eine leitende Idee herauszufinden, und aus dem Chaos der Mannigfaltigkeit zur Einheit vorzudringen. Möglich wird die Erfüllung dieser Aufgabe nur dann, wenn auf die Heraushebung von Einzeltatsachen, sie mögen an sich noch so wertvoll sein, so weit wie möglich Verzicht geleistet wird, da es bei dem heutigen Stande des Wissens tatsächlich noch nicht angängig ist, aus den Einzeltatsachen gleichsam wie aus Mosaiksteinen ein in sich geschlossenes Gesamtbild zusammenzusetzen[1]). Ich muß mich vielmehr darauf beschränken, aus der Fülle der Detailarbeit zwei Kapitel herauszugreifen: ich will erstens sprechen von der Bedeutung der Strahlenbiologie für die Stoffwechsellehre und ich will dann in einem zweiten Teile, ausgehend von den Wirkungen der Röntgenstrahlen auf den Chemismus der Zelle, einige Gedanken entwickeln, welche die Entstehung der Allgemeinwirkung der Röntgenstrahlen und des sog. Röntgenkaters oder, wie wir ihn besser nennen wollen, der Strahlenintoxikation zum Gegenstand haben.

Wenn ich zunächst einen Blick werfen will auf die Bedeutung, welche die Strahlenbiologie für ein wichtiges Grundproblem der Stoffwechselphysiologie erlangt hat, so geschieht das einmal deswegen, um auch hier wieder auf die vielseitigen Wechselbeziehungen hinzuweisen, welche die Röntgenologie mit anderen Disziplinen der wissenschaftlichen und praktischen Medizin verknüpfen und weil dadurch andererseits ein erwünschter Anlaß gegeben wird, auf einige Grundtatsachen der Stoffwechsellehre, insbesondere der Lehre vom Eiweißstoffwechsel einzugehen, die mir als Einführung in unser Thema am Platze zu sein scheinen und die ja in allen Einzelheiten in so hervorragender Weise auf einer Reihe medizinischer Kongresse der letzten Jahre von Fr. von Müller, A. Kossel, Knoop unter anderem uns dargelegt worden sind.

Der Begründer der modernen Stoffwechselphysiologie, Carl Voit, legte das Ergebnis seiner grundlegenden Untersuchungen in einer Reihe fundamentaler Leitsätze nieder, von denen ich hier drei wiedergebe: 1. Es wird immer Eiweiß zersetzt, auch im Hunger und bei eiweißfreier Nahrung. Es ist kein Leben ohne Eiweißumsatz möglich. 2. Der Eiweißumsatz, gemessen an der Harnstoffausscheidung, ist hauptsächlich von der Eiweißmenge in der Nahrung abhängig. Sobald der Eiweißgehalt der Nahrung über ein gewisses Minimum hinausgeht, stellt sich der Eiweißumsatz genau auf die Eiweißzufuhr ein. Es kommt zum Stickstoffgleichgewicht, welches auf das Gramm genau dem Nahrungseiweiß entspricht. 3. Ist die Eiweißnahrung geringer als der Bedarf, z. B. im Hunger, so wird durch Darreichung von Fett und noch in höherem Maße durch Kohlehydrate eine Einschränkung des Eiweißumsatzes erzeugt, so daß dieser wesentlich niedriger wird als im Hungerzustand.

In der Folgezeit wurde nun durch eine Reihe von experimentellen Untersuchungen festgestellt, auf welches Minimum sich der Eiweißumsatz, d. h. die Stickstoffausscheidung herabdrücken läßt, wenn man eine nahezu eiweißfreie Kost mit sehr viel Kohlehydraten und Fetten darreicht, und zwar stellte es sich heraus, daß dieses Minimum der Stickstoffausscheidung beim gesunden erwach-

---

[1]) Bezüglich der Einzelarbeiten verweise ich auf die in den letzten Jahren erschienenen „Jahresberichte über die Literatur aus dem Gebiete der Strahlentherapie", in denen mehrere Hunderte der einschlägigen Arbeiten eingehend von mir analysiert sind. Strahlentherapie Bd. 11, 12, 13, 14, 16, ferner auf das ausführliche Sammelreferat: „Allgemeinwirkung der Röntgenstrahlen" meines Assistenten Dr. Kühlmann in Bd. 18 der „Strahlentherapie".

Digitized by Google

senen Manne auf 2,5 g bis 3 g Stickstoff heruntergesetzt werden kann, das entspricht einem minimalen Eiweißumsatz von 22 g. Es ist das also jener Eiweißumsatz, welcher für die Erhaltung der Lebensvorgänge unbedingt notwendig ist und der durch Kohlehydrate und Fette nicht zu ersetzen ist. Daß dieser minimale Eiweißumsatz eine wichtige Grundlage darstellt, von der aus man die krankhaften Anomalien des Stoffwechsels studieren kann, wurde bald erkannt. Es erhebt sich nun aber die fundamental wichtige Frage, wie soll man dieses Stickstoffminimum auffassen, was bedeutet es? Rubner gab eine Antwort auf diese Frage. Er bezeichnete diesen minimalen N-Umsatz als Abnützungsquote, und unter Abnützung verstand er den Verbrauch an Zellen. Ähnlich wie die Epidermiszellen der Haut, die Haare usw. stets abgestoßen werden, so muß man nach Rubner auch bei den inneren Organen annehmen, daß ein fortwährendes Altern und Zugrundegehen von Blutzellen und anderen Organzellen zustande kommt und die Produkte dieses Zellzerfalles kommen im Harn zur Ausscheidung. Rubner, dem wir ja die energetische Betrachtung des Stoffwechsels verdanken, hat dann diesen minimalen Eiweißumsatz in Beziehung gesetzt zu dem Gesamtumsatz des Individuums, und zwar zu dessen Ruhenüchternwert, und er berechnete die Abnützungsquote am Eiweiß auf ungefähr 5% des Gesamtkalorienumsatzes.

Bei der prinzipiellen Bedeutung, welche die Abnützungsquote, also der minimale Eiweißumsatz für die Bedeutung der physiologischen und auch pathologischen Stoffwechselvorgänge darbietet, ruhte aber die Frage nicht, ob nun in der Tat diese Rubnersche Anschauung richtig sei, ob dieser minimale Stickstoffumsatz wirklich auf Zellabbau, also durch das Zugrundegehen verbrauchter Zellen bedingt sei, und es war namentlich Fr. v. Müller, der hier in seinem glänzenden Leyden-Vortrag die kritische Sonde anlegte. Diese wichtige Frage ließ sich nun auch durch das Experiment prüfen, und zwar gaben neben anderen Methoden auch die Röntgenstrahlen die experimentelle Grundlage für eine Reihe diesbezüglicher Untersuchungen, die an der Müllerschen Klinik in München durchgeführt wurden.

Es wurden Leukämiker mit erheblicher Milzvergrößerung auf den minimalen Eiweißumsatz, also auf das Stickstoffminimum gesetzt. Darauf wurde die Milz einer energischen Bestrahlung unterzogen, so daß sie sich in kurzer Zeit bedeutend verkleinerte. Dabei ergab sich nun die sehr bemerkenswerte Tatsache, daß die N-Ausscheidung genau so niedrig blieb wie vorher, während gleichzeitig eine sehr bedeutende Vermehrung der Harnsäure auftrat, die gar nicht mehr im Verhältnis stand zur Gesamtstickstoffausscheidung. Daß die Harnsäureausscheidung bem Menschen nicht in Beziehung steht zum Eiweißumsatz, ist ja eine allgemeine bekannte Tatsache. Die Harnsäureausscheidung ist abhängig vom Zerfall und Aufbrauch der Kernsubstanzen der Zellen. Die Harnsäure ist ein wirkliches Stoffwechselendprodukt in dem Sinne, daß es nicht weiter verwendet wird und anscheinend im menschlichen Organismus nicht weiter abgebaut werden kann. Geht eine Zelle zugrunde, so erkennt man das daran, daß zuerst der Kern zerfällt und schließlich verschwindet. Wenn also bei der Röntgenbestrahlung eine leukämische Milz rasch an Größe abnimmt und wenn dabei eine sehr große Menge von Harnsäure ausgeschieden wird, aber nicht entfernt eine entsprechende Menge von Gesamtstickstoff, so müssen wir daraus schließen, daß zwar das Endprodukt der zugrundegegangenen Zellkerne, nicht aber die Endprodukte des zugehörigen Zelleiweißes zur Ausscheidung gelangt sind. Das Eiweiß der Zellen, die doch ebenfalls durch die Bestrahlung zugrunde gehen, wenn ihr Kern verschwindet, ist also nicht bis zu den Endprodukten verbrannt, sondern es ist dem Körper erhalten geblieben. Würden beim Abbau der Zellen unter der Strahlenwirkung deren ganze Bestände an Kernsubstanzen und Eiweiß vollständig dem Zerfall bis zu den Endprodukten anheimfallen, dann müßte das Verhältnis von Harnsäure zur Gesamtstickstoffausscheidung ungefähr gleichbleiben. Das ist aber eben nicht der Fall. Während beim gesunden Menschen im Eiweißminimum das Verhältnis von Harnsäurestickstoff zum Gesamtstickstoff ungefähr 2,5 : 100 beträgt, steigt es unter dem Einflusse der Bestrahlung bei der Leukämie auf 10 und mehr Prozent (Fr. Müller).

Der hierbei stattfindende Zellabbau erinnert uns an die bekannten Untersuchungen von Miescher am Lachs, sowie von Cunningham am Seeaal. Auch hier werden einige Monate vor der Laichzeit größere Organmassen (namentlich die Muskeln) eingeschmolzen, aber das Muskeleiweiß wird nicht zersetzt und als Harnstoff ausgeschieden, sondern es wird zum Aufbau neuer Gewebe, nämlich für die wachsenden Keimdrüsen, Ovarien und Hoden, verwendet. Die Muskelproteine werden durch „Umrangieren der Bausteine im Proteinmolekül" zu Eiweißkörpern der Geschlechtsorgane (Protaminen) umgeformt. So sehen wir die hochinteressante Tatsache, daß auch bei einer Bestrahlung das durch die Strahlenwirkung abgebaute Eiweiß fast vollständig dem Körper erhalten bleiben kann und im intermediären Stoffwechsel an anderer Stelle des Körpers wieder Verwendung findet. Das konnte in der Müllerschen Klinik nicht nur bei der Bestrahlung der Leukämie gezeigt werden, sondern auch beim Karzinom. Wurden Krebskranke bei stickstoffärmster und kohlehydratreicher Kost auf das Stickstoffminimum gebracht und dann einer Röntgenbestrahlung unterzogen, so hatte die Bestrahlung zwar eine erhöhte Harnsäureausscheidung zur Folge, die Gesamtstickstoff-

Digitized by Google

ausscheidung blieb aber unverändert, m. a. W., die Kranken blieben im Stickstoffgleichgewicht. Sehr bemerkenswert ist auch das Ergebnis eines Stoffwechselversuches bei der Akromegalie. Bei einem Akromegalen, bei welchem im Stickstoffminimum der Eiweißumsatz und ebenso auch die endogene Harnsäure vor der Bestrahlung erhöht war, bei welchem also eine erhöhte Stickstoffausscheidung vorlag, konnte durch Bestrahlung der Hypophyse sowohl die endogene Harnsäuremenge wie auch die Stickstoffausscheidung im N-Minimum von erhöhten Werten auf niedere Werte herabgesetzt werden. Hier wurde also durch die Röntgentherapie der vorher erhöhte Gesamtstoffwechsel wieder auf die Norm einreguliert (Thannhauser und Curtius). Auch Mahnert und Zacherl fanden bei Myomen und Metropathien nach Applikation von Kastrationsdosen die Stickstoffausscheidung herabgesetzt und ebenso kam Bernhardt u. a. in einigen Fällen zu ähnlichen Ergebnissen. Es wäre wünschenswert, wenn die Forschung sich in größerem Maße als bisher der Untersuchung des Gesamtstoffwechsels nach Röntgenbestrahlung im Stickstoffminimum zuwenden würde. Es wäre denkbar, daß nicht nur die Art der Erkrankung, also das bestrahlte Gewebe, sondern auch die Methodik der Bestrahlung hier von Bedeutung wäre, und daß eine Bestrahlungstechnik, die allzu robust in das feine Getriebe des Gesamtstoffwechsels eingreift, eine andere Ausscheidungskurve zeigt, wie diejenige, welche hier des näheren dargelegt wurde.

Jedenfalls ergab sich aus den genannten Untersuchungen für die Stoffwechselphysiologie der wichtige Schluß, daß das sog. Eiweißminimum nicht durch die Abnützung verbrauchter, überalterter oder kranker Zellen bedingt sein kann, da das Eiweiß der abgebauten Zellen und Gewebe offenbar zu einem großen Teil der Wiederverwendung im Körper zugeführt wird.

Die Frage erhebt sich, zu welchen Zwecken der Organismus das Eiweiß der durch die Strahlenwirkung abgebauten Zellen verwendet, soweit dasselbe nicht zu den Endprodukten des Stoffwechsels verbrannt wird. Die moderne Stoffwechselphysiologie belehrt uns über die verschiedensten Möglichkeiten der Verwendung. Es ist einleuchtend, daß ein Teil der Bausteine des Eiweißmoleküles, das durch die Strahlenwirkung zerlegt wird, wieder von neuem zum Aufbau der Eiweißkörper der Organe verwendet werden kann. An der einen Stelle wird also durch den Einfluß der Bestrahlung das Eiweißmolekül abgebaut, und an einer anderen Stelle, dort, wo der Körper Bedarf hat, werden die Bausteine zu einem neuen Proteinmolekül zusamengefügt. In welcher Weise diese Umformungen vor sich gehen, ob das ursprüngliche Eiweiß zunächst vollständig in seine letzten Bausteine — die Aminosäuren — zerfällt, so daß der neu entstandene Proteinstoff aus diesen wieder zusammengefügt werden muß, oder ob die Umwandlung in der Weise erfolgt, daß größere Bruchstücke des Moleküls (Peptone, Polypeptide) in ihrem ursprünglichen Gefüge in das neu entstehende System hinübergenommen werden, läßt sich bei dem heutigen Stand des Wissens nicht entscheiden. Die ausgezeichneten Forschungen von A. Kossel über die physiologischen Umformungen von Eiweißkörpern bei der Spermatogenese mancher Fische, die sich an die erwähnten Studien von Miescher an den laichenden Lachsen anschlossen, geben uns aber eine genügend klare Vorstellung, wie eine solche Umwandlung der Proteine vor sich gehen kann[1]).

Ein anderer Teil der aus dem großen Gefüge des Eiweißmoleküles gelösten Bausteine kann zur Zuckerbildung verwendet werden. Die Aminosäuren werden desaminiert, d. h. die Aminogruppe wird abgespalten und durch Sauerstoff ersetzt, und die dabei entstehende Fettsäure wird nun entweder durch weitere Oxydationen in der Betastellung abgebrannt, wobei als Verbrennungsprodukte Harnstoff, Kohlensäure und Wasser entstehen oder aber das nach der Desaminierung der Aminosäuren der Stickstoffgruppe beraubte Molekül wird nicht in die Verbrennung mit einbezogen, sondern zum Kohlehydrataufbau verwendet. Das letztere wird dann der Fall sein, wenn der Körper besonderen Bedarf an Zucker hat. Ein solcher liegt nun, wie die neuesten Untersuchungen von Warburg und Minami gezeigt haben, bei Karzinomkranken vor. Die Tumorzellen haben einen außerordentlich großen Bedarf an Zucker. Auf Grund der Arbeiten von Embden wissen wir, daß tierische Zellen ganz allgemein fähig sind, Zucker durch einen gärungsartigen Vorgang aufzuspalten, wobei sich aus dem Zucker Milchsäure bildet. Es zeigte sich nun bei den Versuchen von Warburg und Minami, die sie an überlebendem Karzinomgewebe anstellten, daß das Karzinomgewebe 70mal soviel Zucker verbraucht als die in ähnlicher Weise geprüften normalen Gewebe. Die Glykolyse spielt also für die Karzinomzelle eine ähnliche Rolle wie die alkoholische Gärung für die Hefezelle: sie ist neben der Sauerstoffatmung eine energieliefernde Spaltungsreaktion der Karzinomzelle. Der Tumor lebt zu einem beträchtlichen Teil auf Kosten eines Gärungsvorganges des Zuckermoleküles. Diese Tatsachen geben uns vielleicht den Schlüssel für die interessanten Befunde von Mahnert und Zacherl, welche diese Autoren bei der Prüfung des Kohlehydratstoffwechsels von Karzinomatosen nach der Bestrahlung erheben konnten. Sie sahen z. B. in einem Falle von Uteruskarzinom, daß nach der Bestrahlung eine Steigerung der Glykogenbildung um mehr als 1000 % eintrat. Zur Erklärung dieses gewaltig

[1]) A. Kossel. Naturwissenschaften 1922, Nr. 47.

Digitized by Google

gesteigerten Kohlehydrataufbaues nach Röntgenbestrahlung beim Karzinomkranken ist die schon von O. Strauß geäußerte Ansicht zu verwerten, daß — entsprechend dem gesteigerten Bedarf des Karzinomkranken an Zucker — die beim Zellabbau aus dem Eiweißmolekül abgespaltenen Aminosäuren in hohem Maße zur Zuckerbildung herangezogen werden. Es ist wohl nicht daran zu zweifeln, daß die Forschungen der nächsten Jahre uns auf diesem interessanten Gebiete, das sich uns erst in neuester Zeit erschlossen hat, noch weitere Aufklärung bringen werden.

Natürlich ist die Zuckerbildung aus Aminosäuren nur einer der Wege, auf welchem die Verwertung der Eiweißspaltprodukte im intermediären Stoffwechsel erfolgt, und es ist klar, daß die Aminosäuren sehr wohl auch auf andere Weise umgeformt werden können. Ist doch die Fülle der lebensnotwendigen Stoffe, die wir aus dem Eiweiß ableiten müssen, eine sehr große. So sind es z. B. die wirksamen Substanzen der endokrinen Drüsen, die der Körper aus den Bausteinen des Eiweißmoleküles gewinnt. Das Tryptophan, eine zyklisch gebaute Aminosäure, ist z. B. der Ausgangspunkt für die Bildung des jodhaltigen Tryroxins, des wirksamen Bestandteiles der Schilddrüse, das Histidin, ein anderer Baustein des Eiweißmoleküles, wird in Histamin übergeführt, das nach neueren Untersuchungen von dem Hirnanhang als Hormon gebildet wird, und vor allem ist das Tyrosin als ein wichtiges Ausgangsmaterial für mannigfache Produkte im intermediären Stoffwechsel erkannt. Es entsteht aus dieser Aminosäure das Adrenalin, der wirksame Bestandteil der Nebenniere, und — was uns hier besonders interessiert — es entsteht aus ihm das bei der Strahlenwirkung zu beobachtende Hautpigment. Rothman konnte die interessante Beobachtung machen, daß bei lebhafter Pigmentbildung nach der Einwirkung ultravioletter Strahlen auf die Haut bei Allgemeinbesonnung der Tyrosinspiegel des Blutes so weit herabgesetzt sein kann, daß das Tyrosin gänzlich aus dem Blute verschwindet, es wird vollkommen in der Haut verankert und zum Pigmentaufbau verwandt. Es ist mit Sicherheit anzunehmen, daß bei gewissen Formen der Pigmentbildung in der Haut nach Röntgenbestrahlung das Tyrosin als Muttersubstanz des Pigmentes ebenfalls eine Rolle spielt.

Wir sehen also auch hier wieder, daß das bei der Strahlenwirkung zerlegte Eiweiß nicht einfach in seine Endprodukte zerlegt und verbrannt wird, sondern daß es sich um einen sehr komplizierten Vorgang handelt, der in der Weise sich abspielt, daß ein großer Teil der beim Eiweißzerfall freiwerdende Körper im intermediären Stoffwechsel wiederum seine Verwendung findet.

Für die allgemeine Stoffwechselphysiologie ergibt sich aus diesen und manchen anderen Beobachtungen, auf die hier einzugehen nicht meine Aufgabe ist, daß das Eiweißminimum nicht aufzufassen ist als das Produkt einer normalen oder pathologischen Zellabnützung, sondern vielmehr als der Ausdruck des Bedarfes des Körpers an stickstoffhaltigen Substanzen. Die Atomgruppen des Eiweißmoleküles, durch deren Umwandlung die Werkzeuge für lebenswichtige Funktionen geschaffen werden, müssen in hinreichender Menge in der Nahrung enthalten sein. Deshalb ist eine gewisse Menge von Eiweiß, das Eiweißminimum, unentbehrlich. Zur Festigung dieser Erkenntnis haben die vorerwähnten Experimente mit Röntgenstrahlen einen interessanten Beitrag geliefert.

Haben wir bisher den Einfluß der Strahlen auf den Gesamtstoffwechsel betrachtet, so wenden wir uns jetzt zu der Wirkung der Strahlen auf den Stoffwechsel der kleinsten biologischen Einheit, der Zelle, und wir wollen uns die Frage vorlegen, ob wir nach dem heutigen Stande des Wissens schon von einer physiologischen Chemie der Röntgenstrahlen sprechen können, die uns gestattet, ein Bild von den Veränderungen zu gewinnen, die sich am Chemismus der Zelle abspielen.

Wenn wir alles überblicken, was an Tatsachen bekannt ist, die eine hinreichende Erklärung geben könnten für die Wirkungsweise der Röntgenstrahlen auf die in der Zelle sich abspielenden biochemischen Prozesse, so müssen wir gestehen, daß die Ausbeute nicht groß ist. Wir können also leider heute die eben gestellte Frage nicht bejahen, sondern müssen uns damit begnügen, die Richtlinien darzulegen, welche die Forschung über diesen Gegenstand leitet.

Es ist möglich, nach zwei Richtungen hin durch Versuche in die Natur der durch die Röntgenstrahlen gesetzten Störungen im Zellchemismus Einblick zu gewinnen: erstens durch Erforschung der Wirkung der Strahlen auf die unter normalen oder pathologischen Verhältnissen in der Zelle sich abspielenden fermentativen Prozesse, und zweitens durch den Nachweis spezifischer Veränderungen in der chemischen Zusammensetzung der bestrahlten Gewebe.

Die Strahlenwirkung läßt sich ja auf eine doppelte Art erklären: Einmal könnten die Strahlen auf das „Haupthandwerkszeug" der Zelle einwirken, auf die Fermente, sie entweder zu bestimmten Leistungen befähigen oder aber ihre Wirksamkeit herabsetzen und vernichten. Geschieht das letztere, werden also alle Zellfermente: Oxydations- und Reduktionsenzyme, zerlegende und synthetisierende Fermente abgetötet, so werden damit alle den Stoffwechsel der Zelle bewirkenden lebenserhaltenden Kräfte vernichtet. Die Zelle wird zu einem toten Körper und nun beginnt die „Totengräberarbeit" der autolytischen Fermente, die den Abbau der Zelle besorgen; die Zellbestandteile werden dem Säftestrome beigemischt, die Zelle ist vernichtet. War die Strahlenwirkung eine mildere, so kann noch Reparation eintreten, der ganze ungeheuer komplizierte, wie die Räder eines Uhrwerkes ineinander-

Digitized by Google

greifende Apparat der intrazellulären Fermentarbeit kommt nach einiger Zeit wieder in Gang, es handelt sich um eine Lähmung der Zelltätigkeit.

Der Bedeutung entsprechend, welche den Fermenten im Betriebe der Zelltätigkeit zukommt, ist das Verhalten dieser Gruppe von Körpern der Bestrahlung gegenüber wiederholt Gegenstand der Forschung gewesen. Während aber bei Verwendung des Lichtes eine deutliche Wirkung der Bestrahlung sich leicht nachweisen ließ — und zwar nicht nur Hemmung und Vernichtung der Fermentwirkung, sondern auch Aktivierung (F. Bering und H. Meyer) —, ist die Wirkung der Röntgenstrahlen auf Fermente in vitro viel schwieriger nachweisbar. Es kann aber nach dem heutigen Stande des Wissens als sicher angenommen werden, daß sehr große Dosen Röntgenstrahlen, die allerdings wesentlich größer sind als wie sie zur Auslösung wirksamer Effekte bei der Bestrahlung in vivo zur Anwendung kommen, die Fermentwirkung zu hemmen vermögen (Wels).

Die zweite Möglichkeit der Strahlenwirkung ist die, daß die Strahlen das Bau- und Betriebsmaterial der Zelle, insbesondere die organischen Bestandteile: die Eiweißkörper, Kohlehydrate, Fette, Lipoide direkt angreifen, daß sie also Eigenschaften entfalten, die Ähnlichkeit mit spaltenden Enzymen haben. Diese Art der Strahlenwirkung ist uns namentlich durch die Forschungen Neubergs u. a. für die Lichtstrahlen bekannt. Dieser Forscher fand, daß die organischen Bestandteile des Körpers, die Eiweißkörper, die Kohlehydrate und Fette in reinem Zustande durch das Licht zwar wenig angegriffen werden, daß sie aber in hohem Maße lichtempfindlich werden, wenn sie mit den gleichfalls untrennbar mit allen Lebenserscheinungen verknüpften Mineralstoffen zusammentreffen. Die von der Natur allen Lebewesen gegebene Kombination von organischem Material und Mineralstofflösung stellt also eine Reihe lichtempfindlicher Systeme dar. Das gemeinsame Charakteristikum dieser chemischen Lichtwirkungen ist einmal die durch Spaltung der Substanzen hervorgerufene Molekülverkleinerung und weiter — und das ist besonders bemerkenswert — die Bildung von Substanzen von chemisch höchster Avidität, nämlich von besonders reaktionsfähigen Karbonylverbindungen. Wenn wir auch zugeben müssen, daß uns eine genauere Kenntnis der unter dem Einfluß der Röntgenstrahlen vor sich gehenden biochemischen Reaktionen versagt ist, so haben wir doch Grund zu der Annahme, daß bei den Röntgenstrahlen prinzipiell ähnliche Verhältnisse obwalten wie bei der Lichtwirkung, und daß die organischen Körper, aus denen sich die Zelle aufbaut, auch gegen die Röntgenstrahlen empfindlich sind. Insbesondere verdichtet sich unsere Erfahrung immer mehr zu der Erkenntnis, daß die für die biologischen Reaktionen wesentlichen Prozesse am Eiweißmolekül vor sich gehen, während die früher vielfach vertretene Hypothese einer besonderen Empfindlichkeit der Lipoide, auf Grund welcher man annahm, daß die Lezithine der alleinige Angriffspunkt der Strahlen sind und daß in der Wirkung des Cholins, einem Spaltungsprodukt des Lezithins, das eigentliche Wesen der Strahlenwirkung zu erblicken sei, durch die grundlegenden und hochbedeutsamen Untersuchungen von Oscar Hertwig und seinen Schülern als widerlegt zu betrachten ist.

Zusammenfassend können wir sagen: Die Strahlenwirkung auf die Zelle läßt sich nicht aus einem Punkte erklären; nur durch das Zusammenwirken und die wechselseitige Beeinflussung der Komponenten eines sehr verwickelten Vorganges ist der ganze Prozeß erklärlich. Die Zelle bringt den Strahlen eine ganze Reihe von Angriffspunkten entgegen, und einer derselben, und zwar einer der wichtigsten, ist das Eiweißmolekül. (Auch die Fermente sind nach den neueren Untersuchungen von Willstätter als Derivate des Eiweißes zu betrachten.) Das Eiweißmolekül wird angegriffen, aufgespalten, es entstehen höher- und niedermolekulare Eiweißspaltprodukte, die nun in den Säftestrom und in den Kreislauf gelangen.

Welche Bedeutung diese Eiweißspaltprodukte im Rahmen des Gesamtstoffwechsels haben, habe ich in dem ersten Teil des Vortrages erörtert. Es liegt mir nun ob, die Frage zu besprechen, welche Rolle diese Stoffe bei der sog. Allgemeinwirkung[1]) der Röntgenstrahlen spielen. Um dieser Frage näherzutreten, erscheint es notwendig, zunächst einmal diejenigen Vorgänge ins Auge zu fassen, von denen wir wissen, daß sie auf Zellzerfall und Auftreten von Spaltprodukten in den Körpersäften zurückzuführen sind, d. s. die Vorgänge bei der Proteinkörperwirkung und bei der Widalschen hämoklastischen Krise.

Durch die Untersuchungen von Freund und seinen Mitarbeitern aus dem Heidelberger pharmakologischen Institut ist bewiesen, daß die endogene Entstehung von Eiweißzerfallprodukten den Hauptfaktor bei der sog. unspezifischen Reiztherapie darstellt. Durch parenterale Einverleibung von körperfremdem Eiweiß, z. B. Kaseosan usw., entstehen durch Abbauvorgänge des

[1]) Die Allgemeinwirkungen der Röntgenstrahlen sind in meisterhafter und erschöpfender Weise mit genauen Literaturangaben zur Darstellung gebracht von Holthusen in dem Lehrbuch der Strahlentherapie. Verlag Urban und Schwarzenberg, Berlin und Wien 1924.

Digitized by Google

körpereigenen Eiweißes unphysiologische Spaltprodukte, die nun je nach Art und Umfang des Abbaus vielseitige Wirkungen im Körper auszuüben vermögen, Wirkungen, die von einer bloßen Umstimmung im Sinne eines veränderten Ansprechens auf Reize bis zu schwerster Schädigung der Funktion, d. h. bis zum Kollaps oder zur proteinogenen Kachexie führen können. Sehr bemerkenswert ist, daß die Annahme, daß Zellabbauprodukte das eigentlich wirksame Agens sind, einer experimentellen Prüfung zugänglich war: es ließ sich zeigen, daß diese nach der unspezifischen Reiztherapie im Serum auftretenden Spaltprodukte des Eiweißmoleküles — sie schienen histaminähnlicher Natur zu sein — eine eigenartige pharmakologische Wirkung entfalten (insbesondere vermögen sie im Experiment die Digitalis- wie auch die Atropinwirkung zu verstärken), und ferner ergab die experimentelle Prüfung die weitere, sehr interessante Tatsache, daß bei der parenteralen Eiweißtherapie das Blut der Versuchstiere bakterizide, z. B. milzbrandtötende Stoffe enthält, die im Blute normaler Kaninchen nicht vorhanden sind. Beim weiteren Verfolg dieser Arbeiten konnte nun gezeigt werden, daß diese eben genannten pharmakologischen und bakteriziden Wirkungen in ganz analoger Art auftreten, wenn eine Röntgenbestrahlung der Tiere vorgenommen wurde. Es besteht also offenbar eine nahe Verwandtschaft der bei der unspezifischen Reiztherapie auftretenden Vorgänge mit den durch die Röntgenstrahlen ausgelösten Wirkungen, und es liegt nahe anzunehmen, daß in beiden Fällen der gleiche wirksame Faktor in den beim Zellzerfall auftretenden Eiweißspaltprodukten zu suchen ist.

Eine weitere Stütze erhält diese Anschauung eines weitgehenden Parallelismus der Proteinkörpertherapie mit der Allgemeinwirkung der Röntgenstrahlen durch eine Reihe klinischer Beobachtungen, die wir in erster Linie Kaznelson und Lorant verdanken. Die durch parenterale Gaben von Proteinen hervorgerufene Beeinflussung des Organismus läßt sich bekanntlich vor allem durch den Nachweis von Veränderungen des Blutes in seinem morphologischen, chemischen und serologischen Verhalten demonstrieren. Es tritt eine Leukozytose, eine Vermehrung des Fibrinogengehaltes, eine Beschleunigung der Gerinnung, eine Erhöhung des Blutzuckerspiegels, eine Anreicherung an Antikörpern u. a. m. ein. Es ist nun sehr bemerkenswert, daß auch nach Röntgenbestrahlungen ganz analoge Vorgänge zu beobachten sind, insbesondere ist bei Verfolgung der Leukozytenkurven festzustellen, daß das weiße Blutbild der bestrahlten Fälle vielfach eine auffallende bis in die Details gehende Übereinstimmung mit denjenigen Veränderungen erkennen läßt, die man nach Injektionen von Proteinkörpern findet. Von Interesse ist, daß das gleichsinnige Verhalten des Blutes bei der Röntgenbestrahlung und der unspezifischen Reiztherapie besonders dann in die Erscheinung tritt, wenn lymphozytenreiche Organe oder Körperregionen bestrahlt werden, in denen es im Anschluß an den Lymphozytenzerfall offenbar zu einer besonders umfangreichen Einschmelzung von eiweißhaltigem Gewebe kommt. (Gerinnungsbeschleunigung des Blutes nach Bestrahlung der Milz und Lymphdrüsen.)

Die zuerst von Kaznelson und Lorant beobachtete Parallelität der Strahlenwirkung mit der Proteinkörperwirkung ist später von einer ganzen Reihe von Autoren bestätigt worden. So haben z. B. Högler und Seidel[1]) gezeigt, daß es nach Injektion von toxin- und keimfreier Milch, ähnlich wie nach Röntgenbestrahlungen, zu einer Steigerung der Diurese mit Veränderung der Kochsalzausscheidung kommen kann, dadurch, daß eine Verwässerung des Blutes mit raschem Abfall des Chlorgehaltes eintritt. Kürzlich haben Knipping und Kowitz eine Arbeit über die Einwirkung der Röntgenstrahlen auf die Eiweißkörper des Blutplasmas publiziert. Sie fanden, daß im Plasma von Menschen nach der Bestrahlung eine Verschiebung der Eiweißfraktion eintritt, die ihren Ausdruck findet in einer Vermehrung des Euglobulins, Pseudoglobulins und Fibrinogen, und einer Abnahme der Albuninfraktion. Diese Tatsache ist deswegen interessant, weil dies die gleichen Veränderungen sind, die auch durch parenterale Zufuhr von artfremdem Eiweiß bewirkt werden. Ähnliche Untersuchungen verdanken wir Schinz und Herzfeld.

Aber die Analogie der Röntgenwirkung zur Proteinkörpertherapie geht noch weiter und betrifft auch kompliziertere Vorgänge, die wir noch nicht in die einzelnen Faktoren auflösen können. Es ist aus der Erfahrung mit der Proteinkörpertherapie bekannt, daß ein Reiz, der genügend intensiv den Organismus in Mitleidenschaft zieht, Herdreaktionen auslösen kann. Es gelingt nun auch in ganz ähnlicher Weise, durch Röntgenbestrahlung der verschiedensten Körperregionen Herdreaktionen am Ort der Erkrankung, der von den Strahlen gar nicht getroffen war, hervorzurufen. Diese bei einer Reihe von Krankheitsfällen nach Röntgenbestrahlung zu beobachtende Erscheinung wird erst durch Vergleich mit der Proteinkörpertherapie unserem Verständnis näher gerückt.

Um ein Übertreten von Eiweißabbauprodukten in den Kreislauf handelt es sich auch bei der Widalschen hämoklastischen Krise. Es ist das ein Symptomenkomplex, der beobachtet wird nach Einnahme des sog. Eiweißprobefrühstücks von 200 ccm Milch, und der charakterisiert ist durch Leukozytensturz, Gerinnungsbeschleunigung des Blutes, Herabsetzung des refraktrometrischen

[1]) Zit. nach Holthusen, Lehrbuch der Strahlentherapie.

Digitized by Google

Index, also der Eiweißkonzentration im Serum, Blutdrucksenkung. Dieses Symptomenbild kann nun auch in ganz derselben Weise nach Röntgenbestrahlung auftreten. Zwei französische Forscher, Giraud und Parès, wie ich aus der Holthusenschen Arbeit entnehme, konnten neuerdings in sehr überzeugender Versuchsanordnung den Nachweis erbringen, daß die Symptome der Hämoklasie durch Zellzerfallsprodukte zustande kommen können, die aus dem bestrahlten Organ in die Blutbahn übertreten. Bei einem Hunde, bei welchem sechs Monate zuvor die Milz unter die Bauchhaut eingenäht war, trat auf intensive Röntgenbestrahlung Leukopenie, Gerinnungsbeschleunigung und Blutdrucksenkung nur dann ein, wenn die Zirkulation der Milz intakt war. Wurde aber der Stil der Milz abgeklemmt, so blieben die Symptome der hämoklastischen Krise aus, um sofort wieder einzusetzen, wenn die Zirkulation der Milz wieder freigegeben wurde. In diesen Versuchen liegt ein sehr klarer Beweis, daß im unmittelbaren Zusammenhang mit der Bestrahlung Zellzerfallsprodukte auftreten, die ein Symptomenbild erzeugen, das wir auch bei der Widalschen Hämoklasie beobachten. Wieweit die Leber bei der hämoklastischen Krise eine ausschlaggebende Rolle spielt, wie Widal es annahm, muß die weitere Forschung entscheiden.

Die zuerst von H. Freund auf Grund seiner experimentellen Arbeiten postulierte Annahme, daß bei Bestrahlungen Eiweißzerfallsprodukte in das Blut treten und dort im Sinne einer Allgemeinwirkung, ähnlich wie bei der Proteinkörpertherapie, Reaktionen auslösen, erhielt eine gewichtige Stütze durch Casparis „Nekrohormontheorie". Dieser Forscher wies in einer Reihe wichtiger Arbeiten darauf hin, daß diese Zellzerfallsprodukte als Hormone wirken und daß in derartigen „Zellzerfallshormonen" oder „Nekrohormonen" all die mannigfaltigen Vorgänge ihre Erklärung finden, die wir unter dem Begriff der unspezifischen Immunität zusammenfassen. Von besonderem Interesse sind hier die Tierexperimente, die sich mit den Immunitätsvorgängen bei bösartigen Geschwülsten beschäftigen, und die wir außer Caspari vor allem Opitz, Friedrich und ihren Mitarbeitern Kok und Vorländer verdanken. Diese Autoren haben gefunden, daß die Rückbildung des Mäusekarzinoms genau ebensogut durch Allgemeinbestrahlung ausgelöst werden kann wie durch eine starke lokale Bestrahlung der Geschwulst. Diese Tatsache ist von großer prinzipieller Bedeutung; zeigt sie doch, daß bei der Bestrahlungstherapie der Krebse die Allgemeinreaktion für den Effekt der Röntgenbestrahlung eine nicht unwesentliche Rolle spielt. Diese Allgemeinreaktion ist eine Folge des Zellzerfalles im bestrahlten Gewebe, dessen Produkte: die Nekrohormone in die Blutbahn gelangen. Im Falle der lokalen Bestrahlung der Geschwulst in den erwähnten Tierexperimenten sind es im wesentlichen die Zellzerfallshormone der Geschwulstzellen — im Falle der Allgemeinbestrahlung der Tiere sind es die zerfallenden radiosensiblen Körperzellen, insbesondere die weißen Blutzellen, welche die Nekrohormone in die Blutbahn senden und diegünstige Beeinflussung der Geschwulst herbeiführen. Für die Praxis der Karzinomtherapie ergibt sich daraus die wichtige Schlußfolgerung, daß wir zwar als das Primäre die lokale Bestrahlungswirkung mit möglichst weitgehender Zerstörung der Geschwulst anzustreben haben, daß wir aber dabei stets auch unser Augenmerk nicht nur durch Vermeidung zu starker Dosen auf eine weitgehende Schonung der Reaktionsfähigkeit des Gesamtorganismus richten müssen, sondern auch die möglichst günstige Allgemeinreaktion für die Heilwirkung auszunützen haben. Erst die Allgemeinwirkung der Strahlen ist es, die uns einen Schlüssel gibt für das Verständnis der Wirkungsweise der Strahlen beim Karzinom und die uns die großen Schwierigkeiten erklärt, vor die sich der Strahlentherapeut bei der Krebsbehandlung gestellt sieht.

Es wurde schon wiederholt darauf hingewiesen, daß die Veränderungen des Stoffwechsels nach Proteinkörperinjektionen und nach Röntgen- und Radiumbestrahlung sehr weitgehende Analogien aufweisen. Es ist nun sehr bemerkenswert, daß auch die bei beiden Medikationen auftretenden Störungen des Allgemeinbefindens manche Ähnlichkeit zeigen. Sowohl nach der Röntgenbestrahlung, wie auch nach der Proteinkörpertherapie, sehen wir in den leichteren Fällen Eingenommenheit des Kopfes, Magenverstimmungen, die bis zu schwerem und tagelang anhaltendem Erbrechen sich steigern können, und in schweren Fällen sehen wir auf der einen Seite die Röntgenkachexie, die schwerste Röntgenschädigung, die wir kennen, auf der andern Seite die Proteinkörperkachexie, von der wir nach den Untersuchungen Schittenhelms annehmen, daß sie durch giftige Eiweißspaltprodukte erzeugt wird. Das leitet uns über zu der Frage, welche Stoffwechselvorgänge der klinisch wahrnehmbaren Röntgenvergiftung (den Ausdruck „Röntgenkater" möchte ich vermeiden) zugrunde liegen. Bezüglich aller Einzelheiten, welche dieses wichtige Problem berühren, möchte ich vor allem auf die Darstellung Holthusens verweisen, der ich in großen Zügen folge, da sie mir in jeder Beziehung das Richtige zu treffen scheint.

Daß die Röntgenvergiftung eine direkte Folge der Bestrahlung ist, daß sie von der Höhe der applizierten Dosis, und zwar der Raumdosis, abhängt (um deren Ermittlung sich Jüngling und Wintz Verdienste erworben haben), daß die Bestrahlung bestimmter Körpergegenden, in denen radiosensible Organe liegen — insbesondere der oberen Bauchgegend —, zur Röntgenintoxikation be-

Digitized by Google

sonders prädisponiert, daß schließlich die psychische Labilität des Patienten eine wichtige Rolle spielt, dürfte jetzt allgemein anerkannt sein.

Bezüglich der Pathogenese der Röntgenvergiftung möchte ich mit Holthusen vier Theorien unterscheiden.

Zunächst sind den Störungen in der Funktion der innersekretorischen Drüsen eine entscheidende Rolle in der Pathogenese der Röntgenintoxikation zuerkannt worden (Hirsch). Diese Anschauung kann aber deswegen nicht aufrecht erhalten werden, weil immer nur einige der Erscheinungen (z. B. die Adynamie als Wirkung auf die Nebennieren), nicht aber die Hauptsymptome auf diese Weise zu erklären sind.

Die zweite Theorie sieht einen Zusammenhang der Röntgenintoxikation mit Veränderungen des Elektrolytgehaltes im Blute. Die verdienstvollen Arbeiten der Wiener Schule von Neuda, Redlich, Schlagintweit und Sielmann sind aus den Vorträgen vom vorjährigen Röntgenkongreß her bekannt. Schlagintweit und Sielmann gingen von der günstigen Erfahrung aus, die Voltz mit der Darreichung von Kochsalz zur Bekämpfung der Strahlenvergiftung gemacht hatte, und brachten nun die von ihnen gefundene Verschiebung im Chlorhaushalt des Organismus in direkten Zusammenhang mit den klinischen Symptomen der Strahlenintoxikation. Wenn auch später Neuda, Redlich und Sielmann das Problem weiter faßten und die primäre Ursache der Röntgenvergiftung in Veränderungen des Zelleiweißes sahen, so ist doch nach dieser Theorie die dadurch bedingte Veränderung des Elektrolytgehaltes des Serums für die Pathogenese des Symptomenkomplexes das Entscheidende. Eine Reihe anderer Autoren — unter denen ich Mahnert und Zacherl, sowie Czepa und Högler nenne — haben aber gegen diese Auffassung mit Recht geltend gemacht, daß nicht nur die intravenöse Injektion hypertonischer Kochsalzlösungen, sondern auch andere Medikamente, z. B. hochkonzentrierte Traubenzuckerlösungen, die Röntgenintoxation zu beeinflussen vermögen, daß also die Wirkungsweise der hypertonischen Kochsalzlösung ganz allgemein nur die günstige Wirkung der Osmotherapie bei der Röntgenintoxation erklärt. Dadurch wird ein Flüssigkeitsstrom aus dem Gewebe in das Blut erzeugt, welcher einerseits die durch die Röntgenstrahlen bedingte Verschiebung im Wasserhaushalt des Organismus auszugleichen vermag, und andererseits durch Heranschaffen von Alkali zur Herstellung des gestörten Säure-Basengleichgewichtes im Blute von Bedeutung sein kann. Gerade dieser mit dem Einströmen von Gewebswasser in die Blutbahn durch die Osmotherapie bewirkte Zustrom von Alkali scheint für die Wirkung dieser Medikamente deshalb wichtig zu sein, da intensive Röntgenbestrahlungen das Verhältnis von Säuren und Basen im Blute ändern und zu einer Verschiebung in der Richtung einer Azidosis führen, wie die Untersuchungen Mahnerts über das Kohlensäurebindungsvermögen des Blutes gezeigt haben. Der Schluß ist also berechtigt, daß die von den genannten Wiener Autoren festgestellten Schwankungen des Chlorgehaltes des Blutes zwar ein sehr interessantes Symptom in dem ganzen Komplex der Röntgenvergiftung sind, daß es sich hier aber nicht um ein Kardinalsymptom handelt, dem eine ausschlaggebende pathogenetische Bedeutung beigemessen werden muß. Die Beobachtungen stehen auf derselben Linie, wie die übrigen Veränderungen des chemischen Blutbildes nach der Bestrahlung: Anstieg des Kalziumspiegels im Blute, Erhöhung des Blutzuckerspiegels u. a. m.; sie sind sekundärer Natur. Einen Beweis für die Richtigkeit dieser Anschauung geben auch Untersuchungen von Nevermann aus der Hamburger Frauenklinik, der ein Medikament gegen die Röntgenvergiftung fand, das ebensogut wie die Injektionen von hypertonischen Salz- und Zuckerlösungen wirkt, nämlich den Kognak, der nach seiner Auffassung eine starke Wirkung auf das vegetative Nervensystem ausübt und dieses so weit alteriert, daß dadurch pathologische Zustände wie diejeenigen der Strahlenvergiftung beeinflußt werden können.

Das führt uns zu der dritten Theorie, die den Symptomenkomplex der Röntgenallgemeinschädigung in einer Wirkung auf das autonome System sieht. Bei dem Zustandekommen der Röntgenintoxikation spielt zweifellos der „Schock" eine große Rolle. Es wurde schon hervorgehoben, daß eine wesentliche Disposition für das Auftreten und die Intensität der Erscheinungen vor allem in dem Zustande des Nervensystems liegt: nervös labile Personen reagieren bereits auf eine Dosis, die beim Normalmenschen nicht die geringsten Störungen verursacht, fast immer mit den heftigsten Symptomen. Für diese Ansicht spricht auch die nach jeder intensiven Röntgenbestrahlung nachzuweisende, schon erwähnte hämoklastische Krise mit der Trias von Leukopenie, Blutdrucksenkung und Gerinnungsveränderung, eine Erscheinung, die man auch nach anderen Schockwirkungen findet, und die durch eine gesteigerte Erregbarkeit des Vagus erklärt wird. Auch andere Beobachtungen (Kohlmann und Andersen) sprechen dafür, daß eine Umstimmung der vegetativen Zentren im Sinne einer vermehrten Eregbarkeit des Vagus stattfindet. Aber mit der Vorstellung einer unmittelbaren Einwirkung der Strahlen auf das autonome Nervensystem ist die Röntgenintoxikation deswegen nicht zu erklären, weil eine experimentelle Grundlage für eine direkte Einwirkung der Strahlen auf das Nervensystem fehlt. Die Annahme liegt infolgedessen näher — und damit kommen wir zu

Digitized by Google

der vierten Theorie, die in erster Linie von Holthusen vertreten wird —, daß die bei der Strahlenwirkung aus den geschädigten Körperzellen sich loslösenden und dann in den Kreislauf übertretenden unphysiologischen und daher giftigen Eiweißabbauprodukte es sind, die auf die autonomen Nerven einwirken und insbesondere eine Vagusreizung auslösen. Die experimentelle Grundlage dafür, daß diese Produkte sich gegenüber dem autonomen Nervensystem different verhalten, haben wir ja in den schon vorhin erwähnten wichtigen Untersuchungen von Freund am Trendelenburgschen Gefäßpräparat. Dadurch, daß wir nach der Holthusenschen Theorie die Bildung abnormer Eiweißspaltprodukte, die plötzlich den Körper überschwemmen, als primäres Ereignis in den Vordergrund rücken, lassen sich die Erscheinungen der Röntgenvergiftung am besten und am einfachsten erklären. Die beim Zellzerfall auftretenden Eiweißabbauprodukte führen auf dem Wege über das autonome System zur Vagusreizung, und erst als Folge dieser Vagusreizung kommt es zu den Erscheinungen der Allgemeinschädigung, insbesondere auch zu den von den verschiedensten Forschern studierten Störungen im Mineralstoffwechsel (Kohlmann und Andersen, Zondek u. a.). Nur ein Punkt bedarf noch der Aufklärung. Wir haben gesehen, daß das Problem der Röntgenallgemeinschädigung zweifellos bis zu einem gewissen Grade mit dem der Proteinkörperwirkungen konkurriert. Aber trotzdem sind doch beide Erscheinungen nicht völlig identisch. Da liegt natürlich daran, daß die Strahlen doch noch ein besonderes von der Proteinkörpertherapie verschiedenes Medikament darstellen, und zwar dürfte die Besonderheit hinsichtlich der Frage der Allgemeinwirkung einmal darin liegen, daß die durch die Strahlenwirkung gebildeten Eiweißspaltprodukte, welche bei der Allgemeinwirkung eine Rolle spielen, in ihrer chemischen Konfiguration und Zusammensetzung von den bei der Proteinkörpertherapie entstehenden Produkten verschieden sind, und zweitens, daß bei der Strahlenwirkung auch die anderen Bausteine der Zelle, insbesondere die Lipoide wahrscheinlich in spezifischer Weise verändert werden. Die alte Lezithinhypothese, die in den Lezithinen den alleinigen und hauptsächlichen Angriffspunkt der Strahlen sah, und die in dem aus dem Lezithin abgespaltenen Cholin das ursächliche Movens der ganzen Strahlenwirkung erblickte, haben wir abgelehnt. Wir dürfen aber wohl andererseits nicht so weit gehen, die Lezithinspaltung, die doch beim Zellzerfall zweifellos eintritt, ganz außer acht zu lassen, und daher möchte ich glauben, daß man die Holthusensche Theorie dahin erweitern muß, daß neben den hochmolekularen Eiweißspaltprodukten auch die Spaltprodukte der Lezithinkörper, insbesondere das Cholin, in ihrer Wirkung auf das autonome Nervensystem bei der Allgemeinwirkung der Strahlen eine Rolle spielen, die uns manche Besonderheiten der Strahlenwirkung zu erklären vermag. Die grundlegenden Arbeiten Werners und seiner Mitarbeiter sprechen in diesem Sinne.

Meine Aufgabe bestand darin, die wissenschaftlichen Grundlagen der Allgemeinwirkung der Strahlen, mit besonderer Berücksichtigung des Eiweißstoffwechsels, zur Darstellung zu bringen. Die praktischen Konsequenzen werden von den nachfolgenden Rednern im einzelnen erörtert werden. Wenn ich sie in einem einzigen Satze vorweg zusammenfassen darf, so glaube ich, daß es nicht besser geschehen kann, als daß ich mit einer Variation einen Satz von Schittenhelm zitiere, den er am Schluß eines Referates über die Reizkörpertherapie aussprach: Die Strahlentherapie ist im Hinblick auf die Allgemeinwirkung der Strahlen ein gefährliches Gebiet der praktischen Betätigung für unkritische und ungehemmte Therapeuten.

---

37. Wels (Kiel) — auf Einladung: **Die bisherigen koloidchemischen Untersuchungen über Wirkungen der Röntgenstrahlen.**

Meine Herren! Die Kenntnisse, welche die Kolloidchemie vermittelt, sind bisher in zwei Richtungen auf die Fragen der biologischen Strahlenwirkungen angewandt worden. Die eine Richtung beschäftigt sich mit den kolloidchemischen Veränderungen, die in den Körperflüssigkeiten nach Bestrahlung des tierischen Gesamtorganismus oder einzelner Teile desselben auftreten, und gewinnt damit unmittelbare Beziehungen zu dem Objekt der therapeutischen Strahlenanwendung. Die zweite Richtung dagegen verzichtet bewußt auf die direkte Nutzbarkeit ihrer Arbeit für praktische Ziele, und dieser Verzicht ist die notwendige Folge des Bestrebens, die komplizierte Naturerscheinung der biologischen Strahlenwirkung dadurch in ihre Bestandteile aufzulösen, daß man das Objekt der Untersuchung soweit als möglich vereinfacht. Eine solche Tendenz zur Vereinfachung muß zunächst zu einem Studium derjenigen Veränderungen führen, welche die isolierten Baustoffe der lebenden Substanz unter dem direkten Einfluß der Strahlung erfahren. Das Objekt der Untersuchung sind also Eiweißlösungen oder verwandte kolloidale Systeme. Die Hoffnung, die man auf die voraussichtliche Fruchtbarkeit solcher Untersuchungen setzt, liegt in zwei unmittelbar einleuchtenden Möglichkeiten begründet. Erstens ist anzuneh-

Digitized by Google

men, daß alle Veränderungen, welche die Strahlung an den Zellkolloiden hervorruft, auch Veränderungen in den Zellfunktionen zur Folge haben werden, und damit ist der Weg zu den biologischen und klinischen Erscheinungen der Strahlenwirkungen angebahnt. Die zweite Möglichkeit besteht darin, daß sich Beziehungen finden lassen werden zwischen dem Strahleneinfluß auf die Zellkolloide und denjenigen Wirkungen der Strahlung, welche die Atom- und Molekularphysik an den Substraten der anorganischen Natur aufgedeckt hat. So ist zu hoffen, daß kolloidchemische Forschungen zu einem Bindeglied werden zwischen der Biologie und der Physik der Strahlenwirkungen, und diese Möglichkeit besteht um so mehr, wenn man sich vergegenwärtigt, daß die Kolloidchemie der Physik an sich schon eng verwandt ist, da sie ja nur einen Abschnitt aus der Physik der Grenzflächenerscheinungen darstellt.

Diese Erörterungen mußte ich vorausschicken, um zu begründen, warum ich die mir gestellte Aufgabe, Ihnen über die kolloidchemischen Röntgenstrahlenwirkungen zu referieren, in einer Hinsicht eng umgrenze und nur über die direkten Einwirkungen der Strahlung auf isolierte kolloidale Systeme spreche, während ich die Veränderungen der Körpersäfte, die bei Bestrahlung des lebenden Organismus auftreten, wegen der vorläufigen Unübersehbarkeit ihres Entstehungsmechanismus außer acht lasse. Nach einer anderen Richtung aber möchte ich das Thema erweitern, weil die Wirkungen auf die Baustoffe der Zelle, welche man durch Röntgenstrahlen erzielt, nicht diesen Strahlen allein zukommen, sondern viel weiteren Bereichen des elektromagnetischen Spektrums gemeinsam sind. Die Wirkung des Lichtes, der ultravioletten Strahlen und der γ-Strahlen der radioaktiven Körper müssen daher mit berührt werden, zumal einige an diesen Strahlen erhobene Befunde das ganze Problem wesentlich gefördert haben.

Die zweiphasigen Systeme, die man unter den Bezeichnungen echte Lösung, kolloidale Lösung und Suspension zusammenfaßt, unterscheiden sich bekanntlich durch die Größe der im Lösungsmittel verteilten Partikel, indem diese Größe in der genannten Reihe von links nach rechts zunimmt. Der Teilchendurchmesser ist also bei den echten Lösungen am kleinsten, bei den Suspensionen am größten, während die kolloidalen Lösungen, die Sole, eine Mittelstellung einnehmen. Die Grenzen zwischen den genannten Systemen sind keine scharfen, sondern es gibt fließende Übergänge, und dieser Umstand macht es verständlich, daß unter bestimmten Einflüssen, welche die Teilchen vergrößern, das eine Glied der Reihe in das nächstfolgende übergehen kann, daß also z. B. aus einer echten Lösung eine kolloidale wird. Einen solchen Einfluß übt auch die strahlende Energie aus, und diese Tatsache möchte ich deshalb an den Anfang meiner Besprechungen stellen, weil sie — obgleich ursprünglich an Lösungen anorganischer Stoffe aufgedeckt — doch von grundsätzlicher Bedeutung auch für die Biologie der Strahlenwirkungen sein muß.

Siedentopf zeigte zuerst am Beispiel des weißen Phosphors durch ultramikroskopische Beobachtungen, daß sich in der optisch leeren Lösung unter dem Einfluß des Lichtes sehr bald Submikronen bilden, deren rapides Wachstum sich unter dem Ultramikroskop verfolgen ließ. Prinzipiell gleiche Feststellungen machten bald darauf Aman und Hartwanger an anderem Material. Wenn nun auch die Untersuchungen Siedentopfs für die Erkenntnis des allgemein gültigen Gesetzes, das hier vorliegt, eine besondere Überzeugungskraft haben, indem in optisch völlig homogenen Lösungen durch den Lichteinfluß sichtbare Korpuskulen entstehen, deren weiteres Wachstum man mit dem Auge verfolgen kann, so haben für die vorliegende Frage doch diejenigen Untersuchungen ein unmittelbareres Interesse, welche die Teilchenvergrößerung an bereits bestehenden Kolloiden nachweisen, da ja eben die Stoffe der belebten Natur Kolloide sind. Allerdings ist es wohl nicht völlig von der Hand zu weisen, daß auch die eben skizzierten Untersuchungen einmal Beziehungen sogar zu der grundlegendsten aller biologischen Fragen gewinnen können, nämlich der nach dem Ursprung des Lebens. Der Aufbau kolloidaler organischer Substanzen aus den Kristalloiden der mineralischen Natur muß ja mit diesem Problem in naher Beziehung stehen, und die Rolle, welche die Strahlungsenergie bei dieser Urzeugung möglicherweise spielen könnte, ist für den speziellen Fall der Radioaktivität auch von Becquerel bereits ausführlich erörtert worden. Diese Theorien aber lassen den Boden gesicherter Tatsachen zum Teil schon recht weit hinter sich und sind deshalb von den Biologen unbenutzt geblieben. An bereits bestehenden Kolloiden führt nun die Teilchenvergrößerung, wenn sie weit genug fortschreitet, zu der grob sinnfälligen Erscheinung der Ausflockung. Die Beobachtung solcher Ausflockungen bildet daher auch den Ausgangspunkt der Untersuchungen, welche bisher über den Einfluß der Strahlen auf kolloidale Lösungen angestellt worden sind. Nordensen fand die flockende Wirkung der Strahlung bei Metallsolen, und Bovie stellte 1913 zum erstenmal unter Ausschaltung der in früheren Versuchen vorhandenen Fehlerquellen in exakter Weise fest, daß Eiweiß unter dem Einfluß des ultravioletten Lichts gerinnt.

Aus dieser Feststellung ergeben sich drei wichtige Fragen:

Digitized by Google

1. Welche methodischen Maßnahmen stehen zur Verfügung, um schon den Beginn derjenigen Veränderungen zu erfassen, als deren letztes Endergebnis die grob sichtbaren Flockungs- und Gerinnungserscheinungen imponieren?

2. Auf welchem Wege kann man der offenbaren biologischen Bedeutung dieser Vorgänge näher kommen?

3. Läßt sich eine Theorie der Erscheinung geben, die zu der Physik der Strahlenwirkungen Beziehung gewinnt?

Die erste dieser Fragen ist gerade für die experimentelle Klärung der Röntgenstrahlenwirkung von besonderem Interesse, und zwar deshalb, weil die Röntgenstrahlen einerseits die prinzipiell gleichen Veränderungen an Eiweißlösungen hervorrufen, wie das ultraviolette Licht, dies aber in sehr viel geringerem Maße tun, so daß die Erkennung der Veränderungen erschwert wird.

Nur wenige Wege sind hier gangbar, und unter diesen möchte ich wieder nur einen einzigen herausgreifen, weil er theoretisch am besten fundiert ist, und weil dieses theoretische Fundament an die Namen zweier hervorragender Naturforscher geknüpft ist: Das ist die Messung der Viskosität. Die Viskosität oder innere Reibung einer Flüssigkeit mißt man bekanntlich dadurch, daß man ein bestimmtes Quantum der Flüssigkeit durch ein enges Kapillarrohr laufen läßt und die Durchlaufszeit bestimmt. Je länger die Durchlaufszeit, desto größer die Viskosität.

Die Theorie der Viskosität von Lösungen wurde von Einstein entwickelt. Einstein kam zu einer relativ einfachen Formel, welche die Viskosität direkt proportional setzt dem Verhältnis:

$$\frac{\text{Volum der dispersen Phase}}{\text{Gesamtvolum der Lösung}}$$

wobei unter „disperser Phase" die Summe der Teilchen des gelösten Stoffes zu verstehen ist. Jacqes Loeb wies dann nach, daß die Einsteinsche Gleichung auch für Eiweißlösungen Gültigkeit hat, und erst dieser Nachweis macht sie für den vorliegenden Zweck verwendbar. Legen sich nun die Teilchen einer Eiweißlösung zu größeren Aggregaten zusammen, so schließen sie dabei zwischen sich Wasser ein. Dieses Wasser also nimmt an dem Volum der neugebildeten dispersen Phase teil und muß sie gegenüber der ursprünglichen vergrößern. Aggregatbildungen vergrößern also den Ausdruck

$$\frac{\text{Volum der dispersen Phase}}{\text{Gesamtvolum der Lösung}}$$

und erhöhen deshalb die Viskosität.

Tabelle 1.

Viskosität

Versuchsflüssigkeit	Durchlaufszeit		Bestrahlungszeit
	bestrahlt	unbestrahlt	
Serum	137,2	136,0	7 Stunden
Albuminsol	139,2	138,2	6 Stunden
Globulinsol	144,3	142,6	7 Stunden

Ein solcher Vorgang der Aggregatbildung aber liegt den Flockungserscheinungen zugrunde und es ist deshalb der Nachweis dieser Aggregatbildung mit Hilfe der Viskositätsmessungen von Wichtigkeit für alle Einflüsse, deren letzter Endeffekt die Flockung ist. Bestrahlung mit ultraviolettem Licht führt zu einer Viskositätserhöhung der Eiweißlösungen, wie dies Mond zuerst nachgewiesen hat. Derselbe Nachweis läßt sich auch für Röntgenstrahlen führen.

Ich zeige Ihnen hier einige Zahlen, welche die Durchlaufszeiten durch die Kapillare eines Ostwaldschen Viskosimeters bedeuten, und Sie sehen, daß sich diese Durchlaufszeit infolge der Bestrahlung verlängert, die Viskosität der Eiweißlösung also erhöht (Tab. 1).

Daß nun die Aggregatbildungen, welche durch die Viskositätserhöhung angezeigt werden, auch bei den Röntgenstrahlen zu grob sichtbaren Ausflockungen führen, dafür kann ich mehrere Belege aus meinem experimentellen Material beibringen. Die Erscheinung trat nur an kurz dialysierten Globulinsolen auf und führte in einzelnen Fällen zu sehr demonstrablen Ergebnissen, indem die unbestrahlte Portion absolut klar blieb, während die bestrahlte Portion eine dichte Trübung oder Flockung aufwies.

An der Möglichkeit solcher Röntgenstrahlenwirkungen ist also nicht zu zweifeln. Aufgabe der weiteren Arbeit muß es sein, die Reproduzierbarkeit solcher Versuche zu verbessern,

Digitized by Google

d. h. die Eigenschaften aufzudecken, welche eine Eiweißlösung besitzen muß, um die Flockung unter der Röntgenbestrahlung immer zu zeigen. So lange das nicht der Fall ist, wird man besser tun, sich an die Viskositätssteigerung zu halten, welche im Verhältnis zu den Flockungen zwar nur eine geringe Veränderung des bestrahlten Substrates anzeigt, sich dafür aber auch weitaus häufiger herbeiführen läßt.

Die zweite der aufgeworfenen Fragen war die, ob sich direkte Beziehungen finden lassen zwischen den eben geschilderten Veränderungen im Lösungszustand der Zellkolloide und den biologischen Strahlenwirkungen. Diese Frage muß in dieser Form vorläufig verneint werden, denn eine vollendete, folgerichtig ineinandergreifende Reihe von Untersuchungen, die zu bindenden biologischen Schlüssen führen, liegt bisher nicht vor. Was bisher vorhanden ist, ist eine Anbahnung einzelner Wege, auf deren Gangbarkeit man ein gewisses Vertrauen setzen kann, weil sie sich bei anderen biologischen Forschungen bereits bewährt haben.

Unter diesen Wegen möchte ich einen besonders hervorheben, weil er sich am zwanglosesten aus dem Vorhergehenden ergibt.

Eine möglichst enge Verbindung zwischen den kolloidchemischen und den biologischen Strahlenwirkungen wird man naturgemäß dann erreichen, wenn man als Untersuchungsobjekt solche Systeme benutzt, die einerseits selbst kolloidale Lösungen sind, und an denen sich andererseits isolierte vitale Leistungen wahrnehmen lassen. Solche Systeme sind bekanntlich die Fermente. Was hier nun den speziellen Fall der Röntgenstrahlen betrifft, so sind die Resultate der Fermentversuche bis vor kurzem bekanntlich wenig eindeutig gewesen. Ich stütze mich daher vor allem auf ein Ergebnis der allerletzten Zeit, das mir aber genügend gesichert erscheint. Das sind die Versuche von Schwarz und Friedrich, die nachweisen, daß die Wirkung der Leberkatalase unmittelbar nach der Röntgenbestrahlung herabgesetzt ist. Ich zeige Ihnen einige Zahlen aus einer Nachprüfung dieser Versuche. Die Resultate wurden sowohl an der Leberkatalase wie auch an einem gereinigten Ferment, der Senterschen Haemase, in gleicher Weise wie von den genannten Autoren gefunden (Tab. 2).

Tabelle 2.

Katalase

Versuchsmaterial	Wirkungsstärke		Bestrahlungsdauer
	bestrahlt	unbestrahlt	
Leberpreßsaft dest. Wasser $^1/_{500}$	131	172	4 Stunden
„ „ $^1/_{500}$	172	211	$3^3/_4$ Stunden
„ „ $^1/_{5000}$	147	181	$3^1/_2$ Stunden
Sentersche Haemase	105	138	4 Stunden
„ „	76	119	4 Stunden

Diese Schwächungen der Fermentwirkung durch die Bestrahlung lassen sich mit großer Wahrscheinlichkeit auf eine Aggregatbildung in der kolloidalen Lösung des Fermentes zurückführen. Dafür gibt es zwei Gründe:

1. Zusätze, welche die Lösungsstabilität kolloidaler Stoffe erfahrungsgemäß beeinflussen, verändern auch die Röntgenempfindlichkeit des Ferments. Hierher gehören vor allem die Ionen der Salze. Darauf wird unter einem anderen Gesichtspunkt noch ausführlich zurückzukommen sein.

2. Die Röntgenempfindlichkeit der Katalase erlischt vollkommen, wenn das Ferment mit organischen Beimengungen verunreinigt ist; z. B. mit den Eiweißkörpern des Blutes. Die Fähigkeit einer Blutlösung, Wasserstoffsuperoxyd zu ersetzen, bleibt selbst nach achtstündiger Bestrahlung mit ungefilterten Röntgenstrahlen absolut unverändert, während eine aus derselben Blutlösung durch Fällung der Eiweißkörper gewonnene reine Katalase bereits durch eine halb so starke Bestrahlung erheblich geschwächt wird. Es ist naheliegend anzunehmen, daß die beigemengten Eiweißkörper eine Art Schutzwirkung auf die Fermentteilchen ausüben, indem sie sie an der Zusammenlagerung verhindern, ähnlich wie zum Beispiel die Teilchen einer Kollargollösung durch das beigemischte Schutzkolloid an der Koagulation gehindert werden.

Die Katalase also läßt sich als ein Modell benutzen für eine direkte Veranschaulichung des Zusammenhanges zwischen kolloidchemischen und biologischen Strahlenwirkungen, weil die Katalasewirkung eine isolierte vitale Leistung der Zellen und Gewebe darstellt. Nur auf den Nachweis dieser grundsätzlichen Möglichkeit, solche Fragen durch das Experiment anzugreifen, kommt es aber dabei auch an. Ob die Röntgenstrahlenwirkung im lebenden Orga-

Digitized by Google

nismus an der Katalase einsetzt, ist eine ganz andere Frage, die wahrscheinlich zu verneinen, aber zunächst für das schrittweise Vordringen in dieser Richtung auch gleichgültig ist. Später allerdings muß es naturgemäß darauf ankommen, welche der im Zelleben ablaufenden chemischen Reaktionen so beeinflußt wird, daß das Zelleben geschädigt wird. Zunächst ist es für das Verständnis der Röntgenstrahlenwirkungen wichtig, daß überhaupt eine dieser chemischen Reaktionen durch die Strahlung beeinflußt wird, und daß man sich bestimmte Vorstellungen über den Mechanismus dieser Beeinflussung machen kann.

Diese direkte Beeinflußbarkeit biochemischer Reaktionen durch Zustandsänderungen des Substrats, an dem sie ablaufen, ist aber nicht der einzige Weg, auf dem sich der Zusammenhang zwischen kolloidchemischen und biologischen Strahlenwirkungen finden läßt. Die bekannten Untersuchungen Höbers über die Permeabilität der Zellen ergeben Beziehungen zwischen den willkürlichen Beeinflussungen der Permeabilität durch Salze und den Änderungen, die unter dem gleichen Einfluß die Kolloide in ihrem Lösungszustand erfahren. Der Lösungszustand der Kolloide der Plasmahaut ist also ein für die Permeabilität der Zellen wichtiger Faktor. Von allen Eingriffen, welche diesen Lösungszustand beeinflussen, ist daher von vornherein auch eine Beeinflussung der Zellpermeabilität zu erwarten. Zwei Erscheinungen stehen mit diesem Problem in enger Beziehung, das der Haemolyse und das der Vitalfärbung. Beide sind für die Erforschung der Röntgenstrahlenwirkung bereits mit Erfolg benutzt worden. Das sind die Arbeiten von Schmidt einerseits und von Holthusen andererseits. Ich möchte in dieser kurzen Übersicht insbesondere auf die Arbeiten des letztgenannten Autors und seines Schülers Kroetz verweisen, die weitgehende und gut fundierte Aufschlüsse über den Zusammenhang zwischen dem Lösungszustand der Zellkolloide und der Strahlenhaemolyse erbracht haben.

Ich komme zu der dritten der aufgeworfenen Fragen: Läßt sich eine Theorie der an kolloidalen Lösungen beobachteten Erscheinungen geben, welche diese Erscheinungen zu den physikalischen Wirkungen der Strahlung in Beziehung setzt?

Der Einfluß der Strahlung auf die Kolloidteilchen, der zu ihrer Zusammenlagerung führt, ist ein Vorgang, der sich an der Oberfläche der Kolloidteilchen, der Phasengrenzfläche, wie man auch sagt, abspielt. Dafür spricht der bereits am Beispiel der Katalase erörterte Vorgang der Schutzwirkung beigemengter Eiweißkörper. Man kann sich diese Schutzwirkung kaum anders vorstellen, als daß die Eiweißteilchen an die Oberfläche der Fermentteilchen absorbiert werden und um diese Hüllen bilden, welche eine Zusammenlagerung verhindern. Eine ähnliche Wirkung übt ein ganz anderer Stoff, nämlich das besonders leicht adsorbierbare Toluol, aus. Die recht erhebliche Röntgenempfindlichkeit der Blutkatalase wird durch Toluolzusatz völlig aufgehoben.

Die Phasengrenzfläche ist nun stets der Sitz einer elektrischen Ladung, und diese Ladung ist es, welche die Stabilität der kolloidalen Lösung garantiert. Die gleichsinnig geladenen Teilchen der dispersen Phase stoßen sich gegenseitig ab und halten sich so in der Schwebe. Wird die Phasengrenzfläche entladen, so lagern sich die Kolloidteilchen zusammen. Solche Entladungsvorgänge also sind es, welche den Erscheinungen der Aggregatbildung und Ausflockung höchstwahrscheinlich zugrunde liegen. Es ist daher anzunehmen, daß auch der agregierenden und flockenden Wirkung der Röntgenstrahlen eine Entladung der Kolloidteilchen vorausgeht.

Diese Entladung durch die Strahlung ist nun von Straub am Beispiel des Haemoglobins direkt nachgewiesen worden. Eine genaue Erörterung der angewandten Methode müßte auf verschiedene Grundbegriffe zurückgreifen und würde daher zu weit führen. Es sei also nur der führende Gesichtspunkt hervorgehoben: Bestimmt man das Kohlensäurebindungsvermögen einer Haemoglobinlösung bei verschiedenen CO_2-Drucken und trägt die erhaltenen Werte in ein Koordinatensystem ein, so erhält man eine charakteristische Kurve. Diese Kurve verläuft nun nicht stetig, sondern weist an einer bestimmten Stelle einen Knick auf, und dieser Knick zeigt aus bestimmten Gründen die Entladung der Haemoglobinteilchen an. Diese Entladung wird dadurch herbeigeführt, daß durch die Zugabe von Kohlensäure die Reaktion nach der sauren Seite hin verschoben wird. Unterwirft man eine mit ultravioletten, Röntgen- oder γ-Strahlen bestrahlte Haemoglobinlösung derselben Prozedur, so tritt der Knick in der Kurve wesentlich früher auf. Es ist also in diesem Fall weniger Kohlensäure gebraucht worden, um die Entladung der Haemoglobinteilchen herbeizuführen, d. h. diese waren durch die Bestrahlung schon etwas entladen worden. Es ist sehr bemerkenswert, daß der Effekt schon nach Strahlendosen auftrat, die durchaus im Bereich des therapeutisch Anwendbaren lagen. Straub gibt nun für diesen von ihm nachgewiesenen Entladungsvorgang eine sehr einfache Erklärung. Die Haemoglobinteilchen führen bei der schwach alkalischen Reaktion des Blutes eine negative Ladung. Negativ geladene Körper aber verlieren ihren Ladung immer, wenn sie von Wellenstrahlung getroffen werden, und zwar da-

Digitized by Google

durch, daß die Strahlung aus der Oberfläche des geladenen Körpers Elektronen ablöst und fortschleudert und damit die negative Ladung direkt abführt. Diese Erscheinung ist bekanntlich zuerst von Hallwachs beschrieben worden und wird nach ihm als Hallwachs-Effekt bezeichnet. Ob nun diese Erklärung für die Entladung der Haemoglobinteilchen tatsächlich zutrifft, möchte ich dahingestellt sein lassen — an der Tatsache der Entladung aber ist nach den Straubschen Versuchen nicht zu zweifeln. Deshalb ist diese Arbeit so wertvoll für das Verständnis des Wirkungsmechanismus der Strahlung. Hier wird bereits das Ziel erreicht, das eingangs gekennzeichnet wurde, daß die Kolloidchemie ein Bindeglied werden solle zwischen der Physik und der Biologie der Strahlenwirkungen, indem gezeigt wird, daß die elektrischen Erscheinungen an den Phasengrenzflächen im Innern kolloidaler Lösungen durch die Strahlung beeinflußbar sind.

Tabelle 3.

Sentersche Haemase.

Salzzusatz			Hemmung in %	Bestrahlungszeit
$\frac{m}{6}$	Na	Cl	31	4 Stunden
$\frac{m}{12}$	Ca	Cl_2	40	
$\frac{m}{6}$	Rb	Cl	28	4 Stunden
$\frac{m}{12}$	Ca	Cl_2	39	
$\frac{m}{2}$	K	Cl	26	4 Stunden
$\frac{m}{4}$	Ca	Cl_2	48	

Für den speziellen Fall der Röntgenstrahlen erweisen sich nun kolloidchemische Untersuchungen noch in einer anderen Frage als klärend, das ist das vielerörterte Problem der willkürlichen Beeinflussung der Strahlenempfindlichkeit. Bekanntlich ist dieses Problem bis vor kurzem ganz vorwiegend unter rein physikalischen Gesichtspunkten behandelt worden. Man ging von der Vorstellung aus, daß alle biologischen Wirkungen der Röntgenstrahlen nicht diesen direkt zuzuschreiben seien, sondern den im Körper entstehenden sekundären β-Strahlen, und war deshalb bestrebt, in die durchstrahlte Körperregion Elemente hineinzubringen, die sich infolge ihrer hohen Ordnungszahl im periodischen System der Elemente besonders zur Emission sekundärer Elektronenstrahlung eigneten. Vor allem wurden Salzlösungen zu diesen Versuchen verwandt. Holthusen und Kroetz zeigten aber in ihren schönen und sehr ausführlichen Untersuchungen, daß es bei solchen Salzzusätzen keineswegs vorwiegend auf die Fähigkeit zur β-Strahlenemission ankommt, sondern daß die Wirkung der Salze zu einem beträchtlichen Teil darin besteht, daß sie den Lösungszustand der Zellkolloide beeinflussen und damit die Strahlenempfindlichkeit der Zelle verändern. Indem sie die Ionen der Salze ordneten nach ihrem Einfluß auf die Empfindlichkeit roter Blutkörperchen gegenüber dem haemolytischen Einfluß der Strahlung, kamen sie zu den bekannten Hofmeisterschen Reihen. Das ist ein Ergebnis, das die Natur solcher Salzeinflüsse bei der Strahlenwirkung hell beleuchtet. Allerdings treten bei den Röntgenstrahlen innerhalb dieser Reihen gewisse Verschiebungen auf, die nicht anders erklärt werden können als durch die β-Strahlenwirkung, die von den verschobenen Elementen ausgeht.

Wie sehr aber bei der ganzen Frage kolloidchemische Beeinflussungen des bestrahlten Substrates im Vordergrund stehen, und wie sehr die β-Strahlenwirkung demgegenüber zurücktritt, das möchte ich Ihnen hier zum Schluß noch an einem anderen Material demonstrieren (Tab. 3). Die Versuche sind wieder an der Katalase angestellt. Eine Haemaselösung wurde mit äquivalenten Lösungen von Chloriden versetzt, deren Kationen im periodischen System der Elemente möglichst weit auseinanderlagen, so daß eine große Verschiedenheit in der Fähigkeit zur β-Strahlenemission vorausgesetzt werden konnte. Es wurden benutzt:

Na mit der Ordnungszahl 11
K mit der Ordnungszahl 19
Ca mit der Ordnungszahl 20
Rb mit der Ordnungszahl 37

Digitized by Google

Im ersten Versuch wird Na mit Ca verglichen. Die größere Empfindlichkeit zeigt die kalziumhaltige Portion. Das ließe sich noch durch die höhere Ordnungszahl des Ca im Sinne der β-Strahlentheorie erklären. Im zweiten Versuch, in dem Ca mit Rb verglichen wird, müßte nach dieser Theorie die größere Empfindlichkeit auf der Seite des Rb-haltigen Ferments erwartet werden, da ja Rb wegen seiner höheren Ordnungszahl befähigter zur Elektronenemission sein muß als Ca. Wieder aber liegt die größere Empfindlichkeit auf der Seite des Ca. Ebenso in dem dritten Versuch. Hier wird Ca mit K verglichen, und es wäre zu erwarten gewesen, daß die Empfindlichkeit beider Fermentportionenen ungefähr die gleiche wäre, da ja K und Ca im periodischen System unmittelbare Nachbarn sind. Aber auch hier liegt die größere Empfindlichkeit wieder auf der Seite des Ca.

Bei diesen Versuchen also ist ein Einfluß der β-Strahlung nicht erkennbar, während die Valenzeigenschaften der benutzten Metalle das allein Ausschlaggebende sind, denn das zweiwertige Ca ist immer wirksamer als seine einwertigen Komparenten. Diese Valenzeigenschaften aber bestimmen bei den Metallen die Wirkung auf den Lösungszustand des Kolloids. Diese Wirkung also ist der springende Punkt bei der Erscheinung.

Ich bin am Ende meiner Ausführungen. Mein Referat kann keinen Anspruch auf Vollständigkeit machen. Ich glaubte aber, daß es für eine Orientierung auf diesem diffizilen Gebiet weniger darauf ankommt, alle vorhandenen experimentellen Tatsachen aufzuzählen, als vielmehr das Prinzip einiger Arbeitsmethoden zu kennzeichnen, die bereits bestimmte Zusammenhänge aufgedeckt haben und von denen man hoffen kann, daß sie zu weiteren Erkenntnissen führen werden.

---

38. Kestner (Hamburg) — auf Einladung: **Die Wirkung der Strahlung auf den menschlichen Körper.**

Der Ausgangspunkt der Untersuchungen, die ich seit Jahren mit einer Reihe von Mitarbeitern ausführe, war die Beobachtung der schnellen Blutregeneration in der Höhe. Hunde, die durch einen Aderlaß (1) oder durch eine Vergiftung mit Pyrodin (2) anämisch gemacht wurden, brauchten in der Ebene 31 Tage bis zur vollen Blutregeneration, in 2900 m Meereshöhe (Monte Rosa Laboratorium) 16 Tage. Daran schlossen sich Laboratoriumsversuche (3) mit gleicher Versuchsanordnung, in denen Hunde einmal unter vermindertem Druck gehalten, das andere Mal den Strahlen der Bogenlampe ausgesetzt wurden. Die Strahlen der Bogenlampe bewirkten schnellere Regeneration, verminderter Luftdruck war wirkungslos. Damit war gezeigt, daß ein besonders charakteristischer Teil der Hochgebirgswirkung nicht auf vermindertem Luftdruck oder auf vermindertem Sauerstoffgehalt der Höhenluft beruht, sondern auf vermehrter oder veränderter Sonnenstrahlung.

Das gilt auch für den Menschen. Spanuth (4) hat in Braila in Rumänien, also in der Tiefebene den Wiederersatz des Blutes bei Malariarekonvaleszenten bestimmt. Er erfolgte am schnellsten im August, langsamer im Oktober, noch langsamer im Dezember, war also von der Sonne abhängig. Noch viel ausgesprochener haben Häberlin, Lehmann, Wilbrand und ich (5) die Bedeutung des Sonnenscheins für die Blutneubildung an der Nordseeküste beobachtet, als wir anämische Kinder untersuchten. Die Hämoglobinkurve lief der Kurve der Sonnenscheindauer ganz auffallend parallel. Ein Beispiel möge genügen:

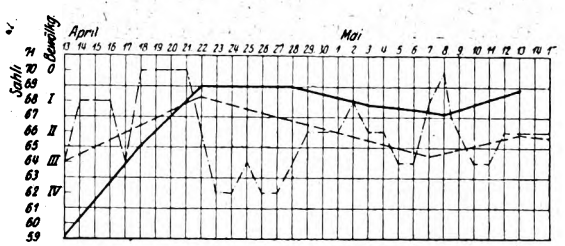

Diese Wirkung auf die Blutbildung ist nicht die einzige, die der chemisch wirksamen Strahlung zukommt. Bekanntlich macht sie außerdem auf der menschlichen Haut bei genügender Stärke und Dauer ein Erythem und hinterher eine Pigmentbildung. Peemöller, Frl. Plaut und ich (6) haben weiterhin gefunden, daß die Strahlung den Sauerstoffverbrauch, d. h. den Umsatz im Körper stark steigert. Beides gilt nur von der menschlichen Haut. Die behaarte Haut von Hunden, Kaninchen und Pferden zeigt weder Erythem und Bräunung, noch bekommen die Tiere eine Gaswechselsteigerung. Da man somit bei den Untersuchungen sich auf den Menschen beschränken muß, ist das Zustandekommen der Stoffwechselsteigerung uns noch nicht gelungen aufzuklären.

Dagegen scheint es mir, daß wir in dieser Steigerung des Sauerstoffverbrauchs den Kernpunkt der Klimawirkung vor uns haben. Jede Gaswechselsteigerung führt zunächst zu einer Zunahme der

Digitized by Google

Eßlust, und damit der Nahrungszufuhr, für die Behandlung unterernährter, blutarmer und schwächlicher Kinder an der Nordseeküste oder im Hochgebirge ein äußerst wichtiger Punkt. Denn der Körper verbraucht mehr Kalorien, die Kinder führen sich aber bei gesteigerter Eßlust außerdem mehr Eiweiß und Vitamine zu. Hier aber liegt nun außerdem eine ganz besondere Art der Umsatzsteigerung vor. Wenn der Sauerstoffverbrauch durch Muskeltätigkeit steigt, so hat der Muskel eine vermehrte Leistung, für die mehr verbrannt wird.

Der die Haut treffende Strahlenreiz aber vermehrt den Umsatz ohne gleichzeitige Leistungssteigerung und das muß dann zu einem Eingreifen in den Baustoffwechsel, d. h. zu einem Umbau des Körpers führen.

Es handelt sich dabei um einen Hautreiz, und andere Hautreize, vor allem Kälte und Wind, wirken ganz ähnlich. Dabei hat der Mensch zum Unterschied von unseren üblichen Laboratoriumstieren keine chemische Wärmeregulation, bloße Abkühlung des Körpers vermehrt den Gaswechsel nicht, nur wenn sie so stark wird, daß es zu einem deutlichen Hautreiz kommt. Dagegen hat der Mensch die sogenannte zweite chemische Wärmeregulation, d. h. eine Herabsetzung des Sauerstoffverbrauchs bei der Erwärmung (7). Wenn daher gleichzeitig mit dem verbrennungssteigernden Hautreiz der Körper erwärmt wird, so kommt es wohl zu einer Eythembildung, die therapeutisch wichtige Gaswechselsteigerung bleibt dagegen aus. Die kühle „künstliche Höhensonne" bewirkt daher eine stärkere und regelmäßigere Gaswechselsteigerung als die Bogenlampe mit Metalleinsatz, deren stärkere Strahlungsintensität durch ihre große Wärmewirkung kompensiert werden kann (6).

Quecksilberquarzlampe (künstliche Höhensonne) in 50 cm Abstand.

	Unbestrahlt	Bestrahlt
Frl. Pe.	184 ccm O_2 pro Min.	195 ccm O_2 pro Min.
Frl. Kr.	173 „ O_2 „ „	206 „ O_2 „ „
		195 „ O_2 „ „
	183 „ O_2 „ „	180 „ O_2 „ „
Dr. Pe.	241 „ O_2 „ „	266 „ O_2 „ „
Frl. Di.	194 „ O_2 „ „	225 „ O_2 „ „
Knabe	159 „ O_2 „ „	181 „ O_2 „ „
Derselbe Knabe nächsten Tag	153 „ O_2 „ „	
Knabe	171 „ O_2 „ „	191 „ O_2 „ „
Derselbe Knabe nach $^1/_2$ Stunde	191 „ O_2 „ „	
Knabe Br.	191 „ O_2 „ „	191 „ O_2 „ „
Knabe Br.	196 „ O_2 „ „	213 „ O_2 „ „
Knabe Zi.	234 „ O_2 „ „	276 „ O_2 „ „
Frl. Ho.	209 „ O_2 „ „	222 „ O_2 „ „
Knabe Me.	180 „ O_2 „ „	188 „ O_2 „ „
Knabe	162 „ O_2 „ „	191 „ O_2 „ „

Bogenlampe. (Sie war besonders reich an chemisch wirksamen Strahlen, aber auch sehr heiß.)

	Unbestrahlt	Bestrahlt
Frl. Pe.	199 ccm O_2 pro Min.	200 ccm O_2 pro Min.
Dr. Pe.	307 „ O_2 „ „	307 „ O_2 „ „
Frl. St.	249 „ O_2 „ „	266 „ O_2 „ „
Di.	289 „ O_2 „ „	306 „ O_2 „ „
Frl. Ho.	213 „ O_2 „ „	227 „ O_2 „ „
Frl. Kr.	206 „ O_2 „ „	213 „ O_2 „ „

Sonne, sehr heiß, Anfang Juli.

	Unbestrahlt	Bestrahlt
Dr. Pe.	250 ccm O_2 pro Min.	263 ccm O_2 pro Min.
Frl. K.	205 „ O_2 „ „	203 „ O_2 „ „
Frl. Kr.	173 „ O_2 „ „	174 „ O_2 „ „
Frl. Pe.	184 „ O_2 „ „	181 „ O_2 „ „
Knabe Br.	183 „ O_2 „ „	186 „ O_2 „ „
Knabe Me.	194 „ O_2 „ „	184 „ O_2 „ „

Sonne am Meere.

	Unbestrahlt	Bestrahlt
Erwin P.	214 ccm O_2 pro Min.	247 ccm O_2 pro Min.
Helmut K.	201 „ O_2 „ „	227 „ O_2 „ „
B.	295 „ O_2 „ „	309 „ O_2 „ „

Digitized by Google

Infolgedessen schickt man Blutarme, Tuberkulöse und Rekonvaleszenten an die Seeküste mit ihren stark hautreizenden und zugleich abkühlenden Winden. Oder man schickt sie ins Hochgebirge mit seiner starken Strahlung und gleichzeitig kalten Luft. Oder man schickt sie im Winter an das südliche Meer. Aber niemand hat noch derartige Kranke mit Erfolg in die Tropen und im Sommer nach Italien geschickt. Die langwelligen Wärmestrahlen und die kurzwelligen chemisch wirksamen Strahlen heben sich in ihrer Wirkung auf.

Welche Strahlen wirken nun? Hauser und Vahle haben gefunden, daß nur ein kleiner Teil des Ultraviolett-Spektrums Erythem macht, nämlich nur der Bezirk zwischen 320 und 285 $\mu\mu$. Die stärkste Wirkung liegt bei 297 $\mu\mu$. Wir können das für Erythem und Pigmentbildung bestätigen (8), außerdem aber hinzufügen, daß auch die Stoffwechselsteigerung durch dieselben Strahlen hervorgerufen wird. Die Strahlen von mehr als 330 $\mu\mu$, die auf die photographische Platte stark wirken, sind physiologisch, soweit wir bisher wissen, völlig indifferent. Die ausführlichen Belege dafür werden Peemöller und Dannmeyer demnächst veröffentlichen. Auch eine erfolgreiche Rachitisbehandlung ist nur durch diese Strahlen möglich (9).

Damit ist zunächst für die künstlichen Lichtquellen festgestellt, worauf es bei ihnen ankommt. Nur eine hohe Intensität in dem Strahlenbereich von 320 an hat irgendwelche Wirkung. Durch ein Photometer oder durch Bestimmungen der gebildeten Ozonmenge oder ähnliches läßt sich das niemals herausbringen, weil auch die Strahlen von mehr als 330 $\mu\mu$ auf die photographische Platte wirken, Ozon bilden usw. Ferner läßt sich die Bedeutung der Sonnenstrahlung nun erst bestimmt angeben. Und endlich müssen wir sagen, daß das Fensterglas die Menschheit in die Irre geführt hat. Mit seiner schönen Durchlässigkeit für alle sichtbaren Strahlen verbindet es die Undurchlässigkeit gerade für die Strahlen, auf die es für das Wohlbefinden der Menschen ankommt. Denn Fensterglas läßt Strahlen unter 325 $\mu\mu$ nicht durch. Wir verstehen nun, weshalb Menschen, die ihr Beruf oder eine Krankheit ans Zimmer fesseln, so blaß aussehen.

Die Strahlung hat noch eine weitere, von dem bisherigen völlig unabhängige Wirkung. Durch Auftreffen der Ultraviolettstrahlen auf die atmosphärische Luft entstehen eine Reihe chemische Körper, von denen wir Ozon, Wasserstoffsuperoxyd, Stickoxyd und Stickoxydul kennen. Es gibt aber vielleicht noch mehr. Die drei erstgenannten Körper sind für den menschlichen Organismus indifferent. Das Stickoxydul dagegen macht eine ausgesprochene Blutdrucksenkung. Infolgedessen haben wir in der Umgebung der Bogenlampe der Höhensonne und derartiger Lichtquellen stets eine Luft, die eingeatmet bei den Menschen Blutdrucksenkung hervorruft (10). Es ist das therapeutisch sehr wichtig, da man die Blutdrucksenkung bei Hypertonie gut verwenden kann, und da man andererseits durch Zuführung frischer Luft bei Bestrahlungen die unerwünschte Blutdrucksenkung ausschließen kann. In den oberen Luftschichten befindet sich Stickoxydul, sobald die Sonne darauf scheint, und durch Fallwinde (Föhn, Scirocco, Schwüle vor einem Gewitter) wird das Stickoxydul nach unten geweht und erniedrigt den Blutdruck. Nach einem Föhn aus freier Atmosphäre habe ich es finden können und bei jeder Schwüle ist der Blutdruck des Menschen erniedrigt (11).

1. F. Laquer, D. Arch. f. klin. M. 110, 89, 1913; Zschr. f. Biol. 70, 118, 1919. — 2. H. Weber, ebenda 70, 131; 1919. — 3. O. Kestner, Zschr. f. Biol. 73, 1; 1920. — 4. R. Spanuth, Arch. f. Schiffs u. Trop. Hyg. 24, 209; 1920. — 5. C. Häberlin, O. Kestner usw., Kl.W. 2, 2020; 1923. — 6. O. Kestner, F. Peemöller, R. Plaut, ebenda 2, 2019; 1923. — 7. R. Plaut u. E. Wilbrand, Zschr. f. Biol. 74, 191; 1922. R. Plaut, ebenda 76, 183; 1922. — 8. u. 9. im Druck. — 10. O. Kestner, Zschr. f. Biol. 77, 245; 1923; F. Peemöller, Kl.W. 2, 974; 1923. — 11. O. Kestner, ebenda 2.

---

39. Ludwig Pincussen (Berlin): **Beeinflussung der Stoffwechselvorgänge durch Strahlung.**

Als Grundlagen der Stoffwechselvorgänge, der chemischen Prozesse im tierischen Körper kommen in Betracht: 1. die chemischen Prozesse an sich, wie Oxydation, Reduktion usw.; 2. die durch Fermente bewirkten Umsetzungen. Beide Kategorien können durch die Wirkung der Strahlung erhebliche Veränderungen erleiden: so werden im rein chemischen Versuch die Oxydationen, besonders bei Gegenwart von Katalysatoren, erheblich beschleunigt, Harnsäure z. B. bis zur Kohlensäure abgebaut. Im Gegensatz zu den Wirkungen von Fermenten im Reagenzglas, welche abgesehen von oxydierenden Fermenten unter Lichtwirkung stets vermindert gefunden wurden, sind im Tierkörper die fermentativen Prozesse unter Lichtwirkung in den meisten Fällen, z. T. sehr erheblich, gesteigert. Diese Wirkung ist augenscheinlich nicht bedingt durch eine stärkere Aktivität der vorhandenen Fermente, sondern durch Freiwerden größerer Mengen von Enzymen aus Zellen: die Zellmauserung wird durch Licht wesentlich gesteigert. Während eiweißspaltende und nukleinspaltende Fermente im Blut des

Digitized by Google

bestrahlten Tieres eine erhebliche Vermehrung zeigen, trifft dies nicht zu für die fettspaltenden Fermente. Diese werden jedoch durch elektrische Ströme gesteigert.

Die Stoffwechselvorgänge im Organismus sind die Resultante aus den verschiedenen eben skizzierten Prozessen. Was zunächst die Nukleinstoffwechsel betrifft, so geht hier der Abbau entgegen den gewöhnlichen Verhältnissen unter Lichtbestrahlung, besonders nach Sensibilisierung mit fluoreszierenden Farbstoffen, bis zur Oxalsäure, ja bis zur Kohlensäure. Im Gegensatz zu Lichtstrahlen erwiesen sich Röntgenstrahlen als unwirksam. Die Beeinflussung des Kohlenhydratstoffwechsels, besonders bei Diabetikern, durch ultraviolettes und sichtbares Licht, ist ausgezeichnet durch ein Herabgehen des Harnzuckers wie auch des Blutzuckers. Doch scheint dem Lichte auch eine zuckermobilisierende Wirkung zuzukommen, die sich besonders im Anfang der Bestrahlung geltend macht. Die Azetonkörper nehmen unter Bestrahlung ebenfalls erheblich ab. Was den Eiweißstoffwechsel betrifft, so findet sich, besonders bei intensiver Bestrahlung, sei es durch Quarzlicht, durch hochkerziges Glühlicht oder Sonnenlicht im Hochgebirge, besonders unter Sensibilisierung mit Eosin und dgl., eine erhebliche Steigerung der Stickstoffausscheidung, begleitet von einer Verminderung des Reststickstoffs. Röntgenstrahlen zeigten auch hier keine Einwirkung. Durch verschiedene Arten der Bestrahlung, vor allen Dingen verschiedene Sensibilisatoren kann man charakteristische Verhältnisse in der Verteilung des gesamten Harnstickstoffs auf seine verschiedenen Komponenten erzielen. So gibt Sensibilisierung mit fluoreszierenden, roten Farbstoffen eine starke Steigerung des Ammoniaks, eine Verminderung des Harnstoffs im Harn, also eine verminderte Harnstoffsynthese in der Leber. (Erscheint ausführlich in der „Strahlentherapie".)

---

40. Stephan Rothman (Gießen): Über die experimentellen Grundlagen der Lichttherapie.

In der Lichttherapie wurde von allem Anfang an den Allgemeinwirkungen oder indirekten Wirkungen des Lichtes größte Aufmerksamkeit geschenkt. Man wußte bei den Untersuchungen Finsens, daß die therapeutischen Lichtwirkungen vornehmlich an die ultravioletten Strahlen gebunden sind, und daß andererseits diese Strahlung schon in den oberflächlichsten Hautschichten absorbiert wird. Wenn also ein tuberkulöser Krankheitsherd, der tief unter der Körperoberfläche gelegen ist, durch Sonnenbäder zur Ausheilung gelangt, so kann das nur eine indirekte Lichtwirkung sein. Eine besondere Rolle in der Vermittlung der indirekten Lichtwirkungen hat man von vornherein den lichtbewirkten Hautveränderungen zugeschrieben, der Dermatitis solaris und der Pigmentierung, besonders aber der Pigmentierung, auf Grund der vielfach betonten klinischen Erfahrungen, daß gute Pigmentbildungsfähigkeit mit guter Heilungstendenz einhergeht.

Wenn man sich nun die Frage stellt, in welcher Weise der Pigmentbildungsprozeß das Geschehen im Gesamtorganismus beeinflussen kann, so liegt es nahe, daran zu denken, daß nach allen bisherigen Untersuchungen die Muttersubstanzen des Pigments identisch oder nahe verwandt sind mit den Muttersubstanzen des Adrenalins. Und wenn die massige Pigmentbildung nach Lichteinwirkung die Bildung des Adrenalins beeinträchtigen kann, so könnte dadurch auch das sympathische Nervensystem beeinflußt werden.

Dieser Umstand hat mich veranlaßt, den Zustand des Sympathikus nach Lichteinwirkung näher zu prüfen. Ich fand, daß neben der bekannten Blutdruckerniedrigung auch der Blutzucker parallel mit dem Blutdruck herabsinkt, und — wie das bereits Pincussen beobachtet hat — daß die Zuckertoleranz erhöht wird. Es entsteht also ein Bild, das nach unseren heutigen Kenntnissen als eine Tonusherabsetzung im Sympathikus gedeutet werden muß. Auch die am häufigsten beobachteten Veränderungen im Blutbilde, die relative Lymphozytose und die Eosinophilie lassen sich in demselben Sinne deuten.

Wenn man das Verhalten des Blutdrucks und Blutzuckers während der Lichtbehandlung längere Zeit hindurch verfolgt, so sieht man, daß Blutdruck und Blutzucker ein gewisses Minimum nie überschreiten, daß auf die Senkung nach einigen Tagen ein Wiederanstieg folgt, um dann etwas unterhalb des Normalen konstant zu werden. Der Wiederanstieg beginnt immer zu dem Zeitpunkt, in dem der erste braune Farbenton an der Haut auftritt und dauert so lange, bis die Pigmentierung von Tag zu Tag deutlich zunimmt. Bei Menschen, die rasch und intensiv pigmentieren, ist der Anstieg steil; bei Menschen, die wenig oder gar nicht pigmentieren, ist der Anstieg verzögert oder gar nicht zu erkennen.

Diese Tatsachen lassen sich am einfachsten dahin erklären, daß ein Angriffspunkt des Lichtes in den sympathischen Nervenendigungen der Haut gelegen ist. Diese Endigungen werden in der nichtpigmentierten Haut durch Licht tatsächlich gelähmt; das läßt sich durch Einverleibung von Adrenalin in die lichtentzündete Haut beweisen. Die entstehende Pigmentschicht liegt

Digitized by Google

oberhalb der Nervenendigungen, so daß das entstehende Pigment den Sympathikus vor weiterer Lichteinwirkung schützt. Dadurch erklärt sich der Wiederanstieg, die Erholung des Symphatikus, und der Zusammenhang zwischen Wiederanstieg und Intensität der Pigmentbildung.

Wir können auch nicht eindeutig erklären, in welcher Weise die periphere Sympathikuslähmung in der Haut die Hypotonie im Körperinnern nach sich zieht. Aber für die Therapie scheint diese Sympathikushypotonie doch von großer Bedeutung zu sein.

Wir wissen, daß die Tonusherabsetzung im Sympathikus zu einer Hyperämie führt. Auf Grund unserer Erfahrungen mit der sog. unspezifischen Reiztherapie erscheint es ganz natürlich, daß diese Hyperämie vor allem diejenigen Organe betreffen wird, die durch eine akut- oder chronisch-entzündliche Erkrankung in ihrer Widerstandsfähigkeit geschwächt sind. In der Tat kann man durch Lichtbäder allerlei Krankheitsherde, auch nichttuberkulöse Krankheitsherde, zum Aufflammen bringen, d. h. hyperämisieren. Die Herdreaktionen nach Lichtbädern sind ja allgemein bekannt. Bei richtiger Dosierung ist aber diese Hyperämie ein sehr wesentlicher therapeutischer Faktor, vielleicht der wichtigste Faktor bei der Lichtbehandlung der Tuberkulose.

Es ist sehr bemerkenswert, daß man neuerdings auch die spezifischen Herdreaktionen mit Änderungen im vegetativen Nervensystem in Zusammenhang bringt, entweder mit einem herabgesetzten Sympathikustonus oder mit dem erhöhten Vagustonus.

Andererseits kann das vegetative Nervensystem von außen her nicht etwa nur durch Licht, sondern auch durch andere Hautreize in ähnlichem Sinne beeinflußt werden. So hat vor allem E. Fr. Müller den von ihm gefundenen Leukozytensturz nach intrakutanen Impfungen auf eine Vagusreizung zurückgeführt. Vollmer hat den Beweis erbracht, daß die von ihm beobachtete Herabsetzung der Harnazidität nach intrakutanen Injektionen gleichfalls durch Vermittlung des Vagus zustandekommt. Stahl hat durch Wärme- und Kältereize Änderungen in der Reaktionsfähigkeit solcher Hautpartien festgestellt, die der Reizung gar nicht ausgesetzt waren. Stahl führt diese Fernwirkungen, die ja sehr an die Fernwirkungen des Lichtes erinnern, gleichfalls auf Zustandsänderungen im vegetativen Nervensystem zurück.

Was das Licht von allen anderen Hautreizen unterscheidet, ist die auffallende Dauerhaftigkeit seiner Wirkung auf das vegetative Nervensystem. Die Wirkung einer einmaligen Belichtung erstreckt sich auf mehrere Tage, die Wirkung einer regelrechten Lichtkur erstreckt sich auf Wochen und Monate. In diesem Moment dürfte auch die therapeutische Überlegenheit der Lichtbehandlung liegen.

Wenn wir den Zustand nach einmaliger kräftiger Belichtung näher prüfen, so fällt uns die Analogie mit dem Zustand der Nebenniereninsuffizienz auf. Wir finden in beiden Fällen erniedrigten Blutdruck, Hypoglykämie und erhöhte Pigmentbildungsbereitschaft. Was die Zuckertoleranzerhöhung betrifft, so hat für den diabetischen Organismus zuerst Pincussen gezeigt, daß bei Patienten, die gleichzeitig Eosin zur Sensibilisierung erhalten, die Zuckertoleranz durch Licht beträchtlich erhöht werden kann; es ließ sich zeigen, daß diese Wirkung auch ohne irgendwelche Sensibilisierung eintritt.

Beim gesunden Menschen mit normalem Zuckerstoffwechsel hat in neuerer Zeit die Untersuchung der alimentären Hyperglykämie ergeben, daß die Blutzuckererhöhung nach Zuckerzufuhr per os durch die Belichtung in auffallender Weise abgeschwächt wird. Das läßt sich aus den beigelegten Kurven deutlich ersehen. Hier haben wir also wiederum ein Zeichen der Sympathikustonusherabsetzung. Merkwürdigerweise erhalten wir diese relativ flachen Kurven nur dann, wenn wir schwach belichten und wenn wir kleine Zuckermengen verabreichen.

Ganz ähnlich verhält es sich mit der Adrenalinhyperglykämie. Belichtet man kräftig, so erhält man keinen Unterschied im Verlauf der Adrenalinblutzuckerkurve vor und nach der Belichtung. György und Herzberg haben dagegen nach schwachen Belichtungen auffallend flache Adrenalinblutzuckerkurven erhalten.

Ähnliche Befunde sind beim Morbus Addison von Rosenow und Jaguttis erhoben worden, so daß wir auch hier eine gewisse Analogie zwischen Hypotonie nach Licht und Hypotonie bei Nebenniereninsuffizienz erblicken können.

Die Erhöhung der Pigmentbildungsbereitschaft nach Lichteinwirkung und bei der Nebenniereninsuffizienz ließ sich in der letzten Zeit, besonders durch die Untersuchungen von Thannhauser, auch biochemisch auf eine gemeinschaftliche Formel bringen. Thannhauser hat darauf hingewiesen, daß bei der Pigmentbildung eine Oxydation des Tyrosins zu Brenzkatechin stattfinden muß, bevor die Farbstoffbildung eintritt. Denn die unmittelbaren Vorstufen des Pigments in der menschlichen Haut sind nach der neueren Pigmentforschung, besonders nach den Untersuchungen von Br. Bloch, Brenzkatechinverbindungen. Diese Brenzkatechine können aber nur aus dem Tyrosin stammen. In der Tat ist es mir gelungen, in der belichteten Haut die Anwesenheit von Brenzkatechinverbindungen nachzuweisen, von Verbindungen, die in der nichtbelichteten Haut nicht nachweis-

Digitized by Google

bar sind. Bei der Nebenniereninsuffizienz werden diese Brenzkatechine offenbar im Blut und in den Geweben angehäuft, da sie nicht zu Adrenalin weiter verarbeitet werden können. Das gemeinsame Moment bei diesen Hyperpigmentierungen ist also die Anhäufung von Brenzkatechinderivaten in der Haut.

Durch Licht wird der geschilderte Zustand, wie gesagt, primär von der Haut ausgelöst. Er kann aber sekundär (durch nervöse Vermittlung) auch zu einer Beeinflussung der Nebennieren führen. Dafür sprechen ältere Untersuchungen von Hermann Pfeiffer und von Hans Fischer, die bei sensibilisierten lichtkranken Tieren schwere anatomische Veränderungen an den Nebennieren gefunden haben.

Die Kalkspiegelerhöhung im Blut, die bei der Lichttherapie der Rachitis zweifellos eine Rolle spielt, beziehen wir gleichfalls auf die Sympathikuslähmung in der Haut, indem wir im Sinne von Kraus und Zondek annehmen, daß aus der sympathisch gelähmten Haut Kalk in die Blutbahn einströmt.

Die Heilung und Verhütung der Rachitis durch ultraviolettes Licht ist ja seit der Entdeckung Huldschinskys innerhalb einiger Jahre ein Allgemeingut der Therapie geworden. Der Mechanismus dieser Lichtwirkung kann nicht restlos geklärt werden, so lange die Pathogenese der Krankheit selbst uns verhüllt ist. Aber die Rachitisforschung hat doch manche neue lichtbiologische Tatsachen zutage gefördert. So wissen wir heute, daß auch die künstliche Rachitis, die durch eine qualitativ unzureichende Kost hervorgerufen wird, durch ultraviolettes Licht ebensogut geheilt und verhütet werden kann wie durch den vitaminreichen Lebertran. Merkwürdigerweise sind hier gerade dieselben Strahlen wirksam, die uns auch bei der Behandlung der Tuberkulose als unbedingt erforderlich erscheinen, und dieselben, die nach Haußer und Vahle die Pigmentierung hervorrufen, das sind die Strahlen um etwa 310 $\mu\mu$ herum.

Die deutlichsten Lichtwirkungen betreffen dabei die Regulierung des Ca- und P-Stoffwechsels. Lasch hat gezeigt, daß die Lichtbehandlung bei rachitischen Kindern zu einer starken Zunahme der Kalk- und Phosphorretention führt — wiederum eine Lichtwirkung, die noch lange Zeit nach Abschluß der Bestrahlung anhält. Gleichzeitig erhöht sich der Phosphor- und Kalkgehalt des Blutes. Die Kalkerhöhung geht bei rachitischen Individuen nach Woringer und nach Kneschke nie über das Normale hinaus, während Callenberg und ich bei nichtrachitischen Individuen weit über der Norm liegende Kalkwerte durch die Lichtbehandlung erzielen konnten.

Wie Heß und seine Mitarbeiter gezeigt haben, sind die ultravioletten Strahlen bei Knochenveränderungen, die durch eine kalkarme und phosphorreiche Kost erzeugt werden, ebenso wirksam, wie bei Knochenveränderungen, die umgekehrt durch eine kalkreiche und phosphorarme Ernährung entstehen. Wir sehen, daß die Regulierung des Ca- und P-Stoffwechsels gleichzeitig erfolgt, und daß sie vollkommen und anhaltend ist.

Nach György, der mit Freudenberg eine azidotische Stoffwechselrichtung und erhöhte Harnazidität bei der Rachitis findet, läßt sich durch mäßige Lichtdosen die Harnazidität abstumpfen. (György führt auch die anderen lichtbewirkten Veränderungen auf die Beeinflussung der azidotischen Stoffwechselrichtung zurück.)

Den primären Angriffspunkt dieser mannigfachen Lichtwirkungen kennen wir aber ebensowenig, wie den primären Angriffspunkt der krankmachenden Noxe. Wenn wir selbst auch bei der Rachitis der Lichtwirkung auf den Sympathikus eine gewisse Bedeutung zuschreiben möchten, so sind wir uns dessen vollauf bewußt, daß die Wirkung auf den Sympathikus nicht etwa allen therapeutischen Wirkungen zugrunde liegt. Es kommen hier zweifellos noch eine ganze Reihe stofflicher Veränderungen in der Haut in Betracht, wobei die neuentstandenen Stoffe durch Resorption auf dem Blutwege zu ihrem Wirkungsort gelangen. So sind z. B. die Versuche von Tryfus, die Übertragung der Eosinophilie befördernden Wirkung mit Blut und Organbrei von bestrahlten Tieren auf unbestrahlte, nur auf stofflichem nichtnervösem Wege zu erklären. Auch die wichtigen Untersuchungen von C. Sonne möchten wir nicht vernachlässigen. Aus diesen Untersuchungen geht hervor, daß die Lichtabsorption mit einer beträchtlichen Temperaturerhöhung der Gewebe einhergeht und dadurch sicherlich stoffliche und strukturelle Veränderungen verursacht. Andererseits aber glauben wir doch, in der Wirkung auf den Sympathikus eine von mehreren Seiten gesicherte Tatsache gefunden zu haben, die manche Fernwirkungen des Lichtes zu erklären vermag, welche für die Therapie von Bedeutung sind.

Vielleicht dürfen wir uns schon heute fragen, welche praktische Folgerungen sich aus diesen experimentellen Untersuchungen ergeben. Ich möchte hier zum Schluß nach 2 Richtungen hin die Möglichkeit der praktischen Verwertung andeuten.

Erstens wird sich das Indikationsgebiet der Lichttherapie auf Grund der experimentellen Ergebnisse erweitern lassen. Ganz abgesehen vom Diabetes mellitus, bei dem die Fortführung der Pincussenschen Versuche sich sicher lohnen wird, wird eine konsequente Lichttherapie zu

Digitized by Google

versuchen sein bei allen krankhaften Zuständen, bei denen die sympathischen Innervationen die parasympathischen überwiegen, dann bei Zuständen, in denen der Ca- und P-Stoffwechsel gestört ist. Wie wir sehen, bietet z. B. die Lichtbehandlung der Tetanie manche gute Aussichten.

Zweitens — und das ist vielleicht noch wichtiger — haben wir durch das Experiment einen Anhaltspunkt für unsere therapeutische Technik erhalten. Sie wissen, es stehen zwei Ansichten schroff einander gegenüber: die einen bestrahlen bis zur Dermatitis, und wiederholen die Erzeugung der Dermatitis möglichst oft, mit Hilfe dazwischengeschalteter Depigmentierungspausen. Die anderen gehen sachte heran, bestrahlen allmählich steigernd bis zur kräftigen Pigmentierung und trachten diesen Zustand möglichst lange aufrecht zu erhalten. Man kann die beiden Richtungen mit den Allergisten und Anergisten der spezifischen Tuberkulosebehandlung vergleichen; nur daß die Allergisten in der Lichttherapie, diejenigen, die eine Dermatitis erzeugen, immer Gefahr laufen, daß sie durch Herdreaktionen einen irreparablen Schaden im Organismus anrichten.

Die experimentellen Untersuchungen haben eindeutig ergeben, daß alle lichtbewirkten Veränderungen im Körperinnern zustandekommen können auch dann, wenn gar keine wahrnehmbare Hyperämie in der Haut entsteht, ja, daß manche Veränderungen viel deutlicher zum Ausdruck kommen, wenn man schwach belichtet. Ferner können die Veränderungen beliebig lange aufrecht erhalten bleiben, wenn man nach erfolgter Pigmentierung die Lichtbehandlung möglichst lange fortsetzt, wie das im Hochgebirge Bernhard und Rollier und in der Tiefebene Jesionek schon immer getan haben. Dadurch haben wir einen ausschlaggebenden Wegweiser für unsere Technik erhalten.

---

41. Strauß u. Rother (Berlin): **Strahlenwirkung auf das vegetative Nervensystem.** (Vortragender: Strauß.)

Über die Einwirkung der Röntgenstrahlen auf das vegetative Nervensystem sind wir nicht genügend unterrichtet. Man nahm bis jetzt an, daß die Bestrahlung entweder eine Sympathikus-Hypotonie oder eine Reizwirkung auf den Parasympathikus ausübe. Direkt zu führen ist ein dahingehender Beweis nicht, die Einwirkung auf das vegetative Nervensystem in dem einen oder anderen Sinne muß erst aus bestimmten Erscheinungen geschlossen werden. Wir müssen uns also mit dem indirekten Beweis begnügen. Zur Feststellung der Strahlenwirkung auf das vegetative Nervensystem betrachteten wir eingehender den Blutdruck und den Blutzuckergehalt. Wir beobachteten zunächst den Blutdruck beim Kaninchen, indem wir eine Kanüle in die Karotis einführten und die gefundenen Blutdruckwerte auf eine rotierende Trommel registrierten. Beim normalen Kaninchen beträgt der Blutdruck 70—75 mm im Maximum, 60—65 mm Hg im Minimum, Schwankungen darüber hinaus (5 mm im Maximum, 10 mm im Minimum) liegen in der Versuchsanordnung und sind nicht als Strahleneinfluß zu bezeichnen. Wurde nun das Kaninchen bestrahlt, so sank der Blutdruck außerordentlich. Er konnte noch nach 2 Stunden auf 50 im Maximum, 30 im Minimum absenken, gelegentlich auch noch tiefere Werte erreichen. Noch nach 3 Tagen beobachtete man Werte von 55/35. Wenn es sich hierbei also wirklich um den gemutmaßten Einfluß der Bestrahlung auf den Parasympathikus handelte, so müßte eine Ausschaltung desselben (z. B. mit Atropin) eine Senkung des Blutdrucks verhüten. Wir nahmen daher das dahingehende Experiment vor, die Senkung des Blutdrucks unterblieb jetzt. Wenn es nun die nervösen Apparate der Haut waren, die besonders strahlenempfindlich sind, so müßte nach einer operativen Entfernung der Haut an der Eintrittsstelle der Strahlen eine Senkung des Blutdrucks ausbleiben. Wir machten diesen Versuch, und der Blutdruck senkte sich nicht mehr. Im Gegensatz dazu müßte eine isolierte Hautbestrahlung, die wir durch Tunnelierung der Haut und Durchziehen einer Bleiplatte erreichen konnten, ein Absinken des Blutdrucks aufweisen, was tatsächlich auch unser Experiment ergab. Es sind also die nervösen Apparate der Haut besonders durch Bestrahlung zu beeinflussen, und es gewinnt den Anschein, daß man es mit einer Wirkung auf den Parasympathikus zu tun hat.

Unter dem Einfluß der Bestrahlung auf den Blutzuckergehalt besteht in der Literatur ein Chaos der Angaben. Dieses Chaos ist indessen nur scheinbar. Tatsächlich stimmen die verschiedenen Angaben sehr gut miteinander überein, nur ihre Deutung war öfters eine verschiedene. Wenn wir beim Menschen die Oberbauchorgane bestrahlen, sinkt nach unseren Feststellungen der Blutzuckergehalt. Setzen wir einen Menschen unter Adrenalin oder Insulin, so beobachteten wir eine Abschwächung der Adrenalin- und eine Verstärkung der Insulin-Wirkung. Wir sahen jedoch eine Hypoglykämie nicht, wenn wir nur die Haut bestrahlten und die Tiefenorgane vor der Strahleneinwirkung bewahrten. Es mußte also eine Wirkung auf die Bauchorgane sein, die die Hypoglykämie verursachte. Um das zu entscheiden, lagerten wir Pan-

Digitized by Google

kreas und Leber beim Versuchstier vor und bestrahlten diese Organe isoliert (bei tangentialer Strahlenrichtung). Wir beobachteten danach eine Hyperglykämie. Auch der pankreaslose Hund reagierte auf Bestrahlung noch mit einer mächtigen Steigerung des Blutzuckergehalts. Es konnte demnach nicht eine Pankreas-Schädigung durch Röntgenstrahlung sein, die die Hyperglykämie verursachte. Wir bestrahlten nun Hunde, denen wir die Nebennieren exstirpiert hatten. Jetzt konnten wir eine Steigerung des Blutzuckers durch Bestrahlung nicht mehr hervorrufen.

Wir müssen nach dem Ergebnis unserer Tierversuche annehmen, daß die Nebennieren ein tatsächlich strahlenempfindliches Organ sind. Bei Abdominalbestrahlungen kann es durch Nebennieren-Schädigung zu einer Sympathikus-Hypotonie und damit zu einer Hypoglykämie kommen. Bei Hautbestrahlungen tritt eine Reizung des parasympathischen Teils des vegetativen Nervensystems ein.

Die Strahlenwirkung auf das vegetative Nervensystem ist somit keine einheitliche. Es findet sowohl eine Einwirkung auf den Parasympathikus auf dem Umwege über die Haut statt, als eine Sympathikus-Hypotonie durch Schädigung der Nebenniere. Beide eingangs erwähnten Theorien bestehen somit zu Recht.

(Erscheint ausführlich in der „Strahlentherapie".)

---

42. Friedrich (Freiburg i. Br.): Neue Sekundärstrahlenphänomene und ihre Bedeutung für die Strahlentherapie.

(Manuskript nicht eingegangen.)

---

43. Manfred Fraenkel (Charlottenburg): Neue Wege der Strahlenanwendung auf Grund neuer Erkenntnis von Verbrennungsursachen.

Im Deutschen Archiv für klin. Medizin 1921 (Bd. 136, Heft 3/4) hatte ich bei Besprechung des Wertes, den ich dem Bindegewebe und seiner Funktionserhöhung durch leistungsteigernde Strahlenbehandlung bei der Krebsbeeinflussung zumesse, auf die parallele Bedeutung der Haut als endokrines Organ und seiner Leistungssteigerung durch Röntgenstrahlen hingewiesen, und dabei betont, daß der anscheinend als unerwünscht von uns angesehenen Bestrahlungsreaktion vielleich doch ein größerer Wert zukommt, als wir bisher annahmen, und zwar hinsichtlich der dadurch bedingten indirekten Einwirkung. Ich machte damals aufmerksam auf das Freiwerden einer Reihe von Stoffen, die — ein Produkt der Haut — innensekretorische und immunisatorische Bedeutung haben und so auf das betreffende tiefergelegene Organ auch als Strahleneffekt indirekt einwirken. Vielleicht sind darauf auch die schon früher mit kleinen Apparaten und kleinen Dosen erzielten Erfolge zurückzuführen, vielleicht entbehren umgekehrt die heutigen großen Tiefenapparate und die höchsten Dosen gerade solcher Begleitwirkung der Haut, und berauben uns so eines wichtigen Heilfaktors, während die unbeabsichtigten und unerwünschten Tiefenschädigungen, z. B. der dem Krankheitsherd benachbarten Organe und Gewebe, durch sie zunehmen. In diesem allgemeinen Zusammenhange muß ich auf eine Beobachtung aufmerksam machen, die, wie ich sehe, bislang noch nicht beschrieben ist, die kurz zu skizzieren bei der heute üblichen Anwendung von Massendosen mir aber wichtig erscheint. Es handelt sich um Verbrennungen, von denen einige schon nach Durchleuchtungen auftraten, andere im Anschluß an die therapeutische Bestrahlung. Es sind das Fälle, bei denen Jod-, Brom-, Salversan-Kuren vorausgegangen waren, bei denen die Verbrennungen zum Teil ersten, zum Teil sogar auch zweiten Grades bei Dosen eintraten, die keineswegs über das normal Übliche hinausgingen, in den beiden Fällen, die auf mein eigenes Konto kommen, sogar mit mäßigen Dosen behandelt worden waren. Es kann sich hierbei zweifellos nur darum handeln, daß die dem Röntgenologen nicht mitgeteilten, vorausgegangenen Kuren einen latent gebliebenen Hautreiz ausgeübt haben — es war also noch kein Salvarsan-Exanthem, keine Jod- oder Bromakne aufgetreten —, der sofort aber in Form von Röntgenverbrennungen eintrat, als die Röntgenstrahlen diese Haut trafen. Die Frage hat ein forensisches Interesse, und ich kann zu meiner Freude konstatieren, daß in zwei Fällen auf Grund meines Gutachtens, das den Zusammenhang zwischen vorausgegangenen solchen Kuren und den entstandenen Verbrennungen auf Grund dieser neuen, bislang unbekannten Erfahrungen darlegte, ein Verschulden der betreffenden Röntgenologen als nicht bestehend anerkannt wurde. Die Kenntnis dieser Erfahrung legt uns nun aber die Pflicht auf, einmal, wie es bereits in den Leitsätzen der Röntgengesellschaft sich findet, selbst bei Durchleuchtungen als Vorsichtsmaßnahme Aluminiumfilterung in jedem Falle anzuwenden, ferner Durchleuchtungen nicht über ein gewisses Zeitmaß hinaus

Digitized by Google

auszudehnen, zweitens aber, und es wäre wünschenswert, daß das noch in die Leitsätze aufgenommen wird — in jedem Falle von Röntgenanwendung, sei es Durchleuchtung, sei es Bestrahlung, in der Anamnese diesbezügliche Fragen nach vorausgegangener Jod-, Brom-, Salvarsankur zu klären, und danach die anzuwendende Dosengröße zu bemessen, wobei auch die Frage nach früher etwa beobachteter Empfindlichkeit, z. B. gegen Jodoform usw., wichtig ist. Ich denke z. B. an die Bilddarstellung von Fisteln durch Injektionen verschiedener Stoffe, desgl. bei Nieren- und Blasendiagnosen usw. Das gleiche gilt für die neuerdings bei Lues verwandten Wismutpräparate, sowie in Fällen, wo Diphtherie-Heilserum auch zu immunisatorischen Zwecken bei Geschwistern angewandt wurde, oder nach Masern, bei denen wegen Halsdrüsenschwellung Röntgenbestrahlungen angewandt wurde und wo ich trotz der von mir geübten, sehr vorsichtigen Röntgentherapie sonst niebeobachtete Röntgenerytheme entstehen sah. Auch in einem Falle von vorausgegangener Tuberkulin-Injektion zeigte sich das gleiche Bild erhöhter Verbrennungsgefahr.

Darüber hinaus gewinnt aber diese Frage nach meiner Auffassung auch eine wichtige therapeutische Bedeutung, in der Möglichkeit, den Anwendungskreis therapeutisch günstig wirkender, funktionserhöhender Strahlungen — wie ich sie wohl mit meinen ersten Arbeiten schon 1911 und dann fortlaufend Strahlentherapie April/August 1921 begründet habe, und die dann besonders von Opitz-Freiburg jetzt wieder bestätigt wurden — durch vorherige obengenannte Kuren absichtlich und folgerichtig zu erweitern, wie ich es bereits für die Tuberkulose-, Lues- und Krebsbehandlung erfolgreich zu unternehmen begonnen habe.

Bei den Fällen von Verbrennungen handelt es sich um 8, von denen zwei auf mein eigenes Konto fallen und alle in letzter Zeit zur Beobachtung kamen. Darunter befinden sich 3 Fälle, die mit Salversan gespritzt wurden. Bei einem in meiner Behandlung befindlichen Patienten waren diese Injektionen mir verschwiegen worden. Es handelte sich um eine zweimal wiederholte Herzdurchleuchtung und eine Röntgenaufnahme im Anschluß daran. Die Reaktion — ich resumiere hier kurz auch für die anderen Fälle, die mir gutachtlich zugeschickt wurden — trat nach etwa 3—4 Stunden, evt. nach 1—2 Tagen, in einem Falle nach 6 Wochen, mit einer ausgedehnten Rötung und leichten Blasenbildung des ganzen Rückens auf, die erst in etwa 14 Tagen abheilte. Da ich bei der Durchleuchtung grundsätzlich Aluminiumfilter anwende, ist diese Reaktion seit Jahren die erste, die ich erlebe, und nur in der erhöhten Reaktionsfähigkeit der Haut durch die Salversankur sind diese Verbrennungserscheinungen nach meiner Auffassung zu erklären. Noch interessanter sind schnelle Verbrennungen bei drei Fällen von Patienten, die Jodkuren zu gleicher Zeit machten. Auch hier handelt es sich, speziell in einem Falle, um eine Herzdurchleuchtung, während mit derselben Röhre, demselben mA, derselben Funkenstrecke, also konstanter Röhre, weitere vier Patienten desselben und drei Patienten des anderen Tages absolut reaktionslos verblieben. Und endlich kamen zwei Fälle von Verbrennungen in meine Behandlung, bei denen anamnestisch seit Monaten fortlaufend Bromdosen in wechselnden Mengen gegeben waren. Es handelt sich um zwei Damen von außerhalb, die wegen Menorrhagien bzw. wegen Myom bestrahlt waren. Durch meine bisherigen Beobachtungen darauf aufmerksam, stellte ich auf Befragen die fortlaufend hohe Bromdosis fest und konnte so die Erklärung für die sonst ungewohnte Verbrennung geben.

Aus diesen 8 Fällen geht jedenfalls eins hervor, daß bei der Anamnese zur eigenen Sicherung der Röntgenologe auf kürzlich vorgenommene Salvarsan-, Jod- oder Bromkuren achten muß, und daß es ratsam ist, in solchen Fällen unter der üblichen Dosis zu bleiben, um erst einmal eine Hautreaktionsprüfung zu machen. Alle diese Medikamente scheinen eine erhöhte Hautempfindlichkeit gegen Strahlen hervorzurufen und sind, da wir früher solche beschleunigte und erhöhte Reaktionen nach Bestrahlung nicht kannten, bzw. da solche nicht zu unserer Beobachtung kamen und wir doch sicherlich auch schon früher Fälle mit gleichzeitiger Salvarsan-, Jod- oder Brombehandlung bestrahlt haben, doch wohl auf das Zusammentreffen von erhöhteren Dosen und dementsprechend stärkerer Hautreaktionen durch die genannten Medikamente zurückzuführen. Wir haben hier vielleicht die Unterstufen der als Jod- oder Bromakne, sowie der als Salvarsanexantheme uns bekannten Hautreaktionen zu sehen, und ich wäre für weitere Beobachtungen aus Kollegenkreisen nach dieser Richtung hin sehr dankbar, schon im Hinblick auf etwaige Entschädigungsansprüche, wie sie sich jetzt ja nach kürzlichen Mitteilungen in erheblichem Maße mehren und zu besonderen Maßnahmen der Haftpflichtversicherungen gegen die Röntgenologen führen.

Die gleichen Beobachtungen veranlassen mich heute weiter darauf hinzuweisen, daß zwei Lupusfälle, die mit Pyrogallus vorausbehandelt waren, schwerste Röntgenschädigungen zeigten. Des weiteren ist mir aufgefallen, daß in drei Fällen von Bismutbehandlung bei Syphilis, die aus anderen Gründen röntgenbestrahlt wurden, sich eine erhöhte Radiosensibilität in Form von Früherythem zeigte, daß ferner zwei Fälle, in denen ich Syphilispapeln mit Bismut bestreute, eine gegen zwei Kontrollfälle ohne Bismutbestreuung erhebliche Reaktionsveränderung nach einer Bestrahlung zeigten. Es ist nach meiner Auffassung wichtig, daß an größerem klinischen Material diesen Fragen nachgegangen

Digitized by Google

wird zwecks Klärung; denn es besteht einmal auch hier die Gefahr einer erhöhten Verbrennung, bei sonst selbst vorsichtigen Dosen, aber darüber hinaus kommt die Frage in Betracht, ob nicht bei Bismutinjektionen gegen Syphilis eine allgemeine Röntgenbestrahlung im Sinne der von mir eingeführten funktionserhöhenden, endokrinen Drüsenbeeinflussung einen günstigen Einfluß in Form erhöhter Bismutwirkung auch im Blute auszulösen imstande ist.

Ferner trat diese erhöhte Radiosensibilität in zwei Fällen an Kindern zutage, bei denen kurz vorher das eine zur Diphtherieimmunisierung Diphtherieheilserum erhalten hatte, das andere gerade nach Maserninfektion, beide wegen Halsdrüsenschwellungen zur Röntgenbehandlung überwiesen wurden. Der von mir stets geübten, sehr vorsichtigen Röntgentherapie verdanke ich, daß beide Kinder nur mit einem Erythem davonkamen, ein Erythem, das ich bei Dutzenden von Fällen mit gleicher Dosis niemals bislang beobachtet habe.

Man wird im Hinblick darauf auch bei Tuberkulininjektionen in Fällen, bei denen man daneben Röntgentherapie wegen tuberkulöser Drüsen oder weegen Lungentuberkulose anwenden will, die größtmöglichste Vorsicht üben, damit man in solchen Fällen nicht etwa irreparablen Verbrennungsschaden setzt.

Die Erkenntnis aus diesen Fällen ist aber noch aus einem anderen Grunde für unser therapeutisches Handeln außerordentlich wichtig. Es bestätigt von neuem die Richtigkeit und allgemeine Geltung der von mir schon seit langer Zeit betonten, gesetzmäßigen Beobachtung: Organe und Organgewebe, die in physiologisch normalem Zustand nicht oder nur wenig radiosensibel sind, werden es in erhöhtem Maße, wenn sie in einen physiologisch veränderten Zustand gesetzt werden. Diese von mir als ein Gesetz direkt fixierte Tatsache, wie sie sich am Knochen, an der Schilddrüse, an der Nebenniere, an der Milz und jetzt wieder an der Haut folgerichtig bestätigt, gestattet uns einen weiteren Einblick in die ganze Frage der Radiosensibilität überhaupt, und, eng verbunden damit, in die Dosierung der Intensivbestrahlung. Es dürfte sich vielleicht empfehlen, daß die Röntgengesellschaft dieser Frage einige Aufmerksamkeit schenkt, die ich bisher trotz meines jetzt schon zwei Jahre zurückliegenden Antrages bislang vermißt habe. Denn es besteht mit der Klärung dieser meiner Forderung die Abwanderung von dem rein physikalischen Begriff unseres therapeutischen Handelns zu der endlich einmal notwendigen Erkenntnis des biologischen Begriffes, nach dem wir unsere therapeutischen Maßnahmen, unsere ganze Dosierung unter allen Umständen einstellen müssen. Hat es schon auf dem vorjährigen Kongreß in diesem Hinblick einige Wandlungen erfahren, und ist man dieser meiner Anschauung, die ich schon vor 4 Jahren auf dem Röntgenkongreß vertreten habe, damals geneigter entgegengetreten, eine Anschauung, die sich besonders scharf gegen jedes Aufstellen einer bestimmten Ovarial-, Tuberkulose- und Karzinomdosis wandte, des weiteren die Idee der Intensivbestrahlung in einmaliger Höchstdosis stundenlanger Sitzungen zur Heilung eines Karzinoms unter eingehender Begründung verwarf, und die immer wieder betonte, daß wir mit allen diesen Begriffen unter allen Umständen aufräumen müssen, um uns einen klaren Blick wieder über das biologische Geschehen zu verschaffen — so fanden meine Anschauungen auf dem diesjährigen Kongreß bereits eine recht beträchtliche Zustimmung. Ich brauche mich nur auf die Holzknechtschen Ausführungen beziehen, der gleichfalls den Begriff Ca-Dosis als unrichtig verwarf.

Und auch die Ausführungen von Opitz, der meine Gedankengänge und Beobachtungen als Richtlinien benutzt hat und seine Arbeiten darauf aufbaut, bestätigen meine Ergebnisse. Seine Tierversuche über die endokrine Bedeutung und Beeinflussung mittels funktionssteigender Strahlen bei der Ca-Beeinflussung, wie ich sie bei Menschen bereits erfolgreich in einigen Fällen (Strahlentherapie April/August 1921) beschrieb, finden ihre Bestätigung in großangelegten Tierversuchen des Rockefeller-Institutes. All diese stützen sich auf meine Ausarbeitungen aus dem Jahre 1921, wie in den diesbezüglichen Arbeiten von Holfelder, Strauß, Desidor Engel, Zweifel-München u. a. deutlich zu lesen ist. Die ganze Krebsheilungsfrage hat auf Grund dieser Erkenntnisse eine Wandlung erfahren, die zu meiner Freude in verhältnismäßig kurzer Zeit meinen Voraussagungen entspricht. Caspari-Frankfurt a. M. bringt in seiner Monographie: „Biologische Grundlage zur Strahlentherapie bösartiger Geschwülste 1922", klar zum Ausdruck, daß „wir bei der Röntgen-Tiefentherapie keine Dosis applizieren können, die ausreicht, um alle Tumorzellen abzutöten. Und wenn von Ca- und Sa-Dosis gesprochen wird, so kann es sich nur um solche Dosen handeln, die auf Grund empirisch gesammelten Materials zur Heilung dieser Tumoren ausreichend befunden worden ist. Schon hieraus ergibt sich mit absoluter Sicherheit der Schluß, daß der Vorgang der Heilung eines Tumors nicht bedingt sein kann in direkter Zerstörung der Tumorzellen, sondern auf einem anders gearteten Prozeß beruhen muß." Aus den amerikanischen Experimenten von Prime, die übrigens in den Keysserschen Versuchen 1920 bereits ihre Vorläufer hatten, ergibt es sich mit Sicherheit, daß Bestrahlung mit der 4—5fachen menschlichen Ca-Dosis nicht genügt, um Tumorzellen absolut zu zerstören. Caspari sagt dann weiter: „Ich glaube, daß ich nach dem, was wir jetzt gesehen haben,

Digitized by Google

meine Anschauung, daß wir mit unserer bisherigen Technik die Zellen eines Tumors nicht in ihrer Gesamtheit abzutöten vermögen, dahin erweitern kann, daß dies Problem auch für die Zukunft aussichtslos ist. Ich bin im Gegensatz zu sehr namhaften Autoritäten auf diesem Gebiet der Anschauung, daß die Entwicklung des Problems der Tumorheilung durch Strahlentherapie kaum auf dem Wege geht, daß noch wesentlich konzentriertere Energiemengen in den Organimus hineingeworfen werden. Denn niemals wird ein Mensch das Zehnfache oder gar Hundertfache der heutigen Ca-Dosis vertragen können." Man sieht hier die gleichen Worte, wie ich sie bereits auf dem Röntgenkongreß 1920 deutlich ausgesprochen habe. Ein Karzinom, d. h. alle Karzinomzellen in ihrer Gesamtheit, durch Strahlen abzutöten, ist aus den verschiedensten Gründen eine Unmöglichkeit. Es spielen hier die verschiedenen Altersstufen der einzelnen Zelle eine Rolle, die wir bisher nicht richtig eingeschätzt haben. Wir müssen eben differenzieren in ruhende und, gering radiosensible und in Mitose begriffene radiosensiblere. Schon auf dieser einfachen Erkenntnis, die in einer leider — wie in bisher oft jetzt üblichen Art — vergessenen Arbeit von Reichold[1]), der allerdings auch nicht einer großen Klinik angehört, sich deutlich beschrieben findet, folgern zwei Schlüsse: einmal, wie gesagt, ist die heutige Intensivbestrahlung ein falscher Weg, auch für das Ca., zweitens aber auch müssen wir die Bestrahlung in einer einzigen oder in kurz folgenden Sitzungen verwerfen. Ich habe immer schon darauf hingewiesen, daß der Ausdruck „verzettelte Dosis" dieser Bestrahlungsform einen ganz falschen Charakter gibt, es lastet auf dieser auf längere Zeit ausgedehnten und verteilten Bestrahlungsform durch diesen Ausdruck ein ominöser Beigeschmack, der ganz zu Unrecht besteht. Nur auf eine längere Zeit verteilte Dosis wird eine Aussicht auf Erfolg haben, weil ja dann jedesmal eine größere Gruppe jener Zellen getroffen wird, die in diesem Zeitpunkte durch ihren veränderten Wachstumszustand, Teilungszustand radiosensibler geworden ist. Aber auch das allein kann nicht zu einem dauernden Erfolge führen, weil zweifellos ein lange Zeit hindurch bestrahlter Tumor, wenn auch eine große Zahl einzelner Zellen desselben, immer wieder durch neue Bestrahlungen zugrunde gehen, in seiner Gesamtheit doch wohl strahlenrefraktär wird. Das dürfte auch die Erklärung dafür sein, daß die Rezidive strahlenresistenter oft gefunden werden als die Muttergeschwulst. Wenn wir Erfolge also bei der Strahlenbehandlung sehen und weitergehendere erzielen wollen, so müssen wir uns von der Idee freimachen, daß die lokale Bestrahlung unbedingt eine Tötungsbestrahlung sein muß, wir müssen erkennen, daß auch die Lokalbestrahlung begrenzt ist in ihrer Auswertung durch die Rücksicht auf das in schwerstem Abwehrkampf gegen die Geschwulst befindliche Nachbargewebe, dem wir unter keinen Umständen durch einseitig nur gegen die Ca-Zelle gerichtete Höchstdosis eine Schädigung in diesem Abwehrversuch beibringen dürfen, und wir müssen darüber hinaus neue Wege uns noch suchen zur Verstärkung der Kraft des ganzen Körpers in seinem Abwehrkampf gegen das Ca.

Noch eine kurze Bemerkung, bevor ich das weiter ausführe:

Das Gesetz von Tribondeau-Bergonié, das bisher als unumstößlich galt, hat die Gruppe jener Autoren zu ihren Maßnahmen veranlaßt, wie wir sie als einzeitige Intensivbestrahlung härtester Strahlen zusammenfassen wollen. Eine Änderung dieses Gesetzes habe ich gleichfalls schon 1920 auf dem Röntgenkongreß als dringend nötig vorgeschlagen, damit wir uns endlich von dem Fehler unserer bisherigen Anschauung, gestützt auf dieses Gesetz, freimachen. Die embryonale Zelle ist keineswegs radiosensibler, sondern umgekehrt — wie ich es an einer Reihe von Tierexperimenten mit jungen Tieren nachweisen konnte, wie es später Geller bestätigt hat, wie es sich in der Arbeit von Unterberg zeigt, wie es sich aus den Kayserschen Experimenten indirekt ergibt, und wie es letzterhand die im Reichsgesundheitsamt ausgeführten bestrahlten Tuberkelbazillenaufschwemmungen bestätigen[2]) (hier ergaben ganz junge Kulturaufschwemmungen absolute Resistenz gegen Strahlen, mehrere Wochen alte: erhöhte Strahlenempfindlichkeit und danach Tuberkulosenabschwächung), und damit erklärt sich auch die geringe Radiosensibilität der ruhenden Ca-Zelle, die sich durch keine noch so große gewählte Dosis zerstören läßt. Ich habe das alles ausführlicher jetzt wieder in der Strahlen-Therapie 1924, Bd. 16 in der Arbeit: „Die Bedeutung der zellfunktionssteigernden Strahlenwirkung in bezug auf Zeitsterilisation und zur Frage der Schädigung von Nachkommenschaft durch Röntgenstrahlen" dargelegt und brauche mich hier nur darauf zu beziehen. — Noch einen anderen Begriff gilt es zu klären. Das ist das Wort Bindegewebe, mit dem jetzt immerfort operiert wird. Auch betreffs der Anschauung, die ich der Bedeutung des Bindegewebes zugemessen habe (Berl. Klin. 1921, Nr. 21, „Die Stellung des Bindegewebes im endokrinen System" und Dt. Arch. f. klin. Med., Bd. 136, Heft 3/4, 1921: „Die Bedeutung des Bindegewebes bei der Ca-Bekämpfung und seine Stellung im endo-

[1]) „Die Wirkung der X-Strahlen auf die Mitosenbildung im Krebsgewebe und auf die Blutgefäße." — München 1921, Nr. 5.

[2]) „Die Wirkung von Röntgenstrahlen auf Tuberkelbazillen" von Prof. Dr. Ludwig Lange und Dr. Manfred Fraenkel. Aus der Bakteriologischen Abteilung des Reichsgesundheitsamtes. Direktor: Geh. Reg.-Rat Prof. Dr. Haendel. Klinische Wochenschrift Nr. 25, 1923.

Digitized by Google

krinen System“ [1]), finde ich in der Ausführung von Caspari 1922 „Biologische Grundlagen zur Strahlen-Therapie der bösartigen Geschwülste“ — allerdings ohne Namensnennung und ohne Bezug auf meine Arbeiten — volle Bestätigung. Wenn ich von Bindegewebsanregung an den verschiedensten Stellen gesprochen habe, wenn ich auf die Zugehörigkeit des Bindegewebes zum endokrinen System parallel der Haut hinwies, so habe ich als selbstverständlich supponiert, daß man darunter nicht etwa das fertig entwickelte Bindegewebe versteht, die Bindegewebsfasern etwa, sondern die Bindegewebszellen, die Fibroblasten, deren entwicklungsgeschichtlich begründeten engsten Beziehungen zu der Entstehung von Blut und Blutgefäßen und ihre engste Verwandtschaft zu diesen, ihre Beziehungen zu jedem Organ als Ernährungsträger, die gewaltige Kraft der Bindegewebszellen bei der Bildung von Narben in Form des Granulationsgewebes usw., uns ein Bild von der Mächtigkeit und Bedeutung dieser Zellgruppe für den gesamten Körperhaushalt gibt. Denken wir weiter an die Veränderung kardiovaskulärer oder renaler Erkrankungen, bei denen das Protoplasma der Bindegewebszellen — neben der Verquellung der Bindegewebsfaserzüge — deutliche Vakuolisierung zeigt. Erinnern wir uns weiter an die schon durch seinen Namen ausgedrückte Bedeutung des retikulo-endothelialen Milzgewebes, an die Zona reticularis der Nebenniere, an den Hinterlappen der Hypophyse, an Hodenzwischenzellen, die nach Bender und Waldeyer aus dem Mesenchym stammen, die Hansemann bei winterschlafenden Tieren während des Schlafes vermindert, nach Ablauf desselben vermehrt fand, die nach Dürk bei perniziöser Anämie wie bei allgemeiner Hämochromatose vermehrt und mit Pigmentkörnchen dicht beladen sind; erinnern wir uns an die enge Mitbeteilung des Bindegewebes bei den lymphatischen Prozessen u. a., so wird es klar, daß dem Bindegewebe — in dem weitgehenden Begriff — eine außerordentlich wichtige Aufgabe im Körperhaushalt zufallen muß. Warum sollten nicht — nur bislang unerkannt und daher unbekannt — parallel den bereits als immunisatorischen, als die inneren Organe entlastend anerkannten Vorgänge in der Haut (Exantheme nach Hoffmann, Braunpigmentierung nach Addison) sich gleiche Prozesse auch im Bindegewebe abspielen, z. B. bei der Tuberkulose, wo das Bindegewebe nicht nur einen Wall als Abwehr bildet, sondern wo die natürlichen Heilungswege in feineren aktivimmunisatorischen Zellfunktionsvorgängen ihren Ausdruck finden und nur leider in denjenigen Fällen versagen, bei denen eine schwache bindegewebliche Konstitution besteht. Aber die Schlußfolgerungen lassen sich noch weiter fortführen. Die Abhängigkeit des Bindegewebes in seiner ganzen ausgedehntesten Zellfunktionsäußerung und Betätigung von dem endokrinen System, speziell von Thymus und Thyreoidea. Vielleicht ist die Bindegewebszellregulierung die letzte, am längsten bestehende Aufgabe der Thymus bis ins hohe Alter. Hier lassen sich so viele engste Relationen, so viele in die Augen fallende Abhängigkeiten aufzählen, daß ein solcher Zusammenhang mir als gewiß erscheint. Man denke z. B. nur an durch Schilddrüsensaft bedingte Myxödembeeinflussungsmöglichkeit, auf die Sehrt (Münch. Med., Nr. 9, 1921) hinweist, bei der auch die geschwollene, aufgedunsene Haut und das miterkrankte Bindegewebe sich zum Normalen wieder zurückfindet. Immer wieder wird man auch hierbei auf das Gesetzmäßige der oben bereits aufgestellten Behauptung aufmerksam, daß Organe, die sonst nicht oder nur gering radiosensibel sind, in einem über das Physiologisch-Normale versetzten Zustand radiosensibel werden. Das gilt auch vom Bindegewebe, besonders bei dem der Ca-Umgebung, und daher ist gerade hier doppelte Vorsicht in dem Auswählen der Dosengröße und der Strahlenhärte erforderlich.

Die Verschiedenheit der jugendlichen Bindegewebszellen im Gegensatz zu vollentwickelten einerseits, die Differenzierung des Bindegewebes bei Jugendlichen und dem höheren Alter andererseits zeigen, daß große Umwandlungen vor sich gegangen sein müssen, die sich eng an die Vorgänge des Organsystems überhaupt anpassen, wofür ja die Veränderungen im Granulationsgewebe von Anbeginn bis zur Narbenbildung quasi das beste Muster darstellen. Hier sowohl wie bei Transplantationsversuchen zwecks schnellerer Ausheilung mittels Bestrahlung war mir aufgefallen, daß Thymus- und Thyreoideareizstrahlung bei abgedeckten Wunden und Transplantationsstellen gleichfalls, und zwar erhebliche Heilungsbeschleunigung erzielte.

Setzen wir einmal als richtig voraus, daß die Thymus mit der ihr eigenen regressiven Altersmetamorphose als Regulationsapparat des Bindegewebes in Frage kommt, dann werden sofort alle die Vorgänge klar, die sich im Körper an der Thymus und am Bindegewebe in den verschiedenen Phasen abspielen müssen. Kommen zu den Thymus-Rückbildungen im Alter noch eine Schilddrüsenhypofunktion z. B. hinzu, so läßt sich die Ca-Neigung auf Grund der hohen Statistik der Ca-Fälle bei Strumen endgültig aus der weiteren Schwächung des dem Epithelwuchern sonst die Parallele haltenden Bindegewebes erklären, zumal die Thymushypofunktion auch den durch den Geschwulstreiz bedingten Antrieb der Bindegewebsentfaltung zum Stillstand bringen kann. Thymusanreiz andererseits durch Reizstrahlung selbst bei schon in dem regressiven Stadium sich befindlicher Drüsen wirkt anreizend auf die Bindegewebsentfaltung zum Schutz gegen maßloses Epithelwuchern. Vielleicht fällt

[1]) Röntgenkongreß 1920 und Strahlentherapie 1921, April.

Digitized by Google

auch unter diese Rubrik der Übergang des Ulkus- in das Ca-Ventrikuli. Prof. Strauß hat kürzlich wieder seine Ansicht der Ulkusentstehung als Diathese betont. Vielleicht ist diese Diathese eine Thymusschwäche und damit eine schlechte Bindegewebsregulierung. Die mangelhaft entwickelte Thymus kann nicht auf die Bindegewebswucherung als Heilungsvorgang vermehrten Einfluß üben; das sonst von der Submukosa bei dem für Magen so spezifischen Ulcus rodens zum Verschluß aufwachsende Bindegewebe hält nicht Schritt mit der Epithelwucherung der Mukosa, wird von dieser überflügelt, und so kommt es selbst und gerade bei Jugendlichen zur Ca-Entfaltung mit seinem foudroyanten Verlauf. Bei den zwar seltenen Fällen jugendlicher Magenkarzinome unter 30 Jahren findet sich leider in der Literatur keine Mitteilung über Anhaltspunkte hinsichtlich mangelhafter Thymusentwicklung, worauf man jetzt achten muß.

Und das gleiche gilt ceteris paribus für die Ca-Entwicklung überhaupt.

Schon die beobachtete Rückbildung der Tumormassen durch Strahlen muß auf den Gedanken bringen, daß sich hier mehr abspielt, als eine bloße Vernichtung von Tumorzellen; denn selbst nekrotische Tumorpartien bilden sich doch nicht stets zurück. Es müssen hier also große vitale Anreizvorgänge im Spiele sein, die natürlich bei der erstmaligen Bestrahlung der Tumormassen bei getöteten Tumortieren nicht zur Geltung kommen können. Zweifellos kommt den indirekt auf die Krebszelle wirksamen biologischen Faktoren wie den normalen Abwehr- und Schutzvorrichtungen des Organismus eine überragende Rolle zu, da die Strahlenwirkung nicht allein in einer direkten Geschwulstzellschädigung zu sehen ist. Die Folge daraus müßte aber voraussichtlich die Notwendigkeit ergeben, die Strahlenbehandlung der Geschwülste auf eine ganz andere Basis zu stellen. — Es bestätigt sich meine schon lange und immer wieder betonte, durch Beobachtungen belegte Ansicht über den neuen Weg der Ca-Bekämpfung durch endokrine Drüsenreizstrahlung, wie es sich genauer findet in der Strahlentherapie, April/August 1921: „Die Röntgenreizstrahlen in ihrer Beeinflussung des Ca." „Zur Theorie der zellfunktionserhöhenden Röntgenstrahlen", D. Med. 1922, „Berührungspunkte zwischen Röntgen- und Ultraviolett-Therapie", Ärztl. Rundschau Nr. 1, „Basedow als dysfunktionelle Teilerkrankung des endokrinen Systems: eine Abwehrmaßnahme des Körpers", Ztschr. f. d. gesam. physikal. Therapie, Bd. 27, Heft 3/4, „Beziehung zwischen Schilddrüse und Genitale bei beiden Geschlechtern", Dt. Med. 1924, Nr. 4, „Die Bedeutung der zellfunktionssteigernden Strahlenwirkung in bezug auf Zeitsterilisation und zur Frage der Schädigung von Nachkommenschaft durch Röntgenstrahlen", Strahlentherapie, Bd. 16, 1924. Es ist nun interessant, bei Caspari jetzt fast genau dasselbe zu lesen, was sich bei mir in all diesen zitierten Arbeiten schon lange vorfindet. Als Beweis für die Richtigkeit dieses neuen Weges zeigt sich nun das weitere Experiment, das Caspari anstellte. Er machte bei gesunden Mäusen eine einmalige Allgemeinbestrahlung von nur 15 Sekunden Dauer, es entwickelte sich eine enorme Hyperleukozytose nach einigen Wochen. Dann wurden die Tiere Ca-geimpft und zeigten eine außerordentlich starke Immunität, die implantierten Tumoren gingen zwar an, blieben aber im Wachstum stehen und bildeten sich in der überwiegenden Zahl der Fälle vollständig zurück. Dabei zeigten die mikroskopischen Untersuchungen einiger nicht völlig zum Verschwinden gebrachten Tumoren eine außerordentlich starke, bindegewebige Wucherung. Junge Fibroblasten dringen direkt in die Krebsnester hinein. Wir haben es hier also mit demselben histologischen Vorgang zu tun, bei vorausgegangener Allgemeintherapie, wie wir es bei der Lokalbestrahlung von Tumoren kennen. Einen ähnlichen Versuch haben ja auch Desidor Engel und der Amerikaner Murphy, ersterer mit endokrinen Extrakten gemacht, wobei Thymusextrakt — und das ist wichtig für meine vorausgegangene Besprechung — bei vorher Ca-implantierten Tieren ein deutliches Verschwinden der Geschwulst, bei nachher implantierten Tieren ein Nichtangehen der Geschwulst zeigte, in schwächerer Form Schilddrüsen-, Ovar- und Hodenextrakt, während Hypophysenextrakt keine Wirkung erzielte, letzterer durch Bestrahlung der Endokrindrüsen das gleiche. Dem Thymus muß also wohl eine überragende Bedeutung bei der Ca-Bekämpfung zugesprochen werden. Und auch hier spielt vielleicht eine Rolle, auch hier liegt vielleicht ein Wink der Natur, daß das im vom physiologisch geänderten Zustand sich befindliche Organ radiosensibel wird. Das in seiner Einfachheit so imponierende Gesetz, das Bier aufgestellt hat: „ein entzündetes Organ reagiert auf Reize anders als ein gesundes", läßt sich vielleich dahin ergänzen und erweitern, daß „ein im vom physiologisch geänderten Zustand befindliches Organ auf Reize anders reagiert als das gesunde".

Nur die unspezifische Reiztherapie erscheint mir hier bei der Ca-Bekämpfung am Platze zu sein. Hier begegnet sich die Strahlenanwendung mit der so aktuell gewordenen Zufuhr von parenteralen Eiweißen. Hier wie dort handelt es sich darum, Reize zu erzeugen, die nicht wie in der Immunotherapie mit einem bestimmten Immunkörper ausgeübt werden sollen, sondern die sich gegen einen unbekannten Krankheitsstoff wenden und diesen unschädlich machen sollen. Beiden gemeinsam ist die Einwirkung auf den Zellkern, ihn wollen wir erschüttern und zur Mobilisierung seiner sämtlichen Reservekräfte veranlassen. Diese Wirkung ist völlig vergleichbar der Protoplasmaaktivierung, wie es mir Weichardt auch schriftlich bestätigt hat, wobei er selbst dieser „physika-

Digitized by Google

lischen" Energie gegenüber der Proteinkörper- oder der kolloidalen Metalltherapie den Vorzug gibt. Es ist zweifellos, daß durch die Strahlen im Körper daneben sekundär leistungssteigernde Spaltprodukte entstehen, wie es ja schon der Milzreizeffekt gezeigt hat, wie es die Brocksche Thymusreizbestrahlung zur indirekten Psoriasisbeseitigung erkennen läßt. Die Beeinflussung der endokrinen Organe, wie ich sie erstmalig bei der Lungentuberkulosebehandlung durch Reizstrahlung der Milz einführte, ist heute das anzustrebende Ziel, in dessen Erreichung man neben der gewiß nicht zu gering zu veranschlagenden örtlichen Einwirkung die große Aufgabe der Strahlentherapie überhaupt, wie auch besonders bei der Krebsbehandlung zu erblicken hat.

Da es sich nun bei der Durchführung dieser großzügigeren Idee, als es die Lokalbestrahlung darstellt, darum handelt, frühzeitig, d. h. noch bevor eine Kachexie infolge der Geschwulst die Bestrahlungstherapie in ihrem Erfolge stört, so wird — wie ich in meiner Monographie ausgeführt habe (Bircher, Bern, 1923) — bei ca-verdächtigen Personen, bei solchen aus Krebsfamilien u. a. es sich empfehlen, frühzeitig diese endokrine Drüsenbestrahlung vorzunehmen. Wenn man also ein Merkblatt für Krebsbekämpfung herausgibt, so wird dieser Punkt als der wichtigste an erster Stelle gesetzt werden müssen, und man wird unter frühzeitigem Beraten zwecks rechtzeitiger Erkenntnis des bösartigen Leidens jene eben angedeuteten Gesichtspunkte im Hinblick auf phylo- und ontogenetische Vorgänge berücksichtigen müssen. Immer wieder müssen wir uns das eine vor Augen halten, daß hohe Dosen, selbst lokal gegeben, auf der einen Seite nicht eine vollständige Abtötung aller Ca-Zellen herbeiführt und auf der anderen Seite den Körper in seinem Abwehrkampfe schädigt. Während umgekehrt die von mir angegebene Allgemeinbestrahlung, häufiger wiederholt, eine Steigerung der Abwehrkraft des Körpers erzielt und so auch etwa versprengte Keime zum Vernichten bringt.

In jenen anfangs geschilderten Verbrennungsfällen hat uns, wie ich glaube, die Natur wiederum einen kleinen Wink gegeben, der es uns ermöglicht, mehr, wie wir vielleicht im ersten Augenblick begreifen, die Bedeutung zu erkennen, welche die riesenhafte Hautfläche als endokrine Drüse besitzt. Auch die Haut ist durch die vorherigen Jod-, Brom- oder Salvarsankuren in einen vom physiologisch geänderten Zustand versetzt und — wir sehen auch hier das Gesetzmäßige meiner obigen Betrachtung — dadurch noch radiosensibler geworden. Der, wenn auch nicht allzuhäufig, beobachtete Vorgang einer spontanen Heilung eines Ca. nach Erysipel, hat seine Ursache vielleicht nicht nur, wie wir bisher annahmen, lediglich in der erhöhten Fieberkurve, sondern vielleicht auch, und besonders in der Erysipelaussaat, auf einer großen Hautfläche, deren immunisatorische Kraft in Form unspezifischer Reize und als Anreiz auf die andern endokrinen Drüsen sich auf das fernliegende Ca. auswirkt. Zu diesem Gedankengang haben mich nicht etwa rein theoretische Betrachtungen geführt, sondern Beobachtungen, die ich an Tuberkulösen nach Tuberkulinkuren und angeschlossenen Bestrahlungen gemacht habe, die im Blutbilde günstige Beeinflussung zeigten und ein auffallend schnelleres Zurückgehen der Lungenprozesse aufwiesen wie bisher, und die ebenfalls ausgedehnte Hautreaktionen zeigten. Das gleiche konnte ich jetzt bei Ca-Fällen sehen, bei denen ich parenterales Eiweiß eingespritzt hatte und im Anschluß an Röntgenbestrahlungen ausgedehntere Hautreaktionen erhielt. Bei diesen trat eine erhöhtere Hyperleukozytose auf, die Kachexie verringerte sich und die Geschwulst zeigt ein ganz erhebliches Zurückgehen. — Daß wir von einer Heilung noch weit entfernt sind, ist mir selbstverständlich klar, ebenso klar ist es für mich aber auch, daß wir uns hier den einzigen, richtigen Weg einer wirksamen Krebsbekämpfung schaffen.

---

44. G. Schwarz (Wien): **Biologische und histologische Untersuchungen zur Frage der Dosisverteilung bei Geschwülsten.**

Über Untersuchungen und Beobachtungen, die ein seit vielen Jahren gesammeltes Material umfassen, hier in der durch die Überfülle der Vorträge gebotenen Kürze zu berichten, darauf würde ich am liebsten verzichten, wenn ich nicht bei den so widersprechenden Angaben von Herrn Holzknecht, Herrn Opitz und der Methode Seitz und Wintz die Überzeugung gewonnen hätte daß dem Großteil der Zuhörer es nun unklar sein muß, wie sie eigentlich ihre Röntgentherapie weiter betreiben sollen.

Es ist nicht zweifelhaft, daß hier wie überall nur Erfahrung entscheiden kann, und da ich speziell das Problem der Dosisverteilung vom biologischen Standpunkt seit Jahren zum Gegenstand meines speziellen Studiums gemacht habe[1]), glaube ich, mit meinen Erfahrungen nützlich sein können. Seit durch Krause und Ziegler 1906, also lange vor den Franzosen, festgestellt worden war, daß die Zellen im Stadium der Teilung am empfindlichsten seien, habe ich versucht, die biologischen Sensibilitätsschwankungen für die Frage des Bestrahlungsmodus ins Kalkül zu ziehen. Nach anfänglich weniger deutlichen Ergebnissen konnte ich 1914 bei einem Falle von Lymphogranu-

Digitized by Google

loma Mediastini zeigen, daß die einzeitige Massivdosis gegenüber der auf 10 Tage verteilten Dosis bei dieser Geschwulstform auffallend weniger wirksam sei, und habe dieses Verhalten durch den Hinweis auf die Stoffwechsel- und Formwechsel-(Teilungs)phasen in derselben Weise erklärt, wie es später die Franzosen getan haben.

Herr Holzknecht hatte heute die Freundlichkeit, meinen damaligen Vortrag (W.m.W. 1914, Nr. 52) zu zitieren.

Ich habe in der Folge nicht nur bei Lymphogranulomen, sondern auch bei Sarkomen die Dosis refrakta und zwar in der Verteilung auf 8 bis 10 Tage hintereinander, angewendet und muß sagen, daß ich mit dieser Methode, die eine Modifikation der ursprünglichen Methode von L. Freund, Wien (des Begründers der Röntgentherapie), ist, bei dieser Art von Geschwülsten auffallend bessere und dauerhaftere Resultate erzielt habe als mit der einzeitigen Höchstdosis.

Ich habe naturgemäß versucht, in derselben Weise auch bei Karzinomen vorzugehen, und mir speziell Karzinome der Gesichtshaut und der Mamma für meine Versuche ausgewählt, bei welchen ich die eine Hälfte in dosi plena, die andere Hälfte in dosi decies (= 10 ×) refrakta bestrahlte. Ich muß sagen, daß ich einen wesentlichen Unterschied zwischen der einen und der anderen Art der Bestrahlung in der Wirkung nicht habe konstatieren können, nur, daß bei der Bestrahlung in dosi refrakta die Vernarbung später eintrat, was für die Frage eventueller Metastasierung bei Tumoren von höherer Malignität mir nicht gleichgültig zu sein schien. Ich bin deshalb bei Karzinomen von der Dosis decies refrakta wieder abgekommen und habe seit ungefähr drei Jahren einen anderen Verteilungsprozeß eingeschlagen, über welchen ich nun berichten möchte.

Ich muß dabei ein wenig weiter ausholen. Die Ursache, warum man von deutscher Seite an der durch Seitz und Wintz favorisierten einzeitigen Höchstdosis festhielt, ist meines Erachtens nicht so sehr, wie Herr Holzknecht und mit ihm viele andere annehmen, in der vermeintlichen Reizwirkung verzettelter Dosen zu suchen. Diese wachstumfördernde Reizwirkung war von Anfang an unbewiesen und bestritten. (Für höhere Pflanzen habe ich gemeinsam mit Czepa und Schindler wohl eindeutig festgestellt, daß die vermeintliche Förderwirkung durch die „fluktuierende Variabilität" vorgetäuscht ist.) Aber wie schon erwähnt, auch an den menschlichen Tumoren begegnete die Hypothese einer direkten Förderwirkung von Anfang an großen Zweifeln. Was aber seit den Versuchen von Krönig und Friedrich an der menschlichen Haut feststand und feststeht, ist, daß an diesem Organ die verzettelten Dosen eine geringere Schädigungswirkung entfalten als die einzeitige Bestrahlung mit der Summe der verzettelten Dosen. Ich habe viele Varianten des Krönig-Friedrichschen Versuches gemacht, und habe speziell herausbekommen, daß, wenn die Verteilung einer HED. in der Weise, daß am 1. Tage zwei Drittel, am 2. Tage das letzte Drittel gegeben wird, die Hautreaktion um mindestens ein Drittel, meist um die Hälfte milder verläuft, als wenn alle drei Drittel auf einmal appliziert werden. Ich zeige Ihnen dies hier im Bilde (Fig. 1). Sie sehen rechts der Effekt einer Bestrahlung in dosi plena (Frühreaktion nach 24 Stunden, Follikelschwellung, blaurote Verfärbung etwa um den 35. Tag herum unter leichten Schmerzen, tiefdunkelschokoladenfarbige Pigmentation mit Abschuppung daran anschließend). Links die Verteilung wie oben geschildert 2 : 1 (hier am 35. Tage nur ganz schwaches Erythem, Pigmentation: hell-kaffeefarben, keine Abschuppung).

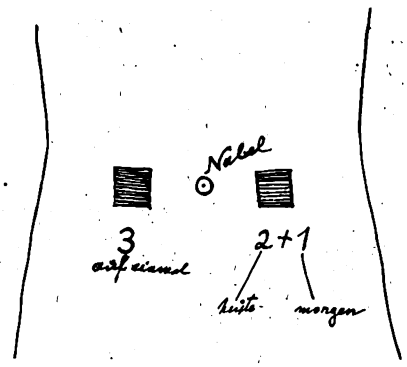

F. 1. Effekt der Bestrahlung auf der Haut je nach Verteilung der Dosis.

Wir sehen also, daß eine derartige Verteilung auf 2 Tage bereits eine erhebliche Verringerung der Schädigung des Hautorgans bedeute. Der Fehler, den man, wie ich glaube, bisher gemacht hat, war der, daß man die Erscheinungen an einem normalen

[1]) G. Schwarz: a) Stoffwechselgröße und Röntgenempfindlichkeit der Zelle 1907. Mitteil. a. d. W. rad. Laborat. II, b. Fischer, Jena. b) Über Desensibilisierung gegen Röntgen- und Radiumstrahlen. M.m.W. 1909, 24. c) Zur genaueren Kenntnis der Radiosensibilität. W.kl.W. 1910. d) Verhalten von im ruhenden Zustand bestrahltem Cereus bei nachfolgendem Wachstumsreiz. W.kl.W. 1911, 183. e) Sensibilitätschwankung eines Mediastinaltumors und Einfluß auf die Dosierung. Ges. f. inn. M., W.m.W. 1914, 52. f) Sensibilisierung durch Diathermie (gemeins. mit v. Berndt). W.kl.W. 1909, 9. g) Über Verminderung und Vermehrung der Strahlenempfindlichkeit tierischer Gewebe in ihrer Bedeutung für die Radiotherapie, M.m.W. 1921, Nr. 25. h) Desensibilisierung und Sensibilisierung in d. Röntgentherapie. Lehrbuch v. Rieder-Rosenthal, C. Barth, Leipzig 1922.

Digitized by Google

Gewebe, wie es die Haut ist, ohne weiteres auf das Tumorgewebe mit seinen ganz andern vitalen Verhältnissen übertragen hat. Normales Gewebe, Epithel-Gefäßbindegewebe mit seiner langsamen Proliferation, seiner ausgesprochenen funktionellen Differenzierung ist viel erholungsfähiger gegenüber der Röntgennoxe, als das Tumorgewebe mit seiner charakteristischen Kurzlebigkeit und Hinfälligkeit.

Die Grundlage unseres strahlentherapeutischen Vorgehens muß stets die histologische Verfolgung der Tumorveränderungen nach Einwirkung der Röntgennoxe sein. Ich habe im Verein mit erfahrenen Histologen, von denen ich besonders Herrn Doz. Dr. Theodor Bauer, Wien, dankbarst nenne, vielfach solche Reihenuntersuchungen gemacht, über die an anderer Stelle noch ausführlich berichtet werden soll. Es ergab sich, daß sowohl die Karzinomzellen, als ein Teil des Stromas der „tropfigen Entmischung" und ihrer Folgen anheimfällt. Ich lege Wert darauf, festzustellen, daß wir in Bestätigung der Händlyschen Befunde sehen konnten, daß ein Teil des Stromas mit zugrunde geht, meiner Ansicht nach mit zugrunde gehen muß, wenn das Karzinom ausheilen soll. In diesen Teilen des Stromas sind offenbar schon dieselben chemischen Stoffe vorhanden, die wir auch in der Krebszelle vorfinden. Ein anderer Teil des Stromas aber ist noch normales Gefäß-Bindegewebe des Mutterbodens. Wenn also, wie allgemein jetzt angenommen wird, die röntgengeschädigten Krebspartien unter Mitwirkung des Stromas erst endgültig vernichtet werden, so kann es sich dabei nur um dieses letztere Stroma handeln, das normalem Gewebe gleichzusetzen ist, und von dem, wie man in den histologischen Bildern sehen kann und wie dies schon Perthes 1906 gezeigt hat, Granulationsgewebe gebildet wird, rings um die zugrunde gehenden Partien des Epithels und „symbiotischen" (vgl. F. Blumenthal, Rhoda Erdmann: M.Kl. 1924 Nr. 00) Stromas. Die Granulationswucherung setzt alsbald nach einer kräftigen Bestrahlung ein und wandelt sich ganz entsprechend wie bei anderen reparativen Prozessen etwa im Verlauf von 3 Wochen in junges Narbengewebe.

So also hat man sich den Heilungsvorgang vorzustellen: Keine „Reizung" des Stromas, sondern indirekte Anregung von Granulationswucherung (aus normalem Gefäß-Bindegewebe). Auch eigenartige Wucherungen des normalen Deckepithels wirken mit.

Die Betrachtung des histologischen Geschehens führt uns dazu, einen Bestrahlungsmodus einzuschlagen, bei welchem also das Tumorgewebe am stärksten geschädigt, das Granulationsgewebe, bzw. das Normalgewebe am meisten geschont wird. Schonung des Normalgewebes findet schon bei der erwähnten Verteilung 2 : 1 auf 2 Tage statt. Vom 10. bis etwa zum 30. Tage, wo das Granulationsgewebe sich in Narbengewebe umwandelt, soll, wie ich glaube, der Reparationsvorgang durch neuerliche Bestrahlung womöglich nicht gestört werden.

Zum Schluß noch einiges zu der von Herrn Holzknecht hier aufgerollten Frage der Rücksichtnahme auf die Mitosen. Meistens fanden sich in den Präparaten bald nach der Bestrahlung mit ¾ HED. weniger Mitosen. In seltenen Fällen paradoxerweise nach 24 Stunden jedoch mehr Mitosen als vor der Bestrahlung. (Projektion von histol. Bildern eines Krompecher Krebses.) Nach dem 10. Tage waren gewöhnlich keine Mitosen mehr vorhanden. Den Mitosenschub nach 24 Stunden halte ich für eine indirekte Reizwirkung unter dem Einfluß der Hyperämie während der Frühreaktion (stärkerer Afflux, bessere Ernährung, bei noch nicht einsetzender Zellschädigung). Ein schubweises Wiederauftreten von Mitosen in irgendwie voraussagbaren Zwischenräumen habe ich nicht finden können. Wie soll man es aber gar herausbekommen, wann im Laufe eines Tages die meisten Mitosen stattfinden? Man müßte, wie das ja von englischer Seite vorgeschlagen worden ist, Dauerbestrahlungen mit entsprechend schwacher Intensität Tag und Nacht durch einige Tage hindurch vornehmen (analog der Radiumapplikation), was aber der Natur der Sache nach beim Röntgenverfahren nicht möglich ist. Wieser, Wien, der sich in dieser Richtung sehr bemüht hat, hat übrigens von solchen Dauerbestrahlungen keinen Nutzen, sondern nur verstärkte Röntgenkachexie gesehen. Von Bestrahlungen in Pausen von 3 Tagen, die Nather und Schinz auf Grund ihrer Mäusekrebsstudien empfehlen, habe ich auch keinen Vorteil gesehen. Im wesentlichen hängt die Röntgenempfindlichkeit eines Tumors doch von dem chemischen Artcharakter (Petry) der in Betracht kommenden Zellen ab.

Ich empfehle also bei Karzinomen eine Verteilung der prinzipiell hoch zu wählenden Gesamtdosis auf 2 bis 3 Tage mit Ausnützung einer eventuellen Frühreaktion im Tumor und unter Schonung des Normalgewebes. Die Hautdosis kann bei dieser Verteilung auf das Doppelte der Seitz-Wintzschen HED. (= 24 H durch 0,5 Zn) erhöht werden. Bei Sarkomen und Lymphogranulomen kann die Gesamtdosis mit Vorteil auf 8 bis 10 Tage verteilt werden. Eine Verzettelung auf noch größere Zeiträume hinaus empfiehlt sich auf Grund der histologisch erkennbaren Verhältnisse nicht. Wiederholungen der Bestrahlung sollen tunlichst erst nach 3 bis 4 Wochen, wo schon mit dem Auftreten von Narbengewebe zu rechnen ist, vorgenommen werden. (Treten, wie bei manchen Rundzellensarkomen, aber schon früher Rezidive auf, dann natürlich muß die Wiederholung früher stattfinden.)

Digitized by Google

45. Jüngling (Tübingen): Zur Frage der Latenz und Kumulierung der Röntgenwirkung.

Meine Herren! Ehe ich auf mein eigentliches Thema näher eingehe, muß ich einige Bemerkungen zu den Vorträgen von Herrn Holzknecht und Herrn Opitz vorausschicken. Gewiß hat die Verallgemeinerung der bisherigen Arbeitshypothese von der einzeitig zu verabreichenden Höchstdosis beim Karzinom uns bei einer großen Reihe von Karzinomen eine große Enttäuschung gebracht. Ob wir aber deshalb berechtigt sind, von einem katastrophalen Zusammenbruch in praktischer wie in theoretischer Hinsicht zu sprechen, dafür scheinen mir die tatsächlichen Unterlagen doch noch nicht ganz auszureichen, dazu scheint mir die Zeit heute noch nicht gekommen. Ich muß dem widersprechen, daß bei inoperablen Karzinomen nur Besserungen, keine Heilungen erzielt worden seien. Ich erinnere an die inoperablen Mamma-Karzinome, welche Warnekros vor 2 Jahren auf dem Chirurgenkongreß vorgestellt hat, die mehr als 6 Jahre rezidivfrei waren; von Eiselsberg hat über einen ähnlichen Fall berichtet. Erst vor einigen Tagen hat uns Herr Hintze auf dem Chirurgenkongreß einige Fälle von Metastasen bzw. Rezidiven nach Mamma-Karzinom gezeigt, die bestrahlt wurden und jetzt über 5 Jahre rezidivfrei sind. Werner hat 7jährige Rezidivfreiheit bei 2 Karzinom-Rezidiven bei Magenresektion gesehen, wir selbst verfügen über einen Fall von Zungen-Karzinom, das auf dem Alveolarfortsatz übergegriffen hatte. Die Patientin wurde mit Radium und Röntgen behandelt und ist jetzt 5½ Jahre rezidivfrei. Wenn wir beim Karzinom überhaupt berechtigt sind, nach Ablauf von 5 Jahren von Heilung zu sprechen, dann gehören die erwähnten Fälle zu den Heilungen.

In all diesen Fällen wurde örtlich bestrahlt, in dem Fall von Warnekros sehr intensiv bis zur Blasenbildung. Für die örtliche Wirkung der Röntgenstrahlen auf das Karzinom beim Menschen sind seit den Untersuchungen von Perthes zahlreiche experimentelle Belege beigebracht worden. Perthes deckte Kankroide zur Hälfte ab, die Röntgenwirkung machte sich stets nur in dem bestrahlten Bezirk geltend. Ich darf Sie vielleicht noch einmal an die Abbildung erinnern, die ich vor 2 Jahren hier anläßlich meines Referates vorgezeigt habe. Es handelte sich um einen Panzerkrebs. Ich hatte die Brust durch eine senkrechte Bleischeidewand in der Mittellinie in zwei große Felder geteilt und von jeder Seite aus 40 cm Abstand 140% mit 1 mm Al gegeben. Das Karzinom schwand in dem bestrahlten Bezirk, unter dem 3—4 mm breiten Abdeckungsstreifen blieb ein ebenso breiter Saum von Karzinomzellen erhalten, trotz der Streustrahlung, die hier noch wirksam gewesen sein mußte. Ein besserer Beweis für die örtliche Wirkung kann nicht erbracht werden. Die „Fernwirkung" vermochte sich nicht über einen Saum von 3 mm Breite geltend zu machen.

Für die Fernwirkung auf dem Wege über die Zirkulation besteht beim Menschen bis jetzt nicht der Schatten eines Beweises. Es liegt bisher nur eine Beobachtung von Schmieden vor, der in einem Falle nach Bestrahlung eines Rektum-Karzinoms Lebermetastasen kleiner werden sah. Sonst konnten ähnliche Beobachtungen nicht gemacht werden. Würde dieser Allgemeinwirkung in der Karzinomheilung eine große Bedeutung zukommen, so müßte man doch wohl eine größere Zahl von Zufallstreffern erwarten, da in den letzten 20 Jahren die verschiedensten Karzinome in allen nur denkbaren Modifikationen und Dosenabstufungen bestrahlt worden sind.

Wir glauben daher auf Grund dieser Erfahrungen, die am Menschen gewonnen sind, daß für das menschliche Karzinom die Allgemeinwirkung der Röntgenstrahlen, die an sich in keiner Weise unterschätzt werden soll, keine große Heilwirkung haben dürfte. Wir stehen auf dem Standpunkt, den Herr Schinz heute hier vertreten hat: Für uns ist zurzeit die Strahlenbehandlung des Karzinoms noch ein örtliches Problem. Wie weit dabei der Schwerpunkt bei der Röntgenwirkung in der Karzinomzelle selbst oder im Mutterboden liegt, das vermögen wir heute noch nicht sicher zu entscheiden.

Herr Holzknecht steht der Annahme einer direkten Wirkung auf die Zelle ja nicht ablehnend gegenüber, hat er doch als Hinweis auf einen neuen Weg auf die Tatsache zurückgegriffen, daß Zellen im Stadium der Mitose viel empfindlicher sind als im Ruhezustand. Ob allerdings diese Tatsache praktisch jemals ausnützbar sein wird, das möchte ich doch bezweifeln. Ich teile da den Pessimismus, dem Herr Schwarz schon Ausdruck verliehen hat, da wir über den zeitlichen Ablauf des Zellteilungsprozesses bei den einzelnenen Karzinomen in keiner Weise unterrichtet sind und wohl kaum je Aufschlüsse erhalten werden.

Ich möchte in diesem Zusammenhang Ihre Aufmerksamkeit auf Beobachtungen lenken, die ich an einfachen Zellkomplexen von Bohnensamen hinsichtlich der Frage der Latenz und der Kumulierung gemacht habe und die vielleicht praktische Bedeutung gewinnen könnten. Ich muß dazu zunächst etwas weiter ausholen und mit einer Kritik des Latenzbegriffes beginnen.

Der Begriff Latenz wird meist so gebraucht, daß man sagt: Die Röntgenwirkung, beispielsweise auf die Haut, hat eine Latenz von soundso viel Tagen. Daß diese Ausdrucksweise schief ist, geht schon daraus hervor, daß diese Art Latenz immer kürzer wird, je mehr sich unsere Untersuchungs-

Digitized by Google

methoden verfeinern. Wenn wir hier schon den Ausdruck Latenz gebrauchen wollen, dann müßten wir sagen: Das makroskopisch sichtbare Erythem, bzw. die Blasenbildung usw. hat eine Latenz von soundso viel Tagen, nicht die Röntgenwirkung! Bezüglich der Röntgenwirkung müssen wir doch mit Perthes, mit Holzknecht und Pordes annehmen, daß die Reaktion lange, ehe sie wahrnehmbar wird, einsetzt, daß sie allmählich abläuft und schließlich als eine Art Summationswirkung das Bild auslöst, das wir gemeinhin als Röntgenreaktion bezeichnen.

Man sollte daher, wenn von den üblichen Röntgenreaktionen die Rede ist, jedenfalls nicht von Latenz der Röntgenwirkung sprechen. Am besten würde man den Ausdruck Latenz auch für die einzelnen Endeffekte nicht gebrauchen. Ich würde vorschlagen, statt dessen die einzelnen sichtbaren Röntgenreaktionenen als Phasen im Reaktionsablauf zu bezeichnen, die nach einem mehr oder weniger langen Intervall auftreten. Damit ist das biologische Geschehen durchaus eindeutig beschrieben, ohne daß irgend etwas vorweggenommen wäre.

Es könnte nun scheinen, als handelte es sich hier bloß um einen Streit um Worte. Dem ist nicht so, denn es gibt in der Röntgenbiologie eine Verzögerung des Reaktionsbeginns, welche den Namen Latenz im wahren Sinne des Wortes verdient. Eine solche Latenz der Röntgenwirkung ist dann gegeben, wenn wir entweder einen Zellkomplex unmittelbar nach der Bestrahlung in den Zustand latenten Zellebens zurückführen oder wenn wir ihn im Zustand latenten Zellebens bestrahlen.

Ich gebe ein Beispiel: Lassen wir Bohnen quellen und geben ihnen in diesem gequollenen Zustand eine tödliche Röntgendosis. Die eine Hälfte der bestrahlten Bohnen pflanzen wir sofort aus, die andere Hälfte lassen wir wieder eintrocknen. Die sofort ausgepflanzten Bohnen werden zunächst wie die Kontrollen auskeimen, sie werden dann 1—2 Tage scheinbar völlig unbehelligt weiterwachsen. Vom 3. Tage ab wird ziemlich plötzlich eine schwere Wachstumshemmung einsetzen. Die andere Hälfte können wir in getrocknetem Zustande Wochen oder Monate aufheben. Wenn wir sie dann abermals quellen lassen und auszflanzen, so werden diese Bohnen zunächst ebenso auskeimen wie die Kontrollen, sie werden 1—2 Tage scheinbar unbehelligt weiterwachsen, mit dem 3. Tag wird sehr rasch eine Wachstumshemmung eintreten. Die unmittelbar nach der Bestrahlung ausgepflanzten und die wiedereingetrockneten und Monate aufgehobenen Samen verhalten sich also nach der Auspflanzung vollkommen gleich.

Genau dasselbe sehen wir bei Bestrahlung von trockenen Samen. Auch hier ist es für den Reaktionsablauf vollkommen gleichgültig, ob wir die bestrahlte Bohne noch einige Monate aufheben, oder ob wir sie sofort auspflanzen. Es scheint also von dem Augenblick der Bestrahlung bis zu der Auspflanzung, d. h. bis zum Einsetzen der Lebensvorgänge, also des Betriebs- und Aufbaustoffwechsels, in der bestrahlten latenten Zelle nichts vor sich zu gehen, sie scheint sich zu verhalten, wie die photographische Platte nach der Belichtung, bei der es für das zu entwickelnde Bild ebenfalls in weitem Maße gleichgültig ist, wie lange nach der Belichtung die Entwicklung vorgenommen wird.

Es wird jedermann einleuchten, daß zwischen der Pause vom Augenblick der Bestrahlung bis zur Auspflanzung und dem Intervall vom Augenblick der Auspflanzung bis zum Eintritt der sichtbaren Röntgenreaktion ein grundsätzlicher Unterschied besteht.

Für die Zeit vom Augenblick der Bestrahlung bis zur Auspflanzung halten wir den Ausdruck Latenz für berechtigt.

Der grundsätzliche Unterschied zwischen Latenz im eben definierten Sinne und dem Intervall bis zur ersten Reaktionsphase gibt sich noch in anderer Weise kund, nämlich in der Art der Kumulierung. Wir wissen, daß es zwar eine Kumulierung von Strahlenreizen gibt, die sogar eine große praktische Bedeutung hat, wir wissen aber auch, daß die Gewebe im allgemeinen nicht restlos kumulieren, sondern daß ein Verlust auftritt, dem man den Namen Verzettelungswirkung gegeben hat. Wenn ich auf eine Hautstelle im Laufe von 8—10 Tagen 5mal 20% gebe, so erhalte ich eine schwächere Wirkung, als wenn ich auf einen Schlag 100% verabreiche. Die Verzettelungswirkung macht sich sogar schon bei Verlängerung der Expositionszeit geltend, bei der Haut nach Untersuchungen von Krönig und Friedrich bei einer Verlängerung auf die 8fache Belichtungszeit. Die ausgekeimte Bohne zeigt ebenfalls Verzettelungswirkung. Nach unveröffentlichten Untersuchungen von Schempp läßt sich eine solche von der 6fachen Belichtungszeit an nachweisen. Matoni hat schon bei einer Verlängerung der Expositionszeit auf das 4—5fache eine Verzettelungswirkung bei Bohnenkeimlingen gesehen.

Bestände im Intervall vor Eintritt der 1. Reaktionsphase eine völlige Latenz der Röntgenwirkung, so würde man nicht verstehen, wie die Verlängerung der Belichtungszeit auf das 6—8fache eine abschwächende Wirkung ausüben sollte. Diese Verzettelungswirkung weist ganz entschieden darauf hin, daß vom ersten Augenblick der Bestrahlung ein Reaktionsablauf im Gange ist. Das können wir nicht beweisen. Dagegen können wir das Gegenteil beweisen, daß nämlich bei Zellen, die im latenten Stadium sind und in denen, wie wir oben gesehen haben, die Reaktion nicht abläuft,

Digitized by Google

keine Verzettelungswirkung zu beobachten ist: Im latenten Zellstadium werden sämtliche verabreichten Dosen restlos kumuliert.

Bezeichnen wir die Dosis, welche eine trocken bestrahlte Bohne nach der Auskeimung im Laufe einiger Tage absterben läßt, mit 100%, so ist es vollkommen gleichgültig, ob wir diese 100% auf einen Schlag verabreichen, oder ob wir 4mal 25% oder 10mal 10% geben, und es ist auch völlig gleichgültig, ob wir die einzelnen Teilbestrahlungen um Stunden oder Tage oder Wochen oder Monate auseinanderziehen. Die Endwirkung ist vollkommen gleich.

Ähnlich ist die Wirkung, wenn wir bei einem in regem Stoffwechsel befindlichen Zellkomplex künstlich eine Latenz der Lebensvorgänge erzwingen, wenn wir also beispielsweise ausgekeimte Bohnen über Nacht auf Eis legen und sie den folgenden Tag ebenfalls auf Eis halten. Der Aufbaustoffwechsel ruht in dieser Zeit. Bei dieser geeisten Bohne ist es dann gleichgültig, ob wir auf einmal 100%, oder über einen ganzen Tag verteilt 5mal 20% der tödlichen Dosis geben. Die Teildosen werden restlos kumuliert.

Ich zeige Ihnen hier einige Bilder, welche das Gesagte illustrieren.

1. Das erste Bild zeigt in der oberen Reihe 5 Bohnenkeimlinge, die auf einen Schlag die Volldosis erhalten haben und welche vollen Wachstumsstillstand aufweisen, mit Ausnahme einer Bohne, die noch eine neue Wurzelspitze treibt. Die 5 Bohnen der zweiten Reihe sind mit 4mal 25% in Abständen von 4 Stunden bestrahlt. Sie zeigen sämtlich eine mindestens 25% geringere Dosis.

2. Das nächste Bild zeigt Ihnen die Bohnenkeimlinge, die während der Bestrahlungszeit auf Eis gehalten wurden. In der ersten Reihe 5 Stück, welche die Volldosis auf einen Schlag erhalten haben und die entsprechende Reaktion zeigen. In der 2. Reihe 5 Stück, welche 5mal 20% in 3stündigen Pausen bekommen haben. Der Effekt ist bei den verzettelt bestrahlten genau so groß wie bei den andern.

3. Das nächste Bild zeigt Ihnen Bohnenkeimlinge, die in trockenem Zustand mit 12 bzw. 16 Bohnenvolldosen auf einen Schlag bestrahlt worden sind. Die große Mehrzahl, besonders der zweiten Gruppe, zeigt völligen Wachstumsstillstand. Das nächste Bild zeigt Ihnen Bohnenkeimlinge, die in trockenem Zustand verzettelt bestrahlt worden sind, und zwar haben die Bohnen der oberen Reihe in 2tägigen Pausen 12mal je eine Bohnenvolldosis, die der unteren Reihe mit denselben Pausen 16mal eine Bohnenvolldosis erhalten. Die Bestrahlungsserie erstreckte sich also über 32 Tage. Die Auspflanzung erfolgte noch weitere 6 Wochen später. Der Erfolg ist bei beiden Gruppen vollkommen derselbe.

Die Tatsache, daß latente Zellen im latenten Zellstadium bestrahlt, sämtliche erhaltenen Dosen restlos kumulieren, dürfte damit erwiesen sein.

Können nun die mitgeteilten Beobachtungen irgendwelche praktische Bedeutung beanspruchen? Ich glaube, ja. Die Erfahrung hat uns gelehrt, daß wir bei einem manifesten Karzinom, z. B. bei einem Kankroid dann am besten zum Ziel kommen, wenn wir eine hohe Dosis auf einen Schlag verabreichen. Verzetteln wir die Dosis aus irgendwelchem Grunde, so wissen wir, daß wir die Gesamtdosis etwas höher nehmen müssen, um der Verzettelungswirkung Rechnung zu tragen.

Wir haben nun bei der prophylaktischen Nachbestrahlung die Erfahrung gemacht, daß nur diejenigen Kliniken (Kiel, Rostock, Wien) eine Verbesserung der Ergebnisse bei Mammakarzinom erzielen konnten, die mit gehäuften kleineren Dosen gearbeitet haben, eine Tatsache, die vom Standpunkt der bisher gültigen Arbeitshypothese von der Karzinomdosis oder Karzinommindestdosis nicht verständlich ist. Mit dem bloßen Wort Kumulierung war bisher auch nichts erklärt, denn man verstand nicht, weshalb dann nicht auch die Haut, ebenso wie die Karzinomzellen, kumulieren sollte. Die heute mitgeteilten Versuche geben vielleicht einen kleinen Fingerzeig, der es verständlich erscheinen läßt, wieso unter Umständen der eine Zellkomplex kumuliert, während beim andern die Kumulierung nur eine untergeordnete Rolle spielt. Wir könnten verstehen, daß latente Karzinomkeime die gehäuften kleinen Dosen restlos kumulieren, während sich bei dem in dauerndem lebhaften Zellstoffwechsel befindlichen Gewebe der Haut die Kumulierung nur in geringem Grade geltend macht. Ich darf es vielleicht an einer schematischen Skizze erläutern. Nehmen wir an, es wäre im Laufe eines Jahres 12mal mit 50% bestrahlt worden. Erfahrungsgemäß hält das die Haut aus. Als Endeffekt bekommt sie vielleicht gewisse atrophische Zustände, also eine Spätwirkung, wie wir sie nicht selten sonst bei einmaliger Verabreichung von 150% sehen. Wir können das auch so ausdrücken, daß wir sagen, die Haut hat von den 12mal 50% insgesamt 150% kumuliert. Was geschieht mit der latenten Karzinomzelle? Denn daß es solche geben muß, können wir nicht bezweifeln, haben wir doch erst vor wenigen Tagen wieder ein Mammakarzinom-Rezidiv 18 Jahre nach der Operation gesehen. Diese latente Karzinomzelle muß restlos kumulieren. Sie wird also Nach Ablauf eines Jahres 600% aufgespeichert haben. Sollte sie sich nun später aus irgendwelchen Gründen zum Wachstum anschicken, so hat sie sich mit einer Dosis von 600% der HED. abzufinden. Wenn wir auch annehmen, daß die Röntgenempfindlichkeit im latenten Zellstadium wesentlich ge-

Digitized by Google

ringer ist, so liegt in der Annahme einer Schädigung durch die kumulierte Gesamtenergie vorläufig doch eine Denkmöglichkeit, die uns den Wert gehäufter kleiner Dosen, die in dieser Form verabreicht, auf manifeste Karzinome erfahrungsgemäß keinen Einfluß haben, in einem neuen Lichte erscheinen läßt.

Wie weit sich das Prinzip der Kumulierung auch bei Deckheilungen oder refraktären Resten, die oft monatelang keinerlei Wachstum zeigen, praktisch anwenden lassen wird, muß weiteren Untersuchungen vorbehalten bleiben. Meine heutigen Ausführungen haben ihren Zweck erreicht, wenn sie der heute noch bis zu einem gewissen Grade verpönten gedanklichen Einstellung einer Ausnützung der kumulierenden Wirkung kleiner Dosen auch beim Karzinom unter gewissen Bedingungen eine theoretische Berechtigung verschaffen würden.

---

46. Theilhaber (München): **Die Beziehungen zwischen Immunität und Karzinom.**

Gesunde Kinder sind immun gegen Epithelkrebs, weil ihre lymphozytären Organe gut entwickelt sind und ihre meisten Organe (die Lungen ausgenommen) einen großen Lymphozytengehalt besitzen. In den seltenen Fällen, in denen sich in früher Jugend Krebs entwickelt, ist gewöhnlich eine Erkrankung vorausgegangen, die im Bindegewebe den Gehalt an Zellen und Lymphozyten beträchtlich verringerte (Narbenbildung, chronische Entzündung usf.), und hierdurch die Immunität vernichtete. Die Lymphozyten sind das Mittel, das die Natur anwendet, um Krebse zur Heilung zu bringen. Sie dringen in die Krebszellenverbände und Krebsalveolen ein, sprengen die Krebszellen auseinander, kreisen einzelne Zellen ein, dringen manchmal ins Innere derselben, bewirken vakuoläre Degeneration und Zerfall des Protoplasma und Zellkerns. Bei der Disposition zum Krebs wirkt außer dem örtlichen gewöhnlich auch noch allgemeiner Lymphozytenmangel infolge von Verringerung der Funktion und Atrophie der lymphozytären Organe mit.

Bei jeder Behandlung des Krebses soll man versuchen, die lokale und die allgemeine Disposition, die die Entstehung des Krebses verursachen, zu beseitigen, d. h. die ungenügende zelluläre Immunität zu verbessern, die Lymphozyten zu vermehren. Wirksam sind diesbez. Injektionen von Extrakten von Thymus und Milz. Vermutlich würde sich auch die Transplantation von gesunden Stücken von exstirpierten lymphozytären Organen nützlich erweisen. Ein vorzügliches Mittel zur Steigerung der zellulären Immunität ist die Anwendung der verschiedenen Formen der elektromagnetischen Schwingungen, insbes. der kurzwelligen Röntgenstrahlen und der langwelligen Diathermieströme. Allerdings vermindern große Dosen der ersteren die zelluläre Immunität bis zur völligen Vernichtung, was zu einer Begünstigung der Rezidive nach Beseitigung des Krebses führen kann. Auch Aderlässe, die Erzeugung einer Dermatitis durch Reizung der Haut mittels Luft- und Sonnenbädern, Sol- und Moorbädern, Bürstung oder Baunscheidtismus usf. sind geeignet, im Verein mit anderen Mitteln (Exstirpation des Tumors mittels Messer, Glüheisen usf.) die Krebskrankheit zu beseitigen und das Wiederauftreten eines Tumors zu verhindern. Eine ausgedehntere und zielbewußtere Verwendung der Mittel, die uns für die Steigerung der zellulären Immunität zur Verfügung stehen, wird uns gute Dienste bei der Prophylaxe und Therapie des Krebses, aber auch sehr vieler anderer Krankheiten leisten (bei Tuberkulose, Atheromatose, Arthritis deformans, Syphilis, operativer Wundinfektion usf.).

Aussprache zu den Vorträgen 27—46.

Grebe (Bonn): Sie haben aus den vorangegangenen Vorträgen gehört, daß die konventionelle Standardisierung der Dosimetrie schon bedeutende Fortschritte gemacht hat. Einmal sind die physikalischen Vorarbeiten als erledigt zu betrachten, dann aber sind auch die biologischen Vorfragen schon gründlich studiert. Es ist jetzt nötig, daß die Resultate möglichst schnell den Stellen zugeführt werden, die sie brauchen. Dazu ist zunächst nötig, daß die Verbindung zwischen den biologischen und physikalischen Untersuchungen hergestellt wird, daß also für alle in Betracht kommenden Wellenlängen die Zahl R angegeben wird, die für eine biologische Wirkung, z. B. also die Hautdosis, nötig ist. Nun kann man wohl schon sagen, daß sich an dem Friedrichschen Resultat, daß für einen großen Wellenlängenbereich der therapeutisch in Betracht kommenden Strahlen die R-Zahl von der Wellenlänge weitgehend unabhängig ist, nicht viel ändern wird. Es ist daher zuerst einmal nötig, diese Erythemdosis für eine mittlere Therapiehärte in R anzugeben. Das ist um so mehr der Fall, als neuerdings die Herren Bachem und Duane in Chicago diese Erythemdosis zu 1800 e bestimmt haben, in vollkommenem Widerspruch zu dem Friedrichschen Wert von 170 e. Nach einer brieflichen Mitteilung hat auch Herr Glaßer in Cleveland einen ähnlich hohen Wert von 1600 e erhalten. Nun haben Herr Martius und ich die von Martius in der Bonner Frauenklinik

Digitized by Google

und von Schreus an der Hautklinik unabhängig voneinander bestimmten Erythemdosen auf ein Instrument mit kleiner Ionisationskammer übertragen, und ich habe diesen Wert in e bestimmt. Es ergab sich der Betrag von 192 e. Wir haben dieses Instrument mit hierher gebracht, und konnten es durch die Liebenswürdigkeit der Herren Behnken, Frik und Schlechter auf die neuen R-Einheiten umeichen. Dann ergab sich für die Erythemdosis der Bonner Kliniken der Wert 194 R in guter Übereinstimmung mit unserem Wert, und auch mit mit dem Wert von Friedrich. Die Abweichung liegt sicher innerhalb der biologischen Fehlergrenze. Die Werte beziehen sich auf 180 kV Röhrenspannung und 1 mm Kupferfilterung. Woher die hohen Werte von Bachem, Duane und Glaßer kommen, ist vorläufig nicht zu erklären. Jedenfalls bedarf die Frage dringend weiterer Untersuchung. Durch unsere Messung hier in Berlin ist zugleich die Transportierbarkeit der Standardeinheit mit geeigneten Instrumenten nachgewiesen. Wir haben in Bonn schon vielfach auf diese Weise die Erythemdosis auf andere Institute übertragen. Um nun diese Übertragung weiter auszugestalten, ist dafür zu sorgen, daß mehrere geographisch möglichst verteilte Stellen vorhanden sind, die an die Zentralen in Göttingen und Berlin angeschlossen die Eichung übertragen können, indem sie durch transportable Instrumente für ihren Bezirk diese Arbeit übernehmen. Ich möchte den Vorschlag machen, daß die Deutsche Röntgengesellschaft die Organisation dieser Einrichtung übernimmt, indem sie die für diesen Zweck in Betracht kommenden Institute in geeigneter Weise zusammenschließt. —

Chantraine (Köln):

Lehmann (Rostock): Unter Bezugnahme auf die Ausführungen Jünglings über die besseren Erfolge der prophylaktischen Nachbestrahlung des Mammakarzinoms mit kleineren Dosen weist Lehmann darauf hin, daß schon auf dem Chirurgenkongreß 1920, als Jüngling unter allgemeiner Zustimmung für die prophylaktische Nachbestrahlung die Forderung erhob, daß die ganze Gefahrenzone mit der Karzinomdosis belegt werden müßte, die Ergebnisse der Kieler und Rostocker Kliniken vorlagen, die mit ihren unzulänglichen Dosen als einzige Erfolg im Sinne einer Steigerung der Rezidivfreiheit aufzuweisen hatte. Das hätte schon damals zu denken geben müssen. Trotzdem hat auch Lehmann versucht, zunächst die volle Karzinomdosis zu geben. Erfolg: Eine Steigerung der Rezidive im ersten Jahr auf die gleiche Höhe wie bei den nichtbestrahlten Fällen.

Die inzwischen auf 96 Fälle ausgedehnten Beobachtungen der „unzulänglich" nachbestrahlten Fälle am operierten Mammakarzinom haben eine weitere Besserung der Statistik ergeben: Rezidivfrei sind nach 3 Jahren 55%, nach 5 Jahren 39%. Das Auffällige bleibt ein Verlust im 4. und 5. Jahre von 16%, während die nachbestrahlten Mammakarzinome in dieser Zeitspanne nur noch 4% verlieren.

Hieraus ergibt sich, daß der Erfolg der prophylaktischen Bestrahlungen vielfach nur ein Niederhalten, aber kein vollständiges Vernichten des Karzinoms bedeutet. Wieweit eine Besserung dieser Verhältnisse durch Applikation neuer Bestrahlungsserien mit kleinen Dosen nach Ablauf des 2. bzw. 3. Jahres noch möglich sein wird, muß weitere Arbeit ergeben. Lehmann hat einstweilen gegenüber der radikalen Streichung des Begriffes der Karzinomdosis, wie Holzknecht es will, Bedenken, da zurzeit noch kein brauchbarer Ersatz für diesen Begriff vorliegt und seine einfache Beseitigung an vielen Orten ein kritikloses Darauflosbestrahlen zur Folge haben könnte. Doch soll damit die sachliche Berechtigung der Feststellung Holzknechts, daß es eine Karzinomdosis im eigentlichen Sinne des Wortes nicht gibt, nicht bestritten werden.

Frik (Berlin): Eine kurze Bemerkung zu dem Vortrage des Herrn Holzknecht und der Mitteilung des Herrn Jüngling! Unabhängig von Jüngling habe ich mich seit zwei Jahren experimentell mit der Frage beschäftigt: Wie verhält sich bei der lebenden, aber im Ruhezustande befindlichen — latenten — Zelle ohne oder fast ohne Stoffwechsel die Röntgenreaktion nach Verabfolgung einer bestimmten Dosis, die einmal einzeitig, ein andermal in verschiedene Teile unterteilt verabfolgt wird? Als Versuchsobjekt wählte ich nicht die Bohne, sondern trockenen Samen von Triticum arvense, also Weizen. Ich bestrahlte verschiedene Portionen unter hier nicht näher zu erörternden elektrischen Bedingungen 10, 30, 50 und 70 Minuten lang in einzeitiger Dosis. Parallel wurden gleiche Portionen des gleichen Samens ebensolange, aber in unterteilten Dosen in der Weise bestrahlt, daß am ersten Tag 10 Minuten, nach zwei Tagen Pause 20 Minuten usw. immer in zweitägigen Pausen weitere 20 Minuten gegeben wurden. Es entstanden auf diese Weise zwei Serien von einzeitig und mit unterteilten Dosen bestrahlten Samen. Das Ergebnis war überraschend: Der mit unterteilten Dosen bestrahlte Samen zeigte beim Auskeimen durchweg eine deutlich stärkere Schädigung als der mit gleichhoher Gesamtdosis, aber einzeitig bestrahlte. (Demonstration eines Bildes.) Die Erklärung für diese merkwürdige Beobachtung steht noch aus. Vielleicht wird durch die Bestrahlung eine chemische Reaktion eingeleitet, die jedesmal nach der Bestrahlung noch kurze Zeit weiterläuft, so daß bei der etappenweisen Bestrahlung zu der Summe der Reaktionen auf die tat-

Digitized by Google

sächlich verabfolgten Dosen noch die Summe der hinter jeder Einzeldosis nachlaufenden Reaktionsgrößen hinzukommt. Vielleicht aber wird auch durch eine Bestrahlung der Samen für die nächste Bestrahlung sensibilisiert. Versuche über das Optimum der Bestrahlungspausen und der Dosen für das Zustandekommen des beschriebenen Effektes und über dessen Ursache sind im Gange.

Martius (Bonn): Zur Begriffsbestimmung in der Röntgenologie möchte ich folgendes sagen:

Man liest und hört jetzt viel von der „Röntgenreizbestrahlung". Auch heute ist im Laufe des Tages die „Reizwirkung" der Röntgenstrahlen des öfteren erwähnt worden. Man muß m. E. Holzknecht vollkommen recht geben, wenn er sagt, daß der Begriff der „Reizwirkung" der Röntgenstrahlen nur dazu geeignet ist, Verwirrung anzurichten. Interessanterweise hat in der Physiologie eine Zeitlang dieselbe Verwirrung geherrscht, bis Verworn in seiner Reizlehre exakte Definitionen gab. Verworn nennt jede Veränderung der Lebensbedingungen einen Reiz. Wenn dieser Reiz groß ist, führt er zum Tode des Organismus oder der Zelle. Wenn er geringer ist, wirkt er lähmend, wenn er noch geringer ist, erregend. Wörtlich sagt Verworn in seiner allgemeinen Physiologie:

„1. Reiz ist jede Veränderung in den äußeren Lebensbedingungen eines Organismus.
2. Erregung ist jede Steigerung, sei es einzelner, sei es aller Lebenserscheinungen.
3. Lähmung ist jede Herabsetzung einzelner oder aller Lebenserscheinungen.
4. Die Wirkung der Reize kann in Erregung und Lähmung bestehen."

Es scheint mir angebracht zu sein, diese Begriffsbestimmung aus der Physiologie auch in die Röntgenologie zu übernehmen, um Unklarheiten von vorneherein aus dem Wege zu gehen. Besonders wichtig ist es, daß nach Verworn ein geringer Reiz erregend wirken kann, nicht muß. Auch der Pharmakologe Schulz in Greifswald hat niemals gesagt, daß kleine Giftmengen heilsam wirken müssen.

Am besten faßt man diejenigen zahlreichen Bestrahlungsmethoden, bei denen kleine Röntgenstrahlenmengen gegeben werden, unpräjudizierlich unter dem Sammelausdruck Röntgenschwachbestrahlungen zusammen, wobei man dann nicht von vorneherein ein Urteil über den Wirkungsmechanismus der Strahlen abgibt. Diese Röntgenschwachbestrahlungen würde man denjenigen Bestrahlungsmethoden gegenüber zu stellen haben, bei denen bewußt eine örtliche Zerstörung von Gewebe angestrebt ward, wie z. B. bei der Karzinombestrahlung und bei den Bestrahlungen zur Ausschaltung der Ovarialfunktion. Wieweit es überhaupt eine erregende Wirkung der Röntgenstrahlen gibt, und wieweit diese als Heilfaktor benutzt werden kann, oder wieweit die bekannten klinischen Erfolge der Röntgenschwachbestrahlungen nicht auf einer erregenden Wirkung, sondern indirekt auf einer schädigenden Wirkung der Strahlen beruhen, ist noch nicht bekannt, und wird wohl im einzelnen auch sobald noch nicht zu klären sein.

Henri Hirsch (Hamburg): Das Problem der Röntgentherapie des Karzinoms hat sich allmählich verschoben; ursprünglich wollte man mit der Strahlenbehandlung das lokale Karzinom meistern. Jetzt treten immer mehr und mehr Methoden auf, die Rücksicht nehmen auf den Allgemeinzustand und diesen zu bessern versuchen durch Aufwertung der allgemeinen Körperkräfte im Kampfe gegen das Karzinom. Hofbauer hat auf der Gynäkologentagung in Heidelberg 1923 die Methode der Hypophysenbestrahlung proklamiert, um hierdurch die örtliche Bestrahlung durch eine Allgemeinwirkung vorzubereiten. Schon vor Hofbauer habe ich diese Methode geprüft und in keinem Fall irgendeine Beeinflussung des örtlichen Karzinoms erreichen können. Die Berblingersche Statistik in seiner Arbeit „über das histologische Bild der Adeno-Hypophyse bei Krebs- und Sarkomleidenden" ist meiner Ansicht nach keine Stütze für die Hofbauersche Theorie, denn die histologischen Bilder Berblingers beziehen sich nicht nur auf Genitalkarzinome, sondern auch auf alle Karzinome, besonders auf ausgedehntere Metastasierung in der Leber. Es kommt ferner hinzu, daß die Blutveränderung nach Hypophysenbestrahlung in keiner Weise ein Charakteristikum darstellt, denn die von Hofbauer geschilderte Veränderung des Blutbildes erreichen wir auch durch Injektion von endokrinen Präparaten, von protoplasmaaktivierenden Substanzen, wie auch durch Bestrahlung der Milz, der Thyreoidea und des Knochenmarks. Auch ist die von Hofbauer angegebene Dosierung in keinem Fall einheitlich zu deuten, da er dieselben Erfolge erzielt sowohl bei Applikation von 70% der HED. auf die Hypophyse, also bei einer Dosis, die an die Hypophyse gebracht, Metrorrhagien zum Stillstand bringt und die Schrumpfung von Myomen einleitet, als auch bei einer Dosis, die unter 30% der HED. liegt. Es ist nun unmöglich, am Genitale gleiche Wirkungen zu erzielen, einmal mit einer funktionslähmenden, das andere Mal mit einer funktionserhöhenden Dosis. Die von Hofbauer proklamierte Hypophysenbestrahlung zur Vorbereitung der Karzinombehandlung ist daher sowohl vom Standpunkt des Endokrinologen als auch vom Standpunkt des Röntgenologen abzulehnen.

Digitized by Google

Leb (Graz): Herr Holzknecht hat heute angeregt, das Karzinom mit Teildosen zu bestrahlen. Das letzte Wort in dieser Angelegenheit wird naturgemäß die tatsächliche Erfahrung der nächsten Jahre sprechen. Die Bedeutung einer solchen Anregung gewinnt, wenn sie durch tatsächliche Bestrahlungserfolge gestützt werden kann. In diesem Sinne glaube ich eine kurze Beobachtung mitteilen zu müssen.

Eine 52jährige Frau sollte an Mammakarzinom operiert werden. Die Operation mußte vorzeitig abgebrochen werden, weil nicht nur die Supraklavikulargrube und die Achselhöhle mit Tumormassen eingemauert waren, sondern der Krebs sich auch nach rückwärts zwischen Thorax und Schulterblatt geschoben hatte. Die Patientin wurde der Bestrahlung zugewiesen. Ihr elender Zustand und ein Jodekzem, das sie nach einem Jodtinkturanstrich bei der Operation bekam, verhinderten mich, die Hautvolldose zu geben. Ich war gezwungen, in geteilter Dose zu bestrahlen, um mich allmählich an die Toleranz der geschädigten Haut anzupassen. Ich bestrahlte in vier großen Feldern, jedes einzelne zweimal mit je 40 Prozent der HED. in dreitägigen Intervallen. Die ganze Bestrahlungsserie nahm mit den dreitägigen Pausen 21 Tage in Anspruch. Nach sechs Wochen erschien die Patientin wieder, und von der Tumormasse waren nur noch einige mandelgroße Knoten in der Supraklavikular- und Achselhöhle nachzuweisen, und nach abermals sechs Wochen, nachdem ich eine zweite ebenso angeordnete Bestrahlungsserie verabfolgt hatte, war klinisch von dem Karzinom nichts mehr nachweisbar. Die Patientin fühlt sich gesund und ist seit eineinhalb Jahren rezidivfrei.

Strauß (Berlin): Wir kommen in der Karzinomtherapie auf diese Weise, wie jetzt überhaupt verhandelt wird, nach meiner Meinung nicht weiter. Ich glaube, wir gehen an einer Tatsache stark vorüber. Daß die Karzinome verschieden sind und verschiedene Vorwürfe der Bestrahlung bieten, haben wir ja langsam gelernt. Nachdem man früher die Einerleiheit angenommen hatte, nimmt sie ja heute von uns niemand mehr an. Aber wir machen heute der Strahlentherapie, weil sie vielfach von Mißerfolg begleitet ist, nach meiner Meinung ungerechtfertigte Vorwürfe. Wir sehen, daß wir bei der Pneumoniebehandlung mit Serum auch nur in 21 Prozent der Fälle Erfolg haben, Wir müssen eben noch besser auf diagnostischem Wege die Fälle herausschälen, die sich für die Strahlenbehandlung eignen. Ich glaube, wenn wir das tun, erreichen wir viel mehr als mit den ungezählten — ich muß geradezu sagen: vagen Behauptungen, die man jetzt aufstellt und die auch heute hier aufgestellt worden sind. Nach meiner Meinung kommen wir doch nur zum Ziele, wenn wir das Karzinom örtlich bestrahlen.

Spiegler (Wien): Meine Herren! Bezüglich der Zweckmäßigkeit der Iontometerstandardisierung schließe ich mich vollkommen Herrn Küstner an. Der wichtigste Grund dafür scheint mir aber noch nicht deutlich ausgesprochen worden zu sein. Wir müssen zur Standardisierung und zwar der Iontometer kommen, nicht weil die Iontometrie eine ideale Meßmethode der Röntgenstrahlen ist, sondern kurzgesagt, weil wir bei der Erkenntnis angelangt sind, daß keine der existierenden Methoden den Bedürfnissen wirklich entsprecht, ja, daß es prinzipiell unmöglich ist, eine wirklich entsprechende zu finden.

Eben, weil keine ideal sein kann, nützt kein Suchen nach neuen, und die beste, die Ionisierungsmethode muß als Grundlage gewählt werden, und weil nun ferner die schwierige Fabrikation keineswegs imstande ist, gleichzeigende Instrumente herzustellen, so müssen wir ein Standardinstrument zur Eichung der anderen haben.

Das ist der Grund meiner Zustimmung. (Meine Behauptung, daß es prinzipiell unmöglich ist, ein wirklich entsprechendes Meßinstrument zu finden, verpflichtet mich, die Gründe dafür anzugeben.)

Wir messen die Röntgenstrahlen nicht, wie der Apotheker die homogenen Heilmittel, nach dem Gesamtgewicht. Unsere Meßinstrumente sind Reagenzien auf Röntgenstrahlen. Anders als bei der Wage hängt ihre Anzeige nicht nur von den Röntgenstrahlen ab, sondern auch von der Eigenart des Meßreagens. Jedes Instrument reagiert anders, sogar jede Ionometerkammer anders als die andere. Wir messen eben nicht nur den Eindruck, den die Strahlen auf das Meßreagens ausüben, sondern auch den Ausdruck der Eigenart des Meßreagens. Wir wissen ja: Schon, daß man die Kammer in das Strahlenfeld hineinbringt, verändert das Strahlenfeld selbst und damit das Meßresultat. Und wieder anders ist der Ausdruck der Wirkung in den Zellen des Körpers und auch hier in jeder Gattung anders als in der andern. So lange wir nun nicht die ganze absorbierte Energie messen können, sondern nur irgendeine Wirkung eines Teiles derselben, sollen wir uns auf eine dieser Wirkungen einigen, natürlich auf die beste, die der Ionisation. Jedes Iontometer soll dann am Standardinstrument geeicht werden. Wir gewinnen damit auch ein Kontrollmittel bei Fehlern und späteren Gebrechen der Einzelinstrumente, deren Angabe ja die Grundlagen der praktischen Methoden bilden.

Deshalb und in diesem Sinne bin ich für die Iontometerstandardisierung, welche, ohne ideal zu sein, uns doch einen schönen Schritt weiterbringt.

Digitized by Google

Miescher (Zürich): Zur Karzinomfrage: In der Frage der Karzinomtherapie müssen wir stets unterscheiden zwischen Theorie und Praxis. Praktisch ist jener Weg der beste, welcher am raschensten und am sichersten zum Ziele führt. In der Therapie der Hautkarzinome (Basalzellkarzinom und Kankroid) und der Karzinome der Mundschleimhaut befürworte ich die einmalige Bestrahlung mit großer Dosis. (Schweiz. m. Wschr. 1922, Nr. 32.) Die Methode hat den Vorteil, daß sie wie ein chirurgischer Eingriff in einem Akt sich vollziehen läßt und am raschesten zu einem Resultat führt. Meine Erfahrungen sind mir eine volle Bestätigung hierfür. Seit der Einführung der einzeitigen Bestrahlung mit einer Höchstdosis hat sich die Karzinomtherapie an der Züricher dermatologischen Klinik ganz wesentlich vereinfacht und die Erfolge auch hinsichtlich des kosmetischen Resultates sind außerordentlich gute. Die Methode besitzt eine Einschränkung. Sie liefert nur gute Resultate bei Feldgrößen unter einem Durchmesser von 6—7 cm. Bei größeren Feldern ist die Reaktion stärker, die Heilungstendenz eine geringere, so daß der Erfolg der Bestrahlung dadurch stark beeinträchtigt wird. In solchen Fällen habe ich auch von der wiederholten Bestrahlung mit kleineren Dosen in der Regel keine guten Erfolge gesehen.

Holzknecht (Schlußwort).

---

47. Braun (Solingen): **Erfahrung mit der Dickfiltermethode bei Röntgentiefentherapie.**

Vor zwei Jahren schon konnte ich Ihnen hier an dieser Stelle in einer Diskussion zu dem Vortrage Werners über eine neue Filtermethode Erfolge mitteilen, die ich mit der von Rapp angegebenen Dickfilterung zu verzeichnen hatte, und versprach Ihnen, nach einigen Jahren weiterzuberichten.

Es sind nun drei Jahre her, daß ich auf dem von mir beschrittenen Wege fortfuhr, um zu einem einigermaßen kritischen Urteil zu kommen. Wohl ist die Zeit natürlich zu kurz, um von Dauererfolgen zu sprechen, sie berechtigt mich aber schon jetzt, Schlüsse zu ziehen im Vergleich mit den anderen meist geübten Filterungen.

Die Dickfiltermethode besteht ja, um mich ganz kurz zu fassen, in der Filterung mit 3 mm Zink; es werden also die weichen Teile des Spektrums noch mehr ausgeschieden, die qualitative Beschaffenheit der Strahlung nach der Kurzwelligkeit hin noch verbessert. Der alten Forderung nach möglichst harter Strahlung wird also noch mehr Rechnung getragen.

Ich habe nun, wie gesagt, drei Jahre lang die Methode angewandt und die Resultate verglichen mit der ungefähr gleichen Anzahl der Vorjahre, als ich mit 0,5 mm Zink bestrahlte. Und da bin ich zu dem Resultat gekommen, daß bei tiefergelegenen malignen Tumoren — und um solche handelt es sich meist bei Anwendung der Dickfilterung — ihre Erfolge der Filterung mit den üblichen Schwerfiltern auf keinen Fall nachstehen, bei den dichter unter der Haut gelegenen, bei denen wir die Fernfeldbestrahlung der größeren Homogenität wegen sonst anwenden müßten, überlegen ist.

Vielleicht hinkt mein Schluß insofern, als ich mit Einführung des Dickfilters meine beabsichtigte Dosis auf mehrere Tage verteilte und seit etwa einem Jahr mit der Gesamtdosis im ganzen herunterging, also nicht bis zur Bräunung der Haut bestrahlte.

Ferner dehnte ich die Zwischenzeit bis zur nächsten Bestrahlung das erstemal auf 12, das zweitemal auf 20—24 Wochen aus; aber meine Erfolge sind bessere geworden, seit ich so schonend verfahre: Die malignen Tumoren bildeten sich schnell, oft erstaunlich schnell zurück, die Zerfallserscheinungen wie Blutungen, Jauchung, Schmerzen ließen schneller nach und, was mir äußerst wichtig ist, Allgemeinschädigungen traten nur noch ganz vereinzelt, in letzter Zeit überhaupt kaum noch in die Erscheinung.

Wir wollen diesen so wichtigen Punkt bei der Bewertung der Methode doch auf keinen Fall außer acht lassen!

Die Zeit, in der sich die Tumoren zurückbilden, schwankt zwischen 16 und 24 Tagen gewöhnlich, oft ist sie noch kürzer.

Mikroskopisch festgestellte Karzinome, deren Ausdehnung und Wachstum man täglich beobachten konnte, bildeten sich zusehends zurück, so schnell, wie ich es bei keiner anderen Methode gesehen hatte.

Sie werden etwas über die Technik, namentlich über die verlängerte Bestrahlungszeit wissen wollen.

Ich möchte es vermeiden, hier absolute Zahlen anzugeben, denn wir können nicht die iontoquantimetrischen Messungen bei der Bestrahlung mit 3 mm Zink ohne weiteres zugrunde legen. Würde ich das tun, dann hätte ich allerdings keinen nennenswerten Gewinn an prozentualer Tiefendosis und würde doch um ein Vielfaches länger haben exponieren müssen.

Digitized by Google

Aber ich habe es an mehr als 100 genau nachkontrollierten Fällen beobachtet:

Ein aus 30 cm Entfernung mit 3 mm Zink bestrahlter Tumor bildet sich zum mindesten ebenso schnell, wenn nicht schneller, zurück, als wenn ich ihn mit der Vielfeldermethode und naher Entfernung oder aus einer Entfernung von 80—100 cm mit 0,5 mm Zink bestrahlte, und hier (bei dieser Entfernung) ist die Bestrahlungszeit ungefähr die gleiche, wie die mit Dickfilterung und 30 cm Abstand.

Allerdings wiederhole ich nochmals: Ich habe die Dosis auf fünf Tage verteilt, bin unter der sogenannten HED. geblieben und habe ein Einfallfeld von ca. 300 qcm gewählt.

Ich fasse noch einmal zusammen:

1. Die Bestrahlung mit 3 mm Zinkfilter ist in der Röntgentiefentherapie bei der Behandlung maligner, besonders dicht unter der Haut gelegener Tumoren der Bestrahlung mit andern Filtern vorzuziehen, weil die Technik eine leichtere ist als bei der Vielfelder- und Fernfeldbestrahlung;

2. die Menge der verabfolgten Röntgenstrahlen darf nur etwa 80% der sogenannten HED. betragen;

3. es muß eine Verzettelung der Dosis auf mehrere Tage stattfinden; nach meinen Erfahrungen auf fünf Tage;

4. die Zwischenräume der Serien müssen 12 bzw. 20—24 Wochen betragen.

---

48. W. Lahm (Dresden): Die Erfolge der kombinierten Radium-Röntgenbehandlung an der Staatlichen Frauenklinik Dresden.

Meine Herren! Eindrucksvoller wie am gestrigen Tage konnte wohl kaum die ganze Zerrissenheit unsrer Karzinomtherapie zum Ausdruck kommen. Werden theoretische Fragen angeschnitten, so sagt uns der Physiker, daß die physikalische Dosis ein ebenso schwankender Begriff sei wie die biologische, und daß zum Vergleich beider noch eine unendliche Reihe von Vorarbeiten zu erledigen sei. Nicht besser geht es mit der Röntgen-Praxis. Wie hoch man die Dosis wählen soll — Toleranzdosis —, wann und auf welche Zeit verteilt sie einwirken soll, alles scheint mehr zu schwanken als je. Auch unsere praktischen Meßinstrumente taugen nichts mehr, nachdem sogar der Seemannsche Spektrograph auf die „Kavete"-Liste kam (Küstner). Noch mehr: wenn die Tierversuche, über welche Opitz hier berichtete, Beweiskraft besitzen, so werden wir bald nicht mehr wissen, an welcher Stelle wir bestrahlen sollen, denn Opitz sah Mäusekarzinome besser heilen, wenn die Umgebung bestrahlt wurde, als wenn der Tumor selbst den Strahlen ausgesetzt war. Der Pessimissmus, der den Röntgentherapeuten befallen muß, erreicht aber seinen Höhepunkt, wenn er von der enormen Renitenz der Karzinomzellen und von der Theorie der Heilwirkung hört.

Meine Herren! Ich muß sagen, es geht mir, wie es Schinz gestern so schön zum Ausdruck brachte: „ich bin altmodisch und unmodern und theorielos" und versuche am Krankenbett und am Bestrahlungstisch praktische Arbeit zu leisten. Nach wie vor stehe ich auf dem Standpunkt, den ich schon 1920 mit meinem Chef, Herrn Kehrer, vertreten habe, daß der Mediziner behandeln und heilen muß und nicht der Physiker.

Wie aber sieht die praktische Arbeit aus, welche wir leisten sollen und leisten müssen?

1. Wir bestrahlen in jedem einzelnen Falle bis zur lokalen und allgemeinen Erträglichkeit, d. h. wir halten unsere Strahlenenergie in den Grenzen, wo wir die Patienten nicht dauernden Schaden nehmen sehen. Der hier fixierte Begriff fällt weitgehend mit dem zusammen, was man heute „Toleranzdosis" nennt; er beträgt in Dosen ausgedrückt bei Mehr- und Klein- und Mittelfelderbestrahlung (Erlanger Methode) zirka 100—110 % der HED. Er ist abhängig von der Dauer der Bestrahlung, der Härte der Röntgenstrahlung, dem Fokushautabstand, der Feldgröße, der Aufeinanderfolge der Bestrahlungen u. a. m. Alle diese Faktoren müssen bei jeder Bestrahlung genau beachtet werden und geben uns nach und nach eine Art „Gefühl" für die jeweils zulässige Dosierung. Besonders wichtig scheint mir die Aufeinanderfolge der Bestrahlungen. Wie leicht kommen Schädigungen vor, wenn sich die Bestrahlungen häufen und die Dosierung diesem Umstand nicht Rechnung trägt. Eine dreimalige Bestrahlung der gleichen Hautstelle mit einer vollen HED. bei Großfelderbestrahlung halte ich auch dann für recht gefährlich, wenn die Pausen 4 und 6 und noch mehr Monate betragen. Ich selbst führe sie so gut wie nie mehr aus.

2. Wir fragen uns stets: was wird mit unsrer Bestrahlung erreicht? Wir verfolgen stets aufs genaueste den klinischen Verlauf — so wissen wir für das Radium schon seit 1920, daß das Hauterythem erst etwa am 42. Tag abklingt (E. Kehrer, Referat auf dem Gynäkologenkongreß 1920) —, wir beachten die histologischen Veränderungen und verfolgen unsere Fälle statistisch. Gerade die histologischen Verhältnisse haben uns immer interessiert, weil man aus ihnen u. E. enorm viel entnehmen kann. Sogar den Einfluß auf das sympathische Ner-

Digitized by Google

vensystem kann man hier — entgegen der Auffassung von O. Strauß — beobachten. Ich erinnere an die Kernveränderungen der Epithelien (Kernteilungen ohne Protoplasmaspaltungen), welche Mischer uns dieser Tage an der Haut so schön demonstrieren konnte, ich verweise auf die Beeinflussung der Gewebsverbände, welche auch nach meiner Auffassung so wichtig ist (vgl. Schinz). Ich darf dabei vielleicht wiederholen, was ich schon vor einem Jahre an dieser Stelle zum Ausdruck brachte: durch Bestrahlung kann die Differenzierung eines Epithelverbandes sich ändern, und Hornbildung (Prosoplasie) in einem vorher mittelreifen Karzinom fasse ich — im Gegensatz zu G. Schwarz — als eine Umstimmung zum Besseren, als einen Heilungsvorgang auf, an dem man die Wirksamkeit einer Methode geradezu verfolgen kann. Weitaus die besten Aufschlüsse aber hat mir die Betrachtung des Bindegewebes gegeben. Auch hier tritt zunächst unbedingt die Degenerativwirkung der Röntgen- und Radiumstrahlen auf, proliferative Prozesse folgen erst sekundär und Wucherung ins Karzinomgewebe hinein ist gewissermaßen nur als „Ersatz e vacuo" aufzufassen. Im Bindegewebe erkennt man m. E. auch die Widerspiegelung des Einflusses auf das autonome Nervensystem, insofern die lokale Eosinophilie als Zeichen der Vagotonie aufgefaßt werden darf. Wegen der Zusammenhänge zwischen Eosinophilie und Heilungsprognose darf ich auf meinen Vortrag auf dem Gynäkologenkongreß 1922 in Innsbruck verweisen. — Statistisch haben wir uns nicht damit begnügt, nur die Dauerheilungsziffern festzustellen — 24 % für operable und inoperable Karzinome, 45,4 % für operable Kollumkrebse —, sondern haben auch zu eruieren versucht, warum gerade dieser oder jener Fall geheilt wurde. Damit meine ich nicht jene überraschenden Erfolge, welche wir bei beträchtlicher Unterdosierung gelegentlich sehen (sie kommen übrigens nur bei der Radiumbestrahlung vor und sind im Röntgenbetrieb m. W. nirgends bekannt!), sondern ich meine die richtig und vollständig nach den Regeln der „Schule" — soweit es etwas Derartiges gibt — bestrahlten Fälle. So konnte E. Kehrer auf dem Gynäkologenkongreß 1922 mitteilen, daß Fälle der Gruppe I nahezu restlos mit Radium zu heilen sind, wenn man höchstens bis 6000 Milligramm-Elementstunden geht, daß die Heilungsziffer auf 25 % herabsinkt, falls mehr verabreicht wird. Andererseits brauchen die Fälle der Gruppe II und III mindestens 6000 Milligrammstunden, wenn das Maximum des Erfolges (18—22 %) erzielt werden soll. Wir wissen heute, daß aber für den Erfolg der Bestrahlung nicht nur die Ausdehnung des Karzinoms und die Dosis, sondern auch das Alter der Patienten, ihr Allgemeinzustand, ihre Pigmentierung, die Histologie des Karzinoms und der Umgebung desselben (Eosinophilie) maßgebend sind. Im besten Sinne des Wortes versuchen wir auf dieser Basis jeden Fall individuell zu behandeln.

Meine Herren! So sieht unsere praktische Arbeit aus. Wir haben aus diesen Untersuchungen den Schluß gezogen, daß alles darauf ankommt, an Ort und Stelle das Karzinom so schwer zu treffen als nur möglich, unter Beachtung nur der Kautelen, von denen oben die Rede war. Jedenfalls haben wir und hatten wir den Eindruck gewonnen, daß wir vor allem bei fortgeschrittenen Fällen lokal noch mehr erreichen müßten, und deshalb haben wir seit 1921 die kombinierte Radium-Röntgentherapie begonnen.

Wie sieht es nun hier aus?

Meine Herren! Es ist selbstverständlich, daß ich über diese Zeit, die nun etwa 3 Jahre zurückliegt, noch nichts Eindeutiges sagen kann. Erstens müssen die obligaten 5 Jahre abgewartet werden, und zweitens ist für eine spezialisierte Betrachtung, wie es oben geschah, das Material noch zu klein. Immerhin möchte ich zur Illustration unsrer Beobachtungen folgende Tabelle geben:

Vom Einfluß der Dosen auf den Bestrahlungserfolg.

Gruppe	leben bzw. geheilt				gestorben			
	bis 2000	bis 4000	bis 6000	über 6000 mg	bis 2000	bis 4000	bis 6000	über 6000 mg
I	—	1	2	—	—	—	5	2
II	—	3	4	2	1	—	1	3
III	1	1	4	9	3	4	—	3

Man erkennt daraus trotz der kleinen Zahlen wiederum, daß die hohe Dosierung (bis und über 6000 Milligrammstunden) für die Karzinome der Gruppe I sehr nachteilig ist, daß im übrigen aber der Erfolg — von Ausnahmen abgesehen — bei den Karzinomen der Gruppe II und III etwa proportional mit der Dosis steigt. Diejenigen Fälle der Gruppe III, welche zu wenig Radium erhielten (2000—4000 mg), sterben auffallend rasch.

Noch auf eine Beobachtung möchte ich an dieser Stelle hinweisen: der Heilerfolg ist ganz selten durch eine einmalige Bestrahlung erreicht worden; meist bedurfte es zweier oder gar dreier Bestrahlungen, um den Anfangserfolg endlich zu erhalten. Diese Tatsache gibt sehr zu denken, und ich habe mich schon gefragt, ob es nicht zweckmäßig ist, bis zu einem gewissen Grade wieder zu der alten Bestrahlungsform — der häufigen, schwächeren Bestrahlung — zurückzukehren. Vielleicht liegen

Digitized by Google

die Erfolge, über welche Erlangen berichten konnte, z. T. mit in der dreimaligen Bestrahlung, die stets notwendig ist, begründet. Unsere Zahlen sehen so aus:

Geheilte Fälle:

1 mal	2 mal	3 mal	4 mal bestrahlt
5,5 %	42 %	42 %	10,5 %

Es ist selbstverständlich, daß sich für die mehrfach bestrahlten Fälle ungemein schwer eine Statistik aufmachen läßt, weil zwischen der ersten und letzten Bestrahlung nicht selten ein Zwischenraum von 10 bis 12 Monaten und noch mehr liegt. Unter vorsichtiger Bewertung aller Umstände habe ich trotzdem aus unserem Material eine vorläufige Heilungsziffer von 34 % errechnet, d. h. es leben von 83 Frauen noch 27; von fast 30 Frauen (35 %) fehlen genauere Nachrichten, weil die wirtschaftlichen Verhältnisse zu einer völligen Unterbrechung der Verbindungen geführt haben. Das Resultat, das wir hiermit durch die kombinierte Röntgen-Radiumbehandlung erzielt haben, stimmt fast völlig mit dem überein, das Kehrer 1920 mitteilen konnte (35,7 %). Trotzdem habe ich den Eindruck gewonnen, daß wir einen kleinen Schritt weiter vorwärts gekommen sind, da unter unserem Material die Fälle der Gruppe III fast 50 % ausmachen; für sie aber hatte Kehrer nach 2—3 Jahren eine Heilungsziffer von nur 20 % errechnet.

Andererseits kann ich nicht an der Tatsache vorübergehen, daß durch den „Röntgen-Zusatz" ein Teil der Abwehrkraft noch zerstört wird, über welchen der Organismus verfügte. Vom Großfeld bin ich jetzt schon fast ganz abgegangen, doch gehe ich im Interesse der Dosis und der Zeit (Dauer der Bestrahlung) vorerst auch nicht unter 10×10 oder 8×10 cm Feldgröße herunter. Den direkten Vorteil dieses Vorgehens merkt man sofort an der geringeren Schädigung des Blutbildes und an der leichteren Beschaffenheit des Röntgenkaters; ich erhoffe mir aber auch Gewinn für den Dauererfolg.

So darf ich zusammenfassen: Nach wie vor gilt es, den Feind an Ort und Stelle aufzusuchen und zu schlagen; doch auch „Etappe" und „Heimat" müssen mit allen Kräften und ungeschwächt durch andere Aufgaben wirksam werden, wenn das ganze Werk gelingen soll.

---

49. Holfelder (Frankfurt a. M.): a) **Voraussetzungen und Bedingungen für die Durchführung der alten Pertheschen Forderung nach Verabfolgung der Gesamtdosis in einer Sitzung.**

Meine Herren! Die ursprüngliche Vorstellung, daß eine erfolgreiche Röntgentherapie sämtliche Karzinomzellen eines Karzinoms gleichmäßig vernichten muß, ist längst überwunden. Wir wissen heute sicher, daß die Strahlenempfindlichkeit der einzelnen Zellen je nach ihrem Entwicklungsstadium verschieden ist. Wir können nur einen Teil der Zellen im stärksten Empfindlichkeitsstadium treffen und vernichten und können hoffen, daß dies im günstigsten Fall der größere Teil der Karzinomzellen ist. Es wird immer noch ein Teil von Karzinomzellen übrigbleiben, der zur Zeit der Bestrahlung in einem geringeren Empfindlichkeitsstadium sich befindet, so daß die verabfolgte Röntgendosis die Zellen zwar vorübergehend zu schädigen, aber nicht abzutöten vermag, und schließlich mag auch noch ein Bruchteil der Karzinomzellen in einem derartigen Ruhezustand sich befinden, daß er von der verabfolgten Röntgendosis überhaupt nicht geschädigt werden kann. Wenn wir trotzdem die Ausheilung eines Karzinoms nach einer Röntgenbestrahlung erleben, so kann das nur dadurch geschehen, daß die Abwehrkräfte des Körpers über die Reste des stark geschwächten Heeres der Karzinomzellen die Überhand gewinnen und diese aktiv vernichten. Aus diesem Grunde spielt der zeitliche Ablauf der Röntgenreaktion eine ganz besondere Rolle.

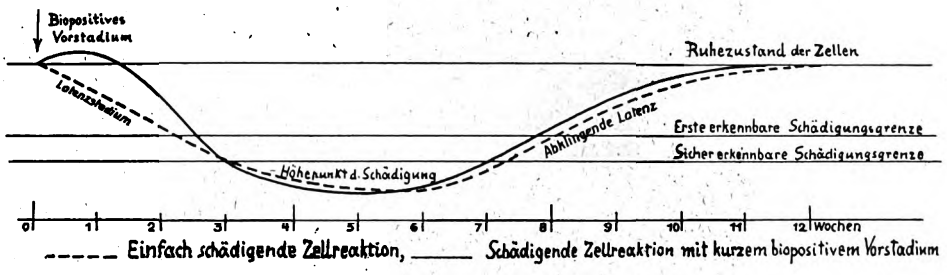

Abb. 1. Schematische Darstellung des zeitlichen Ablaufs der Röntgenreaktion einer Zelle. (Die Zeiteinteilung ist willkürlich gewählt.)

Digitized by Google

Schon vor 21 Jahren hat Herr Prof. Perthes den zeitlichen Ablauf der Röntgenwirkung klar erkannt und beobachtet. Wenn wir die hypothetische Ablaufzeit der Röntgenwirkung auf irgendeine beliebige Zelle graphisch zur Darstellung bringen, so haben wir nach Perthes ein mehr oder weniger langes Latenzstadium, das der Strahleneinwirkung unmittelbar folgt, bis plötzlich die Röntgenwirkung erkennbar, d. h. manifest wird. Wenn die Strahlendosis nicht so groß gewählt war, daß auf das Stadium der erkennbaren Zellschädigung unmittelbar der Zelltod folgt, so erholt sich die Zelle wieder von dieser Schädigung und gelangt in ein Stadium der abklingenden Latenz. Diese vor 21 Jahren von Perthes gemachten Beobachtungen hat die weitere Forschung fast völlig bestätigt, nur in

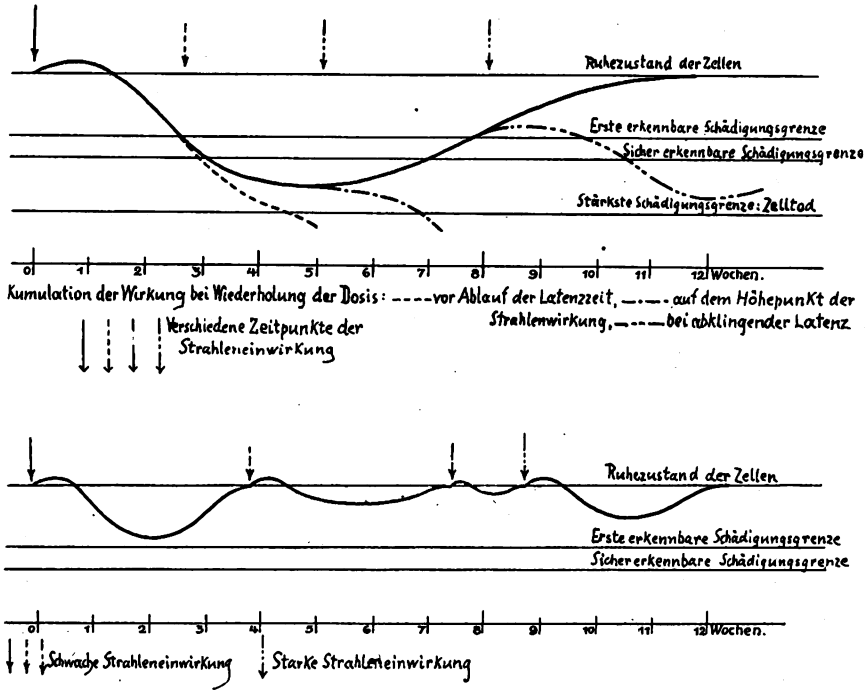

Abb. 2. Schematische Darstellung des Wirkungsmechanismus der Kumulation und der Gewöhnung bei der Wiederholung einer Bestrahlung zu verschiedenen Zeitpunkten des Ablaufs einer Röntgenreaktion. (Die Zeiteinteilung ist willkürlich gewählt.)

einer Beziehung bedürfen sie einer kleinen Korrektur. Aus Untersuchungen zahlreicher Autoren, ich nenne hier nur die bekannten Arbeiten von Halberstädter und Wolfsberg, Halberstädter und Simons, Altmann, Rochlin und Gleichgewicht, und außerdem durch noch nicht veröffentlichte Untersuchungen meines Mitarbeiters Wehmer geht mit ziemlicher Eindeutigkeit hervor, daß auch bei der Einwirkung von stärksten Röntgendosen, welche zum sicheren Zelltod führen, die bestrahlten Zellen vor dem Stadium der Zellschädigung ein Stadium der erhöhten Zellfunktion durchmachen, welches ich das „biopositive Vorstadium" der Strahlenwirkung genannt habe. Mit zwei Worten will ich auf die Untersuchungen von Wehmer eingehen, da dieselben noch nicht veröffentlicht sind. Wehmer untersuchte die Gewebsatmung von Froschmuskelzellen, welche in vivo bestrahlt waren, nach der Lipschützschen Methode. Die Arbeiten sind noch nicht abgeschlossen und werden noch in anderer Beziehung ihre Auswertung erfahren. Nur das eine Ergebnis läßt sich jetzt schon mit Bestimmtheit herausgreifen, daß nämlich regelmäßig und sogar auch bei den stärksten Dosen, welche ziemlich schnell zum sicheren Zelltod sämtlicher bestrahlter Zellen führten, unmittelbar nach der Bestrahlung ein kurzes Stadium der erhöhten Zellatmung festgestellt werden konnte.

Perthes hat bereits vor 21 Jahren betont, daß derjenige, der sich ein eigenes Urteil über die Wirkung von Röntgenbestrahlungen bilden will, zweckmäßig die Röntgendosis möglichst gedrängt verabfolgt, und zunächst einmal den Effekt der verabreichten Dosis abwarten soll, wobei er sich von der weitgehenden Nachwirkung der Bestrahlung überzeugen kann. Perthes hat auch bereits exakte Beobachtungen über die beiden entgegengesetzten Wirkungen der Kumulation und der Gewöhnung bei der Verabfolgung von verzettelten Dosen gemacht, welche sich graphisch etwa folgendermaßen wiedergeben lassen (Abb. 2).

Digitized by Google

In logischer Auswertung dieser Beobachtungen ist seinerzeit von Krönig und Friedrich und von Seitz und Wintz die energische Forderung nach der Verabfolgung der Dosis in einer Sitzung und nach der Zwischenschaltung von genügend langen Bestrahlungspausen erhoben worden. Ich habe mich dieser Forderung bisher restlos angeschlossen, und insbesondere diese Forderung rücksichtslos auf das Gebiet der gesamten chirurgischen Röntgentiefentherapie übertragen. Dabei stieß ich auf den lebhaftesten Widerspruch unserer Wiener Kollegen, welche auf das Eindringlichste, besonders bei Bestrahlungen in der Nähe der Atemwege, vor den Gefahren der Frühreaktion warnten. Ich muß gestehen, daß ich damals die Wiener Kollegen nicht recht verstanden habe. Denn seitdem wir zur Schwerfiltertherapie und zur exakten räumlich homogenen Dosierung übergegangen waren, haben wir die uns früher wohlbekannte Frühreaktion nie mehr in nennenswertem Maße beobachten können. Ich glaubte deshalb, daß die Frühreaktion eine Eigentümlichkeit der weichen und mittelharten Röntgenstrahlen sei, und daß den sehr harten Röntgenstrahlen die Fähigkeit, eine Frühreaktion auszulösen, fehle. Jedenfalls aber haben wir niemals in dieser Zeit eine erheblichere Frühreaktion erlebt, und waren deshalb auch nicht gezwungen, auf dieselbe Rücksicht zu nehmen. Mittlerweile sind wir nun zu wesentlich höheren Spannungen, d. h. zu wesentlich härteren Strahlengemischen übergegangen, und haben vor allen Dingen auch die Intensität der Strahlung, d. h. die Dichte der Strahlenausbeute ganz bedeutend vermehren können. Die Tiefenwirkung der Strahlung, welche wir heute zur Verfügung haben, ist gegen früher so gewaltig gesteigert, daß wir zur Erreichung der homogenen Tiefendosierung, welche wir um jeden Preis anstreben, nicht mehr, wie früher, die Fernfeldbestrahlung benötigen, sondern mit Abständen von 30 oder 40, höchstens aber 50 cm, für alle Zwecke auskommen. Durch alle diese Momente war es möglich, daß wir heute zur Erreichung desselben tiefentherapeutischen Zieles, zu der wir vor drei Jahren noch 10—12 Stunden brauchten, nur 10—15 Minuten Bestrahlungsdauer benötigen. Und da erlebten wir eine Überraschung! Mit der zunehmenden Abkürzung der Bestrahlungszeiten sahen wir in zunehmendem Maße eine deutliche Frühreaktion, die wir infolge der heute erreichten Tiefenwirkung bei den der Untersuchung zugänglichen Tumoren auch als tiefe Frühreaktion deutlich nachweisen konnten. Jetzt war uns auf einmal klar, daß der Grad der Frühreaktion mit der Qualität der verwendeten Strahlung vermutlich gar nichts zu tun hat, sondern daß derselbe wohl lediglich von der Größe der verabfolgten Dosis und von der Intensität, d. h. der Strahlendichte, mit der diese Dosis gegeben wird, abhängt. Jetzt war uns klar, weshalb wir zu Zeiten der Leder- und Aluminium-Filterung die Frühreaktion fast regelmäßig beobachten konnten, während wir in den ersten Jahren der Schwerfiltertherapie, besonders aber bei der von uns früher sehr ausgiebig benutzten Fernfeldbestrahlung keine nennenswerten Frühreaktionen erlebt haben. Denn sowohl die Verwendung des Schwerfilters als besonders auch die Verwendung des Fernfeldes bedeutete ja gegen früher eine sehr wesentliche Verminderung der Strahlenintensität bzw. Strahlendichte, welche sich äußerlich in den längeren Bestrahlungszeiten ausdrückte. Heute aber hat die moderne Technik diesen Rückgang in der Strahlendichte weit mehr als eingeholt, und nun hindert uns erst wieder die Frühreaktion an der Durchführung der Bestrahlung in einer Sitzung. In vielen Fällen geht das heute einfach nicht mehr, und wir sind gezwungen, unsere kurzzeitigen Bestrahlungssitzungen wieder zu zerlegen. Wir tun dies einstweilen in Befolgung des bekannten Schwarzschen Vorschlages zur Ausnutzung der Frühreaktion im Sinne der Sensibilisierung des Krankheitsherdes. Wir verabfolgen heute etwa die Hälfte bis zwei Drittel der erforderlichen Dosis räumlich homogen an den Krankheitsherd, und finden morgen eine deutliche Hyperämie des ganzen bestrahlten Gebietes, also auch des Krankheitsherdes vor. Nun gehen wir von anderen Eingangspforten aus, also durch nichthyperämische Gebiete, gegen den Krankheitsherd vor, und verabfolgen ihm die restliche Dosis. Dadurch erreichen wir, daß wir nur den Krankheitsherd und nicht die überlagernden Gewebe im hyperämischen, d. h. sensibilisierten Zustande treffen.

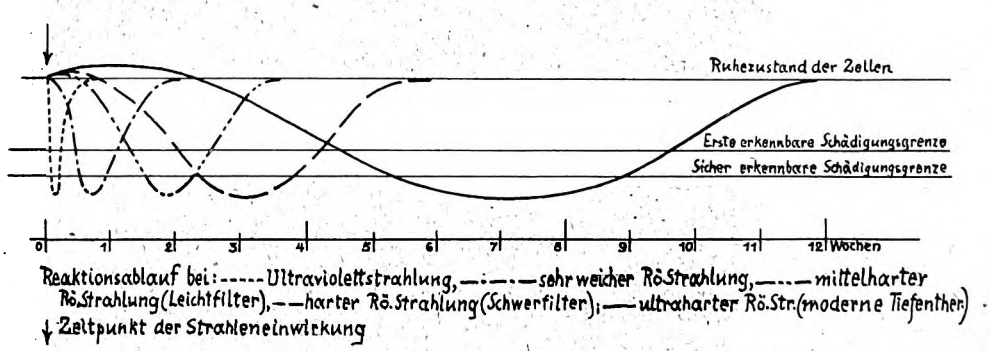

Abb. 3. Schematische Darstellung des zeitlichen Ablaufs einer Röntgenreaktion bei der Anwendung verschiedener Strahlenqualitäten. (Die Zeiteinteilung ist willkürlich gewählt.)

Digitized by Google

Es kann sein, daß sich auch noch eine andere zeitliche Verteilung der Röntgendosis etwa auf 3—5 aufeinanderfolgende Tage als zweckmäßig erweist. Ich erwähne hier nur die bekannten Versuche der Pariser Schule (Regaud, Lacassagne), durch Bestimmung des sogenannten „karyokinetischen Index" einen Anhaltspunkt für die zweckmäßige Verteilung der Röntgendosis zu gewinnen. Wenn wir heute die Verteilung der Dosis auf zwei bis fünf aufeinanderfolgende Tage zulassen, ja sogar fordern, so befinden wir uns weder im Gegensatz zu Perthes noch zu Seitz und Wintz bzw. Krönig und Friedrich. Schon Perthes hat die Beobachtung gemacht, daß harte Strahlen eine längere Latenzzeit, also auch eine längere Zeit der Strahlenwirkung auslösen, als weiche Strahlen. Diese Beobachtung ist von so vielen Seiten und auch von uns so einwandfrei bestätigt worden, daß ich sie fast als sicher bewiesene Tatsache hinstellen möchte. Klinisch wertet sich diese Beobachtung dahin aus, daß Perthes entsprechend der von ihm vor 21 Jahren verwendeten nach unseren heutigen Begriffen weichen Strahlung für das bestrahlte Gewebe eine Erholungspause von 3—4 Wochen forderte, während wir heute bei unseren ultraharten Strahlengemischen eine solche von mindestens 3—4 Monaten fordern müssen. Bei einer so langen Zeitspanne, über welche sich die Röntgenreaktion erstreckt, spielt es u. E. dann keine Rolle mehr, ob die Dosis an einem Tage oder an wenigen dicht hintereinanderfolgenden Tagen verabfolgt wird. Denn die Frühreaktion als solche scheint keinen wesentlichen Einfluß auf den eigentlichen Ablauf der Röntgenreaktion zu haben.

Nun noch einige Worte über die zeitlichen Unterschiede in dem Ablauf der Zellreaktion bei verschiedenen Zellgruppen. Daß verschiedene Zellen auf ein und dieselbe Röntgendosis unterschiedliche und verschieden lange Latenz- und Reaktionszeiten durchmachen, hat Perthes schon vor 21 Jahren nachgewiesen. Auch scheint aus zahlreichen Untersuchungen (Halberstädter und Wolfsberg, E. A. Schmidt u. a.) hervorzugehen, daß besonders zwischen den Karzinomzellen und denjenigen des Geschwulstbettes starke zeitliche Unterschiede in der Strahlenwirkung bestehen. Ich habe deshalb geradezu von der Möglichkeit einer „zeitlichen Elektivität der Strahlenwirkung" gesprochen. Wenn ich an das über die Ausheilungsvorgänge eines Karzinoms Gesagte anknüpfen darf, und wir von denjenigen Karzinomzellen absehen, welche durch die Röntgenstrahlenwirkung direkt abgetötet werden, so bleibt immer noch ein Teil von Karzinomzellen übrig, welcher vielleicht geringere, zum mindesten aber die gleiche Strahlenempfindlichkeit aufweisen mag, wie die sie bekämpfenden Abwehrzellen. Hier kommt es nun sehr auf die zeitlichen Unterschiede in der Strahlenwirkung an. Wird die Krebszelle zuerst geschädigt, so kann der Fall eintreten, daß im Stadium der stärksten Zellschädigung derselben die Abwehrzellen noch gar nicht geschädigt, oder sogar im biopositiven Vorstadium der Strahlenwirkung sich befinden. Dann entsteht eine Zeit der vorteilhaftesten Kampflage der Abwehrzellen, und wenn diese Zeit sehr lang ist, so sind die Aussichten für eine siegreiche Ausnutzung dieser Kampflage besonders günstig. Es hat den Anschein, daß die Krebszellen im allgemeinen schneller reagieren, als die Zellen des Geschwulstbettes. Und hierin glauben wir eine theoretische Begründung für die klinische Erfahrungstatsache gefunden zu haben, daß ultraharte Röntgenstrahlen und auch die Gammastrahlen des Radiums oft eine bessere Heilwirkung auszulösen vermögen, als weichere Strahlengemische. Denn wenn unsere Vorstellung über die zeitliche Verteilung der Strahlenwirkung richtig ist, so kommt alles darauf an, eine möglichst lange Strahlenreaktion auszulösen, damit das Stadium der „zeitlichen Elektivität" genügend lang wird, und die Abwehrzellen Gelegenheit finden, die geschädigten Karzinomzellen zu vernichten, bevor sie selber in das Stadium der Schädigung eintreten. Dieses Stadium der zeitlichen Elektivität wird natürlich um so länger sein, je länger die Gesamtstrahlenwirkung, d. h. je kurzwelliger die verwendete Strahlung ist.

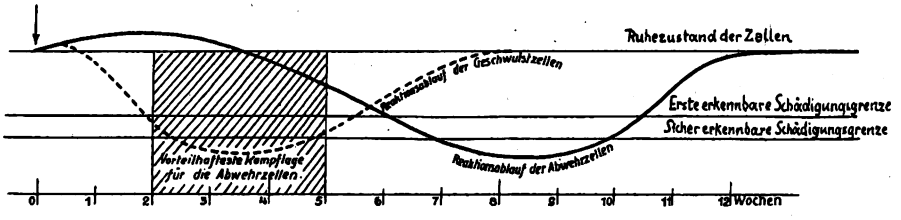

Abb. 4. Schematische Darstellung der „Zeitlichen Elektivität" der Strahlenwirkung. (Die Zeiteinteilung ist willkürlich gewählt.)

Meine Herren! Ob diese meine Vorstellung richtig ist, muß die Zukunft lehren. Soviel aber ist sicher, wir wissen über die feineren Vorgänge des Kampfes der Karzinomzellen gegen den Körper noch kaum etwas und greifen trotz dieser mangelhaften Kenntnis mit unserer Röntgentherapie verhältnismäßig roh in diesen Kampf ein. Die Erfahrung zeigt uns, daß wir unter bestimmten Voraus-

Digitized by Google

setzungen hoffen können, durch unseren Eingriff im wesentlichen nur zu nützen und nicht zu schaden. Bedenken wir fernerhin, daß wir uns immer wieder von der weitgehenden Nachwirkung einer Bestrahlung überzeugen müssen, so möchte ich daran die Mahnung knüpfen, nach einer einmal verabfolgten Röntgenbestrahlung dem feinen Geschehen in der Natur seinen Lauf zu lassen, und dasselbe so lange durch keinerlei andere rohe Eingriffe zu stören, bis unsere Erkenntnis über diese Dinge einmal wesentlich vertieft sein wird.

49b) Neuere Gesichtspunkte zur Erzielung einer räumlichen Homogenität in der Körpertiefe.

Meine Herren! Ich bin noch so altmodisch, daß ich in der örtlichen direkten Schädigung der Karzinomzellen den wesentlichen Faktor der Röntgentherapie erblicke. Dementsprechend ist die für das jeweils zu bestrahlende Gewebe verträgliche Dosis, d. h. die Toleranzdosis, stets auch die optimale Wirkungsdosis beim Karzinom. Wenn wir auf der einen Seite die Notwendigkeit, relativ hohe Dosen an den Krankheitsherd heranzubringen, anerkennen, so müssen wir auf der andern Seite sorgfältig darauf bedacht sein, den starkdurchstrahlten Körperraum auf das unbedingt nötige Maß einzuengen, um eine schädliche Allgemeinwirkung der Röntgenstrahlen zu vermeiden; dies erfordert wieder eine sehr sorgfältige Technik des Zielens der einzelnen Strahlenkegel. Das Studium dieser Bilder am Felderwähler hat uns jedoch eine Reihe von allgemeingültigen Gesichtspunkten gebracht, deren Beachtung das Arbeiten in der Praxis außerordentlich erleichtert. Die einfache Zweiseitenbestrahlung führt nur bei ganz dünnen Körperschichten zur räumlichen Homogenität, so kann man zum Beispiel ein Handgelenk sehr gut von zwei Seiten räumlich homogen durchstrahlen, besonders wenn man dasselbe rechts und links in Radioplastin einpackt (siehe Abb. 1). Auch beim



Abb. 1. Schema der Zweiseitenbestrahlung bei einem dünnen Körperquerschnitt (Handgelenk) und mit seitlicher Auffüllung mit Radioplastin.



Abb. 2. Zweiseitenbestrahlung am Körperstamm. Der Herd in der Körpermitte erhält eine wesentlich schwächere Dosis als die Eingangspforten.

Kniegelenk läßt sich die Zweiseitenbestrahlung zur Not noch durchführen. Bei dickeren Körperschichten, besonders am Körperstamm versagt dieselbe vollkommen, hier ist in der Mitte des Körpers stets eine wesentlich geringere Dosis vorhanden, als an den Eintrittspforten (siehe Abb. 2). Auch die Vierseitenbestrahlung führt nicht zu einer idealen Homogenität.

Eine ideale homogene Konzentration der Wirkungsdosis an einem zentral gelegenen Krankheitsherd erzielt man, wenn drei Strahlenkegel mit gleicher Tiefenwirkung und gleicher Oberflächenbelastung im Winkel von 120 Grad gegeneinander so gerichtet werden, daß einfallende und ausfallende Strahlenkegel sich gegenseitig ausweichen (siehe Abb. 3).

Liegt der Krankheitsherd exzentrisch, so kommt man mit drei gleichstarken Strahlenkegeln nicht zum Ziele, weil derjenige Strahlenkegel, welcher dem Krankheitsherd am nächsten kommt, inner-

Digitized by Google

halb des Krankheitsherdes einen steileren Dosenabfall erleidet, als ihn die von der anderen Seite her entgegenwirkenden Strahlenkegel auszugleichen vermögen, deshalb muß bei exzentrischer Lage des



Abb. 3. Die Dreiseitenbestrahlung führt zu einer ideal homogenen Konzentration der Wirkungsdosis an dem Krankheitsherd.

Krankheitsherdes derjenige Strahlenkegel, welcher dem Krankeitsherd am nächsten kommt, mit einem möglichst flachen Dosenabfall, d. h. mit einer stärkeren Tiefenwirkung (prozentuale Tiefenintensität) und mit einer möglichst geringen Oberflächenbelastung (Hautdosis) ausgestattet werden (siehe Abb. 4).

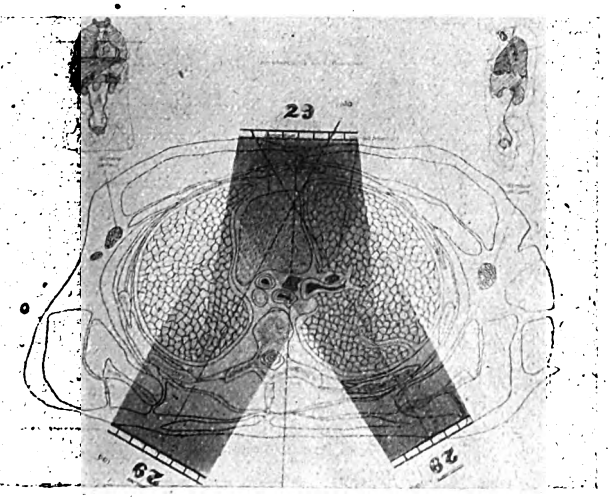

Abb. 4a. Ein exzentrisch liegender Krankheitsherd kann mit drei gleichstarken Strahlenkegeln nicht homogen durchstrahlt werden.

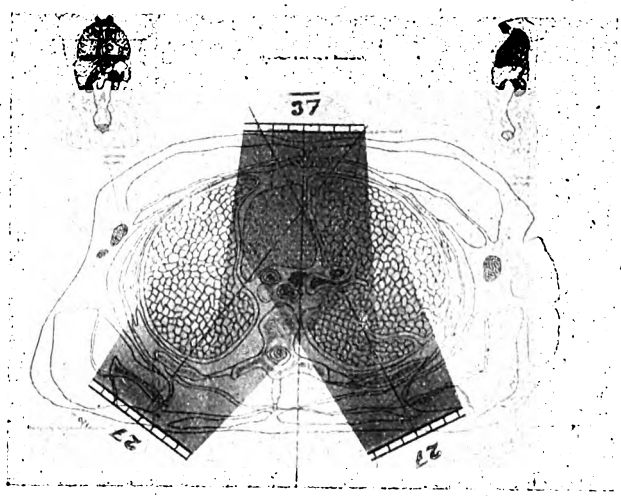

Abb. 4b. Das dem Krankheitsherd am nächsten liegende Feld muß mit der geringsten Oberflächenbelastung, aber mit der stärksten Tiefenwirkung ausgestattet werden.

Rückt der Krankheitsherd dicht unter die Haut oder in die Haut, so lohnt es sich nicht mehr, denselben von der entgegengesetzten Seite anzugreifen. Damit das eine hier mögliche Feld die genügende Homogenität im Krankheitsherd erzielt, hat Wintz für diese Fälle das Fernfeld in die Röntgentherapie eingeführt (siehe Abb. 5). Dieses führt zwar in den oberflächlichen Schichten zu einer völligen Homogenität der Dosis, aber durchstrahlt einen recht beträchtlichen Raum in der Körpertiefe mit starken Dosen. Um diesen starkdurchstrahlten Körperraum möglichst einzuengen, ersetzen wir das einfache Fernfeld mit Erfolg durch das Doppelfeld (siehe Abb. 6).

Liegt der Krankheitsherd so oberflächlich, daß er die Körperkontur gewissermaßen vorwölbt, so

Digitized by Google

kann man statt des frontal angreifenden Doppelfeldes noch idealer einen Flankenangriff ausführen, wobei die beiden Strahlenkegel des Doppelfeldes nicht mehr frontal gegen den Krankheitsherd und im spitzen Winkel zueinander gerichtet sind, sondern flankierend gegen den Krankheitsherd und im stumpfen Winkel zueinander angreifen (siehe Abb. 7).

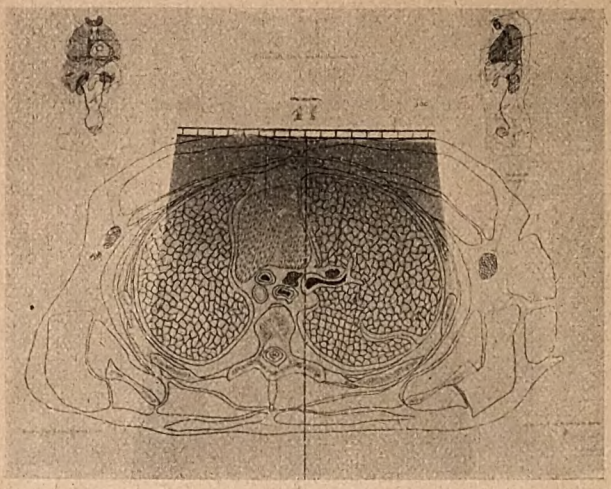

Abb. 5. Ein in der Oberfläche liegender Krankheitsherd kann homogen nur mit Hilfe eines „Fernfeldes" nach Wintz durchstrahlt werden.

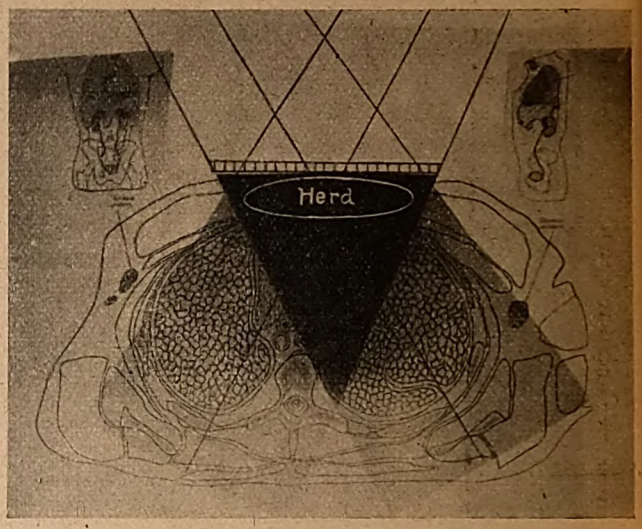

Abb. 6. Der mit starken Dosen durchstrahlte Körperraum wird wesentlich eingeschränkt, wenn man statt eines „Fernfeldes" ein „Doppelfernfeld" verabfolgt.

Die dadurch erzielte Einschränkung des stark durchstrahlten Körperraumes ist augenfällig. Der konsequente Ausbau dieser Gesichtspunkte führt zu einer neuartigen, sehr beweglichen

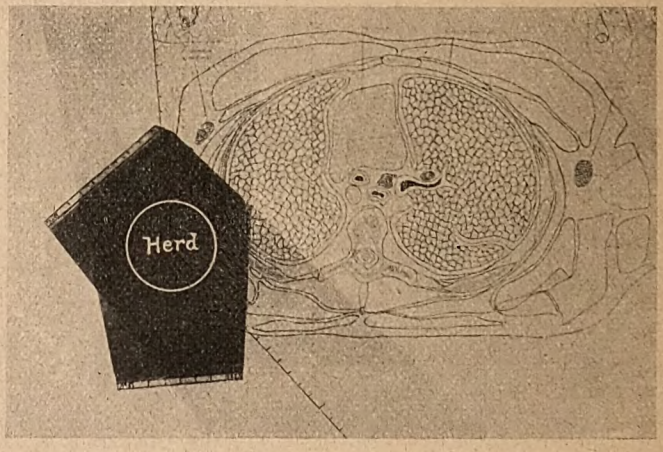

Abb. 7. Ein die Oberfläche vor sich vorwölbender Krankheitsherd wird am besten flankierend durch ein „Felderpaar" oder ein „paariges Feld" angegriffen. Die Schonung des übrigen Körperraumes bei dieser Bestrahlungsart ist augenfällig.

und äußerst schonenden Bestrahlungstechnik, die in diesen wenigen Bildern nur eben angedeutet werden konnte. Bezüglich der Einzelheiten derselben verweise ich auf das demnächst im Verlag von Dr. Werner Klinkhardt erscheinende Handbuch der chirurgischen Röntgentherapie.

Digitized by Google

50. Wehmer (Frankfurt a. M.): Experimentelle Untersuchungen über den zeitlichen Ablauf einer Röntgenreaktion nach Lokalbestrahlungen.

Meine Damen und Herren! Bei Untersuchungen, die ich im Laboratorium von Prof. Caspari im Staatsinstitut für experimentelle Therapie in Frankfurt über den Einfluß des Zeitfaktors auf die Strahlenwirkung anstellte, habe ich die Wirkung der Röntgenstrahlen auf die Atmung des Froschmuskels studiert. Infolge äußerer Umstände konnte ich die Arbeit nicht zum Abschluß bringen. Ich glaube aber, daß es nicht ohne Interesse sein wird, wenn ich Ihnen die bisher vorliegenden, zum Teil bemerkenswerten Ergebnisse aus den Vorversuchen mitteile.

Ich habe gearbeitet nach der von Lipschitz angegebenen Methode der Nitroreduktion. Von den aufgebundenen Fröschen wurde ein Schenkel bestrahlt nach sorgfältiger Abdeckung des übrigen Körpers mit Bleigummi und 4 mm Blei. Das Tier wird dann getötet, die Muskeln von beiden Schenkeln abpräpariert und mit der Schere fein zerschnitten. Je 2 g Muskelbrei wird im Erlenmeyer-Kolben mit Aq. dest. und m-Dinitrobenzol versetzt, 4 Stunden bei 24 Grad stehen lassen und schließlich im Autenriethschen Kolorimeter die Menge des reduktiv gebildeten gelben Nitrofarbstoffs abgelesen. Wenn auch der Wert dieser Methode, ihre Genauigkeit für quantitative Messungen noch umstritten ist, für meine Zwecke, wo es nicht auf absolute, sondern nur auf Vergleichswerte ankam, besteht gegen diese Methode wohl kein Bedenken.

Es wurden Dosen gegeben von $^1/_{10}$, 2 6 und 10 HED. Bei den Dosen von 2—10 HED. zeigt sich, sofort nach der Bestrahlung beginnend, bis zum dritten bis vierten Tag eine ausgesprochene Verstärkung der Atmung auf der bestrahlten Seite gegenüber der Muskulatur der unbestrahlten Seite in einer Größenanordnung von 10—35%. Diese Steigerung war bei den höchsten Dosen von 10 HED. am größten.

Diese Werte sind aber nur relative. Die einzelnen Tiere reagieren sehr verschieden. Ich kann daher nur den bestrahlten Schenkel eines Tieres mit dem unbestrahlten desselben Individuums vergleichen. Dieser letztere gibt mir aber auch keinen Normalwert, da sich hier sehr bald nach der Bestrahlung die Allgemeinwirkung bemerkbar macht. Die Zahlen geben also in Prozenten die Differenz zwischen dem Effekt der Allgemeinwirkung auf die Muskulatur der unbestrahlten Seite und dem der lokalen plus Allgemeinwirkung auf der bestrahlten Seite. Wenn ich auch keinen Nullpunkt habe, so läßt sich das Plus auf der bestrahlten Seite wohl kaum anders deuten als Reizvorgang.

Vom 5.—9. Tag zeigt sich eine beiderseitige, fast totale Hemmung der Atmung bei den Dosen von 2—10 HED., dabei atmet die bestrahlte Seite um 10—25% schwächer als die unbestrahlte.

Wir finden also hier eine deutliche Allgemeinschädigung. Die Wirkung auf der bestrahlten Seite, wo sich lokale und Allgemeinwirkung addieren, ist deutlich verstärkt. Die Ausschläge sind dabei so groß, daß sie die individuellen Unterschiede um ein erhebliches übersteigen.

Vom 11. Tag an erholt sich der Muskel beiderseits. Die Atmung nimmt zu, dabei findet sich jetzt auf der bestrahlten Seite wieder eine um 15—28% erhöhte Atmung. In dieser Phase der Funktionserhöhung zeigen sich nun auffallenderweise bei der Dosis von 10 HED. auf der bestrahlten Seite makroskopische Veränderungen von Haut- und Muskelnekrosen. Es fehlte mir bisher leider die Zeit, die mikroskopischen Untersuchungen abzuschließen. Es liegt nahe, diese lokale Verstärkung der Atmung auf den Einfluß von Zellabbauprodukten zurückzuführen, die den durch die Zerstörung der Zellen bedingten Ausfall überkompensiert.

Bei der kleinsten Dosis von $^1/_{10}$ HED. habe ich nur eine konstante Erhöhung der Atmungsgeschwindigkeit gefunden, die für den beobachteten Zeitraum von 15 Tagen dauernd anzusteigen scheint.

Meine Herren! Die Versuche sind noch nicht abgeschlossen, mit der Deutung möchte ich sehr vorsichtig sein, aber zweierlei kann man aus den Untersuchungen ersehen: 1. den großen Anteil der Allgemeinwirkung, 2. den mehrphasigen Ablauf dieser Reaktion. Ich glaube, daß wir der Beobachtung des Ablaufs der verschiedenen Reaktionen vermehrte Beachtung schenken müssen und daß die Differenzen in den Untersuchungen verschiedener Autoren zum Teil durch den verschiedenen Zeitpunkt ihrer Untersuchung nach der Bestrahlung zu erklären sind.

Für die Wiederholung der Bestrahlung, insbesondere aber für die Teilung oder Verzettelung der Dosis ist die Kenntnis des Ablaufs der Röntgenreaktionen von ausschlaggebender Bedeutung. Das Blutbild läßt uns ja leider im Stich. Nach Caspari geht das Blutbild bzw. die Lymphozytose nicht unbedingt parallel mit der Immunität bzw. mit der Rückbildung des Tumors.

Um die Allgemeinwirkung auszuschalten und die rein lokale Wirkung der Bestrahlung messen zu können, habe ich einen Schenkel amputiert, die Atmungsgröße der Muskulatur festgelegt und dem anderen Schenkel zunächst zur Kontrolle unbestrahlt nach einigen Tagen untersucht. Dabei zeigt sich nun überraschenderweise, daß die Operation einen starken allgemeinen Reiz auf die Muskelatmung ausübt, in einer Stärke von über 100%, das ist das Vierfache der Wirkung einer intensiven Bestrahlung. Das Abklingen des Reizes habe ich leider nicht beobachten können.

Digitized by Google

Wenn diese postoperative Reaktion, was durchaus wahrscheinlich ist, auch mehrphasig verläuft, so würde das für den Zeitpunkt, in dem z. B. eine prophylaktische Nachbestrahlung vorgenommen werden soll, von allergrößter Bedeutung sein. Ich möchte in diesem Zusammenhang nur an die Untersuchung von Caspari erinnern, daß in der negativen Phase die Tumorimmunität stark herabgesetzt ist.

Dosis H.E.D.	sofort	10 Stunden	24 Stunden	36 Stunden	48 Stunden	60 Stunden	3 Tage	4 Tage	5 Tage	7 Tage	9 Tage	11 Tage	13 Tage	15 Tage	17 Tage	19 Tage	27 Tage
1/10		+ 12%		+ 7%					+ 12%			+ 25%		+ 22%			
2	+ 20%	+ 20%		+ 30%			r. u. l. gleich		— 15%	+ 10% x		+ 23%			+ 18%		
6	+ 12%				+ 10%				— 23% x								
10	+ 10%	+ 30%	+ 22%	+ 20%	+ 30%		+ 35%		x r. u. l. gleich	— 15%			+ 14%			+ 28% xx	+ 26%

Die Zahlen geben in Prozenten das Verhältnis der Atmung der bestrahlten Seite zur unbestrahlten.
x = beiderseits starke Hemmung.
xx = Nekrose auf der bestrahlten Seite.

---

51. E. Vogt (Tübingen): **Weitere Beweise für die Allgemeinwirkung der Röntgenstrahlen.**

In neuerer Zeit bricht sich immer mehr die Überzeugung Bahn, daß neben der lokalen Wirkung der Röntgenstrahlen die Allgemeinwirkung eine viel größere Beachtung verdient. Die Lehre von der Allgemeinwirkung stützt sich auf theoretische Überlegungen, auf Tierexperimente und auf klinische Beobachtungen am Menschen. Es ist klar, daß die klinischen Beobachtungen dabei weitaus an erster Stelle stehen. Je mehr klinische Beweise wir beibringen, um so fester und sicherer wird der Bau dieser Theorie. Von diesem Standpunkt aus möchte ich mir erlauben, Ihre Aufmerksamkeit auf eine Reihe von klinischen Tatsachen zu lenken.

Das seltene Wachstum von Myomen nach der Röntgenkastration hat man entsprechend der ovariellen Lehre von der Entstehung der Myome damit erklärt, daß man keine vollständige Abtötung des Follikelapparates annahm. Dieser Ansicht gegenüber verlegt Heimann den Anstoß zum Wachstum in die Muskulatur selbst, weil er bei 2 Fällen von Myom nach Röntgenkastration mikroskopisch eine vollständige Obliteration des Follikelapparates nachweisen konnte. Dieser Hypothese von Heimann steht unsere Erklärung sehr nahe. Die Röntgenkastration greift nicht nur am Eierstock an, sondern am ganzen Körper im Sinne der Protoplasmaaktivierung. Läßt aus irgendeinem Grunde diese Allgemeinwirkung nach und kommt der Körper in eine bionegative Phase, so regt sich die latente Wachstumsenergie des Tumors und das Myom fängt plötzlich wieder zu wachsen an.

Mit dieser Hypothese können wir auch in gleicher Weise die Beobachtung über das verschiedene Verhalten von gutartigen Ovarialtumoren nach der Röntgenkastration erklären, im Anfang Verkleinerung und später exzessives Wachstum.

Wir kommen jetzt zur Röntgenkastration durch Fernwirkung. Schaltet man dabei die Fälle mit schlechtem Schutz der Ovarien aus, ebenso die Fälle, bei welchen eine dem Ovarium korrespondierende Drüse bestrahlt wurde, so bleiben aber doch noch Fälle übrig, bei welchen man auf eine Fernwirkung der Röntgenstrahlen angewiesen ist, z. B. sahen wir selbst bei Bestrahlung des Rückens oder der Extremitäten trotz guter Abdeckung der Eierstöcke Hypo- und schließlich Amenorrhoe. Die Annahme einer Fernwirkung läuft ganz auf die Allgemeinwirkung der Röntgenstrahlen hinaus. Durch die Bestrahlung irgendeines Körperteils kommt der ganze Körper unter eine gewisse Wirkung der Röntgenstrahlen. An den Ovarien äußert sich infolge ihrer großen Röntgenempfindlichkeit der Einfluß der Bestrahlung schnell und in sinnfälliger Weise durch die Amenorrhoe.

In diesem Zusammenhang weise ich noch auf die Tatsache hin, daß man durch die Bestrahlung der Ovarien ein Mammakarzinom im Wachstum aufhalten kann. Es handelt sich dabei aber wohl mit Sicherheit nicht allein um eine indirekte Bestrahlungsfolge über das endokrine System, weil diese Beobachtung sowohl Rezidive nach Radikaloperation betreffen, als auch inoperable Fälle, bei welchen

Digitized by Google

der Tumor die Brustdrüse schon längst weit überschritten hatte, und schließlich auch senile Frauen, bei welchen die Eierstockstätigkeit längst erloschen war.

Eine große Bedeutung für unsere Frage messen wir folgenden biologischen Eigentümlichkeiten der Röntgentumoren bei. Das Röntgenkarzinom tritt mit einer gewissen Vorliebe multipel auf. Nach Hesse in 33½%. Die lokale Wirkung der Röntgenstrahlen scheidet für diese Beobachtung aus, während die Allgemeinwirkung der Röntgenstrahlen das gleichzeitige Aufschießen der Karzinome an den verschiedenen Stellen ohne weiteres verständlich macht.

In noch höherem Maße gilt das für das gleichzeitige Vorkommen von Karzinom und Sarkom nebeneinander, welches bisher mindestens dreimal beobachtet ist. Die Hypothese eines endogenen Reizes als der Ausdruck einer Allgemeinschädigung wird am einfachsten den tatsächlichen Verhältnissen gerecht, daß derselbe Reiz so grundverschiedene Tumoren nebeneinander erzeugt.

Auch die lange Latenz der Röntgentumoren, d. h. die Zeit von der Röntgenschädigung bis zum Auftreten der Tumoren, gehört hierher. Die Latenz kann 9, 14, 15, ja sogar 18 Jahre betragen. Es ist undenkbar, daß eine rein lokale Schädigung sich nach so langer Zeit bemerkbar machen soll. Andererseits steht nichts im Wege, hier die Allgemeinwirkung der Röntgenstrahlen, welche schließlich zur Röntgenkrankheit führt, heranzuziehen.

Besonders lehrreich ist der Fall von doppelseitigem Mammakarzinom, welcher als echtes gynäkologisches Röntgenkarzinom aufzufassen ist. Da die Brust niemals direkt bestrahlt wurde, kann man eine lokale Wirkung der Röntgenstrahlen mit Bestimmtheit ausschließen. Es spricht hier alles dafür, daß die Allgemeinwirkung der Röntgenstrahlen den Boden schuf für das Auftreten der beiden Brustkrebse, welche histologisch verschieden waren. Dieser Fall besitzt den Wert und die Sicherheit eines Experimentes am Menschen, um die Allgemeinwirkung der Röntgenstrahlen zu zeigen.

Zuletzt erwähne ich noch die bekannten Gefahren der Probeexzision im bestrahlten Gebiet. Durch den kleinen chirurgischen Eingriff wird in den Zellverband der Geschwulst eine Bresche gelegt und damit die sozialen Beziehungen zu den anderen Zellen gestört. Daraus erklärt es sich, daß die Lebensbedingungen der Tumorzellen plötzlich verändert werden. Entsprechend reagieren jetzt die Tumorzellen anders auf die Allgemeinwirkung der Röntgenstrahlen. Die Zellen, welche schlummerten, wuchern plötzlich und der Tumor breitet sich aus.

Gegenüber den Tierexperimenten über die Biologie der Strahlenwirkung und gegenüber der experimentellen Krebsforschung bieten die mitgeteilten klinischen Beobachtungen bei der Röntgenkastration und bei Röntgentumoren den großen Vorteil, daß es sich hier um Beobachtungen an Menschen handelt. Die Beweiskraft dieser vielfältigen klinischen Beobachtung ist so groß, daß wir darin eine wesentliche Förderung für die Lehre der Allgemeinwirkung der Röntgenstrahlen erblicken dürfen.

---

52. Bacmeister (St. Blasien): **Die Vereinigung der chirurgischen Behandlung und Bestrahlungstherapie bei der Lungentuberkulose.**

Auf dem vorigen Röntgenkongreß in München habe ich Ihnen an Bildern zeigen können, wie die Röntgentherapie der Lungentuberkulose imstande ist, bei der produktiven und produktiv gewordenen Lungentuberkulose die natürliche Heilung und Schrumpfung — auch kavernöser Prozesse — zu fördern und zu erreichen. Grundbedingung dafür ist aber, daß die mechanische Schrumpfungsmöglichkeit vorhanden ist. Das ist am besten der Fall bei kleinen oder relativ geringfügigen Verwachsungen der Lunge mit der inneren Brustwand und bei jugendlich-elastischen Brustkörben. Bei diesen hat demgemäß die Bestrahlungstherapie die besten Chancen. Wesentlich ungünstiger liegen für sie die Verhältnisse bei ausgedehnten Verwachsungen, bei denen ein künstlicher Pneumothorax nicht gelingt, vor allem aber ein weiteres Einsinken der Thoraxwand durch die Rippenspannung und die Schrumpfung innerhalb der Lunge durch den Zwerchfellzug unmöglich gemacht wird. In solchen Fällen wirkt die Bestrahlung allein nicht günstig, auf den Röntgeneffekt kann die Vernarbung aus mechanischen Gründen nicht folgen.

Wir haben aber in solchen Fällen — wenn sie einseitig sind — andere chirurgische Methoden, um die kranke Lunge relativ ruhig zu stellen, eine noch bestehende Progredienz aufzuhalten und damit die Grundlage für die Röntgentherapie zu schaffen, andererseits der Schrumpfungstendenz Raum zu geben und die Beschleunigung der Vernarbung zu ermöglichen. Das sind die Phrenikotomie und die Thorakoplastik.

Durch die Phrenikotomie wird eine Ruhigstellung und ein Hochsteigen des Zwerchfelles erreicht, wodurch der bei jeder einzelnen Atmung ausgeübte Zug auf die Lunge nach unten fortfällt, die ganze Lunge in ihrer Funktion beschränkt und ihr Volumen verkleinert wird. Durch sie kann, wenn

Digitized by Google

auch keine völlige Heilung bei ausgedehnten Fällen, so doch eine Aufhaltung der Progredienz der Erkrankung erreicht und somit nach Verlauf genügender Zeit die Röntgentherapie ermöglicht werden, die dann die völlige Latenz herbeiführen kann.

Als Beispiel zeige ich Ihnen eine Reihe von Fällen, die wir durch die Kombination von Phrenikotomie und Röntgenbestrahlung zur völligen Latenz gebracht haben. Es handelt sich um einseitig produktive oder zur Ruhe gekommene exsudative Fälle — auch solche schwerer und kavernöser Art — bei denen durch die Phrenikotomie zuerst eine Entfieberung herbeigeführt wurde und dann die Röntgenbehandlung im Rahmen der allgemeinen Kur die völlige Latenz brachte. Die Erfolge sind so gut, daß wir jetzt in vielen Fällen durch das kombinierte Verfahren der langwierigen und komplikationsreichen Pneumothoraxbehandlung entgehen, die erst bei Fehlschlag dieser Behandlung in Frage kommt. Eine besondere Indikation besteht bei Fällen, in denen die kranken Stellen hauptsächlich im Mittel- und Unterteil der Lunge sitzen — aber auch Oberteilprozesse werden oft überraschend gut beeinflußt —, ferner bei Kranken, bei denen der Pneumothorax nicht gelingt, und endlich bei solchen, deren schwaches oder krankes Herz die Anlegung eines Pneumothorax nicht ratsam erscheinen läßt.

In schweren Fällen einseitiger Erkrankung mit guter Schrumpfungstendenz — namentlich im Oberteil und bei großen Kavernen —, bei denen der Pneumothorax nicht gelingt und die Entspannung und Verkleinerung der Lunge durch die Phrenikotomie nicht genügt, um die notwendige Schrumpfungsmöglichkeit zu schaffen, kommt die Thorakoplastik in Frage, die aber auch einseitig produktiv-progrediente Fälle zum Stillstand bringen und die ungünstige exsudative Tuberkulose in die vernarbungsfähige produktive überführen kann. Die dann eintretende Vernarbung und Schrumpfung kann dann wieder durch die Röntgenbehandlung gefördert und vollendet werden. Ich zeige Ihnen hier wieder einige Fälle, bei denen die Plastik die Heilung einleitete und die Röntgenbehandlung die Latenz befestigte. Der große Vorteil liegt vor allen Dingen darin, daß bei den produktiv-zirrhotischen Fällen auf diese Weise relativ kleine Rippenresektionen, die nur die Schrumpfungsmöglichkeit schaffen, genügen, um die durch die Röntgentherapie angelegte und befestigte Vernarbung zu ermöglichen. Bei dieser schonenderen Methode wird vor allem eine zu starke Einschränkung der Atmungsfläche und eine spätere Überlastung des Herzens vermieden. Ausgedehntere Resektionen sind dagegen bei großen Kavernen und der exsudativen Tuberkulose notwendig, damit es überhaupt zur Narbenbildung kommt, die dann wieder von der Röntgentherapie vollendet werden kann. In vielen Fällen erreichten wir als ersten Erfolg der Plastik eine ganz wesentliche Besserung, die dann aber durch Monate bei gleichbleibenden bazillenhaltigen Auswurfsmengen stationär blieb, bis das Einsetzen der Röntgenbehandlung einen Fortschritt in der Schrumpfung und Vernarbung mit Verschwinden des Auswurfes und der Bazillen brachte.

Am liebsten gehen wir jetzt so vor, daß wir zunächst durch die Allgemeinkur möglichst die Entfieberung zu erreichen versuchen und dann durch eine sehr vorsichtige Bestrahlungskur die Vernarbung in der Lunge anregen. Stellt sich im Verlaufe dieser Bestrahlungskur heraus, daß die Schrumpfung aus mechanischen Gründen nicht genügend möglich ist, der Pneumothorax nicht gelingt, die Phrenikotomie nicht angebracht erscheint oder nicht genügt, so führen wir erst jetzt die Plastik aus und beginnen nach völliger Entfieberung und Verheilung der Wunde von neuem mit der Bestrahlung bis zur Erreichung der völligen Latenz.

P. Krause (Bonn-Münster): Es kann nicht ausbleiben, daß nach dem Berichte des Herrn Prof. Bacmeister über seine glänzenden Ergebnisse die Röntgentherapie der Lungentuberkulose an vielen Stellen in reichlicherem Maße geübt werden wird als bisher. Ich halte mich als interner Mediziner, welcher sich seit vielen Jahren mit der Lungentuberkulose und auch mit ihrer Röntgentherapie eingehend beschäftigt hat, für verpflichtet, hier auf dem Röntgenkongresse aus folgenden Gesichtspunkten davor etwas zu warnen. Erstens ist die Technik eine schwierige, hüten Sie sich vor zu großen Dosen. Halten Sie sich an die mitgeteilte Technik von Bacmeister; sie ist gut ausgearbeitet. Zweitens möchte ich aber darauf hinweisen, daß ich nach den Erfahrungen, welche ich in Bonn zu sammeln Gelegenheit hatte, ein unbedingter Gegner geworden bin, die Röntgentherapie der Lungentuberkulose im ambulatorischen Betriebe auszuführen. Wir haben es an der Bonner Poliklinik, wo wir die Lungenkranken einer großen Fürsorgestelle zur Verfügung hatten, an der richtigen Auswahl der Krankheitsfälle nicht fehlen lassen. Trotzdem haben wir mehrfach gesehen, daß bei vorsichtigster Auswahl eine Verschlimmerung stattfand, welche ganz zweifellos nicht bloß zeitlich, sondern auch ursächlich mit der Röntgenbestrahlung zusammenhing. Deshalb gehört meiner Ansicht nach diese Behandlung in das Krankenhaus; sie darf nur von Ärzten ausgeübt werden, welche die genügende spezialistische Ausbildung sowohl als Lungenarzt, als auch als Röntgenologe haben.

Digitized by Google

53. Chantraine (Köln): Zur Deutung der Strahlenempfindlichkeit bei den einzelnen Gewebsarten.

Aus Gründen des ärztlichen Handelns bestimmt man heute die Strahlenempfindlichkeit eines Gewebes durch die eben tödliche Strahlenmenge. Es wird also der Tod verschiedener Gewebe, der eben eintritt, als gleiche Schadengröße angenommen. Es soll nun gezeigt werden, daß hier außer der reinen Strahlenempfindlichkeit noch andere Umstände im Spiele sind. Dazu muß man nur alle Schadengrößen zwischen dem ersten merklichen Schaden bis zur Vernichtung des Gewebes mit ins Auge fassen. Ein Beispiel aus der Technik: zwei völlig gleiche Drähte von je 10 kg Zerreißungsfähigkeit werden mit 2 und 8 kg belastet. Die Einwirkung des Wetters zerstöre beide gleichmäßig. Dann wird der erste Draht wesentlich später unter seiner Last zerreißen als der zweite.

Eine Schädigung eines Gewebes besteht in der Herabsetzung der ihm zukommenden Leistungsfähigkeit. Eine Herabsetzung der Leistungsfähigkeit hat nun verschiedene Folgen, je nachdem die tagtäglich aufzubringende Leistung in großer Nähe von der Höchstleistung liegt, die das Gewebe aufbringen kann, oder aber nur einen Bruchteil davon darstellt. Liegen tagtäglich aufzubringende Leistung und Höchstleistung nahe beisammen, so macht sich schon eine mäßige Herabsetzung der Leistungsfähigkeit ohne weiteres bemerkbar. Liegen tagtägliche Leistung und Höchstleistung weit auseinander, so bedarf es einer großen Herabsetzung der Leistungsfähigkeit, damit der Schaden unter gewöhnlichen Umständen sichtbar wird.

Wir dürfen also als Schadengröße nicht den ohne weiteres sichtbaren Schaden einsetzen, sondern die Größe der Herabsetzung der Leistungsfähigkeit.

Die echte Strahlenempfindlichkeit wird also durch eine Schaukurve dargestellt, die angibt, welche Strahlenmengen jeweils nötig sind, um die verschiedenen Grade der Herabsetzung der Leistungsfähigkeit zu erzielen. Die Leistungsfähigkeit müssen wir prüfen, indem wir Höchstleistungen verlangen.

Bestimmen wir die Strahlenempfindlichkeit durch die unter gewöhnlichen Umständen eben tödliche Strahlenmenge, so tritt der Einfluß des Verhältnisses von tagtäglicher Leistung und Leistungsfähigkeit vorwiegend hervor, die echte Strahlenempfindlichkeit meist verdeckend.

Vergleichen wir bei den einzelnen Zellarten die Größe des Abstandes zwischen Belastungsgrenze und tagtäglich erforderlicher Leistung mit der Größe der Strahlenempfindlichkeit, so finden wir unsere Überlegungen bestätigt. Die unter gewöhnlichen Umständen vorhandene Wachstumsgeschwindigkeit eines sich entwickelnden Lebewesens läßt sich ohne Schaden nur wenig steigern. Die Zellen arbeiten fast mit Höchstleistung. Wir haben daher auch bei dem Samen und Ei und dem sich entwickelnden Lebewesen die höchste Strahlenempfindlichkeit. Setzen wir die Wachstumsgeschwindigkeit künstlich herab, so sinkt auch die Strahlenempfindlichkeit.

Das Knochenmark arbeitet auch in der Nähe der Höchstleistung. Werden größere Anforderungen ans Knochenmark gestellt, so muß das sonst untätige weiße Knochenmark erst in ein rotes Knochenmark umgewandelt werden. Die weißen Blutkörperchen haben auch wenig Leistungsspielraum nach oben. Wo sie ernstlich eingesetzt werden, gehen sie an ihrer Arbeitsleistung zugrunde. Knochenmark und weiße Blutkörperchen weisen dementsprechend eine ähnliche Strahlenempfindlichkeit wie Samen und Ei auf.

Die höchste Arbeitsleistung, die ein Säugetier aufbringen kann, ist begrenzt durch die Leistungsfähigkeit des Darmes. Bei unseren Arbeitstieren ist nachgewiesen, daß nicht in Lunge oder Herz, in Skelettmuskeln oder Nerven die Begrenzung ihrer Arbeitsfähigkeit liegt: sondern so viel Nahrung ein Tier verarbeiten kann, so viel Arbeit kann es leisten. Wir finden beim Darm entsprechend der tieferliegenden Belastungsgrenze auch eine wesentliche größere Strahlenempfindlichkeit als beim Muskel und Nerven.

Ähnlich wie der Muskel, der ohne Schaden das 5—10fache der tagtäglichen Mittelleistung aufbringen kann, kann auch die Niere das 10fache der gewöhnlichen Tagesleistung hergeben. Ich erinnere nur an die Diabetes insipiduskranke, die jahrelang 15—20 l täglich, statt 1½—2 l täglich ausscheiden. Dementsprechend ist die Strahlenempfindlichkeit von Muskel und Niere viel geringer als die des Darmes. Und die Nerven und Ganglienzellen, die eine Leistungsfähigkeit haben, daß nur bei den feinsten und schwierigsten Untersuchungen sich eine Ermüdung oder Überanstrengung herstellen läßt, haben die geringste bekannte Strahlenempfindlichkeit.

Wenn diese Anschauung auch für die Geschwülste Gültigkeit hat, so würde sich ergeben, daß eine Geschwulstzelle um so strahlenunempfindlicher ist, je geringer ihre tatsächliche Wachstumsgeschwindigkeit, verglichen mit ihrer Wachstumskraft, ist. Je näher die tatsächliche Wachstumsgeschwindigkeit der für diese Zelle höchstmöglichen kommt, desto strahlenempfindlicher ist die Geschwulstzelle. Der früher schon gemachte Vorschlag, die Geschwulstzelle erst zur höchsten Wachstumsgeschwindigkeit anzuregen und sie dann zu bestrahlen, dürfte von diesem Gesichtspunkte aus einleuchtend sein.

Digitized by Google

Wir können also sagen: die Strahlenempfindlichkeit, die an der eben tödlichen Strahlenmenge gemessen wird, setzt sich zusammen einmal aus der echten Strahlenempfindlichkeit. Diese ist gegeben durch eine Schaulinie, die angibt, welche Herabsetzung der Belastungsgrenze jeweils durch die verschiedenen Strahlenmengen herbeigeführt wird. Darüber lagert sich, die echte Strahlenempfindlichkeit verdeckend, der Einfluß, den das Verhältnis der Belastungsgrenze zur tagtäglichen Leistung ausübt.

Ist bei einem Gewebe der Abstand der Höchstleistung von der täglichen Leistung groß, liegen also auch erste schädigende und tödliche Strahlenmenge weit auseinander, so haben wir eine geringe Strahlenempfindlichkeit. Liegen bei einem Gewebe Leistungsfähigkeit und tagtägliche Leistung nahe beisammen, liegen also erste schädigende und tödliche Strahlenmenge gleichfalls nahe beisammen, so haben wir eine hohe Strahlenempfindlichkeit. (Erscheint ausführlich in der „Strahlentherapie".)

---

54. David (Halle a./Saale — Frankfurt a. M.): Einfluß der Röntgenstrahlen auf Stoffwechselvorgänge.

Wegen der Kürze der Zeit kann ich nur im Abriß über Versuche sprechen, die bezwecken sollten, den Einfluß der Röntgenstrahlen auf den Zucker- und Eiweißstoffwechsel zu klären. Ich will vor allem auf Arbeiten eingehen, die in merkwürdiger Analogie stehen zu den Untersuchungen, die gestern Herr Strauß vorgetragen hat. Nach mancherlei Voruntersuchungen, bei denen ich mich mit den verschiedenen beschriebenen Einflüssen der Röntgenstrahlen auf Veränderungen physikalischer oder chemischer Blutbestandteile beschäftigt habe, kam auch ich zu dem Ergebnis, daß am häufigsten beim Röntgenkater eine Hypoglykämie beobachtet werden kann. Das gilt sowohl für Beobachtungen am Menschen, wie im Tierexperiment. Ich möchte dies betonen, besonders im Hinblick auf eine Äußerung, die gestern Herr Opitz tat, daß die Beeinflussung des Blutzuckers vielleicht von der benutzten Apparatur abhänge. Bei dem von mir verwandten Neo-Intensivapparat der Veifawerke mit Coolidgeröhre bekomme ich stets bei Bestrahlung des Rumpfes oder Kopfes eine Hypoglykämie. Wichtig ist natürlich, daß man in bezug auf den Zuckerstoffwechsel eine genaue Versuchsanordnung einhält. Wenn frühere Untersucher manchmal Hyperglykämien gefunden haben, so liegt das m. E. an der Versuchsanordnung. Beim Menschen wurde die Bestrahlung stets nüchtern durchgeführt, nachdem mindestens 14 Stunden keine Nahrung aufgenommen worden war. Auch die Diät am vorhergehenden Tage war so geregelt, daß eine alimentäre Hyperglykämie nicht in Frage kommen konnte. Bei den Tierversuchen hatten die Tiere 24 Stunden vor der Bestrahlung nichts gefressen.

Um den Angriffspunkt der Röntgenstrahlen zu klären, habe ich ebenso wie Herr Strauß künstlich Hyperglykämien hervorgerufen, auf die ich dann Röntgenstrahlen einwirken ließ. Sowohl die Adrenalin- wie Koffein-Hyperglykämie wird durch Röntgenstrahlen, wie der Vergleich mit Kontrolltieren ergab, deutlich herabgesetzt. Dagegen waren die Röntgenstrahlen wirkungslos bei der Hyperglykämie, die vorübergehend nach Phlorhizin auftritt. Diese Differenz in der Wirkung gibt uns vielleicht Anhaltspunkte für den Wirkungsmechanismus. Während ja wahrscheinlich das Phlorhizin im wesentlichen von der Niere aus eine Hyperglykämie erzeugt, wirken Adrenalin und Koffein direkt über den Sympathikus. Es wird deshalb wahrscheinlich der Röntgenstrahl am Sympathikus in dieses System eingreifen. Auf hierhin gehörige Versuche über die Beeinflussung der Insulinhypoglykämie will ich heute nicht eingehen, da ich darüber vor einigen Tagen auf dem Internistenkongreß berichten konnte.

Die Bedeutung des Nervensystems für den Einfluß der Röntgenstrahlen auf den Zuckerstoffwechsel geht auch noch aus einigen anderen Versuchen hervor. Wenn man sorgfältig die Verbindungen des Splanchnikus mit der Nebenniere zerstört und dann bestrahlt, so sieht man keine hypoglykämische Reaktion auftreten. Wenn man ein solches Tier mit durchschnittenem Splanchnikus durch Adrenalin hyperglykämisch macht, so gelingt auch, durch Röntgenstrahlen nicht diese Hyperglykämie herabzusetzen. Auf alle Einzelheiten der Versuchsanordnungen, bei der namentlich auch die Zeitabstände von besonderer Bedeutung sind, kann ich wegen der Kürze der Vortragszeit nicht eingehen.

Als wichtigstes Ergebnis meiner Versuche ganz im Einklang mit denen des Herrn Strauß ergibt sich, daß für die Röntgenstrahlenwirkung der Einfluß auf das Nervensystem, mag es der Vagus oder Sympathikus sein, von besonderer Bedeutung ist. Ich glaube überhaupt, daß für alle Röntgenstrahlenwirkungen die Nerven weit wichtiger bewertet werden müssen, als wir es bisher getan haben. Darauf deuten Untersuchungen, die ich an den Kapillaren machen konnte, und auch experimentelle Arbeiten am röntgenbestrahlten Rückenmark, bei dem ich experimentell schwere Lähmungen erzeugte, denen pathologisch-anatomisch Erweichungsherde entsprachen. Ich will hiermit keinesfalls behaupten, daß die Nervenzelle primär besonders röntgenempfindlich ist, wahrscheinlich sind auch diese Nervenschädigungen nur die Folge von veränderten Gefäßen, welche diese Nerven ernähren.

Digitized by Google

55. Koepchen (Hannover): Einwirkung der Röntgenstrahlen auf Blut und Stoffwechsel.

Meine Herren! Wir haben auf der chirurgischen Abteilung des städtischen Krankenhauses Hannover unter Professor Dr. Kappis uns im letzten Jahre auch mit dem Einfluß der Röntgenstrahlen auf die Körpersäfte des menschlichen Organismus beschäftigt. Gestatten Sie mir, Ihnen über das Resultat unserer Untersuchungen einige kurze vorläufige Mitteilungen zu machen. Untersucht haben wir 19 Fälle, zum Teil nachbestrahlte Fälle nach Mammaamputationen wegen Karzinom, zum Teil inoperable Magen- und Kollumkarzinome, ferner ein inoperables Rektumkarzinom bei einem 19jährigen Mädchen, und zwei Nachbestrahlungen nach Sarkomexstirpationen an der Hypophyse und am Oberschenkel. Die Kollumkarzinome sind mit 24—3600 mg Stunden Radium bestrahlt, die übrigen Fälle mit Röntgenstrahlen, und zwar 60—70 % bei den Sarkomen und den Nachbestrahlungen nach Mammaamputationen, mit 110—120 % bei den übrigen Karzinomen.

Untersucht haben wir die humoralpathologischen Veränderungen und den Einfluß auf Mineralstoffwechsel und Zellstoffwechsel. Die physiologisch-chemischen Untersuchungen hat der Leiter unseres physiologisch-chemischen Laboratoriums, Herr Dr. ing. Soika, ausgeführt. Sämtliche Untersuchungen sind doppelt angesetzt worden.

Besonderen Wert haben wir auf eine entsprechende Vorbereitung der Kranken gelegt: Drei Tage vor der Bestrahlung wurde folgende Diät streng durchgeführt. Verboten wurde Fleisch in jeder Form, Fisch, Kaffee, Kakao, Schokolade. Erlaubt Milch- und Mehlspeisen, Gemüse, Kartoffeln, Eier, Weißbrot, Marmelade, Margarine. Die Speisen wurden salzfrei zubereitet und dann im Laufe des Tages 8 g Kochsalz zugegeben.

Die Tagesurinmenge wurde gemessen. Die Blutentnahme und die sämtlichen Blutuntersuchungen erfolgten nach dieser 3 Tage durchgeführten Diät morgens nüchtern vor der Bestrahlung, desgleichen die Urinuntersuchung.

Während der Bestrahlung wurde diese Diät fortgesetzt bis zur Nachuntersuchung des Blutes und Urins am Tage nach der Bestrahlung. Wir haben folgendes feststellen können:

Blutdruck und Hämoglobingehalt nicht wesentlich verändert.

Erythrozyten häufiger vermehrt als vermindert.

Leukozytenzahl: unregelmäßige, unbedeutende Schwankungen.

Blutbild: Nirgends besonders charakteristische Veränderungen, bisweilen Zunahme der Neutrophilen, niemals pathologische Formen.

Gerinnung: Verlängerung der Gerinnungszeit um 1—2 Min., in einzelnen Fällen bis 5 Min.

Senkungsgeschwindigkeit war meist vor der Bestrahlung sehr beschleunigt. Ein gesetzmäßiges Abweichen nach irgendeiner Richtung nach der Bestrahlung war nicht zu erkennen.

19 Fälle: Kochsalz im Blut war in 11 Fällen abfallend, in 8 Fällen ansteigend.

10 Fälle: Kochsalz im Harn war in 8 Fällen abfallend, in 2 Fällen ansteigend.

Demnach muß eine Kochsalzretention irgendwo im Körper stattfinden, vielleicht in der Haut. Tierversuch und andere Untersuchungen in dieser Richtung sind im Gange. Findet aber eine Retention im Körper statt, so ist die Bekämpfung des Röntgenkaters mit hochprozentiger Kochsalzlösung unserer Ansicht nach nicht richtig, wohl aber eine Durchschwemmung mit physiologischer Kochsalzlösung durch intravenöse Infusionen.

Wichtig bei der Prüfung auf Kochsalzgehalt des Blutes ist die Angabe, ob das Normalserum oder das enteiweißte Serum untersucht ist, da im letzten Falle Kochsalz mitgerissen wird und dadurch das Resultat geändert wird.

Harnsäure im Blut war in 12 Fällen abfallend, in 6 Fällen ansteigend.

Irgendwelche Schlüsse möchten wir aus diesen Zahlen noch nicht ziehen.

Untersucht haben wir auch noch den Cholesteringehalt des Blutes, der bisher nur von Strauß-Berlin und von Zacherl und Mahnert-Graz geprüft worden ist. Wir können die Untersuchungen von Strauß bestätigen, und fanden von 11 Fällen neunmal eine Herabminderung, zweimal eine Vermehrung nach der Bestrahlung. Über das Cholesterin ist chemisch wie physiologisch noch wenig bekannt. Nach neueren chemischen Untersuchungen ist es ein Alkohol. Bei Infektionskrankheiten findet eine Bindung der Toxine durch das Cholesterin statt. Vielleicht liegt in der Bindung von Giftstoffen, die beim Zellzerfall durch Röntgenbestrahlung entstehen, eine ähnliche Wirkung des Cholesterins.

Eine Auswertung dieser Resultate ist bei einer Zahl von etwa 20 Fällen nach unserer Ansicht noch nicht möglich, und es bedarf noch zahlreicher Untersuchungen, ehe man zu einer gewissen Klärung dieser so wichtigen Fragen kommen kann.

Digitized by Google

56. Gabriel (Frankfurt a. M.): Experimentelle Untersuchungen über die Einwirkung der Röntgenstrahlen auf die Gefäße.

Wir haben im Verlauf unserer kapillarmikroskopischen Untersuchungen zur Frage der Einwirkung der Röntgenstrahlen auf die Gefäße Stellung genommen, und betont, daß durch die Röntgenstrahlen auf die nervösen Elemente der Gefäßwand, wozu ich vor allen Dingen die kontraktile Sub-

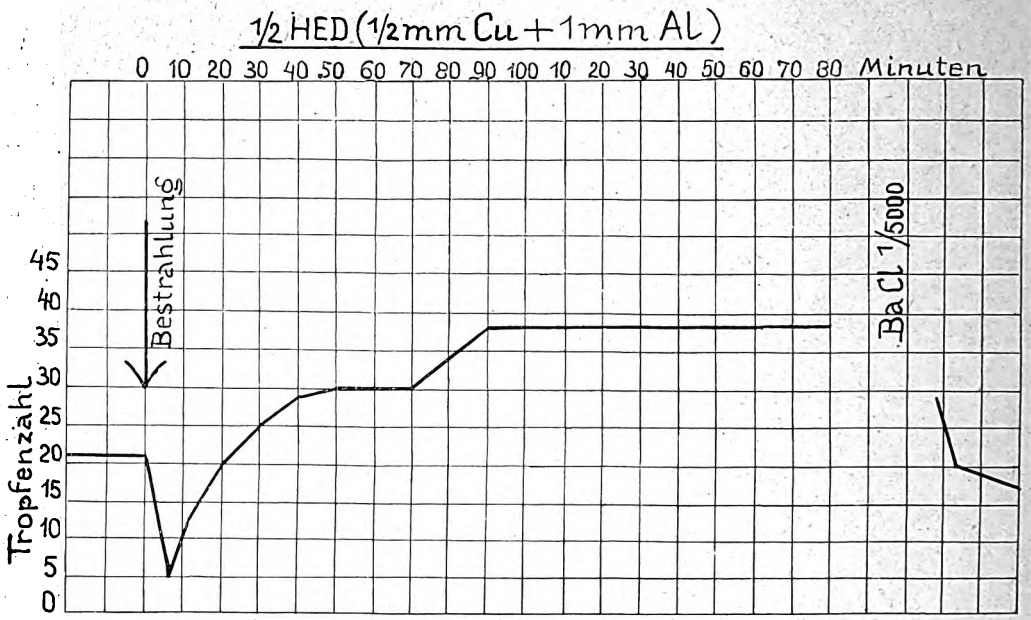

BaCl heißt in der Skizze $BaCl_2$.

stanz zähle, ein Einfluß ausgeübt wird. Es ergab sich für uns die Stellungnahme zur Frage, ob auch in den inneren Organen und in den tieferen Gewebsschichten eine primäre Gefäßwirkung vorliegt. Für letztere haben wir mit Hilfe der Kapillarmikroskopie, bei Überdeckung der Haut, wie auch an der

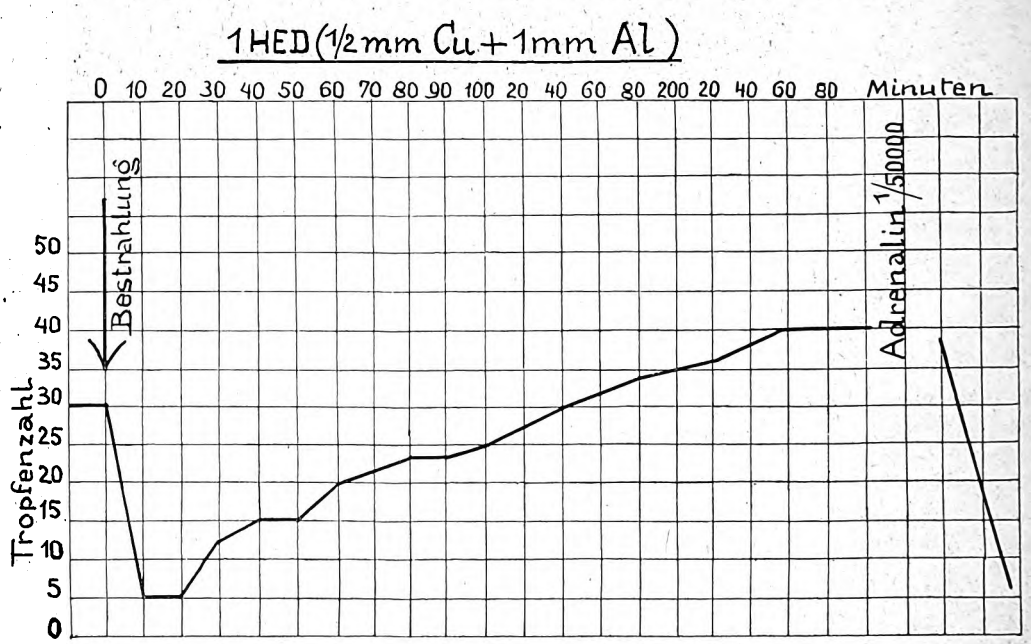

Oberfläche, eine frühzeitige und typische Gefäßreaktion verzeichnen können. Um nun die Gefäßbeeinflussung in den inneren Organen zu studieren, habe ich ein Organ gewählt, welches sehr gefäßreich ist, und in seiner Funktion wesentlich von der Intaktheit der Gefäße abhängig ist: die Niere.

Digitized by Google

Über frühexperimentelle Arbeiten an der Niere will ich nur so viel berichten, daß hier die Frage, ob primäre Gefäß- oder Epithelschädigung vorliegt, in einzelnen Arbeiten zur Debatte steht. Die Ansichten gehen natürlich auseinander. In einer älteren Arbeit von Schulze und Hoffmann wird die Frage zugunsten des Nierenepithels entschieden, doch sind meiner Meinung nach die Versuchsbedingungen nicht völlig einwandfrei. Es wird auch in sämtlichen Arbeiten, glaube ich, bei viel zu kurzer Beobachtungsdauer, viel zuviel Wert auf das Fehlen von pathologischen Wandveränderungen gelegt. Bei dem Fehlen derselben wird von Intaktheit der Gefäße gesprochen. Meiner Meinung nach ist viel mehr Gewicht zu legen, zunächst auf die Weite der Gefäße und ihr funktionelles Verhalten. Ich habe mit moderner Apparatur: Neo-Intensiv, Coolidgeröhre, Spektrograph, gearbeitet und die Niere mit den verschiedensten Dosen, in den verschiedensten Abständen bestrahlt. Meine Ergebnisse stützen sich bis jetzt auf 20 Versuchstiere (Hunde, Kaninchen, Katzen).

Die Nieren sind, um jede Beeinflussung des Gefäßapparates durch Operation zu vermeiden, in situ von einem Rückenfeld aus bestrahlt worden. Die Einstellung ist nicht so schwierig, da man die Nieren gut palpieren kann.

220 kV, 3 mA, ½ Cu. + 1 Al. proz. Tiefendosis 32 %. Als erste Veränderung findet man frühzeitig eine starke Dilatation der Vasa affer. In späteren Stadien stark gefüllte Glomeruli, dann Blutungen in die Bowmannsche Kapsel. In weiteren Stadien sieht man Schrumpfung der Glomeruli oder in der Mehrzahl Vernichtung der Wandzellen. Das Epithel der Kanäle geht natürlich zugrunde, und zwar nicht auf dem Wege der primären Nekrose, sondern nekrobiotisch über die Degenerationsformen, vor allem Verfettung. Eine Bindegewebswucherung geht in älteren Fällen von der Bowmannschen Kapsel und dem adventitiellen Gewebe aus. Die weiteste Form einer fortgeschrittenen Schrumpfniere habe ich bis jetzt noch nicht erreichen können, da die Tiere meistens an einer epirenalen Kachexie, wie sie von Holfelder und Peiper beschrieben ist, zugrunde gegangen sind. Die längste Beobachtungszeit ist bis jetzt 5 Monate. An den Nebennieren finde ich immer makroskopisch eine Verschmälerung der Rinde, mikroskopisch stärkste Veränderungen in der Zona reticularis und fasciculata. Um vor allem die funktionelle Beeinflussung der Gefäße zu studieren, habe ich in einer zweiten Versuchsanordnung eine Methode benutzt, über die vor kurzem Odermatt gleichzeitig an anderen Organen berichtet hat, nämlich die Beobachtung der Gefäßfunktion am mit Ringerlösung durchströmten, überlebenden Organen. Ich habe Kaninchennieren von der Arterie aus mit Ringerlösung durchströmt, und die aus der Vene in der Minute ausströmende Tropfenzahl bestimmt. Ich finde bei starken Dosen eine Kontraktion, bei geringeren Dosen eine Dilatation der Gefäße, die ich Ihnen in einigen Kurven demonstrieren will. Skizze 1, 2, 3.

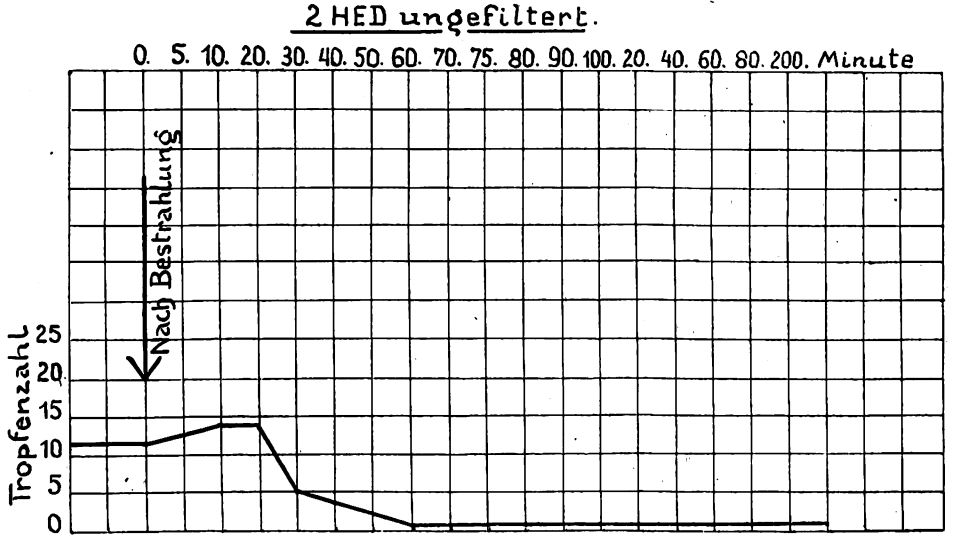

Ich habe die Veränderung der Gefäße im Gegensatz zu Odermatt erst nach der Bestrahlung beobachtet, da ich nicht eine Reizung der nervösen Elemente wie durch den elektrischen Strom während der Bestrahlung annehme, sondern eine Beeinflussung, besonders der kontraktilen Substanz nach längerer Zeit. Auch Odermatt bekommt eine Gefäßbeeinflussung nach genügend langer Zeit und bei genügenden Dosen. Daß es sich nicht um postmortale Dilatationen der Gefäße handelt, zeigt ihr Ansprechen auf Adrenalin und Barium-Chlorid. Hiermit scheint die Frage der Wirkung der Röntgenstrahlen bei der Anurie im Sinne einer primären Gefäßbeeinflussung, wie wir sie immer ange-

Digitized by Google

nommen haben, gesichert. Es läßt sich also experimentell die Beeinflussung der Gefäße durch die Röntgenstrahlen zeigen.

Im histologischen Bilde: Dilatation der Gefäße, Füllung der Glomeruli, Schrumpfung derselben, Blutungen in die Kapsel, Bindegewebsbildung. Unser Ziel: die primäre Schrumpfniere. Im physiologischen Versuch: deutliche Beeinflussung der Gefäße bei verschiedenster Dosierung. Eine Methode zur Prüfung biologischer Fragen. Versuche darüber sind im Gange.

---

57. Halberstaedter (Berlin): **Röntgenstrahlen und Immunitätsvorgänge.**

Die Steigerung der Resistenz von weißen Mäusen durch kleine Röntgendosen gegen die Implantation von Karzinomen ist durch die Arbeiten von Murphy, Nakahara, von Caspari, Kock und Vorländer sichergestellt. Sie konnte auch in eigenen Versuchen bei einem Rattenkarzinom durch Vorbestrahlung der ganzen Ratte bestätigt werden. Bei experimentellem Teerkarzinom des Kaninchens ist eine analoge Einwirkung bisher jedoch nicht zu erzielen gewesen. Bei der Trypanosomeninfektion hat sich der Ablauf der Infektion in keiner Weise durch Röntgenstrahlen beeinflussen lassen. Auch das Auftreten von Rezidiven bei mit Arsenpräparaten nur vorübergehend geheilten Tieren hat sich weder durch große Dosen beschleunigen, noch durch schwache Bestrahlung verhindern lassen.

Bei Verwendung von Bakterienstämmen, mit denen sich bei Mäusen durch geeignete Infektion sicher der Tod der Versuchstiere herbeiführen läßt, kann man dagegen durch Vorbehandlung mit Röntgenstrahlen den Ablauf der Infektion beeinflussen. Versuche, die gemeinsam mit Dr. Tadenuma, Tokio, ausgeführt wurden, ergaben, daß Totalbestrahlungen mit Minimaldosen, wie sie von Caspari bei entsprechenden Karzinomversuchen angewandt wurden, das Angehen der Infektion eines mäusepathogenen Tetragenustammes in einem sehr großen Prozentsatz verhindern. Auch bei Totalbestrahlungen der Mäuse am Tage der Infektion selbst ließ sich dieses Verhalten erzielen; die hierbei angewandten Dosen waren jedoch erheblich größere. Wenn die zu der Infektion benutzten Bakterien vorher mit Röntgenstrahlen behandelt waren, jedoch ohne ihre Infektiosität vollständig aufzuheben, so war der Prozentsatz der durch die Röntgenbehandlung von der Infektion befreiten Exemplare ein noch größerer, während die Kontrolltiere sämtlich der Infektion erlagen. Über ähnliche Resultate hat Caspari vor einem Jahr bei Experimenten mit Tuberkelbazillen berichtet, und Lippmann konnte durch Anwendung minimalster Mengen von Thorium X bei Mäusen die tödliche Infektion mit Pneumokokken verhindern.

Aus allen diesen Ergebnissen geht hervor, daß sich durch Röntgenstrahlen in sehr kleinen Dosen im Tierexperiment eine unspezifische Resistenzerhöhung oder Immunität gegen verschiedenartige Infektionen, ebenso wie gegen die Impfung mit Tumoren erzielen läßt.

---

58. Groedel, Liniger u. Lossen (Frankfurt a. M.): **Schlußfolgerungen aus unserer Gutachtensammlung der Röntgenschäden.** (Vortragender Groedel.)

Die Tatsache, daß die Röntgenkunde ein selbständiges Spezialgebiet der medizinischen Wissenschaft ist, daß die Röntgenkunde sonach Prüfungsfach werden müßte, scheint von seiten der Fakultäten vorerst nicht anerkannt zu werden. Zwar wird in jedem klinischen Kolleg über die Röntgenanatomie, Röntgenphysiologie, Röntgenpathologie und Röntgentherapie berichtet. Aber die Studienpläne der medizinischen Fakultäten empfehlen zwar Perkussionskurse und ähnliches, aber keine Röntgenkurse. Es ist also keine Hoffnung vorhanden, daß die Röntgenkunde in absehbarer Zeit als Pflichtkolleg aufgeführt werden wird.

Die tiefere Ursache und die Beweggründe der Fakultäten für diese Stellungnahme können hier nicht erörtert werden. Die Frage ist zu stellen, ob der Staat die Pflicht hat, seinerseits Maßregeln zu ergreifen, durch welche verhütet wird, daß die einseitige Stellungnahme der Fakultäten sich nicht zum Schaden für die Kranken auswächst.

Das Studium der Röntgenschadenakten bestätigt die persönliche Erfahrung der kritisch urteilenden Röntgenologen, daß heute von den 2000 in Deutschland in Tätigkeit befindlichen Röntgenapparaten, ein großer Teil technisch unvollkommen ist, von technisch unzulänglich unterrichteten Ärzten und von ungeeigneten Hilfskräften bedient wird. Wir sehen ab von der Erörterung der Frage,

Digitized by Google

ob unter solchen Umständen die Röntgenleistungen der deutschen Röntgenologen vom ärztlichen Standpunkt aus die Höhe durchschnittlich einnehmen, die sie sollten. Das ist eine Frage, welche die Fakultäten interessieren müßte. Der Staat hat aber die Verpflichtung, zu prüfen, ob bei den gegenwärtigen Verhältnissen Gesundheit und Leben der ein Röntgenlaboratorium aufsuchenden Staatsbürger in genügender Weise geschützt sind. Die Deutsche Röntgengesellschaft, in welcher mehr als 1000 röntgenologisch tätige Ärzte und Physiker sich vereinigen, hat entschieden, daß diese Frage zu verneinen ist. Was für jeden Personenaufzug, für den Kinematographenbetrieb, für Kraftfahrzeuge usw. staatlicherseits auf gesetzgeberischem Wege bereits erreicht worden ist, das sollte nun auch schnellstens für den Röntgenbetrieb in dem Geburtslande Röntgens zu erreichen sein.

Wie Ihnen erinnerlich, sind auf meinen Vorschlag hin Kommissionen gebildet worden, mit dem Auftrage, die Schadenfallakten zu sammeln und zu studieren. Unsere Sammlung wird in Kürze in den „Fortschritten" veröffentlicht werden. Sie werden sich dann überzeugen können, daß die Schäden je zu etwa einem Drittel verursacht wurden durch: 1. Mängel in der Laboratoriumseinrichtung, 2. mangelhafte Vorbildung und Unachtsamkeit des Hilfspersonals, 3. Ignoranz der verantwortlichen ärztlichen Leitung.

Wir müssen daher mit allem Nachdruck gesetzgeberische Maßnahmen verlangen, durch welche das Publikum nach Möglichkeit vor solchen Schäden geschützt wird.

Wir haben im nachstehenden Richtlinien für derartige Vorschriften zusammmengestellt; sie decken sich im wesentlichen mit den schon wiederholt von uns erhobenen Forderungen.

Richtlinien für das Arbeiten mit Röntgenstrahlen.

Aufgestellt von Priv.-Doz. F. M. Groedel, Prof. Dr. Liniger und Dr. Heinz Lossen.

I. Die Röntgenstrahlen als starkwirkendes Arzneimittel.

Die Röntgenstrahlen sind anzusehen als ein stark wirkendes Arzneimittel (Gift, Serum usw.).

II. Der Röntgenfacharzt.

Zur medizinischen Anwendung der Röntgenstrahlen sind nur Röntgenfachärzte berechtigt.

1. Zurzeit wird als Röntgenfacharzt anerkannt, wer eine dreijährige Fachausbildung nachweisen kann.

Fachausbildung bedeutet ausschließliches Röntgenarbeiten in einer Röntgenabteilung an Universitätsklinik, großem Krankenhaus oder anerkanntem Privatinstitut.

2. In Zukunft sollte die medizinische Anwendung der Röntgenstrahlen nur solchen Ärzten gestattet sein, die eine Röntgenlizenz erworben haben.

3. Die Lizenz wird auf Antrag von Prüfungskommissionen[1]) erteilt, vor welchen halbjährig ein Röntgenexamen abgelegt werden kann. Zum Examen werden nur approbierte Ärzte zugelassen, die nachweislich ein Jahr als Assistent an einer oder an verschiedenen Röntgenabteilungen einer Universitätsklinik, eines Krankenhauses oder an einem anerkannten Privatinstitut gearbeitet haben. Wiederholung der Prüfung ist innerhalb Deutschlands frühestens nach 6 Monaten möglich (weitere Vorschriften sind in der Prüfungsordnung enthalten).

III. Die Lizenz medizinischer Röntgeninstitute.

Die medizinische Anwendung der Röntgenstrahlen darf nur in lizensierten Röntgeninstituten erfolgen.

1. Die Lizenz wird nach Prüfung des Laboratoriums erteilt von Provinzialkommissionen, die aus mindestens je einem vereidigten Röntgenfacharzt und einem vereidigten Röntgeningenieur und beliebig vielen Ersatzmännern bestehen.

2. Die Lizenz wird nur für ein Jahr erteilt. Die Kommission hat daher die Institute alljährlich wieder zu kontrollieren. Die Prüfungsgebühren werden nach den staatlichen Gebührensätzen und den üblichen Reisezulagen usw. berechnet. Wird bei Ablauf des Lizenzjahres das Laboratorium bei der Prüfungskommission nicht abgemeldet, so sind die Gebühren in jedem Falle für das nächste Jahr zu entrichten.

3. Die Lizenz kann nur ärztlich geleiteten Instituten erteilt werden.

4. Für alle Röntgeninstitute gelten die Vorschriften für die „Errichtung und den Betrieb elektrischer Starkstromanlagen nebst Erläuterungsregeln" des Verbandes Deutscher Elektrotechniker, veröffentlicht in der „Elektrotechnischen Zeitschrift" 1914, S. 478, 510 und 720.

---

[1]) Der Bremer Ärztetag 1924 erachtet „eine besondere Prüfung für Fachärzte weder erwünscht noch nötig". Dennoch halten wir an unserer alten Forderung einer besonderen Prüfung zum Erhalt der Lizenz fest. Hat doch die Ausübung der midizinischen Röntgenkunde die Kenntnis einer ganzen Fülle von schwierigen und komplizierten Techniken zur Voraussetzung.

Digitized by Google

5. Nachstehende spezielle „Vorschriften für den Betrieb von Röntgenapparaten" gelten zurzeit für lizensierte Institute.

Betriebsvorschriften für diagnostische Arbeiten:

a) Durchleuchtungen dürfen nur mit Röntgenstrahlen vorgenommen werden, die ein mindestens 1 mm starkes Aluminiumfilter passiert haben. Das Filter muß fest am Durchleuchtungsapparat anmontiert sein.

b) Zwischen Patient und Röhre muß eine Zwischenwand mindestens von der Stärke eines Segeltuches angebracht sein, so, daß willkürliche Veränderungen des Hautbrennpunktabstandes unmöglich ist.

c) Der Fokushautabstand muß allermindestens 23 cm betragen.

d) Bei Durchleuchtungen sollte der Röhrenschalter möglichst mit einer Uhr verbunden sein, die automatisch mit der Röhrenein- und -ausschaltung ein- und ausgeschaltet wird und am Schlusse der Durchleuchtung die Gesamtdauer der Röhreneinschaltung ablesen läßt. Diese Uhr soll zweckmäßigerweise jede Minute ein Glockenzeichen auslösen.

e) Jede Durchleuchtung und jede Aufnahme muß sofort protokolliert werden. Genaue technische Angaben: Belastung, Durchstrahlungsrichtung, Durchstrahlungszeit usw. Zu verwenden sind nur die von der Deutschen Röntgen-Gesellschaft entworfenen Protokollblätter. Ein Duplikat eines jeden Protokollblattes ist 5 Jahre lang im Laboratorium aufzubewahren. Gleiches gilt von den hergestellten Platten. Ganz besonders gilt das Vorstehende auch für mißlungene Aufnahmen (Unter- oder Überexposition), die eine Wiederholung erforderlich machen.

Die Eintragungen in das Protokollblatt müssen besonders genau zeigen, wann die letzte Röntgenuntersuchung und Behandlung mit Röntgenstrahlen vorgenommen worden ist.

f) Bei diagnostischen Arbeiten muß das Hilfspersonal hinter Schutzschirmen Aufstellung nehmen. Beim Bau der Apparate ist entsprechende Rücksicht darauf zu nehmen, daß die Schaltungsvorrichtungen nur von strahlengeschützter Stelle aus bedient werden. Assistenten sind Schutzschürzen, Handschuhe usw. auf Wunsch zur Verfügung zu stellen.

Vorschriften für therapeutische Arbeiten.

g) Bei den therapeutischen Leistungen muß die Einstellung und Um- resp. Neueinstellung der Röhre in jedem Fall vom verantwortlichen Arzt vorgenommen werden.

Während der ganzen Dauer der Bestrahlung muß die Apparatur durch geprüftes Röntgen-Hilfspersonal überwacht werden. Nebenarbeiten sind während dieser Zeit nicht gestattet.

h) Folgende Sicherungsvorrichtungen müssen zurzeit vorhanden sein:

1. Die sog. Filtersicherung (womit nicht gesagt sein soll, daß prinzipiell stets mit Filter gearbeitet werden muß).

2. Zwei während der Bestrahlungen laufende Kontrolluhren.

3. Röhrenschutzkasten oder Hauben an jedem Bestrahlungstisch.

4. Zwei oder drei Meß- und Intensitätskontrollvorrichtungen, deren Ausschlag möglichst während der ganzen Behandlungsdauer graphisch registriert werden sollte.

Zuverlässige Meßvorrichtungen sind zurzeit:
Iontoquantimeter bzw. Elektrometer und
Spektrometer
sowie Siemens-Dosimeter.

Intensitätskontrollvorrichtungen sind:
Milliamperemeter und
Hochspannungsvoltmesser.

In Verbindung mit letzteren auch Fürstenau-Intensimeter, Kienböckstreifen sowie die Sabouraud-Noiré-Tabletten.

i) Die Protokollierung hat nach denselben Prinzipien, wie bei der Diagnostik zu erfolgen. Auch hier ist besonders zu notieren, wann und wie die letzte therapeutische Bestrahlung, aber auch diagnostische Röntgenbelichtung stattgefunden hat. Fernerhin ist ausdrücklich zu vermerken, ob Höhensonnenbehandlung, Medikation mit Jodpräparaten, Salvarsan, Benzol, Benzin oder Terpentinöl vorgenommen wurde.

k) Bei therapeutischen Arbeiten mit harten Strahlen und einer Dauer von täglich mehr als zwei Stunden genügen Schutzschirme nicht. Es müssen in diesem Falle für das Bedienungspersonal eigene Schutzhäuser mit direkter Luftzuführung vorhanden sein bzw. müssen Schaltraum und Behandlungsraum getrennt sein.

l) Der Röntgentherapeut hat nach einer Röntgentherapie den Hausarzt bzw. Stationsarzt sofort über die zweckmäßigste Nachbehandlung der Haut evtl. auch des Darmes zu verständigen. Fernhalten jedes mechanischen (Scheuern der Kleider), chemischen und thermischen (Höhensonne,

Digitized by Google

heiße Kompressen) Reizes ist zu fordern, milde Salbenbehandlung der Bestrahlungsfelder sofort einzuleiten.

IV. Die Ausbildung des röntgenologischen Hilfspersonals.

Bei der medizinischen Anwendung der Röntgenstrahlen dürfen als Hilfspersonal nur geprüfte Röntgenschwestern bzw. Röntgenlaboranten Verwendung finden.

1. Die Ausbildung einer Röntgenschwester oder eines Röntgenlaboranten hat zunächst genau nach dem für Krankenpflegepersonal vorgeschriebenen Plan (1 bzw. 2 Jahre) zu erfolgen. Sie gibt somit die nötigen Kenntnisse in Anatomie, Physiologie, Krankenpflege, Pathologie, Bakteriologie usw. Dieser Teil der Ausbildung ist durch das übliche Examen abzuschließen.

2. Als Spezialausbildung wäre im zweiten Jahre oder bei einjähriger Ausbildung im ersten Jahre Physik, namentlich die Elektrizitätslehre, photographische Technik und spezielle Röntgentechnik vorzuschreiben, evtl. auch ein 8—14tägiger Fabrikkursus.

3. Hiernach folgt ein Jahr praktische Tätigkeit in einem Laboratorium als Röntgenschwesterschülerin. Die Ausbildung kann entweder in einem Laboratorium mit gemischtem Betrieb ganzjährig oder geteilt, ein halbes Jahr in einem mehr diagnostischen und ein weiteres halbes Jahr in einem mehr therapeutischen Laboratorium erfolgen.

4. Am Ende des dritten bzw. zweiten Jahres erfolgt ein Examen und nach dessen Bestehen wird die Approbation als Röntgenschwester bzw. Röntgenlaborant beantragt.

5. Das Examen wird vor der Röntgenkommission abgelegt und kann im Falle des Nichtbestehens nach 3 bis 6 Monaten — den Zeitpunkt hat die Kommission zu bestimmen — einmal wiederholt werden.

6. Die Approbation wird von den Provinzialbehörden erteilt.

Aussprache zu Vortrag 58.

P. Krause (Bonn-Münster): Herr Groedel hat uns ein anschauliches Bild über die vorgekommenen Röntgenschädigungen gegeben. Ich möchte ihn bitten, auch die Schädigungen durch Vergiftungen mit Kontrastmitteln, besonders die mit Bismut. subnitric. und unreinem, meist Bariumkarbonat enthaltenden Bariumsulfat, in seine Arbeit mit aufzunehmen. Ich habe über letzteres, welches auf meine Veranlassung als Kontrastmittel in die Röntgentechnik eingeführt worden ist, mehrfach auf den Kongressen berichtet und berichten lassen. Ich war daher geradezu erschüttert, daß mir vor einigen Wochen ein Kreismedizinalrat einer größeren Stadt schriftlich mitteilte, daß ein gutausgebildeter Röntgenologe in seinem Betriebe einen erneuten Vergiftungsfall, welcher zum Tode führte, bei Anwendung von Bariumsulfat als Kontrastmittel erlebt hat, und zwar deshalb, weil dieses Bariumpräparat wiederum fast 60% Barium carbonicum enthalten hat, wie die gerichtsärztliche Untersuchung ergab.

Das Reichsministerium des Innern hat mir 1922 mitteilen lassen, daß das „chemisch reine Bariumsulfat" in die neue Ausgabe der deutschen Pharmakopie Aufnahme finden wird. Bis dahin bleibt nichts anderes übrig, als daß die Herren Kollegen das Bariumsulfat für Röntgenzwecke selbst aus einer einwandfreien chemischen Fabrik beziehen — z. B. von der Fabrik von Merck (Darmstadt), welche mir stets ein durchaus einwandfreies Bariumsulfat geliefert hat — oder persönlich die Reinheit mit den einfachen chemischen Proben prüfen (s. Fortschritte auf d. Gebiete der Röntgenstrahlen 1922). Ich werde mit dem Reichs-Gesundheitsamte in Verbindung treten, um weitere Sicherungsmaßnahmen zu erbitten.

Das Bariumsulfat ist als chemisch reines Präparat nach wie vor unser bestes und billigstes, durchaus unschädliches Kontrastmittel für Röntgenzwecke.

---

59. Pordes (Wien): **Therapie der Entzündungen.**

Meine Herren! Es gibt eine Gruppe von Krankheiten mit ausgezeichneten Erfolgen der Röntgenbehandlung, von dem man nur wenig spricht. Es sind das die entzündlichen Erkrankungen. Bei sehr vielen entzündlichen Erkrankungen bewirkt schwache Bestrahlung schnelle und sichere Rückbildung. Wenn man die spärlichen Angaben der Literatur nachprüft und Schweißdrüsenabszesse, Furunkel, Paronychie, Erysipel, Bubo venereum bestrahlt, aber auch bei Entzün-

Digitized by Google

dungen lebenswichtiger Organe wie Pneumonie, so kann man sich überzeugen, daß das richtig ist. Als Beispiel bringe ich kurz das eines Axillarabszesses (nach Holzknecht). Faustgroße Schwellung, derb, höchst schmerzhaft, kupferrote Knollen mit gelblichen Erweichungsstellen, Fieber. Inzision mit vorübergehender Erleichterung, immer neue Abszesse. Wochenlang ohne Wendung zum Besseren. Leichte Röntgenbestrahlung (1/3 bis 1/5 Erythemdosis durch Aluminium). Abends beschwerdefrei. Morgens Spannung verschwunden, gehäufte Spontaneröffnung von Abszessen. Abends abgeschwollen. Am dritten Tag Schwellung verschwunden, Spontanöffnungen verheilt, ungeöffnete Abszesse rückgebildet. Keine Druckempfindlichkeit mehr, die tiefen Teile der Axilla abtastbar, kein Rezidiv.

Warum — fragt man sich — werden diese Streptokokken- und Staphylokokken-Infektionen, wo durch die kleinsten Dosen wunderbare Wirkungen hervorgebracht werden können, röntgentherapeutisch so sehr vernachlässigt? Das hat mehrere Gründe:

Der erste ist eine irrige Überlegung: Es ist der Gedanke an die Röntgendermatitis, der glauben macht, daß die Röntgenstrahlen Entzündungen erregen und vorhandene steigern. „Also können sie kein Heilmittel gegen Entzündungen sein." Aber die kleinen Dosen, welche entzündungsheilend wirken, bewirken überhaupt keine Röntgendermatitis. Ja, bei großen Dosen treten, abgesehen von dem Früherythem, das keine Entzündung, sondern bloß Gefäßdilatation ohne Infiltrat ist, in der dritten Woche die Dermatitis auf. Aber auch diese ist erst die tertiäre Folge der primären Wirkung, der Zellzerstörung und ihrer Zerfallsprodukte. Der Achseldrüsenabszeß ist aber in drei Tagen verschwunden. Entzündung ist nicht gekommen, sondern gegangen.

Der zweite Grund der Vernachlässigung der Röntgentherapie der Entzündungen liegt wohl in der Konzentration unseres Denkens auf die malignen Tumoren, welches fast die ganze Röntgentherapie absorbiert, obwohl auf den bisherigen Wegen wenig zu holen ist und erst neue biologische Wege abgewartet werden müssen. Unsere Aufgabe ist aber, doch zu helfen, wo wir helfen können. Und darum sollte das Gebiet der Entzündungen nicht vernachlässigt werden.

Drittens fürchtet man die Reizwirkung und die Entzündung scheint gereizt genug.

Hauptsächlich aber wird — halb unbewußt — die Entzündungstherapie deshalb vernachlässigt, weil man noch nicht weiß, wie denn die Röntgenstrahlen bei der Entzündung eigentlich nützen können. Solange man eine direkt fördernde Wirkung annehmen konnte, hätte man sich auch allenfalls denken können, daß durch die Röntgentherapie die zweckmäßigen Abwehrvorgänge — so wird Entzündung ja vielfach aufgefaßt —, gefördert werden. Beide Grundlagen dieser Theorie sind aber hinfällig. Wir haben keinen einzigen stichhaltigen Beweis einer fördernden Wirkung, dagegen allen Grund, die Röntgenwirkung von der kleinsten bis zur größten Dosis als depressiv, destruktiv, zellhemmend, zellähmend, zellzerstörend anzunehmen. Und was die Zweckmäßigkeit der Entzündung und ihre Auffassung als Abwehreinrichtung des Organismus anlangt, haben neuere Forschungen der Pathologen eine wesentliche Veränderung unserer Anschauungen hervorgerufen. Aus denselben ergibt sich, daß vieles, was dem Arzt als schwere Entzündungserscheinung entgegentritt, ein arges Übermaß dieser zweckmäßigen Abwehr ist. Insbesondere die mächtigen Infiltrate, welche durch Druck und Zirkulationsstärkung zu Nekrose führen und so neue entzündungserregende Fremdkörper und neuen Wachstumsboden für Bakterien setzen. Lubarsch bezeichnet die Entzündung geradezu als blindwaltenden Mechanismus, bei dem von zweckmäßiger Abstufung in den Größen der einzelnen Teilvorgänge keine Rede sein kann. Er führt als Beispiel die krupöse Pneumonie an, bei der das Individuum nicht an der bakteriellen Noxe, sondern an der Entzündung, also sozusagen an seiner eigenen Abwehr sterben kann. Das Individuum erstickt an seinen Leukozyten. Und Schade, Rößle, Thoma und Ricker gehen ähnliche Wege.

Die Auffassung der Röntgenwirkung als ein ausschließlich zelldepressiver Mechanismus ist auch bei der Entzündung anwendbar, weil man nun bezeichnen kann, welche Elemente zerstört werden müssen, damit der Entzündungsvorgang im Sinne der Heilung beeinflußt wird. Ohne nun die Zweckmäßigkeit absolut zu leugnen, muß man doch sagen: Die Entzündung als Reaktion auf eine Schädlichkeit mag ein zweckgerichteter Vorgang sein oder nicht, zweckdienlich, richtig bemessen ist sie keinesfalls immer. Zumindestens das zellige Infiltrat wirkt, wenn es im Übermaß vorhanden ist, selbst als Schädlichkeit. Die Menge dieser exsudierten Leuko- und Lymphozyten vermehrt die Gewebsspannung und den Schmerz, ist also eine mechanische Noxe. Ferner ist es so gut wie sicher, daß zelleichenfressende Phagozyten auch an noch nicht vollkommen verlorenen, sondern noch erholungsfähigen Gewebsteilen angreifen können, was ebenfalls die Gewebseinschmelzung befördert. Was machen nun die Röntgenstrahlen? Sie zerstören bekanntlich zuerst bzw. in der kleinsten Dosis die empfindlichsten Elemente. Bekanntlich sind die Lymphozyten und Leukozyten die röntgenempfindlichsten Zellen des Organismus. Röntgenbestrahlung einer Entzündung ist demnach zunächst Destruktion der Lympho- und Leukozyten, und zwar bekanntlich innerhalb einiger Stunden. Dadurch wird die übermäßige Gewebsspannung vermindert, die Schmerzstillung bewirkt. Ferner wird die

Digitized by Google

Gewebseinschmelzung durch Verminderung der Phagozyten gehemmt. Der dritte, wahrscheinlich wichtigste Grund für den Nutzen des Infiltratabbaues ist aber der: Iselin hat ihn als erster, und zwar bei der Heilwirkung der Röntgenstrahlen bei der Tuberkulose angedeutet. Er nimmt an, daß die Heilung auf den beim Lymphozytenzerfall freiwerdenden Antistoffen beruhe und daß so eine Art lokale Autoimmunisierung zustandekommt. Mit ihnen bekämpft ja der Organismus die eingedrungenen Schädlinge. Daß durch den Abbau von Leukozyten günstige fermentative Wirkungen erzielt werden können, ist sicher. Es ist also mehr als wahrscheinlich, daß durch den Abbau des entzündlichen Infiltrates die serologische Abwehr eine kräftige Unterstützung erfährt.

Diese Erklärung, daß der Abbau des Übermaßes Hindernisse wegräumt und die natürliche Heilung befördert, ist um so wahrscheinlicher, als die günstige Wirkung abortiv zu jener Zeit auftritt, zu welcher die weißen Blutkörper zerfallen: in den ersten 24 Stunden. Darum ist der Erfolg auch oft so verblüffend.

Eine spezielle von mir seit vier Jahren behandelte Entzündungsgruppe sei noch hervorgehoben, und zwar die der zahnärztlichen Entzündungen. Sowohl die akute Beinhautentzündung, das Wurzelspitzengranulom als die chronische Wurzelhautentzündung und die oft langwierigen Schmerzen nach Zahnextraktionen und Kieferoperationen sind mit kleinen Röntgendosen ausgezeichnet beeinflußbar.

Wer viel Entzündungen bestrahlt hat, sieht so viele überraschend gute Effekte, daß sich die Hoffnung regt, alle, auch die internen Entzündungsprozesse, der Röntgentherapie zuführen zu können. Die notwendige Dosis ist ganz gering, da es sich nur um die allerempfindlichsten Leukozyten handelt, und so möchte ich abschließend zusammenfassen:

Die Vernachlässigung der entzündlichen Prozesse als Röntgenindikation ist erklärlich aus der falschen Vorstellung, daß Röntgenstrahlen entzündungserregend wirken, ferner aus dem Übergewicht der Karzinomtherapie in Forschung und Lehre und schließlich aus dem Mangel einer befriedigenden Erklärung der Heilungswirkung.

Die Röntgenwirkung bei Entzündungen ist jedoch verständlich aus der günstigen Wirkung, der Zerstörung des im Übermaß gebildeten zelligen Infiltrates.

Ich empfehle daher die entzündlichen Prozesse mehr zu beachten und bin überzeugt, daß wir mit ihnen ein großes Indikationsgebiet vor uns zu haben.

---

60. Fried (Worms): **Wirkungen kleiner Mengen Röntgenstrahlen.**

Gelegentlich haben wir mehr oder minder heftige Störungen des Allgemeinbefindens, sogenannten Röntgenkater, nach Bestrahlung mit ganz kleinen Dosen gesehen. Ich verstehe unter dieser Bezeichnung Dosen von 10—20% einer HED., welche nach vier Wochen auf der Haut leichte Bräunung macht und zu deren Verabreichung wir mit unserer Radius-Silex-Apparatur bei ½ mm Zn. und Al. Filter aus 25 cm Entfernung nur 1½ bis 2½ Minuten brauchen. Bestrahlungen mit so geringen Mengen, in so kurzer Zeit, werden in der Regel, selbst wenn die empfindlichste Stelle, der Leib, bestrahlt wurde, ohne irgendwelche Reaktion vertragen; auch von Kindern (obwohl nach den Jüngling schen Gedanken über Raumdosis bei Kindern der Schwellenwert der Dosis, welche Allgemeinstörung macht, niedriger liegt als bei Erwachsenen).

Wir sahen jedoch, um nur zwei Beispiele anzuführen, starkes Übelbefinden und Erbrechen während eines halben Tages bei einem Kranken asthenischer Konstitution, der an chronischem Asthma bronchiale litt, nach Verabreichung einer Dosis von 20%, und starke, mehrere Tage anhaltende Allgemeinstörung bei einem 12jährigen, sehr blassen, zartgliedrigen Mädchen mit Mesenterialdrüsentuberkulose nach Bestrahlung mit 15% HED.

Aber auch örtliche Reaktion sieht man überraschenderweise als Folge der gleichen kleinen Mengen. Bei einer sehr elenden Frau, die nach einer Magenresektion an postoperativer Pneumonie erkrankte, wurde die Lunge vom Rücken her mit 15% belichtet. Es bildete sich nach etwa 8 Tagen dieselbe und zwar bleibende Bräunung des bestrahlten Feldes aus, die wir erst bei Verabreichung der vollen Erythemdosis erwartet hätten.

Solche Beobachtungen zwingen zu dem Schluß, daß für geschwächte Individuen, besonders nach einer großen Operation, oder für sekundär Anämische, aber auch für konstitutionell schwache Personen schon sehr kleine Dosen relativ überwertig sind und Schädigungen hervorrufen können. Ganz abgesehen von den geschilderten Allgemeinstörungen, muß man auch darauf gefaßt sein, daß bei solcher Überempfindlichkeit mit einer weit unter der HED. liegenden Dosis schon Verbrennungen der Haut oder gar Tiefenschädigungen erzeugt werden können; denn in dem Pneumoniefall wurde doch eine Reaktion hervorgerufen, die mindestens sechsmal so stark war, als erwartet werden durfte und viermal schneller eintrat als gewöhnlich.

Es liegt aber noch ein zweiter Schluß nahe. Vielleicht können bei einer Anzahl von Erkrankungen die bisher gewohnheitsmäßig verabreichten Dosen noch wesentlich verringert werden ohne

Digitized by Google

Gefahr, daß sie unwirksam werden. Hierdurch wäre dann auch unerwarteten Störungen und Schädigungen so sehr als möglich vorgebeugt.

An Beispielen aus unseren täglichen Erfahrungen kann ich zeigen, daß Dosen von etwa 20% Heilwirkungen hervorgebracht haben, welche wir früher nur von ungleich höheren Dosen zu sehen gewohnt waren:

Eine 19jährige Patientin mit ausgebreiteter, beiderseitiger Lungentuberkulose, großer, rechtsseitiger Pleuritis exsudativa und Peritonitis tuberculosa wurde nach Probelaparotomie und Entleerung des sehr großen Aszites mit 20% der HED. über den ganzen Bauch bestrahlt. Im Laufe von 3 Wochen bildete sich der Aszites wieder. Nach Punktion und Bestrahlung mit 15% auf die Haut bildete sich kein Aszites mehr. Obwohl zu diesem Zeitpunkte die Lungentuberkulose eher fortgeschritten war als gebessert — unser Interner hielt sie für fast aussichtslos —, sank allmählich die Temperatur, der Allgemeinzustand hob sich, die Lungenbefunde wurden geringer. Die Pat. wurde nach etwa 10 Wochen entlassen. An Lungen und Pleura war kaum mehr etwas nachzuweisen, der Leib schlank. Heute nach einem Jahr ist sie eine blühende junge Dame. Die Lungentuberkulose ist völlig abgeheilt.

Ein Kind mit Peritonitis tub. wurde in Zwischenräumen von drei Wochen 2mal je 2 Minuten, das ist mit 15%, bestrahlt. Schon nach der ersten Bestrahlung wurde der Leib schmerzlos, flacher und weicher; der Aszites verschwand. Bei einem Pat. mit alter Rippen- und Lungentuberkulose bildete sich schon in 10 Tagen nach der ersten Bestrahlung der Aszites zurück; er wurde subjektiv frisch. Nach drei Wochen ambulant Wiederholung der Bestrahlung bei ganz normalem Befund des Abdomens. In 5 Wochen hat Pat. 20 Pfd. zugenommen.

Die Tübinger Frauenklinik z. B. hat bei Peritonitis tuberculosa vor noch nicht allzulanger Zeit noch mit Dosen bestrahlt, durch welche die Frauen sterilisiert wurden. So hohe Dosen haben wir nie gegeben, aber doch etwa 50—70% auf die Haut, so daß auf das Retroperitoneum etwa 18—20% trafen und die Bestrahlung 3—5mal wiederholt. Jetzt ist die Dosis auf dem Retroperitoneum eines erwachsenen Mannes 2—5%. Und die Erfolge sind dieselben wie früher.

Für Spondylitis tuberculosa gilt dasselbe. Sie heilte bei Bettruhe, Freiluftbehandlung, Entleerung der in mehreren unserer Fälle sehr großen, auch doppelseitigen Psoasabszesse durch Punktion und etwa dreimalige Bestrahlung — alle Monate eine — unter glänzender Erholung der Kranken ab.

Bei Kehlkopftuberkulose sahen wir schnelles Verschwinden der Heiserkeit und fortschreitende Vernarbung eines Ulkus an der Hinterwand bei Dosen von 6%, die anfänglich jede Woche, später aller drei Wochen wiederholt wurde. Diese Dosierung schließt Schädigungen des Kehlkopfs wohl ganz aus. Dabei ist es nicht unmöglich, daß unser Ergebnis nicht schlechter ausgefallen wäre, wenn wir von Anfang an Intervalle von 3 Wochen eingehalten hätten.

Nicht nur die Höhe der verabreichten Dosis ist maßgebend für die Wirkung, sondern auch die Zahl der Wiederholungen und die Länge der Pausen. Durch zu kurze Pausen kann ebensoviel geschadet werden, wie auch durch zu hohe Dosen. Die Wirkung einer einzigen Dosis erstreckt sich mindestens über viele Wochen, hier und da über Monate.

Daß mit großen und mittleren Dosen die Tumoren der Lymphogranulomatose schwinden, war eine sichere Erfahrung. Wir haben auch hier Versuche mit 20 und 15% gemacht, die Lymphome bildeten sich ebenfalls in 8 Tagen unter sichtlicher Hebung des Allgemeinbefindens zurück. Als Beispiel starker Allgemeinwirkung neben der örtlichen erwähne ich einen Fall, in dem sich der bestrahlte Lymphdrüsentumor am Hals zurückbildete, gleichzeitig mit der beträchtlichen Leber- und Milzschwellung. Leber und Milz waren nicht bestrahlt. Bei einer lymphatischen Leukämie verkleinerte sich ein Lymphdrüsentumor am Hals gleichfalls schnell, bis auf unbedeutenden Rest; die Leukozyten sanken in 24 Stunden von 91 000 auf 49 000 und dann langsam weiter auf etwa 15 000, die Lymphozyten verringerten sich allerdings zunächst nur wenig, die Behandlung des Falles ist noch nicht abgeschlossen. Diese Fälle sind alle seit über 2 Jahren in unserer Beobachtung.

Wiederholt haben wir Kranke, die in ihrem Kräftezustand stark heruntergekommen waren, blaß und elend aussahen, appetitlos und mutlos waren, mit solchen kleinen Dosen bestrahlt und bemerkt, daß sie schon nach ein paar Tagen frischer wurden, Appetit bekamen, bald an Gewicht zunahmen und aufblühten. In den meisten dieser Fälle ließ sich im Blute Anämie nicht nachweisen.

Aber bei der sekundären Anämie bewirken kleine Röntgenmengen die gleiche Allgemeinbesserung, und wir haben am Verhalten des Blutes einen Maßstab für den Grad der Wirkung. Ich erwähne einen solchen Fall von sekundärer Anämie nach Abort bei einem jungen Mädchen; hier war durch 3 Wochen keine Besserung zu erzielen. Wir gaben ein großes Feld über das Sternum. Nach 8 Tagen war das Hämoglobin von 50 auf 70%, die Erythrozyten von 3 auf fast 4 Millionen gestiegen, die Leukozyten von 10 500 auf 7 300 gesunken. Nach 14 Tagen 80% Hämoglobin und 4,3 Millionen Erythrozyten; schließlich 88% Hämoglobin und 5 Millionen Erythrozyten.

Dies sind einzelne sprechende Beispiele für förderliche, örtliche und allgemeine Wirkung kleiner

Digitized by Google

Röntgenmengen. Sie ließen sich noch vermehren. Ich erinnere nur an die Behandlung und Heilung der Arthritis senilis mit kleinen Röntgendosen. Aber es handelt sich nicht um die gelegentliche Beobachtung vereinzelter, auffallender Bestrahlungserfolge auf verschiedenen Krankheitsgebieten, sondern wir finden die gleichen Wirkungen auf dem gesamten Gebiet der Entzündungen und einem sehr großen Gebiet verwandter Erkrankungen. Auch die Röntgentherapie der Tuberkulose ist nur ein Ausschnitt aus dem Gebiet der Entzündungsbestrahlung.

Den Beweis für diese Behauptungen liefern die Ergebnisse unserer Versuche, Entzündungen und Eiterungen mit kleinen Röntgendosen zu behandeln. Auf dem diesjährigen Chirurgenkongreß haben wir hierüber ausführlich berichtet. Heidenhain begann diese Versuche schon vor 9 Jahren. In den letzten Jahren zogen wir den Kreis unserer Indikationen immer weiter. Akute Entzündungen von Lymphdrüsen, Panaritien und Lymphangitis, Phlegmonen, Osteomyelitis, postoperative Pneumonien, Resteiterungen in der Bauchhöhle, paranephritische Abszesse, entzündliche Erkrankungen des weiblichen Genitale und Sepsis wurden so behandelt. Die Eiterungen in starren Höhlen, Stirn- und Kieferhöhle, Otitis media und Pleuraempyem wurden wenig oder nicht beeinflußt. Hiervon abgesehen ergibt das gesamte Material 75% gute und sehr gute Erfolge, Einzelheiten kann ich natürlich bei der Kürze der Zeit nicht geben, sondern nur den Verlauf im allgemeinen besprechen. Es gibt drei Typen: Vollkommene Rückbildung durch Bestrahlung allein. Selbst große Infiltrate, z. B. ein mannsfaustgroßer Adnextumor, können nach einer Bestrahlung in 5 bis 12 Tagen restlos verschwinden. Große und alte Weichteilinfiltrationen, oder eisenharte Parametritiden, welche eine Beckenhälfte ausfüllen, schmelzen — Beispiele der zweiten Form — in 2—3 Tagen zu Abszessen ein und werden mit kleinen Einschnitten, z. B. von der Vagina aus, oder Stichinzision beim perianalen Abszeß, entleert und granulieren dann nach einigen Tagen oberflächlich. Bei der dritten Verlaufsart bildet sich unter Temperatursturz das Ödem der Umgebung in 1—2 Tagen ganz, die örtliche Infiltration fast ganz zurück, und es zeigt sich ein zentraler Einschmelzungsherd, der mit der Punktionsspritze entleert werden kann, worauf Heilung erfolgt. Diesen Verlauf sahen wir aber nicht nur bei großem Lymphdrüsentumor der Halsgegend und Phlegmonen der Extremitäten, sondern auch in 2 Fällen von Pyosalpinx. Nach der Bestrahlung und Absaugung blieben nur unbedeutende, unempfindliche Narben zurück.

Immer wurden höchstens 20% der HED. auf die Haut gegeben. Welche Dosis in der Tiefe wirkt, ist ohne Belang, wenn nur der sehr niedrige Schwellenwert überschritten wird. Je nach Entfernung und Filter rechneten wir, um zu wissen, wie klein sie sein darf, in 9 cm Tiefe 4—9% Nutzdosis aus.

Höhere Dosen wie 20% auf die Haut halten wir für zwecklos, bei der Bestrahlung der postoperativen Pneumonie für schädlich. Solange wir, in Austastung der wirksamen Dosis begriffen, Pneumonien mit 40 und 30% HED. bestrahlten, hatten wir fast gar keine Erfolge. Die Sache änderte sich mit einem Schlage, als wir 20, 15 und 10% anwandten. Jetzt hatten wir so gut wie keinen Mißerfolg. Das Fieber sinkt in den günstigen Fällen in 24 bis 48 Stunden steil lytisch zur Norm, nur selten langsam lytisch. Die vorher mühsame oberflächliche, schnelle Atmung wird schon nach ein paar Stunden langsamer und tiefer, der Kranke schläft schon in der ersten Nacht gut. Die örtlichen Erscheinungen gehen meist in 3—5 Tagen, manchmal aber auch erst nach der Wiederholung der Bestrahlung nach 8 Tagen zurück. Vielleicht ist es nicht unwichtig, zu bemerken, daß die Kranken den wohltuenden Einfluß der Bestrahlung auf ihr Allgemeinbefinden selbst fühlen und sich unaufgefordert darüber äußern. Die Pneumoniekranken sind am empfindlichsten für die Strahlen. Aber ganz allgemein kann bei Entzündungsbestrahlung nicht genug vor Überdosierung gewarnt werden. Nur die kleinen Dosen heben das Allgemeinbefinden. Wird dieses durch zu hohe Dosierung ungünstig beeinflußt, so wird häufig genug der örtliche Erfolg vereitelt.

Bei dem klinischen Nachweis der Wirkung kleiner Röntgendosen sind wir aber nicht stehen geblieben. Wir fanden, um einige Beispiele örtlicher Wirkung zu nennen, daß im Eiter eines bestrahlten Herdes in einer Anzahl von Fällen die Erreger durch Bakteriolyse ganz verschwunden waren, auch, daß aus dem Eiter sich keine Erreger züchten ließen und dies schon 48 Stunden nach Bestrahlung eines akut entzündlichen, hoch fieberhaften, z. B. phlegmonösen Prozesses. In einigen Sepsisfällen schwanden die vorher wiederholt nachgewiesenen Erreger, auch hämolytische Staphylokokken und hämolytische Streptokokken in 2—4 Tagen aus dem Blut. Zur Erklärung dieser Beobachtung konnten wir nachweisen, daß durch die Bestrahlung die antibakteriell gerichteten Kräfte des Blutserums und der flüssigen Eiterbestandteile beträchtlich gesteigert werden, und zwar wird sowohl die Bakterizidie des Serums gegen Laboratoriumsstämme, wie gegen den rein gezüchteten Eigenstamm des Kranken selbst vermehrt. Die klinischen Erfolge mit kleinen Röntgendosen empfangen so durch den Nachweis immunisatorischer Vorgänge im Blut eine starke Stütze.

Wir glauben, daß man bisher die örtliche und allgemeine Wirkung kleiner Mengen Röntgenstrahlen beträchtlich unterschätzt hat und daß wir nach Kenntnis der geschilderten Wirkungen unsere Dosierung auf zahlreichen Krankheitsgebiten werden ändern müssen.

Digitized by Google

Aussprache zu den Vorträgen 47—58

P. Krause (Berlin): Meine Damen und Herren! Ich möchte über den Zusammenhang von Entzündung und Röntgenstrahlenwirkung sprechen und dabei dem Wunsche des Herrn Vorsitzenden entsprechend im Rahmen einer Diskussionsausführung von allem Speziellen absehen und mich auf das beschränken, was ich Ihnen als von allgemeiner Bedeutung zu sagen habe. —

Seit einer Reihe von Monaten sind auf Veranlassung von Bier, unter seiner Leitung und Mitwirkung Versuche im Gange, die sich auf diesen Zusammenhang beziehen. —

Aus den zahlreichen Versuchen und Beobachtungen hat sich als sichere Tatsache von eminenter Bedeutung ergeben, daß die akute Entzündung eine ganz hervorragende, biologische Sensibilisierung der Gewebe für Röntgenstrahlen ist; die natürlich oder künstlich herbeigeführte akute Entzündung übertrifft bei weitem alle bisher bekannten Sensibilisierungen. —

Der Ausdruck Sensibilisierung ist hierbei aber viel umfassender als sonst zu verstehen und ist eigentlich nur aus historischen Gründen gewählt; es handelt sich nicht um einen künstlich herbeigeführten Zustand, sondern die Entzündung bedeutet aktive Vorgänge mit Heilungstendenz.

Ich muß mich hier auf diese eine theoretische Seite unserer Versuche beschränken und weitere Ausführungen über die praktische Anwendung, ihre Indikation und ihre Endergebnisse Herrn Bier und der Zukunft vorbehalten.

Es steht soviel fest, daß bei gleichzeitiger akuter Entzündung die Röntgenstrahlenwirkung auf das Gewebe eine derartig intensive ist, daß nur Bruchteile einer HED. erforderlich sind, um Rückbildungsprozesse bei der vorliegenden Erkrankung einzuleiten; diese Rückbildungsprozesse beruhen, das ist sehr wichtig, nicht auf der alleinigen Wirkung der Entzündung oder der Röntgentrahlen, das haben die Versuche sicher ergeben, sondern auf der Zusammenwirkung beider Faktoren. Und wie gesagt: Um diese Rückbildungsprozesse einzuleiten, dürfen nur Dosen von Röntgenlicht gegeben werden, die Bruchteile einer HED. darstellen, um sie in Gang zu halten, sind noch geringere Dosen erforderlich; starke Dosen bis zur Volldosis oder, genauer gesagt, bis zur Toleranzdosis stören oder hindern den Rückbildungsprozess. —

Diese Rückbildungsprozesse verlaufen entweder, und zwar in der Hauptsache, im Sinne einer Resorption, zum andern Teil im Sinne einer Abszeßbildung bzw. Nekrotisierung. —

Wir alle haben das Zusammenwirken von Entzündung und Röntgenstrahlen schon oft erlebt, ohne uns aber den Zusammenhang klarzumachen; ein ganz einfaches Beispiel mag dies illustrieren: Es besteht seit Jahren nach einer Kriegsverletzung eine Fistel, deren Granulationen immer wieder durch Ätzen oder Auskratzen entfernt wurden, aber ohne Erfolg — — eine geringe Dosis Röntgenlicht genügt, um diese Fistel zum dauernden Verschluß zu bringen. — Das gelingt nicht immer, aber daß es überhaupt gelingt, hat eine grundlegende Bedeutung. — Die Umgebung der Fistel ist im Zustande der Entzündung, diesen Faktor brauchen wir, aber die Entzündung hat ihre Kraft verloren, um mit der Krankheit fertig zu werden; die neu einsetzende Causa oder Vis externa ist nötig, um den Rückbildungsprozeß zu Ende zu führen. — Einer weiteren Folgerung aus diesen einfachen Beobachtungen werden Sie wohl auch zustimmen: Das störende Granulationsgewebe der Fistel war vorher mechanisch oft genug zerstört worden; die Heilung der Fistel wurde dadurch nicht herbeigeführt, aber eine Reizdosis genügt, um sie herbeizuführen: Die Röntgenstrahlenwirkung ist also in das entzündete Umgebungsgewebe zu verlegen, von ihm gehen primär die Reparationsprozesse aus. Ich möchte aus gewissen allgemeinen Gründen dieses Gewebe den Mutterboden des Krankheitsherdes nennen und empfehle Ihnen diesen Ausdruck; es arbeitet sich mit diesem Begriffe und dieser Anschauung gut und sie ist recht umfassend, auch in der Geschwulsttherapie ist diese Arbeitsanschauung sehr rationell, sie umfaßt mehr als die sonst betonte Bedeutung vom Bindegewebe; diese Bedeutung des Bindegewebes ist aber in ihr enthalten. Wir sind aus all unseren Versuchen über das Zusammenwirken von Entzündung und Röntgenlicht zu der Anschauung gekommen, daß es bei der Röntgentherapie in allererster Linie auf den Zustand und die Beeinflussung dieses sogenannten Mutterbodens ankommt, daß wir dorthin unsern Angriffspunkt verlegen müssen; denn von ihm gehen primär, nicht sekundär die Rückbildungsprozesse aus. —

Wir kennen die mangelhafte Bewaffnung des Körpers gegen maligne Geschwülste, aber reaktionslos im Sinne der Heilungstendenz ist er nicht; ich erinnere nur an die akute, entzündliche, karzinöse Lymphangitis, den entzündeten Cancer en cuirasse und an die häufig entzündete Umgebung der Sarkome, die auch oft genug unter Fiebererscheinungen verlaufen, d. h. auch der unbeeinflußte Prozeß verläuft mit Entzündungen. Eine bemerkenswerte Erfahrung ist die, daß im Falle einer Eiterung bei Exstirpation von Drüsenmetastasen Rezidive viel seltener sind, als bei primärer Heilung. Wir glauben daher, daß vieles, was uns sonst so unerklärlich erscheint, zum großen Teil seine Erklärung darin findet, daß der Reaktionszustand zwischen dem Krankheitsherd und seiner Umgebung ein außerordentlich verschiedener und von entscheidender Bedeutung ist, daß Tumoren von gleicher Be-

Digitized by Google

schaffenheit unter diesen Umständen verschiedene Radiosensibilität haben können; die um vieles besseren Erfolge der Gynäkologen beruhen darauf, daß sie auf einem Boden arbeiten, der biologisch und physiologisch sich in einem besonderen Zustande befindet, der reizempfänglicher, regenerationsfähiger als andere Körperregionen ist.

In der Kürze einer Diskussionsbemerkung sei also unser Standpunkt dahin präzisiert: Röntgenstrahlen wirken auf entzündetes Gewebe außerordentlich stark ein, Reizdosen genügen, um Heilprozesse in Gang zu bringen; ruft man eine akute Entzündung hervor und kombiniert sie mit Röntgenlicht, so müssen wir uns das Arndt-Schulzsche Reizgesetz vor Augen halten, wir müssen auf der Schwelle bleiben, wo die fördernden Reize im günstigen Sinne wirken.

Wir glauben überhaupt, daß alles, was wir mit Röntgenstrahlen erreichen, nur über den Weg der Entzündung zustande kommt, wir suchen daher im Einzelfalle nach der Reizdosis und nutzen sie aus.

Aussprache zu den Vorträgen 59 und 60.

Klieneberger (Zittau): Die günstige Wirkung gefilterter Röntgenstrahlen in kleiner Dosis bei entzündlichen Prozessen ist den Röntgenologen lange bekannt.

Ich verwende Röntgenbestrahlung — 1/3 bis 1/5 HED., Zinkfilter — seit Jahr und Tag mit Erfolg bei Mastitis, Adnexitis, Prostatitis, gelegentlich bei Epididymitis.

Paul Krause (Bonn-Münster): Die Röntgentherapie der Entzündung ist ja an sich nichts Neues; die meisten von uns werden sie ja geübt haben (lebhafte Zustimmung!), besonders die Bestrahlung von Furunkeln hat sich bewährt. Im Weltkriege habe ich auch die Röntgenbehandlung von den posttyphösen Muskel- und Knochenerkrankungen mit Erfolg durchgeführt, sie wurden meist gut beeinflußt, besonders auch Muskelinfiltrate. Ein enges Zusammenarbeiten mit chirurgisch ausgebildeten Ärzten ist gerade bei der Röntgenbehandlung der Entzündung unbedingte Erfordernis. Sonst kann unermeßlicher, nicht wiedergutzumachender Schaden für den Kranken durch zu späte Indikationsstellung zur Operation entstehen.

Jüngling (Tübingen): Meine Herren! Ich möchte doch annehmen, daß durch die sehr schönen und ausführlichen experimentellen Untersuchungen an 250 Kranken mit 49 verschiedenen Krankheitsgruppen, über welche die Herren Heidenhain und Fried auf dem diesjährigen Chirurgenkongreß berichtet haben, unsere Kenntnisse über die Wirkung der Röntgenstrahlen auf infektöse Prozesse ganz wesentlich gefördert worden sind, jedenfalls weit über die Erfahrungen hinaus, die wir bis jetzt bei Bestrahlung von Furunkeln und Schweißdrüsenabszessen gewonnen haben. Wir sind heute noch nicht in der Lage, die Bedeutung der Sache in vollem Umfang zu übersehen, es scheinen sich aber neue Perspektiven zu eröffnen. Als Chirurg darf ich vielleicht an dieser Stelle eine Warnung aussprechen: Die weiteren Versuche mit Bestrahlung der akuten pyogenen Infektion gehören m. E in die Röntgenabteilungen chirurgischer Krankenanstalten. Wie aus dem Vortrag von Herrn Fried hervorgeht, führt die Röntgenbestrahlung keineswegs in allen Fällen zum Ziel, wir dürfen daher die Bestrahlung chirurgischer-akutentzündlicher Prozesse nur mit bereit gehaltenem Messer durchführen; daran sollte bis zur Klärung der Frage noch festgehalten werden, andernfalls könnten manche Fälle verschleppt werden, womit dem Patienten mehr geschadet wie genützt würde.

Zur Frage der Dosen noch einige Worte: Herr Fried spricht immer von sehr kleinen Röntgenmengen; er gibt die Dosen in Oberflächendosen an. Ich habe den Eindruck, daß die von Herrn Fried verabreichten Dosen nicht immer so sehr klein waren. Gerade die Bestrahlung der pyogenen Infektion, bei der der Allgemeinwirkung eine große Rolle zuzufallen scheint, weist uns auf die Notwendigkeit hin, in Raumdosen und nicht nur in Punktdosen zu denken. Wenn ich auf die ganze Oberfläche des Bauches eine Oberflächendosis von 20% gebe, so ist der durchstrahlte Raum und damit die Gesamtabsorption und damit der Gesamtleukozytenzerfall, und damit die Allgemeinwirkung viel größer, als wenn ich auf einen umschriebenen kleinen Bezirk 100% verabreiche. So erkläre ich es mir, daß wir bei örtlicher Bestrahlung von Furunkeln im ausgeblendeten Kleinfeld die optimale Dosis von 50% aufwärts gefunden haben. Entsprechend der geringen Raumdosis muß bei der örtlichen Kleinfeldbestrahlung eben die Herddosis erhöht werden.

Gortan (Triest): Im Zusammenhange mit dem Vortrage des Herrn Pordes möchte ich darauf hinweisen, daß auf dem Röntgenkongreß in Bologna 1920 mein damaliger Assistent Dr. Bonetti mehrere Fälle von Panaritien demonstrieren konnte, die mit Röntgenbestrahlungen behandelt worden waren. Es waren darunter Fälle von periostalen und subkutanen Panaritien, und zwar Fälle — und diesen Punkt möchte ich besonders betonen —, in welchen der Chirurg die Abtragung des Endgliedes und der Endphalanx beantragt hatte, und diese Fälle wurden durch einige Bestrahlungen in kurzer Zeit

Digitized by Google

geheilt. Diese Fälle wurden auch radiographisch verfolgt. Wir haben bei vielen Fällen von periostalen Panaritien ganz schöne Erfolge gesehen. Es hat die Rückbildung der Erweichungsherde erfolgen können, und ich möchte empfehlen, diese Behandlung der Panaritien doch einmal zu versuchen, da in einigen Fällen sehr gute Resultate erzielt werden, besonders in den Fällen, wo mit der chirurgischen Behandlung entstellende Narben entstehen. Wir haben natürlich alle diese Fälle zusammen mit dem Chirurgen behandelt, und in einigen Fällen waren auch einige kleine chirurgische Eingriffe notwendig, die aber nur in kleinen Einstichen von Eiterherden bestanden.

Holzknecht (Wien): Meine Herren! Unsere Diskussion der Röntgentherapie der akuten lokalen Kokkeninfektion bringt die Gefahr mit sich, daß wir an einer wichtigen neuen Phase dieser Therapie vorübergehen. Die beiden Vortragenden, Herr Pordes und Herr Fried, haben Ihnen diese Anwendung der Röntgenstrahlen als sehr aussichtsreich geschildert. In der Diskussion ist zwar auf die zerstreuten Literaturberichte und einzelne günstige Resultate bei Panaritien und anderen Fällen aus dem Bereich der kleinen Chirurgie hingewiesen worden, hauptsächlich aber ist den Vortragenden die nicht seltene Entgegnung geworden, daß diese Anwendung einerseits nicht neu sei, andererseits überflüssig — man habe ja für diese Affektionen die chirurgische Therapie — und endlich, daß sie gefährlich sei, letzteres ohne nähere Begründung. Die Wahl zwischen diesen Richtungen wird Ihnen nicht leicht fallen. Wir sollten daher auf Einzelheiten eingehen und da möchte ich, vorläufig noch bei der äußerlichen Betrachtung der Sache verweilend, Ihnen erzählen, was sich hinsichtlich des gleichen Themas am letzten Tag des eben abgehaltenen Chirurgenkongresses begeben hat. Dort ist nämlich zufällig der gleiche Gegenstand, auf die großen und schweren Kokkenentzündungen ausgedehnt, behandelt worden und hat so großes Interesse gefunden, so daß seine Diskussion viel Raum eingenommen hat. Und zwar hat Geheimrat Heidenhain, Worms, welcher seinerzeit zum erstenmal über Entzündungstherapie berichtet hat, und Herr Fried, Worms, dessen Ausführungen Sie eben gehört haben, die praktischen Hauptfragen des Gegenstandes erledigt. Diese Berichte lauteten außerordentlich günstig. An der Diskussion beteiligten sich im zustimmenden Sinne Geheimrat Payr, Leipzig, Geheimrat Bier, Berlin, und andere mit eigenen in der letzten Zeit gewonnenen Erfahrungen. Die Übertragung des Verfahrens auf die großen Phlegmonen aller Art, auf die spontanen und posttraumatischen Kokkeninfektionen aller Regionen der Extremitäten und der Wand der großen Leibeshöhlen haben die gleichen Resultate ergeben wie die bisherigen Beobachtungen im Gebiete der kleinen Chirurgie: Rasche vollkommene Wirkung, seltenes Versagen, keine Nachteile. Sowohl die Chirurgen als auch wir haben meistens bloß eine Bestrahlung angewandt.

Der praktische Nutzen der Anwendung ist, was sich auch in unserem Material gezeigt hat, ein ungemein großer: Sistierung des Fortschreitens und Abkürzung der Dauer, Entbehrlichkeit funktionsschädigender Operationen an Muskulatur, Sehnen und Gelenken, selbst lebensrettende Wirkung wie bei Pneumonie.

Was den Wirkungsmechanismus anbelangt, so ist die Wirkung meistens so verblüffend und gründlich, daß man glauben möchte, die bakteriellen Erreger selbst getroffen zu haben. Doch muß man mehr an eine Gewebswirkung denken. Ich schließe mich Pordes an, der wegen der sofort eintretenden Wirkung vermutet, daß die bekanntlich ebenso rasch eintretende Leukozytenschädigung die Ursache der Heilwirkung ist, indem die aus den Leukozyten entbundenen Antikörper die Wirkung ausüben. So läßt sich nicht nur der Gesamtvorgang begreifen, sondern auch die Einzelheiten: Wenn das Infiltrat und der Antikörpervorrat ausreichend ist, dann genügt eine einzige schwache Bestrahlung. Wenn nicht, ist eine zweite, noch schwächere erforderlich, sobald neues Infiltrat gebildet ist. Diese Vorstellung dürfte zunächst geeignet sein, unsere weiteren Schritte zu leiten.

Meine Herren! Wir stehen vor einer neuen Phase der mächtigen Heilwirkung der Röntgenstrahlen und diese beiden Tagungen der Chirurgie und der Röntgenologie werden vielleicht unvergeßliche Daten in der Geschichte der Röntgenologie sein, verknüpft mit den Namen Heidenhain und Fried, welche von klinischen Erfahrungen und Pordes, welcher von den Theorien der allgemeinen Röntgenologie ausgehend, zur gleichen Zeit zum gleichen Ergebnis gelangt sind.

Kausch (Berlin-Schöneberg) warnt davor, das Bestrahlen entzündlicher Prozesse zu überschätzen; Fälle, wie Furunkel, Karbunkel und Phlegmonen gehören dem Chirurgen, der die Indikationen stellen muß, wann bestrahlt, wann injiziert wird.

Strubell (Dresden): Ich wollte nur Herrn Kausch widersprechen, der vorhin vom chirurgischen Standpunkt aus gesagt hat, daß die akuten Furunkulosen, Karbunkel usw. in die chirurgische Klinik gehörten. Diese Fälle gehören nicht in die chirurgische Klinik, sondern sie gehören den Immuntherapeuten, und wenn die Herren hier von der geheimnisvollen Wirkung der Röntgenstrahlen sprechen, welche auf Furunkel und Panaritien ausgeübt werden solle, so ist diese Wirkung sehr ein-

Digitized by Google

fach. Es ist bereits auf diesem Kongreß gesagt worden, daß bei kurzfristigen Bestrahlungen bei Panaritien eben diese Initialrötung eintritt, diese Hyperämie. Diese bringt stärker immunes Blut hinein, genau wie ein Schröpfkopf oder die Stauung nach Bier. Das ist uns allen längst bekannt. Also ist uns diese Wirkung durchaus nicht geheimnisvoll.

Wintz (Erlangen): Ich bedauere, daß niemand die Versuche genannt hat, die schon seit Jahren auf dem Gebiete der Ovarialbestrahlungen und vor allem der Bestrahlung bei Salpingitis vorgenommen wurden. Ich habe da Erfahrungen von mindestens 200 Fällen. Die Salpingitis kann man in frischem Zustande bestrahlen. Die Schmerzempfindung geht sehr rasch zurück. Das Gesamtleiden wird wesentlich abgekürzt. Den Grund für den Erfolg sehe ich vielmehr in der ovarialen Beeinflussung, in der zeitweisen Ausschaltung des Ovariums. Die Röntgenstrahlen selbst wirken vielleicht etwas antiphlogistisch. Vielleicht sind es auch sonstige Einflüsse, die hier eine Rolle spielen. Aber jedenfalls ist es berechtigt, auf Grund dieser Erfahrungen auch bei der Salpingitis eine nicht die volle Kastrationsdosis erreichende Röntgenbestrahlung anzuwenden.

Eckstein (Berlin): Ich möchte bitten, die interessanten Beobachtungen der Herren Heidenhain und Fried nicht allein vom bakteriologischen und immunisatorischen Standpunkte aus betrachten zu wollen. Erfahrungen, die ich selbst schon viel früher gemacht habe, leiten auch zu noch anderen Gesichtspunkten über. Schon etwa 1897 beobachtete ich, daß Brandwunden zweiten Grades, die ich nach Abtragung der Blase mit Orthoform bzw. später mit Anästhesin bestreut hatte, einen ganz ungewöhnlich schnellen und guten Heilungsverlauf zeigten, der sich nicht etwa durch eine antiseptische Wirkung des Orthoforms erklären ließ, die diesem Stoffe ja gar nicht innewohnt. 1902 hat dann der Frankfurter Laryngologe Spieß das Anästhesin bei Affektionen des Kehlkopfes und der Lunge empfohlen und zwar unter dem ausgesprochenen Gesichtspunkte der Heilwirkung der Anästhetika. 1909 bis 1914 habe ich selbst an über 70 Fällen von Schmerzzuständen, die auf verschiedensten, meistens chirurgischen Ursachen beruhten, festgestellt, daß die Röntgenbestrahlung eine energische, günstige Wirkung auf die Schmerzen ausübt. Diese letztere Tatsache ist ja nicht unbekannt, hatte doch schon Despigne 1896 beim Magenkrebs und 1897 Gocht beim Brustkrebs nicht nur die bessernde, sondern auch die schmerzlindernde Wirkung der Röntgenbestrahlung festgestellt, die dann später bei einer großen Anzahl anderer Affektionen beobachtet wurde. Das Neue bei meinen Beobachtungen war indessen, daß die Schmerzlinderung nicht etwa erst im Verlauf der durch die Bestrahlung hervorgerufenen Besserung des Krankheitszustandes eintrat, sondern augenblicklich. Ich hatte Gelegenheit, bei einer eigenen Fingerverletzung die schmerzlindernde Wirkung schon nach einer Bestrahlung von 15 Sekunden festzustellen. Von Suggestion war weder bei mir, noch bei meinen Patienten die Rede, denn als ich zuerst bei mir selbst 1909 bei einer Hüftgelenkverstauchung die Wirkung spürte, geschah dies nach einer ausschließlich zu diagnostischen Zwecken vorgenommenen Aufnahme, bei der ich überhaupt gar nicht an einen therapeutischen Nutzen gedacht hatte. Bei den von mir bestrahlten Patienten habe ich mich aber stets bemüht, jede suggestive Wirkung auszuschalten, habe meist von der Möglichkeit einer Schmerzlinderung überhaupt nicht gesprochen oder jedenfalls meine Fragestellung so eingerichtet, daß die Kritik des Patienten wachgerufen wurde. Mit der schmerzlindernden Wirkung aber waren meine Beobachtungen nicht erschöpft. Ich habe bei einer Anzahl von Fällen festgestellt, daß Affektionen ohne jede weitere Behandlung, also nur mit der Röntgenbestrahlung, auffallend schnell ausheilen. Ich machte weiter Wahrnehmungen, die fast unglaublich klingen. So beobachtete ich in zwei Fällen, daß eine deutlich fühl- und hörbare Krepitation bei doppelseitiger chronischer Kniegelenkentzündung augenblicklich nach der Bestrahlung hör- und fühlbar bedeutend geringer war und daß die gleichzeitig vorhandenen Schmerzen auf Wochen hinaus bedeutend gemildert waren. Noch verblüffender war vielleicht eine andere Beobachtung. Ich wollte bei einer Patientin mit akuter Laryngitis den Kehlkopfspiegel einführen, doch gelang dies nicht, wegen des überaus starken Rachenreflexes. Ich bestrahlte daraufhin die Halsgegend, und der Reflex war unmittelbar nachher so stark herabgesetzt, daß ich nunmehr ganz bequem laryngoskopieren konnte. — Diese meine Beobachtungen habe ich auf dem Röntgenkongreß 1914 und im Juni 1914 in der Berliner medizinischen Gesellschaft vorgetragen. Sie erschienen in der Berliner klinischen Wochenschrift im September desselben Jahres (Nr. 36), also zu der Zeit, in der die erste Marneschlacht im Gange war. Es hat mich deshalb nicht gewundert, wenn sie nur wenig beachtet wurden. Sie gewinnen aber doch wieder an Bedeutung, wenn Sie sie auch nur mit den von Herrn Fried vorgetragenen Beobachtungen zusammenhalten. Faßt man diese Beobachtungen mit den meinigen zusammen, so weisen sie in der Richtung der ja schon von Spieß behaupteten Tatsache, daß Aufhebung des Schmerzes heilend wirken könne. Ob wir den Schmerz durch lokale Behandlung mit Anästhesin, ob wir ihn z. B. durch Splanchnikus-Infiltration auf peripherem Wege, ob wir ihn schließlich durch Röntgenbestrahlung aus der Welt schaffen, scheint gleichgültig zu sein. Der Erfolg ist immer derselbe: Die scheinbar rein palliative Therapie wirkt gleichzeitig kausal!

Digitized by Google

Flaskamp (Erlangen): Meine Damen und Herren! Aus dem Vortrage des Herrn Fried und den verschiedenen Diskussionsbemerkungen ergibt sich folgendes Wichtige:

1. Das therapeutische Bestreben, entzündliche Prozesse mit Röntgenstrahlen anzugehen, ist im Prinzip alt.

2. Das Verdienst der Schule Heidenhain liegt aber darin, daß sie systematische Methoden ausbauen, namentlich das Indikationsgebiet erweitern und Versuche einer Erklärung der Erfolge bringen will.

Ich selbst kann aus der Kenntnis eines großen chirurgischen Materials über erfolgreiche Wund- und Fistelbestrahlungen bei Prozessen tuberkulöser und rein entzündlicher Ätiologie berichten, eine Tatsache, auf Grund deren ich mit meinem früheren Chef Schulze-Berge, Oberhausen, 1920 systematisch zur Röntgentiefenbestrahlung der Ulcera ventriculi et duodeni überging. Die Erfolge, über die ich an dieser Stelle schon 1922 und auf der Naturforscherversammlung in Leipzig berichtete, glaube ich auf lokale Wirkung am Entzündungsherde zurückführen zu müssen. Ich empfahl und halte das auf Grund 3½jähriger Dauererfolge aufrecht, große Dosen, 40% der HED.

Auch in meinem speziellen Fach, der Gynäkologie, ist der Weg der Röntgenbestrahlung bei den verschiedensten Entzündungskrankheiten schon erfolgreich beschritten worden. Um in Kürze nur ein paar Namen in Ihr Gedächtnis zurückzurufen, erinnere ich an die Arbeiten von Eymer, Gauß, Seitz-Wintz, denen schon vor mehr als 10 Jahren die Bedeutung dieses Pharmakons aufging.

Speziell aus der Erlanger Frauenklinik ist zu berichten, daß in den letzten 5 Jahren ca. 200 Fälle entzündlicher Erkrankungen der Adnexe, des Uterus, des Beckenbauchfells- und Bindegewebes systematisch mit Röntgenbestrahlung angegangen wurden. Ich selbst habe darüber im Zentralblatt für Gynäkologie 1923, Nr. 3, berichtet. Wir erblicken in der Röntgenbestrahlung einen Teil der konservativen Behandlung. Unser Ziel ist in erster Linie das, die Ovarialfunktion durch die temporäre Sterilisation zum Stillstand zu bringen, weil erfahrungsgemäß jede Menstruation die bestehenden entzündlichen Prozesse wieder aufflackern läßt, wie Schmerz- und Fieberrezidive beweisen. Die Bedeutung der Ovarialfunktion für die entzündlichen Anhangserkrankungen erhellt allein schon daraus, daß etwa 80% mit verstärkten und unregelmäßigen Blutungen einhergehen. Die temporäre Sterilisation wurde durchgeführt mit Verabreichung von 30% der HED. an die Ovarien. Nun war die Beobachtung auffällig, daß in Einzelfällen entzündliche Tumoren schon innerhalb weniger Wochen zurückgingen. Ich habe mich damals absichtlich sehr zurückhaltend über diese Tatsache ausgesprochen und die Frage der direkten Strahlenwirkung auf den Entzündungsprozeß offen gelassen. Für die Mehrzahl der Fälle begann das Heilungsstadium erst mit Eintritt der Amenorrhoe. Wir stehen in Erlangen heute auf dem Standpunkt, daß zweifellos eine doppelte Strahleneinwirkung, eine direkte auf den Entzündungsherd, eine indirekte auf dem Umwege über das Ovarium vorliegt, glauben aber nach wie vor den ausschlaggebenden Faktor im Stillstande der Ovarialfunktion erblicken zu müssen.

Von besonderer Bedeutung erscheint mir die Strahlentherapie bei den gonorrhoischen Komplikationen der Gelenke, wo nach prompter Analgesierung frühzeitige orthopädische Maßnahmen (Bewegungsbehandlung) Ankylosen sich mit Leichtigkeit vermeiden lassen.

Noch ein Wort zur Dosierung: Ich kann einen großen Unterschied in der Dosierung des Herrn Fried und unserer Methode nicht erblicken, glaube ich doch seinen Ausführungen entnehmen zu müssen, daß er bei wiederholten kleinen Dosen unserer in einmaliger Sitzung verabreichten größeren Dosis gleichkommt. Vielleicht hilft iontoquantimetrischer Vergleich.

Die hier vorgetragenen Erklärungen über die Art der Wirkung, ob Wärme, ob bakterizide, ob sensibilisierende Vorgänge, sind nicht befriedigend. Mich dünken sie nur hypothetisch verwertbar. Unsere Bestrahlungsversuche an Tuberkelbazillen und Gonokokken in vitro waren resultatlos. Ich möchte schließlich noch eine schärfere Differenzierung zwischen rein entzündlichen und tuberkulösen Geweben fordern.

Uter (Heidelberg): Auch in der Gynäkologie hat die Bestrahlung mit kleinen Dosen ein großes Anwendungsgebiet. U. hat sehr gute Erfolge von der Bestrahlung mit allerkleinsten Dosen, nicht nur bei der Behandlung tuberkulöser und nichttuberkulöser Adnextumoren, sondern auch bei der Bestrahlung hartnäckiger parametraler Infiltrate gesehen.

Menzer (Bochum): Ich möchte bloß darauf hinweisen, wie schwer bei der Behandlung der Pneumonie ein Urteil ist. Von allen möglichen Mitteln ist behauptet worden, daß sie die Pneumonie beeinflußten, und ein Urteil darüber ist außerordentlich schwierig. Bei der Röntgenstrahlenbehandlung der Pneumonie ist die Antwort auf die Frage sehr schwierig: wie weit soll man gehen, welche Dosis soll man anwenden? Wer soll mir die Grenze nennen, ob ich zu wenig oder zu viel gegeben habe? Also ich möchte darauf hinweisen, daß wir bei Pneumonie außerordentlich vorsichtig vorgehen müssen.

Digitized by Google

Was die Frage der Entzündung anlangt, so möchte ich nicht glauben, daß die Röntgenstrahlen da destruktiv wirken, sondern daß sie, sei es durch Einwirkung auf die Gefäße, sei es durch Einwirkung auf die Nerven, örtlich verbessernd auf die Zirkulation wirken.

Hintze (Berlin).

Fried (Worms) (Schlußwort): Aus den zahlreichen Diskussionsbemerkungen geht das eine hervor, daß viele Herren bereits das Gleiche beobachtet haben wie wir. Diese Beobachtungen gleicher Erfolge sind dem Bestreben, der Röntgentherapie für die Entzündungen Eingang zu verschaffen, in außerordentlichem Maße nützlich; doch die Mitteilungen der sämtlichen Herren beschränken sich immer auf Einzelbeobachtungen, während wir an einem sehr ausgedehnten und sehr mannigfachen Material immer wieder die Wahrnehmung gleicher Strahlenwirkung machten. Das ist der Fortschritt.

Ich freue mich, vor allen Dingen feststellen zu können, daß mein Chef, Herr Geheimrat Heidenhain, und ich bei unseren Beobachtungen, obwohl wir vollkommen unabhängig gearbeitet haben, zu den gleichen klinischen Ergebnissen gekommen sind, wie Herr Pordes. Auch das erleichtert die nun erwachsende Aufgabe ausgedehnter Nachprüfung der Bestrahlungsergebnisse für die Folge bedeutend.

Ich wende mich nun zu den einzelnen Diskussionsrednern. Wir wußten natürlich sehr wohl, was in der Literatur alles über Bestrahlungen von Entzündungen vorhanden war; aber wenn z. B. noch vor zwei Jahren von chirurgischer Seite für die Achselschweißdrüsenfurunkulose, die ich übrigens heute gar nicht erwähnt habe, weil sie für uns schon ein nebensächliches Gebiet geworden ist, große Exzision und Lappenplastik empfohlen wurde, oder wenn die Erlanger Frauenklinik zur Bestrahlung der Salpingitis Dosen anwendet, die sterilisieren, so ist der Fortschritt darin zu erblicken, daß wir Heilungen mit wenig Strahlen erreichen. Herr Flaskamp irrt sich, wenn er gehört zu haben glaubt, daß ich mit 75 Prozent bestrahle. Ich habe das niemals gesagt. Ich habe gesagt, daß ich vor Dosen, die 25 Prozent auf der Haut überschreiten, eindringlich warne. Unsere Dosen auf der Haut bewegen sich zwischen 6 und 20 Prozent, und wir haben je nach Befund und Allgemeinzustand des Kranken variiert.

Damit komme ich zu gleicher Zeit auf die Bemerkung des Herrn Jüngling. Wenn ich 20 Prozent auf die Haut gebe auch bei einem großen Fald, so kann ich selbstverständlich, wenn ich selbst 100 Prozent Streuzusatzdosis rechne, was wohl das Maximum ist, allerdings in der Tiefe von 10 cm wieder 20 Prozent haben. Das wäre schon ein bedeutender Fortschritt. Aber die Dosis in der Tiefe, vor allen Dingen auf dem Retroperitoneum, das bei Abszessen in der Tiefe des Beckens doch in Betracht kommt, ist wesentlich kleiner: sie beträgt 4 Prozent bis 10 Prozent, aber nicht mehr.

Warum wir ein so großes Feld genommen haben, ergibt sich daraus, daß wir in unsern bakteriologischen Untersuchungen festgestellt haben, daß die Wirkung, die Steigerung der Bakterizidie, um so größer ist, je größer der bestrahlte Querschnitt strömenden Blutes war.

Ich glaube, ich habe damit auf andere Irrtümer, welche einzelne Herren über meine Dosierung vorgebracht haben, schon erwidert; nur möchte ich noch sagen: Die Filterung war Zink und Aluminium 0,5. Ich habe für die Tiefen, z. B. für die Lungenentzündung 5 mm Aluminium auch nur gelegentlich verwandt und möchte bei Lungenentzündung nochmals eindringlich vor einer Überdosierung warnen. Wir geben 10 bis 15 Prozent, nicht 33 Prozent. Dosen von über 25 Prozent stören das Allgemeinbefinden und verhindern dadurch die örtliche Gesundung.

Ich glaube, daß wir deswegen schon das Aluminium vermeiden müssen, nicht bei der Pneumonie, sondern bei den Phlegmonen der Hand, weil die an und für sich durch die Entzündung stark geschädigte Haut die Beanspruchung durch das Aluminium nicht mehr verträgt. —

Es ist auch gesagt worden: man soll die Kranken mit Entzündungen nicht dem Chirurgen entziehen. Das ist eine falsche Auffassung unserer Absichten. Ich bin ja selbst Chirurg, und wir legen den allergrößten Wert darauf, daß die schweren Entzündungen nur klinisch behandelt werden dürfen, nicht einmal ambulant, und daß sie, wenn sie klinisch behandelt werden, mindestens zweimal am Tage nachkontrolliert werden, damit bei der manchmal sehr stürmisch vor sich gehenden Einschmelzung der geeignete Moment für die Inzision nicht verpaßt wird.

Pordes (Schlußwort): Ich glaube, es ist am besten, wenn ich auf die einzelnen Redner nicht eingehe, sondern nur, wegen der Wichtigkeit der theoretischen Erklärung, meine Auffassung von der Heilwirkung auf die Entzündungen kurz und einfacher wiederhole:

Wegen der sofort und auf kleine Dosen eintretenden Wirkung vermute ich, daß der bekanntlich ebenso rasch eintretende Leukozytenzerfall die Ursache ist, und weiterhin, daß die dadurch entbundenen Antikörper die Wirkung ausüben.

Praktisch: Sie geben 3—5 H. durch Al. oder Zn. oder ½ HED. durch diese Filter auf die Haut. Sonst keine technischen Besonderheiten.

Digitized by Google

III. Technik.

61. Glocker (Stuttgart) — auf Einladung: **Über Röntgenapparate (Konstruktionsprinzipien und physikalische Grundlagen).**

In diesem Kreise über Röntgenapparate zu sprechen, heißt nichts anderes, als zwischen Szylla und Charybdis ungefährdet hindurchsteuern. Ich werde mir daher die Aufgabe dadurch vereinfachen, daß ich die prinzipiellen Verschiedenheiten der Methoden der Röntgenstrahlenerzeugung besprechen werde, ohne auf die Ausführungsformen der Apparate im einzelnen einzugehen. Jeder Röntgenologe wird leicht in der Lage sein, an Hand dieser allgemeinen Erörterungen die Nutzanwendung in bezug auf seine eigenen Apparate zu machen.

I. Die Methoden zur Erzeugung des hochgespannten Stromes zum Betrieb von Röntgenröhren.

Für die technische Röntgenstrahlenerzeugung kommen drei Verfahren in Betracht:

1. Intermittierender Gleichstrom,
2. kontinuierlicher Gleichstrom,
3. Wechselstrom.

1. Die Anwendung intermittierenden Gleichstromes, d. h. eines Stromes, der aus einzelnen, durch Pausen voneinander getrennten Stromstößen gleicher Richtung besteht, ist die zurzeit am weitesten verbreitete Betriebsweise.

Der klassische Typus des Röntgenapparates, der Induktor-Unterbrecher-Betrieb, ist in Fig. 1 dargestellt. Der vom Elektrizitätswerk gelieferte Gleichstrom wird vom Unterbrecher zerhackt und dann in die Primärspule des Induktors geleitet; in der Sekundärspule entsteht durch Induktion ein hochgespannter Wechselstrom von solcher Beschaffenheit, daß die Stromstöße in der

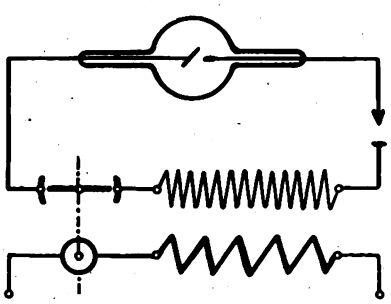

Fig. 1.

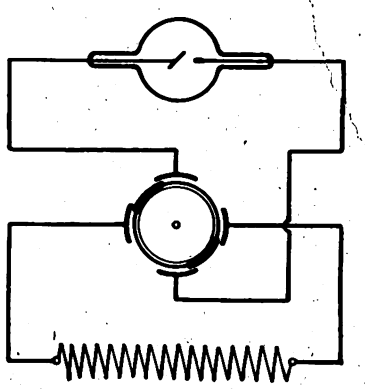

Fig. 2.

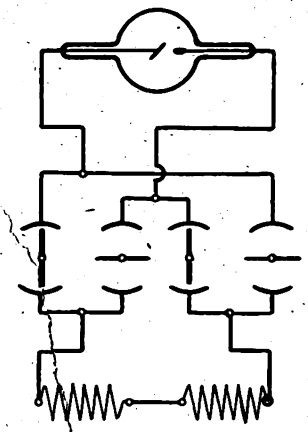

Fig. 3.

einen Richtung wesentlich größer sind als die in der anderen Richtung, welch letztere gewöhnlich als Schließungsströme bezeichnet werden. Zu deren Unterdrückung dienen Funkenstrecken, Ventilröhren oder ein rotierender Nadelschalter (Fig. 1), der auf der Achse des Unterbrechers sitzt und jeweils nur in dem gerade günstigsten Zeitmoment dem Sekundärstrom den Zugang zur Röntgenröhre gestattet.

Ferner gehört hierher der Typus der Hochspannungsgleichrichter. Ein technischer Transformator[1]) wird vom Elektrizitätswerk oder von einem Gleichstromwechselstromumformer mit Wechselstrom gespeist. Der auf hohe Spannung transformierte Wechselstrom wird dann mit Hilfe von Schaltorganen, die im Takte des Wechselstromes umlaufen, der Röntgenröhre so zugeführt, daß die Röhre dauernd von Stromstößen gleicher Richtung durchflossen wird. Die Schaltvorrichtung

[1]) Die primäre Spule ist in den Fig. 2 bis 6 nicht eingezeichnet.

Digitized by Google

zur Gleichrichtung kann aus einem einzelnen Organ bestehen, Fig. 2 (rotierende Scheibe mit 4 Kontaktsegmenten), oder aus mehreren Organen, Fig. 3 (4 Nadelschalter mit gemeinsamer Achse).

Eine weitere Methode zur Erzeugung intermittierenden Gleichstromes bedient sich einer besonders konstruierten Dynamomaschine, welche einen ähnlichen Strom- und Spannungsverlauf liefert wie ein Induktor.

2. Gehen wir nun über zu den Methoden zur Erzeugung von kontinuierlichem Gleichstrom, bei denen die Röntgenröhren dauernd ohne jede Pause von einem Strom von gleichbleibender Größe und Richtung durchflossen werden. Das Grundprinzip dieses Verfahrens ist die Aufladung einer großen Kondensatorbatterie, welche zu der Röhre parallel geschaltet ist.

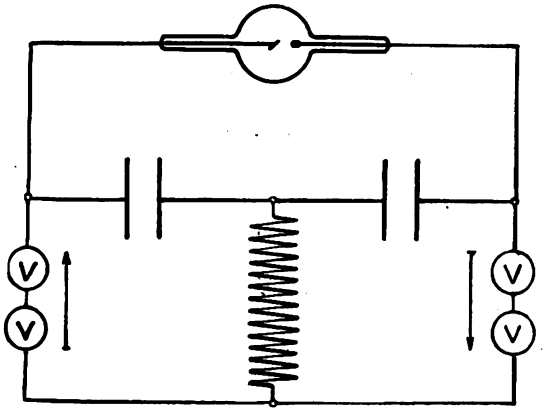

Fig. 4.

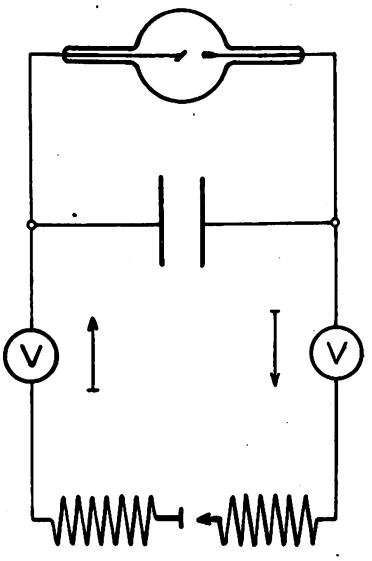

Fig. 5.

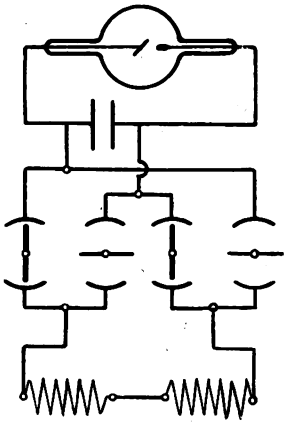

Fig. 6.

In Fig. 4 sehen Sie eine Gleichspannungsanlage, bei der die Aufladung über Glühventile mittels Wechselstromes erfolgt, während in Fig. 5 zwei durch eine Ventilfunkenstrecke voneinander getrennte Induktoren ebenfalls unter Zwischenschaltung von Glühventilen zur Speisung der Kondensatoren dienen.

Mit Rücksicht auf den Vortrag von Herrn Dr. Großmann über Gleichspannungsapparate werde ich auf die Einzelheiten der Wirkungsweise dieser Anordnungen nicht näher eingehen. Ich will Ihnen nur rasch im nächsten Lichtbild (Fig. 6) eine Gleichspannungsanlage zeigen, welche ohne Glühventile arbeitet; die Aufladung der zur Röhre parallel geschalteten Kondensatorbatterie erfolgt hier durch einzelne, mit Hilfe von Nadelschaltern gleichgerichtete Stromstöße.

3. Der Wechselstrombetrieb von Röntgenröhren ist einfach und billig, weil keine der Abnützung unterworfene Teile wie Glühventile und keine rotierenden Teile vorhanden sind. In Betracht kommen aber nur Glühkathodenröhren mit gut gekühlter Antikathode, weil sonst die Röhren ihre Sperrwirkung gegenüber den verkehrten Stromimpulsen verlieren. Nach unseren Erfahrungen ist ein mehrstündiger Dauerbetrieb bei 50 000 Volt und 10 bis 15 mA-Stromstärke zurzeit ohne weiteres möglich; besonders für Metallstrukturuntersuchungen hat sich uns diese Betriebsweise gut bewährt. Bei höheren Spannungen, z. B. für Tiefenbestrahlungen, wird die Einschaltung eines Glühventiles nötig und der Wechselstrombetrieb bietet dann gegenüber den anderen Verfahren nicht mehr die Vorteile wie auf dem Gebiete der Diagnostik, wo die Röhre direkt an den Wechselstromtransformator angelegt werden kann.

II. Die qualitativen und quantitativen Verschiedenheiten der mit verschiedenen Methoden erzeugten Röntgenstrahlungen.

Für den praktisch tätigen Röntgenologen handelt es sich nun vor allem um die Frage, ob bei verschiedener Betriebsweise der Röntgenröhre die erzeugte Strahlung wesentliche Verschiedenheiten aufweist oder nicht? Ehe ich auf die Ergebnisse der gemeinsam mit Herrn Dr. ing. Kaupp angestellten Messungen eingehen kann, ist es notwendig, einige Angaben über die Methodik der Untersuchung zu machen.

Einen Einblick in den Zusammenhang zwischen der Betriebsweise der Röntgenröhre und der Zusammensetzung des erzeugten Strahlengemisches erhält man dadurch, daß bei genau gleichen Be-

Digitized by Google

triebszuständen der Strom- und Spannungsverlauf an der Röhre oszillographisch aufgenommen wird und daß andererseits die Strahlung spektrographisch untersucht und die Intensität in den einzelnen Wellenlängenbereichen bestimmt wird.

Die nachher vorzuführenden Stromoszillogramme haben wir durch Abbildung der Glimmhaut einer in Serie mit der Röntgenröhre geschalteten Glimmlichtröhre auf einer rasch fallenden Platte hergestellt. Gegenüber den bisher üblichen Verfahren durch synchrone Rotation des Films oder der Platte mehrere Stromstoßbilder auf der Platte zu überlagern, erreichen wir den Vorteil, einzelne Stromstöße beobachten zu können, so daß auch eine Untersuchung der wichtigen Ein- und Ausschaltvorgänge bei Röntgenröhren möglich war.

Die Spannungsoszillographie von Röntgenröhren bietet gewisse Schwierigkeiten, weil durch Einschaltung des Oszillographengerätes die elektrischen Verhältnisse im Stromkreis der Röntgenröhre leicht schwerwiegende Veränderungen erleiden.

Unser Verfahren, das eine Bestimmung des Spannungsverlaufes in erster Näherung gestattet, beruht auf der Überlegung, daß die gesamte, von einer Coolidgeröhre in einer Sekunde ausgestrahlte Energie proportional der Stromstärke und dem Quadrate der Spannung ist. Bestimmt man nun die zeitliche Änderung der Strahlungsenergie dadurch, daß man die vom Brennfleck ausgehende Strahlung durch einen engen Spalt hindurch auf eine rasch bewegte Platte wirken läßt und nimmt man gleichzeitig auf derselben Platte das Stromoszillogramm auf (Fig. 7a Stromkurve, Fig. 7b Energiekurve), so hat man nur die Energiekurve photometrisch auszuwerten und jede Ordinate mit dem aus der Stromkurve entnommenen zugehörigen Stromwert zu dividieren, um eine Kurve für das Quadrat der Spannung und sodann für die Spannung selbst zu erhalten.

Die in Fig. 7a und 7b dargestellte Energiekurve und die Stromkurve sind nicht gleichzeitig aufgenommen worden [1]), dagegen wohl aber die in Fig. 8 enthaltenen Kurven. Fig. 7 wurde an einem Hochspannungsgleichrichter, Fig. 8 an einem Induktor erhalten. (Spannung 160 000 Volt, Stromstärke 3 bis 4 mA.) Der Vergleich beider Figuren läßt die charakteristischen Unterschiede der beiden Betriebsarten sofort erkennen.

Daß die Beobachtung des Stromoszillogrammes allein nicht ausreicht, zeigt folgendes Lichtbild (Fig. 9): Coolidgeröhre an einem Induktor mit Gasfunkenstrecke 13 mA, 24 cm Parallelfunkenstrecke (zwischen Spitzen gemessen). Die Zeit der Röntgenstrahlenerzeugung (9b) ist sehr viel kleiner als die Zeitdauer des von der Glimmlichtröhre angezeigten Stromdurchganges (9a); insbesondere tragen die zweite und dritte [2]) Entladung gar nichts mehr zur Röntgenstrahlenerzeugung bei. Bei einer iontometrischen Messung der Strahlungsintensität wurde im Einklang mit dieser Beobachtung festgestellt, daß bei Überschreitung von 8 mA die Intensität nicht mehr merklich zunimmt, obgleich die Spannung an der Röhre durch Nachregulieren konstant gehalten wurde.

Zur Prüfung von Gleichspannungsapparaten ist die Aufnahme der Energiekurve deshalb besonders geeignet, weil die nachzuweisenden Oszillationen der Spannung wegen der quadratischen Abhängigkeit der Energie von der Spannung stärker hervortreten als bei einer direkten Spannungsmessung. Bei einer guten Gleichspannungsanlage muß das Schwärzungsband auf der photographischen Platte frei von Diskontinuitäten sein; ist die Spannung nicht absolut konstant, so zeigt die Platte staffelförmige Schwärzungen.

Bei der Prüfung von Röntgenapparaten ist es von größter Wichtigkeit, wohldefinierte Betriebszustände miteinander zu vergleichen. Viele Streitfragen und viele Widersprüche in den Ergebnissen verschiedener Forscher sind damit zu erklären, daß scheinbar gleiche Betriebszustände, z. B. die mittels Funkenstrecke gemessene Spannung an der Röntgenröhre, tatsächlich doch verschieden waren.

Als sicheres Standardmaß, das allen vergleichenden Untersuchungen von Röntgenapparaten und Röhren unbedingt zugrunde gelegt werden muß, ist die Gleichheit der Scheitelspannung der Röntgenröhre, das heißt des Maximalwertes der Röhrenspannung, zu fordern, um so mehr, als die spektrographische Messung der Grenzwellenlänge diesen Scheitelwert der Spannung sicher zu messen gestattet.

Ein einwandfreier Vergleich verschiedener Apparate ist also nur dann möglich, wenn die Röhre so betrieben wird, daß die Grenzwellenlänge in allen Fällen dieselbe ist.

Wir haben nun bei 167 000 Volt Scheitelspannung und 3 mA ein und dieselbe Coolidgeröhre an einem Induktor, an einem Gleichspannungsapparat und unter Vorschaltung eines Glühventiles an einem Wechselstromtransformator betrieben. Mit einem Seemannspektrographen neuer Bauart wurde der kurzwellige Teil des Spektrums unter Vorschaltung eines Kupferfilters von ½ mm Dicke aufgenommen und die relative Intensität der einzelnen Wellenlängenbereiche durch Ausphotometrieren mit einem Hartmannschen Mikrophotometer bestimmt.

---

[1]) Die Fallgeschwindigkeit der Platte bei Aufnahme 7b war etwas kleiner.

[2]) Bei der Reproduktion nicht mehr sichtbar.

Digitized by Google

Fig. 7a.

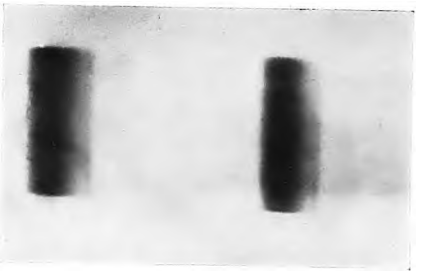

Fig. 7b.

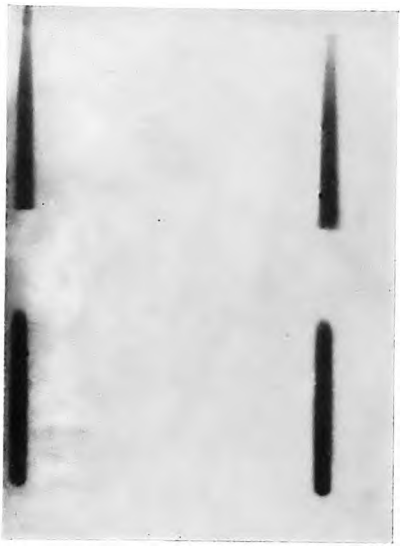

Fig. 8.

Fig. 9.

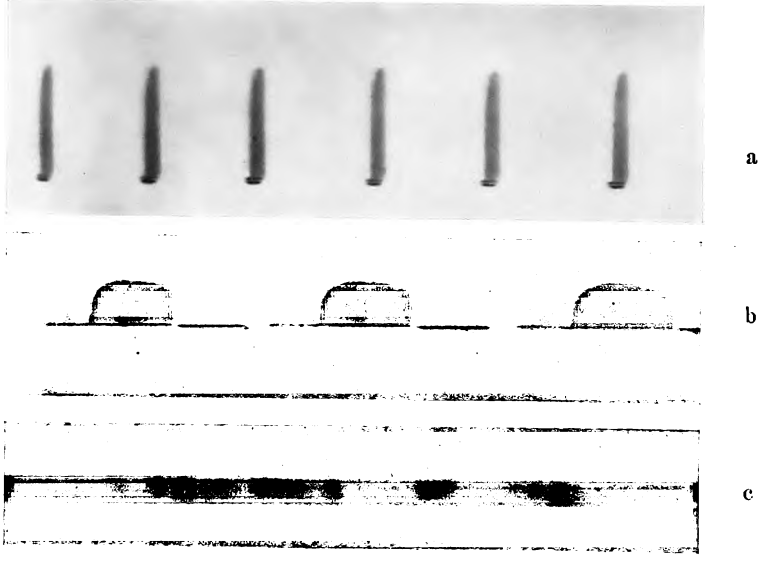

Fig. 10.

61. Glocker: Über Röntgenapparate (physikalische Grundlagen u. Konstruktionsprinzipien) [s. S. 174—177].

Digitized by Google

Digitized by Google

Die Stromoszillogramme (Fig. 10, a: Induktor, b: Wechselstromtransformator mit Glühventil, c: Gleichspannungsapparat) lassen erkennen, daß diese drei Betriebsarten in bezug auf die elektrischen Verhältnisse der Röntgenröhre recht beträchtliche Unterschiede aufweisen.

Die photometrische Bestimmung der Intensität der einzelnen Wellenlängen im Spektrum ist in Fig. 11 dargestellt (= Gleichspannungsapparat, ∞ Wechselstrom, △ Induktor). Auf Grund zahlreicher Vorversuche wurde die Röhre so betrieben, daß die Grenzwellenlänge genau dieselbe ist und daß auch der Schwärzungsgrad der Platten nicht wesentlich verschieden ist. Man erkennt an Hand der

Tabelle I.

167000 Volt 3 mA ½ mm Cu-filter jontometrisch gemessene Tiefenintensitäten in % der Oberflächenintensitäten.

	G	J	W
1,0 mm Messing	45,70 %	42,80 %	43,00 %
2½ mm Messing	25,00 %	21,70 %	22,00 %
3½ mm Messing	16,40 %	14,00 %	14,00 %
5,0 mm Messing	11,00 %	9,35 %	9,10 %
7½ mm Messing	4,85 %	4,05 %	3,96 %

Fig. 11, daß zwischen Induktor- und Wechselstrombetrieb einer Coolidgeröhre kein erheblicher Unterschied besteht. Die mit ½ mm Kupfer gefilterte Strahlung ist in beiden Fällen praktisch gleich. **Damit ist der alte Streit, ob die Dreiecksform der Induktorspannungskurve oder die sinusförmige Spannungskurve beim Wechselstrombetrieb günstiger seien, gegenstandslos geworden.** Die Spannungskurve der Induktoren ist eben durchaus nicht so dreieckig, wie bei den theoretischen Berechnungen meist angenommen wurde.

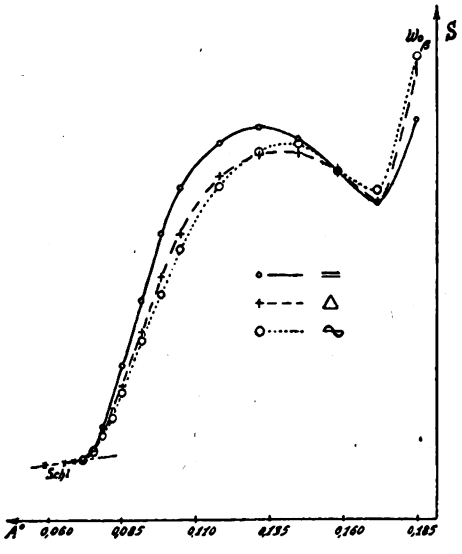

Fig. 11.

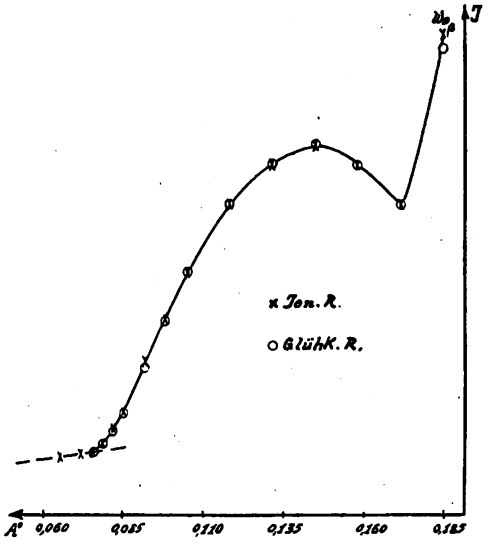

Fig. 12.

Dagegen unterscheidet sich die mit einer kontinuierlichen Gleichspannung erhaltene Strahlung (= in Fig. 11) bedeutend von den beiden anderen Strahlungen. Das Energiemaximum liegt weiter im kurzwelligen Gebiet, das heißt diese Strahlung enthält mehr sehr kurzwellige Strahlen als die beiden anderen. Außer der größeren Homogenität hat die mit Gleichspannung erzeugte Strahlung noch den Vorzug einer viel günstigeren Strahlungsausbeute. Hinter ½ mm Kupferfilter ist die iontometrisch gemessene Strahlungsintensität bei gleicher Scheitelspannung und gleicher Milliamperezahl bei Gleichspannung nahezu 1,5mal so groß wie bei Induktorbetrieb bzw. 1,6mal so groß wie bei Wechselstrombetrieb.

Die verschiedene Zusammensetzung der drei Strahlungsarten läßt sich ferner noch durch Absorptionsmessungen mit Messing feststellen (siehe Tab. 1). Die größte Homogenität besitzt die mit Gleichspannung erzeugte Strahlung (4,8% Tiefenintensität gegenüber rund 4% bei Induktor- und Wechselstrom). — **Der Erfahrungssatz, daß bei gleicher Grenzwellenlänge die Strahlung unabhängig**

Digitized by Google

von der Form der Spannungskurve praktisch gleich ist, verliert also beim Übergang zum Gleichspannungsbetrieb seine allgemeine Gültigkeit.

Nun zu einer zweiten Streitfrage: Liefert eine Coolidgeröhre oder eine Ionenröhre, an ein und demselben Induktor mit gleicher Spannung betrieben, die homogenere Strahlung? Wie Fig. 12 zeigt, ist die von beiden Röhren gelieferte Strahlung bei 160 kV nach Durchgang durch ½ mm Zinkfilter völlig identisch. Die einzelnen Versuchspunkte können nicht besser übereinstimmen, als es in Fig. 12 der Fall ist. Andersartige Ergebnisse sind zweifellos damit zu erklären, daß die Spannung an den beiden Röhren bei den betr. Versuchen nicht völlig gleich gewesen ist; insbesondere sind nach unseren Erfahrungen Spannungsmessungen mit Funkenstrecken beim Vergleich von gasfreien und gashaltigen Röhren nicht genügend zuverlässig. Die Sicherheit der Bestimmung der Scheitelspannung durch spektrographische Aufnahme und photometrische Bestimmung beträgt dagegen bei einiger Übung bei großen Spannungen mindestens ½%.

Bei Untersuchung der ungefilterten Strahlung einer der beiden Röhren und bei etwas kleinerer Spannung wurde gefunden, daß im Gebiet von 0,2 bis 0,3 Angström die Ionenröhre etwas geringere Intensität enthält; für die Tiefentherapie kommt aber dieses Spektralgebiet im allgemeinen nicht in Betracht.

Zum Schluß möchte ich noch eine Frage zur Diskussion stellen, welche für die zukünftige Entwicklung der Röntgentechnik von größter Bedeutung sein wird, nämlich die Frage, ob eine weitere Steigerung der Spannung über das zurzeit übliche Maß hinaus für die Zwecke der Tiefenbestrahlung erforderlich und zweckmäßig erscheint? Da die Steigerung der Spannung sich nicht mehr in einer Verbesserung des Tiefenquotienten, sondern nur noch in einer Erhöhung der Strahlungsintensität äußert, so erscheint es vom physikalischen Standpunkt aus zweckmäßiger, die Intensitätserhöhung auf dem technisch leichter gangbaren Weg einer Erhöhung der Stromstärke anzustreben. Doch wäre es sehr erwünscht, die Ansicht der ärztlichen Röntgenologen hierüber kennen zu lernen.

---

62. Großmann (Berlin) — auf Einladung: **Die neue Richtung in der Technik der Therapieapparate. Vergleichende Betrachtungen über die alten und neuen Apparate-Systeme.**

Im Laufe der letzten zehn bis fünfzehn Jahre ist in der Röntgentherapie, namentlich aber in der Röntgentiefentherapie, der Ruf nach hohen Spannungen immer lauter geworden. Man empfahl und empfiehlt sie, weil sie angeblich bessere biologische Erfolge und größere Tiefenwirkungen zu erzielen gestatten.

Ob das erste zutrifft, ist bis heute noch nicht geklärt. Wie aus Arbeiten von Holthusen hervorgeht, scheint die Stärke der biologischen Wirkung der Röntgenstrahlen von der Strahlenqualität unabhängig zu sein.

Hingegen steht es schon heute fest, daß man die Tiefenwirkung der Röntgenstrahlen und damit auch die prozentuale Tiefendosis durch Erhöhen der Röhrenspannung steigern kann; doch dies trifft in nennenswertem Ausmaße nur im Bereiche niederer und mittlerer Röhrenspannungen zu, dagegen im Bereiche hoher Röhrenspannungen nur mehr in beschränktem Ausmaße, und zwar in um so kleinerem, je höher die Röhrenspannung ist. Dieses geht aus Bild 1 hervor, in dem die unter bestimmten Bedingungen gemessene prozentuale Tiefendosis in Abhängigkeit von der Röhrenspannung veranschaulicht ist.

Wie die Kurve in Bild 1 erkennen läßt, kann man die Tiefenwirkung der Röntgenstrahlen auch noch dadurch steigern, daß man die Filterung verstärkt. Doch auch die Wirkung dieser Maßnahme ist begrenzt, wie das aus Bild 2 hervorgeht, in dem die unter sonst gleichen Umständen gemessene prozentuale Tiefendosis als Funktion der Filterdicke dargestellt ist.

Doch wenn es sich auch im Hinblick auf die Erzielung großer Tiefenwirkung der Röntgenstrahlen nicht empfiehlt, die Röhrenspannung über gewisse Grenzen hinaus zu steigern, so ist das Erhöhen der Spannung doch von einem anderen Gesichtspunkte aus zweckmäßig, nämlich von dem des Wirkungsgrades der Röntgenstrahlenerzeugung und des elektrischen Wirkungsgrades des Therapiebetriebes.

Nimmt doch die Sekundendosis, die man unter irgendwelchen bestimmten Bestrahlungsbedingungen in der Körperoberfläche oder in z. B. 10 cm Tiefe gewinnt, wenn man die Röhre (Coolidge-

Digitized by Google

röhre) mit einem Strom stets der gleichen Stärke und mit einer Spannung steigenden Scheitelwertes betreibt, mit diesem nach einer steil ansteigenden Kurve zu (Bild 3). Die Kurven verlaufen gemäß einem quadratischen Gesetz. Demzufolge nehmen selbst die Sekundendosen, die man in der Oberfläche

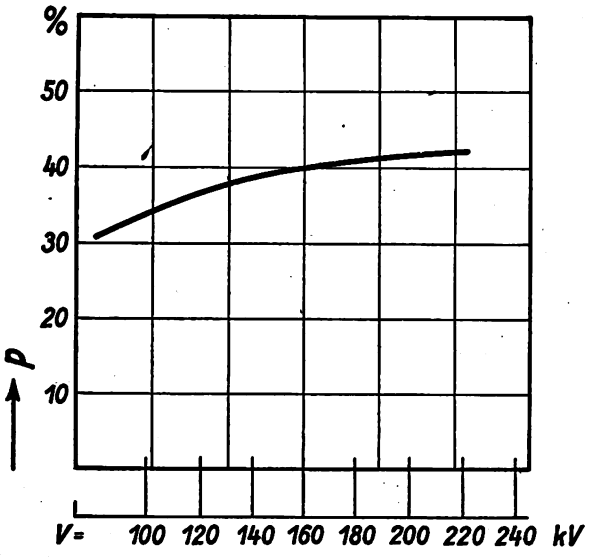

Bild 1. Die unter bestimmten Bedingungen gemessene prozentuale Tiefendosis p in Abhängigkeit von der Röhrenscheitelspannung V.

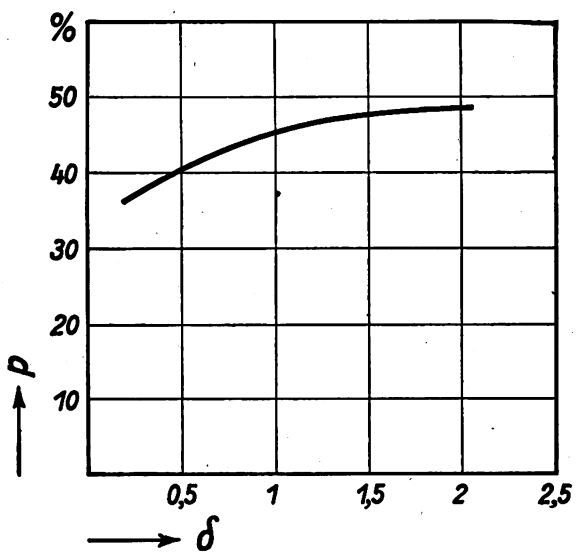

Bild 2. Die unter bestimmten Bedingungen gemessene prozentuale Tiefendosis p in Abhängigkeit von der Filterdicke δ.

und in 10 cm Tiefe pro Einheit der in der Röhre verbrauchten elektrischen Leistung erzielt, mit der Spannung zu (Bild 4). Die Sekundendosen, die man in der Oberfläche bzw. in 10 cm Tiefe für je ein in der Röhre verbrauchtes Watt erhält, kann man für das Maß des Wirkungsgrades der Röhre bei Ober-

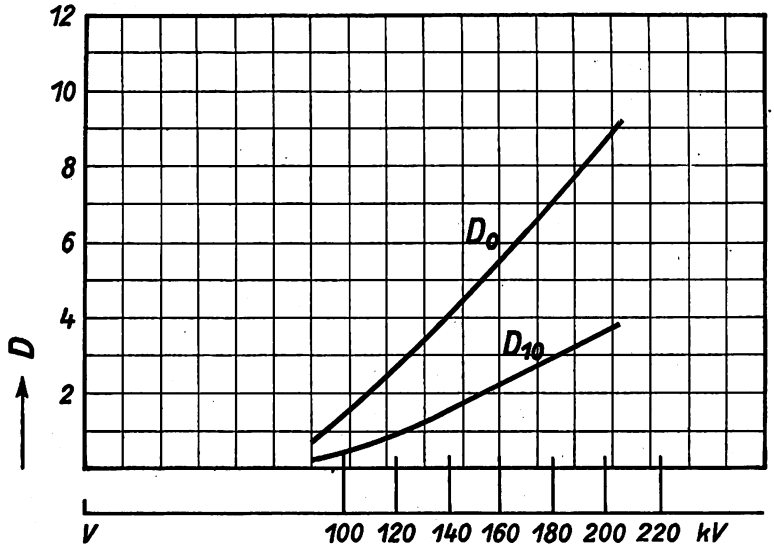

Bild 3. Die Sekundendosis D in Abhängigkeit von der Röhrenscheitelspannung V.
D_o = Oberflächendosis. D_t = Dosis in 10 cm Tiefe.

flächen- bzw. Tiefentherapiebetrieb ansehen. Daraus folgt, daß man im Interesse der Verbesserung dieser Wirkungsgrade bestrebt sein muß, die Röhrenspannung zu steigern. Nur muß man hierin mit Rücksicht darauf, daß die Lebensdauer der Röntgenröhre mit Überschreiten gewisser Spannungsgrenzen schnell abfällt, Maß halten.

Digitized by Google

Es gibt noch ein Mittel, um den elektrischen Wirkungsgrad des Therapiebetriebes zu beeinflussen. Das ist die Wahl des zeitlichen Verlaufs der Röhrenspannung.

Betreiben wir eine Coolidgeröhre mit einem Strom konstanter, also nicht fluktuierender Stärke J (Bild 5) und mit konstanter Gleichspannung, also einer Spannung gleichbleibender Höhe,

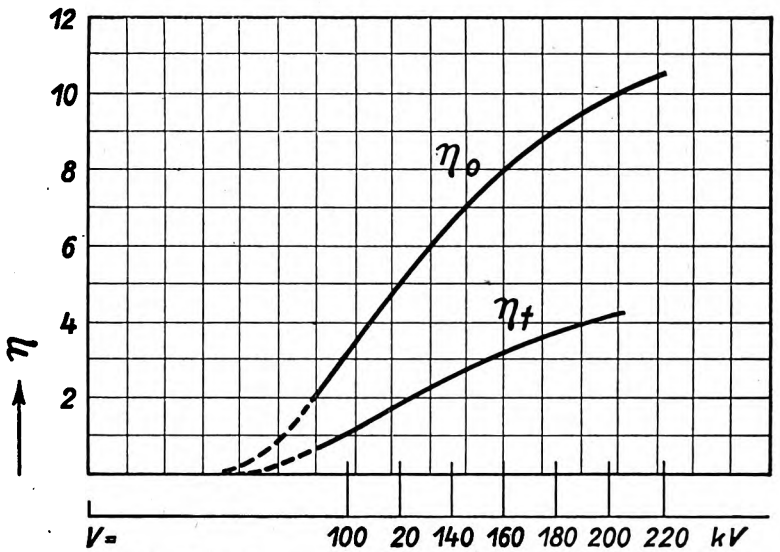

Bild 4. Der Wirkungsgrad η der Röntgenröhre in Abhängigkeit von der Röhrenscheitelspannung V. η_o = Wirkungsgrad bei Oberflächentherapie. η_t = Wirkungsgrad bei Tiefentherapie (in 10 cm Tiefe).

etwa der von 200 kV Höhe, so liefert die Röhre in jedem Zeitpunkte das gleiche Strahlengemisch und es entsteht in einem bestimmten, der Strahlung ausgesetzten Punkte P in jedem Zeitpunkte die gleiche Sekundendosis D_g.

Betreibt man die gleiche Röhre mit dem gleichen konstanten Röhrenstrom J, jedoch mit einer

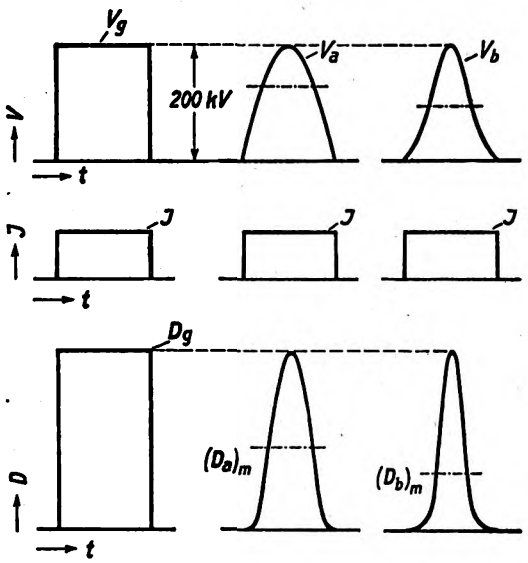

Bild 5. Die unteren Kurven zeigen den zeitlichen Verlauf der Sekundendosen D, die sich unter dem Einflusse der gemäß der oberen Kurvenreihe veränderlichen Röhrenspannungen V gleichen Scheitelwertes bei konstanter Röhrenstromstärke I ergeben.

Fall 1: Die konstante Gleichspannung V_g ergibt die zeitlich konstante Sekundendosis D_g.

Fall 2 und 3: Die sinusoidal verlaufende Röhrenspannung V_a und die gemäß einer noch spitzeren Kurve verlaufende Spannung V_b ergeben zeitlich veränderliche Sekundendosen vom Mittelwerte $(D_a)_m$ und $(D_b)_m$.

zeitlich veränderlichen, beispielsweise der sinusoidal verlaufenden Spannung V_a von 200 kV Scheitelwert, so entstehen bloß in einem einzigen Zeitpunkt, und zwar in dem Moment, in dem die veränderliche Spannung gerade ihren Scheitelwert inne hat, die Strahlung und die Dosis, die die Röhre im Falle der konstanten Gleichspannung dauernd geliefert hat. In allen anderen Zeitpunkten ist die Spannung niedriger als 200 kV. Somit kommen in allen anderen Zeitpunkten weichere und weniger intensive Strahlengemische zustande. Demzufolge müssen die Sekundendosen, die im Punkte P in

Digitized by Google

allen anderen Zeitpunkten zustande kommen, kleiner als D_g sein. Haben wir die Sekundendosis in P, die dann gewonnen wird, wenn die Röntgenröhre mit der konstanten Röhrenstromstärke J und mit konstanter Gleichspannung V betrieben wird, als Funktion der Röhrenspannung V ermittelt, so können wir den zeitlichen Verlauf der Sekundendosis D_a in P, die unter dem Einfluß der sinusoidal verlaufenden Spannung V_a zustande kommt, aufzeichnen und ihren zeitlichen Mittelwert $(D_a)_m$ errechnen. Dieser verhält sich zur Sekundendosis D_g wie 1 : 2,4. Wir müssen hierbei wohl beachten, daß wir die Wirkungen zweier Strahlenenergien miteinander vergleichen, die durch Aufwenden zweier verschieden großer elektrischer Energien gewonnen worden sind. Die von der Röhre aufgenommene elektrische Leistung beträgt im ersten Falle $J_{.200}$, im zweiten dagegen $J.(V_a)_m$, wenn $(V_a)_m$ den zeitlichen Mittelwert der sinusoidal verlaufenden Spannung bedeutet. Dieser kommt ungefähr 64% vom Scheitelwert, also etwa (0,64 . 200 =) 128 kV gleich. Also ist die von der Röhre aufgenommene Leistung im Falle der sinusoidalen Spannung ungefähr 64% der von ihr im ersten Falle ver-

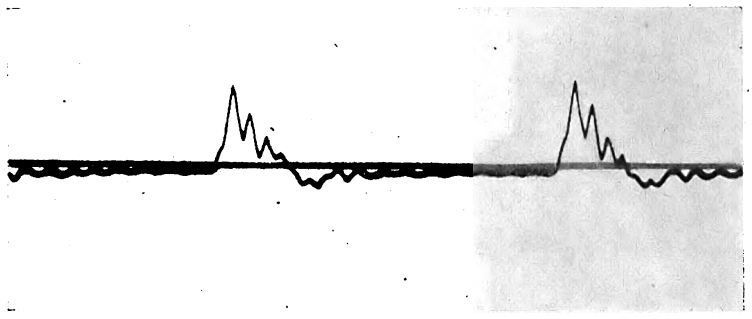

6



7

Bild 6 und 7. Zeitlicher Verlauf der von einem Induktor gelieferten Spannung (Oszillogramme).

zehrten. Um eine richtige Vergleichgrundlage zu schaffen, müssen wir beide Fälle auf den gleichen elektrischen Energieverbrauch in der Röhre beziehen. Beachtet man das, so ergibt sich, daß die in P im ersten Falle gewonnene Dosis das 0,64 . 2,4 = etwa das 1,4 fache der Dosis ausmacht, die im zweiten Falle innerhalb der gleichen Zeit erzielt wird.

Ist die Form der Spannungskurve noch spitzer als die Sinuskurve, mit anderen Worten, ist der zeitliche Mittelwert der Spannung V_b ein noch kleinerer Bruchteil des Scheitelwertes als im Falle der Sinuskurve, so fällt der Mittelwert $(D_b)_m$ der Sekundendosis in P noch kleiner als $(D_a)_m$ aus. Beziehen wir die im ersten und im dritten Falle erzielten Sekundendosen wieder auf gleichen Energieverbrauch in der Röhre, so finden wir, daß die im Falle der Gleichspannung erzielte Sekundendosis 1,65mal so groß ist wie die mittlere Sekundendosis $(D_b)_m$ die unter dem Einflusse der zeitlich veränderlichen Spannung gemäß der Kurve V_b zustande kommt.

Aus diesen Betrachtungen geht hervor, daß — stets gleiche Scheitelspannungen angenommen — jede zeitlich veränderliche Spannung der konstanten Gleichspannung unterlegen ist, und daß das um so mehr der Fall ist, je spitzer die Spannungskurve, d. h. je kleiner der Mittelwert der Spannung im Vergleich zu ihrem Scheitelwert ist. Somit ist die konstante Gleichspannung die vom Gesichtspunkte des Therapiebetriebes aus günstigste Spannungsart.

Ein Therapieinduktor liefert eine Öffnungsspannung, die in der Regel in Form einer gedämpften Schwingung verläuft. Von ihr nutzen wir bloß die erste Halbwelle aus. Sie verläuft bei ein und demselben Apparat je nach der Größe der dem Unterbrecher parallel geschalteten Kapazität und je nach der Röhrenstromstärke bald spitzer (Bild 6), bald flacher (Bild 7). Auch die Spannung, die ein

Digitized by Google

Transformatorapparat mit mechanischem Gleichrichter liefert, ist keine konstante Gleichspannung. Die Spannungskurve eines Gleichrichterapparates ist durch einen Abschnitt einer Sinuskurve oder einer dieser ähnlichen Kurve gegeben (Bild 8). Die Spannung variiert demgemäß zwischen einem Höchstwert und einem um etwa ein Drittel niedrigeren Mindestwert.

Der Umstand, daß die Spannungskurven der Induktor- und Transformatorapparate nicht ideal sind, ist nicht deren größter Nachteil. Schwerer wiegen im allgemeinen die technischen Mängel dieser Apparate, deren letzte Ursache in der Diskontinuität der Spannungserzeugung liegt, vor allem die Ungleichförmigkeit ihrer Wirkungsweise und die Überspannungen, deren Quelle in den im Sekundärkreise solcher Apparate benutzten Funkenstrecken und mechanischen Gleichrichtern zu suchen ist.

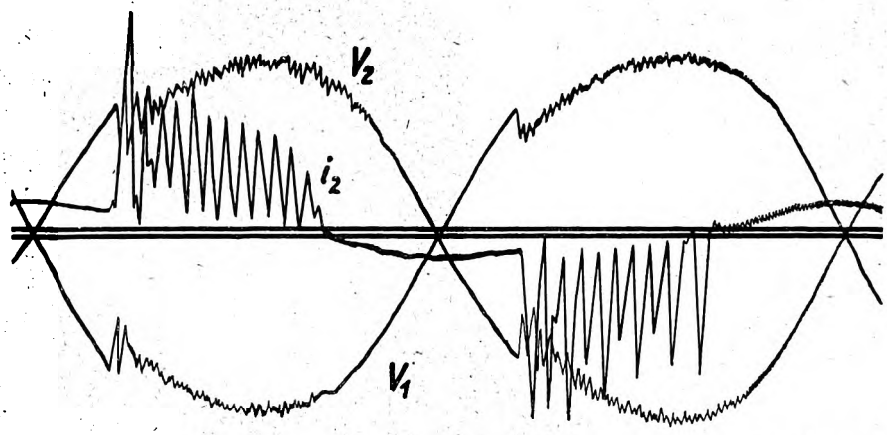

Bild 8. Zeitlicher Verlauf der Transformatorspannung und des Sekundärstromes bei einem Gleichrichterapparat (Oszillogramm).
V_2 = Sekundärspannung des Transformators. I_2 = Sekundärstrom des Transformators.

Die physikalische Erkenntnis von der Überlegenheit der konstanten Gleichspannung gegenüber allen zeitlich veränderlichen Gleichspannungen und die Erkenntnis der Ursache der technischen Mängel der Induktor- und Transformatorapparate haben zum Bau des zum ersten Male im Herbst 1922 bekanntgemachten Stabilivoltapparates von Siemens & Halske, des Apparates zum Erzeugen kontinuierlicher, konstanter Gleichspannung, geführt. Neuerdings sind auch andere Firmen daran gegangen, die Fabrikation solcher Apparate aufzunehmen.

Dem Apparat zum Erzeugen kontinuierlicher, konstanter Gleichspannung liegt eine an und für sich bekannte, für verschiedene physikalische Zwecke gebrauchte Schaltung zugrunde. Er besteht aus einom Hochspannungstransformator T (Bild 9), zwei miteinander in Reihe geschalteten Kondensatoren C_1, C_2 sehr großer Kapazität und zwei Hochvakuum-Glühkathodenventilröhren V_1, V_2. Die miteinander verbundenen Belegungen der Kondensatoren sind an die eine Sekundärklemme N des Transformators angeschlossen, während ihre anderen Belegungen über je eine Ventilröhre hinweg mit der anderen Sekundärklemme M des Transformators verbunden sind.

Drücken wir dem Transformator eine Wechselspannung sinusoidalen Verlaufes auf. Während der einen Halbperiode der Wechselspannung, und zwar der, innerhalb welcher N Pluspol und M Minuspol ist, vermag Strom aus dem Transformator nur über V_1 hinweg in den Kondensator C_1 zu fließen; dagegen bleibt die zweite Hälfte der Apparatur stromlos, weil V_2 dem Strom den Weg versperrt. Doch in C_1 hinein vermag nur so lange Strom zu fließen, bis die Transformatorspannung ihren Scheitelwert erreicht hat. Sobald sie zu sinken beginnt, könnte nur noch Strom aus dem auf den vollen Scheitelwert der Transformatorspannung geladenen Kondensator C_1 in den Transformator zurückfließen. Doch dies wird durch die für den Rückstrom undurchlässige Ventilröhre V_1 verhindert. Somit bleibt die Ladung von C_1 erhalten.

In der nächsten Halbperiode der Wechselspannung ist N Minuspol und M Pluspol. In diesem Zeitraume sperrt V_1. Somit bleibt die erste Hälfte des Apparatkreises stromlos. In der zweiten dagegen spielen sich jetzt die gleichen Vorgänge ab, die sich innerhalb der vorhergehenden Halbperiode in der ersten Apparathälfte abgespielt haben. Das Ergebnis ist, daß jetzt C_2 geladen wird, und zwar auch wieder auf den Scheitelwert der sekundären Transformatorspannung. Vorausgesetzt, daß die Kondensatorbelegungen so gut isoliert sind, daß sich die Kondensatoren nicht von selbst zu entladen imstande sind, bleiben von jetzt ab beide Kondensatoren geladen, wird doch die Entladung jedes von ihnen durch die zugehörige Ventilröhre verhindert.

Digitized by Google

So kommt eine Spannung zwischen A und B zustande, die das Doppelte des Scheitelwertes der Transformatorspannung ausmacht. Solange der Kondensatorbatterie keine Energie entzogen wird, bleibt ihre Spannung unterändert.

Schließen wir an A und B eine mit Strom konstanter Stärke geheizte Coolidgeröhre R an. Es beginnt nunmehr Strom aus der Kondensatorbatterie zu fließen, und zwar ein kontinuierlicher Strom konstanter Stärke. Also wird der Batterie Energie entzogen. Es werden ihr in gleichen Zeiträumen gleichgroße Ladungen entnommen. Folglich muß ihre Spannung kontinuierlich, und zwar gerad-

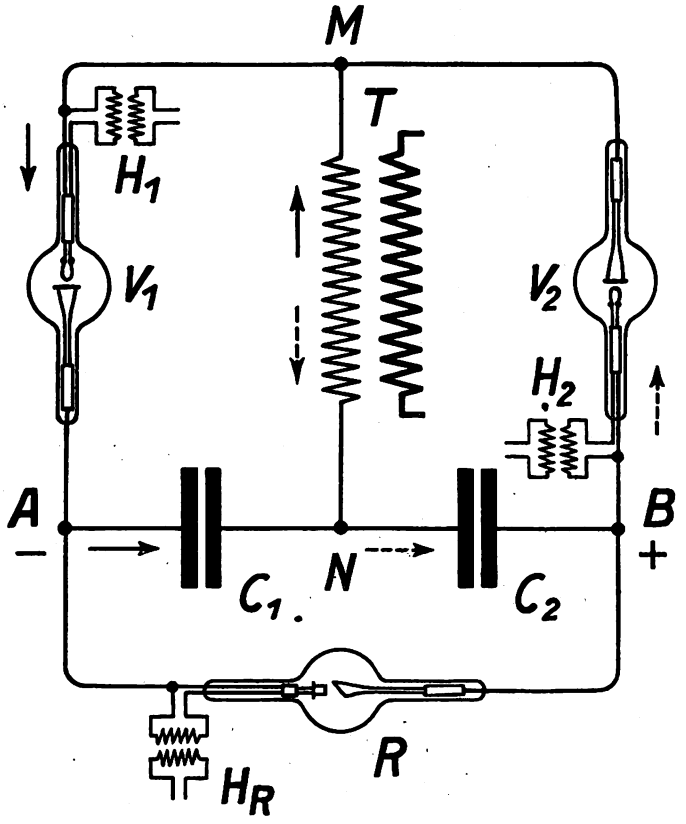

Bild 9. Schaltbild des Apparates zum Erzeugen kontinuierlicher konstanter Gleichspannung. T = Hochspannungstransformator. V_1, V_2 = Glühkathoden — Ventilröhren. C_1, C_2 = Kondensatoren. R = Röntgenröhre. H_1, H_2, H_R = Heiztransformatoren.

linig sinken. Dies müßte zum vollständigen Entladen der Batterie führen, wäre sie auf sich selbst angewiesen. Doch der Transformator sorgt dafür, daß sich ihr Energieinhalt nicht erschöpft. So fließen in den aufeinanderfolgenden Halbperioden abwechselnd dem Kondensator C_1 über V_1 und C_2 über V_2 Ladungen zu, die es bewirken, daß bald C_1, bald C_2 auf den Scheitelwert der Transformatorspannung aufgeladen wird. Demnach steigt die Spannung V_{c_1} des Kondensators C_1, nachdem sie auf ein bestimmtes Minimum gesunken ist, innerhalb je einer Periode des den Transformator speisenden Wechselstromes je einmal auf den Scheitelwert der Transformatorspannung und sinkt von diesem Werte geradlinig auf ihren Minimalwert hinab (Bild 10). Ähnlich variiert die Spannung V_{c_2} des Kondensators C_2, dessen Ladungsintervalle gegen die des Kondensators C_1 um eine Halbperiode des Wechselstromes in der Phase verschoben sind. Summiert man die Ordinaten der beiden Spannungskurven, so erhält man die Kurve der resultierenden Spannung V_c der miteinander in Reihe geschalteten beiden Kondensatoren, d. h. die Spannungskurve der als Energiespeicher dienenden Kondensatorbatterie. — Diese Spannung weist somit Fluktuationen auf. Sie rühren daher, daß sich die Aufladung der Kondensatorbatterie stoßweise vollzieht. Doch dieses geschieht in so schneller Folge, daß sich ihre Ladung zwischendurch nicht nennenswert zu verringern vermag. Dies ist um so mehr der Fall, als die Kapazität der Batterie reichlich bemessen ist und somit der Energiespeicher stets über einen im Vergleich zur Energieabgabe großen Energievorrat verfügt.

Die Fluktuationen der Gleichspannung bei einem mit bestimmter Spannung betriebenen Apparat fallen um so größer aus, je mehr Ladung der Kondensatorbatterie in der Zeiteinheit entzogen wird,

Digitized by Google

d. h. je größer die Röhrenstromstärke ist. Ist die Kapazität der Kondensatorbatterie so groß bemessen, daß bei 220 kV Spannung an den Kondensatoren und bei 10 mA Stromentnahme die Fluktuation nicht mehr als ± 5% der mittleren Spannung beträgt, so beträgt sie bei 20 mA Stromentnahme doppelt soviel, also ± 10%. Allerdings gilt das nur annähernd, wie auch die im Bilde 10 dargestellten Kurven nur annähernd richtig sind. Sie gelten für den theoretischen Grenzfall, daß die Widerstände im Primär- und im Sekundärkreise des Transformators null sind und daß der Spannungsabfall in den

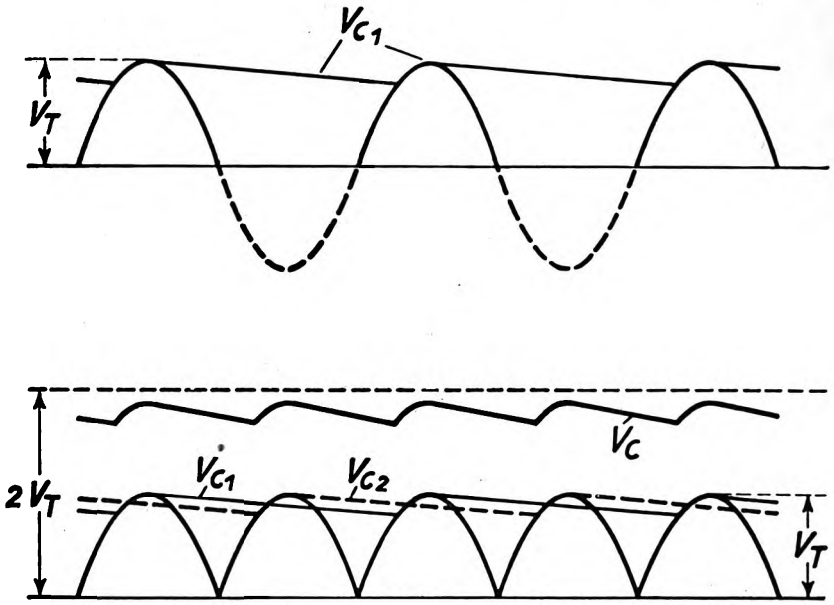

Bild 10. Oben: Zeitlicher Verlauf der Spannung V_{c_1} des Kondensators C_1 (s. Bild 9). Unten: Zeitlicher Verlauf der Spannungen V_{c_1} und V_{c_2} beider Kondensatoren und der Gesamtspannung V_c.

Ventilröhren vernachlässigbar klein ist. Doch dies trifft in Wirklichkeit nicht zu. Namentlich der Spannungsabfall in den Ventilröhren ist das, was eine starke Abflachung der Kurve der auf die Kondensatoren einwirkenden Spannung und einen mit wachsender Stromentnahme zunehmenden Spannungsabfall der Apparatur im Gefolge hat (Bild 11).

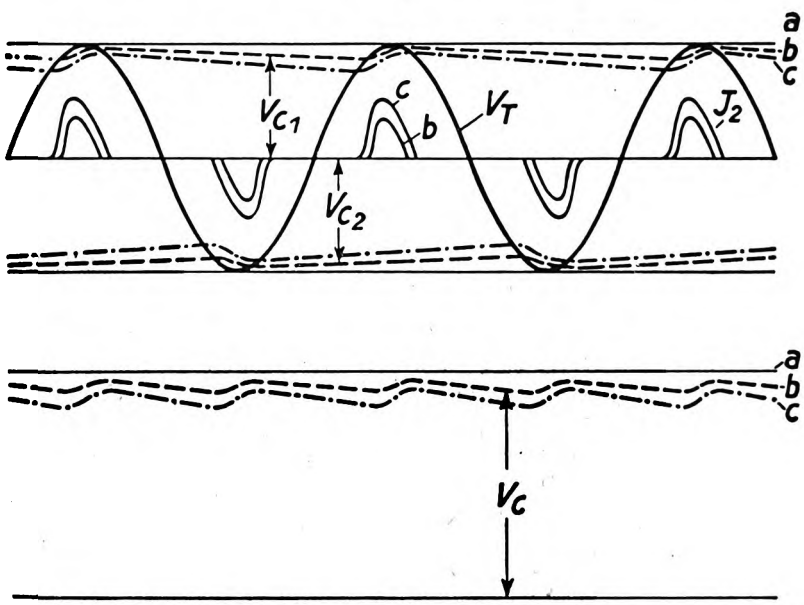

Bild 11. Zeitlicher Verlauf der beiden Kondensatorspannungen V_{c_1}, V_{c_2} und der Gesamtspannung V, sowie der des Transformatorsekundärstromes J_2 a) bei Leerlauf, b) bei normaler Vollast und c) wenn die Belastung doppelt so groß ist wie im Falle b) (nach theoretischen Betrachtungen).

Digitized by Google

Fünf Merkmale sind es, die diesen Apparat von den Induktor- und Transformatorapparaten unterscheiden und diesen gegenüber auszeichnen, nämlich die folgenden:

1. Das Fehlen umlaufender Teile und die Geräuschlosigkeit des Betriebes.

2. Die Kontinuität der erzeugten Spannung und des vom Apparat gelieferten Stromes; das Fehlen jeglicher Unterbrecher und funkenbildender Organe im Hochspannungskreise; der Umstand, daß der Apparat selbst frei von allem ist, was zum Entstehen von Überspannungen Anlaß geben könnte.

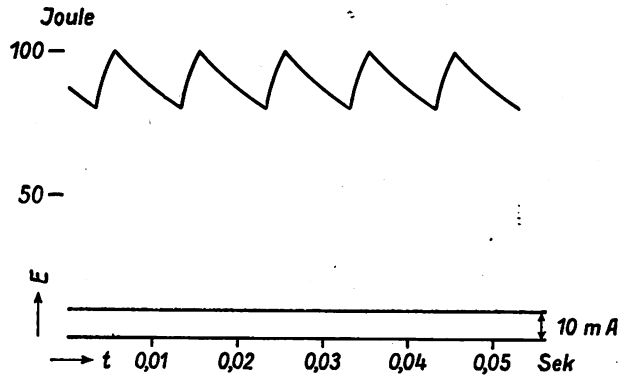

Bild 12. Zeitlicher Verlauf der in den Kondensatoren des Stabilivolt aufgespeicherten Energie (errechnet) bei normaler Vollast des Apparates.
V (= Scheitelwert der Röhrenspannung) = 210 kV,
V_m (= mittlere Röhrenspannung) = 200 kV,
J (= Röhrenstromstärke = konst. = 10 mA.

3. Die Tatsache, daß er eine nahezu konstante Gleichspannung und somit annähernd die für den Therapiebetrieb physikalisch optimale Spannung liefert, die cet. par. den günstigsten Wirkungsgrad der Röntgenstrahlenerzeugung und cet. par. die kürzeste Bestrahlungsdauer zu erzielen gestattet.

4. Das für die zukünftige Entwicklung wichtige Moment, daß der Apparat als Spannungsverdoppler ausgebildet ist; daß für die Erzeugung einer bestimmten Röhrenspannung ein Transformator ausreicht, dessen maximale Betriebsspannung der Hälfte der zu erzeugenden gleichkommt und

5. der Umstand, daß der Apparat einen Energiespeicher darstellt, und demzufolge einen hohen Grad der Gleichförmigkeit des Betriebes gewährleistet.

In Bild 12 ist der zeitliche Verlauf der in den Kondensatoren des Stabilivolts aufgespeicherten Energie für den Fall dargestellt, daß man dem mit 50periodigem Wechselstrom gespeisten und mit 200 kV mittlerer Spannung betriebenen Apparat 10 mA Strom entnimmt. Der Apparat ist so bemessen, daß die Spannung der Kondensatorbatterie unter den genannten Bedingungen innerhalb je zweier Ladeperioden, also innerhalb $^1/_{100}$ Sek., um 10%, also um 20 kV, abfällt. Daraus folgt, daß der Energieinhalt der vollgeladenen Kondensatorbatterie ungefähr 100 Wattsek., d. h. 100 Joule, beträgt. Die ihr innerhalb je einer hundertstel Sekunde entnommene Energie ist gleich 20 Joule, also $^1/_5$ des Energieinhaltes der im vollgeladenen Zustand befindlichen Batterie. In ihr ist demgemäß am Ende eines jeden solchen Entladeintervalles immer noch das Vierfache der Energie aufgespeichert, die sie innerhalb des Entladezeitraumes hergibt.

Wesentlich anders findet die Energieumsetzung bei einem Transformatorapparat statt. Er ist kein Energiespeicher, sondern lediglich eine Durchgangsstelle für die aus dem Netz geholte und in die Röntgenröhre fließende Energie. Die Primärspule des Transformators saugt gewissermaßen elektrische Energie aus dem Netz. Diese tritt in die mit der Primärspule induktiv gekoppelte Sekundärspule ohne zeitlichen Aufschub über und strömt durch den Gleichrichter in die Röntgenröhre hinein. Wohl gibt der Transformator nicht die ganze von ihm aufgefangene elektrische Leistung weiter, da er einen Teil davon zur Deckung seiner Energieverluste braucht; doch der Energiebedarf der Röntgenröhre wird dadurch nur wenig geschmälert, ist doch der Energieverlust des Transformators in der Regel klein. Wird ihm plötzlich eine größere Leistung entnommen, so holt der Transformator selbst ohne Hinzutun von fremder Seite das erforderliche Mehr an Energie aus dem Netz. Er paßt sich also allen Anforderungen elastisch an.

Diese Eigenschaft des Transformators kommt auch dem Apparat zum Erzeugen kontinuierlicher, konstanter Gleichspannung zugute. Wenn auch die entnommene Leistung gesteigert wird, so sorgt der Transformator dafür, daß der Energiespeicher periodisch voll aufgefüllt wird. Dieser ist so groß, daß

Digitized by Google

der Apparat um ein Vielfaches seiner normalen Leistung überlastet werden muß, ehe er sich innerhalb je einer Halbperiode des Wechselstromes völlig ausgibt.

Auch der Induktorapparat ist ein Energiespeicher. Nur finden bei ihm die Energieaufnahme und die Energieabgabe in voneinander getrennten Zeiträumen und abwechselnd statt. Er nimmt während des Schließungsintervalles elektrische Energie auf, die sich in seinem Magnetfelde in Form magnetischer Energie aufspeichert. Diese wandelt sich in dem der Schließungsperiode folgenden Öffnungsintervall wieder in elektrische Energie um und kommt zu einem Teil in der sekundär angeschlossenen Röntgenröhre als Nutzenergie zum Verbrauch. Bild 13 zeigt uns, wie sich im Induktor innerhalb der Schließungsperiode die Energie aufstapelt und wie sich diese Energiemenge in der Öffnungsperiode zuerst langsam, dann beschleunigt und zum Schluß wieder langsamer aufzehrt.

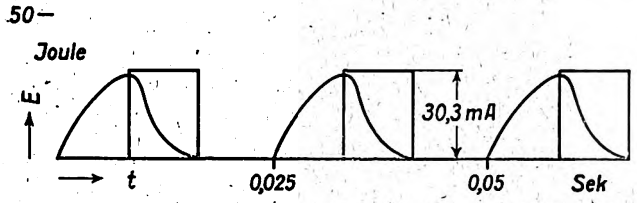

Bild 13. Zeitlicher Verlauf der im Magnetfelde eines Induktors aufgespeicherten Energie (errechnet).
V (= Scheitelwert der Röhrenspannung) = 210 kV,
J (= mittlere Röhrenstromstärke) = 10 mA,
Momentanwert der Röhrenstromstärke = ung. 30 mA.

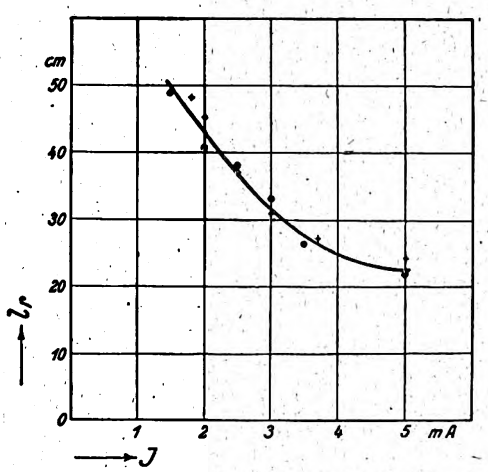

Bild 14. Die Funkenschlagweite l_r eines Induktortherapieapparates als Funktion der Röhrenstromstärke J bei konstanter Einstellung des Apparates.



Bild 15. Erste Ausführungsform des Stabilivolt mit zwei in Reihe geschalteten Ventilröhren auf jeder Seite.

(Um die Energieumsetzung im Induktor mit der im Stabilivolt quantitativ vergleichen zu können, ist angenommen, daß der Induktor mit einer Coolidgeröhre belastet ist, und daß er eine Spannung von 210 kV Scheitelwert und einen Röhrenstrom von 10 mA mittlerer Stärke liefert. Dabei ist vorausgesetzt, daß die sekundliche Zahl der Stromschließungen und -öffnungen 40 beträgt. Angenommen, daß die Dauer des Öffnungsintervalles 0,008 Sek. beträgt, ergibt sich, daß der Momentanwert der Röhrenstromstärke etwa 30 mA ausmacht. Die Energiemenge, die die Röhre in jedem einzelnen Öffnungsintervalle verzehrt, errechnet sich auf etwa 30 Joule.)

Die Energiemenge, die am Ende eines jeden Schließungsintervalles im Induktor aufgespeichert ist, gibt er im Öffnungsintervall restlos wieder her. Er stapelt davon nichts in sich auf. Er vermag auch nicht mehr Energie im Öffnungsintervall herzugeben, als in ihm aufgespeichert war, denn weder verfügt er über Energiereserven, noch ist er in der Lage, innerhalb des Öffnungsintervalles Energie aus dem Netz zu holen, ist er doch von diesem elektrisch abgeschnitten und somit ganz auf sich selbst angewiesen.

Der Induktor vermag also nicht wie der Transformator beliebig Energie aus dem Netz zu schöpfen, auch verfügt er nicht über Energiereserven, wie der Apparat zum Erzeugen kontinuierlicher, konstanter Gleichspannung. Er speichert nur so viel Energie jedesmal in sich auf, als er hergeben soll, und

Digitized by Google

gibt sich jedesmal völlig aus. Bei ihm findet nicht, wie bei den anderen beiden Apparaten, die Energieaufnahme in der gleichen Zeit statt wie die Energieabgabe, vielmehr spielen sich diese beiden Vorgänge in voneinander getrennten Zeiträumen ab.



Bild 16. Glühkathoden-Ventilröhre (S & H) mit einer tellerförmigen Tantalanode.

Aus der Tatsache, daß die von einem Induktorapparat abgegebene Energie einem in ihm zu Beginn einer jeden Stromöffnungsperiode angehäuften kleinen Energievorrat bestritten wird, und daß ihm innerhalb der Arbeitsperiode von außen keine Energie zuströmen kann, folgt, daß seine Spannung zusammenbricht, sobald ihm infolge einer eingetretenen Unregelmäßigkeit des Betriebes plötz-



Bild 17. Stabilivolt mit Ventilröhren in Öl (eine Röhre auf jeder Seite).

lich mehr Strom als normalerweise entnommen wird. Überlassen wir einen Induktor, dessen Unterbrechermotor mit einer bestimmten Drehzahl läuft und dessen Regulierwiderstand im Primärkreis in einer bestimmten Weise eingestellt ist, sich selbst, so ändert sich seine Spannung bzw. seine Funkenschlagweite mit wachsender Röhrenstromstärke gemäß einer stark abfallenden Kurve (Bild 14). Nehmen wir an, daß sich während des Betriebes eines Induktors, der eine bestimmte Spannung, entsprechend 40 cm Funkenschlagweite, und 2,2 mA Röhrenstrom liefert, die Röhrenstromstärke plötzlich aus irgendeinem Grunde verringert. Dann schnellt seine Spannung auf eine Höhe hinauf, die für die an ihn angeschlossene Röhre verhängnisvoll werden kann.

Digitized by Google

Aus den geschilderten Eigenschaften des Induktors folgt auch seine starke Beeinflussung durch Schwankungen in der Netzspannung.

Ich habe bisher nur von Lichtseiten des Apparates zum Erzeugen kontinuierlicher konstanter Gleichspannung gesprochen. Es drängt sich Ihnen wahrscheinlich die Frage auf, wo seine Schattenseiten liegen dürften. Sie werden wohl vermuten, daß eine solche darin zu suchen ist, daß der Apparat wichtige Organe beschränkter Lebensdauer enthält, deren Erneuerung von Zeit zu Zeit erforderlich ist, nämlich Ventilröhren. Eine solche Befürchtung kann um so eher Platz greifen, als der Stabilivolt in

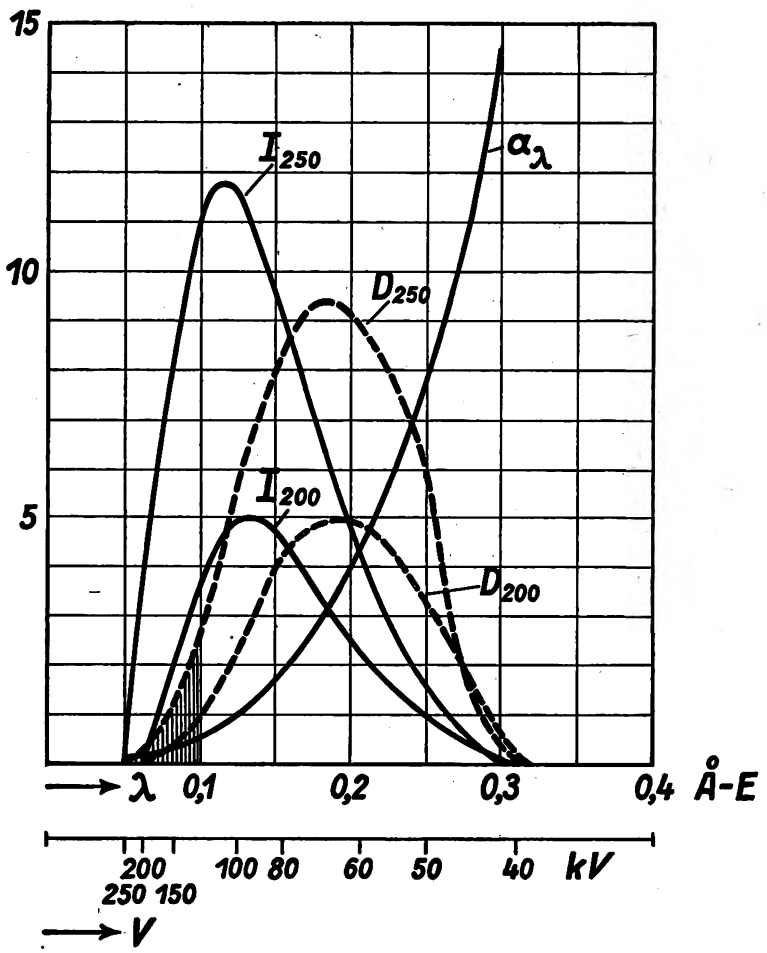

Bild 18. Spektrale Intensitätsverteilung der gefilterten Strahlung einer Röntgenröhre und der Oberflächen-Sekundendosis D in Abhängigkeit von der Wellenlänge λ.
Die Kurven I_{200} und D_{200} haben auf 200 kV Röhrenscheitelspannung, I_{250} und D_{250} auf eine solche von 250 kV Bezug. α_λ = Absorptionskoeffizient des Körpers für Röntgenstrahlen. Die I-Kurven sind angenommen, die D-Kurven aus den ersten rechnerisch hergeleitet.

seiner bisher bekannten Ausführung vier Ventilröhren enthält, von denen je zwei zwecks Erzielung einer größeren Betriebssicherheit in Reihe geschaltet worden sind (Bild 15). Doch demgegenüber kann man wohl aus der Erfahrung entgegnen, daß deren Lebensdauer beträchtlich ist, so daß trotz der Unkosten für die Erneuerung die zur Erzielung der Dosiseinheit aufzuwendenden Betriebskosten bei diesem System kleiner als bei anderen sein dürften.

Dazu kommt, daß die Ventilröhren (Bild 16) innerhalb des letzten Jahres auf eine hohe Stufe der Vollkommenheit gebracht worden sind und daß dadurch, daß man sie in Öl gesteckt hat, ihre Betriebssicherheit so sehr gesteigert worden ist, daß man mit einer einzigen Ventilröhre auf jeder Seite, also im ganzen mit zwei Ventilröhren, auskommt (Bild 17).

Man kann mit Fug und Recht behaupten, daß die Technik der Therapieapparate im Apparat zum Erzeugen kontinuierlicher konstanter Gleichspannung die ideale Lösung der apparativen Frage gefunden hat und daß er der Therapieapparat der Zukunft sein wird.

Digitized by Google

63. H. Seemann (Freiburg i. Br.): **Dosenquotient, Halbwertschicht und Spektrogrammetrie.**

Abschnitt aus dem stark gekürzt gehaltenen Vortrag: „Die Methoden der Röntgenspektroskopie.

Die Entdeckung der Interferenzen der Röntgenstrahlen an Kristallen durch M. v. Laue und W. Friedrich sowie die Ausgestaltung dieser Erscheinung zu einer regelrechten Röntgenspektroskopie durch W. und L. Bragg haben die Fortschritte der physikalischen Erkenntnis der letzten 10 Jahre in erster Linie ermöglicht. Insbesondere ist es die überraschende Meßgenauigkeit der Röntgenspektrographen, denen wir die zahlenmäßige Prüfung und Bestätigung einer ganzen Reihe von theoretisch aufgestellten Gesetzmäßigkeiten verdanken. So z. B. die Bestätigung des Duane-Huntschen Gesetzes, das aus den von Einstein angegebenen Beziehungen mit der Plankschen Konstanten abgeleitet wurde und den einfachen Zusammenhang zwischen der Maximalspannung an der Röntgenröhre und der Minimumwellenlänge des erzeugten Spektrums sichergestellt hat. Ferner die Bestimmung der Plankschen Konstanten durch Messungen der Minimumwellenlänge durch Wagner und andere.

Entsprechend der großen theoretischen und praktischen Bedeutung der Minimumwellenlänge auch für die röntgentechnische Praxis spielt ihre Diagnostik auf der Spektralaufnahme eine große Rolle, um so mehr, als das Spektrum einer mit pulsierendem Strom betriebenen Röhre in ganz ähnlicher Weise pulsiert wie etwa der Schatten des Herzens bei diagnostischen Röntgenaufnahmen. Da Momentaufnahmen der Spektren unmöglich sind, so erscheint gerade der Saum des Spektrums, um dessen Lokalisierung es sich handelt, unscharf und mindestens stark abgetönt, zumal er auch bei Spektren, die mit absoluter Gleichspannung erzeugt werden, den Schwärzungsverlauf eines Halbschattensaumes besitzt.

Wenn es sich darum handelt, festzustellen, bis zu welchem äußersten Maximum die immer schwankende Spannung des Instrumentariums im Laufe der Spektralaufnahme gestiegen ist, so muß man allerdings die äußerste Spitze der photometrierten Schwärzungskurve des Spektogramms suchen. Praktisch ist die Lage dieser Spitze aber ganz belanglos für die Charakterisierung des Spektrums und der Spannung, denn die Strahlenmenge dieser durch vorübergehende Überspannung erzeugten Grenzkomponenten des Spektrums ist, wie der flache Anstieg der Schwärzungskurve, der sog. Überspannungsschwanz, beweist, vollkommen zu vernachlässigen.

Man muß sich daher darüber einigen, welchen Punkt der Schwärzungskurve man als Anfang, d. h. als praktische Minimumwellenlänge rechnen will. Es möge zur Normierung vorgeschlagen werden, den Punkt der Schwärzungskurve als Minimumwellenlänge zu betrachten, bei dem die Schwärzung auf einem ohne Verstärkungsschirm und ohne Filter aufgenommenen Spektrogramm einen bestimmten Bruchteil, z. B. 3%, der maximalen Schwärzung des kontinuierlichen Spektrums erreicht hat[1]).

Die Versuche, die praktische Minimumwellenlänge durch tangentiale Verlängerung des gradlinigen Teils der Schwärzungskurve zu bestimmen, müssen notgedrungen scheitern, denn der Verlauf der Kurven ist völlig von der Spannungscharakteristik der einzelnen Stromimpulse der Instrumentarien abhängig und besitzt oft gar keinen gradlinigen Teil, der zur linearen Extrapolation geeignet wäre. Nur bei absolut konstanter Gleichspannung ist die Form des Kurvenanstieges ein für allemal gegeben. Gerade die Abweichungen der Kurvenform von dieser Normalform ist das, was die Röntgentechniker an den Spektren vorwiegend interessiert, denn sie gibt Aufschluß über die Konstanz der Spannung und die damit verbundene Ökonomie der Strahlenerzeugung und des Röhrenverbrauchs.

Um zu zeigen, wie wenig die Spannungscharakteristik eines pulsierenden Hochspannungsstromes der Gleichspannung nahekommt, mögen einige Spektraloszillogramme projiziert werden; sie entstehen ähnlich wie bei einer Kinoaufnahme durch schnelles Vorbeiführen eines Filmstreifens an dem schmalen Bildschlitz eines Spektrographen in vieltausendfacher Wiederholung synchron mit den Impulsen. Das Wandern der Minimumwellenlänge während der Dauer des einzelnen Impulses ist an der Krümmung der kurzwelligen Grenzlinie des resultierenden Spektrums anschaulich erkennbar. Man sieht, wie die Minimumwellenlänge bei etwa 0,15 Å einsetzt, bis etwa 0,06 Å vordringt und wieder auf 0,15 Å zurückgeht. Von einer Konstanz der Spannung und des Minimums kann daher auch nicht annähernd die Rede sein, ganz abgesehen von der Inkonstanz der einzelnen Impulse untereinander, die mit in das Oszillogramm eingeht. Was will man nun als Minimumwellenlänge betrachtet wissen? Mir scheint obiger Vorschlag die beste Lösung.

Herr Küstner dagegen beantwortet diese Frage in seinem gestrigen Vortrage über die Nor-

---

[1]) Dies bedeutet keineswegs, daß die Minimumwellenlänge dadurch um den gleichen Betrag verschoben bzw. korrigiert wird.

Digitized by Google

mierung der Röntgendosierung damit, daß er in diesen diagnostisch so wertvollen Feinheiten der Abtönung des Spektrums eine Fehlerquelle bei der Ablesung erblickt, die nach seiner Meinung den praktischen Wert der Spektroskopie stark beeinträchtigt, wenigstens in Konkurrenz mit der von Küstner aufgefrischten Halbwertschichtsmessung, und soweit sie mit dem von dem Vortragenden konstruierten Spektrographen betrieben wird. Er beweist dies damit, daß er unterexponierte Spektrogramme Versuchspersonen in die Hand gibt, und diese die Grenze des nur mit Mühe erkennbaren Saumes des Spektrums ablesen läßt. Das zu erwartende Resultat tritt auch tatsächlich ein. Es werden Ablesedifferenzen bis zu 23 % festgestellt, die für den Vortragenden schon allein hinreichen, um die Unterexposition der verwendeten Spektrogramme zu beweisen. Er führte aber auch bei seinem gestrigen Vortrage Spektralaufnahmen im Original vor, die nach Schätzung des Vortragenden etwa dreimal so stark hätten geschwärzt sein müssen, um zur sicheren Ablesung der Minimumwellenlänge mit bloßem Auge mittels Skala dienen zu können.

Weitere Beweise für Trugschlüsse aus der Spektralanalyse sieht Herr Küstner in der Tatsache, daß die Reproduktionen von Spektren in seiner in der Strahlentherapie demnächst erscheinenden Arbeit, insbesondere die Abb. 29, eine völlige Umkehrung des Duane-Huntschen Gesetzes zu zeigen scheinen, nämlich ein Wachsen der Minimumwellenlänge mit steigender Spannung und Verstärkung der Filter. Er verschweigt hierbei aber, daß die reproduzierten Spektren um so mehr unterexponiert waren, je höher die Spannung gesteigert wurde, weil die Filterung gleichzeitig immer stärker gewählt wurde, ohne daß die Expositionen entsprechend erhöht wurden.

Es hätte unter diesen Umständen einer besonderen Kunstfertigkeit des Autotypieätzers bedurft und einer besonderen Aufnahmetechnik für das Klischee, um auf allen einzelnen Spektren der Tafel 29 das erscheinen zu lassen, was auf den Originalen tatsächlich vorhanden war, da ein Klischeedruck eine mehrfach kürzere Tonskala besitzt als eine photographische Platte in der Durchsicht. Man kann daher entweder nur die hellen Partien der Platte, also in diesem Falle den Saum des Spektrums, in einigermaßen richtiger Tonabstufung wiedergeben unter völligem Verzicht auf die Nüancen der mäßig und stark geschwärzten Partien, oder nur die der mittleren oder nur die stark geschwärzten. Oder man muß von jedem einzelnen Original je nach dessen Schwärzung eine photographische Papierkopie herstellen, deren Gradation, Exposition und Entwicklung dem Charakter der Platte angepaßt ist, und von diesen Kopien das Klischee herstellen lassen. Selbst wenn alle diese Maßnahmen getroffen wurden, und einwandfrei Klischees erzielt wurden, kann beim Druck durch zu viel oder zu wenig Farbe oder durch Benutzung zu strenger oder zu weicher Farbe alle Mühe illusorisch gemacht werden.

Herr Küster hat diese photographischen und drucktechnischen Manipulationen ganz oder zum Teil vernachlässigt und insbesondere unterlassen, darauf hinzuweisen, daß erst durch diese Vernachlässigung eine völlig entstellte Wiedergabe der Originalplatten hervorgerufen werde. Seine Argumentation ist daher als irreführend zu verwerfen. Klischeedrucke beweisen nicht das geringste für die Beschaffenheit der Original-Spektrogramme. Seine in immer steigendem Maße unterexponierte Serie von Spektrogrammen (Abb. 29) zeigt lediglich, daß man selbst die physikalischen Gesetze scheinbar ins Gegenteil umkehren kann, die gerade mit Hilfe von Spektrographen experimentell bewiesen wurden. Was wäre wohl aus der medizinischen Röntgendiagnostik geworden, wenn man sich von der Möglichkeit solcher Irrungen hätte schrecken lassen, die dort hundertmal leichter eintreten können als bei dem Saum des Spektrums, der sich durch genügende Exposition vollkommen klar herausbringen läßt.

Unterexpositionen von Spektralaufnahmen führen außerdem zu starken Veränderungen des Schwärzungsverlaufes, wenn Verstärkungsfolien benutzt werden, da bei diesen die komplizierten Gesetzmäßigkeiten der Wirkung des blauen Fluoreszenzlichtes die Schwärzung beeinflussen, insbesondere den abgetönten Saum des Spektrums in der Nähe der Minimumwellenlänge. Die photographische Platte hat für optisches Licht einen Schwellenwert der Lichtmenge, die mindestens erforderlich ist, um überhaupt eine Wirkung hervorzurufen. Wird dieses Mindestmaß nicht wesentlich überschritten, und zwar um so mehr, je geringer die Momentanintensität des Lichtes ist, so tritt u. U. auch bei noch so langer Exposition keine Schwärzung auf, während die stärker exponierten Stellen der Platte normal reagieren. Diese Eigenschaft der Verstärkungsfolie und der Platte können bei knappen Expositionszeiten die Minimumwellenlänge völlig zum Verschwinden bringen, so daß die Grenze des Spektrums erst dort erkennbar ist — selbst bei photometrischer Ausmessung —, wo der Schwellenwert überschritten wurde. Die Meßresultate Küstners illustrieren diese Erscheinung, die gleichfalls von Herrn Küstner nicht erwähnt wird, in außerordentlich anschaulicher Form und können als Warnung dienen, Aufnahmen mit Verstärkungsfolie zu genauen Messungen des Intensitätsverlaufes des Spektrums zu benützen, wenigstens nicht bei knapper Exposition. Bei reichlicher Exposition ist die Verstärkungsfolie jedoch ohne weiteres zur genauen Bestimmung der Minimumwellenlänge zu verwenden. Die Messungen von Lorenz und Rajewsky (Strahlentherapie, Bd. 16, S. 475) ergaben

Digitized by Google

eine Meßgenauigkeit von 3 % bis 1 %. Herr Glocker sprach in seinem vorausgegangenen Vortrag gleichfalls von 1 % Genauigkeit. Publikationen, in denen über die Ungenauigkeit der Messungen an Spektrogrammen geklagt wird, sind bisher nicht bekannt geworden, obwohl die Literatur hierüber außerordentlich groß ist. Sogar die älteren Messungen hoher Spannungen von Dessauer und Back (Ber. d. D. phys. Ges. 21, 168, 1919) erreichen Meßgenauigkeiten wie die obengenannten. Es ist sehr lehrreich, daß schon diese Forscher auf die Fälschung der Meßresultate durch Unterexposition hinweisen.

Wie exakte Messungen der Intensitätsverteilung im Röntgenspektrum auszuführen sind, hat K. A. Sterzel, gestützt auf die Meßresultate von Glocker und Traub und einige Schwärzungskurven von Spektrogrammen in vorzüglicher Darstellung in der Zschr. f. techn. Physik 1924, 5, S. 125, beschrieben und dabei gerade die Aufgabe gelöst, die Küstner im Schlußsatze seiner Publikation für so schwierig hält, nämlich die Charakterisierung der Wirkung im ganzen Spektrum mit allen seinen Komponenten.

Es ist ein glänzender Beweis für die Genauigkeit und Brauchbarkeit des vom Vortragenden konstruierten Spektographen, daß Sterzel eine fast vollkommene Übereinstimmung des theoretisch errechneten Intensitätsverlaufes mit dem praktisch gemessenen findet, selbstverständlich nur bei Aufnahmen ohne Verstärkungsschirm, die übrigens um 40 Minuten exponiert wurden.

Die Behauptung Küstners, daß bei Aufnahmen ohne Verstärkungsfolien die wahre Minimumwellenlänge nicht erkennbar sei, ist damit endgültig erledigt. Der Vortragende ist außerdem in der Lage, diese Tatsache an einigen mit dem Projektionsapparat vorgeführten Originalaufnahmen unmittelbar zur Anschauung zu bringen.

Einer besonderen Richtigstellung bedarf auch noch die Darstellung Küstners, daß die Spektrallinien im Spektrum unendlich schmal erscheinen müßten, weil sie ja von homogenen Strahlen stammten. Tatsächlich müssen die Spektrallinien immer genau so breit sein wie der Spalt des Spektrographen, bei den Therapie-Spektrographen des Vortragenden danach ½ mm. Da die α- und β-Dubletts dichter als ½ mm nebeneinander liegen, können sie nicht getrennt voneinander erscheinen, sondern miteinander verschmolzen (überlagert). Von einer Beeinträchtigung der Meßgenauigkeit oder gar einem Systemfehler kann demnach gar keine Rede sein, denn die Messung der Miniumwllenlänge wird von der Mitte des α-Dubletts aus vorgenommen, die bei schmalen und breiten Linien gleich genau definiert und erkennbar ist. Bei der obigen Normierung fällt eine Korrektur der Minimumwellenlänge wegen der endlichen Breite des Spaltes fort.

Mit obigen Ausführungen dürfte die Küstnersche Kritik der Meßgenauigkeit der Spektrographen hinreichend richtiggestellt sein. Es bleibt nun noch übrig, den Mangel einer Überlegenheit der Halbwertschichtmessung gegenüber der Spektralanalyse nachzuweisen. Diese Aufgabe ist nicht schwer, denn die Halbwertschicht ist ein Begriff, der nicht das geringste aussagt über die Verschiedenheit der in der Strahlung enthaltenen Härtekomponenten oder, spektroskopisch ausgedrückt, über die Breite des Spektralintervalls. Küstner setzt diese Tatsache ausführlich auseinander. Intervalle von mehreren Oktaven können dieselbe Halbwertschicht haben wie eine monochromatische Strahlung aus der Mitte dieses Intervalls.

Was würde ein Musiker sagen, wenn man einen Akkord oder gar eine Reihe von Akkorden dadurch definieren wollte, daß man einen Ton aus seiner Mitte angäbe und behauptete, dieser Ton klänge genau so wie die gleichzeitig angeschlagenen Akkorde. Auf eine Diskussion dieser Frage dürfte man wohl verzichten können.

Das einzige Positive an dem Wert der Halbwertschicht für die Strahlentherapie ist die Tatsache, daß der Dosenquotienf von Strahlungen gleicher Halbwertschicht annähernd derselbe ist. Wozu soll man aber die von Küstner angegebene Zwei-Elektrometer-Methode in die Röntgenmeßtechnik einführen, wenn man mit den in einigen Dutzend Ausführungsformen überall käuflichen Dosenquotient-Meßgeräten das Ziel spielend leicht und ohne Rechnung und mathematische Überlegungen erreichen kann. Das hieße Eulen nach Athen tragen. Wenn man die Strahlenqualität nur in bezug auf ihren Dosenquotienten normieren will, so ist der Dosenquotient selbst logischerweise doch wohl der nächste Anwärter auf diesen Titel eines Standard.

Es wäre m. E. viel einfacher und rationeller, wenn Herr Küstner die Dosenquotientmessung selbst normiert hätte, wobei es ihm unbenommen bleibt, die in der physikalischen Meßtechnik seit Jahrzehnten bekannte Zwei-Elektrometer-Methode auch hier anzuwenden, freilich unter Verzicht auf die Einfachheit der Apparatur. Seine Vorschläge bedeuten nichts als einen unnötigen Umweg und eine Vermehrung der schon jetzt fast bis zur Unerträglichkeit gesteigerten Komplikationen in der medizinischen Röntgenmeßtechnik, von der begrifflichen Erschwerung ganz zu schweigen.

Außerdem ist mit Sicherheit vorauszusehen, daß die ganze Dosimetrie mit Ionisationskammern eines Tages den Ansprüchen nicht mehr genügen wird, da der Absorptionsvorgang in Gasen der Absorption im biologischen Objekt nicht parallel verläuft.

Digitized by Google

Die von Compton kürzlich entdeckte neue Sekundärstrahlung allein genügt schon, um diesen Zweifel zu begründen.

Um auf den Zusammenhang zwischen der Dosenquotient- und Halbwertschichtmessung mit der Spektroskopie zurückzukehren, so besteht der Unterschied darin, daß ein Spektrogramm ein Dokument ist, aus dem sich alle qualitativen Einzelheiten einer Strahlung, insbesondere die relative Quantität ihrer Komponenten mit einer über alles Erwarten großen Genauigkeit ablesen lassen, während der Dosenquotient und die Halbwertschicht ausschließlich der Bestimmung der quantitativen Verteilung der Strahlung im biologischen Objekt oder im Phantom dient und keine auch nur annähernd eindeutigen Rückschlüsse auf die Qualität ermöglicht, außer bei monochromatischen Strahlungen, die praktisch nicht vorkommen. Es handelt sich also um zwei ganz verschiedene Aufgaben.

Der praktische Wert der Spektroskopie für den Arzt besteht darin, daß er sich mit ihrer Hilfe genaueste Rechenschaft geben kann, nicht nur über alle qualitativen Fragen der benutzten Strahlung, sondern auch über die Fragen der Leistung seines Instrumentarismus, insbesondere der Spannung und Spannungscharakteristik, die wiederum Rückschlüsse auf die Ökonomie des Röhren- und Stromverbrauches gestattet. Welches Interesse an der Qualität der applizierten Strahlung der Arzt hat, ist in gewissem Grade Glaubenssache. Wer von vornherein überzeugt ist, daß die so oft gefundenen Unterschiede in der Wirkung weicher und harter Strahlen unter allen Umständen auf Meßfehler zurückgeführt werden müssen, hat keine Veranlassung, sich um Qualität zu kümmern, außer zur Beurteilung der Spannung des Instrumentarismus. Wer aber die Fehlerquellen aufklären will, die zu den vermeintlich falschen Resultaten geführt haben, der kann naturgemäß nicht ohne genaue Kontrolle der Qualität bis in alle Einzelheiten auskommen. Aber auch der Praktiker, der die Frage unentschieden läßt, kann sich der Prüfung der Qualität nicht entziehen, denn er wird bemüht sein, für alle Fälle zu wissen, welche Qualität er benutzt hat, um sie wieder reproduzieren zu können.

Gerade für derartige Zwecke ist die Aufnahme von Spektren von besonderem Vorteil, denn es ist durchaus nicht nötig, die Aufnahmen sofort auszuwerten. Man kann sie ruhig für den Fall aufbewahren, bei dem sie einmal gebraucht werden. Der Arzt tut dann am besten, sie der Physikalisch Technischen Reichsanstalt oder einem der Strahlenforschungs-Institute, die sich mit Spektroskopie schon beschäftigt haben, zu übergeben mit der Bitte um Photometrierung und Berechnung des Intensitätsverlaufes. Es ist Aufgabe der Institute, diese Aufgabe zu lösen, die nicht mehr in das medizinisch-physikalische Grenzgebiet gehört.

Die Resultate der Kommissionstätigkeit des Herrn Küstner auf dem Gebiete der Röntgenspektroskopie werden aus obigen sachlichen Gründen mit aller Entschiedenheit abgelehnt [1]).

---

64. Berthold (Stuttgart): Die photographische und ionisierende Wirkung von Röntgenstrahlen verschiedener Wellenlängen.

Die in der Therapie übliche Dosimetrie von qualitativ verschiedenen Strahlungen mit grundsätzlich verschiedenen Hilfsmitteln, wie Ionimeter, Kienböckstreifen, Selenzelle, Sabouraudpastille u. a., und die oft beobachtete Diskrepanz in den Angaben dieser Meßmittel forderte schon längst eine Untersuchung darüber, ob nicht die verschiedenartigen physikalischen Vorgänge in den angeführten Meßgeräten sich gleichen, auffallenden, bzw. absorbierten Strahlungsenergien verschiedener Wellenlänge gegenüber ganz verschieden verhalten werden. Mit dem Auftreten verschiedener Wellenlängen muß aber in der Dosimetrie stets gerechnet werden, sei es bei der Messung der Oberflächendosis von Strahlungen verschiedener Filterung und Röhrenspannung zur Bestimmung der HED. oder bei der Messung des Tiefenquotienten bei einer heterogenen Strahlung, deren effektive Wellenlänge sich beim Durchgang durch Gewebe nach der kurzwelligen Seite verschiebt. Auf Anregung von Herrn Prof. Dr. Glocker habe ich daher die Frage zu lösen versucht, wie sich das Verhältnis von photographischer zu iontometrischer Wirkung, den meistangewandten Meßmethoden, ändert, wenn man gleiche Strahlungsenergien verschiedener Wellenlänge auffallen, bzw. absorbieren läßt.

Zum Zweck dieser Untersuchung mußte homogene Strahlung sehr verschiedener Wellenlänge und hinreichender Intensität verwendet werden, um störende Einflüsse wie Spontanabfall und Wandstrahlung unwirksam zu machen. Ich benützte die Eigenstrahlung verschiedener Elemente von Eisen und Platin, die aus einer Ionenröhre mit auswechselbarer Antikathode durch ein Aluminiumfenster austrat. Die Antikathode hatte die Form eines Dreikants, der auf jeder Seite ein anderes Material trug. Die Röhre stand unmittelbar auf einer Gäde-Molekularpumpe, und die Antikathode konnte un-

[1]) Die mir verspätet zu Gehör gekommene Diskussionsbemerkung des Herrn Küstner, ich hätte eine Retusche meiner Spektrogramme selbst zugegeben, weise ich als unrichtig zurück.

Digitized by Google

beschadet dem Vakuum während des Pumpenbetriebs gedreht werden, so daß ziemlich rasch hintereinander immer drei Aufnahmen mit verschiedenem Antikathodenmaterial auf einer Platte vereinigt werden konnten. Davon war stets eine Aufnahme mit Silberantikathode gemacht, die gewissermaßen die Standardaufnahme ergab. Das Vakuum, und damit die Anregungsspannung konnte durch die Tourenzahl der Pumpe leicht reguliert werden. Die austretende Strahlung, bestehend aus der heterogenen Bremsstrahlung und der darüber gelagerten K-Eigenstrahlung des Antikathodenmaterials, wurde mit einem Element ausgefiltert, dessen Absorptionsbandkante zwischen der α- und der β-Linie der K-Serie der verwendeten Eigenstrahlung lag. Von solchen Filterelementen, die nicht in metallischer und auswalzbarer Form vorkommen, wurden wasserlösliche Salze verwendet, in denen sie quantitativ stark vertreten waren; mit der Lösung wurde Löschpapier getränkt, welches nach dem Trocknen als Filter verwendet werden konnte. Eine gewisse Schwierigkeit bot das Auffinden und Anbringen geeigneter, hochschmelzbarer Materialien auf der Antikathode bei nichtmetallischen oder leicht schmelzbaren Elementen. Grundbedingung war auch hier, daß das betr. Element auf der Antikathode stark vertreten war. Aufnahmen mit dem Seemannspektrographen haben gezeigt, daß bei Einhaltung dieser Bedingungen die gefilterte Strahlung sehr homogen war, wenn man die angelegte Spannung nicht über das 1,5fache der Anregungsspannung des verwendeten Antikathodenmaterials steigerte. Diese Strahlung fiel nun durch ein verschließbares Bleifenster gleichzeitig auf die Platte und in eine große, nach den von Holthusen gemachten Angaben gebaute Ionisationskammer von 25 cm Durchmesser und 30 cm Länge. Der Zusammenfall im Elektrometer, während das Fenster geöffnet war, wurde bei allen Aufnahmen gleichgroß gehalten; die während der Zeit des Zusammenfalls entstandene Schwärzung wurde nach Abzug des Plattenschleiers mit der bei gleichem Zusammenfall erhaltenen Schwärzung bei Verwendung der Silberantikathode verglichen.

Die bisherigen Messungen, die übrigens an der extrem langwelligen und extrem kurzwelligen Seite nochmals nachgeprüft, bzw. erweitert werden sollen, ergeben ein Verhältnis von Schwärzungswirkung zu Ionisationswirkung bei gleicher auffallender Intensität in Abhängigkeit der Wellenlänge, wie es Fig. 1 zeigt. Wie vorauszusehen war, zeigt die Platte nach dem Brom- bzw.

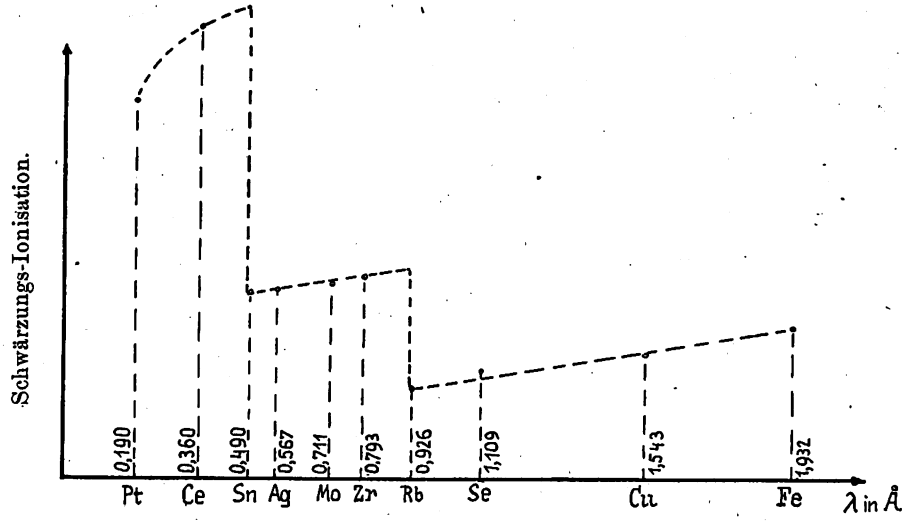

Fig. 1. Gleiche auffallende Energie.

Silbersprung gegenüber der Ionisationskammer eine erhöhte Sensibilität; bemerkenswerter an der Kurve ist aber, daß auch in den Gebieten des normalen Absorptionsverlaufs starke Unterschiede vorhanden sind. Die kurzwelligere Strahlung hat durchweg im Verhältnis zu ihrer Ionisationswirkung eine kleinere Schwärzungswirkung. Wie groß der Einfluß dieser Tatsache bei der Bestimmung der Oberflächendosis sein kann, mag ein Beispiel zeigen. Bestimmen wir die HED. gleichzeitig iontometrisch und photometrisch bei einer Strahlung, deren effektive Wellenlänge bei 0,36 A liege, und gehen nun auf eine Strahlung mit einer effektiven Wellenlänge von 0,2 A über, so wird die Platte deren Intensität um 20% niedriger angeben als die Ionisationskammer. Natürlich gilt dieser Wert und überhaupt die ganze Kurve nur bei Verwendung einer Ionisationskammer von der angegebenen Größe und von Platten mit derselben Schichtdicke, wie sie die bei meinen Aufnahmen verwendeten hatten.

Allgemein gültig und von fundamentaler Bedeutung für die gesamte messende Röntgentechnik

Digitized by Google

wird dieses Ergebnis in wenig abgeänderter Form. Reduzieren wir nämlich die erhaltenen Werte unter Benützung der reinen Absorptionskoeffizienten für Bromsilber einerseits, Luft andererseits auf die Werte: Schwärzung zu Ionisation bei gleicher absorbierter Energie in Abhängigkeit der Wellenlänge, so erhalten wir das überraschend einfache, aber keineswegs vorauszusehende Gesetz der Kurve 2. Schwärzungswirkung zu Ionisationswirkung ist unabhängig von der Wellenlänge zwischen

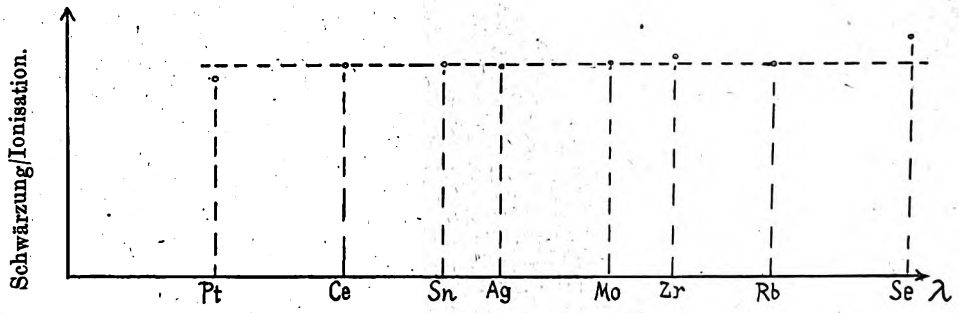

Fig. 2. Gleiche absorbierte Energie.

0,30 bis 1,0 A. Wir haben somit in diesen Grenzen das merkwürdige Resultat, daß der Umsetzungskoeffizient der Energie absorbierter Röntgenstrahlung in Ionisationswirkung, der sich vermutlich mit der Wellenlänge erheblich ändert, sich bei dem scheinbar ganz andern Vorgang bei der Umsetzung in Schwärzungswirkung genau ebenso mit der Wellenlänge verändert.

Aussprache zu den Vorträgen 61—64.

Zu Großmann: **Spiegler** (Wien) betont die Notwendigkeit eines Heizstrom-Amperemeters, da dieses nicht nur zur Messung des Heizstromes diene, sondern mit dem Milliamperemeter zusammen auch eine Kontrolle des Spannungszustandes der Therapieröhren bildet. Die Möglichkeit dieser Kontrolle sei durch den Umstand gegeben, daß die Therapieröhren nicht im Sättigungsstrome arbeiten.

Zu Glocker: Bemerkungen über die gashaltigen Röhren erwähnt Spiegler, daß die gashaltigen Aufnahmsröhren den Erfahrungen und Versuchen im Wiener Zentralröntgeninstitut zufolge die doppelte Strahlenausbeute als die Coolidgeröhren haben.

Zu Beobachtungen an Meßapparaten: Redner hebt den großen Fortschritt hervor, den das photographische Modell des Marchschen Spektrometers bedeute. Auch Diagnostikspannungen seien spektrometrierbar. Redner wendet sich gegen die Charakterisierung Küstners dieser Methode als einer subjektiven.

Als bequemes Spannungsmaß hebt Redner die zur Röhre parallel gelegte amerikanische Funkenstrecke (Kugelfunkenstrecke) hervor, und betont nur, daß alle Funkenstreckenmessungen bei hoher Röhrenbelastung (zirka 80 bis 100 mA) in der Praxis wegen Überlastung des Transformators auf nicht harmlose Schwierigkeiten stoßen.

Zum Vortrag Daumann (Hamburg) bemerkt Redner, daß viele Coolidgeröhren nicht im Sättigungsstrome arbeiten, sondern daß ihre Stromstärke mit zunehmender Spannung wächst. Redner empfiehlt, bei Übernahme von Röhren auf ihre Charakteristiken zu achten; unter Charakteristik verstehe man den Zusammenhang zwischen Heizstromstärke, Röhrenstromstärke und Röhrenspannung.

Voltz (München): Zu den Ausführungen des Herrn Großmann möchte ich mir eine kurze Bemerkung gestatten. Die Strahlenabteilung der Univ.-Frauenklinik München hat zwei Gleichspannungsanlagen (Stabilivoltapparate) in Betrieb. Die eine Anlage arbeitet seit nunmehr über einem Jahr und wir haben über 500 Patientinnen an dieser Anlage bestrahlt. Ich halte mich daher für berechtigt, ein Urteil über die Verwendung der Gleichspannung abzugeben und fasse dieses Urteil in folgende vier Sätze zusammen:

1. Die Allgemeinerfahrungen mit der Gleichspannungsanlage sind sehr gute; jedes lästige Geräusch fällt weg, was besonders vom Patienten angenehm empfunden wird. Der gleichmäßige Betrieb ermöglicht ein absolut zuverlässiges Arbeiten und eine sichere Dosierung.

2. Die Abnützung der Glühventile im normalen Therapiebetrieb ist gering. Wir haben an der

Digitized by Google

seit einem Jahr in Betrieb befindlichen Anlage zwei Ventile mit über 1400 Brennstunden, zwei Ventile mit über 900 Brennstunden, zwei Ventile sind durch übermäßige Beanspruchung bei Versuchen nach etwa 700 Brennstunden defekt geworden.

3. Die Schonung der Röntgenröhren ist sehr groß. Wir haben innerhalb eines Jahres bei einem Material von 500 Patienten zwei Röntgenröhren verbraucht, das heißt, es kommen etwa 2,50 Mark Röhrenkosten auf den Patienten.

4. Die Erythemdosiszeiten sind außerordentlich kurze. Wir erreichen die Erythemdosis unter 0,6 mm Kupfer in 12 Minuten, unter 1 mm Kupfer in 16 Minuten, bei 23 cm Fokus-Hautabstand, 2,5 mA Röhrenstrom und 200 kV an der Röhre.

Bacmeister (St. Blasien): Im Interesse vieler, die Symmetrieapparate als Induktoren besitzen, möchte ich zu dem Vortrage des Herrn Großmann von heute früh folgendes sagen. Eigentümlicherweise wird der Induktorapparat immer nur von der Industrie bekämpft, d. h. von denjenigen Teilen der Industrie, die keinen Induktorapparat haben. Ein Apparat ist nicht, wie Herr Großmann meinte, als ein Objekt zu bezeichnen, das arm oder reich ist; es kommt darauf an, was er leistet, und schon oft ist der Symmetrieapparat neben anderen Apparaten derjenige gewesen, der gearbeitet hat, während die anderen — mit dem großen Kapital in der Reserve — ruhig gestanden sind.

Baumeister (Erlangen): Im Interesse der vielen Besitzer von Symmetrieapparaten, die bekanntlich mit Induktoren ausgerüstet sind, fühle ich mich verpflichtet, zu den Ausführungen des Herrn Großmann folgendes zu bemerken:

Ich hatte auch Gelegenheit, Vergleichsmessungen mit dem Symmetrieapparat anzustellen, und der Symmetrieapparat war nicht an letzter Stelle. Wenn Herr Dr. Voltz es gestattet; kann ich Ihnen hier z. B. das Resultat eines Protokolls zeigen, welches bei einer derartigen Vergleichsmessung zustande kam. Es wurden in München vom 25.—28. Juli 1923 im Beisein der Herren Dr. Voltz, Dr. Schlechter und meiner Wenigkeit Vergleichsmessungen gemacht zwischen Symmetrie- und Stabilivoltapparat. Dabei wurden folgende Endresultate erzielt:

Am Stabilivolt 100% bei 2 mA, 148% bei 3 mA, am Symmetrieapparat 121% bei 2 mA — also 100 zu 121 — und 148 zu 177% bei 3 mA, 181 zu 221 bei 4 mA. Dabei war aber nicht die Röhre in Benutzung, mit der Herr Dr. Voltz — das heißt der Stabilivoltapparat — hätte antreten müssen, sondern ich gab meine Röhre zu diesen Versuchen her, um nicht den Anschein zu erwecken, als ob ich eine besondere Röhre mitgebracht hätte. Dementsprechend waren die Ergebnisse der prozentualen Tiefendosis usw. (Zuruf: Die Tiefendosis angeben!) — Wie die Tiefendosis am Symmetrieapparat war, das habe ich leider nicht hier; aber ich kann Ihnen sagen, daß das Verhältnis war: 28 beim Stabilivolt zu 31 am Symmetrieapparat.

Ich will damit nun nicht sagen, daß das hier Ausgeführte in bezug auf die Apparatesysteme nicht zutreffend sei. Das ist sicher, daß die Gleichspannung in Zukunft für den Therapiebetrieb das Gegebene ist. Aber ich wollte auch das zurückweisen, daß der Induktorapparat, den viele von Ihnen besitzen, irgendwie unterlegen wäre.

Voltz (München): Die von Herrn Baumeister über die Vergleichsversuche zwischen Stabilivoltapparat und Symmetrieapparat in München bekanntgegebenen Zahlen sind nicht die endgültigen Werte und damit auch nicht richtig. Die hier bekanntgegebenen Zahlen entstammen den Vorversuchen, bei denen, wie sich durch die Kontrolle ergab, die Versuchsbedingungen nicht einheitliche gewesen sind. Zu den Hauptversuchen, die uns die wirklichen Vergleichszahlen lieferten, habe ich Herrn Baumeister ebenfalls eingeladen. Er ist aber ausgeblieben; warum, weiß ich nicht. Im übrigen muß ich auf eine demnächst erscheinende Arbeit über diese Vergleichsversuche verweisen.

Eckard (Berlin).

Rother (Erlangen).

Hans Küstner (Göttingen): 1. Herr Seemann hat gegen mich den Vorwurf erhoben, ich hätte bei meinen Aufnahmen mit seinem Apparat die Platten ungenügend exponiert. Ich muß dem widersprechen, schon deshalb, weil Herr Seemann von meinen Aufnahmen, die zur Entscheidung zwischen spektroskopischer und Halbwertschichtmethode zur Härtebestimmung dienten, nur einen Teil gesehen hat. Alle anderen hier vorgeführten Spektra waren Abzüge, die nicht zur Beurteilung der Schwärzung der Originalaufnahmen dienen können. Die hier projizierten Originalspektra waren ganz und gar nicht unterexponiert. Bei längerer Exposition traten störende (von anderen Kristallebenen herrührende) Reflexe zwischen Nullmarke und Grenzwellenlänge auf, die jede Ablesung der letzteren unmöglich machten.

Digitized by Google

2. Herr Seemann hat weiterhin gefordert, um die Grenzwellenlänge zweier Spektra miteinander vergleichen zu können, müsse man beide bis zu gleicher Schwärzung exponieren. Er hat mir vorgeworfen, das sei bei mir nicht geschehen.

Ich habe vergessen, in meinem Referat zu erwähnen, daß ich das gefilterte Spektrum stets länger exponierte als das ungefilterte, um möglichst gleiche Schwärzung zu erzielen.

Die von Herrn Seemann in seiner Abhandlung: „Die Qualität der Röntgenstrahlen und ihre spektroskopische Messung in der Therapie und Röntgentechnik" (Strahlentherapie 17, 1924) wiedergegebenen Spektralaufnahmen sollen die Leistungsfähigkeit des Seemannspektrographen dartun. Die auf dieselbe Platte aufgenommenen Paare von Spektren Seemanns erfüllen ja aber die Bedingung gleicher Schwärzung ebensowenig! (Vgl. z. B. Fig. 5 und 7!) (Episkopisch projiziert.)

Für manche meiner Spektralaufnahmen brauchte ich bei meiner starken Filterung viele Stunden. Gleiche Schwärzung läßt sich nur durch Herumprobieren erreichen: das kostete dann tagelange Arbeit! Demgegenüber liefert die Bestimmung der Halbwertschicht in wenigen Minuten ein sehr genaues Ergebnis, das die Strahlenqualität völlig genau genug definiert, wenn man Spannungsform, Antikathodenmaterial und Filterung mit angibt.

Daß auf den eben zitierten Aufnahmen des Herrn Seemann die Grenzwellenlänge viel schärfer erscheint als bei meinen Aufnahmen, ist darauf zurückzuführen, daß, nach einer persönlichen Mitteilung, Herr Seemann seine Spektralaufnahmen retuschiert hat, was man auch sehr deutlich auf der Wiedergabe seiner Aufnahmen erkennt, die ich Ihnen hier episkopisch projiziere. Ich habe meine Aufnahmen selbstverständlich nicht retuschiert[1]).

3. Nach Angaben des Herrn Glocker gelang es ihm, bei 200 kV die Spannung mit dem Seemann-Apparat auf 1 kV genau zu messen. Das setzt aber, zur Erzielung gleicher Schwärzung, ein Photometer voraus, über das ich nicht verfügte.

Vom Arzt kann man aber nicht verlangen, daß er seine Aufnahmen auch noch ausphotometriert. Solche Untersuchungen gehören ins Laboratorium, aber nicht in die Praxis, für die meine Versuche berechnet sind.

4. Bei gleicher Schwärzung zweier Spektra soll die Übereinstimmung ihrer Grenzwellenlänge bei Ausphotometrierung nicht geleugnet werden. Ich wies Ihnen in meinem Referat aber nach, daß die Grenzwellenlänge auch bei Ausphotometrierung von der Schwärzung abhängig ist. Welche Schwärzung, frage ich Sie, soll ich denn aber als Standardschwärzung wählen? Das bleibt willkürlich; und je nach dieser willkürlichen Wahl sind eben alle Spannungsmessungen, untereinander zwar übereinstimmend, trotzdem mit einem mehr oder minder willkürlichen, aber unkontrollierbaren Fehler behaftet.

Tatsache ist, daß bei allen wissenschaftlichen, bis heute in der Literatur vorliegenden Spektralmessungen der Grenzwellenlänge die photographische Methode versagt hat, während die Ionisationsmethode allein zu genauen Ergebnissen führte. Der Beweis für Durchführbarkeit der absoluten Spannungsmessung nach spektral-photographischer Methode ist bis heute noch nicht erbracht.

5. Ich habe mich damit nur dagegen ausgesprochen, daß der Seemannspektrograph zur exakten Definition eines Strahlengemisches brauchbar sei. Daß er im übrigen außerordentlich wertvolle Dienste leisten kann, habe ich bereits an anderer Stelle (Strahlentherapie 17, 1, 1924) hervorgehoben.

6. Herr Spiegler hat in seinen Ausführungen betont, daß das Spektrometer von Fritz, March und Staunig in seiner neuesten Ausführung ebensogut ein objektiv arbeitender Apparat sei wie der Seemannsche, da es erlaubt, die Einstellung auf die Grenzwellenlänge nachträglich zu photographieren. Dadurch, daß man eine subjektive Einstellung nachträglich photographiert, wird ein Verfahren doch aber nicht zu einem objektiven, sondern es bleibt ein subjektives!

Wintz (Erlangen): Zu den Ausführungen des Herrn Küstner müßte man eigentlich hinzufügen: Sie widersprechen den Erfahrungen bei der Radiumbehandlung. Sie wissen, daß die Radiumstrahlung derartig ist, daß sie in 10 cm Gewebsdicke nicht meßbar absorbiert wird. Selbstverständlich findet tatsächlich eine Absorption statt. Bei der Radiumbehandlung ist es in der Hauptsache offenbar die zerstreute Strahlung, die die Wirkung herbeiführt. Die Meßergebnisse mit der Radiumstrahlung und die mit Radium erzielten guten Resultate sind in keine Korrelation zu setzen mit den Meßresultaten der Röntgenbestrahlung. Ich bin mir wohl bewußt, daß es heute noch keine Möglichkeit gibt, Strahlen von der Härte der Radiumstrahlen meßbar mit den härtesten Röntgenstrahlen zu vergleichen. Aber wenn wir alle unsere Erfahrungen auf dem Gebiete der Radiumbehandlung überblicken, dann finden wir: Wir haben Resultate gesehen bei einer Radiumdosis, die, praktisch gesprochen, so gering war, daß sie gar nicht im Verhältnis zu der Röntgenstrahlendosis stand, von der wir wissen, daß sie als Zerstörungsdosis Erfolge zeitigt. Dieses Ergebnis wäre ein Hinweis darauf, daß die här-

[1]) Siehe Fußnote auf Seite 1 2.

Digitized by Google

tere Strahlung in der Tat die wirksamere wäre. Nun wissen wir aber, daß die starken durchdringungsfähigen Strahlen und vor allen Dingen die bei der Energieumsetzung entstehenden stark beschleunigten Betastrahlen des Radiums eine Durchdringungsfähigkeit haben, gegen die die bei der Röntgenbehandlung entstehenden Betastrahlen wiederum nicht in Frage kommen.

Sie sehen: Der Vergleich ist außerordentlich schwierig; aber daß wir sagen dürften: „Wir sind heute bezüglich der Strahlenhärte an der oberen Grenze, die wir mit Rücksicht auf die biologische Wirkung nicht mehr überschreiten dürfen," diese Ansicht ist meines Erachtens nicht richtig. Das sage ich, obwohl ich vor 3 Jahren hier die Behauptung aufgestellt habe: „Wir brauchen die Spannung nicht mehr zu steigern, die Strahlenhärte, die wir bei der Spannung von 200 000 Volt erzielen, genügt, um ausreichende biologische Wirkung zu erzeugen." Dieser Satz ist immer noch richtig, denn es hat sich ja gezeigt, daß wir in der Tat mit der biologischen Wirkung dieser Strahlung zufrieden sein können. Die Erhöhung der Intensität ist notwendig wegen der Abkürzung der Bestrahlungszeit. Nun liefern aber die heutigen Apparate, besonders die neuesten Typen, Resultate, bei denen die HED. bei einer Belastung von 2,5 oder 3 Milliampere bereits in ca. 10 Minuten erreicht wird. Das ergibt eine Dosis in der Zeiteinheit, also eine Intensität, die so groß ist, daß eine Steigerung nicht mehr notwendig ist, wenn wir nicht schwere Störungen im Körper hervorrufen wollen. Ich habe Versuche gemacht, bei denen ich teils mit den Mitteln der direkten Steigerung bis zu 10 Milliampere Belastung, teils mit Bestrahlung aus 2 Röhren Mammakarzinome behandelt habe. Die Resultate waren nicht befriedigend, weil die Intensität für den Körper zu groß war. Wir dürfen eine gewisse Zeit nach oben nicht überschreiten, aber — und darauf muß ich ganz besonders hinweisen — wir dürfen sie auch nicht zu sehr verkürzen.

Daher ist ein Bestreben der Steigerung der Intensität gar nicht mehr notwendig, mit der Steigerung der Spannung aber ist eine Steigerung der Intensität verbunden, weil ja durch die Filterung das Röntgengemisch so geändert wird, daß ungleichmäßig von jedem Strahlenanteil eine Anzahl Strahlen absorbiert werden. Infolgedessen bekommen wir selbst bei Filterung der Strahlung bis zur praktischen Homogenität bei Steigerung der Spannung eine Vergrößerung der Intensität. Eine Steigerung über 250 000 Volt hinaus ist praktisch nicht notwendig, aber auch nicht zweckmäßig, weil wir damit in Spannungsgebiete hineinkommen, die eine Gefahr für den praktischen Röntgenbetrieb bedeuten, der immerhin noch nicht auf einer technisch so ausgearbeiteten Stufe steht, daß die Bedienung durch technisch ungeschultes Personal möglich wäre.

Für die Röhre selbst darf ich Sie auf Ihre Erfahrungen hinweisen. Sie wissen, daß für gewisse Aufnahmen in der Diagnostik die S.H.S.-Röhre der Coolidge-Röhre überlegen ist. Die Ursachen sind schwer zu deuten. Allein mit der Durchbruchsspannung dies zu erklären, ist nicht möglich. Das gleiche haben wir in der Therapie experimentell erfahren. Sie können den Versuch machen: Applizieren Sie mit einer Coolidge-Röhre, betrieben an einem Transformator, eine elektrometrisch gemessene Dosis und bestrahlen Sie einen Parallelfall mit einer S.H.S.-Röhre, an einem Induktor, mit der gleichen Dosis, so finden Sie unbedingt, wenigstens für das Ovarium und die Haut, eine größere biologische Wirkung bei der S.H.S.-Röhre, mit dem Induktor betrieben. Dieses Resultat ist merkwürdig. Für die Gleichspannung liegen derartige Versuche noch nicht vor. Als praktisches Ergebnis geht aber aus dem Versuch hervor, daß wir noch weit davon entfernt sind, Röntgenstrahlen, die mit verschiedenen elektrischen Vorbedingungen erzeugt wurden, in bezug auf Qualität und Qantität vergleichbar zu messen, um exakt ihre biologische Wirkung voraussagen zu können.

Es ist ja nicht üblich, daß der Vorsitzende sich zu einzelnen Streitfragen ausführlich äußert, aber ich glaubte, nachdem eine Einlassung aus Ihrem Kreise nicht erfolgte, meine Auffassung darlegen zu sollen.

Kausch (Berlin) demonstriert einen Röntgen-Handapparat, der vor den bisher bekannten folgende Vorzüge bietet: er wiegt 22 kg, kostet 900,— Mark, jede Röhre kann benutzt werden. Der Apparat kann ohne weiteres an jeden Strom angeschlossen werden, gleichgültig ob Wechsel- oder Gleich-, Licht- oder Kraftstrom, gleichgültig ob 110 oder 250 Volt. Er ist — von den Röntgenstrahlen abgesehen — ungefährlich für den Patienten und das Personal, da es sich bei ihm nicht um hochgespannte, sondern um hochfrequente Ströme handelt; er genügt allen diagnostischen Anforderungen, Durchleuchtungen, auch von Lunge und Unterleib, und Aufnahmen; Bilder werden herumgegeben.

Voltz (München): Wir haben durch Herrn Kausch einen kleinen Handröntgenapparat demonstriert erhalten. Diese Demonstration veranlaßt mich, vor derartigen minderwertigen Apparaten dringend zu warnen. Mich besuchte vor etlichen Wochen ein Reisender, der mir einen kleinen Handröntgenapparat der Firma Dr. med. Kotulla demonstrierte. Der Apparat wird von dieser Firma als Apparat „auch für den Hausgebrauch" empfohlen. Die Ausführung dieses Apparates ist minderwertig. Die Röntgenröhre erinnert in Größe und Ausführung an die allerersten Röntgenröhren aus

Digitized by Google

dem Jahre 1896. In dem mitgegebenen Prospekt sind auch alle die Krankheiten verzeichnet, die mit dem Apparat geheilt werden können.

Wenn wir uns an die schweren Schädigungen erinnern, die in den Jahren nach der Entdeckung der Röntgenstrahlen durch das Arbeiten ohne Schutzmaßnahmen sich zeigten, so haben wir die unbedingte Pflicht, zu verhindern, daß solche Apparate in der breiten Masse abgesetzt werden. Die Schäden, die daraus entstehen können, sind nicht abzusehen.

Die Firma, welche diesen Apparat fabriziert, hat, wie ich nebenbei bemerken möchte, auch auf dem Internistenkongreß in Bad Kissingen ausgestellt.

Ich stehe auf dem Standpunkt, daß solche Apparate nicht an einer Stelle der Wissenschaft ausgestellt werden sollen, sondern daß vielmehr die Hersteller dieser Apparate dem Staatsanwalt überwiesen gehören. Die Demonstration des Apparates durch Herrn Kausch veranlaßt mich, an die Deutsche Röntgengesellschaft folgenden Antrag zu stellen:

Antrag an die Deutsche Röntgengesellschaft.

Wie der beiliegende Prospekt zeigt, läßt Herr Dr. med. Kotulla, Nürnberg, Celtisstraße 11, Deutschland bereisen und Propaganda machen für einen kleinen Handröntgenapparat „Medapp". Die Gefahr, die durch den Absatz derart minderwertiger Produkte gegeben ist, ist für die Allgemeinheit so groß, daß es unbedingt erforderlich ist, gegen Herrn Dr. med. Kotulla, wie auch gegen andere ähnliche Firmen vorzugehen und zu verhindern, daß weiterhin solche Apparate abgesetzt werden können. Auch ist das Reichsgesundheitsamt auf diesen Unfug aufmerksam zu machen.

Herr **Kausch** protestiert dagegen, den von ihm demonstrierten Röntgen-Handapparat mit dem von Herrn Voltz-München erwähnten Westentaschenapparat auf eine Stufe zu stellen. Sein Apparat wird nicht Laien, sondern nur Ärzten, die etwas davon verstehen, in die Hand gegeben. Er soll die großen stationären Apparate nicht verdrängen, sondern ergänzen: der nichttransportable Patient wird in seinem Bett, auf der Krankenstation oder in der Wohnung geröntgt. Wichtig ist der Apparat im Kriege.

G. Schwarz (Wien): Ich möchte zu den eben vom Herrn Vorsitzenden gemachten Bemerkungen kurz ein Wort sagen. Vor einigen Wochen ist mir eine Mitteilung von Herrn Dr. J. T. Case, dem Präsidenten der Amerikanischen Röntgengesellschaft, zugegangen, und zwar gedruckt. Er hatte von Coolidge eine Röhre übernommen, welche es gestattet, bei 250 000 Volt Spannung mit 50 Milliampere zu arbeiten. Die Expositionszeiten zur Erzielung einer HED. können dadurch auf eine Minute und noch weniger herabgedrückt werden. Er hat mit dieser Röhre auch bereits eine große Serie von Patienten bestrahlt. Case hat nicht gewagt, gleich mit 50 Milliampere zu belasten; er hat es bei 25 Milliampere bewenden lassen, und teilt mit, daß der biologische Effekt demjenigen der länger dauernden Bestrahlung vollkommen gleich sei, daß dagegen die Katererscheinungen wesentlich abgenommen haben, so daß er daraus schließt, daß diese doch mit der Bestrahlungsdauer zusammenhängen. — Das wollte ich mir zu bemerken erlauben, weil ich daraus den Schluß ziehe, daß wir in dieser Frage der Intensität doch noch nicht berechtigt sind, uns irgendwie festzulegen.

Jaeckel (Berlin): Bei der Frage, ob man die Spannung an Röntgenröhren weiter erhöhen soll oder nicht, ist einmal der praktische Gesichtspunkt zu beachten, daß bei weiterer Erhöhung der Spannung der Dosenquotient nicht sehr wesentlich steigt, daß man also ebensogut mit Erhöhung der Stromstärke auskommt wie mit Erhöhung der Spannung. Dann ist aber vollkommen zu unterstreichen, was Herr Küstner gesagt hat: Bei Erhöhung der Spannung steigt zwar die Energieausbeute der Röntgenröhre mit dem Quadrat der Spannung, aber es nimmt die Absorption mit der dritten Potenz der Wellenlänge ab. Wir müssen deshalb bei der Oberflächenerhöhung der Spannung bald zu einem Punkte kommen, wo die Kurve ihr Maximum erreicht.

Zu beachten ist die große Gefahr: Wenn wir die Spannung weiter erhöhen, dann reichen unbedingt die Schutzmaßnahmen der Röntgenstation nicht mehr aus. Schon jetzt ist auf einigen großen Stationen der Schutz gegen Röntgenstrahlen vollkommen ungenügend. Wenn man z. B. sieht, daß der ganze Schutz in einer 4 mm starken Bleiglasschicht besteht, so ist dieser Schutz vollkommen illusorisch bei einer harten Strahlung. Je weiter wir die Spannung steigern, desto weniger Anteil der ausgestrahlten Energie bleibt im Patienten stecken, und desto mehr teilt sich der Umgebung des Röntgenzimmers mit. Deswegen ist vor einer weiteren Erhöhung der Spannung dringend zu warnen.

Heßmann (Berlin): Die modernen Röntgen-Präzisionsmaschinen sind vom Röntgenarzt zu begrüßen, besonders bezüglich der Durchführung einer exakten Karzinombehandlung. Die großen Tiefentherapiemaschinen wären aber unzweckmäßig, ja unnötig, wenn die Karzinomtherapie fast eine Katastrophe wäre, wie das gestern von Holzknecht zum Ausdruck gebracht worden ist.

Digitized by Google

Dem ist aber nicht so, nicht zum wenigsten mit Hilfe der modernen Röntgenapparate, die mühelos gestatten, mit Hilfe geeigneter Vorrichtungen eine bestimmte Dose räumlich homogen zu verabfolgen.

Vielmehr ist die Karzinomtherapie in geeigneten Fällen ein Segen für die Karzinomkranken. Herr Holzknecht hat Ihnen als Indikationen selbst angegeben: Das Uteruskarzinom, das Thyreoideakarzinom und das Rektumkarzinom. Ich möchte das Mammakarzinom hinzufügen, und zwar in der Reihenfolge vor das Rektumkarzinom setzen.

Mithin — die Röntgentherapie der Karzinome ist besonders mit Hilfe der modernen Präzisions-Röntgenmaschinen nicht nur keine Katastrophe, sondern sie vermag in geeigneten Fällen auch dann noch zu helfen, wenn der Internist und der Chirurg bzw. der Gynäkologe am Ende seines therapeutischen Handelns angelangt ist.

Großmann-Berlin (Schlußwort): Ich glaube, daß es nicht notwendig ist, auf die Einwände des Herrn Baumeister zu erwidern.

Zu den Ausführungen des Herrn Rother möchte ich bemerken, daß ich in meinem Vortrage ungefähr folgende Worte gesagt habe: Der Apparat zum Erzeugen kontinuierlicher, konstanter Gleichspannung beruht auf einer an und für sich bekannten, für verschiedene physikalische Zwecke benutzten Schaltung zum Erzeugen kontinuierlicher, konstanter Gleichspannung. Ich habe also nicht behauptet, daß das dem Apparate zugrundeliegende Schaltprinzip neu wäre. Damit erledigt sich auch diese Diskussionsbemerkung.

Herr Wintz hat noch einmal die Frage aufgeworfen: Soll die Röhrenspannung bei Therapiebetrieb erhöht werden? Die Herren Küstner und Jaeckel haben ausgeführt, daß es sich nicht empfiehlt, die Röhrenspannung wesentlich zu erhöhen, weil mit Härterwerden der Strahlung deren Absorption abnimmt und demzufolge die im Körper steckenbleibende Energie einen kleiner werdenden Prozentsatz der in den Körper eintretenden Röntgenstrahlenenergie ausmacht.

Wir wollen annehmen, daß wir uns einer Coolidge-Röhre bedienen, die wir mit einem bestimmten Strom und einer Spannung bestimmten Scheitelwertes, etwa 200 Kilovolt, betreiben. Die spektrale Intensitätsverteilung der gefilterten Strahlung möge durch die Kurve I_{200} gegeben sein (Bild 18). Der Absorptionskoeffizient α_λ von Körpergewebe ist der dritten Potenz der Wellenlänge λ proportional. Wenn wir die einzelnen Ordinaten der Kurve I_{200} mit den zugehörigen Werten von α_λ multiplizieren, so gewinnen wir die Werte der von den einzelnen Strahlenkomponenten herrührenden Sekundendosen D_{200} und somit die Kurve der spektralen Verteilung der dem Körper erteilten Oberflächen-Sekundendosis. Betreiben wir nun die gleiche Röhre mit einer Spannung höheren Scheitelwertes — sagen wir z. B. einer solchen von 250 Kilovolt. Die Röhrenstromstärke soll die gleiche geblieben sein. Die Röhre liefert jetzt eine viel intensivere Strahlung, die, gefiltert, die spektrale Intensitätsverteilungskurve I_{250} ergibt. Es ist hierbei vorausgesetzt, daß die Filterung ungefähr ebenso stark, wie die von vorhin ist. Wir ermitteln jetzt in ähnlicher Weise wie vorhin die Kurve der Oberflächen-Sekundendosen. Wir erhalten die Kurve D_{250}.

Das Wesentliche, worauf ich hinweisen möchte, ist, daß der Hauptteil der Dosis durchaus nicht etwa von den Strahlenkomponenten herrührt, auf die man so viel Gewicht legt, und von denen man so viel spricht, nämlich von den härtesten, sondern vielmehr von denen relativ großer Wellenlängen. Dies zeigen deutlich die beiden Kurven D_{200} und D_{250}. Man erkennt aus ihnen, daß das, was im Körpergewebe wirklich stecken bleibt, nur zu einem kleinen Teil von der Strahlung des Wellenlängengebietes von 0,05 bis 0,1 Ångström-Einheiten herrührt, vielmehr lediglich von der des Wellenlängengebietes von 0,17 bis 0,25 Angström-Einheiten. Selbst wenn wir die Spannung auf 300 Kilovolt erhöhen, ändern sich die Verhältnisse nicht nennenswert. Die Strahlenenergie, die absorbiert wird, rührt praktisch doch nur von den mittelharten Strahlenkomponenten her. Das ist der Grund, weswegen die prozentuale Tiefendosis bei Scheitelspannungen von mehr als 200 kV mit der Spannung nur mehr wenig ansteigt (s. Bild 1, S. 179).

Gewiß hat die Spannungserhöhung eine Vermehrung der Strahlenhärte zur Folge. Es kommt auf der kurzwelligen Seite des Spektrums ein neuer Wellenlängenbereich dazu. Doch der in diesen Bereich gehörigen härtesten Zusatzstrahlung kommt nicht annähernd die praktische Bedeutung zu, die man ihr in der Regel beizumessen pflegt. Wenn man davon spricht, daß man die Spannung von 200 kV auf 300 kV erhöht, so hat man das Bild einer Erhöhung im Verhältnis 2 : 3 vor Augen und ist leicht dazu verleitet, anzunehmen, daß man die „Härte" der Gesamtstrahlung in großem Ausmaße verändert hat. Wohl ist es richtig, daß man die Grenzwellenlänge der Strahlung im Verhältnis 3 : 2 verringert hat. Doch nicht ist das der Fall mit der mittleren Wellenlänge des Strahlenanteils, der absorbiert wird und der allein therapeutisch von Bedeutung ist. Was wir durch Spannungserhöhung gewinnen, ist lediglich eine Vermehrung der Strahlenintensität und eine Erhöhung des Wirkungsgrades der Röntgenstrahlenerzeugung.

Digitized by Google

So habe ich (s. Fortschritte auf dem Gebiete der Röntgenstrahlen 29, S. 337, 1922) darauf hingewiesen, daß das Erhöhen der Röhrenspannung über gewisse Grenzen hinaus

a) vom Gesichtspunkte aus, die Tiefenwirkung, d. h. die prozentuale Tiefendosis zu vergrößern, zwecklos ist,

b) zwecks Erzielung eines hohen Wirkungsgrades der Röntgenstrahlenerzeugung und großer Dosen anzustreben ist;

c) vom wirtschaftlichen Standpunkte aus (Schonen der Röhren) nicht übertrieben werden soll und daß es im Interesse der Kürzung der Bestrahlungsdauer empfehlenswert ist, mit starken Röhrenströmen zu arbeiten.

Glocker (Schlußwort): 1. Die Ansicht der verschiedenen Diskussionsredner läßt sich dahin zusammenfassen, daß die Steigerung der Spannung der Therapieröhren über das zurzeit heute übliche Maß hinaus die Oberflächen- und die Tiefendosis im gleichen Verhältnis erhöht und daß derselbe Zweck leichter durch Steigerung der Strombelastbarkeit der Röhren erreicht werden kann. Im Hinblick auf den Strahlenschutz ist der letztere Weg entschieden vorzuziehen, da bei der Steigerung der Spannung die erforderliche Verstärkung der Schutzwände mehr als proportional zunimmt.

Meiner Ansicht nach gehen die Herren dabei stillschweigend von der Anschauung aus, daß die biologische Wirkung unabhängig ist von der Wellenlänge und daß es nur auf die absorbierte Energie ankommt. Wie in der Diskussion von anderer Seite hervorgehoben wurde, sprechen die Erfahrungen mit γ-Strahlen mehr zugunsten der anderen Anschauung, daß bestimmte Wellenlängen biologisch eine besonders große Wirksamkeit besitzen.

Die Frage der Spannungssteigerung der Therapieröhren ist daher erst dann sicher zu entscheiden, wenn Klarheit darüber herrscht, ob alle Wellenlängen in gleicher Weise biologisch wirksam sind. Ist dies der Fall, so würde die Spannungssteigerung nur eine Erhöhung der Strahlungsquantität bedeuten, ein Ziel, das zweckmäßiger durch Erhöhung der Strombelastbarkeit erreicht wird. Erweist sich aber die Ansicht richtig, daß die kurzwelligen Strahlen bei gleicher absorbierter Energie eine besonders große biologische Wirksamkeit besitzen, dann muß die Technik unbedingt die Herstellung von Röhren und Apparaten für größere Spannungen trotz aller Schwierigkeiten in Angriff nehmen, weil es sich dann um die Erzeugung einer in qualitativer Hinsicht biologisch günstigeren Strahlung handelt.

2. Zur Frage des Strahlenschutzes möchte ich noch bemerken, daß in vielen Kliniken die Dicke der Bleiglasscheiben ganz ungenügend ist. Gerade an der gefährdetsten Stelle der ganzen Schutzanlage, da, wo sich dauernd das Röntgenpersonal aufhält, ist meistens die Schutzwirkung am kleinsten. Bei Verwendung von Trennwänden aus 6 cm Barytstein oder 4—5 mm Blei ist mindestens eine Bleiglasdicke von 35—40 mm erforderlich.

---

65. A. Gyemant (Berlin): Beschreibung eines neuen Prinzips zur Messung an fluoreszenzerregenden Strahlungen.

Ich möchte Ihnen im folgenden kurz ein Prinzip beschreiben, welches ermöglicht, die Intensität der Röntgenstrahlen zu messen. Ein Wort der Berechtigung ist hierfür zunächst erforderlich, da es ja an solchen Methoden nicht mangelt. Die Berechtigung unserer Methode beruht hauptsächlich auf zwei Umständen:

1. Die Methode führt, theoretisch betrachtet, zu quantitativ richtigen Ergebnissen, man kann mit ihr zahlenmäßig dosieren. Trotzdem ist sie besonders einfach und erfordert keine komplizierte Apparatur. Sie kommt aus diesem Grunde besonders für die ärztliche Praxis in Betracht.

2. Außer den Röntgenstrahlen ist sie auch zur Messung an anderen Strahlenarten zu verwenden, so z. B. an ultra-violetten Strahlen. Sie kann also relativ weitgehend verwendet werden.

Ich möchte also betonen, daß es sich um eine besonders einfache Methode handelt, die zu physikalischen Präzisionsmessungen wohl nicht geeignet ist, dafür aber gerade den medizinisch-quantitativen Ansprüchen genügt.

Nun zur Beschreibung des Prinzips. Jede Meßmethode beruht darauf, daß sie eine bestimmte sekundäre Wirkung der Strahlen (wie z. B. Ionisation, photographische Wirkung usw.) benützt. Die Größe dieser Wirkung muß dabei einerseits symbat mit der Strahlenintensität ansteigen, andererseits leicht meßbar sein. Jedes Meßprinzip muß also diesen beiden Bedingungen genügen. Die sekundäre Wirkung, die ich verwenden möchte, ist das Aufleuchten gewisser lichtempfindlicher Substanzen durch die Einwirkung von Röntgen- resp. ultra-violetten Strahlen.

Digitized by Google

Es soll zunächst die erste Bedingung untersucht werden, ob nämlich die Intensität des Aufleuchtens ein brauchbares Maß für die Strahlenintensität liefert. Was die Abhängigkeit der beiden Größen zunächst bei konstanter Strahlenqualität betrifft, so ist ja an und für sich klar, daß bei immer mehr zunehmender auffallender Strahlung das ausgesandte Fluoreszenzlicht einem Grenzwert zustreben muß, daß letzteres nicht bis ins Unbegrenzte gesteigert werden kann. Die Kurve Röntgenintensität—Fluoreszenzlicht wird sich also allmählich nach der Abszissenachse zuwenden. Durch eine Experimentalanordnung, die hier nicht beschrieben werden soll, konnte ich jedoch feststellen, daß der aufsteigende Ast erwähnter Kurve ziemlich lineär verläuft, daß also bei passend gewählten Bedingungen und konstanter Qualität das Fluoreszenzlicht proportional dem Röntgenlicht ansteigt.

Was andererseits den Einfluß verschiedener Strahlenqualitäten betrifft, so ist anzunehmen, daß ein gewisser Gang in dieser Hinsicht vorhanden ist. Der Proportionalitätsfaktor zwischen Röntgen- und Fluoreszenzintensität wird sich also mit der Härte der Strahlen ändern. Es ist zu vermuten, daß die spezifische Wirkung mit zunehmender Härte anfangs zunimmt, um später wegen der allmählich abnehmenden Absorption abzunehmen. Ein solcher regulärer Gang schadet aber nichts, denn er ist ja, wie bekannt, bei keiner Methode zu vermeiden. Seitdem für die Praxis überhaupt nicht mehr die Intensität der Strahlen, sondern ihre Ionisationswirkung als Grundlage der Dosierung gewählt und jedes neue Instrument mit der Ionisationskammer der Physikalisch-Technischen Reichsanstalt geeicht wird, kommt ein solcher regulärer Gang der Empfindlichkeit mit der Qualität gar nicht in Frage. Anstatt nämlich durch eine Reihe für verschiedene Härten geltender Faktoren von der Fluoreszenzhelligkeit auf die Röntgenstrahlenintensität umzurechnen, wird von der Fluoreszenzhelligkeit sofort auf die als Grundlage dienenden Röntgeneinheiten umgerechnet. Was also in dieser Beziehung in Betracht zu ziehen ist, ist ein etwaiger irregulärer, resonanzartiger Sprung in der Empfindlichkeit, der das ganze Bild in ungünstiger Weise verzerren könnte. So ein Sprung wäre z. B. durch eine Absorptionskante gegeben, bei der die Empfindlichkeit plötzlich ansteigt, wie z. B. bei 0,48 Å bei der photographischen Wirkung (K-Absorptionskante des Silbers). Bei Verwendung des Kalziumwolframats als fluoreszierende Substanz könnte man z. B. denken, daß die K-Absorptionskante des Wolframs bei 0,18 Å störend ins Gewicht fallen könnte. Obwohl sich bei den bisherigen Versuchen eine Verzerrung der Verhältnisse, welche auf diesen Sprung zurückzuführen wäre, nicht zu finden war, würde ich es doch für einwandfreier halten, etwa mit Zinksilikat als Leuchtsubstanz zu arbeiten, da die Zinkabsorptionsgrenze bei 1,3 Å liegt, so daß in dem uns interessierenden Gebiet, welches wohl ganz nach den kürzeren Wellenlängen als 1,3 Å liegen dürfte, dieser spezifische Sprung in keiner Weise mehr stören kann. Damit ist die Frage nach einer brauchbaren Symbasie zwischen Röntgen- und Fluoreszenzintensität in günstigem Sinne entschieden.

Folgt die zweite Bedingung eines brauchbaren Meßprinzips. Wie kann man das ausgesandte Fluoreszenzlicht genau und doch einfach messen? Die Messung etwa vermittelst Ausphotometrierung wäre entschieden viel zu kompliziert und unserer anfangs gestellten Forderung nicht entsprechend. Dagegen verwandte ich zu diesem Zweck den Begriff, den man als die „Konzentration" einer Leuchtsubstanz nennen könnte. Darunter verstehen wir die Anzahl leuchtfähiger Molekel oder Zentren pro Volumeinheit Leuchtsubstanz. Am einfachsten wird die Konzentration in Prozenten angegeben, indem man eine gewöhnliche Leuchtsubstanz, bestehend z. B. aus reinem mikrokristallinischem Zinksilikat, hundertprozentig nennt. Das Ausfüllen der Lücken bei beliebig prozentigen Substanzen ist natürlich nicht gleichgültig. Am einwandfreiesten geschieht dies mittels derselben chemischen Verbindung, der aber die Leuchtfähigkeit abkommt, also in unserem Beispiel durch amorphes Zinksilikat, da nur der kristallinischen Form die Fluoreszenzfähigkeit zukommt. Dadurch wird eine etwaige Beeinflussung der Röntgenstrahlen durch Streuung und Absorption in der Leuchtsubstanz selbst in allen verschieden konzentrierten Sorten gleichbleiben, da insbesondere die Absorption eine Atomeigenschaft ist und von der physikalischen Form der Molekel nicht abhängt. Es ist nun zunächst klar, daß die Intensität des ausgesandten Fluoreszenzlichtes bei gleicher Röntgenstrahlenintensität der Konzentration der Leuchtmasse streng proportional ist. Ist die Anzahl leuchtfähiger Molekel pro Volumeinheit einmal 1000 und einmal 2000, so wird im ersten Fall genau halb soviel Licht ausgesandt als im zweiten. Dieser Satz ist wohl ohne weiteres einleuchtend und bedarf keines besonderen Beweises. Auf Grund solcher Leuchtsubstanzen haben wir es nun in der Hand, quantitative Messungen auszuführen.

Den soeben ausgesprochenen Satz können wir nämlich in Form folgender Gleichung ausdrücken: $F = c\,f$. F ist die tatsächliche Helligkeit einer Leuchtmasse, c die Konzentration der letzteren, und f die spezifische Helligkeit, die Helligkeit pro Gewichtseinheit leuchtender Molekel. Offenbar handelt es sich bei den früheren Betrachtungen über den Zusammenhang zwischen Röntgenstrahlenintensität und Fluoreszenzhelligkeit immer um die Größe f. Darauf kommt es also an. Halten wir nun bei zwei Schirmen F gleich, was durch gleiche Helligkeit der beiden Schirme erreicht

Digitized by Google

wird, so gilt $\frac{f_1}{f_2} = \frac{c_2}{c_1}$. Da die c bekannt sind, ist der Vergleich der spezifischen Helligkeiten auch möglich.

Dies soll an einem Beispiel erläutert werden. Es soll sich darum handeln, bei zwei Strahlungen A und B anzugeben, um wieviel A intensiver ist als B, natürlich nicht etwa in absoluten, sondern, wie schon erwähnt, in R.-Einheiten. Man verfährt so, daß in den Weg von B eine 100 prozentige Leuchtsubstanz gebracht wird. In den Weg von A kommt dagegen eine schwächere, und zwar wählt man sich jene Konzentration aus, bei der die beiden Flächen gleichstark leuchten. Es soll dies z. B. bei einem 25prozentigen Schirm der Fall sein. Sendet die Substanz vor A die gleiche Helligkeit aus wie die vor B, obwohl die Konzentration ihrer leuchtenden Molekel bloß ¼ derjenigen vor B beträgt, so muß offenbar das Fluoreszenzlicht pro Gewichtseinheit nach obiger Gleichung genau viermal soviel betragen als bei B. Auf Grund der geeichten Faktoren zur Umrechnung auf R.-Einheiten ist auch anzugeben, in welchem Verhältnis die beiden Intensitäten, ausgedrückt in R.-Einheiten, stehen.

Damit ist das Prinzip unserer Methode klargelegt, und ich will nur noch kurz erörtern, in welcher Weise die tatsächlichen Meßapparate ausgeführt werden können. Es seien ein Intensimeter und ein Härtemesser erwähnt.

Zum Intensimeter braucht man eine Vergleichsfläche. Diese könnte etwa in einer von einer Lampe beleuchteten Mattscheibe bestehen, welche Anordnung jedoch den großen Nachteil hätte, daß diese Fläche optisch-qualitativ ganz anders geartet ist als die von den Röntgen- oder Ultra-violettstrahlen getroffene Leuchtmasse. Deshalb ist es am besten, als Vergleichsfläche dieselbe Leuchtsubstanz zu nehmen, welche, von den Röntgenstrahlen geschützt, dafür aber durch Beimengung von winzigen Mengen eines passend gewählten radioaktiven Salzes leuchtend gemacht ist. Durch geeignete Wahl des Salzes läßt sich die Helligkeit dieser Fläche mehrere Jahre lang praktisch konstant halten. Jene Röntgenstrahlenintensität, die an einer gewöhnlichen 100 prozentigen Leuchtmasse die gleiche Helligkeit wie die der Vergleichsfläche hervorruft, kann man als 1 bezeichnen. Die beliebigen Vielfachen dieser Intensität sind auf Grund der weniger konzentrierten Schirme zu messen. Braucht man zur Erzielung der Gleichheit einen 10 prozentigen Schirm, so ist die spezifische Fluoreszenz dieses Schirmes 10, und bei bekannter Strahlenqualität läßt sich aus dem Eichfaktor die Intensität der Röntgenstrahlen in R.-Einheiten angeben. Bei Anwendung ultra-violetter Strahlung ist eine solche Umrechnung wohl überflüssig, und man kann die Intensität in unseren willkürlichen Einheiten angeben. Zur Empfindlichkeit der Methode sei bemerkt, daß man zwei Schirme, deren Konzentration um 20% abweicht, noch gut unterscheiden kann, die Genauigkeit der Methode ist also auf etwa 10% zu schätzen.

Der Härtemesser wird am besten so ausgeführt, daß die Halbwertschicht der Strahlenmischung bestimmt wird. Dies kann nach obiger Methode in sehr einfacher Weise ausgeführt werden. Eine Absorptionstreppe bewegt sich vor einem 100 prozentigen Schirm, bis seine Helligkeit der eines 50 prozentigen Schirmes ohne Absorptionsschicht gleich wird. In diesem Falle gibt die Dicke der Absorptionstroppe die Halbwertschicht in dem betreffenden Material an. Die so definierte Halbwertschicht ist bei einem Strahlengemisch natürlich nur eine mittlere und auch sonst nicht ohne Willkür. Sie kann z. B. je nach der verwendeten Leuchtmasse verschieden ausfallen, die Abweichungen sind aber bei Abwesenheit von Resonanzabsorptionsstellen sicher gering. Man kann auf Grund der bekannten Zusammenhänge zwischen μ und λ auch die mittlere Wellenlänge in Ångström-Einheiten angeben. Letztere wird allerdings auch davon abhängen, welches Absorptionsmaterial man nimmt. Immerhin werden die erhaltenen Werte für λ doch ziemlich genau die maximale Intensität im Verteilungsspektrum angeben und insofern doch wohl definierte Werte liefern.

Nicht unerwähnt möchte ich lassen, daß es theoretisch möglich wäre, durch mehrere Bestimmungen, wie z. B. der Halbwert-, Viertelwert- und Achtelwertschicht, eine Art Intensitätsverlauf des Strahlengemisches zu erhalten. Da die erwähnten Schichten mit Hilfe entsprechend konzentrierter Schirme zu messen sind, so wäre dadurch ein höchst einfaches Spektrometer gegeben. Soviel ich aber bis jetzt sehe, reicht die Genauigkeit der Methode nicht aus, um dieses theoretisch mögliche Verfahren in die Praxis umzusetzen. Einstweilen reicht sie nur dazu aus, um die mittlere resp. maximal vertretene Wellenlänge auszuwerten.

Zum Schluß sei noch einer Anwendung des Prinzips gedacht, zu der ich die Anregung meinem Kollegen Németh im Institut von Bucky verdanke. Es handelt sich um einen sogenannten Härteüberwacher, der es gestattet, die etwaigen durch Schwankungen in der Netzspannung verursachten gröberen Härteänderungen der Strahlung während der Dauer einer Behandlung zu entdecken und somit korrigieren. An einem Ende im Inneren eines längeren Rohres werden ein 100- und ein 50 prozentiger Schirm angebracht, und zwar so, daß, im Falle das fragliche Ende des Rohres zwischen Röntgenröhre und Patienten geschoben wird, die beiden Schirme von den Strahlen getroffen werden und ihr Fluoreszenzlicht nach dem anderen Ende des Rohres werfen. An diesem anderen Ende kann

Digitized by Google

man die beiden Schirme, falls man sich durch ein schwarzes Tuch vor der Zimmerhelligkeit schützt — trotz der Entfernung von etwa 1,5 m —, gut beobachten. Man bedeckt nun den 100 prozentigen Schirm mit der vorhin ausgewerteten Halbwertschicht, so daß beide gleich hell erscheinen werden. Steigt nun die Spannung in einem Betrag von etwa 20 kV, so kann man gut beobachten, daß der 100 prozentige Schirm mit der Absorptionsschicht heller wird als der andere. Sinkt die Spannung, so erscheint der 50 prozentige Schirm heller. Auf diese Weise kann man, ohne die Behandlung zu unterbrechen, durch Vorschieben des Rohres die Qualität der Strahlung bzw. ihre Konstanz überwachen.

Ich hoffe, daß es auf diese oder jene Weise möglich sein wird, mittels des erörterten Konzentrationsprinzips etwas für die Praxis Brauchbares zu schaffen.

---

66. W. Dieterich (Mannheim): **Vergleichsmessungen in der Praxis.**

Infolge der häufigen Ungleichheit der Wirkung der Röntgenstrahlen auf die Haut trotz Einhaltens peinlichster Genauigkeit sind die Vergleichsmessungen entstanden und dürften mehrere tausend betragen. Im August 1923 begonnen, erstreckten sie sich bis in die letzten Tage infolge großer Schwierigkeiten, deren Überwindung ich Herrn Obering. Amrhein verdanke. Die hier vorgetragenen Resultate sind ein kleiner Ausschnitt aus einer bestimmten Meßgruppe und stammen aus den rein praktischen Röntgenlaboratorien.

Zunächst handelte es sich darum, festzustellen, ob der Erlanger oder Freiburger Schlauch zu diesen iontoquantimetrischen Untersuchungen am geeignetsten ist. Es wurden Vergleichungen zwischen beiden Instrumenten angestellt, und dabei ergab sich, daß das Friedrichsche Instrument mit Eichung in Freiburg das zuverlässigere ist, weil der Ablauf sich über längere Zeit erstreckt. Glocker, Rothacker und Schönleber betonen bereits den Vorteil der Friedrichkammer. Der Erlanger Schlauch muß sorgfältigst abgedeckt und geerdet werden, während dies bei dem Freiburger Schlauch infolge seiner absolut zuverlässigen Wandung nicht nötig ist. Die gute Beweglichkeit und Kleinheit der Kammer macht ihn für unsere Untersuchungen brauchbarer. Vergleichsmessungen für die Praxis sind mit beiden Instrumenten genügend.

Iontoquantimeter, Friedrich, Skala A – O.
30 cm. Fokus Wasserabstand. Feld 6 zu 8.

	Friedrich-Skala A—O			%	Wintz-Skala 0—10			%
Oberfläche	39	39	39		23	23	23	
5 cm Tiefe	62	61	62	63	37	37	37	62
10 cm Tiefe	128	129	129	30	69	71	69	33

Es war verschiedentlich aufgefallen, daß bei besonders genau beobachteten, maximal belasteten Hautfeldern die Haut in der Mitte sich blasig abhob, so daß der Entschluß zur Untersuchung des Verhältnisses zwischen Zentral- und Randstrahl gefaßt wurde, besonders nachdem auf dem letzten Kongreß diese Frage von Holfelder angeschnitten wurde. Inzwischen ist die Holfeldersche Arbeit mit ungeheurem Zahlenmaterial erschienen, trotzdem glaube ich hier einen kurzen Ausschnitt über unsere Messungen vortragen zu dürfen.

Es wurde mit drei Bleikästen im Wasserbottich gearbeitet, von denen der eine vor zwei Jahren zur Feststellung der prozentualen Tiefendosis angegeben wurde. Die anderen waren 30 resp. 40 cm tief und breit. An der Vorderfläche wurde die Schlauchführung so eingerichtet, daß die Randstrahleneinstellung ohne Verschiebung der oberen Meßanordnungen geschehen konnte. Zunächst liegen nur Resultate vor in 5 und 10 cm Wassertiefe bei 6 zu 8 und 12 zu 17 cm großen Feldern unter peinlichst genau angegebenen Vorbedingungen, die stets in der gleichen Weise wiederholt wurden. Der Friedrichschlauch wurde in Gummi eingehüllt und auf Holzführungen in den gewollten Tiefen jeweils in der Mitte unter dem Rande eingestellt.

Große Schwierigkeiten bereitete die Feststellung des Zentralstrahles, der schließlich durch ein feststehendes System von Kreuzen und Löchern bis in die gewollte Tiefe durch Visierung und Beleuchtung der Tiefe auf mm genau hergestellt wurde. Denn von dem genauen Zentralstrahl mußte haarscharf zum Randstrahl eingestellt werden. Nach Feststellung des Zentralstrahls wurde jeweils folgende Randmessung vorgenommen: Kammer vollkommen im Feld, halbe Kammer im Feld, Kammer vollkommen im Feld, halbe Kammer im Feld, Kammer gerade aus dem Feld. Die Resultate sehen Sie gerade aus dem Feld. Die Resultate sehen Sie auf den Tabellen. (Demonstration der Tabellen.)

Nach den bis jetzt vorliegenden Resultaten — es werden hier nur einzelne, vielfach nachgeprüfte Felder vorgeführt — ist sicher, daß die Röntgenstrahlung mit Abschluß des Randstrahles katastrophal zusammenbricht, und 0,6 cm jenseits des Randstrahles bereits 50% weniger beträgt als

Digitized by Google

0,6 cm diesseits des Randstrahles. Durch die Größe der Kammer ist ein relativer Meßfehler im ganzen vorhanden, die Holfelder gezeigt hat.

Die Messungen führten infolge der unbedingt notwendigen Genauigkeit zur Aufdeckung einer Reihe von Fehlern, die in der Praxis gemacht wurden, und können daher in geeigneten Instituten zur Nachahmung empfohlen werden.

Lahm (Dresden) bessert die ungleichmäßige Dosenverteilung im Strahlenkegel durch Auflegen einer entsprechend zugeschnittenen Paraffinplatte. Dieselbe ist in der Mitte ca. 4½ cm, am Rande kaum noch 2 cm dick. Damit erreicht man an der Oberfläche und auch in der Tiefe einen fast völligen Ausgleich der seitlichen Intensitätsabschwächung. Näheres bei Lahm, Röntgenbehandlung der gutartigen Genitalerkrankungen der Frau, Verlag Keim und Nemnich, Frankfurt.

Saupe (Dresden) hat mit Hilfe eines großen Wasserphantoms und des Wulfschen Meßinstrumentes eine Reihe von Strahlenkegeln ausgemessen und bestätigt die Holfelderschen Ergebnisse. Demonstration einer Anzahl von Kurvenbildern, die 1. den Verlauf des Dosisabfalls auf ganz bestimmten Strahlen zeigen, 2. die Dosisverteilung auf Kegelquerschnitten demonstrieren und 3. Isodosenlinien im Kegellängsschnitt darstellen. Bericht über Messungen mit Hilfe des Fürstenauschen Intensimeters und über iontoquantimetrische Untersuchungen an Paraffinphantomen von absichtlich anders gewählten Absorptions- und Streuverhältnissen als beim Wasser. — Bei Dauerversuchen (3—4 Std.) fand S. nur Dosendifferenzen von maximal 8%; er glaubt, daß hierbei neben veränderter Röhrenleistung auch Netzschwankungen, die durch selbstregistrierendes Voltmeter fortlaufend aufgeschrieben wurden, eine Rolle spielen.

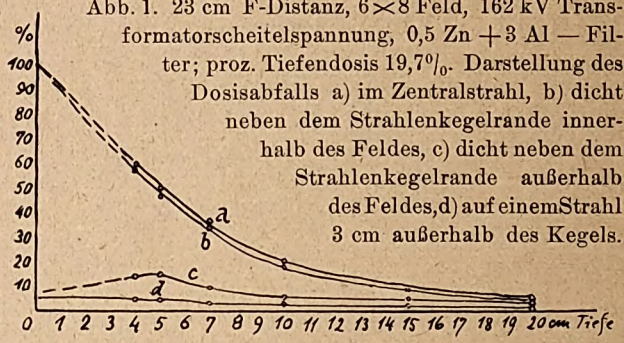

Abb. 1. 23 cm F-Distanz, 6×8 Feld, 162 kV Transformatorscheitelspannung, 0,5 Zn + 3 Al — Filter; proz. Tiefendosis 19,7%. Darstellung des Dosisabfalls a) im Zentralstrahl, b) dicht neben dem Strahlenkegelrande innerhalb des Feldes, c) dicht neben dem Strahlenkegelrande außerhalb des Feldes, d) auf einem Strahl 3 cm außerhalb des Kegels.

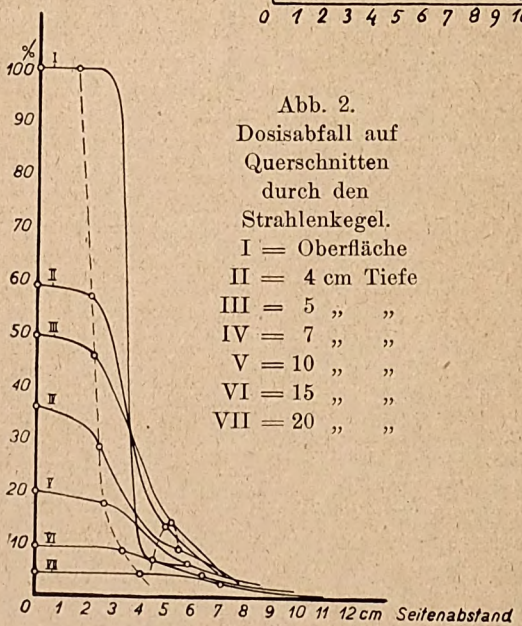

Abb. 2. Dosisabfall auf Querschnitten durch den Strahlenkegel.
I = Oberfläche
II = 4 cm Tiefe
III = 5 „ „
IV = 7 „ „
V = 10 „ „
VI = 15 „ „
VII = 20 „ „

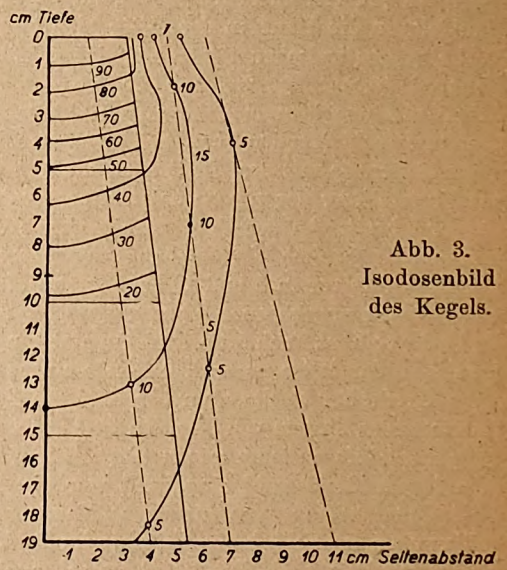

Abb. 3. Isodosenbild des Kegels.

---

67. Spiegler (Wien): a) **Einige Beobachtungen an Hauptapparaten.**
b) **Einige Beobachtungen an Meßapparaten.** (Diese Vorträge wurden nicht gehalten.)

Digitized by Google

68. W. Daumann (Hamburg): Einige Neuerungen an Elektronenröhren.

Das Simplexventil.

Das Simplexventil beruht auf dem bekannten Prinzip der einseitigen Leitfähigkeit einer im höchsten Vakuum befindlichen Glühkathode. Trotzdem Müller schon 1914 ein brauchbares „Thermion"ventil auf den Markt brachte, hat es doch noch sehr lange gedauert, bis das Ventil neben guter Spannungssicherheit auch eine genügende Lebensdauer erreichte. In den fast 10 Jahren, die seither verflossen sind, wurden reiche Erfahrungen in dieser Beziehung gesammelt und bei der jetzt vorliegenden Konstruktion verwertet.

In den ersten, 1914 gebauten Ventilen waren die Glühdrähte der Kathode parallel zur Anode angeordnet, durch die elektrostatischen Kräfte traten Verbiegungen der Drähte auf, welche zum schnellen Bruch führten. (a auf Bild 1.) Es wurde dann mit Erfolg versucht, durch Anbringung

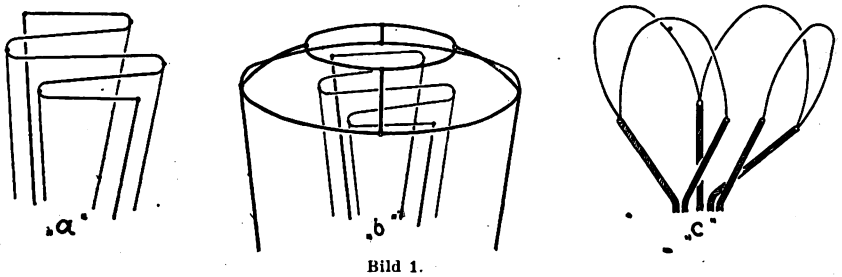

Bild 1.

eines Faradaykäfigs über dem Glühdraht die Anziehungskräfte zu vermindern (b auf Bild 1), aber die Leistungsfähigkeit des Ventils wurde dadurch herabgesetzt. Schließlich wurde die einfachste Lösung gefunden, indem die Glühfäden nicht mehr gerade der Anode gegenübergestellt wurden, sondern gebogen. Es ist ja eine bekannte Tatsache, daß eine Freileitung oder eine Leine um so mehr gespannt werden muß, je weniger sie durchhängt; bei einem gewissen „Durchhang" ist die Zugbeanspruchung am kleinsten. Ganz ähnlich ist die Beanspruchung des beim Glühen weichen Wolframdrahtes durch das elektrische Feld. Die Kathodendrähte sind nun so der Anode gegenübergestellt, daß die Zugspannung ein Minimum wird (c auf Bild 1) und von dem immerhin noch im Glühzustande sehr festen Wolframdraht ohne weiteres ausgehalten werden kann. Die Zugkräfte, die der Draht jetzt noch auszuhalten hat, sind selbst bei höchster Spannung nur einige Gramm groß, während der glühende Draht etwa 1 kg ohne weiteres trägt, ohne zu zerreißen. Damit der Faden nicht durch das Glühen selbst und die damit verbundene Zerstäubung vorzeitig zerstört wird, wurde die Kathode so reichlich bemessen, daß die Fadentemperatur nur unwesentlich über derjenigen liegt, mit der die gewöhnlichen Metallfadenlampen brennen; tatsächlich sind im Müllerschen Betriebe auch schon Brennzeiten von weit über 1000 Stunden an einer großen Anzahl von Röhren festgestellt worden. Es hat dann noch viel Arbeit gemacht, auch eine günstige Anodenform zu finden, welche die an ihr freiwerdende Wärmemenge ausstrahlte, ohne besonderer Kühlung zu bedürfen; auch diese ist gefunden worden. Das Ventil hat die in dem Bilde 2 dargestellte Form.

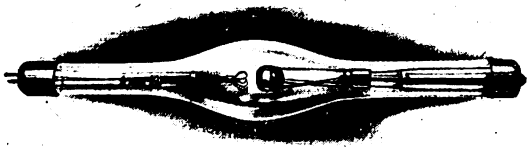

Bild 2.

Die Betriebsdaten sind:
Heizstrom ca. 8,6 Ampere,
Heizspannung 11 Volt,
mit Gleichspannung gemessener Sättigungsstrom bei dieser Heizung (nicht zu verwechseln mit dem Betriebsstrom, s. später) 300 mA,
maximale, abzudrosselnde Spannung (Spitzenspannung) 200 000 Volt,
Spannungsverlust im Ventil bei richtiger Heizung und obiger Maximalstromstärke ca. 1000 bis 1500 Volt.

Es sei gleich darauf hingewiesen, daß dieser „Sättigungsstrom" nicht zu verwechseln ist mit der Stromstärke, die etwa bei Röntgenbetrieb von einem Milliamperemeter angezeigt wird. (Hierauf wird später noch eingegangen.) Man kann das Ventil benutzen, um Röntgenröhren direkt an einem

Digitized by Google

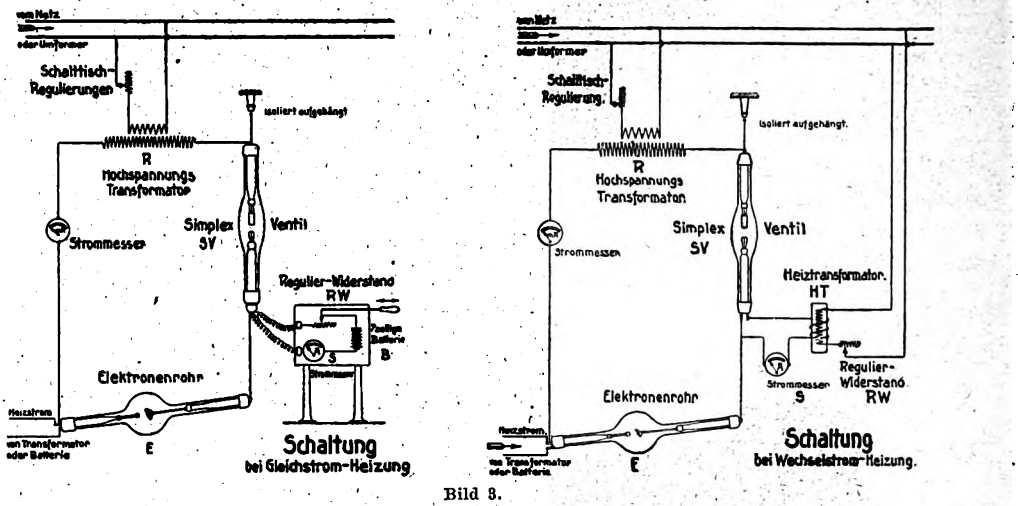

Bild 3.

Transformator zu betreiben, wie die Schaltung des Bildes 3 zeigt, oder auch zur Aufladung von Kondensatoren und Erzeugung von Gleichspannung.

Zur Heizung der Ventilkathode braucht man stets einen besonderen Heiztransformator und kann nicht etwa den Heiztransformator für die Glühkathode einer Elektronen-Röntgenröhre gleichzeitig für das Ventil benutzen.

Die Schaltung hat natürlich so zu erfolgen, daß entweder Kathode des Ventils mit Anode der Röntgenröhre oder Anode des Ventils mit Kathode der Röntgenröhre verbunden wird; würde man

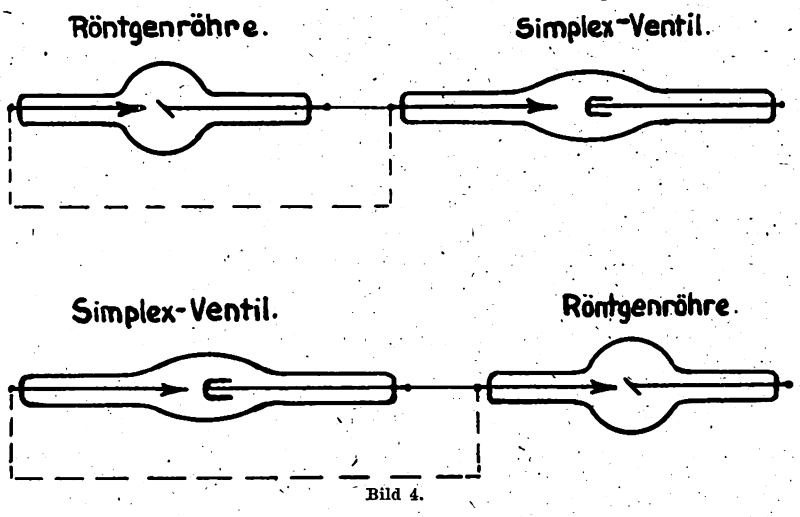

Bild 4.

nun beide Kathoden von einem Heiztransformator speisen, so wäre entweder das Ventil oder die Röntgenröhre kurz geschlossen und damit außer Tätigkeit gesetzt. (Bild 4.)

Die Elektronen, welche das Vakuum leitfähig machen, werden durch Glühen der Wolframkathode erzeugt. Die Größe der Leitfähigkeit des Vakuums ist infolgedessen nur abhängig von dem Glühzustand der Kathode, ganz unabhängig aber von der zwischen den beiden Elektroden herrschenden Spannung. Hieraus folgt, daß bei einem bestimmten Glühzustand der Kathode nur ein ganz bestimmter maximaler Strom durch die Röhre fließen kann, der sich nur erhöhen läßt, wenn der Glühzustand der Kathode gesteigert wird. Am besten wird wohl die Wirkung der Röhre verständlich, wenn man die in derselben verbrauchte Spannung in Abhängigkeit von der Stärke eines durch die Röhre fließenden Gleichstromes mißt und in Form einer Kurve aufträgt. Dieses ist in dem Diagramm (Bild 5) geschehen, und zwar ist eine Anzahl Kurven aufgenommen, die sich dadurch unterscheiden, daß die Kathode verschieden stark geheizt worden ist. Die zur Aufnahme der Kurve erforderliche Schaltung ist ebenfalls untenstehend wiedergegeben.

Aus den Kurven ist ersichtlich, daß zum Transport der Elektronen durch das Vakuum eine gewisse Spannung erforderlich ist, sie ist durch die sogenannte „Raumladung" bedingt und hält sich zunächst in mäßigen Grenzen. Sobald aber die Stromstärke so groß wird, daß der Elektronenvorrat

Digitized by Google

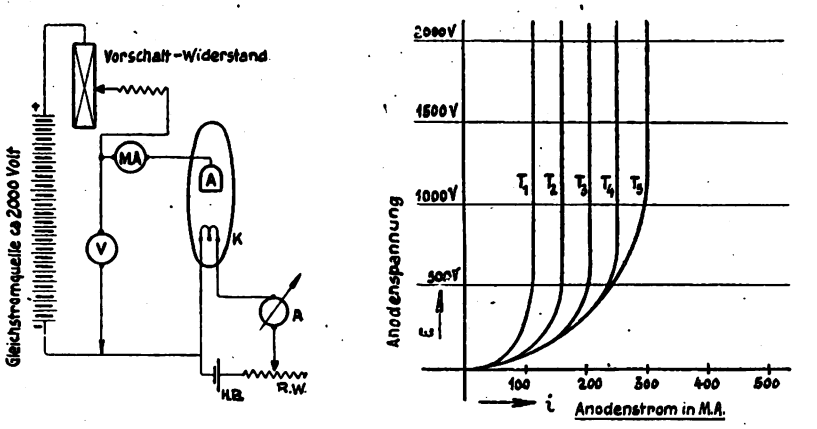

Bild 5.

an der Kathode völlig verbraucht und der sogenannte „Sättigungsstrom" erreicht ist, steigt die Spannung an der Röhre, ohne daß eine weitere Zunahme des Röhrenstromes erfolgt. Die hohe Spannung erteilt lediglich den Elektronen eine erhebliche Geschwindigkeit, und diese setzt sich an der Anode des Ventils, wo die Elektronen wieder gebremst werden, in Wärme um. In einem „unterheizten" Ventil kommt deshalb die Anode sehr schnell ins Glühen, und da sie nicht imstande ist, so bedeutende Wärmemengen, wie hier entstehen können, abzugeben, würde das Ventil in kurzer Zeit zerstört sein. Die Ventilkathode muß daher stets so hoch geheizt sein, daß der maximale Strom immer unterhalb des sogenannten „Sättigungsstromes" liegt.

Bei ca. 8,5 Ampere Heizung hat das Ventil einen mit Gleichspannung gemessenen Sättigungsstrom von 300 mA, und die zur Überwindung der Raumladung nötige Spannung beträgt etwa 1000 bis 1500 Volt, kommt also bei Röntgenbetrieb gegenüber der Röntgenröhrenspannung gar nicht in Betracht.

Nun darf aber nicht etwa daraus geschlossen werden, daß das Ventil im Röntgenbetrieb für Ströme bis 300 mA verwendet werden darf. Es ist zum

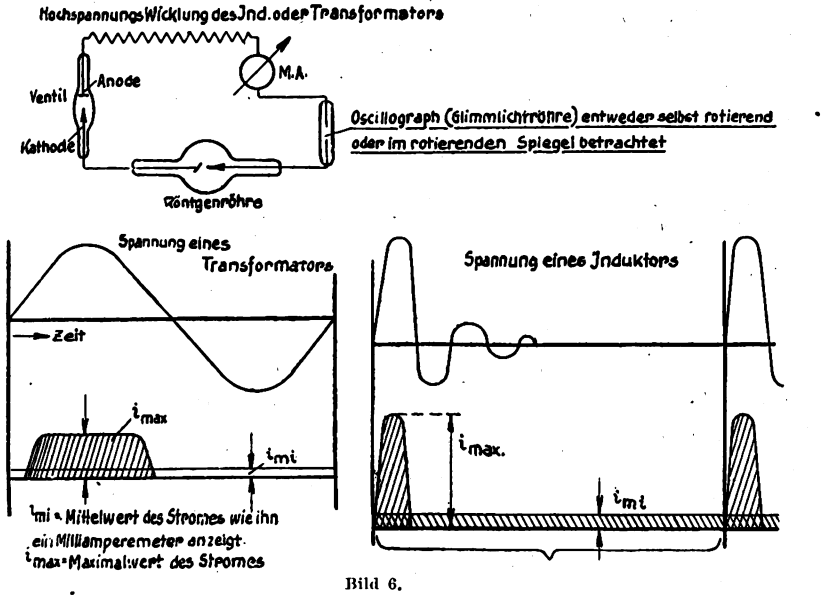

Bild 6.

Verständnis dieser Tatsache nötig, auf die Verhältnisse beim Stromdurchgang durch Röntgenröhren etwas näher einzugehen (Bild 6).

Untenstehend sind Strom- und Spannungskurven, wie sie ein Transformator und ein Induktor mit Ventil- und Röntgenröhre liefern, nebst zugehöriger Schaltung, wiedergegeben. Hieraus ist ersichtlich, daß

1. die Stromstärke nicht konstant ist und

Digitized by Google

2. der Strom nicht dauernd, sondern mit mehr oder weniger großen Pausen durch die Röhre fließt.

Das Milliamperemeter zeigt nun den zeitlichen Mittelwert aus diesen Strömen an, d. h. es gibt einen so großen Ausschlag, wie ein dauernd gleichmäßig fließender Strom in ihm erzeugen würde. Mathematisch bedeutet das die Umwandlung der von der Stromkurve umschlossenen Fläche in ein flächengleiches Rechteck, mit der Abszisse als Seite. Man erkennt ohne weiteres, daß der Maximalstrom, namentlich bei Induktorbetrieb, mehrmals größer als der mittlere Strom sein kann. Wie groß dieses Verhältnis ist, hängt von den Apparaten und den Röhren ab und läßt sich nicht voraussagen. Es ist bei Elektronenröhren im allgemeinen günstiger als bei Ionenröhren.

Für den Spannungsverlust im Ventil ist stets der Maximalstrom (i_{max}) maßgebend.

Da die Glühfadenheizung von der Heizspannung und diese wieder von der Primärspannung abhängt, ist es ratsam, mit großer Sicherheit zu arbeiten, damit der Sättigungsstrom selbst bei verminderten Heizspannung niemals so weit sinken kann, daß er vom maximalen Betriebsstrom erreicht oder gar überschritten wird.

Man kann mit vorgeschaltetem Ventil Glühkathodenröhren bis etwa 60 mA belasten.

Das beste Kennzeichen dafür, ob das Ventil richtig geheizt ist, besteht darin, daß im Anodenhals kein grünes Licht auftreten darf. Sowie grünes Licht auftritt, ist das ein Zeichen für das Vorhandensein von schnellen Elektronen, wie sie bei Unterheizung entstehen; es ist also entweder mit der Heizung höher zu gehen oder, wenn die maximale Heizung bereits erreicht ist, die Betriebsstromstärke herabzusetzen. Eine Erhöhung der Heizung über 8,6 Ampere geschieht auf Kosten der Lebensdauer des Ventils.

Die Hochleistungs-Mediaröhre.

Die nach dem von Prof. Dr. Goetze angegebenen Prinzip des strichförmigen Brennflecks arbeitende Mediaröhre wurde bisher mit einem extrem scharfen Brennfleck ausgerüstet, der allerdings trotzdem infolge der durch das Strichfokusprinzip gegebenen geringen Flächenbelastung des Brennflecks mit 50 bis 60 mA — bei Lungenaufnahmen bis 100 mA — belastet werden konnte. Da vielfache Verlangen aus der Praxis nach einer noch höher belastbaren Röhre gab Veranlassung, den Brennfleck etwas zu verbreitern, so daß jetzt eine Hochleistungsmedia lieferbar ist, die 120 mA und mehr, ohne anzustechen, ertragen kann, und dabei doch noch, eben infolge des Strichfokus, eine ganz vorzügliche Schärfe ergibt. Die Röhre entspricht sonst in ihrem Äußeren der ja bekannten Mediaröhre.

Röhre für Materialuntersuchungen.

Es ist neuerdings gelungen, die ja schon seit Jahren von Müller für Ionenröhren ausgeführten Lindemannfenster auch an Elektronenröhren anzubringen. Es ist damit die Möglichkeit gegeben, die Eigenstrahlung auch leichter Antikathodenmetalle, z. B. Kupfer- und Eisen-K.-Strahlung, aus einer abgeschmolzenen Röhre zu erhalten. Diese Strahlung wird vielfach mit Vorteil für Materialuntersuchungen benutzt, da sie durch geeignete Filter leicht streng monochromatisch zu erhalten ist.

Für andere Zwecke der Materialuntersuchung werden wieder harte Strahlen gebraucht, die an Therapiehärte heranreichen; auch hierfür sind Röhren konstruiert und angefertigt.

---

69. L. Baumeister (Erlangen): Eine einfache Methode zur Messung der Streu- und Fluoreszenzstrahlen.

In einem durchstrahlten Medium geht bekanntlich ein Teil der einfallenden Strahlen infolge Streuung für das Erfolgsorgan in der Tiefe verloren. Es tritt aber insofern wieder ein gewisser Ausgleich ein, als in der Umgebung zerstreute Strahlen teilweise zum Erfolgsorgan gelangen. Wir bezeichnen dies als Zusatzdosis. Ein weiterer Strahlenverlust entsteht infolge Absorption. Dieser Verlust nimmt ab mit zunehmender Tiefe des durchstrahlten Körpers. Daraus resultiert, daß das in der Tiefe liegende Erfolgsorgan von vorne eine größere Zusatzdosis von zerstreuten Strahlen empfängt als von der Seite bzw. von rückwärts, wie dies auch die folgenden Meßergebnisse bestätigen.

Die Messungen wurden nach einer einfachen Methode mit dem Iontoquantimeter ausgeführt. Ein Wachskörper von 20 cm Seitenlänge, in der Mitte durchbohrt zur Einführung der Meßkammer (Bild 1), wurde, diametral durchschnitten, in vier Teile geteilt. Unter Zwischenschaltung eines 0,5 mm starken Zinkfilters wurde bei 2 mA Röhrenstrom und einer Spannung von 215 kV an der Röhre (Coolidge) die Ablaufzeit des Iontoquantimeterzeigers festgestellt, und diese Zeit als Intensität = 100 angenommen. Bei der folgenden Messung wurde das vordere Teil des Wachskörpers unmittelbar hinter dem Filter angeordnet, so daß die Röntgenstrahlen diesen Teil passieren mußten, die Meßkammer aber von den in diesen Teil gestreuten Strahlen nicht mehr getroffen werden konnte. Die Intensität, welche nun gemessen wurde, betrug nur noch 81, es ergab sich also ein Minus von 19%.

Digitized by Google

Bei einer dritten Messung, bei welcher ein seitlicher Wachskörper entfernt wurde, wurde eine Intensität von 91,5 bzw. ein Minus von 8,5%, und bei einer vierten Messung, bei welcher der hintere Wachskörper entfernt wurde, wurde eine Intensität von 95,5 bzw. ein Minus von 4,5% gemessen. Die größte Streustrahlenzusatzdoss erhielt somit die Meßkammer vom vorderen, die geringste Zusatzdosis vom hinteren Wachskörper.

Bei der vorgenannten Meßanordnung befand sich die Meßkammer im Strahlenkegel, wurde also sowohl von den primären als auch von den gestreuten Strahlen getroffen. Bei einer weiteren Messung war die Anordnung so, daß sich die Meßkammer nicht im Bereiche des primären Strahlenganges befand, sondern nur von gestreuten Strahlen getroffen werden konnte. Ein Wachskörper,

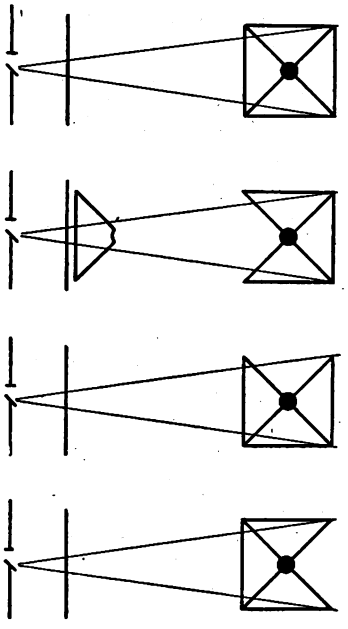

Abb. 1.

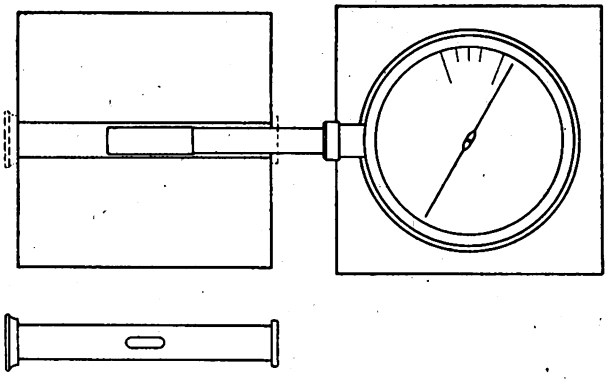

Abb. 2.

10 cm dick und 20×20 cm Seitenlänge, wurde mit einer halbrunden Rinne versehen (Bild 2), in welche die Meßkammer des Iontoquantimeters zu liegen kam. Über die Meßkammer wurde eine 20 cm lange Metallröhre geschoben, welche mit einer länglichen Öffnung versehen war, durch welche Strahlen zur Meßkammer eintreten konnten.

Es konnte so die Streustrahlung von drei Richtungen (Bild 3) gemessen werden; von vorne (B), von der Seite (C) und von rückwärts (D). Die so gemessenen Werte sind aus der Tabelle (Bild 4) er-

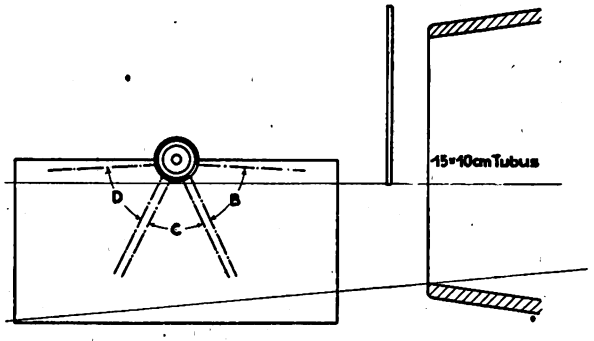

Abb. 3.

sichtlich; auch hier zeigt es sich, daß die Streustrahlenintensität von vorne, in Richtung der primären Röntgenstrahlen, am größten, und von rückwärts, also entgegen der Richtung der primären Strahlen, am geringsten ist. Ferner zeigen diese Messungen, daß durch entsprechende Filtrierung der Strahlen das prozentuale Verhältnis der Streustrahlenzusatzdosis von vorne bzw. von der Seite und von rückwärts zugunsten der letzteren, also zugunsten der Tiefendosis, verändert wird.

Wenn bei einem Hautfeld von 24 cm Seitenlänge an der Oberfläche in der Feldmitte eine Strahlenintensität von 100 und am Feldrand 86 bezw. in 10 cm Tiefe in der Feldmitte eine Intensität von

Digitized by Google

Streustrahlen-Richtung	bei 48 cm Parallel-Funkenstrecke ungefiltert	0,5 mm Zn-Filter	1,0 mm Zn-Filter
von vorne . B	I = 100	51	37
seitlich . . C	80	45	33
von rückw. . D	41	26	21

→ Intensitätsabnahme

Streustrahlen-Richtung	bei 48 cm Parallel-Funkenstrecke ungefiltert	0,5 mm Zn-Filter	1,0 mm Zn-Filter
von vorne . B	100 %	100 %	100 %
seitlich . . . C	80 %	89 %	89 %
von rückw. . D	41 %	52 %	57 %

→ Härtung
(Zunahme der proz. Tiefendosis)

Abb. 4.

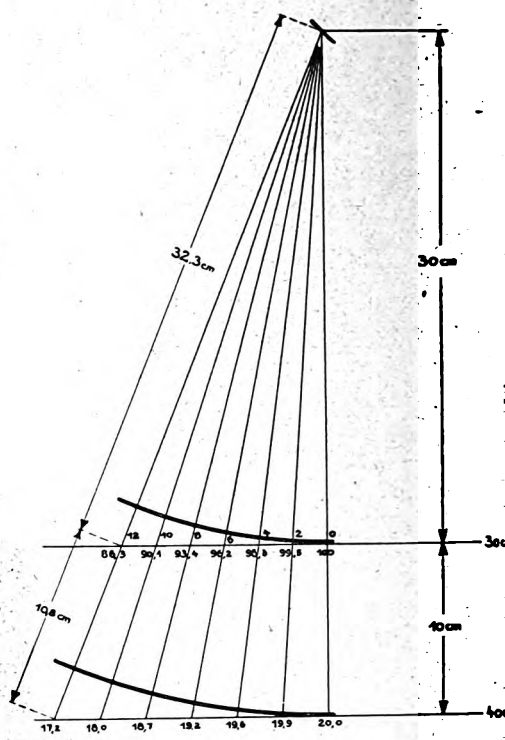

Abb. 5.

20 und am Feldrand 17,2 festgestellt wird (Bild 5), dann darf das Maximum in der Feldmitte nicht auf eine Streustrahlenzusatzdosis zurückgeführt werden; denn bei einer punktförmigen Strahlenquelle liegen gleiche Strahlenintensitäten auf einem Kreisbogen bzw. auf einer Kugelfläche. Wie aus dem Bilde 5 ersichtlich ist, beträgt in der Feldmitte der Fokusabstand 30 cm, am Rande dagegen 32,3 cm; die Intensitätsabnahme gegen den Feldrand von 100 auf 86,3 wird allein durch die seitliche Vergrößerung des Fokusabstandes bedingt. Ebenso ist dies für die Tiefe zutreffend; hier kommt aber außerdem noch die Schichtverdickung infolge Schrägdurchstrahlung dazu.

Um festzustellen, ob die gestreuten Strahlen die gleiche Durchdringungsfähigkeit besitzen wie die primären Strahlen, wurde die gleiche Meßanordnung gewählt, wie sie mit den Bildern 2 und 3 gezeigt wurde, jedoch mit dem Unterschiede, daß bei der einen Messung das 0,5 mm starke Zinkfilter unmittelbar nach der Blende, bei einer weiteren Messung unmittelbar vor der Meßkammer (um das Blendenrohr gelegt) angeordnet war (Bild 6). Im ersten Falle wurde somit die primäre Strahlung, im zweiten Falle nur die gestreute Strahlung gefiltert. In die Tabelle (Bild 7) sind die so gewonnenen Werte eingetragen, und diese zeigen, daß gestreute Strahlen durch das gleiche Filter stärker absor-

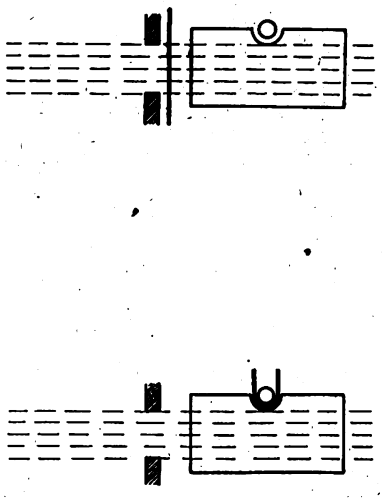

Abb. 6

Strahlen-Richtung	Primärstrahlen gefiltert	Streustrahlen gefiltert
von vorne . . . . . B	I = 100	I = 73
seitlich C	88	60
von rückwärts . . . D	63	45
von vorne . . . . . B	100 %	100 %
seitlich C	88 %	82 %
von rückwärts . . . D	63 %	61 %

Abb. 7.

Digitized by Google

biert werden, also weniger durchdringungsfähig sind als die primären Strahlen. Das prozentuale Verhältnis der Streustrahlenintensität aus den verschiedenen Richtungen ist dagegen in beiden Fällen gleich.

Bei Messungen mit dem Iontoquantimeter, speziell bei Messungen der prozentualen Tiefendosis, ist es wichtig, zu wissen, wieviel infolge des Meßkammerträgers weniger gemessen wird bzw. wieviel infolgedessen zugerechnet werden muß. Der Meßkammerträger, ein Metallrohr, nimmt einen Teil des durchstrahlten Körpers ein und verhindert, daß von dieser Seite aus Streustrahlen in die Meßkammer gelangen. Um die infolgedessen zu niedrig gemessene Tiefendosis entsprechend aufwerten zu können, bedient man sich folgender einfacher Methode: Man versieht einen Wachsblock in 10 cm Tiefe mit einer Bohrung so groß, daß die Meßkammer hineinpaßt, jedoch nicht, wie gewöhnlich, nur so tief, daß sich dieselbe gerade in der Mitte des Wachsblockes bzw. in der Mitte des Strahlenkegels befindet, sondern läßt die Bohrung vollständig durch den Wachsblock gehen. Nun führt man die Meßkammer in diese Bohrung ein, gerade so weit, daß sich dieselbe in der Mitte des Wachskörpers befindet und füllt den noch freien Raum der Bohrung mit einem Wachszylinder aus (Bild 8). Bei dieser Anordnung stellt man nun die Ablaufzeit des Iontoquantimeterzeigers fest. Für eine weitere Messung entfernt man den Wachszylinder aus der Bohrung und setzt an dessen Stelle einen Metallzylinder (Eisen) ein, so daß auch diese Seite der Meßkammer gegen Streustrahlen abgeschirmt ist. Nun wird sich aus beiden Messungen bei einem mittelgroßen Strahleneinstellfeld ein Intensitätsverhältnis von ca. 100 : 90 ergeben; mit anderen Worten: in letzterem Falle wird man eine um ca. 10% geringere Tiefen-

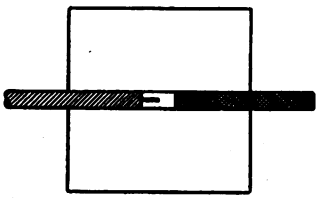

Abb. 8.

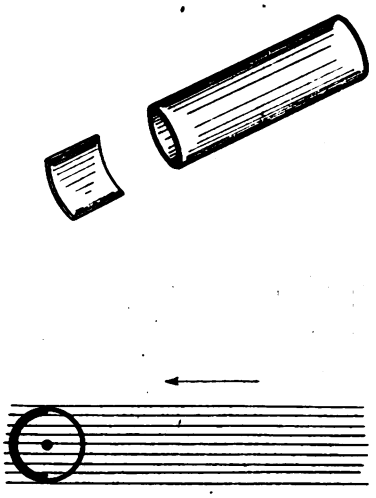

Abb. 9.

dosis messen. Nachdem nun der den Wachszylinder ersetzende Metallzylinder den gleichen Raum einnimmt wie der Meßkammerträger und eine ebenso große Fläche der Meßkammer abschirmt wie dieser, können wir annehmen, daß bei Messungen der prozentualen Tiefendosis mit dem Iontoquantimeter in 10 cm Tiefe die gemessene Tiefendosis bei einem mittelgroßen Strahlenfeld tatsächlich um 10% besser ist, d. h. statt einer gemessenen 20prozentigen Tiefendosis können wir eine 22prozentige annehmen.

Alle Elemente, besonders die Metalle, emittieren bekanntlich eine andere Strahlung (Fluoreszenzstrahlung), wenn sie von Röntgenstrahlen getroffen werden. Diese emittierte Strahlung ist bei jedem Element verschieden, d. h. von anderer Wellenlänge; sie ist charakteristisch für jedes Element.

Auch die Messung dieser Strahlen läßt sich auf sehr einfache Weise und, wie wir sehen werden, mit ziemlicher Genauigkeit mit dem Iontoquantimeter ausführen. Für die Messungen wurde hochgespannter Gleichstrom benützt; die Spannung an der Röhre (Coolidge) betrug 200 kV bei 3 mA. Die Meßkammer bestand aus 0,75 mm starkem Papier mit graphitierten Innenflächen. Die Fluoreszenzstrahler, Blechstücke aus Kupfer, Zink, Silber und Platin, waren von solcher Größe, daß sie, gebogen und in die Meßkammer eingelegt, diese als Halbzylinder ausfüllten (Bild 9). Bei den nun folgenden Messungen wurde erstmals die Ablaufzeit des Iontoquantimeters bei normaler Meßkammer festgestellt. Folgend wurden dann die einzelnen Metallhalbzylinder in die Meßkammer so eingelegt, daß sie in Richtung der einfallenden Röntgenstrahlen hinter die Stiftelektrode der Meßkammer zu liegen kamen, daß also die Röntgenstrahlen, nur die Papierwand durchdringend, in die Meßkammer eintreten konnten und dann auf den Fluoreszenzstrahler trafen. Dabei zeigte sich, daß mit Zunahme des Atomgewichtes des Fluoreszenzstrahlers die Ablaufzeiten des Iontoquantimeters, wie aus der Ta-

Digitized by Google

belle (Bild 10) ersichtlich, immer kürzer wurden bzw. eine zunehmende Intensität gemessen wurde. Für den Ablaufwert mit 3 Sekunden beim Platin wurde die Intensität = 78 angenommen und im umgekehrt proportionalen Verhältnis aus den übrigen Ablaufzeiten die Intensitätswerte errechnet. Ver-

ohne	Cu	Zn	Ag	Pt	
24,5	7,2	6,9	5	3	M W Sekund.
9,5	32,5	34	46,8	78	Intens.

Abb. 10.

Cu	Zn	Ag	Pt	
32	34	46,8	78	Intensität
29	30	47	78	Ordng. Zahl im period. System der Elemente

Abb. 11.

gleichen wir die so gewonnenen Intensitäten mit den Ordnungszahlen, unter denen die untersuchten Fluoreszenzstrahler im periodischen System der Elemente rangieren, dann finden wir eine nahezu vollständige Übereinstimmung (Bild 11). Daß die Wellenlängen der einzelnen Elemente nicht mit deren Atomgewicht, sondern mit deren Ordnungszahl in einem einfachen Zusammenhang stehen, ist ja an und für sich bekannt. Es soll nur erwähnt werden, welch große Übereinstimmung mit der äußerst einfachen Meßmethode erreicht wurde. Der Zweck der Messungen war ein anderer.

Setzen wir die mit der normalen Meßkammer, also ohne eingelegten Fluoreszenzstrahler, gemessene Strahlenintensität mit 1 an, dann steigert sich diese mit der zusätzlichen Kupferstrahlung auf das 3,4 fache (Bild 12), mit der Zinkstrahlung auf das 3,5 fache usw. Um nun festzustellen, welche Durchdringungsfähigkeit diese Fluoreszenzstrahlen besitzen, wurden die gleichen Messungen durchgeführt, jedoch mit dem Unterschied, daß nun die Metalle nicht mehr innerhalb der Meßkammer, sondern außen an derselben angebracht wurden (Bild 13). Die erste Messung wurde wieder mit nor-

ohne	Cu	Zn	Ag	Pt	
24,5	7,2	6,9	5	3	Sekund.
100	340	355	490	816	Intensität
1	3,4	3,5	4,9	8	Vielfach.

Abb. 12.



ohne	Cu	Zn	Ag	Pt	
20,1	19,5	18,9	18,5	19,9	M W Sekund.

Abb. 14.



Abb. 13.

maler Meßkammer ausgeführt, worauf bei den folgenden die verschiedenen Metalle, wie vorbeschrieben, außen an der Meßkammer angeordnet wurden. Die Mittelwerte der sekundlichen Abläufe des Iontoquantimeters (Bild 14) zeigen im Verhältnis nur geringe Differenzen, jedenfalls zeigen dieselben, daß die von den benützten Metallen emittierte Fluoreszenzstrahlung von ca. 0,75 mm nahezu vollständig absorbiert wird.

Zusammengefaßt kann auf Grund der ausgeführten Messungen gesagt werden:

1. Ein in der Tiefe liegendes Erfolgsorgan erhält von vorne, in Richtung der einfallenden primären Röntgenstrahlen, die größte Streustrahlenzusatzdosis, von rückwärts die geringste.

2. Je durchdringungsfähiger die Primärstrahlung ist bzw. je geringer der Anteil an weichen Strahlen ist (Filtrierung), desto mehr wird das prozentuale Verhältnis zugunsten der Streustrahlen von rückwärts, also auch zugunsten der Tiefendosis, verbessert.

3. In einem verkupferten Gewebe (Verkupferungsmethode von Prof. Wintz) wird eine Fluoreszenzstrahlung erzielt, die für die Welt der Moleküle bzw. der Zelle immerhin eine Bedeutung hat. Kupfermoleküle, die am Rande einer Zelle liegen, können eine Strahlung aussenden, die auch den Kern der Zelle noch erreicht.

4. Dagegen ist ein 1 mm starkes Aluminiumfilter bereits ausreichend, um die von einem Kupfer- oder Zinkfilter emittierten Fluoreszenzstrahlen von der Haut eines zu bestrahlenden Patienten abzuhalten.

Digitized by Google

Aussprache zu Vortrag 69.

Voltz (München): Bei der Versuchsanordnung des Herrn Baumeister ist zu beachten, daß Herr B. in seiner Ionisationskammer neben der Fluoreszenzstrahlung natürlich auch die sekundäre β-Strahlung mißt. Er kann also nicht Fluoreszenzstrahlung allein messen.

---

70. Walter Fürst (Zürich): Über die Empfindlichkeit der Coolidge-Therapieröhren.

Meine Herren! Die Empfindlichkeit der Röntgenröhre ist in der Dosierungsfrage von ausschlaggebender Bedeutung. Im nachfolgenden möchte ich von meinen Untersuchungen über jene Faktoren sprechen, welche die Empfindlichkeit der Röhre beeinflussen.

Unsere Erfahrungen stammen von 2 bzw. 3 Apparatetypen, dem Symmetrie- und dem Intensiv-Reform-, später dem Neo-Intensivapparat.

Auf die bekannten Tatsachen, welche ein Beweis für die Röhrenempfindlichkeit sind, will ich nicht näher eingehen. Dahin gehört die Bedeutung, welche der Art der Einschaltung und der Reinigung der Apparaturen und ähnlichen Dingen zukommt. Nur die Wichtigkeit der statischen Aufladung für die höher belastbaren Röhren will ich noch erwähnen. Es heißt das, daß die Röhren, welche bis zu 8 Milliampere belastbar sind, an den meist für die Bestrahlung gebräuchlichen Röhrenhaltern, beispielsweise dem Dessauergerät, in dem üblichen Abstand von der Blende nicht laufen. Nach kurzer Zeit des Betriebes erfolgen nach allen Eisenteilen des Gerätes Dauerüberschläge, selbst wenn die Eisenteile durch Bleiglas teilweise verdeckt sind.

Die feineren Unterschiede in der Leistungsfähigkeit der Röhren dagegen können allein mit Hilfe eines Meßinstrumentes erkannt werden. Zum Messen gebrauchten wir das Elektroskop, wobei wir, was ich besonders hervorheben möchte, vor der eigentlichen Benutzung den Luftkegel, das Meßfilter und die Meßkammer ionisierten. Praktisch wurde das derart gehandhabt, daß bei jedem neuen Filter die erste Ablaufszeit des Elektroskops für die Aufstellung der Mittelwerte, die sich aus 3 oder mehr Meßzahlen ergaben, als ungültig angesehen wurde.

Zunächst ließ sich mit Sicherheit feststellen, und zwar sowohl am Induktor wie an dem Transformatorgerät, daß die Intensität in den ersten 2 Stunden gleichbleibt. Die entgegengesetzten Behauptungen von Szegö konnten von mir ebenso wie auch aus der Bonner Frauenklinik nicht bestätigt werden.

Anders ist es mit den Intensitätsänderungen im Dauerbetrieb. An Hand der folgenden Tabellen kann ich zeigen, daß bei längerer Bestrahlung dann doch noch Änderungen der Intensität eintreten.

21. Februar 1922. Intensiv-Reform-Apparat. 4½stündiger Dauerbetrieb. Elektroskopabstand Kammermitte bis Mitte Antikathode 150 cm. Röhre Erika mit 46 Brennstunden. Doppelröhrenbetrieb 200 kV.

Röhre Erika.

	Filter 1,2 mm Cu + 1 mm Al.	Filter 1,2 mm Cu + 1,1 cm Al.	Filter 1,2 mm Cu + 2,1 cm Al.
Elektr. Ablaufszeit vor Bestrahlung. Mittelwert	34,0	52,4	82,3
Elektr. Ablaufszeit nach $4^1/_2$stünd Bestrahlung, Mittelwert	22,2	34,4	53,1

15. Mai 1922. Symmetrie-Apparat. 5stündiger Dauerbetrieb. Elektroskopabstand Kammermitte bis Mitte Antikathode 150 cm. Röhre Hans mit 22 Brennstunden. Parallelfunkenstrecke 45 cm.

Röhre Hans.

	Filter 0,9 mm Cu + 1 mm Al.	Filter 0,9 mm Cu + 1,1 cm Al.	Filter 0,9 mm Cu + 2,1 cm Al.
Elektr. Ablaufszeit vor Bestrahlung. Mittelwert	17,7	27,3	44,8
Elektr. Ablaufszeit nach fünfstünd. Bestrahlung, Mittelwert	23,2	36,3	57,9

21. April 1922. Intensiv-Reform-Apparat. 6stündiger Dauerbetrieb. Elektroskopabstand Kammermitte bis Mitte Antikathode 150 cm. Röhre Erika mit 119 Brennstunden. Doppelröhrenbetrieb 200 kV.

Röhre Erika.

	Filter 1,2 mm Cu + 1 mm Al.	Filter 1,2 mm Cu + 1,1 cm Al.	Filter 1,2 mm Cu + 2,1 cm Al.
Elektr. Ablaufszeit vor Bestrahlung. Mittelwert	30,6	46,8	74,3
Elektr. Ablaufszeit nach sechsstünd. Bestrahlung, Mittelwert	22,4	30,4	47,0

9. Januar 1924. Neo-Intensiv-Apparat. 7stündiger Dauerbetrieb. Elektroskopabstand Kammermitte bis Mitte Antikathode 100 cm. Röhre Hans II. mit 236 Brennstunden. Doppelröhrenbetrieb 210 kV.

Digitized by Google

Röhre Hans II.

	Filter 1,2 mm Cu + 1 mm Al.	Filter 1,2 mm Cu + 1,1 cm Al.	Filter 1,2 mm Cu + 2,1 cm Al.
Elektr. Ablaufszeit vor Bestrahlung. Mittelwert	42,8	63,2	96,8
Elektr. Ablaufszeit nach siebenstünd. Bestrahl. Mittelwert	58,7	95,7	148,2

Wir ersehen daraus, daß die Intensitäten sich zum Teil recht erheblich ändern, und zwar wird die Quantität der Strahlung ganz gleichmäßig unter den verschiedenen Filtern einmal größer und einmal kleiner. Die Härte und die Homogenität bleiben dagegen immer ziemlich konstant und entsprechen einer praktisch homogenen Strahlung, die etwa 12—13% Abschwächung im Wasser pro 1 cm Schicht beträgt. Diese Intensitätsänderung im Dauerbetrieb würde also für einen Wechsel der Röhre nach 3—4 Stunden sprechen.

Ein Punkt, auf den die liefernde Firma bisher nicht hingewiesen hat, obwohl er von prinzipieller Bedeutung für die Prüfung der Intensität an den Röhren des Transformatorgerätes ist, muß noch besonders erwähnt werden, nämlich die Verschiedenheit der Meßresultate, wenn die betreffende Röhre im Ein- oder Zweiröhrenbetrieb gemessen wird. Der Grund dieser Verschiedenheit ist die ungleiche Stromzufuhr zur Röhre bei Ein- und Doppelröhrenbetrieb, wenn auch die Zeigerstellung des Kilovoltmeters und Milliamperemeters völlig gleich hält. Folgende Tabelle zeigt das in eindeutiger Weise.

18. März 1924. Neo-Intensiv-Apparat. Röhre Fritz mit 50 Brennstunden. 210 kV. Belastung 2 Milliampere.

Röhre Fritz.

	Filter 1,2 mm Cu + 1 mm Al.	Filter 1,2 mm Cu + 1,1 cm Al.	Filter 1,2 mm Cu + 2,1 cm Al.
Elektr. Ablaufszeit, Einröhrenbetrieb. Mittelwert . .	15,1	24,7	37,0
Elektr. Ablaufszeit, Doppelröhrenbetrieb. Mittelwert	16,8	27,2	43,5

Eine Patientin erhält somit in der genau gleichen Zeit, aber je nachdem, ob es sich um einen Ein- oder Zweiröhrenbetrieb handelt, von vorneherein eine ganz andere Strahlenquantität, trotzdem die Meßinstrumente an der Apparatur immer dieselbe Spannung und Belastung anzeigen.

Interessant ist, daß eine Intensitätsänderung nicht nur nach mehreren Stunden eintritt, sondern daß ein Intensitätswechsel bei den einzelnen Röhren nach unseren Messungen auch im Laufe von Wochen und Monaten vorhanden ist. Unser Material in dieser Beziehung erstreckt sich etwa über 3 Jahre und stammt daher, daß niemals eine Patientenbestrahlung sattgefunden hat, ohne daß vorher die Röhre prinzipiell gemessen wurde. Die teilweise ganz erheblichen Schwankungen ersieht man aus den folgenden Kurven.

Kurve I.

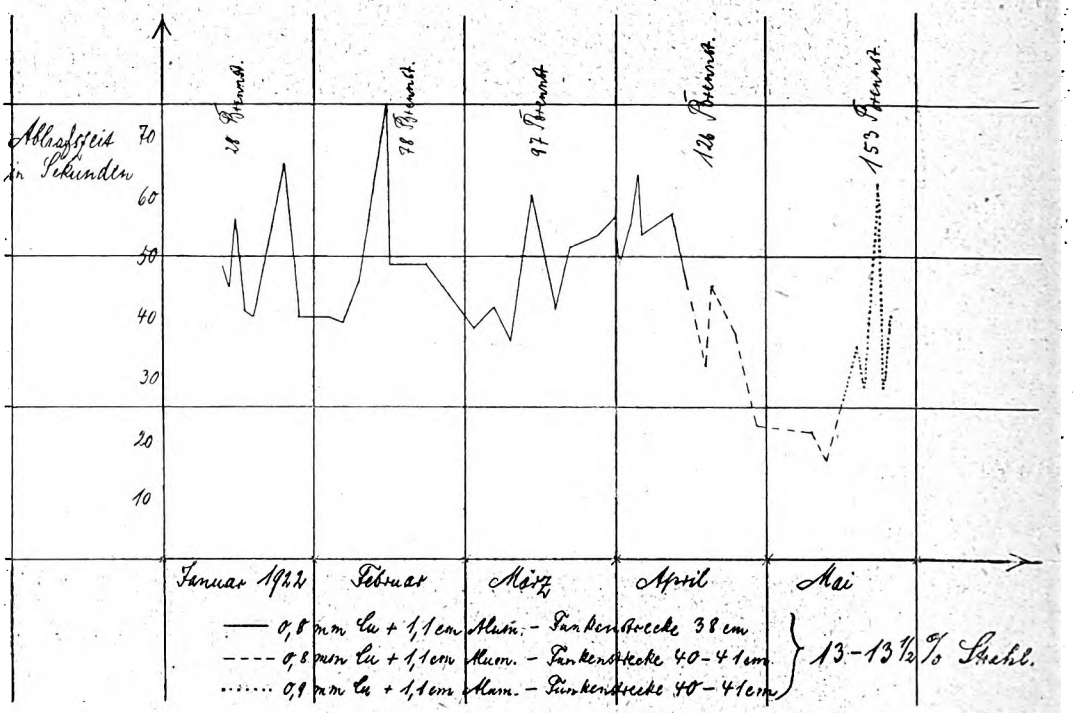

Digitized by Google

Die Kurve I. zeigt den Intensitätswechsel der A.E.-G. Coolidgeröhre Ernst bei 2 Milliampere Belastung am Symmetrie-Apparat. Es bedeutet der ausgezogene Teil der Kurve die verschiedenen Intensitäten der Röhre unter der stets gleichen Funkenstrecke von 38 cm und einer Filterung von 0,8 mm Cu + 1,1 cm Aluminium. Erst als die Strahlenqualität weicher wurde und dann auch die praktische Homogenität sich nicht mehr erreichen ließ, mußte die auf die Röhre gelegte Spannung vergrößert bzw. die Filterung verstärkt werden, um die gleiche Qualität zu behalten. So zeigt der gestrichelte Teil der Kurve, daß es nötig war, die Spannung zu erhöhen, und zwar derart, daß die parallele Funkenstrecke von 38 cm auf 40—41 cm verlängert werden mußte, wärend der punktierte Teil der Kurve eine später noch hinzukommende Verstärkung der Filterung bezeichnet, und zwar von 0,8 mm Cu + 1,1 cm Al. auf 0,9 mm Cu + 1,1 cm Al. Die Strahlenqualität war dann bei der ganzen aufgezeichneten Kurve gleich und entsprach immer einer etwa 13 bis 13½%igen Abschwächung im Wasser pro 1 cm Schicht bei praktischer Homogenität.

Kurve II.

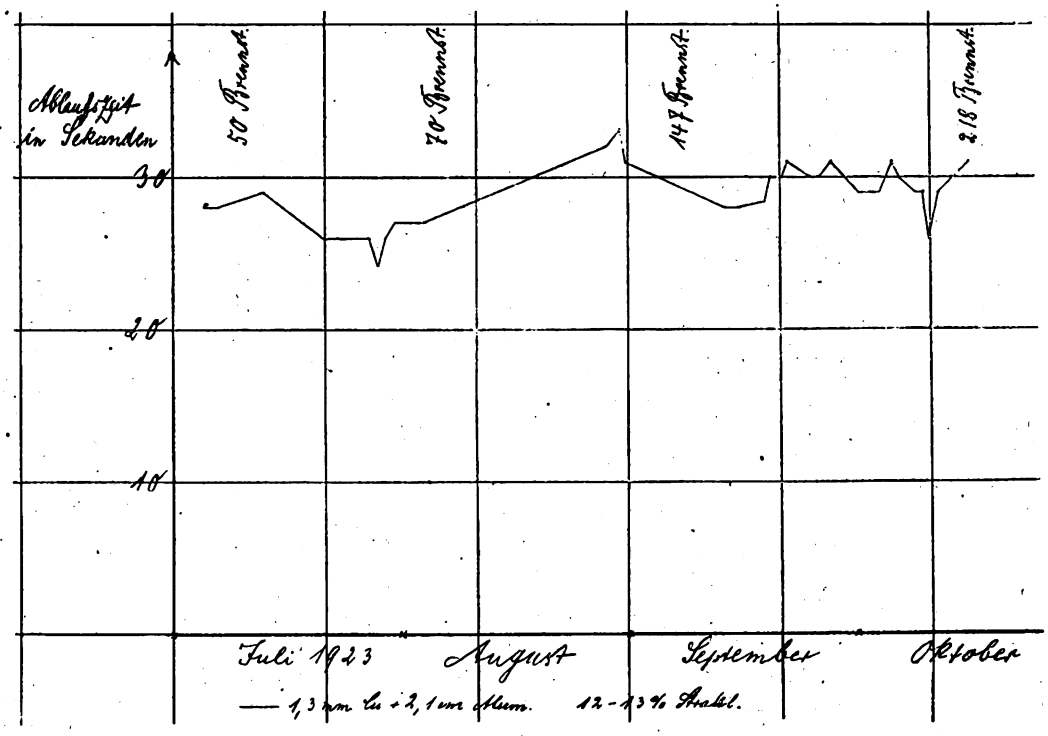

Die Kurve II. zeigt den Intensitätswechsel der A. E.-G. Coolidgeröhre Rösi bei 4 Milliampere Belastung und 210 kV Spannung am Neo-Intensiv-Apparat. Man ersieht aus der Kurve die verschiedenen Intensitäten der Röhre bei der stets gleichen Filterung von 1,3 mm Cu + 2,1 cm Al. Die Strahlenqualität entsprach immer einer 12 bis 13%igen Abschwächung im Wasser pro 1 cm Schicht. Ganz im allgemeinen läßt hier die Intensität mit dem Älterwerden der Röhre etwas nach, indem die Ablaufszeiten durchschnittlich ein wenig höher werden.

Im Folgenden will ich jetzt noch kurz die Intensitätsänderungen schildern, die ebenfalls hier mit dem Meßinstrument erkenbar sind, wo es sich aber nicht um verhältnismäßig allmähliche und ziemlich gleichmäßige Änderungen der Intensitäten handelt. Es sind dies die unter gewissen Bedingungen auftretenden häufigen, fast stoßartigen Änderungen, wo jede Gleichmäßigkeit der Strahlenausbeute in Wegfall kommt und so recht die Empfindlichkeit der Röhren veranschaulicht wird. Mit der Ungleichmäßigkeit der Intensitäten meine ich hier die größeren Differenzen der einzelnen Meßzahlen, deren Mittelwerte wir zur Berechnung der Härte und der Homogenität am Elektroskop benutzten.

Eine derart unregelmäßige Strahlung ergibt sich beispielsweise, wenn die gewöhnlich mit 4 Milliampere laufenden Röhren auf einmal unter der geringeren Belastung von etwa 2 Milliampere benutzt werden sollen. Die folgenden Meßzahlen zeigen das deutlich.

8. Dezember 1923. A. E.-G. Röhre Rösi mit 226 Brennstunden, auf 4 Milliampere unter 210 kV am Neo-Intensiv-Apparat eingelaufen, ergibt in 1 Meter Elektroskopabstand bei der gewohnten Belastung von 4 Milliampere die Meßzahlen:

Digitized by Google

Filter 1,3 mm Cu + 1 mm Al.	Filter 1,3 mm Cu + 1,1 cm Al.	Filter 1,3 mm Cu + 2,1 cm Al.
13,8	21,4	33,2
14,2	21,8	33,2
14,0	20,8	31,4

Bei der ungewohnten Belastung von 2 Milliampere die Meßzahlen:

Filter 1,2 mm Cu + 1 mm Al.	Filter 1,2 mm Cu + 1,1 cm Al.	Filter 1,2 mm Cu + 2,1 cm Al.
30,4	40,0	72,4
24,2	43,2	67,0
26,8	50,0	76,0

Die sonst für einen Betrieb mit 4 Milliampere benutzte Röhre gibt am Meßinstrument gleichmäßige Intensitäten und wird in der Strahlung erst sehr ungleichmäßig, wenn die Belastung gewechselt wird, obwohl dieselbe sogar niedriger als gewöhnlich ist. Bringt man nun aber wieder dieselbe Röhre auf ihre gewohnte Belastung von 4 Milliampere, so ergeben sich auch da nunmehr größere Differenzen der Meßwerte, als es üblich ist. Man ersieht das aus folgender Tabelle:

10. Dezember 1923. A. E.-G. Röhre Rösi nach vorübergehender Belastung mit 2 Milliamp. bei der gewohnten Belastung von 4 Milliampere:

Filter 1,3 mm Cu + 1 mm Al.	Filter 1,3 mm Cu + 1,1 cm Al.	Filter 1,3 mm Cu + 2,1 cm Al.
15,6	24,4	33,0
13,4	21,8	34,8
13,8	21,8	33,2

Die Röhre muß sich erst wieder etwas einlaufen.

Interessant ist weiterhin, daß die vorher so ungleichmäßigen Meßzahlen bei der ungewohnten Belastung von 2 Milliampere bedeutend regelmäßiger werden, wenn die Röhre ein zweites Mal unter dieser ungewohnten Belastung läuft. Man ersieht das aus folgendem:

A. E.-G. Röhre Rösi, sonst unter 4 Milliampere Belastung laufend, ein zweites Mal mit 2 Milliampere belastet. Die eingeklammerten Zahlen bedeuten die Meßzahlen beim ersten Laufen unter 2 Milliampere:

Filter 1,2 mm Cu + 1 mm Al.	Filter 1,2 mm Cu + 1,1 cm Al.	Filter 1,2 mm Cu + 2,1 cm Al.
27,4 (30,4)	45,0 (40,0)	74,2 (72,4)
28,2 (24,2)	44,8 (43,2)	73,0 (67,0)
27,2 (26,8)	45,2 (50,0)	71,8 (76,0)

Man kann die Röhren also auf ungewohnte Belastungen wohl einlaufen lassen und scheinbar stellt sich nach gewisser Zeit die Röhre darauf ein, aber sicher bleibt doch, daß eine auf bestimmte Belastung und Spannung eingelaufene Röhre sozusagen „eingeschliffene Bahnen“ besitzt, die sie nicht ohne weiteres preisgibt.

Ich kann hier nicht näher darauf eingehen, um klarzulegen, daß es eine Art von eingeschliffener Bahn für die Röhren nicht nur auf verschiedene Belastungen an demselben Apparat, sondern daß es auch ein Einschleifen auf einen bestimmten Apparatetyp, ja sogar auf richtige und fehlerhafte Stromzufuhr gibt.

Wie ist nun dieses „Einschleifen“ und wie sind überhaupt die gemessenen Intensitätsänderungen zu erklären? Ich glaube, daß die Betrachtung der aufgerauhten Antikathodenplatten uns die Änderung der Meßresultate verständlich macht. Es ist sicher nicht dasselbe, ob man bei den Unebenheiten der Antikathodenplatte — und mit dem Elektroskop wird ja nur ein kleines Strahlenbündel gemessen — von einer Erhöhung oder von einer Vertiefung oder durch eine vielleicht teilweise seitliche Vorlagerung mißt. Indessen sind die physikalischen Vorgänge im Brennfleck noch so wenig bekannt, daß diese Erklärung nur eine vorläufige Arbeitshypothese darstellt. Eine begründete Theorie ließe sich nur auf Grund eingehender Versuche unter Variation aller in Betracht kommenden Faktoren geben.

Aus meinen Darlegungen geht hervor, daß wir überhaupt keine genaue Dosierung besitzen, da wir keine Flächendosis messen, sondern nur immer einen Bruchteil der Strahlung, die wir in Wirklichkeit den Patienten geben. Zusammengefaßt zeigen meine Untersuchungen, daß die Empfindlichkeit der Röhren abhängig ist vom Dauerbetrieb, sowie von der Zeitdauer, während welcher eine Röhre über Wochen und Monate

Digitized by Google

überhaupt benutzt wird. Ferner ist die Empfindlichkeit der Röhre abhängig vom Ein- oder Zweiröhrenbetrieb, schließlich vom Wechsel der Belastung.

Anmerkung während des Druckes:

Meine Ausführungen über die Verschiedenheit der Stromzufuhr bei Ein- und Doppelröhrenbetrieb werden durch die Mitteilungen von Küstner in der Strahlentherapie, Band XVII, Heft 1, Seite 24: „Der Einfluß des Ein- und Zweiröhrenbetriebes" in vollem Umfange bestätigt.

---

71. Lahm (Dresden): **Ein neues Bestrahlungsgerät für Tiefentherapie nach Lahm-Schaarschmidt (Demonstration).**

Die Konzentrationsbestrahlung macht noch immer große Schwierigkeiten. Es ist bisher keine Methode bekannt, mit der man schnell und einfach konzentrieren kann. Diesem Bedürfnis will das gegenwärtige Bestrahlungsgerät abhelfen. Es ist nach Art einer „Brücke" konstruiert und ersetzt das Röhrenstativ. Abb. 1 zeigt eine einfache, schematische Skizze. Das Prinzip der Anwendung ist folgendes: Die Patientin wird auf dem Bestrahlungstisch festgelegt und der Punkt bestimmt, in welchem sich die

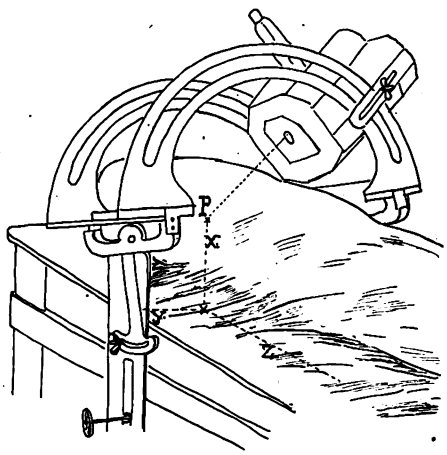

Abb. 1. Bestrahlungsbrücke mit mechanischer Zentrierung.

Strahlen aus allen Einfallsfeldern kreuzen sollen (P). Das geschieht durch die Abmessung dreier Koordinaten (X, Y, Z). Mit ihrer Hilfe — festes Maß am Bestrahlungstisch — ist die Wiederfindung des Punktes stets möglich. Man überträgt die Koordinaten nunmehr auf das Gerät — Abmessung des Horizontalabstandes, des Längen- und Querabstandes — und kann nun die Röhre auf dem Kreisbogen des Gerätes beliebig bewegen. Außerdem aber kann man das ganze Gerät um eine Achse, welche durch den gewünschten Punkt geht, drehen („kippen"), so daß man in weitgehendem Maße die Möglichkeit hat, verschiedene Einfallsfelder zu wählen. Konstruktion des Gerätes durch Koch & Sterzel, Dresden.

---

72. Beyerlen (München): **Deckentherapiestativ für den Betrieb mit hohen Belastungen und exakter Richtungsfixierer (Chaoul-Beyerlen).**

Wie ein roter Faden zieht sich das Problem der Einstellung und Fassung der Röntgenröhre durch die röntgenologische Literatur. Die hierfür geschaffenen Vorrichtungen änderten sich mit den hohen Anforderungen an die Präzision der Einstellung einerseits und mit den gesteigerten Anforderungen an die Belastung der Röhre und der dadurch bedingten Isolation und dem Strahlenschutz andererseits.

Bei dem ersteren Momente handelt es sich um die Bestimmung bzw. um die Regulierung der Achse eines aus einem Tubus ausfallenden Strahlenkegels, dessen Richtung und häufig auch dessen Ziel nicht sichtbar sind, um die Einstellung des sogen. Zentraltrahls.

Bei dem letzteren Momente handelt es sich darum, die hochbelastete Röhre so aufzuhängen, daß ihre Umgebung sich nicht stark aufladen kann und daß der Schutz für das behandelnde Personal gewährleistet wird.

Diese beiden Aufgaben erfordern sowohl voluminöse als auch schwere Vorrichtungen und

Digitized by Google

führten bei uns zu den bekannten Röhrenkapseln des Multivoltsapparates von Siemens & Halske, bei den Franzosen, die etwas mehr Beweglichkeit der Röhre gegenüber den Patienten anstrebten, zu einer an Eisenträgern an der Decke aufgehängten Katze mit Ölfüllung von riesenhaftem Gewicht, die dem Röntgenlaboratorium das Bild einer Werkstätte für Hebezeuge gibt.

Wir suchten nun in der Therapieabteilung der Sauerbruch schen Klinik in München den Anforderungen an den heutigen Therapiebetrieb ohne die vorerwähnten kolossalen Einrichtungen und Kosten durch eine neue Vorrichtung gerecht zu werden. Das Deckentherapiestativ Chaoul-Beyerlen ist vollständig aus Holz unter Vermeidung aller Metallarmaturen, besteht aus einem mäßig dimensionierten und statisch gut versteiften, von der Decke herabkommenden Prisma, in welchem ein zweites Prisma hoch und tief gleitet. Dieses ist schwerlos mit einem Gegengewicht innerhalb des Prismas über Rollen aufgehängt und spielend leicht hoch und tief zu bewegen. Es wird mittels eines Holzexzenters durch einen einfachen Zug so arretiert, daß selbst kräftige Stöße kein Schwanken oder Zittern der Säule hervorrufen können. Am unteren Ende des gleitenden Prismas befindet sich ähnlich einer Schaukel pendelnd der Tubus für die einsetzbare Röhrenhaube, und zwar an 4 starren Stäben, welche an ihren beiden Enden je eine Holzkugel tragen und in einem kugeligen Bett sitzen, ungefähr wie der Oberarmkopf in seiner Pfanne. Die oberen 4 Kugeln sind außerdem durchbohrt und geschlitzt und lassen deshalb eine beliebige Verkürzung jeder der 4 Aufhängestäbe zu. Der Tubus oder die Röntgenhaubenfassung ist nun im gelösten Zustand schwerlos frei beweglich in jeder Richtung und Verkantung.

Um die Strahlenrichtung, d. h. die Einstellrichtung deutlicher zu markieren, kann man in den Tubus, bzw. den Röhrenfassungsträger ein leichtes, verschiebbares Stäbchen mit einer Skala, welches den sogen. Zentralstrahl markiert, einsetzen und ohne Schrauben und ohne Kraftaufwendung in die gewünschte Richtung drehen. Die oberen geschlitzten Kugeln liegen in ihrem Bett wie in einer hölzernen Schraubzwinge. Man zieht nur die Schraubzwinge zu und das ganze Stativ, die Strahlenrichtung steht so starr und fest, daß sie selbst bei Stößen sich nicht verändert oder schwankt. Sie steht so fest, daß selbst der schwere Chaoulsche Strahlensammler frei an die Vorrichtung angehängt werden kann, ohne daß sie ihre Lage verändert.

Die Röhrenfassung selbst ist bequem in das Stativ einzusetzen und ist mit den Anforderungen entsprechenden Pertinaxisolierungen, mit dicken Bleiglasfenstern, weitauseinandergreifenden Röhrenklammern und großem freien Raum für die Röhre ausgestattet. Die besprochene Vorrichtung ist seit längerer Zeit unter dauernden Belastungen von 200 kV und 4 mA in der Therapieabteilung der Sauerbruch schen Klinik verwendet, ohne daß die Röhren durchgeschlagen wären, was früher sehr häufig passierte.

Wir hoffen, mit dieser Lösung der Röntgentherapie ein Werkzeug von universeller Anwendbarkeit bei größter Einfachheit gegeben zu haben.

---

73. Engelbrecht (Erlangen): **Ein strahlensicheres Kompressionsstativ (Filmvorführung).**

Aussprache zu den Vorträgen 65—73.

Jaeckel (Berlin): Zu dem Vorschlage des Herrn Spiegler (Wien), die parallele Funkenstrecke verschwinden zu lassen, weil sie eine starke Belastung des Röntgenapparats darstellt, möchte ich entgegnen, daß die parallele Funkenstrecke bei richtiger Handhabung ja nur zuweilen anspricht als notwendiges Sicherheitsventil, sowie die Betriebsspannung überschritten wird, und diese parallele Funkenstrecke kann man auf allen Stationen, wo nicht die Dosis fortlaufend durch geeignete Instrumente kontrolliert wird, nicht entbehren. Ich möchte Sie auf eine Gefahr hinweisen, wie sie hier auf einer der größten Röntgenstationen vorgekommen ist. Wir haben bei einer sonst sehr guten Apparatur folgendes gehabt. (Demonstration an der Tafel.) Wenn hier die Schutzwand ist, haben wir hier eine Marmortafel gehabt, hier das Kilovoltmeter und darunter die Regulierwiderstände. Bei mehrstündigem Betriebe zeigte sich nun, daß, wenn der Betrieb früh um 9 Uhr begann, mittags um 1 Uhr das Kilovoltmeter derartig erwärmt war, daß es falsche Angaben machte. Die parallele Funkenstrecke von 40 cm sprach morgens an bei der Einstellung des Kilovoltmeters von 84, mittags bei einer solchen von 78. Nun bitte ich, sich zu vergegenwärtigen, was für Schädigungen vorgekommen wären, wenn wir nicht die Sicherheitsparallelfunkenstrecke gehabt hätten. Dann wäre man bis zum Teilstrich 84 des Kilovoltmeters hinaufgegangen und hätte vielleicht die Spannung von 20 000 kV überschritten und Überdosierung von 30 Prozent erzielt. Die Überspannung der parallelen Funkenstrecke scheint mir als Dampfmaschinensicherheitsventil zu dienen, nur um einen möglicherweise auftretenden Dampfverbrauch zu vermeiden.

Digitized by Google

Küstner (Göttingen).

Rump (Erlangen): In der medizinischen Anwendung der Röntgenstrahlen ist die biologische Dosierungseinheit die gegebene. Wegen der vorkommenden Verschiedenheiten in der Empfindlichkeit der Haut wird der Arzt mit kleinem Röntgenbetrieb bei der Feststellung der biologischen Einheit (HED.) Schwierigkeiten haben, während sich im großen Institute im Laufe der Zeit ein für alle Fälle brauchbarer Mittelwert der Dosiseinheit herausbildet. Es ist deshalb wünschenswert, diesen Mittelwert auf physikalischem Wege auf andere Röntgenbetriebe zu übertragen. Da die Ionisationsinstrumente großen Schwankungen unterworfen sind, haben wir im Institut von Herrn Professor Wintz eine andere Methode erprobt, die auf der photometrischen Messung der Helligkeit eines in den Strahlengang gebrachten Leuchtschirms beruht. Auch mit Kienböckstreifen ist eine Übertragung möglich, doch muß man sich darauf beschränken, nur Vergleichsmessungen zu machen. Durch gleichzeitige Entwicklung der an den verschiedenen Apparaten belichteten Streifen und durch Feststellung der Zeit, die zur Erzielung gleicher Schwärzung erforderlich ist, kann man sich von den Hauptfehlern der Methode freimachen. Dabei ist aber zu beachten — was nicht allgemein bekannt sein dürfte —, daß auch die Zeit zwischen Belichtung und Entwicklung die gleiche sein muß, da die Streifen dunkler werden, wenn sie unmittelbar nach der Bestrahlung entwickelt werden, als wenn zwischen Bestrahlung und Entwicklung längere Zeit vergangen ist. — Um die Unregelmäßigkeiten, die durch atmosphärische Einflüsse auf die Ionisationskammer und die Isolation des Elektrometers entstehen, rechnerisch eliminieren zu können, kann man mit Erfolg ein Radiumpräparat benützen, doch sollte angestrebt werden, die Ionisationskammer hermetisch zu verschließen, so daß sich der Gasinhalt nicht ändern kann. Bei Messungen mit der kleinen Ionisationskammer muß man berücksichtigen, daß bei Verwendung von Trockenröhren durch Anfressung des Brennflecks erhebliche Intensitätsunterschiede in verschiedenen Strahlenrichtungen entstehen können. — Zur Bestimmung der Härte benutzen wir seit langem die Schwächung in 1 mm Cu. Diese Messung ist erheblich einfacher als die Bestimmung der Halbwertschicht und erfüllt denselben Zweck. — Zur Bewertung des Seemannschen Spektrographen als Spannungsmesser ist zu bemerken, daß die Fehler so gering sind, daß sie gegenüber dem Vorteil einer absoluten Spannungsmessung nicht ins Gewicht fallen. Von Lorenz und Rayewsky (Am. J. of Roentg. X, 11) ist kürzlich für Messungen mit direkter Ablesung der Platte und mit Photometrierung bei Spannungen von 150—220 kV ein größter Fehler von ± 1,5% festgestellt worden. — In bezug auf die vorgeschlagene Benennung der Dosiseinheit ist zu bedenken, daß die Franzosen bereits eine Einheit R eingeführt haben, die durchaus anders definiert ist. Da neue Unsicherheit entstehen könnte, wäre eine andere Bezeichnung angebracht.

Hofmann (Rudolstadt): Im Anschluß an den Vortrag des Herrn Daumann: „Einige Neuerungen über Elektronenröhren“ und veranlaßt durch eine Bemerkung des Herrn Schwarz, der von nommen ist, möchte ich auf ein Schwesterstück dieser Röhre kurz hinweisen, das bei den Phönix-Röntgenröhren-Fabriken in Rudolstadt schon im September v. J. unabhängig von der General Electric Company durchgebildet und dessen Fabrikation vorbereitet worden ist. Die Röhre, für die sich zunächst in der Therapie keine Verwendung ergab, leistet 250 Kilovolt und 20 Milliampere. Diese 250 Kilovolt sind zunächst mit dem Seemannschen Spektrographen gemessen, ohne Berücksichtigung der unmerklich werdenden Schwärzung der Grenzwellenlänge, so daß man bei höchster Auswertung noch bis auf 10 Prozent höhere Spannung kommt. Diese Röhre ist von folgenden Gesichtspunkten aus konstruiert. Die Strahlungskühlung läßt sich kaum weiter verwenden als bis 8 Milliampere bei 200 Kilovolt. Sie wird dann unrentabel, man begrenzt die Lebensdauer der Röhre zu stark. Man muß unbedingt zu Wasserkühlung greifen, um Leistungen von 4 Kilowatt, die an der Röhre auftreten, genügend abzuleiten. Außerdem muß man noch den Brennfleck in gleichmäßiger Belegung nach Möglichkeit vergrößern, um eine Überlastung des Antikathodenmaterials zu verhüten. Die Röhre läuft hier im Nebengebäude. Es ist ja heute noch nicht abzusehen, ob die Therapie auf derartige Leistungen einmal zukommt. Ich möchte hier nur erwähnt haben, daß die Röhrentechnik auch Anforderungen, wenn sie in der Richtung gehen sollten, schon heute gewachsen ist.

Gyemant (Schlußwort): Bezüglich der Bemerkungen der Herren Wintz und Rump möchte ich darauf hinweisen, daß ihr Röntgenphotometer nach einem vom meinigen gänzlich verschiedenen Prinzip arbeitet. Während bei ihnen die Helligkeit des Fluoreszenzschirmes mittels einer künstlichen Lichtquelle ausphotometriert wird, was immerhin etwas umständlich ist, geschieht die Messung bei mir mittels der beschriebenen, verschieden konzentrierten Leuchtmassen, was eine außerordentlich einfache, für die medizinische Praxis besonders geeignete Methode darstellt. Außerdem sind die beiden zu vergleichenden Flächen bei Wintz und Rump qualitativ recht verschieden, während bei mir dieselbe Leuchtmasse betrachtet und — einerseits durch Röntgenstrahlen, andererseits durch das beigefügte Radiumsalz — zum Aufleuchten gebracht wird. Dies dürfte auch ein besonderer Vorteil sein.

Digitized by Google

Spiegler (Wien) (Schlußwort): Zunächst möchte ich auf die zuletzt gefallene Bemerkung des Herrn Dr. Jaeckel zurückkommen und sagen, daß ich mit ihm vollständig einer Meinung bin. Ich glaube mich derart ausgedrückt zu haben, daß es nicht leicht möglich war, das mißzuverstehen; denn ich habe ganz deutlich gesagt: Ich empfehle für den Praktiker die parallele Funkenstrecke — und ich habe die amerikanische Funkenstrecke noch speziell hervorgehoben. Die Divergenz beruht also auf einem Mißverständnis.

Von großer Wichtigkeit scheint mir der Vortrag des Herrn Daumann aus Hamburg gewesen zu sein. Es wäre wirklich meiner Ansicht nach sehr am Platze, daß alle Herren aus der praktischen Röntgenologie tatsächlich ihre verschiedenen Wünsche bezüglich der Röhren — denn wir sind noch lange nicht am Ziele unserer Wünsche angelangt — auch laut bekanntgeben. Aber natürlich muß man sich zuerst selbst darüber klar sein, was man eigentlich wünschen darf, was man wünschen soll; und da gibt es noch immer viele „Krankheiten", die sich bei der Übernahme nicht sofort zeigen, die sich aber allmählich herausstellen und von denen man dann doch merkt, daß sie sehr, sehr störend sind. Deshalb möchte ich einige wenige Gesichtspunkte hervorheben, wie man eine Röhre prüfen kann. Beispielsweise wird von den Firmen gewöhnlich angegeben, daß die Kilovoltzahl und die Milliamperezahl voneinander unabhängig zu regulieren seien. Das ist de facto sehr oft der Fall. Wenn wir bei einer bestimmten Heizung einstellen und Durchgang eines bestimmten Röhrenstroms erzielen bei einer bestimmten Spannung, und wir gehen dann allmählich mit der Spannung hinauf, so steigt meistens der Röhrenstrom und da wäre es am Platze, einmal auf eine bestimmte Heizstromstärke bei einer bestimmten Spannung einzustellen, dann die Spannung zu variieren und eine Röhre, die allzusehr im Röhrenstrom hinaufgeht, als nicht im Sättigungsstrom befindlich zurückzuweisen oder mindestens sich dieses Fehlers bewußt zu sein. Zweitens zeigen auch sehr viele Röhren, daß sie sich, wie man das zu nennen pflegt, hinaufturnen, d. h. bei einer bestimmten Einstellung des Heizstroms und der Spannung zeigen sie einen bestimmten Röhrenstrom, aber in ganz kurzer Zeit zeigen sie schon einen viel höheren Röhrenstrom. Worauf das zurückzuführen ist, wollen wir nicht besprechen; aber Tatsache ist, daß ein solches Hinaufturnen sehr unangenehm ist.

Drittens — und das ist ein Punkt, der hier schon besprochen wurde — ist es überhaupt wichtig, sich klar zu sein, wie eben die Kilovoltzahl und die Röhrenstromstärke voneinander abhängen. Bei einer Therapieröhre sollte man umgekehrt eher wieder wünschen, daß sie nicht im Sättigungsstrom arbeitet, weil wir dann beim Zurückgehen der Spannung an der Röhre ein Sinken des Röhrenstroms wahrnehmen und dadurch auch eine weitere Kontrolle über die an der Röhre liegende Spannung haben.

Endlich möchte ich noch einen Punkt hervorheben, der nichts mit den Röhren zu tun hat, indem ich mich an die Bemerkung des Herrn Küstner anschließe. Er hat es doch so dargestellt, als ob die objektive Methode des März-Spektrometers lediglich darin bestünde, daß man etwas Subjektives photographiert. Die Sache steht aber nicht so. Nämlich die Objektivität des Verfahrens liegt in etwas anderem. Wenn man auf dem Fluoreszenzschirm beobachtet und eine bestimmte Wellenlänge subjektiv einstellt, so ist das lediglich eine Orientierung, und bei dieser vermuteten Wellenlänge photographiert man bei anderen Einstellungen näher dem Nullpunkt zu oder kurzwelligere Strahlungen zu, wo man Strahlung vermutet, und wenn dort Schwärzung eintritt, können wir sagen: Hier liegt noch eine Wellenlänge. War unter „subjektiv" etwas anderes gemeint, nämlich Beurteilung der Platte, so war das mindestens mißverständlich ausgedrückt. Das Verfahren ist so objektiv, wie nur ein photographisch-spektographisches Verfahren sein kann. — Das wollte ich betont haben.

Filmvorträge.

74. Engelbrecht (Erlangen): **Die Röntgenbestrahlung des Mammakarzinoms (Filmvorführung).**

75. Voltz (München): **Der Röntgenfilm.**

Auf dem diesjährigen Röntgenkongreß wurde der erste Teil des Röntgenfilmes, und zwar der physikalische Teil, demonstriert. Dieser Teil enthält die gesamten Grundlagen der Erzeugung und der Eigenschaften der Kathodenstrahlen, ferner die Grundlagen der Erzeugung und der Eigenschaften der Röntgenstrahlen. An Hand schematischer, beweglicher Bilder werden alle in Betracht kommenden Vorgänge demonstriert.

Digitized by Google

Nicht gehaltene Vorträge.

76. Mühlmann (Stettin): **Über Röntgenschädigung des Dickdarms bei Kolitis. Prophylaktische Rektoskopie.**

Im Laufe der allerletzten Zeit ist immer wieder betont worden, welche Bedeutung bei der Röntgentherapie einer Geschwulst der exakten Vor- und Nachbehandlung zukommt. Wintz besonders präzisiert das in der Form, daß die Röntgentherapie des Karzinoms nicht mit einer einfachen Bestrahlung identifiziert werden darf, sondern daß sie in dem Rahmen der Allgemeinbehandlung als wichtigstes therapeutisches Hilfsmittel anzuwenden sei.

Wie wichtig neben dieser Vorbehandlung, die mit der Nachbehandlung im wesentlichen auf eine Steigerung der Abwehrkräfte des Organismus gegen den Tumor gerichtet ist, die genaue Voruntersuchung ist, ist ferner von einer Reihe von Autoren dargetan. Wir selbst konnten vor 1½ Jahren zeigen, wie chronische Reizzustände des Enddarms bei Obstipation und Hämorrhoiden Darmschädigungen bei der Röntgenbehandlung des Uteruskarzinoms veranlassen können. Diese Erfahrung führte uns dazu, gerade dem Rektum und Sigma vor der Behandlung allergrößte Aufmerksamkeit zu schenken, es vorzubehandeln, sobald Veränderungen irgendwelcher Art die Toleranzgrenze der Darmschleimhaut herabsetzen konnten. Weitere Erfahrungn des letzten Jahres, die im einzelnen besprochen werden sollen, führten uns zur prophylaktischen Rektoskopie.

Fall 1. F. Oe., 56 Jahre, verehel. Werftarbeiter.

Früher gesund. Seit Oktober 1923 Gewichtsabnahme, Kreuzschmerzen und blutiger Ausfluß.

15. 1. 24 Aufnahme im Krankenhaus.

Diagnose: Portiokarzinom, Grenzfall, Probeexzision: Ca.

24. 1. Laparotomie, bei der sich die völlige Inoperabilität des Tumors herausstellt.

2. 2. Verlegung nach ungestörter, primärer Heilung zur Strahlenbehandlung.

Blasse, magere, nicht kachektische Frau. 52,0 kg, 76/80 Hgb. Temp. liegen zwischen 36,5 und 37,0.

5. 2. Es treten subfebrile Temp. und leichte Durchfälle auf.

8. 2. Hohe Temp. bis 39,8. Heftige, ruhrähnliche Durchfälle.

10. 2. Verlegt auf innere Abt., wo klinisch und später autoptisch eine schwere ulzeröse Kolitis festgestellt wird.

Epikrise: Eine immer gesunde 56jährige Frau übersteht eine Probelaparotomie wegen Portio-Ca, das sich dabei als inoperabel herausstellt, und bekommt 14 Tage später eine schwere Kolitis, an der sie stirbt. Wäre die Operation nicht vorgenommen, sondern die Bestrahlung sofort durchgeführt, wäre die Frau zweifellos an einer „Darmverbrennung" zugrunde gegangen, deren Ursache nur durch die Autopsie hätte geklärt werden können.

Fall 2. H. H., 44 Jahre, verehel. Werftarbeiter.

Früher gesund. Seit Mitte Mai wegen einer leichten Lungentbc. in einer benachbarten Heilstätte. Hier treten unregelmäßige Scheidenblutungen auf, die durch ein Portioka bedingt sind. Verlegung in das Krankenhaus.

Diagnose: Portioka, Grenzfall, Probeexzision: Ca.

20. 7. 23. Laparotomie, die abgebrochen wird, weil sich jetzt weitgehende Infiltration des linken Parametrium herausstellt.

8. 8. Verlegung zur Strahlenbehandlung.

Blasse, etwas unterernährte, aber nicht kachektische Frau. Temp. 36,5 bis 37,7. Etwas verzögerte, aber sonst normale Stuhlentleerung.

15. 8. Seitz-Wintz: Serie I.

18. bis 23. 8. Radiumbehandlung: 5000 Ra-Br-mg-h.

24. 8. Entlassung.

Seit 25. 8. schwerer Stuhldrang und zahllose Entleerungen von Schleim und Blut (?). Rektale Fingeruntersuchung ergibt nichts Besonderes, es entleert sich nur etwas dünnflüssiger, grau-gelber Kot. Darin kein Blut, auch nicht am Handschuh. Temp. 39. Puls 120. Opium, Belladonna und Kamillenteeinläufe ohne Dauererfolg.

23. 9. Wiederaufnahme im Krankenhaus. Zustand unverändert: Starke Hinfälligkeit. 45 kg, 52/80 Hgb. 10—12 Entleerungen täglich von dünnem Erbsenstuhl. Bakteriologische Untersuchung ergibt nichts. Ca. deutlich zurückgebildet.

Digitized by Google

26. 9. Rektoskopie: Ampulle bis 10 cm hinauf mit grau-weißlichen Belägen, ähnlich diphtherischen Membranen, belegt. Vom 10. Zentimeter ab ist die Schleimhaut stark geschwollen und gerötet und mit zahlreichen kleinen Ulzera bedeckt.

4. 10. Allmählicher stärkerer Verfall. In den letzten drei Tagen Peritonitis. Exitus.

Die Autopsie ergibt ausgedehnte Geschwürsbildung teils frischerer, teils älterer Natur im Dickdarm mit mehrfachen Perforationen im Colon descendens. Diffuse eitrige Peritonitis, Gangrän des unteren Teils des Rektums. Narbige Schrumpfung der Portio.

Auszug aus dem Sektionsprotokoll (Obd. Prosektor Dr. O. Meyer): 1,60 m lange, 36 kg schwere, weibliche Leiche in hochgradig reduziertem Ernährungszustand, von blasser Hautfarbe. In der Mittellinie des Abdomens findet sich eine vom Nabel bis zur Symphyse reichende 20 cm lange Laparotomienarbe mit deutlichen Nadelstellen.

Das Netz ist mit der Narbenstelle verwachsen. Die Bauchdecken sind sehr dünn, ihre Dicke beträgt einschließlich der Muskulatur 5—6 mm. Die Darmschlingen sind ziemlich stark gebläht, miteinander verklebt, zeigen schmutzig grüne Fibrinbeläge. In der Bauchhöhle, diffus verteilt, ca. 500 ccm rahmiger Eiter mit dünnflüssigem Kot vermischt, der aus mehreren Perforationsstellen des Colon descendens hervorquillt. Zwerchfellstand r. unterer Rand der 4., l. unterer Rand der 5. Rippe. Der Uterus liegt im kleinen Becken, Lage der Bauchorgane im übrigen regelrecht.

Beckenorgane: Werden im Zusammenhang mit dem gesamten Darm herausgenommen. Blase leer. Schleimhaut etwas gerötet, glatt, o. B. Scheide violett verfärbt, im übrigen glatt, ohne Besonderheiten, bis auf den oberen und hinteren Teil des Scheidengewölbes, das einen quergestellten, 3,5 : 1,5 cm großen Gewebsdefekt aufweist, dessen Grund schiefrig verfärbt und in Vernarbung begriffen ist. Die Portio ist nicht deutlich gegen die Scheide abgegrenzt, in Narbengewebe umgewandelt. Der Cervixkanal ist durchgängig, im Cervixteil längs verlaufende Streifen; Schleimhaut der Cervix grau, in der Wand der Cervix keine Geschwulsteinlagerungen, ebenso keine Geschwulsteinlagerungen in der Portio und im übrigen Uterus. Schleimhaut des Fundus blaßgrau, zeigt stellenweise leichte Gefäßinjektionen, glatt, o. B. Die Oberfläche des Uterus ist schmutzig grün verfärbt, zeigt einige Fibrinbeläge, sonst o. B. Uterus 1,5 : 4,3 cm groß. Tuben o. B. Ovarien ziemlich klein, außen schmutzig grün verfärbt, 3 : 1,1 cm groß, graurot auf dem Durchschnitt, zeigen einzelne Corpora albuginea, sonst o. B. Parametrien zeigen keine Geschwulsteinlagerungen, auch in den Lymphdrüsen vor der Wirbelsäule und am Beckenrande und in der Leistenbeuge sind keine Geschwulstbestandteile oder geschwulstähnliche Gebilde nachzuweisen. Darm: Das Rektum ist, vom Anus beginnend, bis 10 cm herauf in eine schmutzig graugrüne Geschwürsfläche verwandelt, im Grunde dieser Fläche flottieren zahlreiche nekrotische Gewebsfetzen. Die Nekrosen reichen anscheinend durch die ganze Dicke der Wand, einzelne Wandbestandteile lassen sich nicht mehr abgrenzen. Dieser gangränöse Rektumteil setzt sich ziemlich scharf gegen den übrigen Darm ab, oberhalb des gangränösen Rektumteils in der gesamten Dickdarmschleimhaut, mit Ausnahme eines ca. 15 cm langen Abschnittes des Coecums, ausgedehnte Geschwürsbildung. Die Geschwürsbildung hat teilweise landkartenähnlichen Charakter durch schmale Inseln stehengebliebener Schleimhaut zwischen den Geschwüren. Einzelne erhaltengebliebene Schleimhautinseln haben fast polypenartigen Charakter. Der Grund der Geschwüre ist zum Teil gereinigt, grauweiß, läßt deutlich streifige Muskulatur erkennen, zum Teil besonders im unteren Teil des Colon descendens, den Stellen, an denen die Darmperforationen bei Eröffnung der Bauchhöhle zu erkennen waren, sind die Geschwüre noch in Zerfall begriffen, von Eiter unterminiert, mit Schleimhautfetzen, die eine schmutzig graugrüne und graugelbe Farbe haben, bedeckt. Hier finden sich die bereits erwähnten Perforationsstellen in einer größeren Anzahl, ca. 8—10, die vielfach dicht aneinander liegen. Die Ausdehnung der Geschwürsbildung nimmt nach oben zu ab, so daß schließlich im Colon transversum und ascendens nur noch mehrere kleine linsen- bis markstückgroße Geschwüre, die sehr reichlich grauweiße, scheinbar nicht veränderte Schleimhaut zwischen sich lassen, vorhanden sind. Dünndarm zeigt keine Veränderungen. Die Schleimhaut ist im übrigen blaßgrau, glatt. Die Follikel und Peyerschen Plaques treten nicht deutlich hervor. Mesenteriallymphdrüsen bis erbsengroß, grauweiß auf dem Durchschnitt, o. B. Appendix 6,5 cm lang, hat ein offenes Lumen, enthält flüssigen Kot, keine Oxyuren, Schleimhaut schiefrig pigmentiert, o. B.

Die Venen des Beckens und des Oberschenkels enthalten Kruorgerinsel und flüssiges Blut, keine Thromben. Das knöcherne Becken ist intakt.

Mikroskopischer Befund:

Die mikroskopische Untersuchung zahlreicher Lymphdrüsen des Beckens, der Leistenbeuge, der Lymphdrüsen vor der Wirbelsäule und der Halslymphdrüsen ergibt nirgends Metastasen bzw. Reste von Ca.-Metastasen. Dagegen ist in vielen Lymphdrüsen ein desquamierender Katarrh, der Lymphsinus, nachweisbar. In einigen Lymphdrüsen vor der Wirbelsäule finden sich auch Gefäßverdickungen und eine Verdickung der gröberen Bindegewebssepten. Rektum: Nekrose der Schleimhaut. Die nekrotischen Bezirke der Schleimhaut werden zum Teil nach der Tiefe zu von einem Wall von Leuko-

Digitized by Google

zyten abgegrenzt, zum Teil gehen sie über in eine breite Bindegewebsmasse, die aus einem Netzwerk von nach van Gieson sich rotfärbenden Bindegewebsfasern besteht und sich ziemlich weit an zahlreichen Stellen zwischen die Muskelschichten vorschieben. In dieser Bindegewebsmasse erkennt man zum Teil noch in Zerfall begriffene Muskelfasern, zum Teil auch einzeln und in Gruppen gelagerte Leukozyten. Durch die Einschiebung der Bindegewebsmassen in die Muskulatur erscheint diese stark verdickt und unregelmäßig gestaltet. Es ist aber hervorzuheben, daß ein großer Teil der Muskulatur noch gute Kernfärbung zeigt und keineswegs zugrunde gegangen ist. Sehr stark verbreitert ist ferner die Subserosa, und zwar findet sich hier im wesentlichen eine ödematöse Schwellung. Auch sind hier noch vereinzelte Leukozytenansammlungen wahrnehmbar. Stärkere Verdickungen der Gefäßwandungen, insbesondere der Venen, sind nicht wahrnehmbar. Im untersten Teil des Rektums finden sich Teile, in denen man außer stark ödematös geschwollener Schleimhaut noch die Umrisse von Drüsen erkennt, und daneben eine fast vollständige bindegewebige Umwandlung der Muskelschicht.

Oberer Teil des Dickdarms: Hier finden sich ausgesprochene geschwürige Defekte, die bis in die Muskelschicht hineinreichen und seitliche Ausbuchtungen in die stark ödematös geschwollene und fibrös verdickte Submukosa der Nachbarschaft hinein erkennen lassen, ein Befund, wie er typisch für chronische Ruhr ist. Im übrigen ist das Charakteristischste die ödematöse Quellung und fibröse Verdickung der Submukosa und Schleimhaut. In letzterer erkennt man noch die Umrisse von Drüsen, in beiden sind, diffus verteilt, mehr oder weniger jugendliches Bindegewebe und Leukozyten zu erkennen. In der Subserosa ist auch hier eine starke ödematöse Schwellung und stellenweise starke leukozytäre Durchsetzung zu erkennen. Der Geschwürsgrund reicht an zahlreichen Stellen bis tief in die Muskulatur und sogar in die Subserosa hinein. Er zeigt teilweise eine schon bindegewebige Abgrenzung, teilweise frische Nekrosen mit Leukozytenansammlungen.

Beurteilung: Der gesamte Befund spricht dafür, daß es sich um chronische Ruhr handelt, für spezifische Röntgenschädigung hat sich kein Anhalt ergeben.

Portio: Nach der am 23. 7. 23 vorgenommenen Probeexzision und nach dem hier vorliegenden Belegpräparat der damaligen Untersuchung handelte es sich um ein Plattenepithelkarzinom. Die mikroskopische Untersuchung der Portio und des Cervixteils des Uterus ergibt nirgends Reste von Plattenepithelkarzinom. Dagegen finden sich im Cervixteil Zylinderdrüsen als Oberfläche und Drüsenbekleidung und zum Teil auch zystisch erweiterte Drüsen mit gut erhaltenem Epithel. Im Portioteil sind die Muskelfasern zum größten Teil durch nach van Gieson sich rotfärbende Bindegewebsfasern ersetzt. Ein Teil der Gefäße zeigt hier auch hyaline Wandverdickungen, die an einzelnen Stellen bis zur Obliteration führen. Und diese Verdickungen finden sich nicht nur an Venen, sondern auch an Arterien. Ein großer Teil der Gefäße dagegen zeigt keinerlei besondere Veränderungen.

Beurteilung: Das Portiokarzinom ist nach dem histologischen Befund als beseitigt anzusprechen. Die Portio ist zum größten Teil in eine hyaline Bindegewebsmasse umgewandelt.

Parametrien: Hier ist das Gewebe zum Teil aufgelockert, zeigt auch zum Teil kleine Haufen von Leukozyten. Im übrigen sind aber keine besonderen Veränderungen nachweisbar, insbesondere sind Plattenepithelzellen, die als Metastasen anzusprechen wären, nirgends auffindbar.

Epikrise: Eine 44jährige Frau befindet sich seit Mitte Mai wegen einer leichten Lungentbc., die autoptisch aber nicht bestätigt werden konnte, in klinischer Behandlung in einer Heilstätte, ohne daß jemals Erscheinungen seitens des Darms mitgeteilt oder beobachtet wurden. Hier wird nach längeren Wochen ein Portio-Ca festgestellt. Pat. wird sofort verlegt und übersteht eine Probelaparotomie ausgezeichnet, wird 25 Tage später nach Seitz-Wintz, Serie 1, bestrahlt und bekommt 10 Tage später das schwere Bild einer eitrigen Kolitis. 10 Wochen später stirbt sie an einer Peritonitis. Die Autopsie zeigt keine primäre Darmschädigung durch Röntgenstrahlen, die nach der angewandten Methode überhaupt ausgeschlossen schien, sondern eine Colitis ulcerosa, die, in chronisch-latentem Zustand befindlich, durch die Röntgenstrahlung reaktiviert wurde, eine schwere Schädigung des Rektums bedingte und mit dieser zum Tode führte.

Bei der Autopsie, 7 Wochen nach der Bestrahlung, kann histologisch trotz genauester Untersuchung kein Ca. mehr nachgewiesen werden. Eine Rektoskopie vor der Bestrahlung hätte die Kolitis aufgedeckt, und diese allerdings den Tod der Frau nicht verhindert.

Wenn diese Fälle auch zu den Seltenheiten gehören, so werden sie doch von grundsätzlicher Bedeutung für die Voruntersuchung. Ihre Bedeutung gewinnt besonders dadurch, daß wir zur Zeit ihrer Beobachtung häufig Dysenterie und Kolitiden zu sehen bekamen. Wir werden in Zukunft gezwungen sein, jeden Fall, der in der Anamnese auch nur andeutungsweise Darmerscheinungen vermuten läßt, vor der Behandlung zu rektoskopieren, und ganz besonders dann, wenn Darmerkrankungen dieser Art häufiger zur Beobachtung kommen. Die grundsätzlich vor der Bestrahlung geforderte energische Darmentleerung und die an sich geringe Mühe der Darmbeleuchtung verzögert oder erschwert die Behandlung nicht nur nicht, sondern legt ihre grundsätzliche Anwendung ganz besonders nahe.

Digitized by Google

77. Flaskamp (Erlangen): Röntgenschädigungen im Unfall- und Gewerbegesetz (Auszug).

Unter den theoretischen Erörterungen der außerklinischen materiellen Folgen von Röntgenschädigungen finden wir schon seit einer Reihe von Jahren Arbeiten, die sich mit der für diese Schäden einschlägigen Gesetzesmaterie befassen. Es handelt sich meist um Besprechungen gerichtlich-medizinischen oder rein juristischen Inhaltes, welche auf die forensischen Folgen Bezug nehmen. Gemeint sind damit gewöhnlich die straf- und zivilrechtlichen Konsequenzen, die sich für den Besitzer eines Röntgenapparates aus Schädigung von Kranken bei diagnostischer und therapeutischer Strahlenanwendung, oder Angestellten, welche sich im Dienste bei der Verabreichung der Strahlen Schädigungen zuzogen, ergaben.

Einen nicht unbeträchtlichen Anteil Röntgenstrahlengeschädigter stellt weiterhin aber auch die Röntgenindustrie, namentlich Röhrenfabriken, Versuchslaboratorien für Apparaturen usw., ganz allgemein gesagt „Betriebe, in denen gewerbsmäßig mit Röntgenstrahlen umgegangen wird". Jeder, der auch nur oberflächlich Einblick in derartige Betriebe hat, wird wissen, daß immer wieder Arbeiter und Angestellte, namentlich Physiker, Ingenieure, Techniker, Photographen usw., trotz aller neuzeitlichen Schutzmaßregeln eines Tages Schädigungen erleiden, welche eine derartige klinische Entwicklung nehmen können, daß Invalidität oder dauernde Arbeitsunfähigkeit die Folgen sind. Es soll hier nicht geprüft werden, woher diese Schädigungen rühren und ob sie vermeidbar sind. Das wäre ein Kapitel, das sich beschäftigen müßte, sowohl mit den biologischen Wirkungen der Röntgenstrahlen auf den Organismus, als auch mit technischen Schutzmaßregeln gegen derartige Einwirkungen. Auch soll nicht nachgeforscht werden, ob und mit welchem Rechte der Strafrichter zu den Schädigungen Stellung zu nehmen hat. Diese Gedankengänge sind ausführlich in den schon erwähnten Aufsätzen aus dem Zivil- und Strafprozeß niedergelegt. Dort sind auch Schadenverhütungsvorschläge und Schutzvorschriften beschrieben. Die Frage der Röntgenschädigungen in gewerblichen Betrieben soll hier von einem gänzlich neuen Gesichtspunkt beleuchtet werden, nämlich vom Standpunkte der Unfall- und Gewerberechtsprechung. Anlaß zu einer derartigen, in der Literatur bisher nicht erfolgten Bearbeitung der Fragen waren praktische Resultate aus Gutachtertätigkeit, in denen zu entscheiden war: „Sind Röntgenschäden Unfälle oder Gewerbekrankheiten?" Die Bedeutung dieser Entscheidungen wird illustriert durch die Tatsache, daß bei Erkennung auf Unfall der Geschädigte in den Genuß der gesetzlich festgelegten Unfallrente tritt, bei Erkennung auf Gewerbekrankheit dagegen eine gesetzliche Entschädigungspflicht entfällt.

Diese schwerwiegenden Fragen sind nur an der Hand einschlägiger Gesetzesbestimmungen zu entscheiden, die ihren Niederschlag in der Reichsversicherungsordnung und ihren Kommentaren finden. Zum Verständnis der Materie ist es daher erforderlich, sich zunächst ganz allgemein an der Hand der Gesetze rein theoretisch über die gesetzliche Unterscheidung von Unfall und Gewerbekrankheit klar zu werden und dann die praktische Nutzanwendung auf den speziellen Fall der Röntgenschäden zu ziehen.

In dem Kommentar zur Reichsversicherungsordnung (III. Bd., Unfallversicherung, 3. Auflage, 1914, von Moesle und Rabeling) wird der Begriff des „Unfalles" ungefähr folgendermaßen interpretiert: „Nach dem gewöhnlichen Sprachgebrauch wird unter ‚Unfall' gemeinhin ein widriges Ereignis verstanden." Nach dem Gegenstande der Versicherung (§ 555 RVO.) ist diese allgemeine Wortbedeutung einzuschränken auf ein Ereignis, das eine Körperverletzung oder die Tötung des Betroffenen zur Folge hat. Die zweite Silbe des Wortes „Unfall" weist auf ein plötzliches Geschehen hin. Unfall ist auch nicht schon das äußere Geschehnis selbst, sondern die schädigende Einwirkung des äußeren Tatbestandes. Zutreffend umschreibt daher Rosin (Das Recht der Arbeiterversicherung, Bd. I, Berlin 1893) den Begriff des Unfalls als die „körperschädigende, plötzliche und von dem Betroffenen unbeabsichtigte Einwirkung eines äußeren Tatbestandes auf den Menschen". Weiter wird an der zitierten Stelle des Kommentars festgestellt, daß der äußere Tatbestand (Unfallhergang, Unfallereignis) ein höchst mannigfaltiger sein kann. „Auch die gewöhnliche Betriebsarbeit kann den äußeren Tatbestand des Unfalls bilden, wofern nur die schädigende Einwirkung ursächlich auf sie zurückzuführen ist. Äußerer Tatbestand und schädigende Einwirkung (Unfall im eigentlichen Sinne) stehen zueinander im Verhältnis von Ursache und Wirkung."

Für die praktische Nutzanwendung folgert daraus zunächst, daß ein „plötzliches Geschehen" stattgefunden haben muß.

Das Erfordernis der Plötzlichkeit nun wird in dem angezogenen Kommentar dahin beschrieben, daß es sich um ein in einem verhältnismäßig kurzen Zeitraum eingeschlossenes Ereignis handeln muß, das die schädigende Einwirkung zur Folge hat. Immerhin ist es nicht notwendig, daß ein geradezu augenblickliches Geschehnis vorliegt. Wenn eine mehrere Stunden dauernde Betriebsarbeit schädigend auf einen Körper einwirkt, so ist dem Erfordernis der „Plötzlichkeit"

Digitized by Google

noch genügt. Ob eine „plötzliche" oder nur „allmähliche" Einwirkung eines äußeren Tatbestandes auf den Körper vorliegt, ist eine (oft sehr schwierige) Frage. Jedenfalls ist eine Einwirkung, die sich auf einen längeren Zeitraum als die Dauer einer Arbeitsschicht hinzieht, keine plötzliche mehr. (Handbuch der Unfallversicherung, III. Auflage, 1909/10, Ergänzungsbd., 1913, I, S. 70.)

Durch das Erfordernis der „Plötzlichkeit" unterscheidet sich der Unfall von der sogenannten Gewerbekrankheit. Unter Gewerbekrankheit im engeren Sinne sind gewisse typische Erkrankungen zu verstehen, die „als das Endergebnis der eine längere Zeit andauernden, der Gesamtheit nachteiligen Betriebsweise bei bestimmter Gewerbetätigkeit aufzutreten pflegen". Wir lesen: „Die Gewerbekrankheit ist das Ergebnis einer Reihe schädlicher Einwirkungen der Arbeit, von denen möglicherweise eine, und zwar eine solche, die dem Ausbruch der Krankheit unmittelbar vorausgegangen, auf ein bestimmtes Ereignis zurückgeführt werden kann. Da nun auch die plötzliche Einwirkung auf einen bereits geschädigten Organismus den Begriff des Unfalls erfüllt, so ergibt sich die oft recht schwierige Frage, welche Bedeutung einer solchen (letzten), auf ein zeitlich begrenztes Ereignis zurückführenden schädlichen Einwirkung zukommt. Hebt sie sich von den vielen Einzelwirkungen, von denen keine für sich erfaßbar ist, nicht oder nicht wesentlich ab, so kann sie auch nicht als eine wesentlich mitwirkende Ursache der Körperschädigung gelten. Die Entwicklung der Krankheit ist eine allmähliche, ein Unfall liegt nicht vor. Ist die auf ein zeitlich begrenzbares Ereignis zurückführende schädliche Einwirkung aber zwar keine solche, daß sie ohne die vorangegangenen Schädigungen gleicher Art nicht dieselben verderblichen Folgen hätte haben können, andererseits doch der zwar bereits geschädigte Organismus ohne die in Rede stehenden Einwirkungen in gleicher Weise in Verfall geraten wäre, so ist diese zeitlich begrenzte, unerkennbare Einwirkung als wesentlich mitwirkende Ursache des schädigenden Erfolges und damit als Unfall anzuerkennen."

Soweit die allgemeine Unterscheidung der Begriffe Unfall und Gewerbekrankheit durch das Gesetz! Medizinisch-klinisch könnte man unter Zugrundelegung der theoretischen Gesetzesvorschriften die beiden Begriffe dahin präzisieren: „Unfall ist ätiologisch ein akut einsetzendes Ereignis von kurzer Dauer, dessen Folgen ebenso akut sich manifestieren. Gewerbekrankheiten entwickeln sich chronisch, manifestieren sich auch erst nach längerer Zeit, ätiologisch kommt auch ein chronisches Geschehen in Betracht." Eine Sonderstellung nimmt eine akute Erkrankung (Verschlimmerung) auf dem Boden einer bestehenden Gewerbekrankheit ein, wenn ein akutes Ereignis, das allein schon aus sich heraus schädigende Folgen (also Unfallsfolgen) hätte haben können, die chronische Gewerbekrankheit zum akuten Unfall verwandelt. Dann entscheidet auch hier das Gesetz auf Unfall.

Für die hier zur Besprechung stehenden Röntgenschäden in gewerblichen Betrieben sind nach diesen allgemeinen Erkenntnissen folgende Konsequenzen zu ziehen: Bei einer gewerblichen Röntgenschädigung kann auf Unfall erkannt werden, wenn die Strahleneinwirkung auf den Körper in einer genau festzulegenden Dauer (bis zu einer Arbeitsschicht) statthatte, und akut daran anschließend Schädigungssymptome am Körper auftraten. Beispiel aus der Praxis: Ein Körper wurde 81 Minuten hintereinander belichtet, um Wirbelsäulenaufnahmen zu machen. Am nächsten Tage schon Bauchhautschädigung.

Eine gewerbliche Erkrankung liegt vor, wenn sich langsam schleichend ein pathologischer Dauerzustand unter fortgesetzter Strahleneinwirkung entwickelt. Beispiel aus der Praxis: Ein Techniker der Röntgenindustrie benutzt seine Hände als Testobjekte. Nach Jahren entsteht zunächst eine Röntgendermatitis. Der Mann arbeitet unverändert weiter. Es entwickelt sich ein typisches Röntgenkarzinom der Hand. Die Entscheidung kann gar nicht anders lauten als Gewerbekrankheit.

Die Folgen derartiger Entscheidungen wurden einleitend schon gestreift. Bei Unfall erhält der Geschädigte, der meist seine Berufsgenossenschaft zuerst angehen wird, seine Unfallrente. Liegt eine Gewerbekrankheit vor, dann entfällt die Unfallrente und der Geschädigte erhält im günstigsten Falle nach § 1255 RVO. eine Invalidenrente von mäßiger Höhe.

Wenn man nun die Tatsache in Betracht zieht, daß ätiologisch als auslösendes, schädigendes Agens in beiden Fällen die Röntgenstrahlen in Betracht kommen, aber nur die akute Schädigung, der Unfall, eine gesetzliche Entschädigung im Gefolge hat, die chronische, häufig viel schwerere Schädigung, die Gewerbekrankheit dagegen unberücksichtigt bleibt, dann erkennt man, daß die Rechtsprechung hier erhebliche Lücken aufweist. Diese Inkonsequenz des Gesetzes, die für zahlreiche andere Erkrankungen, namentlich Intoxikationen, genau so bewiesen werden kann, ist schon lange Zeit Gegenstand eifriger Erörterungen und hat ihren Niederschlag in zahlreichen Arbeiten bedeutender Sozialhygieniker, besonders Koelsch und Curschmann, gefunden. Auch die Gesetzesväter sind sich dessen bewußt gewesen und haben versucht, ganz allgemein einen Ausweg zu finden in Gestalt des § 547 RVO., wonach „durch Beschluß des Bundesrates die Unfallversicherung auf bestimmte gewerbliche Berufserkrankungen ausgedehnt werden kann". Davon ist aber erst in zwei Fällen Gebrauch gemacht worden, und zwar (nach Curschmann) durch Bundesratsverfügung vom 12. 10.

Digitized by Google

1917. „Über die Gewährung von Sterbegeld und Hinterbliebenenrenten bei Gesundheitsschädigungen durch aromatische Nitroverbindungen" und bei den Gewerbekrankheiten, herrührend aus Umgang mit Gaskampfstoffen. Jedenfalls ist aber damit die Möglichkeit gewiesen, einen Ausweg aus den Härten des Gesetzes zu finden.

Die Tatsache, daß in Bälde die Parlamente der neuen Sozialversicherung sich zuwenden werden, wird zweifellos erneut die Blicke der Gesetzgeber auch auf diese reformbedürftigen Punkte lenken. Probleme von höchster praktischer Bedeutung nicht nur für die Röntgenindustrie und verwandte Betriebe, sondern für zahlreiche andere Gewerbe harren hier ihrer Lösung.

Naturgemäß ist eine Lösung dieser Fragen nicht von heute auf morgen durch einfache Neuschaffung von Paragraphen herbeizuführen. Es hat eine scharfe Abgrenzung der Begriffe Unfall und Gewerbekrankheit, insbesondere eine sachliche und begriffliche Festlegung dessen zu erfolgen, was nun eigentlich unter Gewerbekrankheit zu verstehen ist. Daraus ergeben sich Forderungen an den Gesetzgeber sowohl, als auch an den Arzt, der, mit dem Statistiker und namentlich dem Sozialhygieniker vereint, die Bilder der Gewerbekrankheiten zu erfassen haben wird.

Was an praktischen Vorschlägen auch von seiten des Auslandes, das in gleicher Weise diese gesetzgeberischen Mängel aufweist, geleistet ist, auf welche Weise die klinisch-medizinischen Forderungen wesentlich erfüllt werden können, glaube ich in einer demnächst in den „Fortschritten" erscheinenden ausführlichen Arbeit dargetan zu haben.

---

78. v. Wieser (Wien): Die Verwertung des Gasstoffwechsels und der Abderhaldenschen Fermentreaktion für die Röntgentherapie.

Meine Damen und Herren! Wenn ich heute über die Bedeutung des Gasstoffwechsels und der Fermentreaktion nach Abderhalden spreche, so geschieht dies nicht, um Ihnen eine abgeschlossene Darstellung des Anwendungsgebietes dieser Methode in der Röntgenologie zu geben, sondern um Ihnen an einigen Beispielen zu zeigen, was uns diese Methode leisten kann oder verspricht, und Sie dadurch anzuregen, sich mit ihr zu beschäftigen.

Ich, als einzelner, bin selbst in jahrelanger Arbeit nicht imstande, auch nur halbwegs all die Möglichkeiten auszuarbeiten, die sich aus der Anwendung derselben für unsere Therapie ergeben, und eine genaue Prüfung durchzuführen. Ich würde es daher bei der Bedeutung derselben, wie ich sie aus meinen bisherigen Arbeiten mit diesen Methoden erkannt habe, als Fehler ansehen, wenn ich Sie nicht bald auf dieselben aufmerksam gemacht hätte.

Für Gasstoffwechseluntersuchungen verwandte ich die Methode nach Krogh, bei der Fermentreaktion nach Abderhalden die Preglsche Refraktometrie. Meine Erfahrungen beruhen auf etwa 500 serologischen Einzeluntersuchungen an etwa 70 Patienten. Bei diesen wurden zahlreiche serologische Kontrolluntersuchungen vorgenommen, und bei der Mehrzahl derselben wurde der Grundumsatz, und die spezifisch dynamische Wirkung bei Gasstoffwechsel nach Nahrungsaufnahme bestimmt.

Der größte Teil der Untersuchungen betraf Kinder mit geistigen und moralischen Defekten. Wegen der kurzen, mir zur Verfügung stehenden Zeit kann ich aber leider nicht auf die wertvollen, diagnostischen Aufklärungen, die wir durch Verwendung der beiden Methoden in zahlreichen Fällen bekommen haben, näher eingehen, da ja die Besprechung nur eines Falles schon mehr Zeit erfordern würde, als mir für das ganze Thema zur Verfügung steht. Aus dem gleichen Grunde kann ich mich auch nicht auf Details der Methoden selbst einlassen.

Ich möchte nur erwähnen, daß ich gerade diese beiden Varianten der Methoden gewählt habe, weil sie die einfachsten und daher für den praktischen Gebrauch die sichersten und geeignetsten sind. Durch wiederholte, serologische Untersuchungen an ein und demselben Patienten konnte ich mich überzeugen, daß keine namhaften Differenzen zu konstatieren waren, selbst wenn die Untersuchungen zu verschiedenen Zeiten vorgenommen wurden; es sei denn, es handelte sich nur um periodisch auftretende Erkrankungen.

Durch Kontrolluntersuchungen in einem anderen Institut wurde die Richtigkeit unserer Gasstoffwechseluntersuchungen bestätigt.

Paralleluntersuchungen nach Haldane bestätigen ebenfalls die Richtigkeit unserer Untersuchungen nach Krogh.

Die Bedeutung dieser Methode für uns kann ich Ihnen am besten dadurch zeigen, indem ich Sie den Weg führe, den ich gegangen bin, um zu ihnen zu gelangen.

Mir erschien es z. B. als unerträglicher Zustand, wenn ich die Kastrationsdosis im speziellen Falle nur gefühlsmäßig abschätzen konnte und keine sicheren Daten zur Verfügung hatte, um nicht in einem Falle zu viel, in einem anderen zu wenig zu geben. Drei Monate evtl. abwarten zu müssen, wenn eine Frau schwer blutet, schien mir zu lange; eine temporäre Kastration

Digitized by Google

in jedem Falle als ein Wagnis, dessen Ausgang niemals sichergestellt war, auch wenn man sie in dosi refrakta durchführte.

Ich habe es oft erlebt, daß mir eine Frau zur Reizbestrahlung mit angeblicher Hypofunktion der Ovarien geschickt wurde, die ich später kastrieren mußte, da es sich um eine Hyperfunktion trotz exakter, klinischer Voruntersuchung handelte.

Die Dosenhöhe, die ich bei einem Ca. geben sollte, mußte ich ebenfalls gefühlsmäßig einschätzen, wenn ich nicht in jedem Falle die Maximaldosis geben wollte. Seitdem Hirsch auf die Bedeutung des Funktionsgrades endokriner Drüsen für den Röntgenkater hingewiesen hat, wurde für mich eine exakte Klärung auch dieses Zustandes zu einer Notwendigkeit.

Wie oft habe ich mir über die Frage, ob bei diesem oder jenem Patienten, die zur Kastration kamen, ein Hyperthyreoidismus besteht, der dann zum Basedow führen würde, keine Klarheit verschaffen können. Ich mußte auf gut Glück den Fall angehen oder ablehnen.

Akut aber wurde die Frage für mich, als ich vor $^3/_4$ Jahren auf Veranlassung des Doz. Lazar vor die Aufgabe gestellt wurde, bei einer größeren Anzahl Kindern mit geistigen und moralischen Defekten, die evtl. auf endokrine Störungen zurückzuführen wären, den Versuch einer Röntgentherapie, wenigstens bei den Mädchen, durch Reizbestrahlung der Ovarien vorzunehmen.

Selbst die exakteste, klinische Untersuchung gab mir keine genügenden Aufklärungen. — In dieser Zwangslage machten wir den ersten Versuch mit der Abwehrfermentreaktion nach Abderhalden und konnten uns nun bald, wenigstens so weit es sich um die Disfunktion endokriner Drüsen handelte, ein klareres Bild machen.

Die später unternommenen Gasstoffwechseluntersuchungen brachten auch bei den reinen Über- und Unterfunktionen meist eindeutige Lösungen. Ich war zwar nicht in der Lage, Diagnosen mit größerer Sicherheit zu stellen, sondern konnte, was ja für uns wegen der oft langen Latenzzeit besonders wertvoll ist, schon zu einer Zeit, wo ein klinischer Erfolg der Therapie nicht nachzuweisen war, mir Klarheit verschaffen, ob ich den richtigen, therapeutischen Weg eingeschlagen hatte oder nicht.

In welcher hervorragenden Weise bei Basedow durch Untersuchungen des Gasstoffwechsels die Therapie zu kontrollieren möglich ist, hat Miclos Roth in einer unlängst erschienenen Publikation gezeigt, ebenso Zacherl, der besonders das Verhalten der Abwehrfermente gegen das Ca. bei bestrahlten Gebärmutterkrebsen studiert hat.

Ich habe Ihnen weder alle Fragen, die evtl. durch diese Methode zu erklären sind, dargestellt, noch werde ich Ihnen für alle erwähnten Fälle schon heute restlose Aufklärung bringen. Ich hoffe aber, daß Ihnen die folgenden Beispiele genügen werden, um Sie zur Mitarbeit anzuregen.

Zunächst einige Beispiele, die Ihnen zeigen werden, welch wertvollen Anhaltspunkt wir durch diese Methode für die einzuschlagende Therapie im allgemeinen bekommen können.

Im Fall Nr. 40 (B. A.) unserer Untersuchungen handelte es sich um einen 42jährigen Mann, der das Bild einer schweren hypophysären Kachexie gab, deren Beginn etwa auf 10 Jahre zurückzuverlegen ist. Die Röntgenuntersuchung des Schädels zeigte eine geringe Abflachung und Erweiterung der Sella, gab also keine eindeutige Aufklärung. Die Fermentreaktion zeigte vollkommen fehlenden Abbau des Serum für Hypophyse. Ich mußte deshalb an einen Tumor oder Zyste der Hypophyse denken, die zur fast vollständigen Zerstörung des hypophysären Gewebes geführt hätte. Die bald nachher durchgeführte Obduktion ergab einen Tumor der Hypophyse. Die Hypophyse ist durch eine etwa walnußgroße Zyste mit papierdünner Haut ersetzt. Kein Zysteninhalt, mäßig an der Sella turcica adhaerent. Wir hätten also in diesem Falle, auch dann, wenn noch eine Röntgentherapie durchführbar gewesen wäre, keinen Effekt erzielt, weil infolge fast vollkommener Zerstörung der Hypophyse der Patient der Kachexie erlegen wäre. Nur eine gleichzeitig neben der Bestrahlung durchgeführte Organotherapie hätte zum Ziele führen können.

Im Falle Nr. 3 (M. F.) handelt es sich um einen anscheinend primär enzephalitischen Prozeß bei einem 16jährigen Knaben mit prämaturer Entwicklung, Mammae, Hochstand der Testikel, großem, geistigen Tiefstande. Die serologische Untersuchung ergab eine Vermehrung des Brechungsindex, und zwar 60 E Hypophyse, 41 Hoden, 53 Ovar, 34 Hirn plus Serum. Wir schlossen daraus auf eine hypophysäre Defektbildung mit nichtdifferenzierten Genitale, durch einen enzephalitischen Prozeß bedingt.

10% der HED. auf die Hypophyse und Testikel gaben schon bei der nächsten Untersuchung am 13. 1. normale serologische Werte aller endokriner Drüsen, die auch bei der dritten Untersuchung am 3. April festgestellt wurden.

Der Fall Nr. 6, der äußerlich fast das gleiche Bild bot, ergab bei der serologischen Untersuchung normale Werte, sowohl im Dezember 1923, als bei der Kontrolluntersuchung im Februar und April 1924. Während im ersten Falle die Therapie, wenn auch langsam, einen Effekt zeitigte, blieb der gleiche Therapieversuch im Fall 6 ohne Erfolg.

Digitized by Google

Eine Verschlechterung durch unrichtig angewandte Therapie konnten wir im Fall Nr. 9 (E. H.) mit der Diagnose Idiotie, bedingt durch einen Gehirnprozeß nach Forceps, Hyperplasie des Genitals ohne sexuelle Ambitionen nachweisen. Serologisch zeigten die Testikel eine kaum nennenswerte Vermehrung des Brechungsindex. Die Form der Sella mit stark entwickeltem Dorsum und auffallend kurzer, winkelig begrenzter Vorderhälfte hat mich veranlaßt, 10% der HED. auf die Hypophyse zu geben. Der Effekt war nach 3 Monaten später ein pathologischer Abbau von Hypophyse, der erst nach 5 Monaten wieder verschwand. Klinisch war nur unmittelbar nach der Bestrahlung eine leichte Unruhe des Patienten auffallend.

An Fall Nr. 3 können Sie auch sehen, daß wir schon vor Nachweis einer klinischen Besserung an der Änderung des serologischen Bildes erkennen konnten, daß wir den richtigen Weg eingeschlagen haben. Derselbe Fall zeigt uns auch, welch wertvolle, wissenschaftliche Aufklärung uns diese Methode geben kann. Der Knabe hatte, wie ich schon vorher erwähnt habe, bei gut entwickeltem männlichen Genitale Andeutung von Mammae und deutlichen weiblichen Habitus.

Der Fall Nr. 13 wird Ihnen ähnliches bei einem Mädchen zeigen.

Es handelt sich um einen viraginösen Typ, verstärkte Libido, stark homosexueller Einschlag bei einem 17jährigen, äußerlich gut entwickelten Mädchen. Die serologische Untersuchung ergab Vermehrung des Brechungsindex, und zwar betreffs Hypophyse 50 E, Hoden 44, Ovar 33. Eine Bestrahlung der Ovarien und Hypophyse mit 10%, bzw. 7% der HED. brachte in kurzer Zeit die homosexuellen Anwandlungen zum Aufhören.

Die Erklärung für die vorhandenen hysterischen Anfälle bei einem 14jährigen Mädchen brachten uns die Untersuchungen des Abbaues von Hirnrinde in Fall Nr. 2 (K. B.), die bei der ersten Untersuchung im Oktober 1923 eine Vermehrung des Brechungsindex und zwar 92 E, Serum plus Hirnrinde ergaben.

Bestrahlung der Hypophyse mit 10% der HED. und eine der Ovarien mit 5% führte zum Sistieren der Anfälle. Das bis dahin nicht menstruierte Mädchen bekam im Februar die ersten Menses, entwickelte sich körperlich und geistig gut und zeigte bei der Kontrolluntersuchung am 25. 2. und einer im März durchgeführten Untersuchung keine Vermehrung des Brechungsindex mehr bei Hirnrinde.

Welch wertvolle Aufklärung uns die serologische Untersuchung bei der Therapie der Ekzeme geben konnte, können Sie an 4 untersuchten Fällen (50, 51, 59 und 64) ersehen.

Es handelte sich dabei immer um seit vielen Jahren bestehende Erkrankungen, die bisher jeder Therapie trotzten.

In 3 Fällen bestanden Störungen verschiedener endokriner Drüsen, zweimal Hyperthyreoidismus, der klinisch nicht nachweisbar war, im dritten Falle eine hypophysäre Störung; der vierte Fall gab sowohl im Gasstoffwechsel, sowie serologisch normale Werte. Während die drei ersten Fälle bei entsprechend eingeleiteter Therapie bald Besserung zeigten, zeitigte dieselbe Therapie im Fall Nr. 4 gar keinen Erfolg.

In einem Falle von Oligomenorrhoe — Nr. 52 — z. B. wurde serologisch Vermehrung des Brechungsindex bei der Hypophyse und Schilddrüse gefunden, sowie ein hypophysärer Vorderlappendefekt durch den Gasstoffwechsel festgestellt.

Hypophysäre Verfütterung, Reizbestrahlung der Ovarien führten nach kurzer Zeit zum Eintritt normaler Menses.

Fall Nr. 57 (S. E.) mit einer seit 2 Jahren bestehenden Amenorrhoe sowie starkem Bartwuchs. Hierbei ergab die serologische Untersuchung Vermehrung des Brechungsindex betreffs Ovars mit 74 E, der Thyreoidea mit 66 bei stark gesteigertem Grundumsatz mit 128% bei normal spezifisch-dynamischem Wert.

Die Fälle Nr. 55 und 56 mit Dysmenorrhoe zeigten dagegen nur einen leichten Abbau der Ovarien, und sonst normale serologische Werte der endokrinen Drüsen. Der Gasstoffwechsel war von stark gesteigertem Grundumsatz, der spezifisch-dynamische Wert war innerhalb normaler Grenzen. Nach der Bestrahlung und dadurch herbeigeführter, erster normaler Menstruation finden wir in diesem Falle normale serologische Werte.

Nicht ohne Interesse dürfte die serologische Untersuchung bei klimakterischen Beschwerden sein.

Fall Nr. 62 (B. R.) ergab 25 E Abbau von Schilddrüse und Hypophyse, sowie 40 E von Ovar, während der Fall Nr. 65 (C.) 29,6 E des Ovars ergab. Die Gasstoffwechseluntersuchung ergab im ersten Falle mäßig gesteigerten Grundumsatz und 9% Steigerung der spezifisch-dynamischen Werte. Im zweiten Falle um 30% erhöhten Grundumsatz bei um 11% gesteigerter, spezifisch-dynamischer Wirkung. Beide Fälle mit den gleichen, klinischen Erscheinungen erfordern eine andere Therapie.

Unter drei Fällen von Karzinom (Nr. 44, 58 und 45) bauen 2 Patienten keine endokrinen

Digitized by Google

Drüsen ab, der dritte Testikel. Bei den ersten zwei sind durch Kochsalz-, Normosal- bzw, Urotropininjektionen die Kastererscheinungen zu beseitigen, beim dritten versagen jedoch diese drei Mittel.

Nach den angeführten Fällen wird es uns z. B. verständlich erscheinen, warum in dem einem Falle von Psoriasis bei Bestrahlung der Thyreoidea es zu einem Effekt kam, in einem andern jedoch nicht.

Ferner, warum in einem Falle körperlichen oder geistigen Rückstandes bei einem Kinde eine Bestrahlung der Hypophyse eine Besserung brachte, in einem andern jedoch nicht.

Wir brauchen nach vorher durchgeführter, serologischer bzw. Gasstoffwechseluntersuchung bei einer Kastration nicht mehr das Auftreten von Basedow zu fürchten.

Ich hoffe, daß es uns nach Untersuchung an großem Materiale bald möglich sein wird, in jedem Falle, wenigstens mit einiger Sicherheit, die zur Kastration, ob dauernd oder temporär, notwendige Dosis zu finden. Sie wird uns hoffentlich auch bald Aufklärung über die in den einzelnen Ca.-Fällen notwendigen Dosen geben.

Es mögen die angeführten Fälle genügen, um Sie zu reger Mitarbeit, Kontrolle und Ausbau dieser Methoden zu veranlassen.

---

79. Walther Rump (Erlangen): **Über konstante Gleichspannung zur Röntgenstrahlenerzeugung.**

Zum Betrieb von Röntgenröhren benutzt man im allgemeinen pulsierenden Strom, wie er mit Hilfe von Induktoren oder Transformatoren hergestellt werden kann. Man hat auch hochgespannten konstanten Gleichstrom von Akkumulatoren und Influenzmaschinen angewendet, doch sind hierbei in bezug auf Spannung und Energie bald Grenzen erreicht, die schwer zu überschreiten sind. Bei den alten gashaltigen Röntgenröhren hatte man beim Gleichstrombetrieb auch Schwierigkeiten, die Röhre zum Ansprechen zu bringen. Dies wurde anders mit der Einführung der Glühkathodenröhre, und man ging, besonders im Ausland, dazu über, auf maschinellem Wege hochgespannten konstanten Gleichstrom mit Hilfe von Kondensatoren zu erzeugen, die mittels Wechselstrom und Glühkathodenventilen geladen wurden und sich durch die Röntgenröhre entluden. Die deutsche Industrie stand der Sache lange ablehnend gegenüber, da die benutzten hohen Frequenzen von 1000 und 2000 Perioden und die großen Kapazitäten von etwa 10 000 cm eine Einführung in die Praxis aussichtslos erscheinen ließen. Als man in den letzten Jahren das Problem aber doch in Angriff nahm, zeigte sich, daß man mit den bei uns üblichen Frequenzen von 50 Perioden und verhältnismäßig kleinen Kapazitäten eine für den Betrieb von Röntgenröhren vollkommen ausreichende zeitliche Konstanz des Stromes erzielen konnte.

Die Vorteile, welche die Anwendung von konstantem Gleichstrom bietet, sind bekannt: sie bestehen hauptsächlich in der Abkürzung der Bestrahlungszeit und in dem größeren Anteil an harten Strahlen in dem erzeugten Strahlengemisch.

Im Institut von Herrn Professor Wintz habe ich einige Untersuchungen mit konstanter Gleichspannung, besonders auch über den Einfluß der Größe der Kapazität angestellt.

Die Apparatur bestand aus einem Intensivreformapparat ohne Gleichrichter mit 2 Müller-Simplexventilen und einer Kondensatorbatterie, die aus großen Leidener Flaschen von je etwa 1500 cm Kapazität zusammengesetzt war. Ein Thomaregler hielt die Tourenzahl des Wechselstrom-Gleichstromumformers konstant. Es wurde eine Metwaröhre von Müller benutzt, da eine A. E.-G.-Coolidgeröhre die erforderlichen hohen Belastungen nicht aushielt. Zur Heizung der Glühkathode diente Akkumulatorenstrom.

Die Kapazität konnte durch Neben- und Hintereinanderschaltung der Leidener Flaschen bequem verändert werden. Es wurden bis zu 36 Flaschen verwendet. Mit 2 hintereinandergeschalteten Flaschen kam man bis etwa 120 kV, mit 4 bis etwa 170 kV, 6 hintereinander würden wohl bis über 200 kV reichen, doch ließ die Apparatur dies nicht zu, da bei mehr als 185 kV Funken an den Heiztransformatoren der Ventilröhren übergingen. Man könnte annehmen, daß man durch Hintereinanderschaltung weiterer Flaschen bis zu beliebig hohen Spannungen kommen kann, doch sind hier Grenzen dadurch gesetzt, daß bei einer derartigen Kaskadenschaltung an den Endgliedern höhere Spannungen auftreten als an den mittleren. Dies ist besonders bei kleiner Gesamtkapazität der Fall.

Zur Messung des Ionisationsstromes diente eine Meßeinrichtung mit direktem Zeigerausschlag, bestehend aus einem Drehspul-Spiegelgalvanometer von 10^{-10} Amp. Empfindlichkeit in Verbindung mit einer kleinen Aluminium-Ionisationskammer, die durch Vergleich mit einer großen Ionisationskammer geeicht war.

Die Sekundärspannung wurde mittels einer Parallelfunkenstrecke mit 12,5 cm-Kugeln gemessen.

Digitized by Google

Die Kugeln waren sorgfältig poliert und wurden häufig mit Alkohol abgerieben. Die Funkenstrecke war mit dem Seemannschen Spektrographen geeicht.

Die Stromkurve wurde mit der rotierenden Glimmlichtröhre beobachtet, auch wurden Oszillogramme des Ionisationsstroms mittels Saitengalvanometers aufgenommen.

Die hauptsächlichsten Resultate sind folgende:

Wenn man bei der beschriebenen Gleichspannungsapparatur die Spannungsregulierung am Schalttisch unverändert läßt und den Röhrenstrom verstärkt, wächst der Ionisationsstrom, der uns als Maß für die Dosis in der Sekunde[1]) dient, bis zu einem Maximum und fällt dann auf Null ab. Die

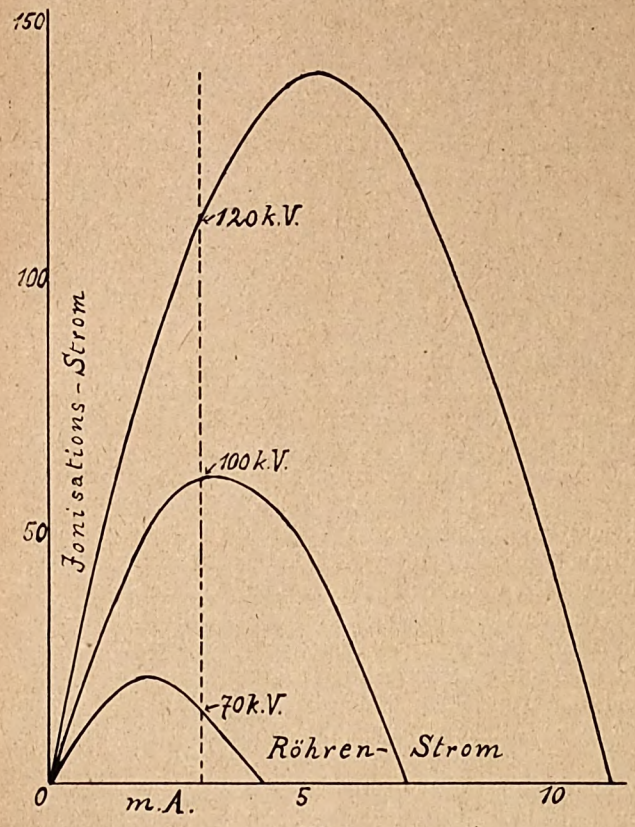

Abb. 1.

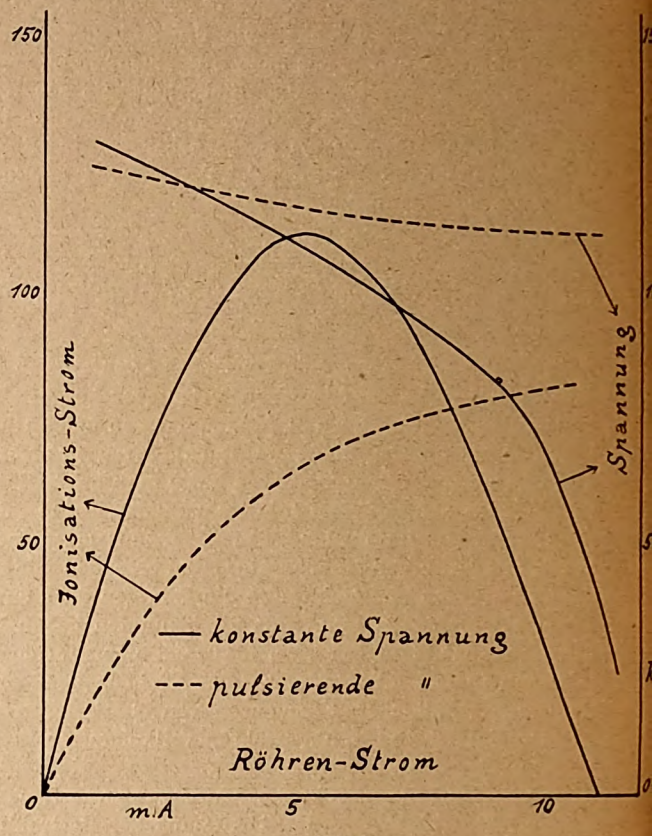

Abb. 2.

Kurven sind parabelähnlich (Abb. 1). Höhe und Lage des Maximums und die Stromstärke, bei welcher der Ionisationsstrom Null wird, wachsen mit der ursprünglich angelegten Spannung, deren Wert bei 3 mA in der Abb. eingetragen ist. Die Änderung mit der Kapazität ist unbedeutend.

In Abb. 2 ist auch der mit wachsendem Röhrenstrom eintretende Spannungsabfall eingetragen; er verläuft erst allmählich, dann von etwa der Mitte des absteigenden Astes der Ionisationsstromkurve sehr steil. Von hier an wird auch die Änderung der Kurve des zeitlichen Stromverlaufs im Glimmlichtoszillographen deutlich. Es entstehen starke Einzackungen des vorher gleichmäßigen Lichtbandes. Von etwa 40 kV an haben wir trotz enormer primärer Stromaufnahme keine nachweisbare Röntgenstrahlung mehr.

Beim Transformatorbetrieb ist die Spannung in gewissen Grenzen unabhängig von der Stromentnahme und damit die Strahlenhärte unabhängig vom Röhrenstrom. Dieser Vorteil ist beim Kondensatorapparat nicht mehr vorhanden, die Eichung des Spannungsmessers (Kilovoltmeter, Spannungshärtemesser) gilt also nur für eine betimmte mA-Zahl, die während der Bestrahlung konstant gehalten werden muß. Zum Vergleich sind in Abb. 2 als gestrichelte Linien auch die Verhältnisse bei pulsierender Spannung nach Abschaltung der Kondensatoren dargestellt: die Spannung fällt verhältnismäßig wenig ab.

Die Kurven geben auch einen interessanten Hinweis in bezug auf die Lebensgefährlichkeit dieser Apparatur bei vorkommender Berührung der Hochspannungsleitung. Im Augenblick der Berührung

[1]) Bei gleichbleibender Spannung ist der Ionisationsstrom auch proportional der Intensität der Strahlung.

Digitized by Google

fällt die Spannung auf Null ab, und der bei reinem Transformatorbetrieb gefürchtete Nachschub an Energie bleibt aus. Der Funkenüberschlag wird höchst unangenehm, aber nicht tödlich sein.

Wenn nicht, wie bisher, die Regulierstellung unverändert bleibt, sondern die Primärspannung am Transformator konstant gehalten wird, ändern sich die Verhältnisse nur wenig, der Abfall der Sekundärspannung mit steigendem Röhrenstrom ist nur etwas langsamer. Man kann also bei derselben Primärspannung (dem gleichen Zeigerausschlag am Spannungsmesser) die verschiedensten Sekundärspannungen haben.

Beim Arbeiten mit Stromstärken im Röntgenrohr, die im Verhältnis zur Sekundärspannung groß sind, fällt besonders auf, daß die Angaben des Milliamperemeters nicht nur von der Heizung, sondern auch von der Spannungsregulierung beeinflußt werden können. Man kann unter Umständen bei konstanter Heizung durch Steigerung der Primärspannung den Röhrenstrom steigern, während bei konstanter Primärspannung das Milliamperemeter durch Änderung der Heizung nicht beeinflußt wird. Dieser „Sättigungsstrom" erklärt sich zum Teil bei Betrachtung des zeitlichen Stromverlaufs. Die Erscheinungen treten nur auf, wenn man sich im absteigenden Ast der in Abb. 1 dargestellten Kurven befindet, d. h. wenn der Röhrenstrom im Verhältnis zur sekundären Spannung groß ist. In diesem Fall ist die Kurve des zeitlichen Verlaufs des Stromes, die bei Gleichstrom als gerade Linie in bestimmtem Abstand von der Nullinie sich darstellt, mehr oder weniger gezackt. Das Milliamperemeter zeigt aber den Mittelwert des Stromes an, seine Angaben müssen also von der Änderung der Stromkurve abhängig sein. Eine Steigerung der Spannung gibt eine Abflachung der Zacken, ein Ansteigen des Milliamperemeters; eine Steigerung der Heizung gibt zwar erhöhte Elektronenemission in der Röhre und damit größeren Stromdurchgang, zugleich aber Spannungsabfall und stärkere Deformierung der Stromkurve, so daß unter Umständen der angezeigte Mittelwert der gleiche bleiben kann.

Ganz anders werden die Verhältnisse, wenn die Sekundärspannung auf gleicher Höhe gehalten wird: Wenn man bei gleichbleibender Spannung den Röhrenstrom steigert (Abb. 3), bekommt man volle

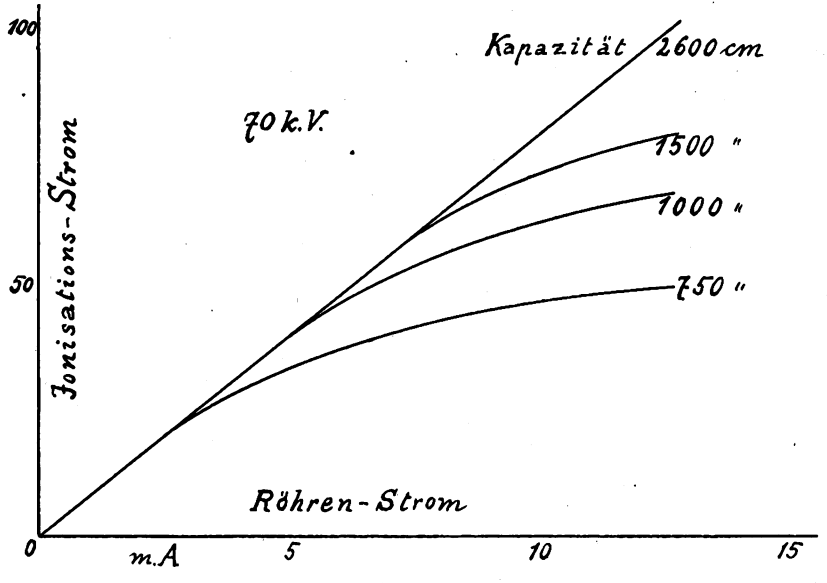

Abb. 3

Proportionalität zwischen Milliamperezahl und Ionisationsstrom bis zu einem bestimmten Punkt, der von der Kapazität des Kondensators und von der Sekundärspannung abhängt; je größer die Kapazität und je höher die Spannung ist, um so weiter bleibt die Proportionalität erhalten. Ebenso wirkt bei gleicher Kapazität eine Vergrößerung des Kondensators.

Wenn man bei gleichbleibender Spannung und Röhrenstromstärke die Kapazität ändert, findet man, daß die Strahlenausbeute mit zunehmender Kapazität wächst, aber bald ein Maximum erreicht.

Die Untersuchung der Abhängigkeit des Ionisationsstromes von der Spannung bei konstanter Stromstärke von 3 mA und einer Kapazität von etwa 1500 cm ergab (Abb. 4) für höhere Spannungen Proportionalität mit dem Quadrat der Spannung für gefilterte wie ungefilterte Strahlen (die letzteren sind aber schon durch das dicke Glas der Röhre und das Aluminium der Kammer nicht unerheblich geschwächt). In Abb. 4 sind die Spannungen mit den Quadraten ihrer Werte aufgetragen, die quadratischen Kurven werden dann zu geraden Linien.

Eine Verminderung der Kapazität auf ein Sechstel (strichpunktierte Kurve) gibt geringere Ionisationsstromstärken.

Digitized by Google

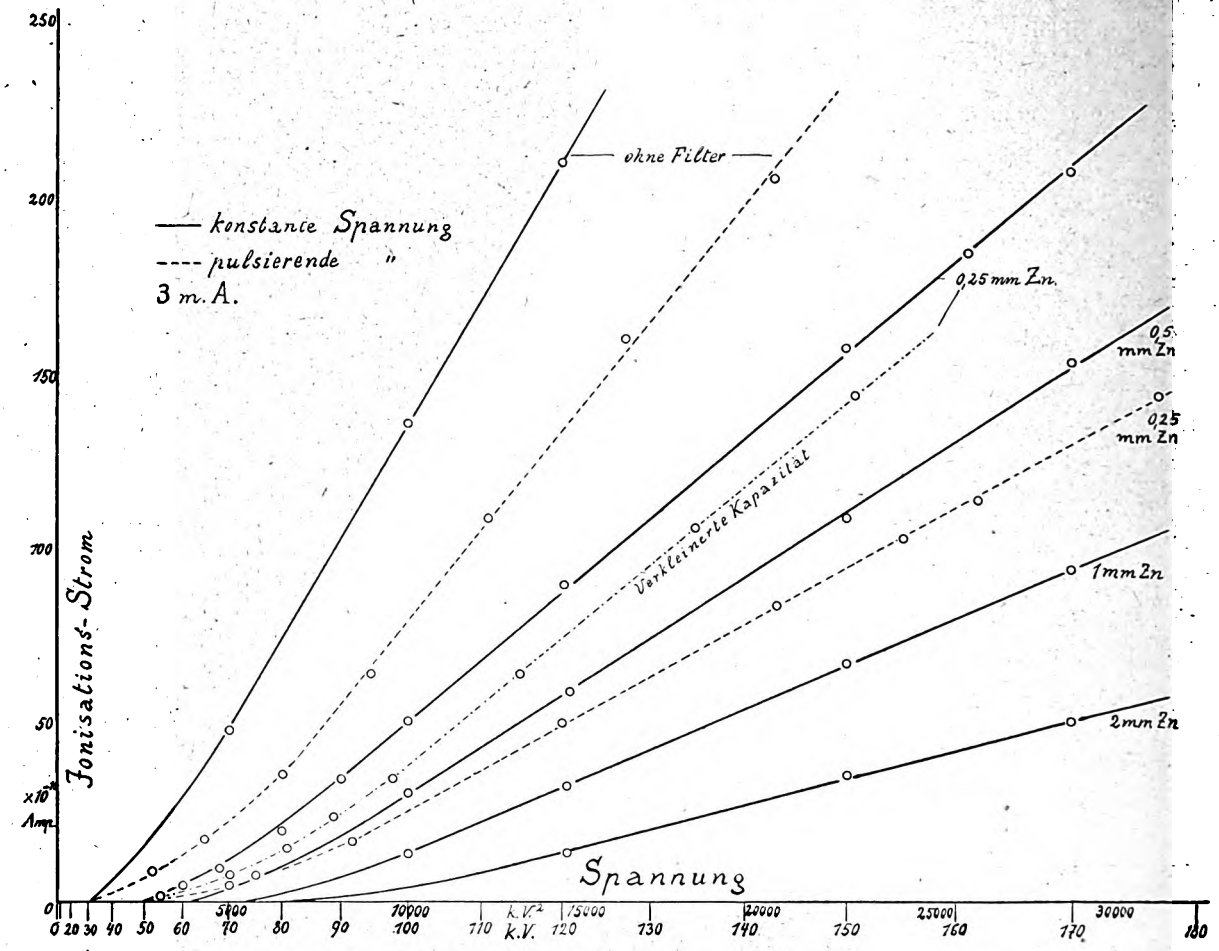

Abb. 4.

Zum Vergleich sind auch die unter den gleichen Bedingungen mit demselben Apparat bei Wechselstrom aufgenommenen Kurven gestrichelt eingezeichnet; sie zeigen stark verminderten Ionisationsstrom. Man muß bei solchen Vergleichen aber wohl berücksichtigen, daß man mit der Funkenstrecke den Scheitelwert der Spannung mißt, während für die Größe des Ionisationsstromes sicher ein Mittelwert der periodisch sich ändernden Spannung maßgebend ist. Aus dem gleichen Grunde ist die Verminderung des Ionisationsstromes bei der Verringerung der Kapazität wohl nur eine Folge davon, daß der erzeugte Gleichstrom weniger vollkommen ist. Auch der Ionisationsstrom, wie überhaupt die Erzeugung von Röntgenstrahlen, schwankt natürlich periodisch entsprechend der zeitlichen Änderung von Sekundärspannung und Röhrenstrom. Daher zeigt z. B. ein Seitengalvanometer, das fähig ist, den schnellen Änderungen zu folgen und in seinem größten Ausschlag den Scheitelwert des Ionisationsstroms angibt, für das Verhältnis der Ionisationsströme bei Wechselstrom und bei konstantem Gleichstrom unter denselben elektrischen Bedingungen einen viel höheren Wert als ein Drehspulgalvanometer, das dem Mittelwert folgt.

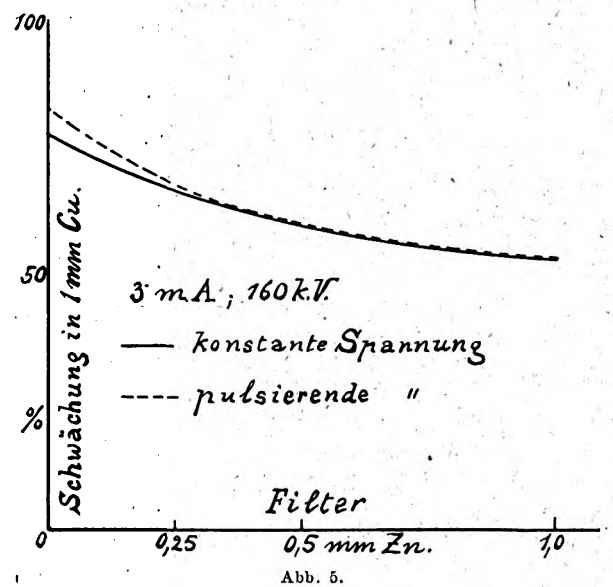

Abb. 5.

Schließlich wurden die mit konstanter Gleichspannung bzw. mit pulsierender Spannung bei der gleichen Milliamperezahl und dem gleichen Funkenpotential erzeugten Strahlungen in bezug auf ihre Härte verglichen. Als Maßstab

Digitized by Google

diente die Schwächung beim Durchgang durch 1 mm Cu (Abb. 5) bzw. 4 mm Al. Alle Messungen zeigen übereinstimmend das Ergebnis, daß ohne Filter die mit Gleichspannung erzeugte Strahlung härter ist, während bereits von 0,3 mm Zn-Filter an kein Unterschied in der Härte mehr bemerkbar ist. Für die Strahlenhärte ist also der Scheitelwert der Spannung maßgebend.

---

80. Gabriel (Frankfurt a. M.): **Technische Neuerungen.**

Demonstration einer Aufnahmevorrichtung, welche es gestattet, sofort im Anschluß an die Durchleuchtung Serien und Einzelaufnahmen zu machen. Dieses wird ermöglicht dadurch, daß eine Rollfilmkassette hinter einer strahlensicheren Wand zwischen dem Durchleuchtungsausschnitt und dem Schirm verschoben wird. Die Vorrichtung gewährleistet sicherste Einstellung kleinster Bezirke mit sofort anschließender Aufnahme, vollkommen sichere Einstellung des nächsten Filmes in der Dunkelheit, mit Hilfe einer automatischen Abrollung des Filmstückes. Durch Verwendung des Rollfilmes können beliebig viel Aufnahmen gemacht werden. Bei Einzelaufnahmen kleiner Bezirke verwendet man bei sicherster Einstellung Planfilme.

Die Vorrichtung kann an jedem Durchleuchtungsstativ angebracht werden. Sie ist durch D.R.P. als „Filmka" geschützt und wird von den Veifa-Werken, Frankfurt a. M., hergestellt.



Digitized by Google

81. Voltz (München): Spannungsmessungen an Röntgenröhren.

Es wird darauf hingewiesen daß die Instrumente, wie Kilovoltmeter, Spannungshärtemesser an den Röntgenapparaten keine eindeutigen Werte ergeben. Die Werte dieser Instrumente sind, wie Versuche am Intensivreformapparat und dem Symmetrieapparat gezeigt haben, von der Belastung der Röntgenröhre abhängig. Die genaueste Spannungsmessung wäre die Bestimmung der Grenzwellenlänge durch das Spektrometer. Diese Messung ist nicht in allen Fällen durchführbar. Es wurden nun mit Hilfe eines statischen Voltmessers Spannungsmessungen an Röntgenröhren und Parallelmessungen mit einer parallelen Funkenstrecke durchgeführt, wobei an der parallelen Funkenstrecke Kugeln verschiedener Größe als Elektroden verwendet wurden. Es hat sich durch diese Versuche gezeigt, daß man sehr genaue Werte der Spannung an der Röntgenröhre erhält, wenn man als Elektroden der Funkenstrecke hochglanzpolierte Kugeln von 50 mm Durchmesser verwendet.

---

82. Voltz (München): Über das Bestrahlen an Bestrahlungskästen.

Ein neuer Weg des Strahlenschutzes ist der Einbau der Röntgenröhre in einen großen Bleikasten, der die Röntgenröhre samt ihren Hochspannungszuleitungen faßt. Dieser Einbau der Röntgenröhre hat sich als sehr zweckmäßig erwiesen. An der Universitätsfrauenklinik in München wurden seit einem Jahr über 500 Patienten mit diesen Kästen bestrahlt. Die Erfahrungen lassen sich dahin zusammenfassen, daß am Bestrahlungskasten ebenso jede Einstellung möglich ist wie am Stativ. Allerdings erfordert das Einstellen mit Bestrahlungskästen eine andere geometrische Orientierung. Hat man sich aber an diese anderen geometrischen Verhältnisse gewöhnt, so bietet die Einstellung am Bestrahlungskasten keine besonderen Schwierigkeiten. Der Kasten hat aber gegenüber dem Stativ wesentliche Vorteile:

1. Der Felderwechsel vollzieht sich bei arbeitender Röhre, dadurch ist eine absolut gleichmäßige Dosierung möglich.

2. Bedienungspersonal und Patient sind in dauerndem Kontakt, ein Moment, welches psychisch für den Patienten günstig ist.

3. Die Strahlung trifft den Patienten nur an der gewünschten Stelle; es ergibt sich keine diffuse Bestrahlung.

4. Der Patient liegt in reiner Luft, Ozon und sonstige schädliche Gase bekommt er nicht einzuatmen. Auch fallen die Aufladungen durch die Hochspannung weg. Dies ist für den Allgemeinzustand des Patienten sehr wesentlich. Wir haben, seit wir mit diesen Kästen bestrahlen, keinen Röntgenkater mehr beobachtet, trotzdem wir unsere Bestrahlungsbedingungen nicht geändert haben.

Digitized by Google

Namenverzeichnis.

Die Vorträge und Bemerkungen in der Aussprache (A.) sind mit * bezeichnet.

Abderhalden 226, 227.
Åkerlund 28, 31, 33, 34, 49.
Albers-Schönberg 45, 50.
Alberti 94.
Altmann 145.
Altschul *45 (axiale Patellaaufnahme). — *44 (A. über Lungeninfiltration). — *49 (A. über Schlattersche Kr.,verkalkteMyome).
Aman 113.
Amrhein 203.
Andersen 111.
Andral 31.
Anschütz 96.
Aschoff 18.
Aßmann 11, 13.
Axhausen 48.

Bachem 56, 57, 137, 138.
Back 191.
Bacmeister *153 (chir. Behandlung u. Strahlenther. bei Lungentuberk.). — *195 (A. üb. Rö.-Apparate). —
Bashford 97.
Bauer 21.
Baumeister *195 (A. üb. Röntg.-App.). — *208 (Messung d. Streu- u. Fluoreszenzstrahlen). — 199, 213.
Becquerel 113.
Behnken *92 (Eichung von Dosismessern in absolutem Maß). — 57f.; 138.
Berberich 35.
Berblinger 139.
Berg *33 (A. über Diagnose des Ulc. pyl.). — 29.
Bergel 100.
Bering 89, 108.
Bernhard 124.
Bernhardt 106.
Berthold *192 (Photogr. u. ionisierende Wirkung v. Rö.-Str. verschied. Wellenläng.)
Beyerlen *217 (Deckentherapiestativ).
Bier 100, 130, 168, 170.
Bierich 98, 102.
Bircher 131.
Bloch 82, 122.
Blumenthal 100, 133.
Boeminghaus 35.
Bonetti 169.
Bordier 75.
Bovie 113.
Bragg 189.
Braun *47 (Dickfiltermethode).
Brinton 32.
Brosch 11.
Bucky 53—55.

Callenberg 123.
Capelle 46, 47.
Carrel 98.
Caspari 110, 127, 129, 130, 151, 152, 160.
Chantraine *155 (Strahlenempfindlichkeit b. d. einzelnen Gewebsarten).
Chaoul 49, 217, 218.
Cole 29, 49.
Compton 192.
Cramer 97.
Crémien 97.
Cruveilhier 32.
Cunningham 105.
Curschmann 225.
Curtius 106.
Czepa 78, 111, 132.

Dandy 42.
Daumann *205 (neue Elektronenröhren). — 219, 220.
David *84 (Ausspr. über Erythem). — *156 (Rö.-Str. u. Stoffwechsel). — 43, 79, 81.
Deeleman 97.
Denk 42.
Despigne 171.
Dessauer 75, 191.
Dickson 26.
Dieterich *203 (Vergleichsmessungen i. d. Praxis).
Dietlen 28.
Drew 98.
Duane 64, 137, 138.
Dubreuil 102.
Dürck 129.

Eckelt 95.
Eckstein *171 (A. über Entzündungen).
Eder 89.
Einstein 74, 114, 189.
Eiselsberg 134.
Eisler 30, 36.
Embden 106.
Engel D. 127, 130.
Engelbrecht (*218, *220).
Erdmann 98, 133.
Erkes 10.
Ewing 97.
Eymer 172.

da Fano 100.
Fernau 75.
Finsen 121.
Fischer, B. 41.
Fischer, H. 123.
Flaskamp *172 (A. über Entzündung.). — 173; 224 (Rö.-Schädig.).
Förster *16 (Ausschaltung der kl. Kurvatur beim Schluckakt).
Forssell 16, 18, 19, 27, 49, 50.
Fraenkel, M. *125 (Neue Wege d. Strahlenanwendung).
Freudenberg 123.
Freund 97, 112.
Freund, H. 110.
Fried *165 (Wirkung kleiner Röntgendosen bei Entzündungen); 169—173 (Schlußw.).
v. Friedrich 18.
Friedrich 56.
Friedrich, W. (*79, Dosierung in der Radiumtherapie); (*125 Neue Sekundärstrahlenphänomene). — 48, 57f., 132, 135, 137, 138, 146, 147, 189, 203.
Frik 13. — *15 (A. über Hartstrahlaufn.). — *55 (Seltene Aortenbilder); 138.
Fritz 60, 61, 196.
Fürst *83 (A. über Röntgenerythem). — *213 (Empfindlichkeit der Coolidge-Ther.-Röhr.).
Fürstenau 56, 65—70, 204.

Gabriel *84 (A. über Erythem). — *158 (Exper. über Rö.-Str.-Wirkung auf Gefäße). — 43, 79, 81. — (Aufnahmevorrichtg.). 233.
Gäbert *37 (Hinterer Herzrand).
Gaßmann 14.
Gauß 172.
Geller 128.
Gerhartz 16.
Giraud 110.
Glasser 137, 138.
Gleichgewicht 145.
Glocker *174 (Über Rö.-Apparate), 191, 192, 194, 196, *200 (Schlußwort), 203.
Gocht 171.
Goetze *33 (A. über operierte Mägen).
Gortan *13 (Technik d. Moment- u. Schnellaufnahmen). — *169 (A. üb. Entzündung).
Grashey *40 (Spontanpneumothorax und -peritoneum).
Grasnik 102.
Grebe *137 A. (Standardisierung d. Dosimetrie).
Groedel *15 (A. über Hartstrahlaufn.). — 18—21, 94.
Groedel, Liniger u. Lossen *160 (Gutachtensammlung der Röntgenschäden).
Großmann *178 (Die neue Richtung in d. Technik d. Therapieapparate). — 175, 194 bis *199 (Schlußw.).
Gudden 73.
Gyemant *200 (Messung v. fluoreszenzerregenden Strahlungen). — *219 (Schlußwort).
György 122, 123.

Häberlin 118.
Haendly 95, 133.
Haenisch (Ösophagusfibrom, -divertikel) *7. — 13. — *23 (A. über Gastroskopie). — *34 (A. über Ulc. duod.). — *45 (A. über Patellaaufnahmen). — *49 (Rö.-Diagnose d. Ulc. duod.).
Halberstaedter*160(Rö.-Str. u. Immunitätsvorgänge). — 145, 147.
Hansemann 129.
Hartwanger 113.
Haudek 28—31. — *9 (Traktionsdivertik. d. Ösoph.). — *52 (A. üb. Irrigoskopie).
Haußer 57, 86, 87, 120, 123.
Hecht 89.
Heidenhain 167, 169 bis 173.
Heimann 152.
Heineke 35.
Heller 12.
Herman *26 (Path.-topograph. Beziehungen zwischen Magen und Darm).

Digitized by Google

Herrnheiser *28 (Morpholog. Diagn. d. Ulc. praepylor. u. pylori); — 33.
Hertwig 95, 108.
Herzberg 122.
Herzfeld 109.
Heß 123.
Hesse 153.
Heßmann *198 (A. über Rö.-App.).
Heyrowsky 11.
Hinselmann 79.
Hintze 134.
Hirsch 35, 227.
Hirsch, H. *139 (A. über Ca.-Bestrahlung).
Högler 109, 111.
Hofbauer 139.
Hoffmann 129 ,159.
Hofmann *219 (A. über Röhren).
Hofmeister 27, 117.
Holfelder *144 (Gesamtdosis in ein. Sitzung); *148 (Räuml. Homogenität). — 127, 159, 203, 204.
Holthusen *73 (Beziehungen zwischen physikal. u. biolog. Dosierung). — 57, 70, 84, 92, 93, 94, 102, 110, 112, 116, 117, 178, 193.
Holzknecht *94 (Zur Ca.-Therapie). — *15 (A. über Hartstrahlaufnahmen). — *55 (A. über Fächerblende). — — *170 (A. über Entzündung). — 77, 83, 86, 103, 127, 131—135, 138, 139, 164, 198, 199.
Huldschinsky 123.

Jadassohn 86.
Jaeckel *198 (A. über Rö.-App.). — *218 (A. über parall. Funkenstrecke). — 199.
Jaguttis 122.
Jesionek 124.
Iselin 164.
Joly 97.
Jüngling *18 (Ventrikulographie); *134 (Latenz u. Kumulierung der Röntgenwirkg.). — *169 (A. über Entzündung). — 77, 85, 110, 138, 165, 173.

Käding *27 (Form d. Magenblase).
Kahl s. Lossen.
Kaminer 97.
Kappeler 10.
Katsch 18.
Kaufmann 9, 10, 12, 18.
Kausch *170 (A. über Entzündung). — *197 (A. über Rö.-App.).
Kaznelson 29, 109.
Kehrer 96, 142—144.
Keller *86 (Dosierung ultravioletter Strahlen).
Kellert 100.
Keppler 10.
Kestner *118 (Wirkung d. Strahlung auf den menschl. Körper).
Keyßer 77, 127, 128.
Kienböck 11, 12, 56, 68, 86.
Klieneberger *43 (Klin. Demonstr.). — *169 (A. über Entzündg.).
Kloiber 29.
Kneschke 123.
Knipping 109.
Knoop 104.
Köhler *4 (seltene Rö.-Befunde). — 28, 48.
Kohlmann *46 (Postoper. Bronchopneumonie u. ihre Beziehungen z. Lungeninfarkt). — *47 (Neurodystroph. Veränd. des Knochensystems bei Sklerodermie, Syringomyelie etc.). — *48 (Erkr. d. Sternoklav.-Gelenks). — *12A. Ösophagusfälle). — 111, 112.
Koelsch 225.
Kok 96, 110, 160.
Kossel 104, 106.
v. Kostanecki 10.
Kovácz 39.
Kowitz 109.
Kräuter 98.
Kraus 11, 99, 101.
Krause 131.
Krause, P. (Münster) *154 (A. über Röntt.-Ther. der Lungentuberk.). — *163 (A. üb. Röntgenschäden). — *169 (A. über Entzündung).
Krause, P. (Berlin) *168 (A. über Entzündg.).
Kroenig 56 f., 77, 79, 95, 132, 135, 146, 147.
Kroetz 116, 117.
Krüger 79.
Küstner *56 (Physikal. Grundlagen d. Dosimetrie); *195A; 93, 140, 142, 189—192, 217, 220.

Lacassagne 97, 102, 147.
Lahm *142 (Kombin. Radium-Röntgenth.). — *204 (A. über Dosimetrie). — *217 (Bestrahlungsgerät).
Laquerrière-Pirquin 45.
Lasch 123.
Lasser 15.
v. Laue 189.
Lehmann *20 (A. über Magenstraße). — *138 (A. über prophylakt. Nachbestrahlung). — 17, 18, 118.
Lenk 29.
Lichtenberg 36.
Liniger s. Groedel.
Lippmann 160.
Lipschitz 97, 145, 151.
Loeb 97, 114.
Loewy 99.
Lorant 109.
Lorenz 4, 190, 219.
Lossen 20. — s. Groedel.
Lossen u. Kahl *17 (Magenstraße). — *31 (Linitis plastica).
Lubarsch 164.

Mahnert 106, 111, 157.
Maisin 96.
Mannl *53 (Neue Vorderblende); 55.
March 60, 61, 194, 196, 220.
Martius *139 (A. über Reizwirkung). — 76, 137.
Mattoni 135.
Mazumder 64.
Menzer *172 (A. über Pneumoniebestrahlg.).
Meyer 75, 77, 89.
Meyer, Hans *104 (Rö.-Str. u. Stoffwechsel).
Miescher *79 (Das Röntgenerythem); 85 (Schlußwort); *141 (A. über Ca.-Bestrahlung). — 105, 106.
Minami 106.
Mohr 94, 102.
Monod 102.
Mottram 100.
Mühlmann 221 (Rö.-Schädigung bei Kolitis).
Müller, C. H. F. 205.
Müller, E. Fr. 122.
Müller, Fr. 104, 105.
Murphy 96, 98, 100, 130, 160.
Murray 97.

Nakahara 96, 160.
Nather 94, 95, 102, 133.
Neißer 86.
Neuberg 108.
Neuda 111.
Neupert 36.
Nordensen 113.

Odermatt 159.
Opitz *95 (Strahlenbiologie des Ca.). — 57, 83, 95, 110, 126, 127, 131, 134, 142, 156.

Palugyay 9.
Parès 110.
Passow 90.
Pauli 75.
Payr 170.
Peemöller 118, 120.
Peiper 159.
Perthes 48, 77, 95, 96, 133—135, 144f.
Petry 133.
Pfeiffer, H. 123.
Pincussen *120 (Beeinflussung des Stoffwechsels durch Strahlung). — 121, 122, 123.
Planck 74.
Plaut 118.
Pohl 73.
Politzer 94.
Pordes *163 (Ther. der Entzündungen). — 95, 135, 169, 171, 173 (Schlußwort).
Priestley 100.
Prime 100, 127.

Rahnenführer *21 (Gastroskopie).
Rajewskij 190, 219.
Rapp 141.
Ratkoczi *24 (normale Magenlage), *25 (Duodenalunters.). — *25 (Schutzwand).
Redlich 111.
Regaud 94, 97, 102, 147.
Reichold 128.
Ribbert 100.
Richtmyer 64.
Ricker 98, 164.
Rieder 16, 17.
Ritter 77, 79.
Rochlin 145.
Rößle 164.
Rollier 124.
Rosenow 122.
Rosenthal 11.
Rosin 224.
Rost 79, 81, 82, 87.
Roth 227.
Rothacker 203.
Rothbart 27.
Rother s. Strauß. — 199.
Rothman *121 (Experimentelle Grundlagen der Lichttherapie). — 107.
Rubner 105.
Rump *219 (A. über Dosimetrie). — 229 (Konstante Gleichspannng. zur Rö.-Str.-Erzeugung).
Ruß 100.

Saupe *13A. (Dysphagia lusoria). *204 (A. über Dosimetrie).
Schaarschmidt 217.
Schade 164.
Schall *85 (Ausspr. üb. Erythem).
Schempp 135.
Schindler 22, 78, 132.
Schinz *101 (Biolog. Grundlagen d. Strahlenther.). — *9 (A. üb. Ösophagusdivertikel). — 94, 95, 98, 102, 103, 109, 133, 134, 142, 143.
Schittenhelm 112.
Schlagintweit 111.
Schlechter 138.
Schlesinger 27, 29.

Digitized by Google

Schmidt, E. A. 147.
Schmieden 27, 134.
Schönleber 203.
Scholz 81, 82.
Schreus 138.
Schucht 79.
Schugt *84 (Ausspr. üb. Erythem).
Schulz 139.
Schulze 159.
Schulze-Berge 172.
Schwarz, Gottw. *51 (Rechtzeitige Erkennung des Dickdarmkrebses). — *131 (Biolog. u. histol. Unters. zur Frage d. Dosisverteilung bei Geschwülsten). — *198 (A. üb. Rö.-Röhren). — 10, 11, 78, 134, 143, 146, 219.
Seemann *189 (Röntgenspektroskopie). — 60, 61, 142, 195, 196, 219, 230.
Sehrt 129.
Seidel 109.
Seitz, 57, 79, 131—133, 147, 172.
Sellheim 39.
Settegast 45.
Seyberth 19.
Sgalitzer 36.
Siedentopf 113.
Sielmann, H. 111.
Simons 145.
Slotopolsky 103.
Slye 97.
Sonne 87, 123.
Spanuth 118.
Spiegler *140 (A. über Standardisierung der Iontometer). *194, 220 (A. über Rö.-App.). — 196, 218.
Spieß 171.
Stahl 122.
Staunig 15, 60, 61, 196.
Stephan 95.
Sterzel 191.
Stierlin 11, 52.
Stoerck 37, 39.
Straub 75, 116.
Strauß 130.
Strauß, O. 127; *140 (A. über Ca.-Ther.); 143, 156, 157.
Strauß u. Rother *124 (Strahlenwirkung auf das veget. Nervensystem).
Ström 33.
Strubell *170 (A. über Entzündungen).
Sturm 96.
Szegö 213.

Tadenuma 160.
Teschendorf *34 (A. üb. Ulc. duod.).
Tannhauser 106, 122.
Theilhaber *137 (Beziehungen zw. Immunität und Ca.). — 97.
Thoma 164.
Traub 191.
Tryfus 123.
Turnbull *84 (A. über Erythem).

Unterberg 128.
Uter *172 (A. üb. kleine Dosen).

Vahle 57, 86, 87, 120, 123.
Verworn 139.
Villard 93.
Voelcker 35, 36.
Vogt, E. *49 (Demonstrat.); *152 (Allgem.-Wirkung d. Röntgenstrahlen).
Voit 104.
Vollmer 122.
Volkmann *35 (A. über Pyelogramm).
Voltz *194, 195, 197 (A. üb. Rö.-Apparate). — *213 (A. üb. Messung). — *220 (Röntgenfilm). — *234 (Spannungsmessungen; Bestrahlungskästen). — 111.
Vorländer 96, 98, 110, 160.

Wagner 189.
Waldeyer 16, 17, 129.
Warburg 106.
Warnekros 134.
Wehmer *151 (zeitl. Ablauf d. Röntgenreaktion); 145.
Weichardt 100, 130.
Weil *39 (Zwerchfelldiagnostik).
Weiß, A. *36 (Harnblasendivertikel).
Wels *112 (Kolloidchem. Untersuchungen über Wirkung d. Rö.-Str.). — 26, 75, 108.
Werner 112, 134, 141.
Wickham 95.
Widal 103, 108, 110.
Wieser 133.
Wilbrand 118.
Willstätter 108.
Wintz *171 (A. üb. Entzündung). — *196 (A. über Rö.-App.). — 57, 77, 79, 96, 110, 131 bis 133, 147, 149, 172, 199, 212, 219, 221, 229.
Wolfsberg 145, 147.
Woringer 123.
Wulf 204.

Zacherl 106, 111, 157, 227.
Ziegler 131.
Zollschan *44 A. (Unklarer Lungenfall).
Zondek 99, 112.
Zweifel 127.

Sachverzeichnis.

(A. = Aussprache.)

Akromegalie, Stoffw. (Meyer) 106.
Akromikrie bei Sklerodermie, Syringomyelie etc. (Kohlmann) 47.
Aktinimeter (Keller) 89.
Anästhetika, Heilwirkung der (Eckstein) 171.
Aortenbilder, seltene (Frik) 55.
Aufnahme- u. Durchleuchtungstechnik s. Patella, Duodenum, Irrigoskopie, Blaseneinlauf, Blenden.
— mit harten Strahlen (Gortan) 13.
Aufnahmevorrichtung (Haenisch) 49; (Gabriel) 233.

Bakteriolyse durch Rö.-Strahlen (Fried) 167.
Barium s. Schädigung.
Basedow (v. Wieser) 227.
Bauchfelltuberkulose (Fried) 166.
Bestrahlungsgerät (Lahm) 217; Deckentherapiestativ (Beyerlen) 217.
— zum Stabilivolt (Voltz) 234.
Betriebsvorschriften (Groedel, Liniger u. Lossen) 162.
Bindegewebe (Opitz) 95, 98; (Fraenkel) 125, 128; (Schwarz) 133; (Gabriel) 159.
Blase, Preglsche Lösung zur Darstellung der (Volkmann) 35 A.
Blasendivertikel, Blaseneinlauf (Weiß) 36.
Blenden: neue Vorderblende, Fächerblende (Mannl) 53.
Blut, Rö.-Strahlenwirkung auf (Meyer) 111; (Hirsch) 139; (Koepchen) 157.
— Lichtwirkung (Kestner) 118; (Rothman) 123.
Bohnenversuche (Jüngling) 135.
Brom, Hautsensibilisierung durch (Fraenkel) 125.
Bronchopneumonie, postoperat. (Kohlmann) 46.

Colon transversum, Einklemmung (Köhler) 5.
Coolidge-Therapieröhren, Empfindlichkeit der — bei Ein- u. Zweiröhrenbetrieb (Fürst) 213.
Coxa valga bei Kinderlähmung (Kohlmann) 48.
Coxitis tuberculosa mit kalkhaltigen Abszessen (Klieneberger) 43.

Deckentherapiestativ (Beyerlen) 217.
Dickdarmkrebs, rechtzeit. Erkennung (Schwarz) 51.
Dickfiltermethode (Fürst) 83; (Braun) 141.
Doppelfeld (Holfelder) 149.
Dosen, kleine und unterteilte (Opitz) 95, 101; (Lehmann, Frik) 138; (Leb) 140; (Lahm) 143; (Krause) 154; (Pordes) 164; (Fried) 165; (Krause) 168. — Große (Gesamtdosis in einer Sitzung): Lahm 143; Holfelder 144.
Dosenquotient (Seemann) 189.
Dosierung (Fraenkel) 128; physikal. u. biolog. (Holthusen) 73; ultravioletter Strahlen (Keller) 86.
Dosimetrie, physikal. Grundl. u. Standardisierung (Küstner) 56; (Grebe) 137 A; (Spiegler) 140 A.
— in der Praxis (Dieterich) 203.
Dosisverteilung bei Geschwülsten, biolog. u. histolog. Untersuchungen (Schwarz) 131.
— in der Tiefe, Kurven (Großmann) 179.
Dosismesser, Eichung in absolutem Maß (Behnken) 92; (Küstner) 71.
Druckluft-Ionisationskammer, s. Ionis.
Dünndarm s. Tänien.

Digitized by Google

Duodenalulk. (Teschendorf) 34 A.
— Rö.-Diagnostik, Aufnahmevorrichtung (Haenisch) 49.
— morpholog. Diagnostik (Herrnheiser) 28.
Duodenum, fontänenartige Entleerung d. Bulbus (Köhler) 4.
— Untersuchung bei Rechtsdrehung (Ratkoczy) 25.
— Serienaufnahmen (Teschendorf) 34 A.
Durchleuchtung, Verbrennungsgefahr bei (Fraenkel) 126.
Dysphagia lusoria (Saupe) 13 A.

Eichung, biologische (Holthusen) 76.
— physikalische (Küstner) 56; (Behnken) 92.
Ein- und Zweiröhrenbetrieb (Fürst) 214.
Einheit „1 Röntgen", (Behnken) 93.
Eiweißstoffwechsel s. Stoffwechsel.
Elektivität, zeitliche der Strahlenwirkung (Holfelder) 147.
Elektronen, Ladung u. Bewegung (Holthusen) 74.
Elektronenröhren, Neuerungen an (Daumann) 205.
Endokrine Drüsen s. innersekretorische Dr.
Entzündungen, Röntgentherapie (Pordes) 163; (Fried) 165; Aussprache 168—173.
Enzephalographie s. Ventrikulographie.
Epiphysenerkrankung s. Sternoklavikulargelenk.
Erythem s. Röntgenerythem.
Erythemdosimeter (Keller) 91.
Erythemdosis (Grebe) 137.
Expositionzeit, Abkürzung (Gortan) 13.

Felder, große und kleine (Opitz) 96.
Fermente (Meyer) 108; (Wels) 115.
Fermentreaktion u. Rö.-Therapie (v. Wieser) 226.
Fernfeldbestrahlung (Braun) 141.
Fernwirkung (Jüngling) 134.
„Filmka" (Gabriel) 233.
Filter s. Dickfilter.
Filterdifferenzmethode (Keller) 88.
Filterschutz (Fraenkel) 125; (Groedel, Liniger, Lossen) 162.
Finger s. Akromikrie.
Fingerhutkamera, Eichung (Küstner) 64.
Fluoreszenzerregende Strahlungen, Messung der (Gyemant) 200; (Baumeister) 208.
Frühreaktion (Miescher 79; (Holfelder) 146.
Funkenstrecke, parallele, (Spiegler) 194, 220; (Jaeckel) 218.

Gallensteine (Köhler) 5.
Gasstoffwechsel bei Rö.-Ther. (v. Wieser) 226.
Gastroskopie (Rahnenführer) 21.
Gefäße, Rö.-Str.-Wirkung auf (Gabriel) 159.
Gehirndiagnostik (Jüngling) 42.
Gewerbegesetz (Flaskamp) 224.
Gicht, Kniegelenk bei (Köhler) 6.
Gleichspannung, konstante (Großmann) 180; (Rump) 229.
Grenzwellenlänge (Glocker) 177; s. Spektrometer.
Gumma am Großzehengrundgelenk (Köhler) 6.
Gutachtensammlung (Groedel, Liniger u. Lossen) 160.

Härtemessung (Küstner) 60.
Halbwertschicht (Küstner) 62; (Seemann) 189.
Harte Strahlen f. Aufnahmen (Gortan) 13.
Haut, Lichtwirkung auf die (Rothman) 121.
— als Testobjekt (Holthusen) 78.
— Sensibilität der kindlichen (Schall) 85 A.
Hauterythem (Miescher) 79; Aussprache 83 f.
Hautkuren, als Disposition für Röntgenschädigung (Fraenkel) 126.
Hautsympathikus (Rothman) 121.
Heizstromamperemeter (Spiegler) 194.
Herz, hinterer Rand, Herzfehler (Gäbert) 37.
Herzpathologie, aus der (Köhler) 5.
Herzbeutel, Verbindung z. Ösophagus (Kohlmann) 13.
Histiozyten (Opitz) 100.
Histologie s. Zelle.
Hochleistungs-Mediaröhre (Daumann) 208.
Höhensonneneinheit (Keller) 89.
Homogenität, räumliche in der Körpertiefe (Braun) 141; (Holfelder) 148.
Hüftgelenk s. Coxitis, Coxa valga.
Hypophyse (v. Wieser) 227.

Idiosynkrasie (Miescher) 80.
— gegen Licht (Keller) 92.
Immunität und Ca. (Theilhaber) 137.
Immunität und Röntgenstrahlen (Halberstaedter) 160.
Induktor s. Röntgenapparate.
Innersekretorische Drüsen und Rö.-Str. (Meyer) 111; (Fraenkel) 130.
Intensimeter, Eichung (Küstner) 65.
Intensitätsmessung (Küstner) 59.
Jod, Sensibilisierung der Haut (Fraenkel) 125.
Ionisationsmessung, I.-Kammern (Küstner) 70; (Behnken) 93; (Berthold) 193; (Gyemant) 201; (Rump) 219 A.
Iontoquantimeter (Dieterich) 203; (Baumeister) 208.
Irrigoskopie (Schwarz, Haudek) 52.

Kallus, ringförmige kalkfreie Zone im (Köhler) 6.
Kapillarmikroskopie (David, Miescher) 79, 84—85 A.
Kapseln mit Röntyum z. Magenunters. (Förster) 16.
Kardiospasmus (Haenisch) 7; (Schinz, Kohlmann) 12 A., 13 A.
Karzinom und Immunität (Theilhaber) 137.
Karzinom, Strahlenbiologie des (Opitz) 95; (Schinz) 101.
— Entstehung (Opitz) 97.
Karzinombestrahlung (Holzknecht) 94; (Jüngling) 134; (Hirsch) 139 A; (Strauß) 140 A; (Miescher) 141 A.
— erfolgreiche m. kleinen Dosen (Opitz) 95, 101.
Katalase (Wels) 115.
Kinderlähmung, neurodystroph. Knochenveränd. bei spinaler u. zerebraler (Kohlmann) 47.
Kindliche Haut, Strahlenempfindlichkeit (Schall) 85 A.
Knochen, neurodystroph. Veränderungen (Kohlmann) 47.
Knochenatrophie, akute (Köhler) 6.
Kolitis (Schwarz) 52.
— Rö.-Schädigung bei (Mühlmann) 221.
Kolloidchemische Untersuchungen über Wirkung d. Rö.-Str. (Wels) 112.
Kolon, Interposition zwischen Leber u. Zwerchfell (Weil) 39.
Kondensatoren (Großmann) 183.
Kontrastmittel, Wirkung vom Blut aus (Volkmann) 35 A.
— Schädigung durch (Krause) 163 A.
— s. Kapseln, Pyelographie, Preglsche Lösung, Ventrikulographie.
Kumulierung und

Latenz d. Röntgenwirkung (Jüngling) 134; (Holfelder) 145.
Latenzzeit (Schinz) 102.
Leuchtschirmphotometrie (Rump) 219 A., s. Fluoreszenz.
Leukämie, Stoffwechsel (Meyer) 105.
Leukozyten und Röntgenstrahlen (Opitz) 100.
Lezithinhypothese (Meyer) 112.
Licht s. Ultraviolett.
Lichtgewöhnung (Keller) 92.
Lichttherapie, exper. Grundlagen der (Rothman) 121.
Lichtwirkung auf den menschl. Körper (Kestner) 118; (Rothman) 121.
Lindemannfenster (Daumann) 208.
Linitis plastica (Lossen u. Kahl) 31.
Lizenz f. Röntgeninstitute (Groedel, Liniger u. Lossen) 161.
Lunge: postoper. Bronchopneumonie u. Lungeninfarkt (Kohlmann) 46.
— Spitzennarbenblasen (Grashey) 41.
Lungenfall, unklarer (Zollschan) 44 A.

Digitized by Google

Lungentuberkulose, chir. und Bestrahlungstherapie (Bacmeister) 153.
Lymphogranulomatose (Fried) 166.
Lymphozyten bei Rö.-Bestrahlung (Opitz) 100.

Magen bei Alkoholismus, Tuberkulose (Herman) 26.
— morpholog. Diagnose des Ulc. praepylor. und pylori (Herrnheiser) 28.
— Rö.-Kontrolle nach Operat. (Goetze) 33 A.
— Verschwinden d. Haudekschen Nische (Rahnenführer) 23.
— Serienaufn. s. Duodenum.
— treppenstufenartige Kontur an d. Kardia; Zähnelung der kl. Kurvatur; beginnendes Ca., lokaler Spasmus der kl. Kurv.; Deformation durch Pankreastumor (Köhler) 4.
— bei Ösophagusdivert. (Schinz) 12 A.
— normale Lage des (Ratkoczi) 24.
— Beziehungen zwischen M. und Darm (Herman) 26.
— s. Gastroskopie, Linitis plastica.
Magenblase, Form der (Käding) 27.
Magengeschwür, Linksseitenlage als Therapie (Förster) 17.
Magenstraße (Förster) 16; (Lossen u. Kahl) 17.
Materialuntersuchungen, Röhren für (Daumann) 208.
Mausergewebe (Schinz) 102.
Mediaröhre (Daumann) 208.
Messung an fluoreszenzerregenden Strahlungen (Gyemant) 200.
— und Streustrahlen (Baumeister) 208.
— s. Dosimetrie.
Messungen, Vergleichs- in der Praxis (Dieterich) 203.
Mißbildung d. Unterschenkel- u. Fußknochen (Köhler) 6.
Mitosen s. Zelle.
Moment- und Schnellaufnahmen, Technik der (Gortan) 13.
Muskel, Studium der Röntgenwirkung am (Wehmer) 151.
Myome, verkalkte (Vogt, Altschul) 49.
Myombestrahlung (Vogt) 152.

Nachbestrahlung, prophylaktische (Opitz) 96; (Jüngling) 136; (Lehmann) 138.
Nekrohormontheorie (Meyer) 110.
Nervensystem, Rö-Strahlenwirkung auf (David) 156.
— Knochenveränderungen bei Erkr. des (Kohlmann) 47.
— Rö.-Strahlenwirkung a. d. vegetative (Strauß u. Rother) 124.
— Lichtwirkung auf Hautsympathikus (Rothman)121.
Niere, Pyelogramm der operativ freigelegten (Goetze) 34.
— Kontrastmittel im Blut (Volkmann) 35 A.
— Rö.-Str.-Wirkung a. (Gabriel) 159.

Ösophagus, Fibrom (Haenisch) 7.
— Divertikel (Haenisch) 7; (Haudek, Schinz) 9; (Kohlmann) 13 A.
— Fisteln zum Magen, zum Perikard (Kohlmann) 12 A.
— Verdrängung bei Mitralstenosen (Gäbert) 38.
Ovarialbestrahlung bei Salpingitis etc. (Wintz) 171; (Flaskamp) 172; (v. Wieser) 227.
Ovarialkarzinom, Rö.-Therapie (Opitz) 101.
Ovarium, Reizbestrahlg. (Schinz) 104.

Pankreastumor, Deformation des Magens durch (Köhler) 4.
Parallelitätsprüfung (Keller) 87.
Patella, axiale Aufnahmen (Altschul) 45.
Perikard s. Pneumoperikard.
Periodische Schwankungen der Rö.-Reaktion (Miescher) 81; (David) 84 A; (Schall) 85 A.
Pharynxdivertikel (Schinz) 10 A.
Photometer (Küstner) 61; (Keller) 89; (Rump) 219 A.; (Gyemant) 201, 219 A.
Pigment (Rothman) 124; (Fried) 165.
Pneumonie, Rö.-Therapie (Fried) 167; (Menzer) 172 A.
Pneumoperikard (Kohlmann) 12 A.
Pneumoperitoneum nach Tubeneinblasung (Weil) 39. — s. Spontanpn.
Pneumothorax s. Spontanpn.
Präpylorische Einziehg. (Herrnheiser) 29; (Berg) 33 A.
Preglsche Lösung zur Blasenfüllung (Volkmann) 35 A.
Probeexzision (Vogt) 153.
Processus styloideus oss. temporal., abnorm langer (Köhler) 5.
Proteinkörperwirkung (Meyer) 109.
Protoplasmaaktivierung (Opitz) 100.
Punktwärmetheorie Dessauers (Holthusen) 75.
Pyelogramm der operativ freigelegten Niere (Goetze) 34.
Pyelographie (Volkmann) 34 A.

Quantimeter-Eichung (Küstner) 68.

Radium-Röntgentherapie, kombinierte (Lahm) 142.
Radiumdosen, kleine (Lahm) 143.
Radiumwirkung (Wintz) 196 A.
Raumdosen (Jüngling) 169.
Reizdosen, Reizwirkung (Holzknecht) 94; (Schinz) 102; (Fraenkel) 130; (Schwarz) 133; (Krause) 169.
— Begriff der (Martius) 139.
Rektoskopie, prophylaktische (Mühlmann) 221.
Röhren s. Elektronenröhren, Coolidge, Einröhrenbetrieb.
Röntgen-Radiumther., kombiniert (Lahm) 142.
Röntgenapparate, Konstruktionsprinzipien und physikalische Grundlagen (Glocker) 174. — Die neue Richtung in der Technik d. Therapieapparate, konstante Gleichspannung (Großmann) 178; (Rump) 229.
Röntgen-Handapparat (Kausch, Voltz) 197 A.
Röntgendosen s. Dosen.
„Röntgen"-Einheit (Küstner) 70, (Behnken) 93.
Röntgeneinheit, absolute (Holthusen) 73.
Röntgenerythem (Miescher) 79.
Röntgenfacharzt (Groedel, Liniger u. Lossen) 161.
Röntgenerythem (Miescher 79 s. Röntgenstrahlenempfindlichkeit.
Röntgenfilm, der (Voltz) 220.
Röntgenintoxikation (Schinz) 103; (Meyer) 104.
Röntgenkarzinom (Vogt) 153.
— experimentell (Miescher) 82.
Röntgenkater (v. Wieser) 227, s. Röntgenintoxikation.
Röntgenreaktion, zeitlicher Ablauf (Jüngling) 134; (Holfelder) 144; (Wehmer) 151.
— wellenförmige (Miescher) 81.
Röntgenschäden, Gutachtensammlung (Groedel, Liniger u. Lossen) 160.
— s. Schädigung.
Röntgenschädigung bei Kolitis (Mühlmann) 221.
— im Unfall- u. Gewerbegesetz (Flaskamp) 224.
Röntgenstrahlen, Allgemeinwirkung der (Opitz) 99; (Schinz) 103; (Meyer) 110; (Jüngling) 134; (Vogt) 152.
— Aufnahmen mit harten (Gortan) 13.
— Einheit (Küstner) 70.
— Absorption (Holthusen) 75.
Röntgenstrahlenempfindlichkeit d. einzeln. Gewebsarten (Chantraine) 155; (Schinz) 102.
— der Haut (Sensibilisierung) Fraenkel 125.
— der kindlichen Haut (Schall) 85 A.
Röntgenstrahlenwirkung, kolloidchemische Untersuchungen (Wels) 112.
— photogr. u. ionisierende, verschiedener Wellenlängen (Berthold) 192.
— lokale auf das Karzinom (Jüngling) 134.
— zeitlich elektive (Holfelder) 147.
— Latenz und Kumulierung der (Jüngling) 134.
— auf Stoffwechsel (H. Meyer) 104; (David) 156; auf Blut u. Stoffwechsel (Koepchen) 157;

Digitized by Google

auf Gefäße (Gabriel) 158; auf Immunitätsvorgänge (Halberstaedter) 160.
Röntgentherapie bei Lungentuberkulose (Bacmeister) 153; (Krause) 154 A.
Röntgenverbrennung bei medikamentös gereizt. Haut (Fraenkel) 125.
Röntyum-Gelatinekapseln (Förster) 16.

Sättigungsstrom (Daumann) 205; (Spiegler) 220; (Rump) 231.
Salvarsan, Hautsensibilisierung durch (Fraenkel) 125.
Schädigung durch Kontrastmittel (Krause) 163 A.
— s. Röntgenschädigung.
Schädigungsdosis (Holthusen) 78.
Schlattersche Krankheit bei Kinderlähmung (Kohlmann) 48, 49.
Schutzmaßnahmen (Groedel, Liniger u. Lossen) 162; Bestrahlungskästen (Voltz) 234.
Schutzwand (Ratkoczy) 25.
Sekundärstrahlenphänomene, neue (Friedrich) 125.
Selen (Küstner) 66.
Sensibilität der Gewebsarten (Chantraine) 155.
Siemens-Dosismesser (Küstner) 71.
Simplexventil (Daumann) 205.
Sklerodermie, neurodystrophische Knochenveränd. bei (Kohlmann) 47.
Spannungskurven (Glocker) 177; (Großmann) 180; (Rump) 230; (Voltz) 234.
Spektrometer, Spektrogrammetrie (Küstner) 60; (Seemann) 189; (Rump, Hofmann) 219; (Voltz) 234.
Spontanpneumoperitoneum (Weil) 39; (Grashey) 40.
Spontanpneumothorax (Grashey) 40.
Stabilivoltapparat (Großmann) 178; 194.
Standarddosimetrie s. Dosimetrie.
Stative s. Bestrahlungsgerät.
Sternoklavikulargelenk, Osteochondritis (Kohlmann) 48.
Stoffwechsel, Beeinflussung durch Strahlung (Kestner) 118; (Pincussen) 120; (Rothmann) 121.
Stoffwechsel und Röntgenstr. (Opitz) 99; (Hans Meyer) 104; (David) 156; (Koepchen) 157; Gasstoffwechs. (v. Wieser) 226.
— s. Röntgenstrahlenwirkung.
Strahlenanwendung, neue (Fraenkel) 125.
Strahlentherapie, biolog. Grundlagen (Schinz) 101.
Strahlenwirkung auf d. menschl. Körper (Kestner) 118.
— auf das veget. Nervensystem (Strauß u. Rother) 124.
Streustrahlen, Messung der (Baumeister) 208.
— des Radiums (Wintz) 196 A.
Symmetrieapparat (Bacmeister, Baumeister) 195 A.
Sympathikus der Haut bei Lichtwirkung (Rothman) 121.
Syringomyelie, neurodystroph. Knochenveränd. b. (Kohlmann) 47.

Tänien, Dünndarmbefund bei (Köhler) 5.
Tamponschlauch (Schwarz) 51.
Technik s. Aufnahmetechnik.
Teildosen s. Röntgendosen.
Therapie s. Bestrahlungsgerät.
Therapieapparate, die neuen (Großmann) 178.
Therapieröhren s. Coolidge.
Thymus (Fraenkel) 129.
Tiefendosis s. Dosisverteilung.
Tiefentherapie mit Dickfilter (Braun) 141.
Toleranzdosis (Holzknecht) 94.
Tuberkulose, chirurgische (Fried) 166.

Ultraviolette Lichtstrahlen, Dosierung (Keller) 86.
— s. Lichtwirkung.
Unfallgesetz (Flaskamp) 224.

Ventilröhren (Daumann) 205.
— in Öl (Großmann) 187.
Ventrikulographie (Jüngling) 42.
Verbrennungsursachen (Fraenkel) 125.
Verkupferung (Baumeister) 212.
Vernichtungsdosen (Holzknecht) 94.
Vitalfärbung (Wels) 116.
Vorderblende s. Blende.

Wellenlänge, Abhängigkeit der Strahlenqualität von der (Holthusen) 76.
— Wirkungen bei verschiedener (Berthold) 192.
— s. Grenzwellenlänge.
Wirbelsäule, paravertebraler Abszeß (Köhler) 5.
Wirkungsgrad d. Tiefentherapieapparate (Großmann) 179.

Zelle, Wirkung der Röntgenstr. auf die (Miescher) 82; (Schinz) 102; (Meyer) 107; (Schwarz) 133.
Zellkolloide (Wels) 113.
Zellteilung (Holzknecht) 94.
Zwerchfelldiagnostik (Weil) 39.
Zwerchfellhernie, paraösophageale (Haenisch) 7.

Druck von Hesse & Becker in Leipzig.

Digitized by Google

Digitized by Google

Digitized by Google

Fortschritte auf dem Gebiete der Röntgenstrahlen XXXII.
Kongreßheft II 1924.

Verhandlungen

der

Deutschen Röntgen-Gesellschaft,

Gesellschaft für Röntgenkunde und Strahlenforschung

Band XV (2. Teil).

Zwischentagung der Deutschen Röntgen-Gesellschaft als Abteilung 22 der 88. Versammlung der Gesellschaft Deutscher Naturforscher und Ärzte

in Innsbruck am 24. bis 26. September 1924.

Herausgegeben vom

Publikations-Sonderausschuß

unter Leitung von

Professor **Dr. Grashey-München.**

Hamburg
Lucas Gräfe & Sillem
(Edmund Sillem)
1925.

Digitized by Google

Digitized by Google

Verzeichnis der gehaltenen Vorträge zur Tagung der D. R.-G. auf der Naturforscherversammlung in Innsbruck vom 21.—26. September 1924.

Mittwoch, 24. September 1924.

Staunig (Innsbruck): Begrüßungsansprache. S. 2.

1. **Holthusen** (Hamburg): Referat: Die Wirkung der Röntgenstrahlen in biologischer Hinsicht. S. 2.

2. **Kroetz** (Greifswald): Zur Biochemie der Röntgenwirkung. S. 4.

3. **Altschul** (Prag): Der Wert der neuen Theorien über das Wesen der Röntgenstrahlenwirkung im Körper für die Praxis. S. 6.

4. **E. H. Zweifel** (Belgrad): Gibt es eine Reizdosis? S. 8.

Aussprache zu 1—4: Haudek (Wien), Borak (Wien), Haenisch (Hamburg), Staunig (Innsbruck).

Donnerstag, 25. September 1924.

5. **Groedel** (Frankfurt a. M.): Die Röntgenuntersuchung des Magens. S. 13.

Aussprache: Kaestle (München), David (Frankfurt a. M.), Groedel (Schlußwort).

6. **Kohlmann** (Erlangen): Die Rumination im Röntgenbild. S. 16.

Aussprache: R. Sielmann (München).

7. **Gabriel** (Frankfurt a. M.): Weitere Untersuchungen über die Beeinflussung der Gefäße durch Röntgenstrahlen. S. 17.

Aussprache: David (Frankfurt a. M.).

8. **Kloiber** (Baden-Baden): Ausgedehnte Zerstörung der Wirbelsäule durch Aortenaneurysma. S. 18.

9. **Mannl** (Karlsbad): Neue Formen der Radialblenden. S. 19.

10. **Fritz** (Innsbruck): Askariden im Röntgenbild. S. 20.

11. **Risse** und **Poos** (Freiburg i. B.): Röntgenstrahlen und vegetatives Nervensystem. S. 20.

12. **Martius** (Bonn): Das Hauterythem als Strahlenmaß. S. 21.

13. **Schreus** (Bonn): Zum gleichen Thema. S. 25.

Aussprache: Wintz (Erlangen), Haenisch, Rump (Erlangen), Köhler (Wiesbaden), David, Schall (Homburg [Saar]), Martius (Schlußwort).

14. **Haudek** (Wien): Rückbildung tuberkulöser Lungeninfiltrationen durch Selbstheilung. S. 27.

Aussprache: Berg (Frankfurt), Kaestle, Kohlmann, Altschul, Haudek.

15. **Groedel** und **Lossen** (Frankfurt a. M.): Die Gefahren der Röntgenbestrahlung bei nässenden und fistelnden Erkrankungen. S. 32.

Aussprache: Haenisch, Heßmann (Berlin), Grashey (München).

16. **P. A. Schultz** (Jena): Über neue Hilfsmittel auf dem Gebiet der Strahlentherapie und Sterilisation. S. 33.

17. **Lieber** (Innsbruck): Über die chemische Wirkung der Röntgenstrahlen. (S. 35.)

18. **Borak** (Wien): Neue therapeutische Indikationen der Hypophysenbestrahlung. Auswertung Wiener Ergebniss. S. 35.

19. **Rump** (Erlangen): Messungen an Röntgenstrahlen. S. 36.

20. **E. H. Zweifel** (Belgrad): Über Vermeidung von Röntgenschädigungen. S. 36.

21. **Rother** (Erlangen): a) Über die Messung der am Röntgenrohr liegenden Spannungen; b) Entladungserscheinungen im Hochvakuum bei kleinen Elektrodenabständen. S. 37.

Aussprache: Jona (Dresden).

22. **Bouwers** (Endhoven): Über eine Röntgenröhre aus Metall. S. 40.

23. **Braun** (Chemnitz-Altendorf): Fehlerquellen bei iontometrischen Messungen. S. 43.

24. **Thaller** (Hamburg): Die Abhängigkeit der von Coolidgeröhren ausgesandten Röntgenstrahlenintensität bei hohen Milliamperezahlen. S. 45.

Freitag, 26. September 1924.

Gemeinsame Sitzung mit den Abteilungen für allgemeine Pathologie und pathol. Anatomie, innere Medizin, Chirurgie, Kinderheilkunde und Zahnheilkunde. Referat über Osteoporose: Pommer (Innsbruck), Kienböck (Wien), Looser (Winterthur).

Digitized by Google

Begrüßungsansprache.

Prof. **Staunig** (Innsbruck).

Verehrte Mitglieder der Deutschen Röntgengesellschaft, meine Damen und Herren! Gestatten Sie mir, daß ich als Einführender der 22. Abteilung vor dem Beginn der Tagung einige Worte an Sie richte. Sie sehen, daß die Stadt Innsbruck festliche Kleidung angelegt hat, und ich hoffe, daß Sie die Gewißheit bekommen haben, daß Sie herzlich willkommen sind. Darum gestatten Sie auch mir, daß ich Sie, meine Damen und Herren, freudig begrüße. Ihr Besuch ist uns aber nicht nur eine Freude, sondern auch ein Trost und eine Beruhigung, denn Sie wissen, daß das Land in tiefer Trauer liegt, in tiefer Trauer um das entrissene Südtirol. Sie, meine Herren aus dem Deutschen Reich, Sie werden uns verstehen, weil es auch Ihnen nicht besser geht als uns. Aber, meine Herren, wenn Sie die Hofkirche besuchen werden, so werden Sie sehen, daß Ihnen aus den ehrwürdigen Bronzestatuen Jahrhunderte einer gemeinsamen deutschen Geschichte entgegenblicken, und vor dem Standbild des Andreas Hofer auf dem Berg Isel werden Sie erkennen, daß unsere Vorfahren auch schon schwerere Zeiten als die heutigen überstanden haben. Darum lassen Sie mich Sie begrüßen in der Hoffnung auf ein glückliches Deutsches Reich und auf ein vereintes Tirol. — Meine Damen und Heren! Was die Tagung betrifft, so möchte ich Sie bitten, sich keinen übermäßigen Erwartungen über die Quantität des Gebotenen hinzugeben. In der Wissenschaft ist es umgekehrt wie in der Landwirtschaft; die Ernte eines Sommersemesters ist in der Wissenschaft nie so groß wie die eines Wintersemesters; die Deutsche Röntgengesellschaft hat ja zu Ostern dieses Jahres eine Tagung abgehalten. Immerhin glaube ich aber, daß die Innsbrucker Tagung einen Wendepunkt in der Entwicklung der Röntgenologie bedeuten wird. Die Röntgenologie hat bisher einen riesenhaften Bereich medizinischer Diagnostik erschlossen, die Radiologie im weiteren Sinne hat den Bau des Atomes klargelegt. Als nun die Deutsche Röntgengesellschaft die beiden Referate über die biologische und chemische Wirkung der Röntgenstrahlen auf das Verhandlungsprogramm gesetzt hat, hat sie damit begonnen, die Schienenstränge der exakten Wissenschaft in das Gebiet der menschlichen Biologie zu schlagen; ich erlaube mir daher, die beiden Herren Referenten, Prof. Dr. Holthusen und Herrn Dr. Lieber, im besonderen zu begrüßen. Diese Forschungen, an deren Beginn die Röntgenologie nun steht, werden Bresche schlagen in den Krankheitsbegriff der Medizin überhaupt, sie werden uns die Krankheiten als atropromorphe Erscheinungen in weiterem Sinn verstehen lernen, und sie werden zeigen, daß die Röntgenstrahlen das Medikament katexochen sind, das Medikament katexochen deswegen, weil wir aus seiner Wirkung erst den Einfluß der Medikamente überhaupt werden verstehen lernen. Darum geht mein Wunsch dahin, daß zu einer Zeit, in der die Naturforschertagung wieder in Innsbruck stattfinden wird, auch diese Gebiete im wesentlichen erschlossen sein mögen.

---

1. H. Holthusen (Hamburg): **Die Wirkung der Röntgenstrahlen in biologischer Hinsicht.**

Unsere Anschauungen über das Wesen der Strahlenwirkung im menschlichen Körper haben sich unter dem Eindruck der zellzerstörenden Wirkung der Röntgenstrahlen entwickelt. Aber daneben sah eine mehr spekulativ gerichtete Naturbetrachtung in den Röntgenstrahlen auch noch andere Möglichkeiten, für welche die Suche nach dem Vorkommen radioaktiver Stoffe im Gehirn, die Arbeiten über das Thema „Radium- und Urzeugung" bezeichnend sind. Auch die schlaffördernde, die antineuralgische Wirkung von Radium und Röntgenstrahlen, ihr stoffwechselfördernder Einfluß schienen auf einen fördernden Impuls der Strahlen auf die lebende Zelle hinzuweisen. In dem Arndt-Schultzschen Grundgesetz fand die Auffassung von der Reizwirkung der Röntgenstrahlen wenn nicht eine Erklärung, so doch eine bequeme Formulierung. Der berechtigte Widerspruch, den diese Anschauung hauptsächlich seitens der Wiener Schule erfuhr, hat zum mindesten zu der For-

Digitized by Google

derung eines eingehenden Studiums der Grundprobleme der Strahlenbiologie geführt, das uns auch von dem Gesichtspunkte aus nahegelegt wird, daß eines der wesentlichsten Ziele der Strahlentherapie, die Behandlung der malignen Geschwülste, nur von einer viel eingehenderen Kenntnis der Strahlenbiologie her weitere Förderung erfahren kann.

Die Betrachtung dessen, was im Organismus vor sich geht, wenn er von Röntgenstrahlen getroffen wird, kann in ganz verschiedenen Dimensionen sich bewegen, die durch Elektronen, Atome, Moleküle und Molekülkomplexe, Kolloidteilchen, anatomische Strukturen und schließlich den Organismus im ganzen dargestellt werden. Um aus dem Mechanismus der Strahlenwirkung an den kleinsten Einheiten, den Elektronen, Atomen und Molekülen, die Veränderungen im grob Strukturellen und schließlich im Makroskopischen aufzubauen, reichen unsere Kenntnisse vom Aufbau der Organismen noch bei weitem nicht aus. Bisher gibt uns die verhältnismäßig gute Kenntnis von dem Umsetzungsmechanismus zwischen Strahlung und Materie überhaupt noch keine Handhabe, um daraus Folgerungen für die Natur der biologischen Strahlenwirkung zu ziehen. In der Dessauerschen Punktwärmehypothese wird dies in mehrfacher Richtung versucht, insofern, als für die Reizwirkungen der Röntgenstrahlen Photosynthesen in Anspruch genommen werden, während die regressiven Strahlenwirkungen letzten Endes auf Wärmewirkungen durch örtliche Temperaturerhöhung an den diskontinuierlich im Gewebe verteilten Absorptionszentren beruhen sollen. Indem die Zentren der Absorption nach den Gesetzen der Wahrscheinlichkeit im Gewebe verteilt sind, sind in jedem einzelnen Zeitpunkt die einzelnen Zellen von einer verschiedenen Gesamtzahl von Reaktionsereignissen beansprucht, und es wird der Versuch gemacht, hierauf die fluktuierende Variabilität der Strahlenempfindlichkeit der einzelnen Zellen zurückzuführen. Die Punktwärmehypothese bedeutet keinen Fortschritt gegenüber den erfolgreichen Versuchen der modernen Atomtheorie, Quantentheorie und kinetischen Gastheorie, den für den Elementarvorgang problematischen Begriff der Wärme in eine Vielheit von mechanischen innermolekularen und intraatomaren Vorgängen aufzulösen. Gegenwärtig käme es gerade darauf an, zu erklären, in welcher Weise eine Temperaturerhöhung die chemische Reaktionsgeschwindigkeit beeinflußt. Den photochemischen, mit einer Molekülanregung (Elektronensprung) beginnenden Primärvorgang allein für Photosynthesen in Anspruch zu nehmen, geht nicht an, da nach allem, was man weiß, auch für Photolysen ein energiereicherer Zwischenstoff, wie man heute annimmt, in Form von Energieaufnahme durch die Elektronen aus der Strahlung, die Voraussetzung bildet. Der Versuch Dessauers, Schwankungen in der Schädigungsgröße verschiedener Zellen aus der Art der Einwirkung der Strahlen erklären zu wollen, würde nur dann erfolgreich sein, wenn für die Schädigung jeder Einzelzelle nur eine kleine Gesamtzahl von Absorptionsereignissen in Betracht käme. Da aber nach einer Berechnung von Dessauer selber die Zelle bis zur irreversiblen Schädigung von etwa 10 Absorptionsereignissen getroffen werden muß, so befinden wir uns im Gebiete großer Zahlen, und die Wahrscheinlichkeitsbetrachtung wird hinfällig. Auch der Versuch die Elementarbereiche zu verkleinern, d. h. zu folgern, daß nur einige wenige Moleküle in jeder Zelle und deren Schädigung für die Strahlenreaktion entscheidend sei, hält einer genaueren Prüfung nicht stand.

Was als biologischer Vorgang sichtbar in die Erscheinung tritt, ist Sekundärwirkung, deren Zustandekommen und Umfang durchaus von dem biologischen Verhalten der Zellen abhängt und die sich nur unter physiologischen Bedingungen voll auswirken kann. So haben die Strahlenreaktionen in ihrem grundsätzlichen Verhalten nichts eigentlich Spezifisches an sich. Eine Strahlenbiologie im strengen Sinne gibt es gar nicht. Vielmehr ist die umfassende Bedeutung der Strahlenbiologie darin gelegen, daß es sich darin um allgemeine Pathologie unter den reinsten Versuchsbedingungen handelt. An einem von der Zirkulation abgeschnittenen Organ bringen die Strahlen keine sichtbare Reaktion mehr hervor, nicht etwa deswegen, weil in dem Organ, dessen Blutversorgung abgeschnitten wurde, die Empfindlichkeit zu gering geworden wäre, sondern weil die gleichsam als Engramm der Zelle mitgeteilte Strahlenschädigung nicht die Möglichkeit hatte, sich auszuwirken. Stellt man nämlich nach der Bestrahlung in dem bestrahlten Organ den Kreislauf wieder her — es wurden diese Versuche an der Meerschweinchenmilz vorgenommen und an ihr die Degeneration der Follikelzentren beobachtet —, so bildet sich nachträglich die Strahlendegeneration in den strahlenempfindlichen Geweben in voller Stärke aus. Unsere grundlegenden Anschauungen über die Natur der biologischen Strahlenwirkung gehen noch immer von der Beeinflussung der von den Strahlen getroffenen Zellen, nicht der Gewebssäfte aus. Bei wachsendem Gewebe wird die Zellempfindlichkeit durch die Anspruchsfähigkeit des Zellkerns bestimmt. Dies geht vor allem aus der Abhängigkeit der Radiosensibilität von der Zellteilungsphase hervor. Für die übrigen Gewebe verdient neben der Radiosensibilität des Zellkerns mehr als bisher die Empfindlichkeit der Zellmembran Berücksichtigung. Wenn hier unsere wesentlichsten Anregungen auch von der Lichtpathologie herstammen, und bei Röntgenstrahlen nur gröbere Effekte bekannt sind, wie das Auseinanderplatzen röntgenbestrahlter Infusorien und die Röntgenhämolyse, so weisen doch eine Reihe klinischer Be-

Digitized by Google

strahlungsfolgen auf Veränderungen der Zellmembran auch unter dem Einflusse der Röntgenstrahlen hin. Mit der Betrachtung der Einzelzelle lassen sich die Strahlenwirkungen im Organismus nicht restlos erklären. Die Korrelation der Zellen, Gewebe und Organe untereinander muß berücksichtigt werden. Bei den Fernwirkungen der Strahlen spielen beim Zellzerfall entstehende wirksame Substanzen eine wesentliche Rolle. Wenn sie bis heute auch nur biologisch charakterisiert sind, so wird doch durch Analogie zwischen dem Verhalten des Körpers nach Bestrahlungen und der sog. „Proteinkörpertherapie" ihr Übertritt in den Kreislauf als Folge von Röntgenbestrahlungen sehr wahrscheinlich gemacht. Daß unter dem Einfluß der Bestrahlung im Körper Zellen zerfallen, darf als sicher gelten. Der biologische Nachweis von Zellzerfallsprodukten im Blute Bestrahlter geschah durch die Feststellung des Auftretens vasokonstriktorischer Substanzen und der Vermehrung der Anthrakozidie, wie sie von Freund als charakteristische Folge des Zerfalls von Körperzellen beobachtet wurde.

Ferner konnte festgestellt werden, daß eine Reihe der von den sog. Proteinkörpern hervorgerufenen Veränderungen im Organismus auch gerade nach Bestrahlungen vorkommen, z. B. die Beschleunigung der Blutgerinnung, die Blutdrucksenkung, die Leukozytenverschiebungen, die Umstimmung im Erregungszustand des autonomen Nervensystems, die Vermehrung der Globuline im Blutserum.

An einigen Beispielen wird schließlich die praktische Bedeutung dieser theoretischen Vorstellungen über den Mechanismus der Strahlenwirkungen für die Wirkungsweise der Strahlen in der Pathologie erläutert. In der Karzinomtherapie finden die von mehreren Seiten mitgeteilten Beobachtungen über die Rückbildung transplantierter Tiergeschwülste nach Allgemeinbestrahlungen ihre Erklärung in einer unspezifischen Immunisierung, bei deren Zustandekommen Zellzerfallsprodukte eine wesentliche Rolle spielen. Bei der neuerdings wieder in den Vordergrund des Interesses gerückten günstigen Wirkung der Röntgenstrahlen bei Entzündungen wird neben der allgemeinen unspezifischen Immunisierung, wie sie in einer vermehrten Bakterizidie zum Ausdruck kommt (Heidenhain und Fried), eine örtlich desensibilisierende Wirkung verantwortlich gemacht. Insbesondere werden die Parallelen zwischen dem entzündungshemmenden Einfluß auf die Haut nach parenteraler Zufuhr von Eiweißabbauprodukten und dem Einfluß der ultravioletten Strahlen auf Hautentzündungen gezogen. Auch hier ist bisher zumeist die Wirkung des Ultraviolettlichtes untersucht worden, doch liegen auch einzelne Befunde bei Röntgenstrahlen vor. Was schließlich die sog. „Reizwirkung" der Röntgenstrahlen anbetrifft, so bleibt für die Annahme einer direkten Energieübertragung aus der Strahlung auf die Zelle in dem Sinne, daß duch sie ein direkter fördernder Impuls auf die Zelle ausgeübt wird, kein Raum. Die erste Reaktion des Körpers auf den Strahleninsult besteht in regressiven Veränderungen an der Zelle. Dennoch besteht kein Anlaß, das Vorkommen wachstums- und funktionssteigernder Strahlenwirkungen grundsätzlich abzulehnen, da die Entstehung wachstumsfördernder Stoffe beim Zelluntergang auch sonst bekannt ist. Selbst innerhalb ein und derselben Zelle erscheint das Entstehen und Wirksamwerden derartiger Substanzen durchaus nicht unmöglich. Allerdings muß zugegeben werden, daß da, wo man in neuerer Zeit in kritischer Einstellung wachstums- und funktionssteigernde Wirkungen der Röntgenstrahlen gesucht hat, das Ergebnis ein negatives gewesen ist. Doch sind damit die zahlreichen in der Literatur niedergelegten Befunde über vermehrtes Wachstum und Funktionserhöhung nach Röntgenbestrahlung noch nicht aus der Welt geschafft. Die vielfältigen Wege, auf denen sich die Strahlen im Körper auswirken können, lassen sich nicht auf eine Formel bringen.

2. Chr. Kroetz (Greifswald): **Zur Biochemie der Röntgenwirkung.**

Meine Herren! Die Veränderungen in der Zusammensetzung des Blutes, welche durch Röntgenstrahlen hervorgerufen werden, sind nicht nur von Bedeutung für die Kenntnis des Milieuwechsels, welchem die Zellen des Gesamtkörpers unter Strahlenwirkung ausgesetzt sind, sondern sie bringen auch einen Baustein für das Verständnis der Röntgenwirkung am primären Bestrahlungsort. Hier kommt es an den Phasengrenzen zwischen Gewebszellen und Gewebsflüssigkeit unter dem Einfluß der sekundären Elektronenstrahlung, die vom Röntgenlicht ausgelöst wird, zu Änderungen der Grenzspannung, der Ionenadsorption, der Hydratation. Das gestörte Gleichgewicht zwischen der so beeinflußten Gewebsflüssigkeit und dem Blute wird durch alsbald einsetzende Verschiebungen im Wasser- und Ionengehalte beider einem neuen Gleichgewichtszustand entgegengeführt. Über die teilweise bekannten, vielfach widersprechenden Einzeltatsachen dieser Vorgänge hinaus kann nur die gleichzeitige Untersuchung möglichst vieler Glieder dieser Gleichgewichtsverschiebung die ausstehende **Klärung der Zusammenhänge** näherbringen. Die folgenden Untersuchungen wurden unter diesem Gesichtspunkte durchgeführt. Versuchsobjekte waren Menschen, Hunde und Kaninchen.

Digitized by Google

Es erweist sich zweckmäßig, von den **Änderungen der aktuellen Reaktion des Blutes** auszugehen. Zu ihrer Untersuchung diente die gasanalytische Methode. Es zeigte sich, daß unmittelbar nach der Bestrahlung eine deutliche Verschiebung der Blutreaktion nach sauren Werten hin auftritt. Im Maximum beträgt die Abnahme der Wasserstoffzahl 0,09. Die vermehrte Kohlensäure-Abdunstung aus dem Blute, wie sie in der Abnahme der Kohlensäurespannung der Alveolarluft bzw. des Arterienblutes sich ausdrückt, ist also nicht imstande, die Blutreaktion auf dem Werte der Vorperiode festzuhalten. Das Verständnis dieser wahren Azidose wird durch den gleichzeitigen Befund einer Hypokapnie des Blutes und einer Zunahme des normalerweise im Serum vorhandenen molaren Anionendefizits ermöglicht. Während die Anionen Chlorid und Bikarbonat stark vermindert, die Phosphate mäßig erhöht im Blutserum gefunden werden, nimmt das ausschlaggebende Kation Natrium kaum ab, zuweilen sogar etwas zu; die in diesem Zusammenhange weniger bedeutsamen Kaliumionen steigen an, die Kalziumionen fallen etwas. (Die Bewegungen der letzteren Ionen gelten nur für die angewendeten stärksten Strahlendosen.) Das Gesamtergebnis dieser Ionenverschiebung ist eine Zunahme des Anionendefizits um 37—55% des Ausgangswertes. Diese Tatsachen rechtfertigen den Schluß, daß unter Röntgenwirkung fremde fixe Säuren aufgetreten sind, welche die Kohlensäure aus ihren Alkaliverbindungen verdrängt haben. Die Art der eingeströmten Säureanionen, die sonach organischer Natur sein müssen, wird durch das gleichzeitige Verhalten der Refraktionswerte des Serums beleuchtet. Ihr Ansteigen trotz der Zunahme des Serumwasserspiegels beweist das Auftreten brechungserhöhender saurer Eiweißumbauprodukte. Die teilweise aus der Gewebsflüssigkeit eingeströmten, teilweise durch den Umbau serumeigener Eiweißmoleküle entstandenen sauren Körper werden im Organismus sehr rasch neutralisiert. Vielleicht fällt hierbei der Leber eine entscheidende Rolle zu. Nach 24 Stunden ist das Anionendefizit in jedem Falle wieder zurückgegangen, wenn auch noch deutlich, um 22—38%, über den Ausgangswert erhöht. Um die gleiche Zeit ist denn auch die Azidose des Blutes verschwunden. Die Regulierung des Säurebasengleichgewichts führt aber über den Zustand der Vorperiode hinaus. Die Kohlensäurebindungsfähigkeit des Blutes ist nunmehr erhöht, die Kohlensäurespannung der Alveolarluft noch weiter erniedrigt. Dementsprechend ist nach 24 Stunden die aktuelle Reaktion des Blutes auf einen deutlich alkalischen Wert eingestellt; die Zunahme der Wasserstoffzahl beträgt im Maximum 0,12. Diese Regulierung wird, wenn auch etwas verringert, über Tage hin festgehalten. Ihre Erklärung ist zu suchen in dem Auftreten einer Erregbarkeitssteigerung des Atemzentrums, wobei der Grad der Alkalose geradezu ein Maß der Erregbarkeitssteigerung darstellt.

Die Erregbarkeitssteigerung des Atemzentrums unter Röntgenwirkung, die in diesen Versuchen erstmals festgestellt wird, aber in der Erregbarkeitssteigerung des Atemzentrums durch künstliche Höhensonne (Hasselbalch) einen Vorläufer hat, läßt sich mit weiteren experimentellen Befunden bei den von mir untersuchten Personen in Zusammenhang bringen. Bereits oben war auf die Zunahme des Kaliums und Phosphats, auf die Abnahme des Kalziums hingewiesen, eine Umstellung, die weniger durch die Bewegung des Einzelions als durch die Änderung des Verhältnisses der genannten Ionen zueinander Bedeutung gewinnt. Die **Erhöhung des Verhältniswertes der äquivalenten Konzentrationen von Kalium und Phosphor einerseits, von Kalzium andererseits** ist eine regelmäßige und grundlegende Reaktion des Körpers auf Strahleneinfluß. Das Gleichgewichtsverhältnis dieser Ionen ist dasselbe wie dasjenige, welches nach Untersuchungen von Gollwitzer-Meier von maßgebendem Einfluß für die Erregbarkeit des Atemzentrums ist. Die tatsächlich beobachtete Steigerung der Erregbarkeit unter Strahlenwirkung, die aus dem Grade der Alkalose sich auf 13 bis 24% berechnen läßt, geht ungefähr parallel mit der Zunahme des Verhältniswertes der genannten Ionen. Sie beträgt 24—59%.

Die Abnahme des Chlorspiegels ist nur im Beginne mit einer Serumverdünnung verbunden und auch da vergleichweise überschießend. Die Berechnung auf konstantem Wassergehalt des Serums ergibt eine wahre **Hypochlorämie,** welche verschieden lang anhält; sie weist auf einen Abstrom von Chlor aus dem Serum hin. Begleitet ist sie von einer echten **Natriumzunahme** im Serum, eine Tatsache, die darauf hinweist, daß das Chlor nicht als Kochsalz aus dem Blut verschwindet. Sowohl die Chlor- als die Natriumbewegungen sind gerade entgegengesetzt den Austauschvorgängen, die mit der ablaufenden Verminderung der Kohlensäurespannung des Blutes zwischen Körperchen und Serum einhergehen. Es ist anzunehmen, daß der Organismus schon frühzeitig (zusammen mit den organischen Säurevalenzen) etwas Alkali ins Blut wirft, um die Regulierung der Blutreaktion zu versuchen. Die Hypochlorämie dürfte im Zusammenhang zu bringen sein mit der vermehrten Chlorausscheidung im Harn nach Strahleneinwirkung.

Der **Wassergehalt des Serums** erfährt unter Röntgenwirkung unmittelbar nach der Bestrahlung eine mehr oder weniger deutliche Zunahme, nach 24 Stunden ist er auf den Ausgangswert zurückgekehrt oder sogar etwas erhöht. Die Zunahme des Serumwassergehaltes kann in den meisten Fällen nicht völlig mit dem stattfindenen Wasser- und Ionenaustausch zwischen Körperchen und

Digitized by Google

Serum erklärt werden. Vielmehr handelt es sich dazuhin um einen Einstrom von Wasser aus dem Gewebe, vielleicht zum Teil infolge der abnehmenden Hydratation der bestrahlten Eiweißkörper.

Die unter Röntgenwirkung im Blut stattfindenden Umstellungen lassen sich somit insgesamt erklären durch die Annahme, daß im Serum **gehäufte saure Eiweißkörper** auftreten. Durch Abdunstung von Kohlensäure, durch Alkalizunahme und durch die regulatorische Tätigkeit der Leber und Nieren wird die **anfängliche Azidose kompensiert.** Wahrscheinlich als **Folge** der primären Störung im organischen Haushalt der Gewebe und des Blutes anzusprechen ist die **Umstellung im Mineralbestand.** Sie führt dann zu der **Erregbarkeitssteigerung des Atemzentrums** und damit zur anhaltenden **Alkalose des Blutes.**

Es sei kurz erwähnt, daß völlig gleichartige Veränderungen durch intensive Bestrahlung mit künstlicher Höhensonne beim Menschen erzielt werden konnten.

Für die **Allgemeinwirkung der Röntgenstrahlen** besitzen wir in der Reaktion der hoch empfindlichen Zellen des Atemzentrums ein quantitativ verfolgbares Beispiel. An anderen Organen sind eindeutig abgegrenzte Folgen der Milieuverschiebung im Säftestrom bisher nicht nachweisbar. Zweifellos wird aber der besprochenen Milieuumstellung eine wichtige Rolle zukommen in den weiteren Diskussionen über die Allgemeinwirkung der Strahlen, sowohl im therapeutischen Bereich als im Stadium der Strahlenvergiftung.

So läßt sich bereits heute die theoretisch ungeklärte, praktisch bei Röntgenkater mit Erfolg erprobte Wirkung von Kochsalz- und Kalziumchlorid-Injektionen auf Grund der geäußerten Vorstellungen dem Verständnis näherbringen. Beide Salze haben nach physiologischen Untersuchungen der letzten Jahre eine ausgesprochen azidotische Wirkung. Sie kompensieren damit die Daueralkalose nach Röntgenbestrahlung. Da sie die Katererscheinungen mehr oder weniger vollständig zum Verschwinden bringen, ist der durch sie bekämpften Alkalose eine wichtige Stellung in der zweifellos komplexen **Ätiologie des Röntgenkaters** zuzuschreiben.

Ausführliche Veröffentlichung der Versuchsergebnisse erschien in Biochem. Zeitschrift **151,** S. 146 und 449, 1924, sowie in Strahlentherapie 18, Heft 3, 1924.

3. Altschul (Prag): **Der Wert der neuen Theorien der Strahleneinwirkung im Körper für die Praxis.**

Der alte Satz: „Probieren geht über Studieren" hat sich für die Entwicklung der Tiefentherapie verhängnisvoll erwiesen. Man probierte, die Anfangserfolge waren vielversprechend, man probierte weiter, man verbesserte die Apparate und die Bestrahlungstechnik. Wir besitzen jetzt Apparate, deren Leistungsfähigkeit wohl kaum wesentlich überboten werden kann. Mit diesem Rüstzeug glaubte man nun über die bösartigen Geschwülste Herr werden zu können. Aber nun kam die Enttäuschung; bezüglich der Frage der Karzinomtherapie stehen wir heute in einem vollständigen Chaos. Der Grund hierfür liegt auf der Hand: es fehlen uns die theoretischen Grundlagen; jetzt heißt es eben nachholen und studieren. Ich habe bereits vor zwei Jahren in einer Diskussionsbemerkung zu einem Vortrage Holzknechts in Prag darauf hingewiesen, daß wir erst dann einen Fortschritt in der Frage der Karzinomtherapie erzielen können, wenn wir die großen Lücken, die unsere Kenntnisse über die biologische Wirkung der Röntgenstrahlen aufweisen, ausfüllen. Aus den zahlreichen ungelösten Fragen habe ich damals vier Punkte hervorgehoben, deren Klärung in erster Linie gefordert werden muß:

1. Kommt der Hauptanteil der biologischen Wirkung der sekundären Betastrahlung zu, und wie wirken die übrigen Sekundärstrahlen?
2. Besteht eine Beziehung zwischen biologischer Wirkung und Strahlenqualität?
3. Ist neben der absorbierten Primärstrahlung auch die penetrierende biologisch wirksam?
4. Gibt es eine Radiosensibilität und wodurch ist dieselbe bedingt?

Wenn wir die neue Literatur überblicken, so hat schon die Umstellung vom Probieren auf Studieren begonnen und wir finden im Gegensatz zu den früher vorherrschenden praktisch-klinischen Arbeiten ein Überwiegen der theoretischen. Namentlich hat uns die letzte Zeit eine ganze Reihe neuer Theorien über das Wesen der Strahleneinwirkung im Körper gebracht. Es ist nicht meine Absicht, hier diese Theorien auf ihre Richtigkeit zu prüfen, denn richtig muß eine Theorie überhaupt nicht sein. Was wir verlangen müssen, ist, daß sich durch sie alle Erscheinungen restlos erklären lassen und daß sie uns auf bisher unbekannte Vorgänge hinweist. Ich erinnere nur daran, wie befruchtend die sicher unrichtige Seitenkettentheorie Ehrlichs auf das gesamte Gebiet der Serologie gewirkt hat. Die große Zahl der Theorien über die Strahlenwirkung beweist, daß bisher keine Theorie diesen Anforderungen entspricht. Am meisten diskutiert sind die Theorien von Dessauer, Pordes und Caspari, weshalb ich mich bei meinen Ausführungen auf diese drei Theorien beschränken will.

Digitized by Google

Die Punktwärmetheorie von Dessauer besagt bekanntlich, daß das destruktive biologische Geschehen seinen Ausgang von sehr kleinen Orten (Punkten) nimmt, wo quantenhafte Absorption stattfindet und wo infolge der Beteiligung nur sehr geringer Massen sehr hohe Bewegungsgeschwindigkeiten, d. h. hohe Temperaturen, auftreten. Die absorbierte Röntgenstrahlen- oder Kathodenstrahlenenergie wird in Molekularantrieb (Transformationsenergie, Wärme) verwandelt. Die Übertragung der Bewegung von einem Eiweißmolekül zu seinen Nachbarn wird erheblich langsamer vor sich gehen als die Ausbreitung im Innern des Moleküls. Eine Aufspeicherung der Energie, welche hierdurch für eine gewisse Zeit zustande kommt, bedeutet zugleich eine ungewöhnlich mechanische Beanspruchung des Molekülgefüges, oder, in einer anderen Ausdrucksweise, eine Punktwärme sehr hoher Temperatur. Dieser Teil der Hypothese ist nach der Ansicht Dessauers sicher. Hypothetisch ist die Auffassung der Wärme als Ausgangspunkt des destruktiven biologischen Geschehens.

Pordes faßt die Loslösung der Elektronen durch die absorbierte Röntgenstrahlenenergie als mikromechanischen Insult auf die Atome auf, wodurch eine Schädigung hervorgerufen wird. Die Röntgenenergie bewirkt demnach in der feinsten Struktur eine gewisse Umordnung, welche im Hinblick auf die vorbestandene Ordnung allgemein als Unordnung gedacht werden muß. In der Mikrostruktur der lebenden Substanz sind Abstufungen vorhanden, so daß, obwohl die einzelnen Strukturelemente dieselbe Störung erleiden, die eine mehr, die andere weniger in Unordnung gerät. Die leichter in Unordnung geratende Struktur ist die röntgenempfindlichere.

Pordes führt in der Erklärung seiner Theorie ein Gleichnis mit Würfelzuckerstückchen an. Je nachdem dieselben in einem Haufen übereinanderliegen oder ordentlich geschichtet sind, wird die Reaktion auf eine Anzahl leichter schwacher Schläge mit der Hand verschieden sein. Beide Mal werden fast gleichviele feinste Stäubchen abgeschlagen; während aber die geschichteten Würfel im großen und ganzen ihre Stellung beibehalten, werden die im Haufen liegenden Würfel durcheinanderfallen. Die Röntgenempfindlichkeit beruht auf einer ähnlichen labilen oder mehr stabilen Lagerung der Strukturelemente.

Als Vertreterin der Theorien, die neben der lokalen noch eine allgemeine Wirkung der Röntgenstrahlen annehmen, führe ich die Nekrohormon-Theorie von Caspari an. Nekrosen, wie sie z. B. durch Punktwärme entstehen, bilden hormonartige Substanzen, Nekrohormone, welche, in geringem Maße erzeugt, die Zelle reizen und zu verschiedener Tätigkeit anregen, bei größeren Insulten den Zeilentod bewirken, in die Blutbahn treten und so anregend, lähmend, ja tötend auf den Gesamtorganismus wirken. Die Strahlenwirkung ist letzten Endes in ihrem ersten Stadium vergleichbar einer spezifischen Vakzinetherapie für irgendein bestimmtes Organ oder Gewebe, im zweiten einer unspezifischen Proteinkörpertherapie.

Um den praktischen Wert dieser Theorien zu prüfen, erscheint es mir am geeignetesten, wenn wir untersuchen, in welcher Weise diese Theorien uns bei den obengenannten vier Punkten Aufklärungen über die gestellten Fragen geben.

Am klarsten liegen wohl die Verhältnisse beim ersten Punkt. Es wurde schon lange angenommen, daß die sekundäre Betastrahlung, also die Loslösung von Elektronen, die Hauptrolle bei den biologischen Vorgängen spielt. Sowohl die Dessauersche als auch die Pordessche Theorie stützen diese Anschauung, ohne sie allerdings wirklich zu beweisen. Über die Rolle der übrigen Sekundärstrahlung erhalten wir keinen Aufschluß; doch muß man annehmen, daß auch durch diese eine Wirkung auf dem Umwege der Loslösung von Elektronen zustande kommt. Die Streustrahlung, die ja nur abgelenkte Primärstrahlung ist, wirkt selbstverständlich ebenso wie letztere. Durch die Fluoreszenzstrahlung, die viel weicher ist als die Primärstrahlung, werden wohl auch Elektronen losgerissen, doch erhalten dieselben jedenfalls eine geringere Geschwindigkeit und dürften demnach auch eine andere Wirkung haben.

Ob letzteres der Fall ist und wie diese Wirkung ist, hängt von der Beantwortung der zweiten Frage ab, ob zwischen biologischer Wirkung und Strahlenqualität eine Beziehung besteht. Die Pordessche Theorie gibt uns keine Aufklärung. Nach der Punktwärmetheorie müßte der Molekularantrieb, d. h. die Temperatur, um so größer werden, je größer die Geschwindigkeit der Elektronen ist. Dies würde für eine stärkere biologische Wirkung der harten Strahlen sprechen. Allerdings muß man annehmen, daß die Ausbreitung auch rascher vor sich geht und demnach die Aufspeicherung der Energie eine geringere ist. Dadurch würde die resultierende Punktwärme vielleicht die gleiche oder sogar eine geringere sein, d. h. der biologische Effekt der weichen Strahlung gleich oder sogar stärker sein als der der harten Strahlung; also auch hier keine Klärung durch die beiden genannten Theorien.

Von besonderer Wichtigkeit scheint mir der dritte Punkt zu sein. Auf dem diesjährigen Berliner Kongreß hat Herr Küstner die Bemerkung gemacht, daß es nicht erwiesen ist, daß die absorbierte Strahlung allein das biologische Geschehen bedingt. Aus den beiden Theorien könnte man tatsächlich eine Wirkung der penetrierenden Strahlung ableiten. Nehmen wir das Würfelzuckergleichnis von Pordes: Führen wir gegen die Mitte der Oberfläche des Haufens einen

Digitized by Google

leichten Schlag, so endet die Bewegung der Hand bei der Berührung des Zuckers, was einer absorbierten Energie entsprechen würde. Schlagen wir aber in schräger Richtung den Rand streifend, so wird das Häufchen ebenfalls in Unordnung geraten, auch feinste Stäubchen werden abspringen, die Hand wird sich aber weiter bewegen, was also den penetrierenden Strahlen entsprechen würde. Allerdings müßte man annehmen, daß die penetrierende Strahlung eine Abschwächung (Geschwindigkeitsverlust, Änderung der Wellenlänge) und eine Ablenkung (Streuung) erleidet. Ebenso ließe sich aus der Punktwärmetheorie eine Wirkung der penetrierenden Strahlung ableiten, indem man sich vorstellen kann, daß ein Strahl, der ein Atom streift, von diesem Elektronen absprengt und so ein biologisches Geschehen einleitet, ohne jedoch vollkommen absorbiert zu werden, sondern nur einen Energieverlust erleidet.

Die verschiedene Radiosensibilität führt Dessauer auf die verschiedene Wärmeempfindlichkeit, Pordes auf die verschiedene Labilität zurück, aber eine eigentliche Erklärung der Radiosensibilität gibt keine der Theorien.

Noch weniger können wir mit den Theorien anfangen, welche, wie die Nekrohormontheorie, eine Allgemeinwirkung der Röntgenstrahlen annehmen. Denn bei dem jetzigen Stande unseres Wissens bringen diese Theorien mehr Verwirrung als Aufklärung.

Eines ist aus diesen Theorien zu ersehen: Eine Gesetzmäßigkeit, nach welcher sich die Zahl der geschädigten Zellen bzw. Eiweißmoleküle berechnen ließe, existiert nicht, der Zufall spielt da eine große Rolle. Wollen wir den Einfluß des Zufalles auf die biologische Wirkung der Röntgenstrahlen möglichst ausschalten, so ist es das naheliegendste, während der Bestrahlung die Einfallsrichtung der Strahlen zu ändern. Denn so kann man hoffen, daß Punkte, welche bei der ersten Einstellung nicht getroffen waren, bei einer anderen Einstellung getroffen werden. Ich habe aus dieser Erkenntnis Konsequenzen gezogen und verschiebe während der Bestrahlung einigemal den Fokus. Geht man einen Schritt weiter, so kommt man zu einer Anordnung, wie sie Hans Meyer von anderen Gesichtspunkten aus in der schwingenden oder Pendelröhre angegeben hat. Wie mir Herr Meyer mitzuteilen die Freundlichkeit hatte, ist die schwingende Röhre verbessert worden und wird in ihrer neuen Gestalt in nächster Zeit allgemein zu erhalten sein. Ob wir mit derselben eine Verbesserung unserer Erfolge erzielen werden, muß abgewartet werden.

Zusammenfassend möchte ich mein Urteil über die neuen Theorien dahin präzisieren: Den schroffen Standpunkt, diese Theorien vollständig abzulehnen, wie dies in allerletzter Zeit Heidenhain getan hat, teile ich nicht, denn die geistreich ausgedachten Theorien gestatten uns doch, einzelne Phänomene zu erklären. Sie üben jedoch keinen Einfluß auf die praktische Ausübung der Bestrahlung, und ihr Wert für die Praxis ist demnach nur ein problematischer.

4. E. H. Zweifel (Belgrad): **Gibt es eine Reizdosis?**

Nicht leichten Herzens habe ich mich entschlossen, zu dieser Streitfrage Stellung zu nehmen, in der der Kampf der Anschauungen seit Jahren mit solcher Heftigkeit geführt wird. Um in diesen Streit nicht neue Reibungsflächen hineinzutragen, werde ich mich jeder Kritik früherer Arbeiten und jeder Polemik grundsätzlich enthalten und nur kurz die Beobachtungen aus eigener Erfahrung bringen, die ich für die Beantwortung dieser Frage verwerten zu können glaube.

Zuvor möchte ich ganz allgemein die Frage aufwerfen, ob ein Karzinom überhaupt durch irgendwelche Einflüsse zu rascherem Wachstum gebracht werden kann. Ich glaube, daß man diese Frage bejahen muß. Wir wissen dies aus Tierversuchen zur Erregung künstlicher Karzinome. Wir wissen, daß manches langsam gewachsene Karzinom nach einer Probeexzision rasch zu wachsen anfängt. Wir sehen weiter, daß manche Patienten nach Probeoperationen auffallend rasch an zunehmender Kachexie zugrunde gehen, obwohl man nach dem Grade ihrer Erkrankung mit einem langsameren Verlauf hätte rechnen müssen. So erinnere ich mich an mehrere Fälle von unvollständig operiertem Ovarialkarzinom, bei denen man mit Bestimmtheit mit einem Krankheitsverlauf von vielen Monaten hätte rechnen müssen, die sich erst von der Operation erholt hatten und dann im Verlaufe von einigen Wochen zugrunde gegangen sind. Gerade in der letzten Zeit habe ich ein typisches, hierhergehörendes Beispiel gesehen. Eine Patientin, die vor eineinhalb Jahren in Belgrad wegen Mammakarzinom operiert und dann mit Röntgenstrahlen behandelt worden war, kommt mit zwei linsengroßen Knötchen auf der Brusthaut in Behandlung, und zwar lagen die Knötchen zwischen zwei Bestrahlungsfeldern. Der Fall erschien mir absolut typisch für lentikuläres Rezidiv, und ich riet auf Grund der ungünstigen Erfahrungen dringend von einer Probeexzision ab. Trotzdem entfernte der zugezogene Chirurg ein Knötchen mit dem Erfolg, daß nach zehn Tagen vier neue Knötchen in der Umgebung zu fühlen waren. Natürlich mathematisch beweisend sind alle diese Beobachtungen nicht,

Digitized by Google

aber sie decken sich doch mit den Erfahrungen mit Karzinomübertragung bei Tieren. Vor diagnostischen Probeexzisionen haben vor allem Seitz und Wintz gewarnt eben wegen der verschlechterten Heilungsaussichten. Auch wir haben, wie schon früher gesagt, öfters den Eindruck einer Verschlechterung des Karzinoms durch Probeexzision gehabt und diese mehr und mehr eingeschränkt. Jetzt hat neuerdings Holfelder aus der Schmiedenschen Klinik für die Sarkome diese Auffassung bestätigt, mit der Angabe, daß bei den probeexzidierten Fällen überhaupt keine Dauerheilung zu erzielen war, im Gegensatz zu günstigen Resultaten ohne Probeexzision.

Bei der Ätiologie der Sarkome möchte man mitunter überhaupt an ein „Reizmoment" glauben. Wir bekommen so oft die Angabe, daß sich ein Sarkom nach einer Fallverletzung, einem Stoß oder einem Schlag entwickelt hat. Man kann für solche Fälle ebensogut sagen, daß eine Gewebsschädigung zum Sarkom geführt hat, oder auch daß durch das Trauma die gesunden Zellen zum wilden sarkomatösen Wachstum gereizt worden sind.

Für die Beurteilung dieser Frage erscheinen mir weiter die bei Sektionen öfters gefundenen Befunde bei bestrahlten Uteruskarzinomen verwertbar. Wir sehen da in der Tiefe des Beckenbindegewebes mitunter eine ganz eigenartige, strahlige Ausbreitung des Karzinoms in derben Zügen, ein Befund, wie wir ihn z. B. bei inoperablen Karzinomen oder bei Rezidiven nicht finden. Diese Befunde sind charakteristisch für bestrahlte Karzinome, es waren allerdings meist mit Radium bestrahlte Fälle. Als Beispiel erwähne ich hier einen Sektionsbefund von Dr. Böhm aus dem Krankenhaus v. d. I. in München, der sich auch in einer gemeinsamen Arbeit von Böhm und mir findet.

Der eben zitierte Sektionsbefund spricht nach unserer Meinung dafür, daß an der Oberfläche die Dosis genügt hatte, um das Karzinom zu zerstören; in der Tiefe dagegen war die Dosis dafür zu gering, hatte aber offenbar die Wirkung gehabt, daß es zu diesen mit Karzinomzellen durchsetzten Schwielen gekommen war. Ich erinnere an den von Holzknecht vorgeschlagenen Versuch, die Hälfte eines Karzinoms mit großen Dosen und die andere Hälfte mit kleinen Dosen zu bestrahlen. Könnte man nicht für Radiumeinlagen diesen Versuch als ausgeführt ansehen, in dem Sinne, daß die Oberfläche mit großen Dosen, die tieferen Schichten aber nur mit kleineren Dosen beschickt worden sind! Denn wir haben die geschilderten Befunde nie an der Oberfläche gesehen, sondern stets nur in der Tiefe, also eben da, wo nur geringe Dosen hingelangt waren. Es fragt sich also nur noch, ob man diese Befunde auch an Stellen gesehen hat, wo nachweislich hohe Dosen, also die Karzinomdosis, verabreicht worden sind.

Zur weiteren Stützung unserer Auffassung möchte ich zwei Fälle anführen, bei denen nach Radiumbehandlung das Karzinom einen äußerst rapiden Verlauf nahm.

Das sind also zwei Fälle von Uteruskollumkarzinom, von denen der eine zwei Wochen, der andere zwei Monate nach den ersten Symptomen in Behandlung trat. Beide Male ergab die klinische Untersuchung, daß es sich um wenig fortgeschrittene Fälle handelte, bei denen es erfahrungsgemäß etwa 1½—2—2½ Jahre bis zum Tode dauert. Von unseren beiden Fällen trat das eine Mal der Tod nach zwei Monaten ein, das andere Mal nach sechs Monaten, gerechnet von der ersten Bestrahlung ab. Das ist bei Bestrahlung des Uterusbefundes ohne Frage für diese Fälle ein ganz ausnehmend rascher Verlauf, und wir halten uns für berechtigt, hier beide Male von einer Reizwirkung durch die Bestrahlung zu sprechen. Was die Dosis anlangt, so ist zu bemerken, daß die verabfolgte Dosis eine sehr geringe war. Bei der Art und Dauer der Bestrahlung mit Gummiballon ist die an das Karzinom selbst gelangte Dosis sicher nur für die Oberfläche genügend gewesen. Schon in geringer Tiefe, etwa von 2 cm, hat ohne Frage eine Unterdosierung stattgefunden, wenn wir die für das Karzinom angegebene Radiumdosierung von Kehrer und Adler berücksichtigen. Der Verlauf war also ein ganz ungewöhnlich rascher, und wir glauben in diesen beiden Fällen auf eine Reizwirkung durch Unterdosierung zurückführen zu müssen; damit soll nicht gesagt sein, daß jede Unterdosierung zu einer Reizung führen muß. Wir wollen nicht weitergehen, sondern uns nur mit der obigen Feststellung begnügen. Vielleicht, daß auch andere Autoren bei Durchsicht ihrer Krankenblätter ähnliche Beobachtungen beizubringen vermögen, die geeignet wären, zu einer endgültigen Klärung der Frage der „Reizwirkung" und der „Reizdosis" zu führen.

Aussprache zu Vortrag 1—4.

Haudek (Wien): Holthusen hat in seinem Referate auch die Frage nach dem biologischen Effekt einer einmaligen Volldosis und mehrerer auf einen großen Zeitraum verteilter kleinerer Dosen einer Erörterung unterzogen. Er zählte hierbei eine Reihe von Versuchen auf, die teils am Tier, teils am Menschen ausgeführt worden sind und deren Ergebnisse einander zu widersprechen scheinen. In der einen Gruppe resultiert als Ergebnis der geringere Effekt verteilter Dosen, in einer anderen, wie bei Nather und Schinz, Alberti und Politzer, verhält es sich umgekehrt.

Digitized by Google

Wie sollen wir uns nun diese Widersprüche erklären, die so verwirrend auf uns einwirken? Die Ursache scheint mir vor allem darin zu liegen, daß die Vergleichsobjekte verschiedenartige sind. Friedrich hat seine Feststellungen über die geringere Wirksamkeit verteilter Dosen an der Haut gemacht, ebenso Holthusen bei seinen jüngsten Untersuchungen. Diese Versuchsergebnisse kann ich aus meinen eigenen Erfahrungen bestätigen. Als ich vor 16 Jahren mich mit der Röntgentherapie vertraut machte, lernte ich das Gesetz kennen, daß mit einer sechswöchigen Kumulationszeit der Röntgendosen zu rechnen sei, daß man also eine Erythem- bzw. Epilationsdosis vor sechs Wochen nicht wiederholen dürfe und es gleichgültig sei, wie man innerhalb dieses Zeitraumes die Dosen verteile. Späterhin lehrte mich meine eigene Erfahrung, daß z. B. bei Verteilung einer Dosis von 10 H : ½ mm Zn, die, einzeitig gegeben, ein Erythem hervorruft, auf 3—4 Teildosen während zirka 14 Tagen häufig kein Erythem zustande kommt und daß man bei dem zweiten Bestrahlungsmodus die Gesamtdosis um mindestens 2—3 H steigern könne. Schwarz hat bei Hautkarzinomen nicht nur auf die erkrankte Partie, sondern auch auf deren intakte nächste Nachbarschaft die zwei-, ja selbst die zweieinhalbfache Erythemdosis appliziert, ohne daß es zu einer unerwünscht starken Reaktion gekommen wäre. Die Verteilung der Dosis auf mehrere Tage hat hierbei der Hautschädigung nach seiner Auffassung vorgebeugt.

Bei den Bestrahlungen von Karzinomen am Menschen ist eine bestimmte zeitliche Konzentration sicher von Vorteil. Meine eigenen Erfahrungen beziehen sich nur auf die Unterleibskarzinome bei Frauen, auf das Mammakarzinom, das Karzinom der Schilddrüse und der Prostata. Ich übe dabei nicht die Vollbestrahlung in einem einzigen Akt, sondern verteile die Dosen auf mehrere Tage, wobei die unangenehmen Nebenwirkungen sehr gemildert werden und die Dosis eben wegen ihrer Verteilung durch die erhöhte Toleranz der Haut gesteigert werden kann.

Für das Mammakarzinom hat ja Jüngling in seinen schönen Versuchen gezeigt, daß ein bestimmtes Dosenminimum notwendig sei, um die Krebszellen zum Verschwinden zu bringen. Ebenso führt auch eine zu weitgehende Verzettelung der Dosen beim Karzinom nicht zum Ziel, wie sie durch die Verwendung ungeeigneter Apparate manchmal erzwungen wird. So habe ich die Bestrahlung einer Patientin mit ausgebreiteten lentikulären Metastasen eines Mammakarzinoms vor Jahren übernommen, bei der das Krankheitsbild durch zwölf auf sechs Wochen verteilte Bestrahlungen mit einer älteren Induktortype unbeeinflußt geblieben war. Die Verabreichung von zirka 90% der HED. innerhalb von drei Tagen (Siemens-Ölinduktor brachte den Cancer en cuirase in wenigen Wochen zum Schwinden.

Etwas ganz anderes ist es mit der Bestrahlung innerer Organe, namentlich solcher, welche vom vegetativen Nervensystem weitgehend beeinflußt werden. Hier kann die einzeitige Volldosenbestrahlung nicht nur durch den zu rasch bewirkten Zellzerfall und die Schädigung von wichtigen Nachbarorganen schädigend wirken, sondern es wird auch hierbei unökonomisch gearbeitet, mit einer Strahlenvergeudung, die man erst erkennt, wenn man mit kleinen verteilten Dosen arbeitet. Wenn wir für die Haut- und Karzinombestrahlung noch der direkten Einwirkung der Strahlen auf das Gewebe die größte Bedeutung zusprechen, so gilt dies für die Bestrahlung der inneren Drüsen und den lymphatischen Apparat lange nicht in dem gleichen Maße. Die hohe Strahlenempfindlichkeit dieser Objekte bewirkt, daß schon recht kleine Dosen oft einen hinreichenden Erfolg erzielen können. Bei manchen Erkrankungen innersekretorischer Drüsen, so beim Basedow, habe ich mit minimalen Dosen, die ich als „Tupfdosen" bezeichnen möchte, vollständiges Zurückgehen der Krankheitserscheinungen in manchen Fällen herbeigeführt. Hier ist es gewiß von Vorteil, die Einzeldosen sich auswirken zu lassen und die Bestrahlungsintervalle nicht zu kurz zu nehmen.

Bei dieser Art des Vorgehens treten auch die indirekten Einwirkungen der Bestrahlung sehr deutlich in Erscheinung. Ein besonders gutes Beispiel hierfür sind die Leukämie, Pseudoleukämie und das Lymphogranulom. Bei der Röntgenbehandlung solcher Krankheiten habe ich es gar nicht selten erlebt, daß Drüsenpakete am Halse oder in der Achselhöhle, oder Leistenregion nach der Bestrahlung der Milz, Leber oder zentral gelegener Drüsentumoren, die um Tage oder Wochen gemäß dem Bestrahlungsplan vorausgegangen war, dahinschmolzen, so daß auf ihre Einzelbestrahlung verzichtet werden konnte. Diese Erscheinung läßt sich doch nur so erklären, daß durch den Zellzerfall Stoffe mobilisiert worden waren, welche allenthalben in den erkrankten Drüsen Heilungsprozesse herbeiführten, wie in den bestrahlten Regionen selbst. Die Wirkung war ganz die gleiche, wie sie manchmal bei Patienten mit mäßig starker Lymphdrüsenschwellung, z. B. bei skrophulösen Kindern, durch Sonnen- oder Quarzlampentherapie ausgelöst wird. Durch die Belichtung ausgedehnter Hautregionen bei der Universalbestrahlung wird in den oberflächlichen Schichten, die noch von den Strahlen durchdrungen werden, Zellzerfall bewirkt, und die so durchgeführte Eiweißkörpertherapie kann einen hinreichenden Erfolg haben. Leider wird auch in vielen Fällen, so bei den früher genannten Krankheiten, die künstliche Höhensonne angewendet, wo diese Therapie unwirksam bleiben

Digitized by Google

muß. Es wird damit bloß erreicht, daß kostbare Zeit vergeudet wird, die Krankheit indes um sich greifen kann und die Haut über den erkrankten Drüsen manchmal derart verbrannt wird, daß die Röntgenstrahlen, die durch ihre Penetrationsfähigkeit Heilung bringen könnten, nicht mehr in genügender Dosis zugeführt werden können.

Die moderne Proteinkörpertherapie erzielt, wir müssen es zugestehen, bei vielen guten Röntgenindikationen gleiche oder ähnliche Erfolge wie die Bestrahlung. Ich nenne nur die spezifische Eiweißkörpertherapie bei vielen Entzündungen, bei der Tuberkulose, wo Herdreaktionen hervorgerufen werden, wie sie auch nach wirksamen Bestrahlungen zu beobachten sind, bei Ulkusbeschwerden, bei hypertonisch-spastischen Zuständen verschiedener Art. Das Röntgenverfahren bietet allerdings den Vorteil der lokalen Placierbarkeit des Heilmittels, wodurch die Wirkung gefördert wird, und der guten Dosierbarkeit.

Die gute Beeinflussung spastischer Zustände, die Wilms zuerst als Vorzug der Röntgenbestrahlung bei Blasenspasmen und Magenspasmen hervorgehoben hat, die uns von vielen anderen Beispielen, wie vom Bronchialasthma bekannt ist, habe ich in einem Vortrag „Ein Beitrag zur Pathogenese und Diagnose der Zwölffingerdarmgeschwüre" ausführlich publiziert in der M.m.W. Nr. 31 und 32, mit als Argument dafür angeführt, daß viele innere Krankheiten von langdauernden oder sich wiederholenden Störungen des normalen vegetativ beherrschten Nerven- und Muskeltonus ausgehen. Stützpunkt meiner Behauptungen waren meine Beobachtungen beim Ulcus ventriculi oder duodeni, wo alle krankhaften Symptome, die wir beobachten, der Hauptsache nach auf spastisch-hypertonischen Zuständen beruhen. Das Ulcus pepticum habe ich dort als eine sekundäre trophische Störung, als ein „Mal perforant des Magens" bezeichnet, die Arteriosklerose aus einem spastisch-hypertonischen Vorstadium abgeleitet, das durch Konstriktion der Vasa vasorum zur Entstehung von ischämischen Intimaherden führt. Bei den Entzündungen spielen bekanntlich Kältereize eine große Rolle, welche im Frühstadium durch Wärmeanwendung unschädlich gemacht werden können. Die Röntgentherapie bewirkt m. E. wie die meisten anderen Therapien einen Ausgleich des krankhaft veränderten Tonus, eine Umstimmung im günstigen Sinn; also auch hier handelt es sich um keine spezifische Wirkung. Die Frühreaktion mit ihrem Ödem, das Erythem, das der Hauptsache nach auf Kapillardilatation beruht, die Röntgenschädigungen, die durch Gefäßlähmungen charakterisiert sind, weisen alle die vasodilatatorische Wirkung auf; wir haben daher keinen Grund, die Lösung pathologisch-hypertonischer Zustände in den Organen mit glatter Muskulatur durch unsere Röntgentherapie anzuzweifeln. Dies ist die Endwirkung, der physikalisch-chemische Vorgänge vorausgehen (Elektronenverschiebung — Zellzerfall — Stoffwechseländerungen).

Eine kurze Bemerkung möchte ich noch zur Frage der Reizwirkung der Röntgenstrahlen machen. Bezüglich der Einwirkung der Röntgenstrahlen auf die Zelle ist viel darüber debattiert worden, ob es ein primäres Reizstadium gibt oder nur eine zerstörende Wirkung. Ich glaube, daß dieses Reizstadium dadurch vorgetäuscht worden ist, daß bei den Pflanzenversuchen zunächst eine gesteigerte Entwicklungsgeschwindigkeit zu beobachten war; es ist aber dabei übersehen worden, daß ein rascher Verfall diesem scheinbaren Aufblühen bald gefolgt ist. Wir können doch annehmen, und finden dies in der Natur immer wieder bestätigt, daß jedem Organismus — sei es der Zelle, der Pflanze, ja auch dem Menschen — ein bestimmter Ablauf von Entwicklungs- und Lebensstadien zukommt. Derselbe kann durch äußere Reize beschleunigt werden, er kann auch retardiert werden. Der Winterschlaf etwa hat letztere Wirkung, wie ja der Schlaf überhaupt mit einem verlangsamten Ablauf der Funktionen und daher einem verlangsamten Verbrauch verbunden ist; andererseits beobachten wir doch auch, daß abnorm reichliche Zufuhr von Licht und Wärme, wie etwa ein besonders sonniges Frühjahr, rasche Reife der Vegetation herbeiführt, der im Herbst ein allzu rasches Verwelken folgt. Aus den über die Reizwirkung gemachten Versuchen scheint mir nur eines hervorzugehen, daß die Röntgen- und Radiumstrahlen, wie alle unnatürlichen äußeren Einwirkungen eines bewirken, das ist die Wachstumsbeschleunigung. Man kann diese Einwirkungen als Noxen bezeichnen, denn das abnorm rasche Siechtum ist immer der Schlußeffekt dieser Experimente. Wenn man davon absieht, die Wachtumsförderung im Sinne dieser Betrachtungen als etwas Wesentliches zu bezeichnen, wird dem bekannten Streit seine Basis entzogen sein. Für die Vorsicht, die man überhaupt dem Ausdruck Reiz- oder Förderwirkung entgegenbringen soll, möchte ich nur ein Beispiel anführen: In Wien hat einmal vor einem großen Pferderennen eine sogenannte Dopingaffäre größtes Aufsehen verursacht. Man hat in Erfahrung gebracht, daß einzelnen Pferden Injektionen, ich glaube mit Kokain, unmittelbar vor dem Rennen gemacht worden waren, um die Tiere zu einer besonderen Höchstleistung anzustacheln. Die Öffentlichkeit war über die Unredlichkeit, die einem solchen Vorgehen zugrunde liegt, empört, für uns aber mag es interessant sein, daß die Anwendung solcher Dopingmittel vor allem deshalb verboten ist, weil die edlen Tiere die kurzdauernde Aufpeitschung ihrer Leistungsfähigkeit mit einer späterfolgenden, ihre Verwendungszeit stark herabsetzenden Schädigung ihrer Gesundheit büßen.

Digitized by Google

Daß die Reizwirkung bei den sogenannten Ovarialreizbestrahlungen und Nierenreizbestrahlungen, um nur wenige Beispiele zu nennen, ihren Namen nicht verdient, kann man ja jetzt schon als bekannt voraussetzen; denn es ist doch zweifellos berechtigt, sowohl bei der Anurie als auch bei der Amenorrhoe und Dysmenorrhoe vom Charakter der Hypomenorrhoe Funktionshemmungen anzunehmen, die sicher vom spastisch-hypertonischen Typus sind und deren Beseitigung im Sinne der früheren Ausführungen leicht gelingt.

Interessant ist auch, daß bei den Bestrahlungen am inkretorischen Apparat indirekte Wirkungen eine große Rolle spielen. Ich erinnere daran, daß Mannaberg schon 1913 in manchem Fall von Basedow gute Resultate durch Ovarialbestrahlung erzielt hat und andererseits neuerdings Holzknecht und Borak zur Beseitigung klimakterischer Beschwerden schwache Bestrahlungen der Hypophyse oder der Schilddrüse angewandt haben. Stets war das Resultat eine Herstellung normaler Funktionen und die Beseitigung abnormer vasomotorischer Zustände.

Wir können getrost behaupten, daß wir in den letzten Jahren nicht nur viele gute Heilwirkungen und neue Anwendungsbereiche der Röntgentherapie kennengelernt haben, sondern daß wir auch über das Zustandekommen der günstigen Resultate nicht mehr so ganz im Unklaren sind.

Borak (Wien): 1. Zu den Ausführungen des Herrn Altschul über den praktischen Wert der neueren Theorien über die Röntgenstrahlenwirkung möchte ich mir folgende Bemerkungen erlauben.

Die Hypothesen von Dessauer und Pordes haben miteinander nur das jeder Hypothese immanente Bestreben gemeinsam, Unbekanntes aufzudecken bzw. auf — vielleicht nur scheinbar — besser Bekanntes zurückzuführen. Was sie aber zu erklären versuchen, hat keine Berührungspunkte mehr miteinander, denn D. fragt: Was geschieht mit der Röntgenenergie, die im Körper absorbiert wird? P.s Fragestellung aber lautet: Wie erklärt sich die verschiedene Röntgensensibilität der verschiedenen Organe und Gewebsorgane? D. geht von den physikalischen Eigenschaften der Röntgenstrahlen aus, P. dagegen von den klinischen Röntgeneffekten, und fängt gerade dort an, wo D. aufhört. D. will die Wirkung der Röntgenstrahlen substantiell fassen, P. will sie hingegen nur in eine funktionelle Beziehung zu anderen biologischen Eigenschaften der bestrahlten Gewebe setzen, und weil seine Hypothese die Bedürfnisse des biologisch orientierten Arztes zu befriedigen sucht, wird sie mehr die ärztliche Welt beschäftigen, während der D.sche Erklärungsversuch zunächst vor das Forum der Physiker gehört.

Es lassen sich nämlich gegen D.s Hypothese schon vom rein physikalischen Standpunkte gewisse Bedenken geltend machen. So erscheint es problematisch, ob man die Abschleuderung der Elektronen und ihrer Rekombinationen überhaupt als Wärme bezeichnen kann, ferner erscheint es als widersprechend, von einer Punktwärme zu sprechen, da die Wärme, wie keine andere Energie, die Tendenz zur Ausbreitung und somit zum Ausgleich von Temperaturdifferenzen besitzt. Von größter Bedeutung ist dann noch die physiol.-chemische Frage, ob bei den von D. angenommenen Temperaturerhöhungen von 100—1000° nicht alle Sensibilitätsunterschiede der verschiedenen Gewebe aufhören. Wie immer diese Fragen auch entschieden werden mögen, für jeden Fall beansprucht D.s Hypothese lediglich ein theoretisches Interesse.

Anders verhält es sich diesbezüglich mit der Hypothese von P. Die Röntgensensibilität der Keimdrüsen, der Haut usw. wird durch den Hinweis erklärt, daß diese Organe sich in fortdauernder Teilung und Regeneration befinden. Die rasche Regeneration, meint P., ist aber nur ein Aspekt der Zelltätigkeit vom Standpunkte ihrer Röntgensensibilität, und ebenso ist der erhöhte Stoffwechsel in der Zelle nur ein solcher Aspekt. Auf diese Weise bleibt z. B. die hohe Empfindlichkeit der Lymphozyten, die sich ja nicht mehr teilen, ungeklärt. Wir verstehen sie aber, wenn wir uns vor Augen führen, daß umgekehrt eine Ganglienzelle den Röntgenstrahlen gegenüber fast völlig unempfindlich ist. Hier haben wir einen anderen Gegensatz: Kurzlebigkeit der empfindlichen weißen Blutzellen und Langlebigkeit der unempfindlichen Nervenzellen. Und warum ist jedes pathologische Gewebe, jede pathologisch geänderte Organfunktion durchschnittlich leichter durch Röntgenstrahlen zu beeinflussen, als normales Gewebe und normale Funktionen? Allen diesen Gegensätzen liegt ein Urgegensatz zugrunde: das ist der Unterschied in dem Stabilitätsgrad der betreffenden Zellarten und Zelltätigkeiten. Denn was normal ist, ist optimal, was langlebig ist, muß auch stabiler gebaut sein, als das, was nur ein kurzfristiges Dasein führt und wo Stoffwechselvorgänge in erhöhter Intensität ablaufen, wo ein fortwährendes Entstehen und Vergehen stattfindet, dort muß die biologische (in den unbekannten physikalisch-chemischen Faktoren begründete) Struktur labiler sein. (Die von P. zur Veranschaulichung dieser Verhältnisse angeführten Gleichnisse sind vielfach mißverstanden worden, weil man sie nicht als bloße Gleichnisse gewertet hat.) Auf Grund einer solchen Betrachtungsweise gelangt P. zu der Auffassung, daß die Röntgenempfindlichkeit nur eine besondere Erscheinungsweise der biologischen Labilität der Organe und Or-

Digitized by Google

ganfunktionen darstellt. Das ist keine Tautologie, wie Heidenhain meint, sondern ein neuer, überaus fruchtbarer Gesichtspunkt. Analysieren wir z. B. von diesem Standpunkt den Verlauf eines Morbus Basedowii nach Röntgenbestrahlung. Unter dem Einfluß der Bestrahlung bessern sich zuerst die psychisch-nervösen Symptome, dann läßt das Schwitzen nach, die Tachykardie wird geringer, der Dermographismus schwächer, alles vasomotorische, ihrem Wesen nach viel labilere Erscheinungen, als z. B. der Stoffwechsel, der viel langsamer zur Norm zurückkehrt, weil er eine weit fundamentalere Eigenschaft des Organismus darstellt, wenn er auch beim Basedow, weil pathologisch gesteigert, sich schon auf Dosen ändert, welche die normalen, noch zäher festgehaltenen Stoffwechselverhältnisse nicht beeinflussen; viel später bzw. erst auf viel höhere Dosen bildet sich die Struma einigermaßen zurück, denn die anatomischen Veränderungen sind schwerer beeinflußbar als solche funktioneller Natur.

Dieses Beispiel mag genügen, um zu erweisen, daß der P.schen Hypothese bei der Analyse von Röntgeneffekten ein praktischer Wert zukommt, wenn sie uns auch nicht alle Rätsel, z. B. betreffs der verschiedenen Röntgensensibilität diverser Tumoren, zurzeit schon lösen kann.

2. Zum Vortrag **Zweifel.** Es war erfreulich, daß man auf dem Programm der heutigen Tagung keinen Vortrag über „Reizbestrahlungen", sondern nur die bescheidene Frage: „Gibt es eine Reizdosis?" angekündigt sah. Es ist aber sehr betrübend, daß diese Frage noch bejaht werden konnte. Durch die Mitteilungen, welche als Stütze für die Annahme von Reizdosen angeführt werden, richtet sich aber die Hypothese von selbst. Denn es ist sicher, daß sich auch unter unbehandelten oder operativ behandelten Frauen zwei Fälle finden lassen, die drei bzw. sieben Monate nach Erkennung des Portio-Ca. zugrunde gegangen sind, wie dies bei den zwei mit Radium behandelten Frauen der Fall war. Der immer wieder zutage tretende Mangel an überzeugenden Argumenten für die Richtigkeit der Reizdosen-Hypothese beweist am besten, daß es schon höchste Zeit ist, daß alle Zweifel in dieser Angelegenheit verstummen.

Haenisch (Hamburg): Zweifellos werden Karzinome gelegentlich durch Rö.-Bestrahlung verschlimmert, „werden wild". In den beiden Fällen von Portio-Ca. des Herrn Zweifel kann ich aber keinen Beweis für eine Reizwirkung der Röntgenstrahlen sehen, denn die Fehlerquelle ist nicht ausgeschaltet, die darin liegt, daß die Verschlimmerung des Karzinoms auch durch die vorgenommene Probeexzision veranlaßt und ausgelöst sein kann.

Staunig (Innsbruck) bedauert, daß die Diskussion zum Referat Holthusen soweit vom eigentlichen Thema abschweift. Durch die Einführung neuer Begriffe und laienhafter Vergleiche werden nur neue Unbekannte in die Gleichung eingeführt. Ausdrücke wie „Reiz", „Schädigung" usw. beziehen sich nur auf das Koordinatensystem persönlicher Wünsche, nicht aber auf ein solches exakter Wissenschaft. Die Aufgabe der Diskussion ist es aber, Vorstellungen zu gewinnen, welche sich auf das Wesen der Röntgenstrahlenwirkung im Organismus beziehen. Wenn man die Röntgenstrahlenwirkung als den Ausdruck osmotischer Veränderungen auffaßt, Veränderungen, die sich einerseits zwischen der Zelle und dem sie umgebenden System von Flüssigkeiten anderseits abspielen, so gewinnt man eine Auffassung, welche der exakten Untersuchung zugänglich ist und welche manche Erscheinungen der Röntgenbiologie erklärt. Man muß nach dieser Auffassung annehmen, daß die Scheidewand (Zellwände) zwischen beiden Systemen, nämlich dem Zellular- und Humoralsystem, der Sitz des elektrochemischen Ausgleiches ist. Die Entwicklung der Zelle — sei es nun im Sinne eines entzündlichen oder neoplasmatischen Prozesses oder des normalen Verhaltens — ist völlig abhängig von dem gegenseitigen Verhalten der beiden osmotischen Systeme. Der Referent Dr. Lieber wird über diese Vorstellungen im näheren berichten.

5. Franz M. Groedel (Frankfurt a. M.-Bad Nauheim): **Zur Röntgenuntersuchung des Magens: Die Schlauchfüllung.**

Zu den klinischen Untersuchungsmethoden gehört heute die Röntgenuntersuchung des Magens. Fertig ausgebaut ist sie noch immer nicht. Als Rieder 1904 die Röntgenmahlzeit einführte, schien jede weitere Röntgenmethode überflüssig. Die Wiener Schule unter Holzknechts Führung erweiterte die Riedermethode zu einem komplizierten Verfahren, gab Vorschriften für den Gang jeder Untersuchung, für auszuführende Handgriffe, zu lösende Unterfragen. Ich dagegen brachte den Beweis, daß die Methode meines Lehrers, relativ einfach aufgebaut, in wenige Unterteile zerfallend, über alle Fragen wünschenswerten Aufschluß gibt. Die nächsten zwei Jahrzehnte wiederum brachten zahllose Hilfsverfahren, Teilverfahren zur Lösung und Klärung von Unterfragen, Teilfragen. Wieder stehen wir vor der Notwendigkeit, unnötiges Beiwerk der Methodik zu beseitigen, die Vielgestaltigkeit abzubauen, das unbedingt Notwendige und Nützliche besser hervorzu-

Digitized by Google

heben. Die Grund- und Ausgangsmethode der Magen-Röntgen-Diagnostik, die Riedermahlzeit in ihrer klassischen Form, muß wieder an den Anfang jeder Untersuchung gestellt werden. Wann, wo und wie ihr Hilfsverfahren angegliedert werden sollen, ist individuell und fallweise zu entscheiden.

Indikation und Gegenindikation eines jeden Hilfsverfahrens sind scharf zu umschreiben. Die jetzt beliebte Vielzahl von Untersuchungsmethoden und Einzeluntersuchungen ist so zur rationellen Zahl herunterzuschrauben. Zwecklose, dilettantenhafte Phasen des Untersuchungsganges müssen verschwinden, wertvolle Phasen höher bewertet werden. So ist Zeit und Gesundheit des Untersuchers eingespart, finanziell-rationeller Betrieb erreicht, last not least aber die Verbrennungsgefahr des Patienten gemindert.

Über Indikationen eines solchen Hilfsverfahrens will ich heute berichten: Über die Schlauchfüllung des Magens.

Becher bediente sich dieser Methode schon 1901. Doch ging er von anderen Überlegungen aus. Auch fehlte seinem Verfahren systematischer Ausbau. Becher füllte mittels Schlauch eine Aufschwemmung in den Magen, holte sie nach der Besichtigung durch den Schlauch aus dem Magen heraus.

Rieders Wagnis war's, den Schlauch wegzulassen, physiologischen Bedingungen entsprechende Normal-Röntgenmahlzeit dem Magen einzuverleiben, so den Magen physiologisch zu belasten, Magen und Darm erstmalig unter physiologisch einwandfreien Verhältnissen bei der Arbeit zu belauschen. Nebenprodukt dieser Forschertat war die Aufdeckung der wahren Magenmorphologie. Nicht im Gegensatz zur anatomischen steht diese Röntgenmorphologie des Magens. Ergänzt wird Totes durch Lebendes. Die anatomisch präformierte Organgestalt individualisiert der Tonus. Tonus und Atonus des Magens am Röntgenbild zu studieren, zu bewerten, gelang mir als erstem. Ein normotonischer Magen — Magen mit normaler peristolischer Funktion — wird durch die Riedermahlzeit in allen Teilen entfaltet, angefüllt, der atonische, dilatierte zeigt nur partielle Füllung, nur unvollkommene Entfaltung.

Hier offenbart sich eine Schwäche des Riederverfahrens. Krankheitsprozesse an höhergelegenen Stellen entziehen sich unserer Erkenntnis, wenn atonische und dilatierte Mägen durch das Riederverfahren unvollkommen entfaltet werden. Diese Irrtumsmöglichkeit zu parieren, wurden Vorschläge und Vorschriften mannigfacher Art gegeben. Füllung der toten Ecken durch Verschiebung des Mageninhaltes ist gemeinsames Endziel. Weit voneinander verschieden sind die empfohlenen Hilfsmittel: Künstliche Veränderung der Magenunterlage, der Körperform, der Körperlage. Neigung, Liebhaberei und Gewohnheit des Untersuchers bestimmen, ob ein oder mehrere Hilfsmittel herangezogen werden, ob der Magen durch Bauchpressen, durch Glenardschen Handgriff, durch Distinktor hochgedrückt, ob in Rücken-, Bauch-, Seitenlage untersucht wird. Uniformierung der Hilfsmethodik ist undurchführbar, weil jeder Untersucher eigene Wege geht. Sicherheit bietet aber nicht einer von allen Kunstgriffen. Gewissenhafte Untersucher wenden daher mehrere gleichzeitig an. Es resultiert, wie oben schon gesagt, schlechte Ökonomie und gesteigerte Verbrennungsgefahr.

Sicher an allen Gefahrklippen vorbei führt der von mir zuerst empfohlene Weg. Füllt die Normalmahlzeit den Magen nicht vollkommen auf, bleiben auch bei leichtem „Baucheinziehen" größere Magenpartien unentfaltet, ist der Magen künstlich auszufüllen mit Hilfe von Magenschlauch und Kontrastaufschwemmung. Durch vorausgegangene Riedermahlzeit ist bereits festgestellt, daß kein Hindernis im Ösophagus, auch kein sonstiges die Schlauchverwendung kontraindizierendes Moment vorliegt. Nach Einführung der Magensonde wird sorgfältig gespült und restlos ausgeleert. Dann erst erfolgt Füllung des Magens mit Kontrastmittelaufschwemmung. Kurze Durchleuchtungen orientieren über den Zeitpunkt erfolgter Auffüllung. Mehr als ein Liter Flüssigkeit war unter unseren Fällen bisher nie nötig. Am besten geeignet erscheint „Citobariumpulver für Einläufe" in Einzelpackung, aufzulösen in ein Liter Wasser mittlerer Temperatur.

Indikationen und Kontraindikationen sind aus vorstehendem bereits ersichtlich: unvollkommene Entfaltung des Magens durch die Normal-Riedermahlzeit indiziert Schlauchfüllung; Ösophaguserkrankungen und Magengeschwüre verbieten sie.

Zur Illustration der Leistungen des Verfahrens einige Beispiele (mit Demonstrationen).

1. Falsche Technik. Der Magen war vor der Schlauchfüllung nicht ausgehebert. Der Restinhalt des Magens lagert sich zwischen Kontrastflüssigkeit und Pylorus, macht die Pylorusgegend unsichtbar.

2. Stenosierendes Ulcus duodeni. Riedermahlzeit erscheint als sichelförmiger Schatten, füllt weder die pylorische noch die kardiale Partie des Magens. Schlauchfüllung zeigt den abnorm großen, normal konfigurierten Magenschatten. Pylorusgegend ist vollkommen und deutlich zu übersehen. Kartenherzförmiges, geradlinig ausgezeichnetes pylorisches Magenende. Diagnose: s. o. Operation: Bestätigung.

3. Pyloruskarzinom. Nach Riedermahlzeit gleiches Bild wie bei Fall 2, Schlauchfüllung läßt

Digitized by Google

vollkommen normales Magenbild erscheinen, nur vergrößert. Etwa die letzten 5 cm der Pars pylorica sind aber nicht darstellbar. Der Magenschatten endet in schräger, leicht unscharfer Linie. Diagnose: Pylorustumor, vermutlich Karzinom, vermutlich nicht sehr ausgedehnt, vermutlich noch gut operabel. Operation: Bestätigung.

4. Pyloruskarzinom. Nach Riedermahlzeit gleiches Bild wie bei Fall 2 und 3. Nach Schlauchfüllung normal geformter großer Magen. Endpartie nicht darstellbar. Der Schatten endet mit schrägverlaufendem, unscharfem Rand. Etwa in der Mitte des Schattenendes sitzt ein zirka 10 cm langer Schattenzapfen auf — ein Karzinomtunnel —, der am oberen Ende in den Schatten des Bulbus duodeni übergeht. Die Unschärfe der Schattenkonturierung ist auch am unteren Teil der nur zur Hälfte dargestellten kleinen Kurvatur auffallend. Diagnose: Ausgedehnter, vermutlich maligner Tumor der Pylorusgegend, ulzerös zerfallend, vermutlich nicht mehr operabel. Probelaparotomie: Bestätigung.

5. und 6. ähnliche Fälle wie 4.

Sechs Fälle wurden vorgeführt. Alle zeigen gleiche Charakteristika: Unfüllbarkeit, unvollkommene Entfaltbarkeit des Magens durch die klassische Riedermahlzeit, Schlauchfüllung mit ein Liter Kontrastflüssigkeit nach vorheriger Ausheberung des Magens liefert gewünschte vollkommene Entfaltung, verhilft zu einwandfreier Differentialdiagnose. Gleiche Klarheit und Sicherheit bietet kein anderes Hilfsverfahren bei diesen Fällen.

Aussprache zu Vortrag 5.

Kaestle (München): Die röntgenologische Magenuntersuchung hat im Laufe der Jahre wesentliche Wandlungen erfahren. Mit Groedel bin ich der Auffassung, daß die ursprüngliche Wiener Durchleuchtungstechnik Vereinfachungen erforderte.

Die Untersuchung des Magens im Stehen allein erwies sich als ungenügend. Die erschöpfende Beobachtung bestimmter Magenteile, z. B. der Regio praepylorica, des Pylorus und des Bulbus duodeni, ist nur der Untersuchung im Stehen und in Bauchlage — gegebenen Falles unter Drehung des Kranken nach rechts und links — möglich. Auch sonst liefert die kombinierte Untersuchung des Magens im Stehen und in Bauchlage Ergebnisse, deren Wert über die Resultate der Magenuntersuchung nur im Stehen hinausgeht. Das kombinierte Verfahren ergibt uns auch die nach meiner Überzeugung beste diagnostische Ausbeute bei Untersuchung des ektatischen, sonst ungenügend darzustellenden Magens mit Pylorusstenose. Mag auch die von Faulhaber erstmals, von Groedel neuerdings empfohlene kontrastreiche Füllung des ektatischen Magens mit Pylorusstenose — nach dessen vorhergegangener Ausheberung — zu einer ausreichenden Darstellung des Magens führen, die diagnostische Ausbeute der kombinierten Untersuchung im Stehen und in Bauchlage liefert sie nicht. Von der Unannehmlichkeit der Ausheberung und Schlauchfüllung des Magens für den Kranken mit großen Mengen von Kontrastflüssigkeit — wie sie beim ektatischen Magen nötig sind zu dessen genügender Darstellung —, sehe ich ab. Daß die Schlaucheinführung unter Umständen Brechbewegungen auslösen und die Belastung eines ulzerösen Magens mit großen Massen von Ingesten bedenklich wirken kann, mag berücksichtigt werden.

In der Entbehrlichkeit des Magenschlauches bei der Durchführung der röntgenologischen Magen-Darmuntersuchung in der überwiegenden Zahl der Fälle sehe ich mit einen der Vorteile der röntgenologischen Magenuntersuchung.

Eine weitere Vereinfachung und Verbesserung der röntgenologischen Magenuntersuchungstechnik brachte die Verwendung trinkbar-flüssiger, nicht sedimentierender Kontrastgemische und — bei Anwendung der Magenröntgenographie — die biröntgenographische Darstellungsmethode unter Zuhilfenahme von Kennmarken, oder mindestens die Aufnahme von mehr oder weniger zahlreichen Serienbildern mit der Kennmarkenmethode aus dem Ablauf einer Peristole des Magens.

Nach diesen Methoden aufgenommene und wiedergegebene Einzelphasenbilder des Magens sind wertvoll z. B. auch für die Differenzierung des Ulcus callosum und des Ulcus penetrans bzw. perforatum; für die Darstellung von Infiltraten der Magenwand, gleichviel welcher Herkunft, von Verwachsungen u. dgl. m.

(Die Ausführungen werden durch Projektion zahlreicher Bilder belegt.)

David (Frankfurt a. M.): Aus den Ausführungen des Herrn Groedel haben wir entnehmen können, daß es manchmal bedeutend vorteilhafter ist, einen Magen direkt zu füllen, als die Füllung per os vorzunehmen. Einwandfrei folgt ja diese Tatsache aus den projizierten Bildern. Es entspricht dies auch den Erfahrungen, die ich, gelegentlich, vor allem bei Ektasien des Magens erheben konnte. Vor allem habe ich ähnliche Erfahrungen am Duodenum gewonnen. Auch in den letzten Jahren durchgeführte Vergleichsuntersuchungen nach der Åkerlundschen Methode ergaben, daß es manchmal bedeutend eindeutigere Ergebnisse bringt, das Duodenum direkt zu füllen, als die Füllung

Digitized by Google

von der Funktion des Pylorus abhängig zu machen. Wenn ich auch die Bedeutung der Akerlundschen Methode gern anerkenne, so leistet sie doch in manchen Fällen bei weitem nicht soviel wie die direkte Füllung. Die Verhältnisse liegen hier genau so wie beim Magen.

Groedel (Schlußwort): Herr Kaestle hat Ihnen in seiner Diskussionsbemerkung ein Referat vorgetragen über die Magen-Röntgenuntersuchung in Bauchlage. Herr Kaestle ist sicherlich Meister in dieser Methode. Wer sich selbst mit diesem Verfahren befaßt hat, weiß, daß es großer Übung bedarf, einheitliche Resultate zu erzielen. So interessant aber auch Herrn Kaestles Ausführungen gewesen sind, die Untersuchung in Bauchlage ist ein schwieriges Verfahren voller Irrtumsmöglichkeiten und Fehlerquellen.

Vor allem ist es aber für die von mir hier besprochenen Fälle nicht anwendbar. Denn wenn die Riedermahlzeit den Magen im Stehen nicht voll entfaltet, kann sie es auch nicht im Liegen. Volle Entfaltung müssen wir aber für eine sichere Diagnosestellung verlangen. Sie wird nur durch die geschilderte Schlauchfüllung gewährleistet.

6. Gerd Kohlmann (Erlangen): **Die Rumination im Röntgenbild.**

Das Wiederkäuen beim Menschen, auch Rumination oder Meryzismus genannt, ist keine eigentliche Krankheit, sondern nur eine meist angeborene, in selteneren Fällen erworbene Fähigkeit. Als wesentlichste Merkmale dieses eigenartigen Vorganges sind folgende hervorzuheben, die meistens übereinstimmend festgestellt werden können:

1. Die echten Wiederkäuer essen viel und hastig, ohne die Speisen genügend durchzukauen.

2. Sie können im allgemeinen nur gewisse, ihnen angenehme Gerichte ruminieren. (Einzelheiten siehe auf S. 12 der ausführlichen Arbeit.)

3. Am besten geht das Wiederkäuen nach dem Mittagessen, womöglich in bequemer und ruhiger Lage (Liegestuhl usw.). Jedoch ist es auch nach dem Frühstück oder nach einem reichlichen Abendbrot nicht selten möglich.

4. Der Magen zeigt im Anfang gewöhnlich eine normale Angelhakenform. Obwohl er eine ziemlich große Menge faßt, ist er doch nicht ptotisch. Vielmehr zeigt er stets einen kräftigen Tonus und meist eine vorzügliche Peristaltik. Offenbar ist durch das reichliche „Training" des Ruminierens die Muskulatur der Magenwand ungewöhnlich kräftig entwickelt. (Vgl. den von L. R. Müller untersuchten und auch autoptisch geklärten Fall.)

5. Schon kurz vor Beginn des Wiederkäuens wechselt der Magen seine Form: Durch weitere Steigerung seines Tonus nimmt er eine ausgesprochene Stierhornform an, wobei er deutlich höher tritt. Nicht selten kommt es noch beim Ruminationsakt selbst zu einer Art von Zweiteilung des Magens. (Antrum cardiacum.)

6. Übereinstimmend wird die Rumination als eine angenehme Empfindungen hervorrufende Tätigkeit betrachtet. Sie entspringt einem inneren Drange, der nur schwer, oft gar nicht unterdrückt werden kann. Gelingt letzteres doch, so entsteht oft ein Unlustgefühl.

7. Sobald die Speisen sauer schmecken, hört die Rumination von selbst auf.

8. Sie beginnt meist 15—30 Minuten nach der Mahlzeit, selten schon früher, und dauert bis zu 1 Stunde. Im ganzen wird, etwa alle 3 Minuten (selten in größeren Abschnitten), ziemlich regelmäßig ein jedesmal etwa gleichgroßer Bissen hochgewürgt, gut durchgekaut und dann wieder verschluckt. Am Ruminationsakt beteiligen sich außer dem Magen auch das Zwerchfell und die Bauchdecken aktiv.

9. Die Speiseröhre ist offenbar stets erweitert, wenigstens bei älteren Wiederkäuern, die Kardia steht anscheinend meist offen.

10. Durch Atropin kann der Meryzismus nach meinen Untersuchungen stark behindert oder ganz unmöglich gemacht werden. Auch diese Beobachtung spricht ebenso wie der von mir festgestellte, sich allmählich bis zum Beginn des Wiederkäuens steigernde Magentonus und der daraus resultierende Wechsel der Magenform vom Angelhaken- zum Stierhornmagen für ein Überwiegen des Vagustonus beim Ruminanten.

11. Die echte Rumination ist fast stets erblich, sie beginnt meist in der Jugendzeit, etwa im 6.—12. Lebensjahre. (In selteneren Fällen auch später zwischen 20—30 Jahren.) Man könnte daran denken, daß es sich um eine Art von Atavismus handelt. (L. R. Müller.)

12. Die meisten Wiederkäuer sind Männer und sprechen nicht selten dem Alkohol zu. Das letztere ist jedoch keine Bedingung für die Rumination.

Die ausführliche Veröffentlichung erfolgt im Archiv für Verdauungskrankheiten.

Digitized by Google

Aussprache zu Vortrag 6.

R. Sielmann (München): Der von mir vor elf Jahren röntgenographisch dargestellte Magen eines Ruminanten wies an der großen Kurvatur unterhalb der Kardia eine Hervorwölbung auf, die wir damals als sogenannten Vormagen auffassen zu müssen glaubten. Nach dem heutigen Stande der Magenröntgenologie dürfte diese Auffassung nicht mehr haltbar sein. Auf eine eventuelle Erweiterung des untersten Teiles des Ösophagus war leider nicht geachtet worden.

Es scheint mir nun von Bedeutung zu sein, daß die bei Sektionen gefundene Erweiterung des untersten Teiles des Ösophagus nunmehr auch röntgenologisch bei Rumination durch Herrn Kohlmann festgestellt werden konnte.

Im ganzen wird man selten dazu kommen, Ruminanten auf ihre Magenfunktion hin röntgenologisch zu untersuchen, da dieselben ihre Erkrankung vor dem Arzte zu verbergen suchen.

Ich hatte Gelegenheit, vor etwa 15 Jahren eine Ruminantenfamilie (Mutter, Sohn und Tochter) röntgenologisch zu untersuchen. Es handelte sich, wie in den meisten derartigen Fällen, um neuropathische Individuen. Bei Mutter und Sohn ergab außer starker Spasmenbildung im ganzen Magen-Darmtraktus die röntgenologische Untersuchung nichts Besonderes; die Tochter wies einen Sanduhrmagen auf, der auch einige Jahre später noch bestand. In keinem dieser Fälle war es mir gelungen, einen sogenannten Vormagen festzustellen, obwohl darauf geachtet wurde.

Wenn die Röntgenuntersuchung bei Rumination auch praktisch eine große Bedeutung nicht zu haben scheint, so ist es doch von Wichtigkeit, an diese Erkrankung zu denken, da, wie Gulat-Wellenburg ausgeführt hat, ein gewisses kriminalistisches Interesse vorliegt, indem z. B. Täuschungen durch sogenannte Medien — hier spielt der Okkultismus herein — leicht aufgedeckt werden können.

7. Gabriel (Frankfurt a. M.): Weitere experimentelle Untersuchungen über die Einwirkung der Röntgenstrahlen auf die Gefäße.

Auf dem letzten Röntgenkongreß konnte ich über die Einwirkung der Röntgenstrahlen auf die Gefäße auf Grund von Untersuchungen am physiologischen Durchströmungspräparat und am histologischen Bilde von bestrahlten Tiernieren berichten. An der mit Ringerlösung durchströmten überlebenden Kaninchenniere war eine deutliche Tonusreaktion der Gefäße, je nach der Qualität und Quantität der angewandten Strahlung, festzustellen. Im histologischen Bilde zeigte sich bei allen bestrahlten Nieren eine frühzeitige Reaktion der Vasa affer. im Sinne einer Dilatation, bevor am Parenchym Veränderungen festzustellen waren. Bei längerer Dauer nimmt die Dilatation wesentlich zu, es folgt eine Blutüberfüllung der Glomerulischlingen und Schwellung derselben, die den Kapselraum dann vollkommen ausfüllen. (Demonstration einzelner Mikrophotogramme.) Ich konnte Ihnen Stadien von Schrumpfung der Glomoruli und beginnender Kapselwucherung damals zeigen. Das Endstadium einer Schrumpfniere war noch nicht erreicht. Ich bin nunmehr in der Lage, Ihnen heute ein derartiges Präparat demonstrieren zu können, das gewonnen worden ist durch Bestrahlung einer Katze in einer Zeitdauer von acht Monaten mit kleinen Dosen. Die Größe des Organes beträgt knapp ein Drittel der wesentlich weniger bestrahlten anderen Niere. Im histologischen Bilde imponiert vor allem die Reaktion der kleineren zuführenden Gefäße, an denen es in manchen Bezirken zu einem vollkommenen Verschluß gekommen ist. Die zugehörigen Glomerulusschlingen sind hyalin degeneriert. Diesem Endstadium im Gefäßapparat stehen Vorstadien und noch erhaltene Schlingen gegenüber. Die zugehörigen Kanälchenepithelien sind in großer Ausdehnung nekrotisch geworden, und zwar nicht, wie ich im Laufe der Untersuchungsreihen festgestellt habe, primär, sondern degenerativ. Es zeigt sich eine sehr starke Ablagerung von Fett. Wir haben hier also das Bild einer Schrumpfniere, die zustande gekommen ist durch primäre Schädigung des Gefäßapparates, nicht etwa das Bild einer Narbenniere als Folge von Epithelschädigung ausgedehnter Gebiete. Die ausgedehnte Schädigung beider Nieren hat zu einer deutlichen Hypertrophie des linken Ventrikels geführt.

Die Untersuchungen sind angestellt worden zur Klärung der Frage der Beeinflussung der Gefäße durch die Röntgenstrahlen, und haben uns gezeigt, daß frühzeitig eine Veränderung des Gefäßtonus erreicht wird und als Endstadium ein Verschluß der Gefäße vielleicht auf Grund der dauernden Tonusänderungen zu erreichen ist. Diese Resultate erscheinen mir wichtig zur Klärung der biologischen Wirkungen der Röntgenstrahlen, bei deren Erklärung vielleicht vor den Zellveränderungen die Tonusänderungen der Gefäße und damit der Blutstrom und die Gefäßveränderungen selbst zu berücksichtigen sind. Außerdem gelingt es uns, wie wir sehen, pathologische Veränderungen zu schaffen und mit deren Hilfe weitere biologische Fragen zu klären.

Digitized by Google

Aussprache zu Vortrag 7.

David (Frankfurt a. M.): Nur einige Worte möchte ich dieser aus meinem Institut hervorgegangenen Arbeit hinzufügen. Sie lehnt sich eng an das Problem an, den Einfluß der Röntgenstrahlen auf die Gefäße zu klären. Diese Untersuchungen haben uns immer wieder auf die Bedeutung der Tonusschwankung hingewiesen. Wenn wir diese Veränderungen möglichst genau festzustellen versuchen, so treiben wir m. E. exakte Wissenschaft. Ich muß mich gegen eine Ansicht stellen, die gestern hier Herr Staunig vertrat und in der er im Gegensatz zu Haudek den Begriff des Tonus als einen verschwommenen, wissenschaftlich schlecht zu definierenden bezeichnete. Auch ich stehe ganz auf dem Referate Holthusens, daß wir bei unseren Untersuchungen exakte Methoden anwenden müssen, und begrüße sehr den Vortrag von Kroetz, der einzelne Probleme in wissenschaftlich exakter Weise angegriffen hat. Aber die Tonusschwankung, deren gewaltige Bedeutung für alles Geschehen in der Natur offenbar ist, muß als exakter Begriff der Physiologie gelten. Ihre Veränderungen kann man mit den feinsten Registriermethoden nachweisen. Trotzdem kann man sehr wohl den osmotischen Zuständen, wie Staunig es will, eine große Bedeutung zuerkennen. Ich darf Sie erinnern an die Arbeiten Löwys, dessen Referat in diesen Tagen uns zeigte, wie gerade das enge Zusammenarbeiten von Methoden, die auf der einen Seite chemische Veränderungen nachweisen und auf der anderen Seite den physikalischen Effekt solcher Veränderungen registrieren, wesentlich Förderungen bringt.

Falls der Tonus der Kapillarwand bei der Entstehung von Nierenerkrankungen die Rolle spielt, welche ihr z. B. Volhard zuweist, so mußten entsprechend unserer Auffassung des Einflusses der Röntgenstrahlen auf den Kapillartonus solche Veränderungen experimentell darstellbar sein. Das hat sich, wie Sie soeben gesehen haben, als richtig herausgestellt. Aber gleichwohl sollte man sich nicht damit begnügen, nur den Effekt der Tonusschwankung zu registrieren, sondern man muß daraufhin arbeiten, die chemischen Stoffe kennenzulernen, welche die Ursache für die physikalischen Störungen in der Innervierung der Gefäßwand sind.

8. Kloiber (Baden-Baden): **Ausgedehnte Zerstörung von Brustwirbelsäule und Rippen durch Aortenaneurysma.**

Während kleinere Usuren von Sternum und Wirbelsäule beim Aortenaneurysma häufiger vorkommen, zählen größere Knochenzerstörungen nicht zu den Alltäglichkeiten.

Über eine recht ausgedehnte Zerstörung von Wirbelsäule und Rippen möchte ich daher kurz berichten.

Ein 50jähriger Mann wurde mir zur Röntgenuntersuchung überwiesen, der vier Tage vorher im Bade ausgerutscht und auf den Rücken gefallen war. Im unmittelbaren Anschluß an diesen Unfall entstand eine Geschwulst am Rücken, die allmählich größer wurde. Aus der übrigen Vorgeschichte interessiert sonst noch, daß Patient sich vor 20 Jahren eine Lues zugezogen hatte, die erst nach dem Kriege behandelt wurde.

Über der linken Rückenseite sah man eine kindskopfgroße Vorwölbung, die von der 3. bis 8. Rippe und von der Wirbelsäule bis zur seitlichen Thoraxwand reichte.

Die Anschwellung fühlte sich prall an, die Haut darüber war nicht verschieblich und beim Auflegen der Hand konnte man deutliches Schwirren und hebende Pulsation nachweisen.

Im Bereich der oberen und mittleren Lungenpartie links bestand sowohl am Rücken wie an der Brust eine satte Dämpfung mit aufgehobenem bzw. abgeschwächtem Atemgeräusch.

Die Herztöne waren leise, aber rein. Der rechtsseitige Karotis- und Radialispuls war deutlich vorhanden, links dagegen nur ganz schwach zu fühlen.

Bei der Röntgenuntersuchung fand man über dem linken oberen und mittleren Lungenfeld eine diffuse Verschattung, die bis zur 8. Rippe herab sich erstreckte. Das Herz war nach rechts verlagert, aber nicht vergrößert. Aorten- und Pulmonalbogen ließen sich aus der allgemeinen Verschattung nicht abgrenzen. Erst als man mit harten Strahlen durchleuchtete, zeigte sich innerhalb dieser Verschattung ein zweites intensiveres Schattengebilde, das genau in der Gegend des Aortenbogens saß, vier Querfinger breit ins linke Lungenfeld hineinragte, nach oben bis über die Klavikula sich erstreckte und eine ganz schwache Pulsation aufwies.

Das Röntgenogramm, auf dem diese Erscheinungen noch viel deutlicher zu sehen waren, ließ aber noch einen weiteren wichtigen Befund erkennen, nämlich einen großen Defekt an der linken Seite des 5. bis 8. Brustwirbels und eine handbreite Zerstörung der 5. bis 8. Rippe.

Die Röntgendiagnose lautete demnach auf perforierendes Aneurysma des Aortenbogens mit Usur der Brustwirbelsäule und der Rippen.

Digitized by Google

Bei der klinischen Untersuchung fand man dann auch eine starke Wassermannsche Reaktion, ein schwach angedeutetes Oliver-Cardarellisches Symptom und Spasmen an den Beinen.

Nach 8 Tagen bekam der Patient etwas Bluthusten, in der folgenden Nacht trat eine sehr starke Haemoptoë auf, die sich am nächsten Morgen wiederholte, und welcher der Patient erlag.

Die Sektion bestätigte vollauf die Röntgendiagnose.

Es handelte sich um ein großes Aneurysma des Aortenbogens mit einer doppelten Perforation. Die eine Perforation war in die linke Lunge erfolgt, hatte den Stammbronchus arrodiert und dadurch zur tödlichen Blutung Anlaß gegeben. Das zweite Loch führte nach rückwärts in ein tumorartiges Gebilde, das nach Ausräumen der Blutgerinnsel einen kindskopfgroßen Sack darstellte. Von der Brustwirbelsäule war der 5. bis 8. Brustwirbel über die Hälfte zerstört, der Wirbelkanal eröffnet, so daß das Rückenmark auf eine größere Strecke hin freilag. In der hinteren Thoraxwand fehlte im Bereich der 5. bis 8. Rippe ein handbreites Stück.

Durch diesen Rippendefekt führte ein faustgroßes Loch in einen mit Blutgerinnsel und flüssigem Blut erfüllten Hohlraum in den dorsalen Weichteilen, der nach Ausräumen seines Inhaltes über Kindskopfgröße hatte und direkt bis an die Rückenhaut heranreichte.

9. Rud. Mannl (Karlsbad): **Neue Formen der Radialblende.**

M. H.! Zur Ausschaltung der bildverschleiernden, seitlichen Sekundärstrahlen in der Röntgendiagnostik bedient man sich nach dem Vorgang Buckys erfolgreich sogenannter Gitterschirme, welche zwischen Körper und Bildebene eingeschaltet werden. Die Flächen der Blechstreifen, aus denen diese Gitter bestehen, sind gegeneinander und gegen den Brennpunkt der Röhre geneigt. Die bisher gebräuchlichen Vorderblenden sind also für eine bestimmte Entfernung vom Fokus der Röntgenröhre konstruiert und nur in dieser Distanz brauchbar. Ich möchte für sie deshalb den Namen „Fokalblenden" gebrauchen. Ihre Abhängigkeit von der Röhrendistanz ist ein wesentliches Hindernis für ihre universelle Verwendbarkeit. Denn die Röntgendurchleuchtung braucht für verschiedene Zwecke verschiedene Fokaldistanzen. Für eine seitliche Schädelaufnahme oder eine seitliche Wirbelsäulenaufnahme, für die Durchleuchtung eines schlanken Menschen unter Kompression, für die eines Korpulenten in frontaler Richtung und für eine Ferndurchleuchtung kommen verschiedene Abstände zwischen Röhre und Bildfläche in Frage. Man würde also für jede Distanz eine besondere Blende benötigen, oder aber eine Blende brauchen, die von der Fokaldistanz unabhängig ist.

Eine solche kann nur aus Ebenen bestehen, die sich nicht in einem Punkt, sondern in einer Geraden schneiden, durch welche die Bildebene gelegt ist. Für diese Anordnung schlage ich den Namen „Radialblende" vor.

Ihre Grundform ist die sogenannte „Sternblende". Sie war aber bisher nur in Verbindung mit anderen, gegen den Fokus geneigten Lamellen bekannt, dadurch also genau so abhängig von der Fokaldistanz wie die wabenartigen Gitterschirme. Die erste Blende, die nur aus radialen Lamellen bestand, und deshalb von der Fokaldistanz unabhängig war, ließ ich im Jahre 1922 bei der Firma Sommer in Wien ausführen. Das Gerät wurde dann im Zentralröntgeninstitut in Wien und auf dem Prager Röntgenologenkongreß 1923 demonstriert. Dem evidenten Vorteil der Unabhängigkeit von der Fokaldistanz standen zwei Fehler gegenüber, welche die Blende verbesserungsbedürftig erscheinen ließen. Erstens wird nämlich gerade die Mitte der Blende durch die dort zusammenlaufenden Lamellenschatten stark beeinträchtigt. Zweitens sind die zentralen Partien des Gesichtsfeldes weit besser gegen die Sekundärstrahlen geschützt, als die Ränder desselben.

Um dem störenden Zentrum des Lamellensternes auszuweichen, wurde in der Folge nur ein Ausschnitt aus der Randpartie eines gedachten, großen Fächerrades als Röntgenvorderblende benützt. Hierdurch war gleichzeitig auch der zweite Übelstand der ursprünglichen Sternblende beseitigt. Die Lamellen waren nur wenig gegeneinander geneigt und der Blendenboden hinlänglich gleichmäßig gegen die seitlichen Strahlen geschützt.

Zur Korrektur des Neigungswinkels der Blende gegen den Gebrauchsstrahl in mittlerer Röhrendistanz war es endlich notwendig, sie nicht gerade, sondern schräg aus der Randpartie der gedachten, großen Radialblende herauszuschneiden. Die Entfernung von der Röntgenröhre, in welcher die Blende senkrecht auf den Gebrauchsstrahl einzustellen ist, beträgt etwa 60 cm. Veränderungen dieses Abstandes innerhalb der gebräuchlichen Grenzen werden durch geringe, praktisch belanglose Neigungen der Blende ausgeglichen. Diese verbesserte Form der Radialblende, welche unter dem Namen „Fächerblende" in den Handel gebracht wird, verbindet die Unabhängigkeit von der Fokaldistanz mit einem vorzüglichen Bucky-Effekt und einer gleichmäßigen, im Gebrauch verschwindenden Schraffierung des Gesichtsfeldes. Ihre Qualitäten kommen besonders bei der Magen- und Darmuntersuchung kor-

Digitized by Google

pulenter Patienten zur Geltung. Der bildverbessernde Effekt wird noch gesteigert durch die eigenartige, gewölbte Form des Gehäuses, das sich trefflich zur Kompression des Abdomen eignet. Obgleich die Fächerblende nur für die Röntgendurchleuchtung konstruiert wurde, eignet sie sich auch für die Röntgenphotographie, und zwar speziell für die modernen Serienaufnahmen bei der Magen- und Duodenaluntersuchung.

10. O. Fritz (Innsbruck): **Askariden im Röntgenbild.**

Bei der Häufigkeit der Askaridenerkrankung und bei der großen Anzahl der heute überall vorgenommenen röntgenologischen Magendarmuntersuchungen erscheint es sozusagen selbstverständlich, daß jeder Untersucher, der die röntgenologischen Symptome der Askariden kennt, in einer mehr minder großen Anzahl seiner Fälle Gelegenheit finden muß, Askariden zu Gesichte zu bekommen, — vorausgesetzt, daß er sich die geringe Mühe nimmt, darauf zu achten. Daher ist es von vornherein nicht recht verständlich, daß die ersten diesbezüglichen Mitteilungen des Autors zum Teile nur mit Zweifel und Ablehnung aufgenommen wurden. Diese sichergestellten Befunde sind aber gewiß nicht so gegenstandslos, daß sie einer weiteren Beachtung völlig entbehren könnten. Denn neben einer großen Anzahl von Fällen, bei denen die Askariden lediglich als Nebenbefund bei Ulc. ventr., duodeni oder Gallenblasenerkrankungen angetroffen werden, gibt es sicher auch eine mindestens ebenso große Anzahl von Beobachtungen, wo unter der Annahme eines organischen Leidens des Magens, des Duodenums oder der Gallenblase vom zuweisenden Arzte die Röntgenuntersuchung verlangt wurde, die dann keine anderen Veränderungen am Magendarmkanale ergab, als das Vorhandensein von Askariden, von denen in den meisten Fällen weder der Patient noch der behandelnde Arzt eine Ahnung hatte! Hier soll etwa nicht von einer neuen Untersuchungsmethode berichtet werden, um Askariden nachzuweisen (das ist ja mit den bisherigen klinischen Untersuchungsmethoden, ja oft genug auch ohne diese leicht genug möglich), sondern es handelt sich darum, die einmal vorgenommene Röntgenuntersuchung in allen ihren Möglichkeiten voll und ganz auszunützen, ohne sich eine wesentliche Chance im untersuchten Gebiete entgehen zu lassen. Der Nachweis der Askariden ist ja, wenn sie unter dem typischen, bereits wiederholt beschriebenen Bilde in Erscheinung treten, so überaus leicht und einfach, daß die geringe Mühe, die man darauf zu verwenden hat, genug gelohnt wird, wenn sich nach negativem Ergebnis der Magen-Duodenumuntersuchung endlich im Dünndarme Askariden beobachten lassen und dieser Befund das klinische Bild zu erklären vermag, was bei der sehr reichlichen Symptomatik der Helminthiasis genug oft zutrifft. Kurze Beschreibung der aufzuwendenden Durchleuchtungstechnik, die im wesentlichen lediglich in systematischem Ableuchten einzelner Dünndarmschlingen unter Zuhilfenahme des Distinktors besteht; die Askariden heben sich dann als längliche Schattenaussparungen aus den kontrastmittelbeschickten Jejunumschlingen ab. Auch schon im Magen können sie gelegentlich zur Ansicht kommen, schwerer im unteren Ileum und im Kolon. Freilich besteht die Möglichkeit der Verwechslung mit Schleimhautfalten, besonders im Magen. Die Kasuistik des Autors beläuft sich bisher auf 29 Fälle, innerhalb der letzten zwei Jahre; hierbei wurden die Würmer stets unter dem Bilde der Schattenaussparungen gesehen.

Ein anderes von dem typischen Verhalten abweichendes Bild ergibt sich, wenn die Askariden, was auch nicht gar so selten zu geschehen pflegt, eine geringe Menge von dem im Wirtsdarm enthaltenen Barium in ihren eigenen Darmkanal aufnehmen und dann, mehrere Stunden nach der Bariummahlzeit des Wirts, ihren eigenen schlanken Darmkanal durch das aufgenommene Kontrastmittel auf diese Weise in Erscheinung bringen. Hier ist der Untersucher, auch der geübtere, unter Umständen vor ein schwer aufzulösendes Rätsel gestellt, das ihn vor allem an einen langen, fadenförmigen Fremdkörper denken lassen wird.

Dieses Verhalten wurde bisher seitens des Autors dreimal festgestellt. Über die wahre Herkunft dieses seltsamen Bildes ließen die in der Regel nach der Röntgenuntersuchung vorgenommenen erfolgreichen Wurmkuren keinen Zweifel aufkommen.

11. Risse und Poos (Freiburg i. Br.): **Röntgenstrahlen und vegetatives Nervensystem.**

Eine Analyse des Spiels denervierter Kaninchenpupillen, das sich mit Präzisionsinstrumenten genau beobachten läßt, zeigt, daß nach Bestrahlung der Körpermitte unter gewissen Bestrahlungsbedingungen eine Ausschüttung pharmakologisch hochwirksamer Stoffe in die Blutbahn stattfindet. Einer dieser Stoffe ist höchstwahrscheinlich das Adrenalin, dessen Wirkung an der Pupille jedoch überdeckt und überkompensiert wird durch die Ausschwemmung eines unbekannten Stoffes von starker, physostigminähnlicher Wirkung. Als Ursprungsort des unbekannten Stoffes kommt vielleicht das Pankreas in Betracht. Der bestrahlte Organismus behält in der Folgezeit monatelang die Fähigkeit, die Atropinlähmung der Pupille in wenigen Stunden wieder zu durchbrechen.

Digitized by Google

12. Martius (Bonn): **Das Hauterythem als Strahlenmaß.**

M. H.! Die Messungen, über die ich Ihnen heute berichten will und die ich gemeinsam mit Herrn Grebe ausgeführt habe, beziehen sich auf die Brauchbarkeit des Hauterythems als Strahlenmaß. Bekanntlich hat zum Zwecke der Dosisbestimmung in der Röntgenstrahlentherapie das von Seitz und Wintz angegebene relative biologische Meßsystem fast ausschließliche Verbreitung gefunden. Bei diesem relativen Meßsystem bildet die Reaktion der Haut auf die Bestrahlung diejenige Größe, welche der Dosierung zugrunde gelegt wird. In der Tat hat eine solche Strahlendosierung sehr große Vorteile für sich, besonders insofern, als sie von derjenigen oberen Grenze ausgeht, die niemals überschritten werden darf, nämlich von der Belastbarkeit der Haut. Auch stellt das Hauterythem eine verhältnismäßig scharfe Reaktion dar, da schon Unterschiede von 25% der Bestrahlungsdosis von gefilterten Strahlen durch einen deutlich erkennbaren Unterschied in der Reaktion beim direkten Vergleich der verschieden stark bestrahlten, gesunden und sich entsprechenden Hautstellen derselben Person erkennbar sind, wenigstens, wenn die Reaktion eine gewisse Stärke hat und größere Hautflächen bestrahlt werden.

Auch die individuellen Reaktionsunterschiede verschiedener Personen sind verhältnismäßig gering. Das sind allgemeinbekannte Tatsachen, deren Feststellung auf die grundlegenden Arbeiten von Seitz und Wintz und Friedrich und Kroenig zurückgehen und auf die sich unsere Untersuchungen nicht beziehen.

Und doch hat man sich in der Brauchbarkeit des Hauterythems als Strahlenmaß getäuscht. Denn das, was der eine Untersucher Hauteinheitsdosis nennt, ist oft etwas ganz anderes, als das, was der andere Untersucher so bezeichnet, je nach dem, welche Erscheinungsform aus der langen Skala der Veränderungen, mit denen die Haut auf die Bestrahlung reagiert, dem Begriff der Hautdosis zugrunde gelegt wird. Daß in dieser Beziehung keine Einheitlichkeit bestehen kann, geht schon aus den verschiedenen Definitionen hervor, die für die Hautreaktion als Einheitsmaß im Laufe der Zeit angegeben worden sind und auf die ich hier nicht näher einzugehen brauche. Besonders die äußerst sorgfältigen und mühsamen Untersuchungen von Miescher haben die großen Schwierigkeiten gezeigt, die der Definierung eines einheitlich und eng umgrenzten Reaktionsgrades in dem vielseitigen Gesamtbild der Reaktion der gesunden Haut auf die Röntgenbestrahlung entgegenstehen.

Aber immerhin gab man sich trotz aller theoretischer Bedenken bisher der Anschauung hin, daß praktisch der Unterschied zwischen den in Gebrauch befindlichen Einheitsdosen kein so erheblicher wäre.

Unsere Untersuchungen haben nun den Zweck verfolgt, die tatsächlich bestehenden Unterschiede festzustellen, indem wir durch physikalische Messungen möglichst viel empirisch bestimmte Erythemdosen verglichen haben, also ähnliche Messungen vornahmen, wie sie bereits von Bachem mit Hilfe des Elektroskops, und von Holthusen mit Hilfe der Askarideneier ausgeführt worden sind.

Die erste Aufgabe für diese Untersuchungen mußte sein, ein Meßinstrument zu konstruieren, das die Übertragung einer physikalischen Doseneinheit an einen beliebigen Ort gestattete, ohne Veränderungen in seinen Angaben befürchten lassen zu müssen. Wir haben an den Bonner Kliniken zu diesem Zwecke schon seit Jahren einen Apparat benutzt, der sich als transportables Standardgerät aufs beste bewährt hat. Das Instrument besteht aus einem Wulfschen Zweifadenelektrometer, auf welches eine genau nach den Angaben von Friedrich hergestellte kleine Hornkammer direkt aufgesetzt ist. Das ganze Instrument ist durch einen 4 mm dicken Bleipanzer gegen ungewollte Strahlung geschützt, während die zu messende Strahlung durch zwei Fenster von der Größe der Kammer ein- und austritt. Eine federnde Ladevorrichtung gestattet das Elektrometer von außen eine bestimmte Spannung aufzuladen. Der Ionisationsstrom wird durch die Zeit des Fadenablaufs zwischen zwei Teilstrichen der Okularskala bestimmt. Die Prüfung des Instrumentes auf seine Konstanz geschah über viele Monate hin mit Hilfe eines Radiumpräparates. Das Instrument wurde nun zunächst auf die seit Jahren bei uns gebräuchliche Erythemzeit geeicht, und zwar wurde die Meßentfernung so eingerichtet, daß das Elektrometer eine bestimmte Anzahl von Skalenteilen in so viel Sekunden abläuft, wie die Erythemzeit bei der mittleren Feldgröße von 8×10 cm und 23 cm Fokushautabstand in Minuten beträgt. Auf diese Weise wurden die Messungen aufs äußerste vereinfacht.

Die Ergebnisse unserer Messungen an 14 Instituten und an im ganzen 27 Röntgenapparaten sind in der Tabelle 1 zusammengestellt. Die genauen Angaben über die im einzelnen ausgemessenen Strahlenarten, Apparatetypen, Filterungen, Feldgrößen usw. finden sich in einer ausführlichen Mitteilung von Grebe und mir in der Strahlentherapie. Ich muß gestehen, daß wir selber zunächst über die enormen Unterschiede überrascht waren. Unsere Vergleichsmessungen haben nämlich ergeben, daß an den untersuchten Instituten Unterschiede zwischen den

Digitized by Google

gebräuchlichen Erythemdosen bestehen, die sich von 66—258% erstrecken, wenn man **unser** Hauterythem als 100% zugrunde legt. Das sind also Unterschiede von 1 : 3,9. In der Tabelle sind außerdem noch die zu den einelnen Erythemzeiten gehörigen R-Zahlen vermerkt. Um diese zu vermitteln, haben wir unser Instrument in der physikalisch-technischen Reichsanstalt in Berlin an der Behnkenschen Druckkammer auf „Röntgeneinheiten" geeicht.

Ich möchte nicht verfehlen, sowohl Herrn Behnken, als auch denjenigen Kollegen, die uns bei den Messungen in ihren Instituten liebenswürdigst unterstützten, auch an dieser Stelle unsern Dank auszusprechen.

Die Eichung unserer Erythemdosis in elektrostatischen Einheiten ergab 435 R. Sollte die absolute R-Zahl noch eine Korrektur erfahren müssen, so verlieren unsere vergleichenden Messungen dadurch doch nicht ihren relativen Wert. Die ermittelten Erythemdosen liegen zwischen 285 und 1120 R und ihr Gesamtmittel beträgt 580 R.

Kürzlich kam uns eine amerikanische Arbeit in die Hände, in welcher vergleichende Messungen zwischen der französischen Erythemdosis und der an der Frankfurter chirurgischen Klinik gebräuchlichen (Holfelder) mitgeteilt wurden. Die Messungen wurden mit einem von Solomon auf das französische Erythem geeichten Ionisationsinstrument angestellt und ergaben, daß das französische Erythem 2,7 mal so groß ist wie das Holfeldersche und 4½ mal so groß wie das unsrige. In deutschen R-Einheiten ausgedrückt, würde nach dieser Messung das französische Erythem, das allerdings in der Veröffentlichung als eine „Verbrennung zweiten Grades" bezeichnet ist, 1780 R betragen, also noch weit höher liegen, als die höchste von uns gemessene Erythemdosis (1120 R in der Frauenklinik Gießen). Wir geben diese Zahlen wieder mit dem ausdrücklichen Vermerk, daß sie nicht durch eigene Messungen ermittelt sind.

Was zeigen nun unsere Resultate? Zunächst das eine, daß praktisch eine Vergleichsmöglichkeit der Dosierung an den verschiedenen Instituten zurzeit noch nicht besteht, sofern nicht etwa bereits geeichte Meßinstrumente in Gebrauch gewesen sind, die aber gegenüber der weiten Verbreitung der biologischen H.E.D. als Dosierungsgrundlage nur in sehr beschränktem Umfange praktisch verwendet worden sind.

Tatsächlich unterscheidet sich das, was überall in der Literatur als grundlegende Einheitsdosis gilt, innerhalb überraschend weiter Grenzen und schwankt schon in den verhältnismäßig wenigen von uns untersuchten Instituten zwischen 100 und 400%. Diesen großen Differenzen gegenüber machen die von der Größe des Einfallsfeldes abhängigen Intensitätsunterschiede an der Oberfläche des durchstrahlten Körpers nur verhältnismäßig wenig aus, da sie nur wenige Prozent betragen.

Auch die Abhängigkeit der Strahlendosis von den verschiedenen Werten der Strahlenintensität bei gleichem Produkt aus Bestrahlungszeit und Intensität ist nicht so erheblich, daß sie etwa die durch unsere Messungen festgestellten Unterschiede in den Erythemdosen erklären könnten. Durch Bohnenversuche wurde von dem einen von uns nachgewiesen (Martius, Fortschr. d. Röntgenstr., Bd. 32, Heft 3—4, und Matoni, Inaug.-Diss., Bonn 1918), daß an der, ein sehr feines biologisches Reagens darstellenden Vicia faba equina die Verringerung der Strahlenintensität auf ein Viertel bei entsprechender Verlängerung der Bestrahlungszeit, was nach dem Quadratgesetz einer Vergrößerung des Fokusabstandes auf das Doppelte gleichkommen würde, gerade eben durch eine geringere biologische Reaktion nachweisbar ist. Eine von Wintz (Die Bestrahlungstechnik des Mammakarzinoms, Georg Thieme, Leipzig 1924) kürzlich veröffentlichte Kurve zeigt, daß erst bei erheblich größeren Unterschieden in der Fokushautdistanz der Dosisabnahme, die durch die Intensitätsverringerung zustande kommt, praktisch Rechnung getragen zu werden braucht.

Mit den verschiedenen Hautdosen differieren auch die Strahlendosen, die in der Strahlentiefentherapie zur Beeinflussung von Krankheitsherden in der Tiefe des Körpers bisher angewendet worden sind, um dieselben Beträge, da sie sich alle auf die HED beziehen. Wenn man sich also bisher der Meinung hingab, daß beispielsweise Uteruskarzinome an den verschiedenen Kliniken bei gleicher Technik mit derselben Strahlenmenge bestrahlt wurden, so ist das keineswegs der Fall. Damit wird auch jede Grundlage für einen Vergleich der klinischen Resultate bei verschiedenen Bestrahlungsmethoden hinfällig, da die Basis, von der ausgegangen wird, keine einheitliche ist.

Es dürfte fast überflüssig erscheinen, noch im einzelnen darauf einzugehen, wie der Unterschied der im Gebrauch befindlichen Erythemdosen nicht nur verschiedene klinische Bestrahlungsresultate erklärt und Mißerfolge verständlich macht, sondern auch zu erheblichen Gefahren für den Patienten führen kann. Wir wollen uns mit zwei Beispielen begnügen.

Digitized by Google

Es besteht wohl eine ziemlich weitgehende Einigkeit darüber, daß der Verlauf der Tuberkulose nur mit vielen kleinen Röntgenstrahlenmengen günstig beeinflußt werden kann. Nun veröffentlicht eine Universitätsklinik ihre überaus günstigen Resultate bei der Bronchialdrüsenbestrahlung, die mit genau bestimmten Dosen von soundso viel Prozent der HED am Orte der gewollten Wirkung erzielt werden. Die genannte Klinik, die in der Tabelle nicht aufgeführt worden ist, hat aber nach unseren Messungen eine sogenannte HED von nur 50% unserer schon sehr geringen Erythemdosis in Gebrauch. Es besteht nun durchaus die Möglichkeit, daß ein anderer Therapeut, der in sorgfältigster Weise seine Hauterythemzeit an ein Institut mit hoher Erythemdosis anlehnt, dieselbe Strahlendosis zu geben der Meinung ist, in Wirklichkeit aber achtmal soviel gibt, und umgekehrt. Dadurch sind Verschiedenheiten in den Resultaten leicht erklärlich.

Ein anderes Beispiel möge die Bestrahlungen betreffen, die zum Zwecke der Anregung der Ovarialfunktion gemacht werden. Aus der Zangemeisterschen Klinik hat Wieloch kürzlich seine Erfahrungen mit der Schwachbestrahlung der Ovarien veröffentlicht (siehe Zschr. f. Geburtsh., Band 87, 1924). Es wurden ein bis zwei Fünftel der Ovarialdosis gegeben. Es ist hier nicht der Platz, auf die Erfolge, die mit der Bestrahlung der Ovarien bei Amenorrhoen und Oligomenorrhoen erzielt werden können, einzugehen. Wir teilen die von Wieloch geäußerte Ansicht, daß die Gefahr der unbeabsichtigten Kastration sehr groß und die klinischen Erfolge sehr unsicher sind. Ich begrüße die energische Ablehnung, welche die kritiklose Anwendung der sog. „Reizbestrahlung" soeben in den gynäkologischen Sitzungen erfahren hat. Wir möchten hier nur folgende Annahme machen: daß nämlich die genannte Arbeit von Wieloch in bezug auf die zu verwendende Dosis bei derartigen Bestrahlungen von einem Röntgentherapeuten in der Praxis zugrunde gelegt wird, und zwar will der Betreffende in äußerster Vorsicht nur ein Fünftel der Ovarialdosis geben, gehört aber zu denjenigen, die eine hohe Erythemdosis in Gebrauch haben. Dann kann er ohne irgendeine Schuld dazu gelangen, ein Vielfaches der gewünschten und in Marburg ausprobierten Strahlendosis zu geben und bereits die Strahlenmenge erreichen, welche mit Sicherheit zur völligen Ausschaltung der Eierstöcke führen muß, während er gerade die Ovarialfunktion anregen will.

Es möge noch einmal betont werden, daß es sich bei unseren Untersuchungen nicht etwa um die Feststellung von individuellen Verschiedenheiten in der Röntgenhautreaktion handelt, sondern um die verschiedene Auffassung der einzelnen Therapeuten davon, was als mittlere Hauterythemdosis zu bezeichnen ist, also um Verschiedenheiten, die nicht von dem Untersuchten, sondern vom Untersucher abhängen.

Unsere Erythemdosis, die ungefähr der bei Seitz gebräuchlichen entspricht, liegt ziemlich tief. Sie ruft auch nur eine sehr geringe Rötung mit nachfolgender geringer Bräunung hervor. Follikelschwellungen werden niemals gesehen. Man kann die Strahlendosis verdoppeln, ohne eine Blasenbildung hervorzurufen, und sogar verdreifachen, ohne eine irreparable Schädigung der Haut befürchten zu müssen, wenn die Bestrahlung nicht wiederholt wird.

Wir ziehen aus unseren Untersuchungen den Schluß, daß das, was Friedrich bereits seit vielen Jahren angestrebt hat, um eine einheitliche Grundlage für die Dosimetrie zu schaffen, mit allem Nachdruck durchgeführt werden muß. Wir brauchen dazu ein Meßinstrument, das allen Röntgentherapeuten ohne zu großen Kostenaufwand zur Verfügung stehen kann und eichbar ist. Ein solches Instrument muß in möglichst hohem Grade die Intensitäten der Strahlengemische verschiedener Wellenlängen entsprechend ihrer biologischen Wirkung angeben, was bei der kleinen Friedrichschen Kammer abwärts bis zu 0,5 Aluminium gefilterten Strahlen der Fall ist. Es muß ferner unabhängig von den Einwirkungen des Transportes sein.

Mit einem solchen Instrument wird es dann leicht sein, die Erythemdosen an den verschiedenen Krankenhäusern und Instituten auf den gleichen Wert zu bringen. Darin bestehen ja die Bestrebungen der Standardisierungskommision der Deutschen Röntgengesellschaft, wie sie besonders durch Küstner, Holthusen u. a. in verdienstvoller Weise ins Werk gesetzt worden sind.

Wenn das erreicht ist, kann unseres Erachtens alles übrige vorläufig so bleiben, wie es ist. Wir halten es für durchaus praktisch, auch dann weiterhin die verschiedenen klinischen Dosen in Prozenten der nunmehr physikalisch genau bestimmten Erythemdosis anzugeben, da es für das Vorstellungsvermögen einfacher ist, die gewollte biologische Reaktion am erkrankten Organ auf die bekannte Hautreaktion zu beziehen, als auf eine physikalische Einheit, die in ihrer genauen Definition einem großen Teil der Röntgenärzte fremd bleiben dürfte.

Keineswegs überflüssig wird durch die R-Messungen die genaue Bestimmung der Hauterythemdosis überhaupt.

Dieser Begriff wird stets seine große Bedeutung in der Strahlentherapie behalten, da eine mittelstarke Hautreaktion, also eine Veränderung der Haut, die ganz unbedenklich ist, als obere Grenze aller unserer therapeutischen Handlungen niemals überschritten werden darf.

Mit Rücksicht auf diese obere Grenze der völlig ungefährlichen Hautbelastung muß auch die in

Digitized by Google

R-Einheiten angegebene „mittlere Erythemdosis“ gewählt werden. Es ist unbedingt erforderlich, daß man sich mit seiner „Gebrauchsdosis“ in respektvoller Entfernung von denjenigen Strahlenmengen hält, welche zur Blasenbildung in der Haut oder auch nur zu Follikelschwellung führen kann. Die Schädigungen, welche aus derart starken Hautreaktionen hervorgehen können, sind wir noch gar nicht in der Lage völlig zu übersehen.

Da aber gerade der Dosenbereich, innerhalb dessen nur eine Rötung der Haut mit anschließender Pigmentierung zustande kommt, ein besonders breiter ist, kann die mittlere Gebrauchserythemdosis innerhalb dieses Bereiches ziemlich willkürlich einer bestimmten R-Zahl entsprechend gewählt werden.

Die bei uns gebräuchliche Erythemdosis, welche einer R-Zahl von 435 entspricht, könnte man als „Minimalerythemdosis“ bezeichnen, d. h. als eine Strahlenmenge, bei der gerade in der überwiegenden Anzahl von Fällen eine, wenn auch nur sehr schwache Rötung der Haut auftritt.

Da nun unsere Untersuchungen die Durchschnittszahl von 580 R ergeben haben, möchten wir vorschlagen, fernerhin als „mittlere Gebrauchserythemdosis“ diejenige Strahlenmenge zu bezeichnen, welche 600 nach Behnken bestimmten R-Einheiten entspricht.

Zusammenfassung: I. Mit einem auf die Behnkensche R-Einheit geeichten Meßinstrument wurde in 14 Instituten und an 27 Apparaten die gebräuchliche Erythemdosis vergleichsweise gemessen.

II. Es ergaben sich Differenzen zwischen 1120 + 285 R oder, auf die Erythemdosis der Bonner Frauenklinik = 100% bezogen, zwischen 258% + 66%. Das Verhältnis der Extreme beträgt also 3,9 : 1 und das Gesamtmittel 580 R.

III. Diese großen Unterschiede machen es deutlich, daß die Hautreaktion als Grundlage für die Dosimetrie nur dann geeignet ist, wenn sie als Standarddosis auf eine exakte physikalische Einheit bezogen wird.

IV. Es wird vorgeschlagen, fernerhin als „mittlere Gebrauchserythemdosis“ eine Röntgenstrahlenmenge zu bezeichnen, die 600 R-Einheiten entspricht.

Graphische Darstellung der verschiedenen Erythemdosen in R und in % der Bonner Erythemdosis.



258 % des Erythems der Bonner Frauenklinik	1120 R	Frauenklinik Gießen, 1. Strahlung
220 % „	970 R	Frauenklinik Gießen, 2. Strahlung
188 % „	820 R	I. med. Klinik der Charité
185 % „	805 R	Chirurg. Klinik Bonn (früher)
175 % „	800 R	Frauenklinik Bumm, Berlin
151 % „	660 R	Chirurg. Klinik Frankfurt, 240 kV, 4 mA
146 % „	640 R	Chirurg. Klinik Frankfurt, 200 kV, 8 mA u. chirurg. Klinik Bonn (jetzt)
139 % „	610 R	Frauenklinik Franz, Berlin
130 % „	570 R	Bürgerhospital Köln, 1,0 Zn
116 % „	505 R	Bürgerhospital Köln, 0,5 Zn
112 % „	490 R	Hautklinik Bonn, Apex
103 % „	447 R	Hautklinik Bonn, Symmetrie
100 % „	435 R	Frauenklinik Bonn und Krankenhaus Moabit
93 % „	405 R	Frauenklinik Frankfurt, 176 kV, 0,8 Cu
89 % „	390 R	Frauenklinik Frankfurt, 220 kV, 1,3 Cu
86 % „	370 R	Frauenklinik Frankfurt, 220 kV, 0,8 Cu
86 % „	375 R	Frauenklinik Düsseldorf, Multivolt
70 % „	305 R	Frauenklinik Düsseldorf, Neointensiv
66 % „	285 R	Frauenklinik Marburg.

Digitized by Google

13. Schreus (Bonn): **Die maximale Reaktion der Blutgefäße als Maß der Röntgenstrahlen.** (Vorläufige Mitteilung.)

Die Verschiedenheit der Erythemdosis an den verschiedenen Kliniken ist aus der Literatur hinreichend bekannt. Trotzdem nun neuerdings wieder an eine Vereinheitlichung der Dosenmessung herangegangen wird, ist die allgemeine Festsetzung der Höhe der Erythemdosis noch nicht in Angriff genommen worden. Natürlich ist es möglich, eine bestimmte Anzahl „Röntgen", die von Behnken vorgeschlagene neue Einheit, als Erythemdosis zu definieren. Aber die Frage ist eben, wie viele „Röntgen" sollen es denn sein und wie kann man zu einer allgemein befriedigenden Festsetzung dieser Zahl gelangen.

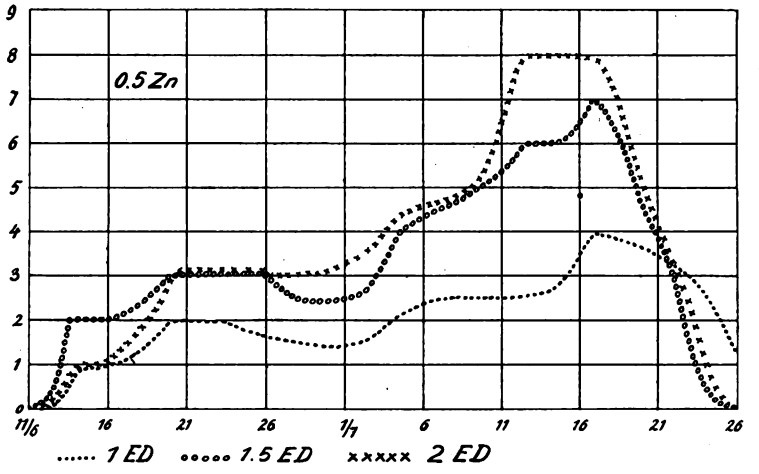

Man könnte versucht sein, den gordischen Knoten einfach dadurch zu lösen, daß man die Erythemdosis als Strahlenmaß ganz fallen läßt. Doch mit der Abschaffung des Wortes allein ist es nicht getan; darf man doch nicht vergessen, daß wir aus klinischen Gründen eine Einheit nötig haben, die ungefähr dem entspricht, was wir bisher als Erythemdosis, oder mit den anderen zahlreichen Synonyma dafür bezeichnet haben. Um klarer zu sein, würde es sich vielleicht empfehlen, das Wort „Erythem" als den ungenauen Teil in „Erythemdosis" wegzulassen und nur die alten Ausdrücke „Volldosis", „Einheitsdosis" zu gebrauchen, oder eventuell den Ausdruck von Seitz und Wintz „Hauteinheitsdosis" allgemein anzunehmen. Deutlicher würde vielleicht noch der Ausdruck „erlaubte Dosis" oder „Höchstdosis" sein.

Die Festsetzung der Höchstdosis bereitet erhebliche Schwierigkeiten insofern, als das klinische Erythem kein nach oben oder unten scharfbegrenzter Begriff ist. Erytheme lassen sich bereits nach recht geringen Dosen (etwa 300—350 R) beobachten (normale Empfindlichkeit vorausgesetzt), und ein Mehrfaches dieser kleinen Erythemdosen führt auch nur zum Erythem. Die klinische Erfahrung hat aber gelehrt, daß nur eine ganz bestimmte Reaktionsstärke ohne schädliche Folgen vertragen wird. Mehrfach wird angegeben, daß diese Dosis mit der „Follikelschwellungs-Dosis" zusammenfällt, die aber auch leider keine scharf begrenzte Dosengröße darstellt.

Bei Verfolgung des Verlaufs der Rötungsintensitäten nach verschieden hoher Dosierung bei ein und demselben Individuum habe ich nun gefunden, daß die Möglichkeit besteht, ziemlich genau festfestzustellen, bei welcher Dosis eine maximale Reakion der Blutgefäße erreicht ist. Diese Feststellung durch Vergleich mehrerer Felder gelingt bedeutend sicherer und schärfer, als etwa die Erzielung einer bestimmten Rötungsintensität an nur einem Feld. Ich werde das gleich an Kurven zeigen.

Vorher möchte ich noch kurz über die Messung der Rötung sprechen. Rotskalen und besondere Apparate zur Messung der Rötung sind Ihnen ja aus den Arbeiten über Licht-, Röntgen- und Radiumdosimetrie bekannt. Die besonderen Unterschiede in der Tönung des Rot bei den einzelnen Individuen bereiten aber immer wieder Schwierigkeiten. Nach einigen Versuchen habe ich aber doch eine Rotskala herausgefunden, die die Einzeichnung der einzelnen Intensitätsgrade bei den meisten Individuen mit genügender Genauigkeit gestattet. Ich zeige sie Ihnen hier. Sie enthält eine Anzahl von Tönungen, deren jede in der Mitte durchlocht ist, und so durch Auflegen der Tafel auf die Haut einen sehr genauen Vergleich gestattet.

Das Vorgehen ist nun so, daß man kaum pfenniggroße Hautbezirke mit steigenden Dosen bestrahlt — ich wählte stets die Vorderseite des Oberschenkels — und den Verlauf der Erytheme ver-

Digitized by Google

folgt. Man kommt dann zu Kurven, die den Verlauf und die Intensität der Rötung bei jeder gegebenen Dosis genau wiedergeben. Hierzu als Beispiel nebenstehende Kurve, gewonnen an drei Bestrahlungen bei 0,5 mm Zn von 1,0, 1,5 und 2 ED. Sie zeigt, daß man hier mit 2 ED. an eine bestimmte Grenze kommt, denn hier fallen die Kurven von 1,5 und 2 ED. bereits fast zusammen. D. h. also, von 1,5 ED. ab ist die Reaktionsfähigkeit der Blutgefäße an ihrer oberen Grenze angelangt. Bei 2 ED. entstand bereits eine erosive Dermatitis.

Auf weitere Einzelheiten der Kurven möchte ich hier nicht eingehen, da es mir nur darauf ankommt, auf diesen relativ einfachen Weg zur Feststellung der erlaubten Höchstdosis in biologischer Eichung am Menschen hinzuweisen. Er mag zur Kontrolle der physikalischen oder biologischen Dosierung etwa mit der Methode Jünglings oder Holthusens praktisch von Nutzen sein. Die Methode ist gefahrlos, da sie nur mit kleinsten bestrahlten Bezirken arbeitet, auf die man selbst große Dosen ohne Dauerfolgen geben kann, da die gesunde Haut ringsherum für schnelle Regeneration sorgt. Zu berücksichtigen ist bei diesen kleinen Feldern, daß natürlich die Streuzusatzdosis wegfällt. Diese ist bei größeren Flächen mit etwa + 30% in Rechnung zu stellen. Die Eichung muß an mehreren Personen vorgenommen werden. Nach den bisherigen Ergebnissen scheint die Methode nur bei harter, stark gefilterter Strahlung brauchbar.

Die Frage, ob die Röntgendosis, die zur maximalen Reaktion der Blutgefäße führt, als erlaubte Höchstdosis brauchbar ist, möchte ich hier offen lassen. Dazu ist die Nachbehandlungszeit bei meinen Fällen bisher zu kurz. Aus der allgemeinen klinischen Erfahrung heraus scheint sie mir um mindestens 30—50% zu hoch zu sein, besonders mit Rücksicht auf die doch häufig notwendige Wiederholung der Dosis.

Aussprachen zu Vortrag 12—13.

Wintz (Erlangen): Die Zusammenstellung des Herrn Martius über die Größe der HED. an verschiedenen Kliniken enthält eine geradezu vernichtende Kritik der an diesen Kliniken geübten Bestrahlungstechnik. Das Zustandekommen einer solchen Tabelle kann ich mir nur durch das Vorhandensein eines großen Fehlers erklären. Derselbe muß wohl in der Auffassung der HED. liegen. Denn — mögen auch die Schwankungen der Größe der HED. beim einzelnen Individuum zwischen 10 und 20% liegen — wenn man eben unter 60—70% der HED. dosiert, dann tritt überhaupt keine Verfärbung mehr ein, bei einer Strahlenmenge von 130—140% der HED. dagegen eine Verbrennung zweiten Grades. Somit können m. E. unter Zugrundelegung der extremsten Grenzen nur Unterschiede um 100% bestehen, nicht aber, wie sie die Tabelle des Herrn Martius ergibt, um zirka 400%. Da ich weiß, daß Herr Martius richtig messen kann, so kann der Fehler nur in der Bestrahlungs- und in der Meßanordnung der einzelnen Kliniken liegen. Da die Ionisationsmessung auf die geringsten Unterschiede in der Meßanordnung, wie Abstand, Feldgröße, Filter, Lage der Kammer im Feld, Rückstrahler, Neigung der Röntgenröhre, fein reagiert, so würden sich die Unterschiede von mehreren 100% schon dadurch erklären lassen. Andererseits ist es aber auch möglich, daß der Ausdruck „HED." mißbraucht wird. Wenn eine eben erkennbare gelbliche Verfärbung des Bestrahlungsfeldes nach 4—6 Wochen als Bestrahlungsfolge entsteht, dann ist dies eben nicht die „HED.". Es spricht nicht gegen die Brauchbarkeit eines Vergleichswertes, wie ihn die HED. doch darstellen soll, wenn die Grundlage der Dosierung nicht im Sinne der HED. durchgeführt wird. Die Standardisierung ist notwendig, aber gerade die von Martius gezeigte Tabelle beweist, daß es eben nicht genügt, nur ein nach Standard geeichtes Instrument zur Messung zu haben; es müssen auch die Dosierungsmaßnahmen standardisiert werden.

Haenisch (Hamburg): Ich möchte darauf aufmerksam machen, daß sicher auch Unterschiede im Ablesen des Hauterythems, der Pigmentierung usw. vorkommen. Während wir früher 3—4 Wochen nach der Bestrahlung die Zeichen der beabsichtigten Hauttoleranzdose, HED. usw. auf der Haut suchten und ablasen, habe ich bei der schwergefilterten Bestrahlung mit schweren Apparaten des öfteren beobachtet, daß erst nach 2—3 Monaten Pigmentierungen auftraten. Erzeugt ein Therapeut die Hautreaktion in 3—4 Wochen, so kann es sich bereits um erhebliches Überschreiten der gewollten Hauttoleranzdose handeln.

Rump (Erlangen) betont, daß es zur Erzielung gleicher Wirksamkeit nicht genügt, eine bestimmte Zahl von R anzugeben, es müssen vielmehr außer Feldgröße und Abstand auch Spannung und Filterung, ferner die Strahlungsintensität und wahrscheinlich auch der zeitliche Verlauf der Spannung berücksichtigt werden.

Köhler (Wiesbaden): Den Herren, die über ein sehr großes Material in Röntgentherapie verfügen, möchte ich doch empfehlen, bei der Beurteilung des Röntgenerythems einmal etwaige meteorologische Einflüsse in Berücksichtigung zu ziehen. Ich erinnere mich aus meiner Praxis einiger merkwürdiger Fälle, bei denen die übliche Erythemdosis verabfolgt wurde, bei denen aber nach kürzester

Digitized by Google

Latenzzeit eine derartig intensive, ins Violett spielende Rötung eintrat, daß eine schwere Verbrennung zu erwarten war. Da mir das bei zwei Patienten vorkam, die schon vorher bei mir an anderen Stellen mit gleichen Dosen, aber gewohnter Reaktion behandelt waren, so blieb mir, als ich alle zur Zeit der Bestrahlung in Betracht kommenden Momente rückblickend abwog, bemerkenswert, daß die betreffenden, zu übernormalen Erythemen führenden Bestrahlungen an Tagen hochgradigster Schwüle und Hitze stattgefunden hatten. Nicht nur das; ich erinnere mich sogar bestimmt eines Falles, der — an einer ungeschützten Hautstelle — im Winter an einem Tage ganz besonders starker Kälte bestrahlt wurde und sonst-unerklärlich stark ansprach.

Vielleicht erklären sich aus diesen Beobachtungen auch die vielen Widersprüche, die wir soeben von den Herren Vortragenden und Diskussionsrednern gehört haben.

Noch hinzufügen möchte ich, daß bei den von mir vorhin genannten Fällen übergroßer Reaktion nicht der gefürchtete Schaden einer mehr oder weniger schweren Verbrennung eintrat, sondern der weitere Verlauf nur der verabfolgten Dosis entsprach. Vielleicht achtet man von jetzt ab auf solche abnormen Wettereinflüsse etwas mehr als bisher.

David (Frankfurt a. M.): Den Hinweis des Herrn Köhler, daß die Hautreaktion von Temperatureinflüssen verändert würde, kann ich auf Grund meiner kapillarmikroskopischen Untersuchungen bestätigen. Monatelang hatte ich Gelegenheit, die Veränderung der Haut unter wechselnden äußeren Verhältnissen zu beobachten. Fast alle äußeren physikalischen Umstände, die vor allem im Augenblick der Röntgenbestrahlung wirksam sind, werden von ausschlaggebender Bedeutung für die Art des später auftretenden Erythems, z. B. Erhitzung, Abkühlung, Druck, Stauung.

Schall (Homburg, Saar): Die Intensität des Erythems kann durch äußere Einflüsse ganz wesentlich verändert werden, worauf bei quantitativer Messung geachtet werden muß. Namentlich spielt die mechanische Irritierung durch Reiben der Kleidung eine Rolle. Ein weiterer wichtiger Faktor für die quantitative Rötungsmessung ist die Konstanz der Lichtquelle, worauf in dem von mir konstruierten Erythemmesser ganz besonders Rücksicht genommen wurde.

Martius (Bonn, Schlußwort): Der Einfluß, den die Feldgröße und der Fokusabstand auf die Oberflächendosis hat, läßt sich durch Messungen leicht ermitteln und ist nicht so groß, daß er die von uns ermittelten Unterschiede in den „Gebrauchserythemdosen" erklären könnte. Dasselbe gilt von dem Einfluß der Bestrahlungszeit auf die Dosis bei gleichbleibendem Produkt aus Intensität und Zeit. Wie das Hauterythem an den von mir gemessenen Apparaten ausfällt, weiß ich nicht. Das lag auch nicht im Rahmen unserer Untersuchungen. Wir haben nur das, was sich tatsächlich als HED an den verschiedenen Instituten in Gebrauch befindet und zur Grundlage der Tiefendosierung gemacht wird, vergleichenden physikalischen Messungen unterzogen mit dem genannten Resultat.

14. Haudek (Wien): **Rückbildungsfähigkeit tuberkulöser Infiltrate durch Selbstheilung.**

Zum Zweck der Prüfung, wie weit das Röntgenverfahren für die Beurteilung des anatomischen Charakters tuberkulöser Veränderungen verläßlich ist, habe ich Serienuntersuchungen ausgeführt, indem ich in gewissen Fällen die Durchleuchtung und die photographische Aufnahme nach kurzen Zeiträumen mehrmals wiederholte. Hierbei ergab sich bezüglich der unscharf begrenzten, mehr oder weniger dichten Fleckschatten, die als charakteristisch für lobulär-pneumonische oder pneumonisch-käsige Verdichtungen gelten und nach Gräff und Küpferle als die Zeichen exsudativer Herdbildungen aufgefaßt werden, als Resultat folgende Feststellung:

Nach einem Bild ist die prognostische Beurteilung unverläßlich, denn die Rückbildung derartiger Schatten ist keine seltene. Die Schatten verkleinern sich, ja verschwinden völlig; als Überbleibsel finden sich interlobäre Schwarten sowie scharf gezeichnete Strang- und Herdschatten vom Charakter der knotig-indurativen. In anderen Fällen wieder vergrößert sich der Schatten und es kommt zur Aufhellung mit Bildung von Zerfallshöhlen. Die Beobachtungen erklären sich so, daß die frischen Herde einen perifokalen Entzündungshof haben, der durch kollaterales Ödem gebildet wird; nach Aufsaugung des Ödems bleiben die weit kleineren Herde zurück. Nicht nur exsudative Herdbildungen haben einen solchen Hof, sondern auch produktive. Erstere sind einer weitgehenden Rückbildung namentlich dann fähig, wenn die Entzündung nicht über das Stadium einer kongestiven Pneumonie (Bard, Grancher, Wilhelm Neumann) hinausgeht.

Flächenschatten von der Art pneumonischer Verschattungen sind ebenfalls rückbildungsfähig, und zwar ist dieses Vorkommnis bei der Tuberkulose gar nicht selten. Nur ein Teil dieser Schatten entspricht der käsigen Pneumonie, häufig handelt es sich aber um bloße kongestive Pneumonie, ins-

Digitized by Google

besondere die marginalen Schatten (Fleischner), die am häufigsten an der Basis des rechten Oberlappens beobachtet werden, bei querer oder schräger Durchleuchtung aber auch entlang dem großen Lappenspalt gefunden werden, sind oft die Substrate gutartiger tuberkulöser Prozesse.

Nur ein Teil dieser Fälle ist nach seinem ungünstigen Verlauf der bronchogenen Phthise zuzurechnen, d. h. der tertiären lappenbeschränkten Tuberkulose, die zur Verkäsung neigt, ein anderer erinnert in seinem Verhalten — wenig schweres Allgemeinbild, günstiger Verlauf, langes Bestehen bleiben ohne Zeichen von Einschmelzung, Rückbildung im Laufe von Wochen oder Monaten — an die von Sluka zuerst bei Säuglingen und Kindern beschriebene gutartige tuberkulöse Pneumonie. Die Kinderärzte haben diese eigentümliche Erkrankungsformen genau studiert; von Eliasberg und Neuland sind dieselben als „Epituberkulose" bezeichnet worden, von Epstein als rückbildungsfähige Infiltrate, von Langer als spezifische tuberkulöse Entzündungen.

(Das Kommen und Gehen solcher Flächenschatten mit Zurücklassung von spärlichen Knoten- und Strangschatten wird an den Serienaufnahmen vieler Fälle demonstriert.)

Für die Zugehörigkeit dieser pneumonischen Verschattungen zur Tuberkulose spricht einmal der Umstand, daß die gleichen Schattenbildungen bei beiderseitigen Prozessen auf der einen Seite in Kavernenbildung übergehen, auf der anderen Seite zurückgehen, dann bei Erkrankungen eines Einzellappens das Vorhandensein klinisch für Tuberkulose beweisender Symptome, wie positiver Bazillennachweis, der physikalische Befund u. a.

Die Serienbeobachtung bringt auch hinsichtlich der Rückbildungsfähigkeit von Kavernen interessante Ergebnisse: Entgegen der Annahme, daß nur kleine Kavernen, etwa bis zu Nuß- oder Pflaumengröße sich zurückbilden können, werden zwei Fälle gezeigt, wo in einem eine orangengroße Kaverne im rechten Unterlappen innerhalb von 6 Monaten vollkommen verschwunden ist und der rechte Unterlappen selbst sich zu einem schmalen paravertebralen Dreieckschatten verkleinert hat, und ein zweiter Fall, wo ein mandarinengroßes Kavum an der Basis des rechten Oberlappens in 2 Monaten auf Dattelgröße geschrumpft ist, während auf der anderen Seite eine frische Aussat grober Fleckschatten in Heilung übergeht.

In den beiden letztgenannten Fällen ist, wie in einer Reihe anderer Fälle von Rückbildung tuberkulöser Prozesse, keine spezifische Therapie erfolgt, sondern Spitalspflege allein, beziehungsweise die gewöhnliche Heilstättenbehandlung hat den günstigen Erfolg herbeigeführt.

Auch die prognostische Bedeutung der Miliartuberkulose kann nicht mehr als so ungünstig hingestellt werden, wie dies die Röntgenologen bisher stets angenommen haben. Eine miliare Aussaat in den Lungen röntgenologisch festgestellt, bedeutet nicht durchwegs ein Todesurteil, und schon gar nicht ein kurzfristiges. Eine nicht geringe Zahl der im Wilhelminenspital untersuchten Patienten kam aus den Ambulatorien und nicht selten kontrastierte das günstige äußere Bild des scheinbar Leichtkranken mit dem Röntgenbild. Manche Kranken wurden nach längerem Spitalsaufenthalte gebessert entlassen. Über Heilung von Miliartuberkulose, die vom Verhältnis der Virulenz und Massigkeit der Infektion zur Widerstandsfähigkeit des Organismus abhängt, ist mehrfach berichtet worden, kürzlich von John und Tibor; Lorey und Umber haben sogar das Verschwinden der kleinen Herdschatten in ihren Fällen beobachtet. Lorey begründet diese bemerkenswerte Tatsache damit, daß die außerordentlich kleinen Herde nur in Verbindung mit dem perifokalen Hof sichtbar waren, nach dessen Verschwinden aber unsichtbar wurden.

Die Beurteilung des Verlaufs der Tuberkulose gewinnt eine geeignete Basis erst dann, wenn der Röntgenuntersuchung möglichst zahlreiche Fälle, auch alle Leichtkranken, zugeführt werden, wie dies im Wilhelminenspital in Wien der Fall ist, und wenn Kontrolluntersuchungen in großer Zahl, namentlich in den Fällen mit veränderlichen Schattenbildungen durchgeführt werden. Dann kommt in erfreulicher Weise die Neigung der Tuberkulose zur Selbstheilung zum Ausdruck und ein weit günstigerer Verlauf, als er den zumeist gehegten Vorstellungen entspricht.

Über ein großes, durch viele Jahre kontrolliertes Material, hauptsächlich von lungenkranken Kindern hat Harms auf der Tagung der Tuberkulosenfürsorgeärzte 1922 in Mannheim berichtet und seine überaus günstigen Ergebnisse haben angenehme Überraschung hervorgerufen.

Unsere Ansichten über die Prognose der Tuberkulose, insbesondere wie sie bisher nach dem Röntgenbilde häufig gestellt wurde, sind einer Revision bedürftig.

Als ein für die Heilungstendenz der Tuberkulose zeugendes Moment sei noch die Tatsache erwähnt, daß die tuberkulösen Primäraffektionen, welche die in den Städten aufwachsenden Kinder bis zum 14. Lebensjahr in 100% durchgemacht haben, dort wo sie überstanden werden, so restlos ausheilen, daß ihre sichtbaren Residuen, die verkalkten Ghon-Küßschen Herde nur in 5—7% aller Fälle gefunden werden. In allen anderen Fällen sind sie spurlos verschwunden — und auch in den Drüsen ist die überstandene Erkrankung nicht mehr nachzuweisen.

Digitized by Google

Aussprache zu Vortrag 14.

H. H. Berg (Med. Klinik Frankfurt a. M.): Man kann Herrn Haudek nicht genug für die Beleuchtung der Frage danken, in wie hohem Ausmaße Lungeninfiltrationen bei Tuberkulösen spontaner Rückbildung fähig sind, gerade in einer Zeit, in der das Röntgenverfahren so oft mit mehr oder weniger Berechtigung herangezogen wird, um therapeutische Maßnahmen für solche Besserungen verantwortlich zu machen. Wir sind in der Lage, so ziemlich alles Vorgebrachte auf Grund eigener Beobachtungen an dem reichen Materiale der Frankfurter med. Univ.-Klinik unterschreiben zu können. Auch wir sind auf dem Standpunkt angelangt, daß bei Lungenkranken in viel kürzeren Abständen wie bisher Röntgenuntersuchungen vorgenommen werden sollten, einmal um röntgenanatomische Substrate für die oft augenfälligen Änderungen des klinischen Bildes zu gewinnen, ferner um klinisch nicht erkennbare vorübergehende Änderungen des anatomischen Verhaltens aufzudecken und zu studieren. So haben wir mit Abständen nicht nur von Monaten, sondern von Wochen und Tagen geröntgt. Das durch diese Beobachtungen immer wieder gefestigte Bewußtsein, daß eine einmalige Untersuchung immer nur ein Einzelbild aus dem großen Film des pathologischen Geschehens liefern kann, erzieht zur Zurückhaltung in der Stellung der Prognose auf Grund einer Einzeluntersuchung. Auch in der Spitzenfrage sind wir ganz ähnlicher Ansicht wie Herr Haudek. Bezüglich der flächenhaften flüchtigen Verschattungen mit pneumonischem Krankheitsbild möchten wir den Ausdruck „käsige" Pneumonie doch lieber nur den Formen zubilligen, die nicht mit restitutio ad integrum ausgehen, denn das Schicksal verkäster Partien ist Zerfall oder bestenfalls Eindickung mit Ausgang in Verkalkung oder Induration. Für die mit Rückkehr normaler Lungenzeichnung ausheilenden augenscheinlich exsudativ-pneumonischen Bilder bei Tuberkulose muß man wohl annehmen, daß es zur Bildung resorptionsfähigen Exsudats, aber noch nicht bis zur Verkäsung gekommen ist. Auch wir verfügen über eine Anzahl solcher eindrucksvoller Fälle. Ob solche Prozesse, wie es bei reichlichem Bazillenbefund naheliegt, allein durch Tuberkulose zustandekommen, inwieweit Begleitinfektion oder Herdreaktionen eine Rolle spielen, ist keineswegs immer klar, man denke nur an die Grippe. Auch will es uns scheinen, als ob abortive kroupöse Pneumonien doch nicht ganz so selten seien.

Einen Typus rückbildungsfähiger Infiltrationen glaube ich nachtragen zu müssen, den wir in der Umgebung von Blutungsherden in den oberen Partien bald nach einer Blutung nicht selten sahen, und der in der Regel nach einigen Monaten einer mehr oder weniger vollständigen Aufhellung Platz zu machen pflegte. Diese recht massiven Verschattungen muß man wohl als Ausdruck regionärer aspirationspneumonischer Vorgänge auffassen. Der Fall, den ich als Beispiel hierfür zeigen möchte, illustriert ferner die erhebliche Rückbildungsfähigkeit selbst ausgedehnter knotiger Herdbildungen bis zur Zirrhose besonders schön.

Das hämatogene Aussaaten in die Lungen derart rückbildungsfähig sind, daß sie bei späterer Autopsie selbst histologisch nicht mehr sicher als spezifisch angesprochen werden können, beobachteten wir selbst an einem Falle, der durch einen späteren Schub in die Meningen zur Sektion kam. Die einige Wochen vor Auftreten meningitischer Symptome röntgenologisch diagnostizierte Dissemination war im histologischen Präparat mit Ausnahme weniger Stellen nicht mehr als spezifisch zu erkennen. Ich möchte hier auf die Arbeit des Holländers Korteweg (Frankf. Zschr. f. Path. 1923/1) ganz besonders hinweisen, welcher über seine histologischen Beobachtungen über Rückbildung von Miliartuberkeln unter Auftreten von Giesonsäumen berichtet und vom pathologisch-anatomischen Standpunkt aus die neueren röntgenologisch-klinischen Anschauungen bzgl. Auftreten und Verschwinden hämatogener Schübe in vortrefflicher Weise stützt.

Auch wir haben erfahren, daß die Freiburger dualistische Unterscheidung exsudativ-produktiv oft nur mit Einschränkung durchführbar ist, und daß für das Problem der beginnenden Lungentuberkulose relativ wenig damit gewonnen ist. Letzteres ist natürlich bei der fast ausschließlichen Bearbeitung vorgeschrittener tertiärer Fälle nicht anders zu erwarten, keineswegs aber möchten wir die durch exakten Vergleich von Röntgenbild und Präparat gewonnenen Fortschritte missen.

Ob mit dem Auftreten einer Kaverne die schlechte Prognose eines Falles derart besiegelt ist, wie dies noch vor kurzem behauptet wurde, erscheint im Hinblick auf die doch vorkommenden Spontanheilungen von Kavernen nicht mehr so sicher. Zum mindesten sollte man zwischen einzelnen Typen von Kavernen schärfer unterscheiden unter Berücksichtigung des Verhaltens der umgebenden Partien. Schon Turban wies auf die gelegentliche Ausheilung von kleineren Kavernen hin, Baemeister sah solches auch bei größeren nach vorausgegangener Bestrahlung, weitere Röntgenbeobachtungen sind bei Kaestle („Röntgendiagnostik" von Schittenhelm) angeführt. Namentlich in der ausländischen Literatur haben kavernenähnliche Ringformen, die in tuberkulösen Lungen auftreten und wieder verschwinden, stärkere Beachtung gefunden. Von den französischen Autoren werden sie als stumme Kavernen angesehen (Abreu), während in der amerikanischen Literatur die Meinungen geteilt sind, ob es sich um Cavernen oder um spontanen umschriebenen Pneumothorax handelt. Bei

Digitized by Google

einem Besuch in Holland wurde ich durch Dr. Bronkhorst (Apeldoorn) zum Studium dieser flüchtigen Ringformen angeregt, von denen er mir eine ganze Reihe demonstrierte und die er, nichts präjudizierend, Pleuraringe nannte. Eine Anzahl von Kavernenfällen mit entsprechendem klinischen Befund habe ich dann mit kurzen Abständen untersucht und habe mich davon überzeugt, daß namentlich bei klinisch sich rasch verschlechternden oder auch bessernden Fällen Größen- und Formänderungen selbst in Tagen oder Wochen erfolgen können. In einem Falle sah ich bei einem jungen Manne im linken Oberlappen einen bei allseitiger Betrachtung kreisrunden und intrapulmonal gelegenen walnußgroßen Ringschatten mit zentraler Aufhellung und kleinem basalen Niveau, der in Übereinstimmung mit dem klinischen Befund als Kaverne im linken Oberlappen in Höhe der zweiten Rippe gedeutet wurde. Nach zwei Jahren fand ich an der gleichen Stelle nur mehr eine aus radiären Streifen bestehende Sternfigur, während auf der anderen Seite eine weitere kleine, breit umsäumte rundliche Aufhellung aufgetreten war. Der wesentlich gebesserte Patient erkrankte kurz darauf an einer „Grippe" und — fünf Wochen nach der letzten Untersuchung — fand ich nahe am linken Hilus eine neue knapp walnußgroße Aufhellung, zentral gelegen, mit kleinem basalen Niveau. Der Ringschatten schien sich bei tiefster Inspiration deutlich zu vergrößern. Letztere Tatsache setzt elastische Wandungen des betr. Hohlraums voraus, wie sie bei der indurierten Kaverne nicht vorliegen. Jedenfalls erscheint es vorstellbar, daß es auch ein gewissermaßen akutes „Ulkus" in der tuberkulösen Lunge gibt, welches in einer weniger schwer oder reparabel erkrankten Umgebung liegend, durch rückbildende Kräfte verkleinert und ausgeheilt werden kann, ähnlich wie wir dies bei Abszessen in der Lunge gelegentlich beobachten.

(Ausführliche Mitteilung der Fälle erfolgt an anderem Ort.)

Kaestle (München): Haudeks Ausführungen und Bilder sind interessant. Die tuberkulöse Natur der Lungenveränderungen indessen scheint nicht für alle demonstrierten Fälle bewiesen oder zu beweisen zu sein. Es ist nicht zu vergessen, daß bei Tuberkulose in den Lungen spezifische Veränderungen mit unspezifischen vergesellschaftet sein können, daß nicht wenige andere Krankheiten im Röntgenbild differentiell-diagnostische Schwierigkeiten schaffen können.

Wenn auch nach Veröffentlichungen in der Literatur verhältnismäßig rasche Resorptionen tuberkulöser Infiltrate von zuverlässigen Autoren beschrieben sind, so wird man doch der tuberkulösen Ätiologie rasch verschwindender Infiltrationen zunächst kritisch gegenüberstehen. Insbesondere wenn diese Veränderungen — bei günstigem Verlauf — unteren Lungenteilen angehören.

Die Tatsache des Auftretens vom Hilus ausgehender — also nicht von der Spitze basalwärts wandernder — Tuberkulosen ist bekannt. Diese Form von Tuberkulose, der von Rombergs Tübinger Material 30% angehörten, wurde nach dem Kriege bei uns in Deutschland öfter festgestellt als früher; nicht nur bei Jugendlichen, sondern auch bei Erwachsenen.

Nicht selten gutartige sekundäre Tuberkulosen in den Lungen mit günstigem Verlauf sind bekannt.

Auf Grund meiner eigenen Erfahrungen stehe ich den Lungenveränderungen innerhalb kurzer Zeit im Sinne einer Heilung bei einwandfrei nachgewiesener tertiärer Phthise kritisch gegenüber. Weitgehende Veränderungen von Infiltrationszuständen in tuberkulösen Lungen bei anscheinendem Zusammenhang mit Tuberkulose habe auch ich beobachtet; daß es sich dabei um spezifisch tuberkulöses Gewebe gehandelt hat, schien mir vielfach zweifelhaft. Den von Haudek beschrittenen Weg möglichst häufiger Röntgenuntersuchungen von Tuberkulosen unter Plattenanfertigung zur Kontrolle des Krankheitsverlaufes bin auch ich seit vielen Jahren gegangen. Die diagnostische Ausbeute dieses Vorgehens und sein Wert für unsere Erkenntnis der Tuberkulose ist groß.

Kohlmann (Erlangen): Wenn H. sagt, daß die Lungentuberkulose von den Röntgenologen stiefmütterlich behandelt worden sei, so kann dies von internistischer Seite keinesfalls zugegeben werden. Schon seit 1919, vereinzelt auch vor und im Kriege, sind Serienaufnahmen bei Lungentuberkulose gemacht worden. Die Zahl der Durchleuchtungen und Aufnahmen wurde jeweils dem mehr oder weniger stürmischen Verlauf der Lungenphthise angepaßt. Stets wurde vor der Aufnahme zur Orientierung eine Durchleuchtung vorgenommen.

Noch zu einem weiteren Punkte muß ich Stellung nehmen: Die zur Beurteilung überaus wichtige Aufnahmetechnik kann nicht in allen von H. gezeigten Fällen die gleiche gewesen sein. Denn bei einer der ersten Serien sind auf der gesunden linken Seite die Gefäße auf zwei ganz kurz hintereinande aufgenommenen Bildern desselben Falles wesentlich verschieden durch den linken Ventrikel hindurch erkennbar.

Und nun zur Hauptsache: Wenn wir vor einem solchen Forum, wie dem hiesigen, in dem nicht alle Anwesenden erfahrene Röntgenologen und Kliniker sein können, über die Frage von Heilungsvorgängen bei Lungentuberkulose sprechen wollen, so muß meines Erachtens die Grundforderung ge-

Digitized by Google

stellt werden, daß in jedem Falle eine sicher festgestellte Tuberkulose vorliegt. In diesem Punkte kann man aber bezüglich der von H. gezeigten Bilder Zweifel hegen. Auch von anderer Seite wurden solche Stimmen laut. In einem kleineren Teile der Fälle handelte es sich mit Wahrscheinlichkeit um nicht tuberkulöse Bronchopneumonien oder andere nicht tuberkulöse Lungenprozesse. Mit dieser meiner Vermutung deckt sich auch die Angabe von H., daß in einzelnen Fällen der Nachweis von Tuberkelbazillen nicht gelungen ist. Gewiß gibt es eine Lungentuberkuolse ohne Bazillenbefund! Aber diese sogenannten geschlossenen, chronischen Tuberkulosen kommen ja hier nicht in Betracht. Vielmehr handelte es sich bei den von H. gezeigten Fällen um mehr oder weniger frische, wechselvolle, ja z. T. stürmisch verlaufende Krankheitsbilder. Da müßte ein Bazillenbefund bei genügend häufiger und sorgfältiger Untersuchung doch wohl gelingen!

Nochmals muß ich daher für die Zukunft die Forderung wiederholen, daß es, wenn wir die an sich wichtige und röntgenologisch gut zu verfolgende Frage der Heilungsvorgänge bei Lungentuberkulose auf Kongressen besprechen wollen, sich auch stets um einwandfrei sichergestellte Fälle von Tuberkulose handelt.

Altschul (Prag): Der vorgerückten Zeit halber will ich meine Einwände, die sich ungefähr in derselben Richtung wie die von Herrn Kohlmann bewegen, erst in Prag, wo dasselbe Thema zur Diskussion steht, vorbringen. Ich möchte hier nur auf einen Punkt hinweisen: Ich habe auf dem Münchner Röntgenkongreß Bilder gezeigt, bei denen ebenfalls die Spitzen vollkommen frei waren, die Infiltrate allerdings nicht den ganzen Oberlappen, sondern nur die medialen Partien desselben einnahmen. Diese Fälle zeigten jedoch einen ganz besonderen bösartigen Verlauf. Im Gegensatz zu dem gutartigen der hier gezeigten Fälle. Schon aus diesem Grunde glaube ich, daß es sich nicht um echte tuberkulöse Infiltrate handeln kann.

Haudek (Wien, Schlußwort): Ich möchte zunächst auf die Bemerkungen aus der Diskussion reagieren, welche Zweifel an der Richtigkeit der Deutung der demonstrierten Bilder beinhalten. Herr Kohlmann äußerte ein Bedenken, ob die Verwaschenheit der Fleck- und Flächenschatten im ersten Bilde des Falles 1, an deren Stelle nach 14 Tagen eine vollkommen klare Zeichnung der Knoten und Stränge zu sehen war, nicht durch einen technischen Fehler wie Verwacklung, Veratmung usw. bewirkt sei. Herr Kohlmann möge sich an dem Diapositiv, das ich ihm zur Verfügung stelle, überzeugen, daß selbstverständlich, bevor ich eine bedeutungsvolle Schlußfolgerung aus dem geänderten Charakter der Schatten gezogen habe, von mir die technischen Grundlagen für das Zustandekommen der Vergleichsbilder auf das sorgfältigste geprüft worden sind. Die Rippenstruktur ist dort, wo sie nicht von den wolkig-wässerigen Lungenverdichtungen verdeckt ist, vollkommen klar, und zwar auf allen Teilen der Platte. Es ist ganz besonders auch darauf geachtet, daß die Bildschärfe überall eine einwandfreie ist, denn ein ungleichmäßiges Anliegen des Verstärkungsschirmes, auf das wir bei der Unvollkommenheit unserer Kassetten stets achten müssen, kann tatsächlich eine partiell scharfe Struktur bei Verwaschenheit anderer Abschnitte bewirken. Im übrigen haben ja eine ganze Reihe von Fällen die gleiche auffallende Erscheinung, nämlich das Verschwinden der Schleierschatten, das für das Zurückgehen des kollateralen Ödems beweisend ist, aufgewiesen.

Das zweite Bedenken liegt in der Frage, ob nicht bei dem riesigen rückgebildeten Kavum eine Täuschung meinerseits insofern vorliegt, als es sich nicht um eine Riesenkaverne, sondern um einen interlobär abgesackten Pneumothorax handelt. Nun auch da kann ich die Zweifel mit völliger Sicherheit beseitigen. Gerade die Serienbeobachtung, die fortlaufende Kontrolle der Metamorphosen des Hohlraums während seiner Verkleinerung geben eine sichere Basis für die anatomische Deutung. Der ersten Phase, scharf begrenzte, längsovale Aufhellung im medialen Bereiche des dicht flächig verschatteten rechten Unterlappens (auf der Skizze gezeigt), folgt einige Wochen später ein ganz verändertes Bild. Die Höhle ist etwas kleiner, unregelmäßig polyzyklisch begrenzt, die Umgebung reichlich aufgehellt, das Kavum infolgedessen von einem jetzt schmalen Infiltrationswall umgeben. Ein solches Pneumothoraxbild gibt es nicht. Dazu das Fehlen von Flüssigkeit und die Lage im medialen Bereiche des Unterlappens und nicht in der Gegend der interlobären Spalte; dann nach mehreren Monaten das Kavum als kaum haselnußgroße Höhle mit dem geschrumpften Unterlappen an das Mediastinum angeschmiegt und bald darauf vollkommen verödet. Ich gebe Herrn Kohlmann gerne zu, daß es Fälle geben kann, wo trotz aller Erfahrung ein Hohlraum im Bereiche des unteren Lungenfeldes in der Gegend der Interlobärspalte gelegen, bei einmaliger Untersuchung nicht mit voller Sicherheit als Pneumothorax oder als Kaverne gedeutet werden kann. Der demonstrierte Fall aber ist ganz anderer Art und berechtigt mich, Ihr Vertrauen für seine durch mich gegebene Auswertung in Anspruch zu nehmen.

Herrn Bergs Ausführungen begrüße ich als eine willkommene Bestätigung meiner Beobachtungen und es unterliegt für mich keinem Zweifel, daß Sie alle mit der gleichen Art der Unter-

Digitized by Google

suchungen, wie ich sie angewendet habe, zu denselben für die Beurteilung der Tuberkuloseheilung recht erfreulichen Ergebnissen kommen werden.

Ein Herr meinte, daß meine Beobachtungen, die ihn offenbar überraschten, vielleicht mit der Unvollkommenheit, d. h. Einseitigkeit des mir zu Gebote stehenden Krankenmaterials zusammenhängen. Ich kläre ihn gerne dahin auf, daß das Zentral-Röntgeninstitut des Wilhelminenspitals aus den großen Tuberkuloseabteilungen des Spitals nicht nur mit den Schwer- und Leichtkranken der Stationen beschickt wird, sondern auch direkt oder im Wege der Spitalsambulatorien zahllose leichteste und zweifelhafte Fälle das Institut frequentieren. Diese Abteilungen sind gewissermaßen Konsiliar und Behandlungszentren, und das Röntgeninstitut des großen Spitals zieht den Vorteil aus der Vielseitigkeit und der Dauerbeobachtung des Krankenmaterials.

Es ist auch die Häufigkeit der interlobären Ergüsse von einem der Redner verteidigt worden. Gewiß gehören diese zu den nicht ganz seltenen Vorkommnissen — ich erinnere nur an die interlobäre mediastinale Pleuritis bei Kindern, um deren Darstellung sich Fleischner verdient gemacht hat —, aber unter der Zahl der lappenmäßig begrenzten Schatten, die außerordentlich groß ist, spielt der interlobäre Erguß nur eine ganz untergeordnete Rolle, wobei ich natürlich von der fibrinösen Pleuritis absehe, welche die Verdichtungsprozesse der Lunge in der Regel begleitet. Fleischner hat mit Recht in seiner kritischen Arbeit „Lobäre und interlobäre Prozesse" die Unstichhältigkeit der Diagnose in den meisten als interlobäre Ergüsse publizierten Fällen nachgewiesen.

Wenn schließlich die Frage aufgeworfen worden ist, ob alle die pneumonischen Verschattungen, die auf den Bildern gezeigt worden sind, tuberkulöser Natur sind, so ist dazu zu sagen, daß in einem Teil der Fälle sich durch positiven Bazillennachweis oder das Auftreten von charakteristischen physikalischen Symptomen der Beweis hierfür erbringen läßt. Das Fehlen eines positiven Sputums in anderen gleichartigen Fällen beweist aber nichts gegen die Diagnose der Tuberkulose, da ja nicht jede Tuberkulose eine offene sein muß. Speziell bei der kongestiven Tuberkulose bleibt ja häufig die Verkäsung aus und das Fehlen von Tuberkeln charakterisiert sie gegenüber der gelatinösen tuberkulösen Pneumonie. Gewiß muß auch beim Phthisiker nicht jede auftretende Pneumonie ursprünglich eine tuberkulöse, also etwa durch Aspiration von tuberkulösem Material bedingte sein. Es ist aber sicher, daß die Pneumonien bei Erwachsenen viel häufiger eine tuberkulöse Ätiologie haben, als man annimmt. Nur allzuoft werden dieselben als Grippe diagnostiziert und die richtige Diagnose kommt erst zutage, wenn Kavernen nachweisbar geworden sind. Der günstige Verlauf einer Pneumonie gibt allerdings noch nicht das Recht, deren Beziehung zur tuberkulösen Grunderkrankung anzuzweifeln. Die Krankheitsdauer ist gewöhnlich eine längere, das Bild ein weniger schweres als bei der kroupösen Pneumonie. Den Kinderärzten sind die „Epituberkulosen" und rückbildungsfähigen Pneumonien bei Tuberkulose schon etwas Bekanntes. Bei den Erwachsenen werden wir wohl noch lernen müssen, die Pneumonien in ähnlicher Weise zur Tuberkulose in Beziehung zu bringen, wie dies für die Pleuritis schon allgemein gilt.

15. F. M. Groedel und Heinz Lossen (Frankfurt a. M.): **Gefahren bei der Röntgenbehandlung chirurgischer Tuberkulosen.**

Sieben Fälle von angeblichen Röntgenschäden bei chirurgischer Tuberkulose im Bereich der Wange, Achselhöhle (zwei Fälle), des Handgelenks, Knies (zwei Fälle), Mittelfußes, die nach langwierigem und wechselvollem Krankenlager in vier Fällen sogar zu chirurgischen Eingriffen führten.

In der einschlägigen Literatur fehlte bislang fast jeder Hinweis auf die Gefährlichkeit der Röntgenbestrahlung bei nässenden, offenen Formen der chirurgischen Tuberkulose (abgesehen vom Gesichtslupus). Sie machen dem Gutachter große Schwierigkeit.

Ob es sich um eine echte Röntgenschädigung handelt, ist zumindest öfters zweifelhaft. Wirkt auf solche pathologisch veränderte Haut Röntgenlicht ein, so reagiert wenigstens makroskopisch gesunde Haut heftig mit ausgedehntem Zerfall, Exsudation usw. Tuberkulöses Krankheitsgeschehen und Röntgenlicht, das in an sich regelrechten Dosen verabfolgt wird, kumulieren sich in diesen Fällen zu einem schweren Krankheitsbild.

Anamnese, Krankengeschichte, Beobachtung über Dauer der Latenzzeit, Aussehen des angeblichen Röntgengeschwürs, sein Verhalten zur Größe des Bestrahlungsfeldes, können Fingerzeige geben, um eine echte Röntgenschädigung auszuschließen.

Wahl von Filtern mit hoher Atomzahl, Vermeiden von verzettelten Dosen, die längere Zeit öfters verabfolgt werden, große Intervalle zwischen den einzelnen Belichtungssitzungen, geeignete Nachbehandlung dürften diese unangenehmen Begleiterscheinungen der Röntgenbehandlung der Tuberkulose verschwinden lassen.

(Die ausführliche Veröffentlichung erfolgt in der „Strahlentherapie".)

Digitized by Google

Aussprache zu Vortrag 15.

Haenisch (Hamburg): Aus den Ausführungen des Herrn Groedel greife ich nur den einen Satz heraus, in dem er über einen gerichtlichen Fall berichtet, in welchem ein Arzt das Röntgenrezept ausgestellt hat und der Röntgenarzt sich mehr oder weniger danach gerichtet hat. Herr Groedel wollte auf den evtl. Vergleich zwischen Arzt und Apotheker nicht näher eingehen. Ich halte es für wichtig, daß hier an dieser Stelle mit aller Schärfe ausgesprochen wird, daß ein derartiges Abhängigkeitsverhältnis ein vollständiges Unding ist. Der Röntgenologe ist absolut selbstverantwortlicher Arzt und hat den Bestrahlungsplan und die Dosierung vollkommen unter eigener Verantwortung aufzustellen und durchzuführen. Die Ausführung eines von einem anderen Arzt gegebenen „Strahlungsrezeptes" ist ein Unding und bietet natürlich keinerlei juristischen Schutz.

A. Heßmann (Berlin) weist darauf hin, daß akute Verschlimmerungen besonders beim nässenden Ekzem schon seit langem bekannt sind und explosionsartig auftreten, sobald die Dosis $^1/_4$—$^1/_3$ HED. im ersten Turnus überschreitet. Dagegen hat H. bei fistelnden Drüsen niemals stärkere und sich schnell ausdehnende Erytheme beobachtet, auch nicht in der hierfür am ehesten disponierten Fossa axillaris. Bei blonden Individuen mit zarter Haut muß natürlich die Dosis stets etwas geringer bemessen werden, als es in der Norm üblich ist. Eine Kontraindikation für die Punktion einschmelzender Drüsen kann daher H. nicht anerkennen; denn gerade Drüsen, die aus irgendeinem Grunde zu spät punktiert wurden, zeigen häufiger Neigung zu Perilymphadenitis.

Grashey (München): Es müßte festgestellt werden, ob die Haut des Tuberkulösen allgemein oder nur über tuberkulösen Herden erhöhte Strahlenempfindlichkeit zeigt. Daß die Haut über tuberkulösen Drüsen und anderen zur Abszeßbildung neigenden Herden stärker empfindlich ist, ist wahrscheinlich, da die Haut sich oft an entzündlichen Prozessen der darunter liegenden Organe beteiligt und sicher schon verändert ist, ehe dies äußerlich wahrnehmbar ist. Entzündlich beteiligtes Gewebe ist aber hypersensibel. Wird durch geringe Überdosierung die Einschmelzung tuberkulöser Herde gefördert, dann wird auch die Haut rascher angegriffen und es kommt rascher zur Ausbildung eines tuberkulösen Geschwürs. Man tut gut, gegebenfalls den Kranken auf die Möglichkeit der Entwicklung solcher Geschwüre schon vor der Bestrahlung aufmerksam zu machen.

16. P. A. Schultz (Jena): Über ein einfaches Hilfsmittel bei der Strahlentherapie.

Bei der Verwendung der Quarzquecksilberlampe zu therapeutischen Zwecken und zur Sterilisation ist zur genauen Dosierung die Kenntnis der ultravioletten Strahlung des Quecksilberlichtbogens erforderlich. Fast alle bisher in der Praxis gebrauchten Verfahren zur Strahlungsmessung haben schwerwiegende Mängel. Teils sind sie zu kompliziert und erfordern zu empfindliche Meßinstrumente (z. B. die Ionisationskammer), teils haben sie für gewisse Wellenbereiche störende Selektivität (z. B. lichtelektrische und Selenzelle, photochemische Reaktionen, Fluoreszenz); immer aber geben sie lediglich Relativwerte auf Grund einer ganz willkürlich gewählten Einheit.

Es ist darum von besonderer Wichtigkeit, eine Methode zu finden, die es mit ganz einfachen Mitteln gestattet, die ultraviolette Strahlung zu messen.

Zu diesem Zweck wurde die Strahlung zahlreicher Quecksilberdampfquarzlampen mit dem Universalaktinometer von F. Linke (1) gemessen. Das Instrument mißt jede Strahlung im absoluten Maß, und zwar gibt es die Anzahl Kalorien an, die in der Minute auf jeden Quadratzentimeter der bestrahlten Fläche auffallen. Diese Kalorienzahl ist naturgemäß abhängig von der im Lichtbogen umgesetzten elektrischen Leistung und von der Entfernung der bestrahlten Fläche von der Strahlenquelle. Es wurden darum zahlreiche Messungsreihen ausgeführt, indem entweder bei konstanter Entfernung die Wattbelastung des Brenners durch Variation des Vorwiderstandes variiert wurde, oder indem bei konstanter Wattbelastung die Entfernung variiert wurde. Dabei wurden stets Differenzmessungen ausgeführt, indem zuerst durch ein 1 mm dickes Filter aus Schottschem Uvonglas der ultraviolette Anteil von der Gesamtstrahlung abgefiltert und sodann die Gesamtstrahlung gemessen wurde, nachdem das Uvonfilter durch eine ebenfalls 1 mm dicke Quarzglasscheibe ersetzt war, um Reflexions- und Absorptionsverluste nach Möglichkeit auszuschalten.

Nach jeder Variation des Vorwiderstandes wurde mit der folgenden Messung so lange gewartet, bis der Lichtbogen sich den neuen Betriebsbedingungen angepaßt hatte, d. h. bis Brennerstrom und Brennerspannung konstant geworden waren. Dazu waren 40—60 Sek. erforderlich. Folgende Tabelle gibt ein Beispiel einer solchen Messungsreihe.

Digitized by Google

Entfernung 25 cm.

J Amp.	E Volt	E. J. Watt	mit Uvonfilter Cal.	mit Quarzscheibe Cal.	Differenz Cal.	% UV
1,65	56	92,5	0,00282	0,0565	0,0547	96,6
1,6	76	121,5	0,0162	0,0877	0,0715	81,5
1,55	80	124	0,0174	0,0915	0,0741	81,0
1,7	102	173,5	0,0296	0,1382	0,1086	78,5
1,7	120	202	0,0405	0,1740	0,1335	76,7
1,72	156	268	0,0627	0,2430	0,1803	74,3

Trägt man die Prozentwerte in Abhängigkeit von der Wattbelastung auf, so erhält man die Figur 1. Der prozentische Anteil der ultravioletten Strahlung an der Gesamtstrahlung nimmt also mit wachsender Wattbelastung ab. Das hat darin seinen Grund, daß die Temperaturstrahlung mit der Wattbelastung in viel stärkerem Maße zunimmt als die Lumineszenzstrahlung. Trägt man nämlich die absoluten Werte

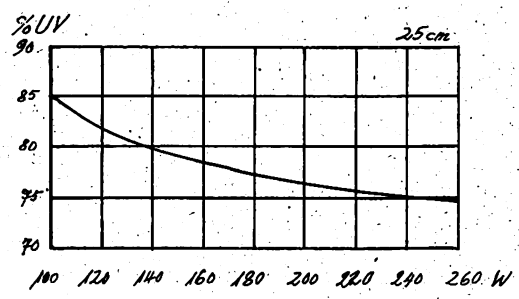

Fig. 1.

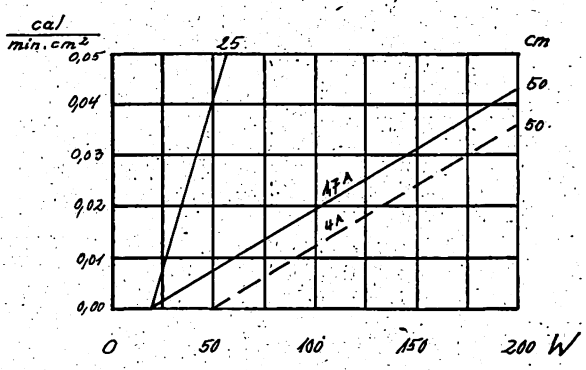

Fig. 2.

der ultravioletten Strahlung eines Brenners in Abhängigkeit von der Wattbelastung auf, so erhält man einen linearen Anstieg (Figur 2). Im Falle des verwendeten 1,7-Ampere-Brenners geht die rückwärts verlängerte Strahlungsgerade bei etwa 21 Watt durch die Wattachse. Diese Leistung von 21 Watt wird verbraucht, um den Lichtbogen überhaupt brennend zu erhalten, und ist also für die Strahlenausbeute verloren. Diese Leistung entspricht einem gesamten Spannungsabfall an den Elektroden von $\frac{21 \text{ Watt}}{1{,}7 \text{ Ampere}}$ = 12,53 Volt. Andere Meßmethoden ergaben den Wert 12,62 Volt (2). In Figur 2 ist noch gestrichelt die Gerade für einen 4-Ampere-Brenner eingetragen. Sie zeigt, wie zu erwarten, daß Brenner mit großer Stromstärke hinsichtlich der Ausbeute an ultravioletten Strahlen nicht so wirtschaftlich arbeiten wie Brenner mit kleiner Stromstärke.

Es ist also die ultraviolette Strahlung bis auf eine additive Größe, die nur vom Brennerstrom abhängt, proportional der Wattbelastung des Brenners. Bezeichnet S die ultraviolette Strahlung in $\frac{\text{cal.}}{\text{sec. cm}^2}$, so ist $S = a\,J\,(E - b)$, wo z. B. in 25 cm Entfernung vom Brenner

$$a = 0{,}946 \cdot 10^{-6}\ \text{cm}^{-2}$$
$$b = 12{,}53 \text{ Volt} \qquad \text{ist.}$$

Wurde bei konstanter Wattbelastung die Entfernung der bestrahlten Fläche vom Brenner variiert, so ergab sich mit wachsender Entfernung eine Abnahme des prozentischen Anteils der ultravioletten Strahlung an der Gesamtstrahlung (Figur 3). Die ultraviolette Strahlung nimmt also stärker ab, als dem Gesetz vom umgekehrten Entfernungsquadrat entspricht, weil die kurzwelligen ultravioletten Strahlen stärker von der Luft absorbiert werden als die sichtbaren Strahlen.

Kennt man diese Abnahme und mißt man die Wattbelastung des Brenners, so kann man die Stärke der ultravioletten Bestrahlung für jede Entfernung leicht berechnen. Da die neueren Quarzbrenner im Betriebe unter normalen Abkühlungsverhältnissen selbsttätig auf konstanten Strom regulieren, so ist es in der Praxis nur erforderlich, die Brennerspannung zu messen. Dann gibt eine graphische Darstellung sofort den Zusammenhang zwischen der ultravioletten Bestrahlung und der Entfernung der bestrahlten Fläche und der Brennerspannung. Ein Beispiel für einen 1,7-Ampere-Brenner gibt Figur 4.

Die ultraviolette Strahlendosis ist für einen gegebenen Brenner physikalisch bestimmt durch die drei Größen: Brennerspannung, Entfernung und Bestrahlungszeit. Verwendet man noch einen regelbaren Vorwiderstand, so ist man in der Wahl der Entfernung und der Bestrahlungszeit nicht mehr

Digitized by Google

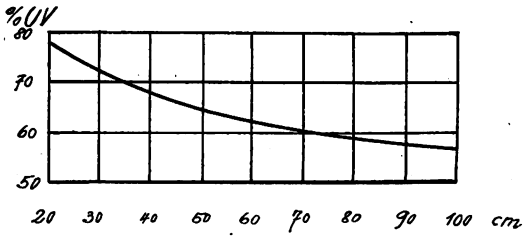

Fig. 3.

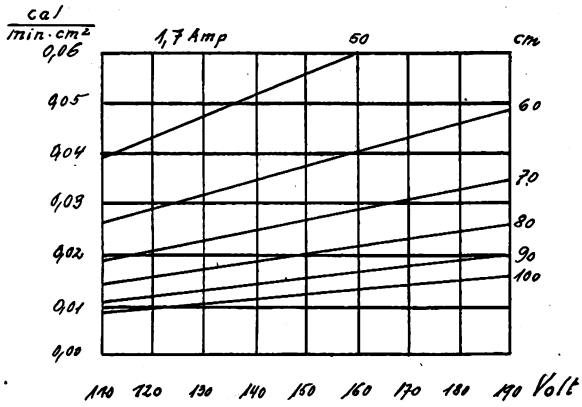

Fig. 4.

behindert und kann die gewünschte Dosis durch Einstellung der erforderlichen Brennerspannung erreichen.

Das hier beschriebene indirekte Dosierungsverfahren setzt natürlich voraus, daß die ultraviolette Strahlungsabgabe eines Brenners sich mit der Zeit nicht ändert. Nun hat es sich gezeigt, daß bei manchen Quarzbrennern nach einigen hundert Brennstunden eine Abnahme der ultravioletten Strahlung eintritt. Man schreibt diese Erscheinung dem Umstande zu, daß Quarzglas bei höheren Temperaturen stark entglast und dadurch für ultraviolette Strahlen weniger durchlässig wird. Jedoch tritt, wie Zschimmer (3) nachweist, eine Entglasung vollkommen reinen Quarzglases erst bei Temperaturen über 1000 Grad auf, während die Temperatur des Brennerrohres weit unter dieser Grenze bleibt. Wenn überhaupt eine Entglasung bei längerem Betriebe auftritt, so ist es sehr wahrscheinlich, daß sie nur durch Verunreinigungen des Quarzglases durch Oxyde der seltenen Erdmetalle hervorgerufen wird.

Für die Abnahme der ultravioletten Strahlung ist daher eine andere Ursache zu suchen. Als eine solche hat sich die Verschlechterung des Vakuums im Brenner erwiesen. Durch das Eindringen von Fremdgasen in den Brenner wird offenbar bewirkt, daß bei gleicher Brennerbelastung der Partialdruck des Quecksilberdampfes im Brenner geringer ist, als bei Abwesenheit von Fremdgasen der Totaldruck, so daß die Anzahl der an der ultravioletten Emission beteiligten Quecksilberatome bei gleichem Totaldruck geringer ist. Nun ist Quarzglas nach Williams und Ferguson (4) für Luft von Atmosphärendruck bis 881 Grad undurchlässig, aber ziemlich stark durchlässig für Helium. Jedoch ist der Partialdruck des Heliums in der Luft verschwindend, und da die Durchlässigkeit dem Druck proportional ist, so ist auch eine Diffusion von Helium in das Brennerinnere unter normalen Betriebsbedingungen unmeßbar.

Es kann also die Verschlechterung des Vakuums nur durch die Undichtheit der Stromzuführungen zu den Elektroden verursacht sein. Neuerdings ist es nun gelungen, die stromzuführenden Drähte vakuumdicht direkt in das Quarzglas einzuschmelzen, und Messungen an solchen Brennern haben gezeigt, daß das Vakuum und damit die ultraviolette Strahlung nach Hunderten von Brennstunden noch völlig konstant ist.

1. F. Linke: Zschr. f. techn. Phys., 5 (1924). 59. — 2. J. Stark, Jb. d. Radioakt. 13 (1916). 423. — 3. E. Zschimmer: Theorie der Glasschmelzkunst, 2. Buch, 1. Teil, Jena 1924. — 4. Physik. Berichte 4 (1923). 385.

17. Lieber (Innsbruck): **Über die chemische Wirkung der Röntgenstrahlen.**

Erschien bereits in „Fortschritte", Bd. XXXII, Heft 5/6, S. 598—603.

18. J. Borak (Wien): **Über neuere Indikationen zur Röntgenbestrahlung der Hypophyse.**

In jüngster Zeit wurde eine Reihe von Indikationen zur Röntgenbestrahlung der Hypophyse aufgestellt, denen allen das Bestreben gemeinsam ist, durch Beeinflussung des endokrinen Drüsenapparates der Hypophyse eine Fernwirkung zu erzielen, sei es auf dem Wege der zwischen den einzelnen Blutdrüsen bestehenden Korrelationen, sei es auf dem der besonderen Beziehungen, welche zwischen der Hypophyse und dem Zwischenhirn als dem Sitz von wichtigen vegetativen Zentren bestehen.

Digitized by Google

Von Stoffwechselstörungen erwies sich die Dystrophia adiposa genitalis als durch Hypophysenbestrahlung nicht beeinflußbar. Es liegt dies daran, daß die Erkrankung auf einer Unterfunktion der Hypophyse beruht und den Röntgenstrahlen offenbar eine den Stoffwechsel stimulierende Eigenschaft abgeht. Dagegen beobachtete Vortragender in mehreren Fällen ein Schwinden der Glykosurie nach Hypophysenbestrahlungen, wie dies auch bei Akromegalie beobachtet wurde, und regt daher an, da nach experimentellen Ergebnissen der Diabetes mellitus auch durch eine Hyperfunktion der Hypophyse bedingt sein kann, in Fällen, welche auf die übliche Behandlungsart sich nicht beeinflussen lassen, eine Bestrahlung des Hirnanhangs zu versuchen.

Von den genitalen Störungen sah Vortragender keinen Erfolg bei den Versuchen, eine Kastration durch Bestrahlung der Hypophyse zu erzielen. Es läßt sich offenbar eine normale Hypophyse durch therapeutische Röntgendosen nicht derart schädigen, wie dies mit Hilfe des Messers im Experimente möglich ist. Dagegen läßt sich die Amenorrhoe, sofern sie nicht primär ist oder eine Teilerscheinung der Dystrophia adiposo genitalis bildet, durch Hypophysenbestrahlungen meist gut beeinflussen, und zwar auch in den Fällen, in welchen vorangegangene Ovarialbestrahlungen erfolglos waren. Doch kommt auch das Umgekehrte vor.

Als eine neue Indikation führt Vortragender die sexuelle Impotenz bei Männern an, doch gilt dies nur für Fälle, welche durch eine besondere, im Gasstoffwechsel-Versuche erkennbare Stoffwechselstörung (Herabsetzung der spezifisch-dynamischen Eiweißwirkung) charakterisiert sind. Bei Fällen mit erhöhtem Grundumsatz sind Schilddrüsenbestrahlungen wirksam. Dysmenorrhoische Beschwerden sowie prä- und intramenstruelle Exazerbationen organischer Erkrankungen sind in vielen Fällen durch Hypophysenbestrahlung gut beeinflußt worden. Besonders wirksam hat sich die Bestrahlung der Hypophyse (nebst der Schilddrüse) bei den sog. ovariellen Ausfallserscheinungen, ohne Rücksicht auf ihre Genese, erwiesen. Auch chronische Kopfschmerzen lassen sich sehr günstig beeinflussen, doch kommen hierbei je nach der Ätiologie außer der Hypophyse noch andere Angriffspunkte für die Röntgenstrahlen in Betracht. Der Wert der Hypophysenbestrahlung vor der lokalen Strahlenbehandlung maligner Tumoren kann erst auf Grund großer Statistiken bestimmt werden.

Die Bestrahlungstechnik ist einfach, muß aber sehr präzise durchgeführt werden. Es werden zwei kleine Schläfenfelder, evtl. noch zwei Stirnfelder bestrahlt. Oberflächendosis 4 H. bei 0,3 Zinkfilter (etwa ein Drittel der HED.). Mindestpause zwischen zwei Bestrahlungen vier Tage, keine Nebenerscheinungen. (Ausführlich in „Jahreskurse für ärztliche Fortbildung", August 1924.)

19. Rump (Erlangen): **Messungen an Röntgenstrahlen.**

Vortragender berichtet über Messungen, die gleichzeitig nach der Ionisationsmethode und durch Beobachtung der Helligkeit eines im Röntgenlicht fluoreszierenden Leuchtschirmes (Röntgenphotometer) vorgenommen wurden. Bei gleichbleibender Strahlenqualität ist volle Proportionalität vorhanden. Wenn dagegen die Strahlenqualität geändert wird, während man durch passende Wahl von Spannung und Filterung Strahlengemische von gleicher Homogenität herstellt, ergibt sich für den Ionisationsstrom der großen Kammer, bezogen auf gleiche Fluoreszenzhelligkeit, ein Minimum bei etwa 0,3 A.-E. Dieses Minimum bleibt auch bei Reduktion der Messungen auf absorbierte Energie erhalten. Wenn man auf Grund atomtheoretischer Betrachtungen annimmt, daß die photometrische Methode unabhängig von der Wellenlänge mißt, würden die widersprechenden Ergebnisse von Holthusen (für das Gebiet der Therapiestrahlen) und von Boos (für langwellige Strahlen) in Einklang gebracht werden können. Nach den bisherigen Erfahrungen laufen biologische Wirkung und Messungen mit dem Röntgenphotometer einander parallel.

20. E. H. Zweifel (Belgrad): **Über Vermeidung von Röntgenschädigungen.**

Das Bestreben aller Röntgenologen war in den letzten Jahren in erhöhtem Maße auf die Vermeidung der Röntgenschädigungen gerichtet. Zu diesen Schädigungen, mit denen wir uns mehr oder minder als unabwendbar abgefunden haben, gehört in erster Linie der Röntgenkater. Die Ursachen des Röntgenkaters sind uns bekannt. Wintz und ebenso Guthmann führen das Entstehen des Röntgenkaters auf die Ozonentwicklung zurück. Warnekros und Reusch machen dafür das Entstehen von salpetriger Säure und von Stickstoffdioxyd verantwortlich. Zur Vermeidung werden Zuführung frischer Luft durch Ventilatoren und überhaupt Lüftung des Bestrahlungsraumes empfohlen.

Auf der strahlentherapeutischen Sitzung bei der Naturforscherversammlung in Leipzig bildete gerade die Frage der Röntgenschädigungen das Hauptthema. Bei der Besprechung des Röntgenkaters habe ich ja damals die Ansicht vertreten, daß er zwar ein Übel sei, aber immerhin ein erträgliches, natür-

Digitized by Google

lich im Vergleich mit den Gefahren, die eine Myomoperation mit sich bringt. Trotzdem begrüße ich es heute außerordentlich, wenn ich Ihnen sagen kann, daß der Röntgenkater eine historische Reminiszenz in der Entwicklung der Strahlentherapie geworden ist.

Wodurch läßt sich nun der Röntgenkater vermeiden? Durch die Umkleidung der Röntgenröhre in einen Bleischutzkasten, mit anderen Worten, durch vollkommene Trennung des Kranken von dem Apparat. Bereits im Jahre 1923 hat Scholz in der „Strahlentherapie" (Band 15) eine Bleischutzeinrichtung beschrieben, die er in seinem Instrumentarium zur Umkleidung der Röntgenstrahlen hatte herstellen lassen. Durch diesen Strahlenschutz ist es ihm, wie er berichtet, gelungen, die Röntgenbehandlung auszuführen, ohne daß es mehr zum Auftreten von Übelkeit und Erbrechen kam. Den gleichen Strahlenschutz gewähren die Bleikästen, in denen bei den modernen Apparaten die Röntgenröhre untergebracht ist. Auf den Patienten trifft nur noch der durch die Blendenöffnung hindurchgehende Röntgenstrahlenkegel. Die Streustrahlen also wie die sich bildenden Gase werden in dem Bleikasten zurückgehalten, so daß weder der Kranke noch das Bedienungspersonal dadurch mehr geschädigt werden.

Fast noch wichtiger als für die Kranken, die ja doch nur kurze Zeit den Röntgenstrahlen ausgesetzt sind, erscheint mir der Strahlenschutz für das Röntgenpersonal, das ja jahraus, jahrein im Röntgenzimmer zu tun hat. Wenn es hier möglich ist, die sich natürlich summierenden Schädigungen durch die Bleikästen ganz zu vermeiden, so bietet das einen unschätzbaren Vorteil.

21. Franz Rother (Erlangen): **Über die Messung der am Röntgenrohr liegenden Spannung**[1]).

In einer Arbeit über das kontinuierliche Röntgenspektrum hat A. Karolus[2]) gezeigt, daß die von J. E. Lilienfeld festgestellte Beeinflussung der Spektren durch die Frequenz der Betriebsspannung nicht zurecht besteht. Diese Untersuchung, die für Wechselstrom von 50 und 500 Perioden durchgeführt wurde, konnte nur durchgeführt werden, wenn es gelang, die mit der Wellenlänge eng verknüpfte Spannung mit größtmöglicher Genauigkeit zu messen.

Die in der Technik zur Messung hoher Wechselstromspannungen gebräuchliche Methode der Meßtransformatoren konnte nicht in Frage kommen, da deren Angabe nur für eine Frequenz richtig ist. Es mußte also eine Meßanordnung gefunden werden, die von der Frequenz unabhängig war. Die Aufgabe konnte mit ausgezeichnetem Erfolg gelöst werden durch Benutzung eines Spannungsteilers, der aus geeigneten hochohmigen Widerstandselementen zusammengesetzt war. Es gelang, die bei diesen Untersuchungen vorkommenden Spannungen bis zu 100 kV mit einer Genauigkeit von 1—2% zu bestimmen.

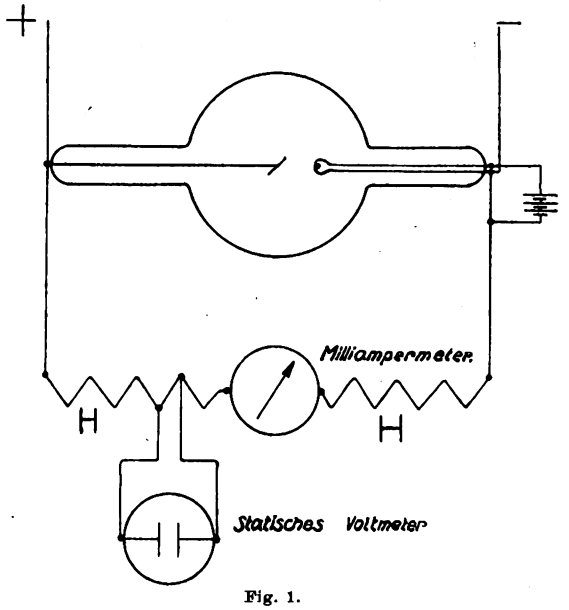

Fig. 1.

[1]) Eine ausführliche Arbeit über diesen Gegenstand von Dr. Franz Rother und Dr. Arthur Gebbert wird in der Zeitschrift für technische Physik erscheinen.

[2]) A. Karolus, Ann. d. Physik 595. 72. 1923.

Digitized by Google

Es lag nun die Frage nahe, ob es nicht möglich sei, die obenerwähnte Methode zur Messung von Hochspannungen unter Benutzung eines Spannungsteilers auf die Spannungsmessung bei den Groß-Röntgen-Apparaten zu übertragen. Besonders geeignet schienen hinsichtlich der Anwendung dieser Methode zunächst die modernen Gleichspannungs-Röntgenapparate zu sein, da bei ihnen alle Bedenken, die auf irgendwelche störende Beeinflussung der Widerstandselemente durch Wechselstrom, als da sind Kohärer Erscheinungen, kapazitive Einflüsse u. a., zurückzuführen sind, von vorneherein in Wegfall kommen. Um diese Aufgabe zu lösen, wurden zunächst an zwei Groß-Röntgen-Apparaten diesbezügliche Versuche angestellt: der eine Apparat, ein Induktorapparat nach dem Symmetrieprinzip, der andere ein Transformatorapparat von 500 Perioden, beide mit dem gleichen Gleichspannungs-Zusatzaggregat, bestehend aus 20 Leydener Flaschen, die je zweimal in Parallelgruppen von je fünf Stück hintereinander geschaltet waren. Um nun die von diesen Apparaten gegebene und am Röntgenrohr liegende Gleichspannung zu messen, wurde (Fig. 1) dem Röntgenrohr ein geeigneter Widerstand von ungefähr 190 Meg-Ohm parallel geschaltet. In der Mitte des Widerstandes lag ein empfindliches Milliamperemeter, während von einem Widerstandselement (etwa 3,5 Meg-Ohm) zu einem passenden statischen Voltmeter abgezweigt wurde. Da der Betrag des dem Röntgenrohr parallel liegenden Widerstandes ebenso genau bekannt war wie der desjenigen Teilwiderstandes, an welchem das statische Voltmeter lag, so konnte ohne weiteres dieses letztere Teilverhältnis, nämlich das Verhältnis des Abzweigwiderstandes zum Gesamtwiderstand, berechnet werden. Mit diesem Teilverhältnis braucht dann nur der Ausschlag des statischen Voltmeters multipliziert zu werden, um die richtige am Röntgenrohr liegende Spannung zu erhalten. Diese eine Methode der Widerstandsbestimmung braucht aber immer noch ein, wenn auch nur für mäßige Spannungen (3—5000 Volt) gebautes, statisches Voltmeter. Die auch diesen Instrumenten noch anhängenden unangenehmen Eigenschaften machen aber diese Meßmethode für die Praxis weniger geeignet. Hingegen erscheint weit brauchbarer die ebenfalls in der Fig. 1 angedeutete zweite Methode. Da wiederum der Gesamtwiderstand parallel zum Röntgenrohr bekannt ist und die durch den Widerstand fließende Stromstärke am Milliamperemeter mit beliebiger Genauigkeit abgelesen werden kann, so kann aus diesen zwei Daten ohne weiteres nach dem Ohmschen Gesetz die Spannung berechnet werden. Dabei kann das Milliamperemeter sofort statt in Milliamperes in Kilovolt geeicht werden, so daß an diesem Strom-Meßinstrument ohne weiteres die wirkliche Hochspannung abgelesen werden kann.

Aus der sehr großen Zahl der so ausgeführten Spannungsmessungen geben für die beiden benutzten Apparate Fig. 2 und 3 ein Bild hinsichtlich der Brauchbarkeit. In beiden Figuren ist die Abszisse der durch den hochohmigen Widerstand fließende Strom in Milliamperes, die Ordinate die zugehörige, aus dem Ohmschen Gesetz ermittelte bzw. direkt am Instrument abzulesende Spannung in Kilovolt. Die an der Innenseite der Ordinate stehenden Werte „Volt-Siemens" bedeuten die bei der

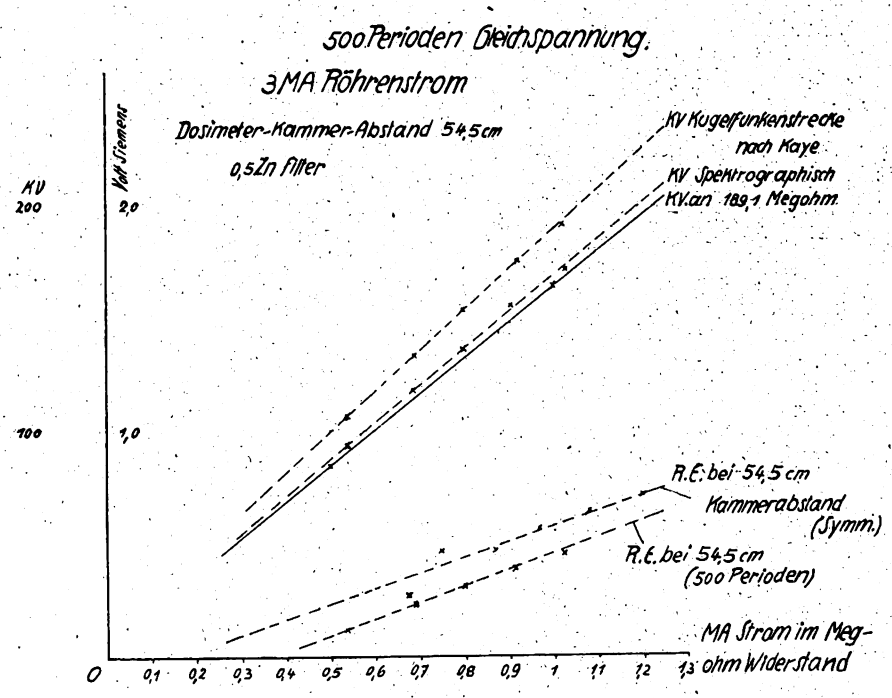

Fig. 3.

Digitized by Google

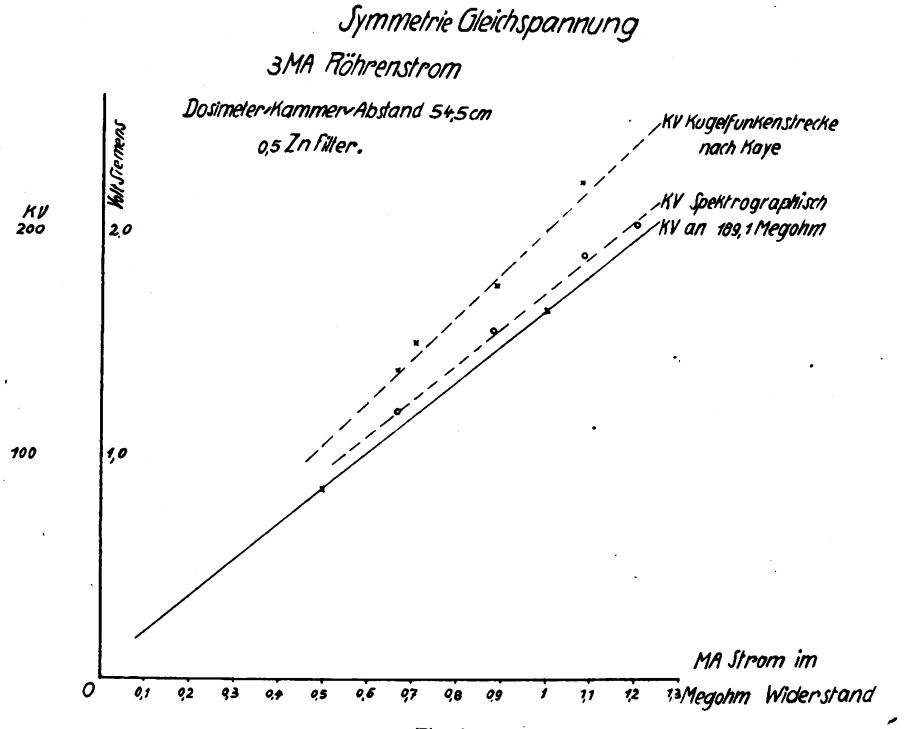

Fig. 2.

Strahlungsmessung mit dem Siemens-Dosimeter am Gitterwiderstand dieses Instrumentes in Frage kommenden Spannungen. Jede mit dem Parallelwiderstand ausgeführte Spannungsmessung wurde gleichzeitig mit einer Kugelfunkenstrecke und einem Röntgenspektographen verglichen. Es zeigte sich in beiden Fällen, daß die Kugelfunkenstrecke zu hohe Werte gibt, deren Einzelablesungen aber bei 500 Perioden Gleichspannung in beachtenswerter Weise auf einer Geraden liegen. Auch die spektrographisch ermittelten Spannungswerte liegen gegenüber den nach der neuen Methode ermittelten Werten noch etwas zu hoch. Immerhin ist aber die Genauigkeit dieser beiden Methoden schon ganz anders miteinander vergleichbar als die mit der Kugelfunkenstrecke gemessenen Spannungswerte. Auf die Unmöglichkeit, in der Praxis mit der Kugelfunkenstrecke ohne Hinzuziehung und Benutzung größerer Hilfsmittel und ohne großen Zeitaufwand Spannungen zu messen, braucht an dieser Stelle nicht erst hingewiesen werden. Es ist ja genugsam bekannt, daß die Kugelfunkenstrecke, peinlichste Genauigkeit im Arbeiten als selbstverständlich vorausgesetzt, doch immer auf Spannungsspitzen anspricht und, wie auch in den Fig. 2 und 3 ersichtlich, infolgedessen immer zu hohe Spannungen vortäuscht. Selbstverständlich ist es möglich, mit physikalisch genauen Methoden und Hilfsmitteln und bei peinlichster Sorgfalt auch mit der Kugelfunkenstrecke genaue Spannungen zu messen, jedoch dürfte der Praktiker selten in der Lage sein, diesen Aufwand an Genauigkeit und Zeit treiben zu können. Die spektrographische Methode gibt bei großer Sorgfalt genaue und zuverlässige Spannungswerte. Immerhin ist auch bei ihr schon durch die Notwendigkeit des photographischen Prozesses ein gewisser Zeitaufwand nicht zu umgehen. Auch treten manchmal bei der Feststellung der Grenzwellenlänge bei ein und derselben Aufnahme unter Benutzung verschiedener optischer Methoden Fehler von 10% und darüber auf. Insbesondere sind Fälle bekannt, wo die der Grenzwellenlänge entsprechende Schwärzung nach der Kochschen Methode automatisch und nach anderer Methode optisch visuell (also individuell) bestimmt wurde, mit dem Ergebnis, daß die so auf verschiedenste Weise ermittelte Grenzspannung um zirka 20% differierte. Verwendet man jedoch die nötige Sorgfalt auf die spektrographische Spannungsbestimmung, so können, wie wiederum die beiden Figuren zeigen, sehr gute Resultate mit dieser Methode erhalten werden. Daß im vorliegenden Falle die spektrographische Messung bei konstantem Verhältnis noch etwas zu hoch gegenüber der Widerstands-Spannungsmessung ausfiel, dürfte auf den immer vorhandenen persönlichen Fehler bei der Schätzung des Schwärzungsabfalles auf der photographischen Platte zurückzuführen sein. Es gibt hochohmige Widerstände, die, unter Spannung stehend, ihren Widerstandsbetrag etwas ändern, so z. B. der von A. Karolus (l. c.) benutzte „Multohm"-Widerstand. Es zeigt sich jedoch, daß diese Widerstandsänderung gering und proportional der angelegten Spannung ist. Will man die oben beschriebene Spannungs-Meßmethode mit solchen Widerständen ausführen, so ist selbstverständlich

Digitized by Google

eine erstmalige Eichung des Widerstandsaggregates bei angelegter Hochspannung erforderlich. Auch bei Versuchen mit solchen Widerständen zeigt sich in Übereinstimmung mit Karolus, daß diese für die oben beschriebene Methode brauchbar sind.

Bei den beiden beschriebenen Versuchen wurden mit den Widerstandsmessungen parellel laufend immer Strahlungsmessungen unter den in der Fig. 2 und 3 angegebenen Umständen mit dem Siemens-Dosimeter ausgeführt. In Fig. 3 sind diese beiden Messungen in Kurvenform für die Symmetrie-Anordnung und die 500-Perioden-Maschine, beide mit Gleichspannungszusatz dargestellt. Es zeigt sich, daß die Strahlung (R.E. = Röntgen-Energie) bei konstanter Milliamperezahl proportional mit der an der Röhre liegenden Spannung geht. Um die zu jedem Punkt der Energiekurve gehörige Spannung zu finden, braucht man nur auf der zu jedem Punkt gehörigen Ordinate nach oben bis zum Schnitt mit den Spannungskurven zu gehen. Die Abszisse ergibt, wie schon oben bemerkt, die zu jeder Spannungsablesung gehörige Milliamperezahl, die eben bei dieser am Röntgenrohr liegenden Spannung durch den hochohmigen Widerstand fließt. Dieses Milliamperemeter kann, wie oben ebenfalls bereits erwähnt, ohne weiteres so geeicht werden, daß die Hochspannung ohne irgendwelche Umrechnung direkt abgelesen werden kann.. Es ist dabei nicht nötig, daß beispielsweise während einer ganzen Bestrahlung der Widerstand ständig dem Röntgenrohr parallel geschaltet bleibt, wenngleich dieser Parallelwiderstand auch einen gewissen Schutz für die Röhre gegen Überspannungen während der ganzen Betriebsdauer darstellen dürfte.

Zusammenfassung: Es wird im vorstehenden eine Spannungsmeßmethode einfachster Art beschrieben, die für die Gleichspannungs-Röntgenapparate, insbesondere der Tiefentherapie, brauchbar ist und gegenüber den bisherigen Methoden eine große Vereinfachung bedeutet.

Aussprache zu Vortrag 21.

Jona (Dresden)[1]): Hohe Spannungen durch Spannungsteilung oder durch Strommessung an hohen Widerständen zu bestimmen, ist sehr naheliegend und, wie Herr Rother selbst sagt, ein mehrfach angewandter Gedanke. Die Methode ist aber nur unter gewissen Einschränkungen anwendbar.

Bei pulsierenden Spannungen oder Wechselspannungen hoher Frequenz (bereits bei 500 Perioden) wird die Messung leicht durch Kapazitätsströme gefälscht, die sich infolge der großen Kapazität von Widerstandselement zu Widerstandselement, sowie von Widerstand zur Erde ausbilden.

Die Multohmwiderstände, die den bekannten Lilienfeldwiderständen sehr ähnlich sind, vertragen nur eine verhältnismäßig geringe Belastung. Es müssen daher eine große Anzahl solcher Widerstandselemente hintereinander geschaltet werden. Die Meßapparatur wird dadurch unhandlich und ihre Kapazität sehr groß, und die Gefahr von Nebenschlußverlusten durch Strahlung und Koronaerscheinungen nimmt mit wachsender Spannung erheblich zu.

Versuche, die ich seit Jahren angestellt habe, geben mir die Überzeugung, daß die Konstanz der Widerstände für eine Präzisionsmeßmethode noch nicht genügend zuverlässig ist, und daß der Methode selbst vorläufig noch derartige Fehlerquellen anhaften, daß mir ihre Anwendung in der medizinischen Praxis noch nicht ratsam erscheint.

Rother (Schlußwort)[1]): Ich habe selbst ausdrücklich die Anwendung der vorgetragenen Methode für Gleichspannungsmessung betont. Die Methode ist aber auch für Wechselspannungen normaler Wechselzahl anwendbar. Schwierigkeiten — die aber auch zu beheben sind — treten erst bei höheren Frequenzen (500 Perioden) auf. Diese Anwendung höherer Frequenzen in der Praxis dürfte aber zurzeit kaum aktuell sein. In der oben zitierten Arbeit von Karolus ist aber gezeigt, daß auch gerade für 500 Perioden-Anordnungen diese Meßmethode, wenn auch mit etwas komplizierteren Hilfsmaßnahmen, möglich ist. Gerade dadurch wurde ja in einwandfreier Weise nachgewiesen, daß die von Lilienfeld behauptete Verschiebung des kontinuierlichen Röntgenspektrums nach kürzeren Wellen mit zunehmender Frequenz nicht besteht. Nebenschlußverluste durch Strahlung und Koronaerscheinung werden bei zweckmäßiger Anordnung des Spannungsteilers und bei zweckmäßiger Belastung desselben nicht beobachtet. Auch bei ausgeruhtem Auge im Dunkeln konnten niemals leuchtende Ausstrahlungen, die auf Spannungsverluste zurückzuführen wären, beobachtet werden. Es lassen sich Widerstände in solcher Form und von solcher Güte herstellen, daß die Konstanz derselben für die in der Praxis benötigten Zwecke der Spannungsmessung an Röntgen-Gleichspannungsapparaten vollkommen ausreichend ist, wenn eine richtige Dimensionierung erfolgt.

Jedenfalls ist hier zum ersten Male die Anwendung der in der Physik prinzipiell bekannten Methode der Spannungsmessung durch Spannungsteilung auf die Groß-Röntgenapparate in der Praxis in einfachster Form und in brauchbarer Weise gezeigt worden.

---

[1]) Wegen Zeitmangels nicht gehalten und nachträglich eingesandt.

Digitized by Google

22. A. Bouwers (Eindhoven, Holland): **Eine neue Röntgenröhre aus Metall.**

Die bis heute in der Praxis verwandten Röntgenröhren weisen in Konstruktion und Aussehen noch viel Übereinstimmung mit den schon gleich nach der Entdeckung der Röntgenstrahlen konstruierten Röhren auf. Röntgen selbst [1]) stellte fest, daß die Intensität der Strahlung zunahm, wenn die Kathodenstrahlen auf ein Platinaplättchen fielen, anstatt auf die Glaswand. So entstand die charakteristisch gewordene, schräg angebrachte Antikathode, die der Röhre jene eigenartige unsymmetrische Gestalt gibt. Die Gestalt der Kathode ist stets so, daß sie ein konzentriertes Kathodenstrahlenbündel (Elektronenbündel) aussendet, welches auf die Antikathode gerichtet wird. Dies gilt sowohl für Gasröhren, in welchen der Stromdurchgang durch Anwesenheit eines bestimmten Gasdruckes möglich gemacht wird, indem Ionisation auftritt, als auch für Glühkathoderöhren, in denen infolge des sehr hohen Vakuums keine Gasionisation stattfindet, sondern wo der Strom durch von der Glühkathode ausgesandte Elektronen hervorgerufen wird. Röhren für Spezialzwecke, wie die von Siegbahn [2]), Zehnder [3]) und Shearer [4]), sind hier außer acht gelassen. Sie beruhen übrigens alle auf einem der hier kurz angegebenen Grundsätze und arbeiten meistens nur an der Pumpe.

Die genannten Kennzeichen der gebräuchlichen Röntgenröhren bringen einige Nachteile mit sich, namentlich einige, die mit der gläsernen Konstruktion zusammenhängen. Die Zerbrechlichkeit ist natürlich sehr groß. Auch die Leitfähigkeit des Glases bei höherer Temperatur ergibt Schwierigkeiten, wodurch der Belastungsmöglichkeit Grenzen gezogen werden. Der Umstand, daß die Wände sich selbst mit Elektrizität laden (vielfach begünstigt durch Metallzerstäubung), wirkt häufig sehr störend auf die Entladung und verhindert, sich mit der Röhre dem Körper dicht zu nähern. Es besteht jedoch noch ein größerer Nachteil, nämlich der, daß die Röntgenstrahlen nicht allein an der Stelle austreten, wo sie nötig sind, sondern nach allen Richtungen, und die Praxis hat nur allzuoft bewiesen, wie schwierig es ist, die Abschirmung ausreichend zu gestalten. Wir haben es darum auch wohl der Mühe wert gefunden, danach zu streben, eine Röhre zu konstruieren, die die aufgezählten Übelstände nicht besitzt. Außerdem hoffen wir zu beweisen, daß mit diesen Röhren noch einige positive Vorteile verknüpft sind.

Der Grundgedanke [5]) ist folgender (Fig. 1): Wenn es glückt, in einem Metallgefäß eine Elektronenquelle, z. B. einen Glühdraht (1), anzubringen, der im Verhältnis zum Gefäß (3) ein genügend hohes positives Potential hat, so wird kein einziges Elektron sich vom Glühdraht zum Gefäß bewegen. Bringt man jedoch eine Elektrode (2) mit einem genügend hohen positiven Potential in eine Öffnung in der Wand oder in die Nähe einer solchen, dann wird diese die ausgesandten Elektronen anziehen.

Nun erfolgt die Elektronenemission durch den Glühdraht mit kleiner Anfangsgeschwindigkeit (höchstens einigen Zehntel Volt entsprechend), so daß, wenn der Potentialunterschied zwischen Glühdraht und Anode Tausende Volt ist, die Schnelligkeit, mit der die Elektronen auf die Anode gelangen, allein durch diesen Potentialunterschied bestimmt wird, welche Bahn sie auch immer beschreiben. Denn die Geschwindigkeit der Elektronen und der Potentialunterschied zwischen Glühdraht und Anode genügen der Beziehung: $\frac{m\,v^2}{2} = e\,V$ (worin m = Masse, e = Ladung des Elektrons).

Da nun die maximale Frequenz ν_0 der hervorgerufenen Röntgenstrahlung nur von V abhängig ist, nämlich $e\,V = h\,\nu_0$, werden in dem gedachten Apparat auf der Anode (2) Röntgenstrahlen mit einer gewünschten maximalen Frequenz (minimale Wellenlänge) entstehen. Auch ist das Richten der Elektronen mittles eines konzentrierten Elektronenbündels überflüssig, da sie ausschließlich auf die Antikathode auftreffen können. Die Größe der Elektrode (2) bestimmt hier den Brennpunkt.

Es handelt sich nur noch darum, die Energie, die hauptsächlich an die Anode in Form von Wärme abgegeben wird und von welcher zirka ein Tausendstel in Röntgenenergie umgesetzt wird [6]), schnell genug wegzuführen. Außerdem muß dann natürlich ein Fenster angebracht werden, durch welches die Strahlen nach außen gelangen können, es muß für genügende Isolierung gesorgt werden usw., kurzum, der gedachte Apparat muß noch zu einer praktisch verwendbaren Röhre ausgearbeitet werden.

Daß uns das vollkommen geglückt ist, ist zum großen Teil dem Umstand zu danken, daß wir

[1]) Ann. d. Phys. 64, 12, 1897.
[2]) Verh. D. Ph. Ges. 1915.
[3]) El. Zschr. 1915.
[4]) Phys. Rev. 1922.
[5]) Hier ist vielleicht der Platz, um zu bemerken, daß Betrachtungen, wie die hier folgenden, schon einige Jahre früher, ehe wir zur Konstruktion der neuen Röhren kamen, durch Dr. G. Holst ausgesprochen sind, dessen Anweisungen und Bemerkungen für die Konstruktion der Röhre übrigens wesentlich gewesen sind.
[6]) z. B. Beatty, Proc. Royal Soc. 89, 314, 1914.

Digitized by Google

ein Material fanden, das leicht an Glas angeschmolzen werden kann und vakuumdicht ist. Es ist eine Chromeisenlegierung mit einem etwas anderen Verhältnis der Komponenten, als der bekannte rostfreie Stahl [1])

Mit Hilfe dieses Materials glückte es uns, eine Röhre der folgenden Form zu konstruieren (Fig. 2).

Der Glühdraht ist hier nicht positiv in bezug auf das Metallgefäß wie in dem oben genannten Schema, da die Erfahrung lehrt, daß nur ein sehr schwacher Strom zur Wand geht, wenn diese mit einem Glühdrahtpol verbunden ist. Die Erwärmung der Wand ist hierbei minimal, da der Potentialunterschied zwischen Glühdraht und Röhrenwand nur von der Größenordnung 8 Volt ist.

In Fig. 2 ist 3 der Glühdraht, der mit dem Pol 2 der Chromeisenplatte 6 verbunden und mit dem anderen Pol 5 isoliert ausgeführt ist. Der Raum, in dem sich der Glühdraht befindet, ist ringsherum durch Chromeisen abgeschlossen, nur sind zwei runde Öffnungen in den Platten 6 und 7 ausgespart. Gegenüber der letzteren Öffnung befindet sich die Antikathode 4, die durch die gläserne Röhre 8 von dem Metallgefäß (der Kathodenteil 9) isoliert ist, und zwar mit dem hohlen äußeren Ende, in dem der

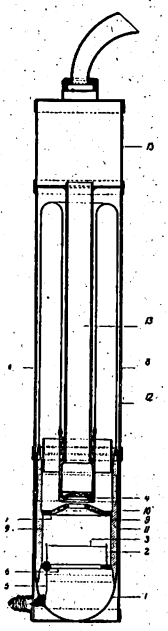

Fig. 2.

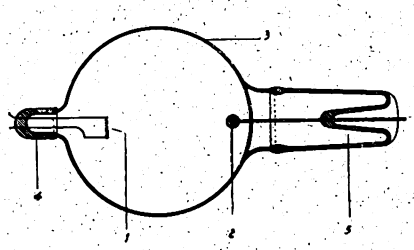

Fig. 1



Fig. 3.

Wolframspiegel einige Millimeter von dem Diaphragma 7 entfernt angebracht ist. Die Abmessungen dieser Öffnung sind so gewählt, daß das positive Feld der Anode genügend durchgreift, um die benötigten Elektronen aus dem Raum der Kathode an sich zu ziehen. Außerdem ergibt sich, daß alle Elektronen auf die Mitte des Wolframspiegels geworfen werden, so daß ein scharfer Brennpunkt entsteht. Merkwürdig ist hierbei, daß eine Öffnung von zirka 12 mm einen scharfen Brennpunkt von nur zirka 2½ mm Durchmesser gibt.

Infolge der geringen Abstände zwischen den Elektroden kann die Röhre funktionieren, wenn sie bestimmte Gase (insbesondere Wasserstoff und Helium) enthält bis zu einem Druck, der selbst viel höher ist als der Gasdruck in den gebräuchlichen Gasröhren und einige hundertmal so groß ist als derjenige in Coolidgeröhren. Von Wichtigkeit ist hierbei die große Feldstärke, die den sekundären Elektronen nicht gestattet, sich weit genug von der Antikathodenoberfläche zu entfernen, um Ionisation zustande zu bringen. Denn in Gasröhren ist es, wie aus den Angaben von Lenard [2]) abgeleitet werden kann, nicht das primäre Bündel Kathodenstrahlen, welches die Ionisation hervorruft, sondern in der Hauptsache sind es sekundäre Elektronen.

Es zeigte sich, daß die Form des Glühdrahtes so gut wie willkürlich genommen werden kann, da das vor der Antikathode angebrachte „Diaphragma" die Größe des Brennpunktes bestimmt. In späteren Konstruktionen ist der Glühdraht kreisförmig.

---

[1]) Dieses Chromeisen wurde durch uns zuerst als Material für die Antikathode in den gebräuchlichen Röntgenröhren verwandt und findet gegenwärtig bei den Philips Glühlampenfabriken (A.-G.) ausgedehnte Anwendung in vielerlei Apparaten: Sendelampen, Gleichrichtern usw.

[2]) Lenard, Quantitatives über Kathodenstrahlen aller Geschwindigkeiten, S. 143 usw.

Digitized by Google

Wie man sieht, treten durch das Fenster 1 die Röntgenstrahlen nach außen. Die austretenden Strahlen bilden also ein kegelförmiges Bündel, dessen Spitze im Brennpunkt liegt, dessen Achse mit der Röhrenachse zusammenfällt und das begrenzt wird durch die Metallränder der Platte 6. Außer diesem kegelförmigen Bündel tritt kein Strahl nach außen, da die Wände 9, 10 und 11 von Chromeisen, Blei und Kupfer so dick gehalten sind, daß selbt die härtesten Strahlen der gebräuchlichen Röhren bis auf weniger als ein Zehnmillionstel abgeschwächt werden. Dies kann hier bequem erreicht werden, da die Kathodenoberfläche des Abschirmmateriales nur klein ist.

Der Wasserkühler 13 ist auf die gebräuchliche Weise in die Antikathode eingeschraubt.

Die Röhren sehen schließlich so aus, wie Fig. 3 zeigt.

Aus Obenstehendem ergibt sich, daß eine einfache Klemme, welche an ein Stativ befestigt ist, für die Aufstellung der Röhre ausreichend ist, vorausgesetzt, daß für die verlangte Beweglichkeit gesorgt wird. Jedenfalls sind die gewöhnlichen Abschirmvorrichtungen aus Bleiglas, Bleigummi usw. überflüssig.

Vorläufige Messungen deuten darauf hin, daß der Nutzeffekt dieser Röhre größer ist als derjenige der gebräuchlichen Glühkathoderöhren, d. h. also, daß bei gleichem Strom und gleicher Spannung eine größere Intensität der Röntgenstrahlen erzielt wird.

Quantitative Untersuchungen hierüber sind noch im Gange. Es kann eine Anzahl möglicher Ursachen für größeren Nutzeffekt angegeben werden, die noch nicht einzeln geprüft sind.

1. Ist die Intensität der Strahlen, welche senkrecht von der Antikathode ausgehen, größer als die, welche z. B. unter einem Winkel von 60° mit der Normalen ausgestrahlt werden, infolge der Absorption in der Antikathode;

2. ist es klar, daß Unebenheiten auf dem Antikathodenspiegel hier sozusagen keinen nachteiligen Einfluß ausüben, während bei den gebräuchlichen Antikathoden die unter 45° in schräger Richtung austretenden Röntgenstrahlen teilweise durch Ränder der Unebenheiten auf der Antikathode absorbiert werden [1]). Im Falle einer eingebrannten Antikathode kann es sich hier um Unterschiede von 50% handeln;

3. erreicht zufolge des kleinen Durchgriffes in jeder Periode der angelegten Wechselspannung der Strom durch die Röhre dann erst einen bedeutenden Wert, wenn die Spannung ungefähr das Maximum erreicht hat, so daß weniger Energie bei niedriger Spannung gebraucht wird, als in vielen anderen Röhren.

Obschon wir diese Metallröhren erst in drei Typen für Radiographie und Hauttherapie ausgearbeitet haben, sind die Versuche für Tiefentherapieröhren so weit fortgeschritten, daß erwartet werden kann, daß wir innerhalb absehbarer Zeit Röhren für 200 kV und mehr herstellen können.

Es ist selbstverständlich, daß dann die Abschirmung gegen die Strahlen erst recht von Bedeutung wird, und wird dies übrigens bequem in ausreichendem Maße zu erreichen sein. Wenn wir z. B. selbst eine Abschirmung mit Blei in einer Dicke von 7 mm wählen würden, so würde noch ein Gewicht von zirka 1½ kg genügen. Wenn der Arzt während der Bestrahlung dann einen Schirm zwischen sich und den Gegenständen, welche durch den Strahlenkegel getroffen werden, aufstellt, dann ist auch der Einfluß durch sekundäre Strahlung aufgehoben und also eine vollkommene Sicherheit auch gegen die allerhärtesten Strahlen auf einfache Weise erreicht [2]).

Die Möglichkeit, den Kathodenteil der Röhre an Erde zu legen, bringt es mit sich, daß man sich den zu bestrahlenden oder zu photographierenden Körperteilen ohne Gefahr von Funkenbildung usw. bis auf den kleinsten Abstand nähern kann.

In diesem Zusammenhang sei noch die Möglichkeit erwähnt, Photographien von verhältnismäßig dünnen Körperteilen, wie Zähnen, auf sehr kleinen Abstand zu nehmen, wenn nur (durch ein kleines Diaphragma) dafür gesorgt wird, daß der Brennpunkt so klein ist, daß das Bild scharf genug bleibt. Dabei kann man mit bemerkenswert kleineren Energien oder kürzeren Belichtungszeiten auskommen, als gewöhnlich benötigt werden, da die Energie dem Quadrat des Abstandes umgekehrt proportional ist. Von besonderer Bedeutung ist diese Möglichkeit der Annäherung der Röhre noch für die Hauttherapie, wie ohne weiteres einleuchtend ist.

23. O. Braun (Chemnitz-Altendorf): **Fehlerquellen bei iontometrischen Messungen.**

Die Verschiedenheit der Meßergebnisse mit der gleichen Apparatur (R. G. S. Iontoquantimeter, Radio-Silex und Transverter der Koch & Sterzel, A.-G.), je nachdem, ob die Versuchsanordnung vom

[1]) Siehe z. B. Wagner u. Kulenkampff (Annal. d. Phys. 69, 548, 1922).

[2]) Nach der Korrektur ist es uns gelungen, eine Röhre zu konstruieren, die bei 225 000 Volt mit 4 mA belastet werden kann; dank oben beschriebener Bleiwand darf auch diese Röhre ohne jede Schutzkappe arbeiten.

Digitized by Google

Vortragenden selbst oder von einer seiner Hilfskräfte getroffen wurde — die noch größeren Unterschiede der Egebnisse bei der gleichen Apparatur aber in verschiedenen Instituten gemessen —, gaben Veranlassung zur Untersuchung der Ursachen dieser Unterschiedlichkeiten.

Hierbei ergab sich in erster Linie die Wichtigkeit einer sorgfältigen Erdung, die nicht bloß an einer am Meßger.t vorgesehenen Erdungsklemme erfolgen soll, sondern zweckmäßig an mehreren Stellen. Es fand sich sogar bei einer, durch die Anlage bedingten, sehr ungünstigen Aufstellung der Meßapparatur, bei der diese und der Messende unter und längs der ganzen Hochspannungsleitung Aufstellung finden mußte, daß es unter solchen Umständen erforderlich werden kann, daß sich der Messende selbst auch erdet. Infolge des Linoleumfußbodens ist derselbe gut gegen die Erde isoliert, infolge seiner Aufstellung unter und längs der Hochspannungsleitung aber einer beträchtlichen Aufladung ausgesetzt, so daß also zwischen ihm und dem geerdeten Iontoquantimeter eine bedeutende Potentialdifferenz entsteht. Beim Manipulieren am Meßgerät kommt es zum Potentialausgleich, und es zeigt sich, daß diese Entladungen den erforderlichen ruhigen Ablauf wesentlich beeinflussen können, wenigstens wurden vom Vortragenden erst dann ruhige und gleichmäßige Abläufe erzielt, nachdem er sich durch eine Armmanschette selbst geerdet hatte.

Das Hauptgewicht ist jedoch auf die Lagerung der Ionisationskammer zu legen.

Dieselbe wird wohl allgemein auf ein streuendes Medium, zweckmäßig ein Wasserphantom, gelagert. Außerdem wird aber mit dem oben erwähnten Meßinstrument, zwecks Nachahmung natürlicher Verhältnisse, ein Paraffinwachsblock geliefert, in dessen schlitzförmige Aussparung die Kammer eingebettet werden soll; dieser Block ist so dick, daß er die Kammer um einen Millimeter überragt, d. h. am Schraubverschluß derselben, während die eigentliche Kammer um 4 mm überragt wird. Mißt man mit einem Tubus, also mit einer fest gegebenen Fokus-Hautdistanz, dann ist die Fokus-Kammerdistanz größer als der beabsichtigte Abstand. Trotzdem ergeben sich anstatt verlängerter Abläufe wesentlich kürzere als nach dem Gesetz der quadratischen Abnahme errechnet, wenn man den Abstand vergrößert, und zwar relativ kürzer, je größer der Fokushautabstand wird, außerdem aber noch weiter verkürzt, wenn man gleichzeitig das Einfallsfeld vergrößert, wie die demonstrierten Lichtbilder zeigen, also eine ausgesprochene Tiefenwirkung. Man mißt demnach bei dieser Anordnung keine Oberflächendosis mehr, sondern bereits eine Tiefendosis. Läßt man dagegen den oben erwähnten schlitzförmigen Block weg, so ergeben sich zunächst einmal drei Möglichkeiten der Berechnung des Fokuskammerabstandes, die oft verschieden gehandhabt werden und ebenfalls nicht gleichgültig sind- es fragt sich nämlich, ob man jetzt, bei der auf einem streuenden Medium ruhenden, aber sonst nicht eingebetteten Kammer den Fokusabstand wie im ersten Falle bis zum obersten Pol der Kammer oder darüber berechnet, oder bis zur Kammermitte oder bis zum Einfallsfeld der streuenden Unterlage, der die Kammer aufliegt. Es ist natürlich, daß daraus bei dem Gesamtdurchmesser der Kammer von 28 mm ganz verschiedene Abläufe resultieren müssen, die aber in keinem Fall bei vergrößertem Fokusabstand mit den errechneten übereinstimmen.

So können sich die verschiedensten Aufbau- und Einstellungsmöglichkeiten ergeben, der Vortragende überzeugte sich davon, daß dieselben an den verschiedenen Instituten auch abweichend gehandhabt werden; es müssen sich dementsprechend auch sehr abweichende Resultate ergeben, eine Übereinstimmung dürfte aber schwer zu erzielen sein, ehe nicht auch eine strikte Vereinheitlichung der Meßanordnung gegeben ist, aus den demonstrierten Tabellen ist ja ersichtlich, wie stark sich die verschiedene Anordnung der Meßkammer auswirken kann. Und wenn wir uns jetzt auch dank der verdienstvollen Arbeiten von Küstner und Behnken dem ersehnten Ideal zu nähern scheinen und alle unsere Meßgeräte auf ein absolutes Maß „R" oder auf ein anderes eichen werden, so werden wir noch immer keine absolut einheitliche Dosis erreichen, es werden trotzdem wesentliche Unterschiedlichkeiten bestehen bleiben, je nachdem wie der einzelne seine Meßanordung treffen wird.

Weitere Messungen haben mir nun gezeigt, welche Form der Meßanordnung die ideale zu sein scheint. Ich ließ zu diesem Zweck die anfänglich von dem Paraffinwachsblock überragte Kammer durch Abhobeln des Blockes langsam aus demselben herauswachsen, wie teilweise aus den demonstrierten Tabellen hervorgeht. Wie die voher gewonnenen Resultate erwarten ließen, befriedigten beim Vergleich mit den rechnerisch gewonnenen Ablaufszeiten am meisten diejenigen Abläufe, bei denen dic Kammer so gebettet war, daß sie den Paraffinwachsblock genau um die Hälfte überragte. Bei dieser Anordnung stimmten die in den verschiedensten Abständen gemessenen Abläufe genau mit dem Gesetz der quadratischen Abnahme überein, wenigstens bei gleichem Einfallsfeld; bei Vergrößerung desselben wurden die Abläufe erwartungsgemäß wieder kürzer mit Vergrößerung des Abstandes, was ja auch mit der biologischen Tatsache übereinstimmt, daß sich auch die HED. mit Größerwerden des Einfallsfeldes verkürzt.

Durch die Tatsache des ausschließlichen Übereinstimmens der gemessenen Abläufe mit den errechneten glaube ich mich jedenfalls zu der Behauptung berechtigt, daß nur diejenige Meßanordnung richtig ist, bei der die Kammer bis zur Mitte in das streuende Medium eingelassen ist, der Fokus-

Digitized by Google

kammerabstand ebenfalls bis zur Kammermitte gerechnet wird. Dazu ist erforderlich, daß das Phantom eine entsprechende Aussparung aufweist, in die genau die Hälfte der Kammer versenkt werden kann. Hierbei scheint es nicht einmal gleichgültig, ob die entsprechende Aussparung geradwandig ist oder sich eng der Kammer anschmiegt, was ich aber nicht mit Bestimmtheit behaupten kann, weil dazu meine unter starken Stromschwankungen leidenden Messungen nicht fein genug sind. Auch scheint mir die Einbettung in einen solchen Paraffinwachsblock überhaupt keine sehr glückliche zu sein, weil durch die Paraffinwachsmischung, ebenso wie durch die auch noch so dünnen Holzwände der Wasserkästen andere Absorptions- und Streuungsverhältnisse entstehen. Das ideale Phantom ist meiner Ansicht nach ausschließlich das große Wasserphantom des Siemens-Dosimeters.

Wenn man bei Messung der Tiefendosis Wasserkästen anwendet, die ebenfalls eine entsprechende Aussparung für die andere Hälfte der Kammer aufweisen müssen, so können erneut Meßfehler auftreten. Hat nämlich das Phantom bei einer z. B. beabsichtigten Überschicht von 10 cm nur die Dicke von 10 cm und ist in demselben eine wie eben geforderte Aussparung vorgesehen, dann befindet sich nämlich über dem oberen Kammerpol nur eine Überschicht von 9 cm. Kontrollmessungen nach Jüngling zeigten, daß sich dann eine zu große Tiefendosis ergibt. Das Phantom muß vielmehr um einen der für die Kammer vorgesehenen Aussparung entsprechenden Betrag dicker sein.

24. R. Thaller (Hamburg): Über die Abhängigkeit der von Coolidgeröhren ausgesandten Strahlenintensitäten von der Röhrenstromstärke.[1])

Daß man in der modenen Röntgenaufnahmetechnik bestrebt ist, äußerst kurze Expositionszeiten zu erzielen, ist selbstverständlich. Durch doppelt gegossene Filme und gute Verstärkerfolien gelingt es, die Expositionszeiten bedeutend herabzudrücken. Aber wie z. B. der beste Photograph, ausgerüstet mit einem lichtstarken Objektiv und hochempfindlichen Platten, in einem düsteren Zimmer keine Momentaufnahmen ausführen kann, so geht es auch dem Arzt in der Röntgendiagnostik bei mangelnder Lichtstärke seiner Röntgenröhre. Durch die Verwendung des Wolframmetalls, eines sehr guten Wärmeleiters und zugleich schwerschmelzbaren Körpers (über 3000° C), ist man in der Lage, die

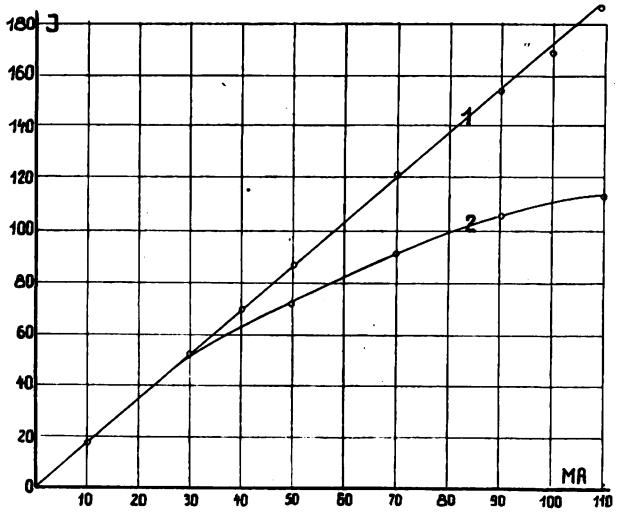

Brennflecke der Röhren mit ganz bedeutenden Energiemengen zu belasten. Es ist jedoch klar, daß in Anbetracht der Kleinheit des Brennfleckes, im Interesse der Zeichnungsschärfe, die der Röhre kurzzeitig aufgedrückte Energie endlich begrenzt ist. Ein Überschreiten dieser Grenze bewirkt eine Zerstörung des Anodenmaterials an der Stelle des Brennfleckes. Das Wolfram wird durch die aufprallenden Elektronen thermisch überlastet, zerstäubt und verdampft. Solche des öfteren zu stark überlastete Brennflecke sind dann die Ursache von geringer Strahlenausbeute. Man bezeichnet dies vielfach als frühzeitige Alterserscheinung oder Ermüdungserscheinung bei Coolidge-Röhren. Bei Ionenröhren tritt dies bekanntlich nicht in so hohem Grade auf. Es ist aber immerhin gelungen, bei Röhrenbetriebsspannungen von 60 kV effektiv 100 und mehr Milliampere durch die Röhre zu schicken, ohne daß dieselbe Schaden leidet, und bei genügender Ausdehnung des Brennfleckes dennoch an Zeichenschärfe nichts zu wünschen übrig läßt[2]).

[1]) Die Messungen wurden im Laboratorium von C. H. F. Müller, Hamburg, ausgeführt.

[2]) Z. B. die Mediaröhre mit bandförmigem Brennfleck nach Prof. Götze.

Digitized by Google

Es soll nun auf eine Erscheinung, die sicherlich vielen bereits bekannt ist, und die nicht immer die richtige Erklärung findet, hingewiesen werden.

Angenommen wird eine Coolidge-Röhre mit tadellosem Vakuum und richtig dimensioniertem Brennfleck, so daß das Rohr, ohne den geringsten Schaden zu leiden, bei 60 kV eff. mit 100 und mehr Milliampere beschickt werden kann. Machen wir z. B. eine Aufnahme mit 40 Milliampere bei einer Expositionszeit von 2 Sekunden, so erhalten wir ein brauchbares Bild. Wollen wir nun die Expositionszeit aus irgendeinem Grunde auf die Hälfte herabdrücken, so soll das Rohr statt mit 40 Milliampere x 2 Sek. = 80 mA-Sek. mit 80 mA x 1 Sek. = 80 mA-Sek. in Betrieb genommen werden. Nicht selten zeigt sich in solch einem Falle, daß nach dem Entwickeln die Platte oder der Film als ganz bedeutend unterexponiert bezeichnet werden muß, ja, es kommt vor, daß die Platte oder der Film überhaupt unbelichtet erscheint.

Sehr oft läßt man sich verleiten, eine Erklärung in der Eigenart der Elektronenröhre zu suchen und zwar vielfach deshalb, weil die Ionenröhren, also die klassischen Gasröhren, diese Erscheinung in viel geringerem Maße zeigen.

An Hand der beiden Kurven 1 und 2 der Fig. 1 kann aber ohne weiteres Klarheit geschaffen werden. Auf die Abszisse, also in horizontaler Richtung von links nach rechts, tragen wir die jeweilig verwendete Milliamperezahl von 0—110 auf, als Ordinaten die von der Röhre ausgesandten Röntgenstrahlen-Intensitäten. Die Messung dieser Intensitäten kann ohne weiteres mit dem einfachen, tadellos arbeitenden Martius-Ionimeter durchgeführt werden, etwa in der Art, daß die Expositionszeiten der Röhre durch ein gutes Zeitrelais stets konstant, z. B. 1 Sekunde, gehalten werden und der Abfall am Instrument in Volt abgelesen wird. Da bei Verwendung der kleinen Kammer des Martius-Ionimeters im Meßbereich stets Sättigungsspannung vorhanden ist und die Kapazität des Systems sich nicht merklich durch die Verschiebung des Elektrometerfadens ändert, kann der Abfall der Elektrometerspannung, ausgedrückt in Volt in gleichen Zeiten, als direktes Maß der ausgesandten Röntgenstrahlenintensität verwendet werden. Exakt gilt dieses für Kurve 1. In diesem Falle wurde Sorge getragen, daß die Betriebsspannung an den Enden der verwendeten Coolidge-Röhre bei allen gemessenen Punkten genau eingehalten wurde. Es wurde die Röhrenspannung direkt an der Röhre gemessen resp. kontrolliert. Bei Verwendung von konstanter Betiebsspannung — bei Kurve 1 waren dieses 50 kV effektiv — zeigt die Kurve einen vollkommen linearen Verlauf. Ihr Anfangspunkt fällt mit dem Nullpunkt des Koordinatensystems zusammen, d. h., die von der Röhre ausgehende Strahlung ist direkt proportional der Röhrenstromstärke bei Aufrechterhaltung der Spannung an der Röhre.

Ganz anders Kurve 2: Während bei Kurve 1 peinlichst darauf geachtet wurde, stets 50 kV effektiv an der Röhre zu haben, wurde bei Kurve 2 lediglich die Spannung eines an die primären Enden des verwendeten 10-Kilowatt-Hochspannungstransformators angelegten Voltmeters konstant gehalten. In der Praxis pflegt man vielfach in dieser Art geschaltete Voltmeter als „Kilovoltmeter" zu bezeichnen. Kurve 2 zeigt nun einwandfrei, daß die von der Röhre unter den genannten Bedingungen ausgesandte Strahlenintensität bei Aufrechterhaltung der Primärspannung am Hochspannungstransformator nicht mehr proportional mit der mA-Zahl ansteigt, sondern um bedeutendes zurückbleibt. Bei 100 mA Röhrenstromstärke beträgt der Intensitätsunterschied der Strahlung ungefähr 30%. Die Erklärung ist in diesem Falle leicht zu finden. Bei Aufrechterhaltung der Primärspannung des Transformators wird durch so hohe Belastungen ein deutlicher Abfall der Sekundärspannung des Transformators bedingt. Da die Wirkung der Röntgenstrahlen in der kleinen Ionisationskammer des Martius-Ionimeters oder auch die Wirkung der Strahlen auf die photographische Platte nicht nur von der Intensität abhängt, sondern auch von der Härte der Strahlung, d. h. also von der an der Röntgenröhre gelegenen Röhrenspannung, so wird jede Verminderung der an der Röhre gelegenen Spannung auch eine Verminderung der Wirkung der Strahlen im Meßgerät oder auf der photographischen Platte die Folge sein. Bekanntlich nimmt bei konstanter Röhrenstromstärke, also bei konstanter Milliamperezahl, innerhalb uns bekannter Röhrenspannungen die Wirkung der Strahlung nach einem Exponentialgesetz mit steigender Spannung zu. Da nun bei entsprechend hoher Belastung des verwendeten Hochspannungstransformators bei gleichgehaltener Primärspannung die Sekundärspannung abnimmt, also das Übersetzungsverhältnis des Transformators nicht konstant bleibt, so nimmt auch die Wirkung der von der Röhre ausgesandten Strahlung ab, und zwar rascher, als der linearen Abnahme der Spannung am Hochspannungstransformator entsprechen würde. Bei Apparaturen, welche Transformatoren mit geringeren Eisenmassen als der im vorliegenden Falle in Verwendung gekommene 10-Kilowattransformator besitzen, ist die Wirkung der Abnahme der Strahlenintensität noch auffälliger. Die Verwendung von Induktoren für den Betrieb von Coolidge-Röhren mit hohen mA-Zahlen wird im allgemeinen überhaupt unmöglich, da der Induktor mit offenem Eisenkern im allgemeinen keine so große Energie aus dem Netz entnehmen kann, wie sie nötig ist, um die für die Röhre erforderliche Energie wieder liefern zu können.

Digitized by Google

Die eingangs erwähnte Unterexposition bei sogenannten „Schweraufnahmen", also bei Aufnahmen mit hohen Milliamperezahlen, erklärt sich in erster Linie durch einen Spannungsabfall im Transformator oder Induktor und nicht durch eine Eigenart der Elektronenröhre.

Daß bei Verwendung von Ionenröhren diese Erscheinung weniger deutlich zutage tritt, erklärt sich einfach dadurch, daß beim Betrieb des Ionenrohres die betreffende Apparatur, sei es Transformator oder Induktor, stets auf die der jeweiligen Härte des verwendeten Rohres entsprechende Röhrenspannung überhaupt gelangen muß, um einen Durchbruch des Stromes zu ermöglichen. Es kann also beim Betrieb mit Ionenröhren ein Sinken der Spannung, welche durch den Apparat verursacht wäre, nicht in Frage kommen, wohl aber kann man bemerken, daß, sei es ein Induktor oder verhältnismäßig schwach dimensionierter Transformator, nur eine begrenzte mA-Zahl durch die Röhre geschickt werden kann. Eine Steigerung des Primärstromes in der betreffenden Apparatur erweist sich als unökonomisch und liefert letzten Endes nur die Heizung für die vorhandenen Leitungen und Wicklungen des Induktors oder Transformators.

Namenverzeichnis.

Zahlen = Seitenzahlen, * Vortrag bzw. Aussprache (A.).

Abreu 29.
Adler 9.
Alberti 10.
Altschul *6 (Theorie d. Strahlenwirkng.); *31 (A. über Lungen-Tb.).
Bacmeister 29.
Bard 27.
Beatty 41.
Becher 14.
Behnken 22, 24, 25, 44.
Berg *29 (A. über Lungen-Tb.). — 31.
Böhm 9.
Borak *35 (Rö.-Bestr. d. Hypophyse). *12 (A. üb. Röntgenstrahlenwirkung, Reizdosis). — 12.
Bouwers *41 (neue Rö.-Röhre aus Metall).
Braun, O. *43 (Fehlerquellen b. iontometr. Messungen).
Bucky 19.
Caspari 6, 7.
David *15 (A. über Magenuntersuchng.); *18 (A. über Rö.-Wirkung auf Gefäße); *27 (A. über Hauterythem).
Dessauer 3, 6, 7, 8, 12.
Ehrlich 6.
Eliasberg 28.
Epstein 28.
Faulhaber 15.
Ferguson 35.
Fleischner 28, 32.
Freund 4.
Fried 4.
Friedrich 10, 21, 23.
Fritz *20 (Askariden im Rö.-Bild).
Gabriel *17 (Einwirkg. d. Röntgenstr. auf d. Gefäße).
Gollwitzer 5.
Gräff 27.
Grancher 27.
Grashey *33 (A. über Gefahren b. Rö.-Ther. bei chir. Tb.).
Grebe 21.
Groedel *13 (Magenuntersuchng., Schlauchfüllung), *16 (Schlußwort hierzu). — 15.
— und Lossen *32 (Gefahren bei Rö.-Ther. chir. Tuberkulosen). — 33.
Gulat-Wellenburg 17.
Guthmann 36.
Haenisch *13 (A. über Reizdos.; *26 (A. üb. Hauterythem); *33 (A. über „Bestrahlungsrezepte").
Harms 28.
Hasselbalch 5.
Haudek *27 (Rückbildung tuberkul. Infiltrate durch Selbstheilung); *31 (Schlußwort); *9 (A. über Strahlenwirkung und biolog. Dosierung). — — 18, 29, 30.
Heidenhain 4, 8, 13.
Heßmann *33 (A. über Gefahren b. Rö.-Ther. chir. Tb.).
Holfelder 8, 22.
Holst 41.
Holthusen *2 (biolog. Röntgenwirkung). — 9, 10, 13, 18, 23, 26.
Holzknecht 9, 12, 13.
Jona *40 (A. üb. Spannungsmessung).
Jüngling 10, 26, 44.
Kaestle *15 (A. üb. Magenuntersuchg.); *30 (A. über Lungen-Tb). — 16, 29.
Karolus 37, 39, 40.
Kehrer 9.
Kloiber *18 (Wirbelzerstörung d. Aortenaneurysma).
Köhler *26 (A. über Rö.-Erythem). — 27.
Kohlmann *16 (Rumination im Rö.-Bild); *30 (A. über Lungen-Tb.). — 17, 31.
Korteweg 29.
Kroenig 21.
Kroetz *4 (Biochemie d. Röntgenwirkung). — 18.
Küpferle 27.
Küstner 7, 23, 44.
Kulenkampff 43.
Langer 28.
Lenard 42.
Lieber (*35, chem. Rö.-Wirkung).
Lilienfeld, J. E. 37.
Linke 33.
Löwy 18.
Lorey 28.
Mannaberg 12.
Mannl *19 (Radialblende).
Martius *21 (Hauterythem als Strahlenmaß); *27 (Schlußwort). — 26.
Matoni 22.
Meyer, Hans 8.
Miescher 21.
Müller, L. R. 16.
Nather 10.
Neuland 28.
Neumann, W. 27.
Politzer 10.
Poos s. Risse.
Pordes 6, 7, 8, 12.
Reusch 36.
Rieder 13, 14.
Risse u. Poos *20 (Rö.-Strahlen u. veg. Nervensystem).
Röntgen 40.
Romberg 30.
Rother *37 (Messung d. am Rö.-Rohr liegend. Spannung). — 40.
Rump *26 (A. über HED.); *36 (Messungen an Rö.-Str.)
Schall *27 (A. üb. Hauterythem).
Schinz 10.
Schmieden 8.
Schreus *25 (maximale Blutgefäßreaktion als Maß d. Rö.-Strahlen).
Schultz, P. A. *33 (Messung der Ultraviolettstrahlung).
Schwarz, G. 10.
Seitz 8, 21, 25.
Shearer 41.
Siegbahn 41.
Sielmann, R. *17 (A. über Rumination).
Sluka 28.
Solomon 22.
Staunig *2 (Begrüßung); *13 (A. über Röntgenwirkung). — 18.
Thaller *45 (Abhängigkeit der v. Coolidgeröhren ausgesandten Strahlenintens. v. d. Röhrenstromstärke.
Tibor 28.
Turban 29.
Umber 28.
Volhard 18.
Wagner 43.
Warnekros 36.
Wieloch 23.
Williams 35.
Wilms 11.
Wintz *26 (A. über HED.). — 8, 21, 22, 25, 36.
Zehnder 41.
Zschimmer 35.
Zweifel *8 (Reizdosis); *36 (Vermeidung von Rö.-Schäden). — 13.

Digitized by Google

Sachv is.

Absorption u. Strahlenwirkung (Holthusen) 3; (Altschul) 7.
Allgemeinwirkung der Rö.-Str. (Holthusen) 4; (Kroetz) 6.
Amenorrhoe, Hypophysenbestr. (Borak) 36.
Aortenaneurysma, Zerstörung v. Wirbeln und Rippen durch (Kloiber) 18.
Arndt-Schulzsches Gesetz (Holthusen) 2.
Askariden im Rö.-Bild (Fritz) 20.
Atemzentrum (Kroetz) 5.

Bestrahlungskästen (Zweifel) 36.
„Bestrahlungsrezepte" (Haenisch) 33.
Biochemie der Röntgenwirkung (Kroetz) 4.
Biologische Strahlenwirkung s. Strahlenwirkung.
Blenden s. Radialblende.
Blut, Rö.-Wirkung (Kroetz) 4.
Blutgefäßreaktion als Röntgenstrahlenmaß (Schreus) 25.
Brennfleck (Thaller) 45.

Coolidgeröhren, Abhängigkeit d. Strahlenintensitäten von der Röhrenstromstärke (Thaller) 45.

Diabetes, Hypophysenbestr. (Borak) 36.
Dosierung nach HED. (Martius) 21; (Schreus) 25.
Dosierung v. Quarzlicht (Schultz) 33.
— biologische d. Rö.-Str. (Haudek) 10.
Dosimeter v. Siemens (Rother) 39, 40.
Duodenalfüllung, direkte (David) 15.
Dysmenorrhoe u. Hypophysenbestr. (Borak) 36.
Dystrophia adiposogenitalis, Ther. (Borak) 35.

Entzündungen, Wirkung d. Rö.-Str. bei (Holthusen) 4.
Epituberkulose (Haudek) 28, 32.
Erythemdosen, Vergleich verschiedener (Martius) 22.

Fehlerquellen b. iontometr. Messungen (Braun) 43.
Fernwirkung d. Röntgenstrahlen (Holthusen) 4; (Haudek) 10; (Borak) 35.

Gebrauchserythemdosen (Martius) 24, 27.
Gefäße, Wirkung d. Rö.-Str. auf (Gabriel) 17.
Gefahren bei Rö.-Ther. chirurg. Tb. (Groedel u. Lossen) 32.
Grenzwellenlänge (Rother) 39.

Hauterythem als Strahlenmaß (Martius) 21; (Schreus) 25.
— Beschleunigung bei schwüler Temperatur (Köhler) 26; (David) 27.
Hauterythemmesser (Schall) 27.
Hautsensibilität gegenüber Rö.-Str., Steig[illegible] (Groedel u. Lossen) 32; bei Ekzem (Heßmann) 33.
Hypertonie, Rö.-Ther. (Haudek) 11.
Hypophysenbestrahlung (Borak) 35.

Impotenz, Hypophysenbestr. bei (Borak) 36.
Ionisationskammern: Fehlerquellen (Braun) 44.

Kapillarmikroskopie (David) 18, 27.
Kapillartonus (David) 18.
Kastration durch Hypophysenbestrahlung (Borak) 36.
Kilovoltmeter (Thaller) 46.
Kopfschmerzen, Hypophysenbestr. bei (Borak) 36.

Lungentuberkulose, Heilungsvorgänge, Kavernen, Flächenschatten, Miliar-Tb. (Haudek) 27, 31; mit Ausspr.

Magengeschwür, Rö.-Ther. (Haudek) 11.
Magenuntersuchung (Groedel) 13, mit Ausspr.
Mammakarzinom, Rö.-Ther. (Haudek) 10.
Messung v. Quarzlicht (Schultz) 33.
Messung der am Rö.-Rohr liegenden Spannung (Rother) 37.
Messungen an Rö.-Str. (Rump) 36.
— Fehlerquellen bei iontometrischen (Braun) 43.
Meteorologische Einflüsse auf die HED. (Köhler) 26; (David) 27.
Mineralbestand, Umstellung n. Bestrahlung (Kroetz) 6.
Minimalerythemdosis (Martius) 24.
Multohmwiderstände (Rother) 39; (Jona) 40.

Nekrohormontheorie Caspari's (Altschul) 7.
Nervensystem, Rö.-Wirkung auf das vegetative (Risse u. Poos) 20.

Ösophagus, Dilatation bei Ruminanten (Kohlmann) 16.
Osmotische Systeme (Staunig) 13.
Ovarial-„Reiz"-Bestrahl. (Haudek) 12.

Pigmentierung, spätes Auftreten (Haenisch) 26.
Pneumonie, gutartige tuberkulöse (Haudek) 28.
Proteïnkörpertherapie (Holthusen) 4; (Haudek) 11.
Punktwärmehypophyse Dessauers (Holthusen) 3; (Altschul) 6; (Borak) 12.

Quarzlicht s. Ultraviolett.

Radialblende (Mannl) 19.
Radiosensibilität der Haut, gesteigerte bei Tb. (Groedel u. Lossen) 32.
Radiosensibilität d. Zelle (Holthusen) 3; (Altschul) 8.
Radiosensibilität u. Organfunktion (Borak) 13.
Reizwirkung der Röntgenstr. (Holthusen) 2, 4; (Zweifel) 8; (Haudek) 11; (Borak) 13.
Ringschatten im Lungenbild (Berg) 30.
Röhre s. Röntgenröhre.
Röntgeneinheit R (Martius) 24; (Schreus) 25; (Braun) 44.
Röntgenkater (Kroetz) 6; (Zweifel) 36.
Röntgenröhre, neue „aus Metall" (Bouwers) 41.
Röntgenschädigungen, Vermeidung durch Bleischutzkästen (Zweifel) 36.
Röntgenstrahlenmessung (Rump) 36.
— s. Dosierung.
Röntgenstrahlen, Wirkung (Holthusen) 2; (Altschul) 6; auf die Gefäße (Gabriel) 17; auf das veget. Nervensystem (Risse u. Poos) 20; biochem. (Kroetz) 4; chem. (Lieber) 35; s. Allgemeinwirkung, Fernwirkung.
Rumination im Rö.-Bild (Kohlmann) 16.

Schlauchfüllung (Groedel) 13.
Spannungsmessung, Spannungsteiler (Rother) 37.
Spasmen, Rö.-Ther. (Haudek) 11.
Spektrographische Messung (Rother) 39.
Strahlenwirkung, biolog. (Holthusen) 2.

Tuberkulosen, Gefahren bei Rö.-Ther. chirurgischer (Groedel u. Lossen) 32.
„Tupfdosen" (Haudek) 10.

Ultraviolettlicht, Messung und Dosierung (Schultz) 33.
Unterexposition bei hoher Belastung v. Coolidgeröhren (Thaller) 45.
Uteruskarzinome, Strahlendosis (Martius) 22.

Vegetatives Nervensystem s. Nervensystem.
Wachstumsbeschleunigung (Haudek) 11.
Wildwerden bestrahlter Tumoren (Zweifel) 9; (Haenisch) 13.
Winterschlaf (Haudek) 11.
Wirbel, Zerstörung durch Aneurysma (Kloiber) 18.
„Würfelzuckergleichnis" Pordes' (Altschul) 7; (Borak) 12.

Zellmembran, Radiosensibilität der (Holthusen) 3.
Zirkulation u. Strahlenwirkung (Holthusen) 3.

Druck von Hesse & Becker in Leipzig.

Digitized by Google

Digitized by Google

Digitized by Google

Digitized by Google

Digitized by Google

04.1.02.07.02

HEALTH CENTER LIBRARY

Digitized by Google

Digitized by Google

Digitized by Google

Digitized by Google